

Analiza kirurškog liječenja prijeloma gornjeg okrajka nadlaktične kosti

Majetić, Domagoj

Master's thesis / Diplomski rad

2020

Degree Grantor / Ustanova koja je dodijelila akademski / stručni stupanj: **Josip Juraj Strossmayer University of Osijek, Faculty of Medicine Osijek / Sveučilište Josipa Jurja Strossmayera u Osijeku, Medicinski fakultet Osijek**

Permanent link / Trajna poveznica: <https://urn.nsk.hr/urn:nbn:hr:152:476035>

Rights / Prava: [In copyright](#)/[Zaštićeno autorskim pravom.](#)

Download date / Datum preuzimanja: **2025-01-31**



Repository / Repozitorij:

[Repository of the Faculty of Medicine Osijek](#)



SVEUČILIŠTE JOSIPA JURJA STROSSMAYERA U OSIJEKU
MEDICINSKI FAKULTET OSIJEK
SVEUČILIŠNI INTEGRIRANI PREDDIPLOMSKI I
DIPLOMSKI STUDIJ MEDICINE

Domagoj Majetić

ANALIZA KIRURŠKOG LIJEČENJA
PRIJELOMA GORNJEG OKRAJKA
NADLAKTIČNE KOSTI

Diplomski rad

Osijek, 2020.

SVEUČILIŠTE JOSIPA JURJA STROSSMAYERA U OSIJEKU
MEDICINSKI FAKULTET OSIJEK
SVEUČILIŠNI INTEGRIRANI PREDDIPLOMSKI I
DIPLOMSKI STUDIJ MEDICINE

Domagoj Majetić

ANALIZA KIRURŠKOG LIJEČENJA
PRIJELOMA GORNJEG OKRAJKA
NADLAKTIČNE KOSTI

Diplomski rad

Osijek, 2020.

Rad je ostvaren u Zavodu za ortopediju i traumatologiju Kliničkog bolničkog centra Osijek.

Mentor rada: izv. prof. dr. sc. Ivan Lovrić, dr. med.

Rad ima 27 listova, 7 tablica i 3 slike.

ZAHVALE:

Zahvaljujem svom mentoru izv. prof. dr. sc. Ivanu Lovriću, dr. med. na nesebičnoj pomoći, strpljenju, vremenu i savjetima kojima je pridonio izradi ovog rada.

Veliko hvala profesorici Kristini Kralik na statističkoj obradi podataka za ovaj diplomski rad.

Najviše zahvaljujem svojoj obitelji koja mi je pružala bezuvjetnu ljubav i podršku tijekom cijelog studija. Veliko hvala mojim prijateljima koji su mi uvijek bili oslonac i podrška te su studiranje učinili lakšim i zabavnijim.

SADRŽAJ

1. UVOD	1
1.1. Anatomija nadlaktice	1
1.2. Biomehaničke osobitosti nadlaktice	1
1.3. Etiologija i epidemiologija	2
1.4. Mehanizam ozljeda.....	3
1.5. Klasifikacija prijeloma	3
1.5.1. Klasifikacija prijeloma po Neeru	3
1.5.2. AO klasifikacija	4
1.6. Klinička slika	4
1.7. Dijagnostika.....	5
1.8. Liječenje prijeloma	5
1.8.1. Neoperativno liječenje prijeloma	6
1.8.2 Operativno liječenje prijeloma.....	6
1.9. Komplikacije liječenje	7
2. CILJEVI RADA	8
3. ISPITANICI I METODE	9
3.1. Ustroj studije.....	9
3.2. Ispitanici	9
3.3. Metode	9
3.4. Statističke metode.....	10
4. REZULTATI.....	11
5. RASPRAVA.....	17
6. ZAKLJUČAK	21
7. SAŽETAK.....	22
8. SUMMARY	23
9. LITERATURA.....	24
10. ŽIVOTOPIS	27

1. UVOD

1.1. Anatomija nadlaktice

Nadlaktična kost, odnosno humerus, najveća je i najduža kost gornjega ekstremiteta. Podijeljena je na proksimalni, središnji i distalni dio. Proksimalni dio nadlaktične kosti, zajedno s glenoidalnom udubinom na skapuli, čini glenohumeralni zglob, dok distalni dio humerusa, zajedno s palčanom i lakatnom kosti, tvori lakatni zglob (1).

Gornji kraj nadlaktične kosti građen je od glave (lat. caput humeri), maloga i velikoga tuberkula (lat. tuberculum minus et majus) te anatomske vrata (lat. collum anatomicum). Na prijelazu u središnji dio kosti nalazi se kirurški vrat humerusa (lat. collum chirurgicum). Glava humerusa polukuglastoga je oblika, a njezina glatka zglobna površina prekrivena je hijalinom hrskavicom. Neposredno ispod glave nadlaktične kosti nalazi se blago suženje nazvano anatomske vrat; mjesto gdje se pričvršćuje kapsularni ligament ramenoga zgloba. Najlateralniji dio proksimalnoga kraja humerusa čini veliki tuberkul, na čijemu se posterolateralnome dijelu nalaze tri fasete za vezanje mišića supraspinatusa (gornji), infraspinatusa (srednji) te teres minor (donji). Ventralno se nalazi mali tuberkul na kojemu je hvatište supskapularnoga mišića. Između maloga i velikoga tuberkula jest sulcus intertubercularis kroz koji prolazi tetiva duge glave bicepsa te uzlazna grana prednje cirkumfleksne humeralne arterije. Na lateralnome dijelu udubine nalazi se hvatište m. pectoralis major, dok se na medijalnoj strani nalazi hvatište m. teres major, a na njezinome donjem dijelu pričvršćuje se mišić latissimus dorsi (1).

1.2. Biomehaničke osobitosti nadlaktice

Osnovu ramenoga zgloba čine glava nadlaktične kosti i glenoidna udubina na skapuli. To je zglob s najvećim opsegom pokreta u ljudskome tijelu. Pokreti u sagitalnoj ravnini oko poprječne osi su fleksija i ekstenzija. Fleksija je moguća do 120°, a maksimalna ekstenzija iznosi 35° zbog ovijanja zglobne ovojnice oko vrata humerusa. U frontalnoj ravnini oko sagitalne osi mogući su pokreti adukcije i abdukcije. Najveća moguća abdukcija u samome glenohumeralnom zglobu iznosi 90°, a nastavak abdukcije moguć je prenošenjem pokreta na

sternoklavikularni zglob. Oko transverzalne osi izvode se pokreti unutarnje i vanjske rotacije. Najopsežniji pokret u ramenome je zglobu cirkumdukcija koja uključuje uzastopne pokrete abdukcije, fleksije, ekstenzije te adukcije, a radi se o pokretu kojim nadlaktična kost opisuje stožac s vrhom u glenohumeralnome zglobu (2). Širok opseg pokreta ramenoga zgloba omogućen je međudjelovanjem statičkih i dinamičkih stabilizatora. Fibroartilaginozni labrum, zglobna čahura i glenohumeralni ligamenti doprinose stabilnosti ramenoga zgloba kao statički stabilizatori. Ligamenti su opušteni u središnjemu dijelu kretnje, a postaju napeti tek pri samome kraju pokreta sprječavajući prekomjerne pomake glave nadlaktične kosti u odnosu na glenoidnu udubinu na skapuli. Mišići koji pokreću glenohumeralni zglob su pectoralis major, latissimus dorsi, serratus anterior, deltoidni i korakobrahijalni mišić te mišići rotatorne manšete (supraspinatus, infraspinatus, subscapularis te teres minor). Mišići rotatorne manšete nalaze se blizu centra pokreta i održavaju stalan položaj glave nadlaktične kosti u odnosu na glenoid te onemogućavaju prekomjerno pomicanje nadlaktične kosti u kranijalnom smjeru sudjelujući na taj način u dinamičkoj stabilizaciji glenohumeralnoga zgloba (3).

1.3. Etiologija i epidemiologija

Prijelomi gornjega okrajka nadlaktične kosti na sedmome su mjestu po učestalosti svih prijeloma u odraslih, a na trećemu mjestu kod starijih od 65 godina, odmah nakon prijeloma vrata bedrene kosti i ručnoga zgloba te čine oko 5,7 % svih fraktura. Prijelomi proksimalnoga dijela humerusa imaju veću incidenciju u zemljama sjeverne Europe (4). Oko 85 % prijeloma proksimalnoga humerusa javlja se kod osoba starijih od 50 godina, a najviša je incidencija u dobi između 60 i 90 godina (5). Incidencija prijeloma gornjega okrajka nadlaktične kosti ubrzano raste, a posljedica je sve većega demografskog starenja populacije (6). Prijelomi proksimalnoga humerusa imaju veću incidenciju kod žena. Glavni je uzrok veće učestalosti prijeloma proksimalnoga humerusa kod žena osteoporoza koja dovodi do smanjene gustoće kostiju te posljedičnih lomova. Pad na ispruženu ruku najčešći je mehanizam nastanka prijeloma, a u njegovoj podlozi mogu biti kardiovaskularne i neurološke bolesti. Dodatni su čimbenici koji povećavaju rizik od prijeloma dijabetes, epilepsija, demencija i depresija. Učestalost prijeloma veća je tijekom zimskih mjeseci (2). Incidencija prijeloma gornjega okrajka nadlaktične kosti kod djece i adolescenata vrlo je mala, a najviše se javlja u dobi između 11 i 15 godina (7).

1.4. Mehanizam ozljeda

Prijelom gornjega okrajka nadlaktične kosti može biti uzrokovan traumom male sile, najčešće prilikom pada na ispruženu ruku ili izravnim udarcem u ruku. Ovaj mehanizam uglavnom je odgovoran za prijelome kod osoba starije životne dobi, osobito kod žena. Najčešće nastaju prijelomi s minimalnim pomakom ulomaka. Traume velike sile nastaju prilikom prometnih i sportskih nezgoda, a najčešći su uzrok prijeloma proksimalnoga dijela humerusa kod mladih te osoba srednje životne dobi (8).

1.5. Klasifikacija prijeloma

Klasifikacija prijeloma nužna je jer se izbor metode liječenja uvelike temelji prema vrsti prijeloma. Podjela prijeloma temelji se prema radiografskim slikama, a nadopunjava se tijekom intraoperativnoga pregleda. U kliničkoj praksi najčešće se koristi klasifikacija prema Neeru te Arbeitgemeinschaft für Osteosynthesefragen (AO) klasifikacija (9).

1.5.1. Klasifikacija prijeloma po Neeru

1970. godine, Charles Neer opisao je podjelu prijeloma gornjega okrajka kosti utemeljenu na Codmanovom opisu proksimalnoga humerusa, koji ga dijeli na četiri osnovna dijela - veliki i mali tuberkul, zglobnu površinu te dijafizu humerusa. Ovome opisu Neer dodaje još dvije kategorije za dislokacije i frakture zglobnih površina. Ova klasifikacija, nakon više od 40 godina, još se uvijek koristi u kliničkoj praksi uz minimalne izmjene u nomenklaturi kategorija te dodavanje luksacijskoga četverodijelnog prijeloma 2002. godine. Prema Neeru, do pomaka je segmenta došlo ako je pomak veći od 1 cm ili ako je angulacija veća od 45° (10).

Prijelom u kojemu nema pomaka ulomaka, bez obzira na broj i anatomsku lokaciju frakturnih pukotina, Neer označava kao jednodijelne prijelome ili prijelome s minimalnim pomakom ulomaka. Kod dvodijelnih prijeloma dolazi do pomaka jednoga ulomka, a najčešće je to zglobni segment s linijom prijeloma na razini kirurškoga ili anatomskoga vrata te veliki tuberkul. Trodijelni su prijelomi u području kirurškoga vrata s jednoga od tuberkula, dok je drugi neoštećeni tuberkul spojen na ostatak kosti, čime posljedično nastaje rotacijski prijelom. Kod četverofragmentnih prijeloma, sva četiri segmenta zadovoljavaju kriterije pomaka ulomaka.

Zglobna površina humerusa nije u kontaktu s glenoidom te nosi rizik od avaskularne nekroze. Posebni su oblici fraktura prijelomi udruženi s luksacijama u glenohumeralnom zglobu, dislokacijski prijelomi, kod kojih je često oštećenje vaskularnih struktura, te lomovi kroz zglobnu površinu humerusa koji su svrstani u zasebnu kategoriju zbog drugačijega načina liječenja (10).

1.5.2. AO klasifikacija

Prema AO klasifikaciji, prijelomi su podijeljeni u tri glavne skupine, a to su A skupina, koja uključuje unifokalne ekstraartikularne prijelome, B skupina, koja uključuje bifokalne ekstraartikularne prijelome, te skupina C, koja uključuje artikularne prijelome. Svaka od navedenih triju skupina sadrži još po devet podskupina, ukupno 27 podskupina. Glavne podskupine uključuju sljedeće:

- Unifokalni ekstraartikularni prijelomi
 - A1. Prijelomi velikog tuberkula
 - A2. Impaktirani prijelomi dijafize (stabilni prijelomi kirurškoga vrata)
 - A3. Neimpaktirani prijelomi metafize (prijelomi kirurškog vrata s pomakom koštanih fragmenata)
- Bifokalne ekstraartikularne frakture
 - B1. S impakcijom metafize
 - B2. Bez impakcije metafize
 - B3. S glenohumeralnom dislokacijom
- Artikularni prijelomi
 - C1. S blagim pomakom koštanih fragmenata
 - C2. Impaktirane, sa značajnim pomakom koštanih fragmenata
 - C3. S dislokacijom koštanih fragmenata (11)

1.6. Klinička slika

Kod prijeloma proksimalnog dijela humerusa, pacijent drži ozlijeđeni ekstremitet u poštednome položaju, uz tijelo, i rukom flektiranom u laktu. Vodeći je simptom bol, uz povećanu osjetljivost ozlijeđenog dijela ruke, a prisutni su hematoma te edem (12). U većini slučajeva vidljiva je deformacija ozlijeđene ruke te je smanjena pokretljivost (13). Većina je prijeloma stabilna s

malim pomakom koštanih ulomaka te se najčešće pojavljuje u starijoj populaciji, a oko 20 % prijeloma zahtjeva kirurško liječenje. Vaskularne ozljede rijetko se događaju, a glavni je simptom ishemija distalnoga dijela ruke koja se, u slučaju bogate kolateralne cirkulacije, ne mora odmah prezentirati. Ispadi osjeta i motorike upućuju na ozljedu živčanih struktura, brahijalnoga pleksusa ili aksilarnoga živca (14).

1.7. Dijagnostika

Postavljanje dijagnoze počinje uzimanjem anamneze. Važno je dobiti informacije o mehanizmu i vremenu nastanka ozljede, sili koja ju je uzrokovala te podatke o općemu stanju pacijenta. Klinički pregled počinje detaljnom inspekcijom cijeloga ekstremiteta prilikom kojega na prvi pogled možemo uočiti deformaciju, oteklinu te smanjenu pokretljivost (13). Kod fraktura s minimalnim pomakom ulomaka, višestrukih ozljeda te politraume neki od tih znakova ne moraju se odmah manifestirati. Nakon inspekcije, palpacijom utvrđujemo simetričnost između ozlijeđenoga i zdravoga ramena. Palpacija započinjemo pregledom sternoklavikularnoga zgloba; zatim prstima prelazimo po gornjoj površini klavikule i akromioklavikularnome zglobu te završavamo pregledom ramenoga zgloba. Pregled je potrebno upotpuniti palpacijom perifernih pulsacija te procjenom osjeta i motorike zbog mogućih oštećenja neurovaskularnih struktura (15). Temelj je dijagnostike radiološka obrada pacijenta na osnovu čega se odlučuje o načinu liječenja pacijenta. RTG snimke snimaju se u anterioposteriornoj (AP), skapularnoj te aksilarnoj ravnini (9). Kompjuterizirana tomografija (CT) koristi se kod složenih prijeloma ili kad prijelomna pukotina nije jasno vidljiva na standardnim RTG snimkama (5). CT omogućava rekonstrukciju anatomije ozljede te preciznije određivanje pomaka koštanih ulomaka. Magnetska rezonancija (MR) nije standardna pretraga, ali daje korisne podatke o stanju mekih tkiva i krvnoj opskrbi kosti (13).

1.8. Liječenje prijeloma

Većina prijeloma gornjega okrajka nadlaktične kosti stabilna je s minimalnim pomakom ulomaka, a najčešće nastaju u osoba starije životne dobi kao posljedica osteoporoze. Takve se frakture uglavnom liječe konzervativnim načinom bez potrebe za operativnim liječenjem. Prijelomi koji nose apsolutne indikacije za operativno liječenje su složeni, multifragmentni

prijelomi s dislokacijom koštanih ulomaka te prijelomi koji su uzrokovali neurovaskularna oštećenja (16).

1.8.1. Neoperativno liječenje prijeloma

Frakture s minimalnim pomakom ulomaka, odnosno stabilne frakture proksimalnoga humerusa liječe se konzervativno. Osnova konzervativnoga liječenja prijeloma su imobilizacija, analgezija te proces rehabilitacije. Cilj je što je više moguće skratiti vrijeme imobilizacije, koja ne bi trebala biti dulja od dvaju tjedana, te što ranije početi s fizioterapijom kako bi se što više očuvala funkcija ramenoga zgloba. Komplikacije konzervativnoga liječenja prijeloma proksimalnoga humerusa uključuju nepravilno srastanje ulomaka, avaskularnu nekrozu, bol u ramenu te kontrakture ramenoga zgloba (16). Konzervativno liječenje stabilnih prijeloma proksimalnoga dijela humerusa s minimalnim pomakom ulomaka daje dobre rezultate te ne zahtijeva operativno liječenje (17). Prema Neeru, takvi prijelomi pripadaju prvoj skupini prijeloma i čine 50 do 65 % svih prijeloma gornjega okrajka nadlaktične kosti (5).

Određeni prijelomi s dislokacijom ulomaka također mogu biti liječeni konzervativnim metodama, ali s produljenim vremenom oporavka. Primjerice, dvosegmentalni prijelomi s minimalnom angulacijom između vrata i dijafize humerusa te prijelomi s valgusnom i varusnom deformacijom frakturnih ulomaka (16).

1.8.2 Operativno liječenje prijeloma

Unutarnja fiksacija pločicama jedna je od metoda kirurškoga liječenja multifragmentnih fraktura proksimalnoga humerusa. Tehnika je vrlo pouzdana te daje vrlo zadovoljavajuće rezultate, ali nerijetke su komplikacije kao što su avaskularna nekroza i kontrakture.

Indikacije za unutrašnju fiksaciju nisu jasno definirane, a kirurg mora procijeniti je li korist veća od mogućih rizika za pacijenta. Cilj je ove metode liječenja omogućiti što raniju mobilizaciju i funkcionalnost ozlijeđenoga ekstremiteta. Metoda fiksacije pločicom korisna je kod prijeloma kod kojih se frakturni ulomci mogu dovesti u normalnu anatomsku poziciju. Multifragmentni prijelomi s pomakom mogu se liječiti ovom metodom. Korištenje pločica sa zaključavanjem ima prednost jer omogućava bolju kutnu fiksaciju između glave i dijafize humerusa (18).

Metoda fiksacije intramedularnim čavlom ima posebnu korist kod liječenja dvofragmentnih i trofragmentnih fraktura proksimalnoga humerusa. Razvojem novih i kvalitetnijih intramedularnih čavala te sve naprednijom kirurškom tehnikom moguće je liječiti i četverofragmentne prijelome, ali korist je i dalje ograničena. Tehnika izvođenja operacije ovisi o vrsti prijeloma, dislokaciji ulomaka te vještini kirurga. Otvoreni pristup omogućava bolju vizualizaciju polazišta mišića rotatorne manšete, dubinu insercije čavla te poziciju proksimalnoga vijka za zaključavanje. Pacijent se stavlja u “beach chair” poziciju s podignutim uzglavljem kreveta za 40°. Kako bi pristupili prijelomu, radi se incizija prema Langerovim linijama duž lateralnoga akromiona, a zatim se razmiču prednja i srednja glava deltoidnoga mišića. Najidealnije mjesto za inserciju intramedularnoga čavla jest ispred akromioklavikularnoga zgloba kako ne bi došlo do ozljede tetiva rotatorne manšete. Perkutani pristup zahtijeva preciznu radiološku vizualizaciju, a prije ugradnje intramedularnoga čavla, potrebna je repozicija koštanih fragmenata. Rezultati liječenja intramedularnim čavlom slični su rezultatima liječenja s pločicama, ali intramedularni čavao ima prednost u liječenju osteoporoznih kostiju zbog manje invazivnosti same metode te ne oštećivanja krvne opskrbe kosti (19).

1.9. Komplikacije liječenja

Pri liječenju prijeloma gornjega okrajka nadlaktične kosti, kirurg nastoji odabrati metodu liječenja koja će imati najmanje komplikacija, što često nije jednostavno. Najčešće su komplikacije koje se javljaju pri neoperativnome liječenju nepravilno srastanje koštanih ulomaka i avaskularna nekroza. Kao posljedica nepravilnoga srastanja koštanih fragmenata, javlja se bol u ramenu, ukočenost i ograničenost pokreta. Većina konzervativno liječenih fraktura pravilno i potpuno zacijeli bez komplikacija. Komplikacije kirurškoga liječenja pločicama i vijcima najčešće su kod trofragmentnih i četverofragmentnih prijeloma te kod pacijenata s osteoporozom. Komplikacije uključuju sindrom subakromijalnoga sraza, pomak nadlaktične kosti u varus, osteonekrozu te intraartikularni prodor vijka koji uzrokuje oštećenje zglobnih površina, što vrlo nepovoljno utječe na konačan ishod liječenja. Liječenje prijeloma proksimalnoga humerusa intramedularnim čavlom također nosi brojne komplikacije, osobito kod multifragmentnih prijeloma. Najčešće se javlja bol, avaskularna nekroza, infekcije te ukočenost ramenoga zgloba. Moguće je oštećenje tetiva rotatorne manšete, što može uzrokovati smanjenje opsega pokreta. Nadalje, moguća je protruzija vijka te pomak koštanih ulomaka (16).

2. CILJEVI RADA

Cilj je ovog rada odrediti kolika je učestalost prijeloma gornjega okrajka nadlaktične kosti u odnosu na ukupan broj prijeloma nadlaktične kosti te odrediti dobnu i spolnu strukturu pacijenata s prijelomom gornjega okrajka nadlaktične kosti. Nadalje, cilj je ispitati postoje li razlike u vremenskoj trajanju operacijskoga zahvata između intramedularne i ekstramedularne osteosinteze, istražiti koliko je prosječno trajanje hospitalizacije s obzirom na primijenjenu metodu te ispitati utječu li pridruženi komorbiditeti na dužinu hospitalizacije.

3. ISPITANICI I METODE

3.1. Ustroj studije

Studija je ustrojena kao presječna studija (20).

3.2. Ispitanici

Ispitanici su ovoga istraživanja bolesnici s prijelomom gornjega okrajka nadlaktične kosti koji su operacijski liječeni na Odjelu za traumatologiju Kliničkog bolničkog centra Osijek tijekom jednogodišnjeg razdoblja (1. siječnja 2019. do 31. prosinca 2019. godine), jednom od dviju metode - intramedularnom osteosintezom i ekstramedularnom osteosintezom.

3.3. Metode

U svih ispitanika zabilježeni su i analizirani osnovni demografski pokazatelji (dob, spol). Analizirani su klinički parametri vrste prijeloma, lokalizacije prijeloma, mehanizam nastanka ozljede, komorbiditeti, ASA vrijednost, metoda kirurškoga liječenja, trajanje operacije, razina eritrocita i hemoglobina prije i nakon operacije te dužina hospitalizacije.

Podatci o vrsti prijeloma izraženi su kategorički i podijeljeni su u četiri skupine prema Neerovoj klasifikaciji. Prvu skupinu čine jednodijelni prijelomi, drugu dvodijelni prijelomi, treću trodijelni prijelomi, a četvrtu skupinu čine kominutivni prijelomi.

Lokalizacija prijeloma utvrđena je na osnovu fizikalnoga i radiološkoga pregleda opisanih prije operacijskoga zahvata. Lokalizacija prijeloma zabilježena je iz operacijske liste pacijenta.

Podatci o mehanizmu ozljeđivanja pacijenta izraženi su kategorički i podijeljeni u četiri skupine - pad u razini, pad s visine, udarac u ruku te prometna nesreća.

Komorbiditeti su zabilježeni iz dostupne medicinske dokumentacije. Izraženi su kategorički i podijeljeni u osam kategorija. Prva skupina jest skupina ispitanika bez komorbiditeta. Kardiovaskularni komorbiditeti uključuju arterijsku hipertenziju, kardiomiopatiju, fibrilaciju

atrija te preboljeni infarkt miokarda. Endokrinološki komorbiditeti uključuju diabetes mellitus, bolesti štitnjače, a maligne bolesti uključuju dobroćudne i zloćudne novotvorine. Neurološki komorbiditeti uključuju epilepsiju, preboljeni moždani udar, multiplu sklerozu, Alzheimerovu bolest, Parkinsonovu bolest te bolesti neuromišićne spojnice. Osteoporoza se odnosi na osteoporotske promjene kostiju. Psihijatrijski komorbiditeti odnose se na depresivne poremećaje i shizofreniju. Posljednju skupinu čine pridruženi prijelomi koji uključuju dodatne frakture kostiju uz prijelom gornjeg okrajka nadlaktične kosti.

ASA vrijednost izražena je kategorički i podijeljen u četiri skupine. Prvu skupinu čine normalni zdravi pacijenti, drugu pacijenti s blagom sistemnom bolešću, treću pacijente s teškom sistemnom bolešću te četvrtu pacijenti sa sistemnom bolešću koja trajno ugrožava njegov život.

Metoda kirurškog liječenja zabilježena je iz operacijske liste pacijenta.

Trajanje operacijskog zahvata izraženo je u minutama, a utvrđeno je temeljem podataka iz operacijske liste pacijenta.

Razina eritrocita i hemoglobina utvrđena je iz laboratorijskih nalaza prije i nakon operacijskoga zahvata.

Dužina hospitalizacije pacijenta prikazana je u danima. Prvim danom hospitalizacije smatra se datum prijema pacijenta na odjel, a posljednjim danom smatra se dan kada je pacijent pušten na kućnu njegu.

3.4. Statističke metode

Kategorijski su podatci predstavljeni apsolutnim i relativnim frekvencijama. Numerički podatci opisani su medijanom i granicama interkvartilnog raspona. Normalnost raspodjele numeričkih varijabli testirana je Shapiro - Wilkovim testom. Razlike numeričkih varijabli između dviju nezavisnih skupina testirane su Mann Whitneyevim U testom, a razlike u vrijednostima eritrocita i hemoglobina prije i poslije kirurškog liječenja testirane su Wilcoxonovim testom. Povezanost ASA vrijednosti s trajanjem operativnoga zahvata i s duljinom hospitalizacije ocijenjena je Spearmanovim koeficijentom korelacije (21). Sve su P vrijednosti dvostrane. Razina je značajnosti postavljena na $\text{Alpha} = 0,05$. Za statističku analizu korišten je statistički program MedCalc Statistical Software version 19.1.7 (MedCalc Software Ltd, Ostend, Belgium; <https://www.medcalc.org>; 2020).

4. REZULTATI

Istraživanje je provedeno na 74 bolesnika s prijelomom gornjega okrajka nadlaktične kosti, operiranih na Odjelu za traumatologiju, što čini 76,2 % svih prijeloma nadlaktične kosti (n = 97). S obzirom na spol, zastupljenije su žene i to njih 47 (64 %). Medijan je dobi ispitanika 65 godina (interkvartilnog raspona od 58 do 76 godina) u rasponu od 24 do 92 godine. Najviše ispitanika, njih 27 (37 %), u dobi je od 61 do 70 godina (Tablica 1).

Tablica 1. Osnovna obilježja bolesnika

	Broj (%) bolesnika
Spol	
Muškarci	27 (36)
Žene	47 (64)
Dob	
do 60 godina	21 (28)
61 – 70	27 (37)
71 – 80	18 (24)
81 i više godina	8 (11)
Ukupno	74 (100)

Prema klasifikaciji prijeloma, 29 (39 %) je kominutivnih, a prema lokalizaciji, učestalija je desna strana kod 39 (53 %) bolesnika (Tablica 2).

Tablica 2. Distribucija ispitanika prema općim karakteristikama ozljede

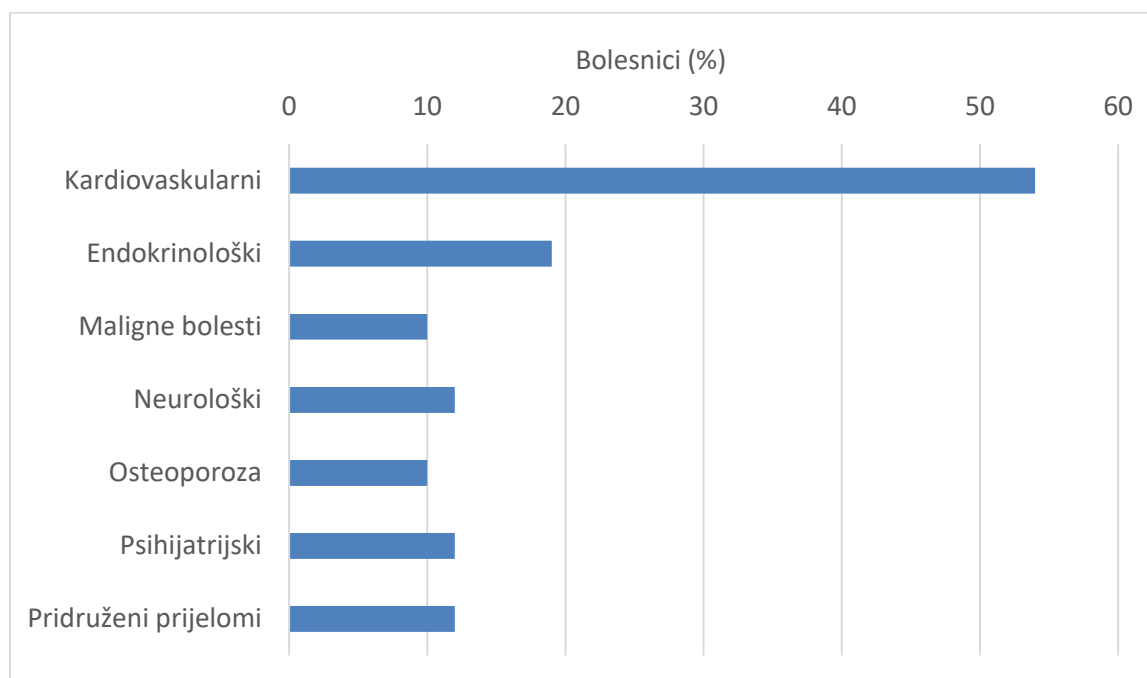
	Broj (%) bolesnika
Klasifikacija prijeloma	
Dvodijelni	26 (35)
Trodjelni	19 (26)
Kominutivni prijelomi	29 (39)
Lokalizacija prijeloma	
Desno	39 (53)
Lijevo	35 (47)
Ukupno	74 (100)

Pad u razini, kod 54 (73 %) bolesnika najučestaliji je mehanizam ozljede (Tablica 3).

Tablica 3. Distribucija ispitanika prema mehanizmu ozljede

Mehanizam ozljede	Broj (%) bolesnika
Pad u razini	54 (73)
Pad s visine	13 (18)
Udarac u ruku	3 (4)
Prometna nesreća	4 (5)
Ukupno	74 (100)

S obzirom na komorbiditete, najviše ispitanika ima kardiovaskularne komorbiditete i to njih 40 (54 %). Endokrinološke komorbiditete ima 14 (19 %) ispitanika, maligne bolesti 7 (10 %) ispitanika, neurološke komorbiditete 9 (12 %) ispitanika. 7 (10 %) ispitanika ima osteoporozu, a po 9 (12 %) ispitanika ima pridružene psihijatrijske komorbiditete te 9 (12 %) ispitanika ima pridružene prijelome (Slika 1).



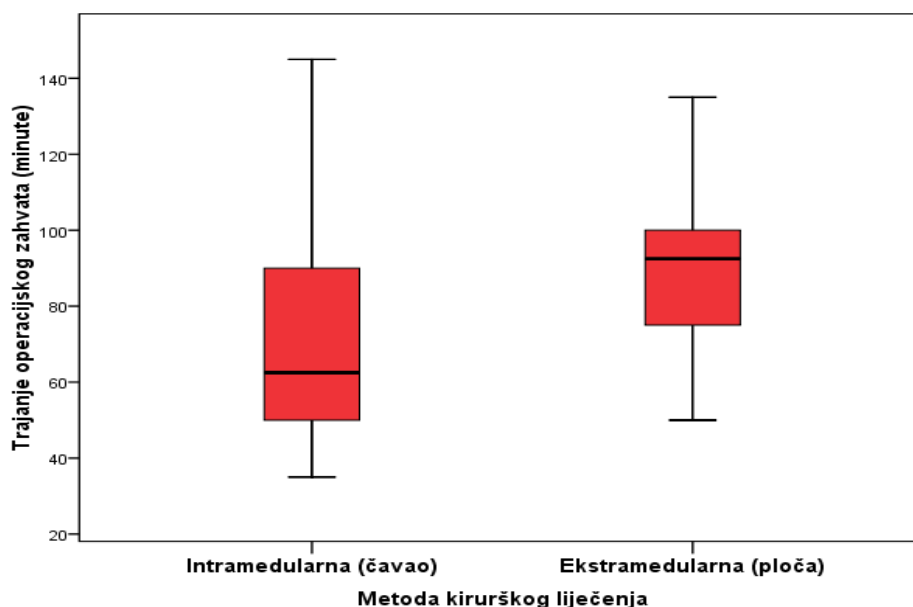
Slika 1. Raspodjela bolesnika prema komorbiditetima

Kod 40 (54 %) bolesnika je intramedularna metoda kirurškog liječenja, a prema procjeni sposobnosti bolesnika prije operacije (ASA), najviše ih je s teškom sistemnom bolesti, njih 38 (51 %), s blagom 29 (39 %), dok ih pet (7 %) ima sistemnu bolest koja trajno ugrožava njihov život (Tablica 4).

Tablica 4. Metoda kirurškog liječenja i ASA vrijednosti

	Broj (%) bolesnika
Metoda kirurškog liječenja	
Intramedularna (čavao)	40 (54)
Ekstramedularna (ploča)	34 (46)
ASA	
Zdrav pacijent	2 (3)
Pacijent s blagom sistemnom bolešću	29 (39)
Pacijent s teškom sistemnom bolešću	38 (51)
Pacijent sa sistemnom bolešću koja trajno ugrožava njegov život	5 (7)
Ukupno	74 (100)

Medijan trajanja operacijskoga zahvata iznosio je 63 minute (interkvartilnog raspona od 50 do 90 minuta) kod pacijenata operiranih intramedularnom osteosintezom, a 93 minute (interkvartilnog raspona od 75 do 101 minute) kod pacijenata operiranih ekstramedularnom osteosintezom. Zabilježena je statistički značajna razlika u trajanju hospitalizacije između pacijenata operiranih intramedularnom osteosintezom i pacijenata operiranih ekstramedularnom osteosintezom (Mann Whitney U test, $P < 0,001$) (Slika 2).



Slika 2. Trajanje operacijskog zahvata (minute) u odnosu na metodu kirurškog liječenja

Spearmanovim koeficijentom korelacije ocijenili smo povezanost ASA vrijednosti s vremenskim trajanjem operacijskog zahvata i uočeno je da povezanost nije značajna ($Rho = -0,046$ $P = 0,70$).

Vrijednosti eritrocita i hemoglobina ne razlikuju se značajno s obzirom na metodu kirurškoga liječenja, prije ili poslije kirurškog liječenja (Tablica 5).

Tablica 5. Vrijednosti eritrocita i hemoglobina prije i poslije operacije u odnosu na metodu kirurškog liječenja

	Medijan (interkvartilni raspon)		P*
	Intramedularna (čavao)	Ekstramedularna (ploča)	
Prije operacije			
Eritrociti	4,07 (3,77 – 4,59)	4,23 (3,53 – 4,61)	0,72
Hemoglobin	126,5 (116,3 – 134)	126 (112 – 135,3)	0,85
Poslije operacije			
Eritrociti	3,67 (3,26 – 4,12)	3,68 (3,26 – 3,98)	0,67
Hemoglobin	112 (99,5 – 119,8)	111,5 (101 – 118,3)	0,73

*Mann Whitney U test

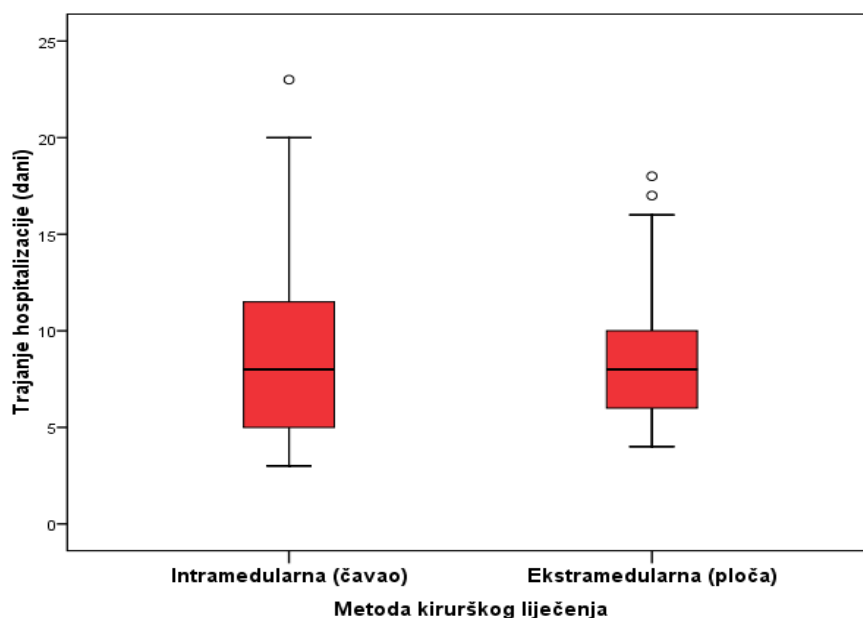
U obje skupine bolesnika koji su imali intramedularnu ili ekstramedularnu metodu kirurškoga liječenja značajno su niže vrijednosti eritrocita i hemoglobina poslije kirurškoga liječenja (Wilcoxonov test, $P < 0,001$) (Tablica 6).

Tablica 6. Vrijednosti eritrocita i hemoglobina u odnosu na metodu kirurškoga liječenja prije i poslije operacije

	Medijan (interkvartilni raspon)		P*
	Prije operacije	Poslije operacije	
Intramedularna (čavao)			
Eritrociti	4,07 (3,77 – 4,59)	3,67 (3,26 – 4,12)	<0,001
Hemoglobin	126,5 (116,3 – 134)	112 (99,5 – 119,8)	<0,001
Ekstramedularna (ploča)			
Eritrociti	4,23 (3,53 – 4,61)	3,68 (3,26 – 3,98)	<0,001
Hemoglobin	126 (112 – 135,3)	111,5 (101 – 118,3)	<0,001

*Wilcoxonov test

Medijan dužine hospitalizacije iznosio je 8 dana (interkvartilnoga raspona od 5 do 12 dana) kod ispitanika liječenih intramedularnom osteosintezom te 8 dana (interkvartilnog raspona od 6 do 10 dana) za ispitanike liječene ekstramedularnom osteosintezom. Nema značajne razlike u trajanju hospitalizacije u odnosu na metodu kirurškoga liječenja (Mann Whitney U test, $P = 0,97$) (Slika 3).



Slika 3. Trajanje hospitalizacije (dani) u odnosu na metodu kirurškog liječenja

Spearmanovim koeficijentom korelacije ocijenili smo povezanost ASA vrijednosti s trajanjem hospitalizacije i uočeno je da postoji značajna pozitivna veza između procjene sposobnosti bolesnika prije operacije i trajanja hospitalizacije, odnosno bolesnici lošije ASA vrijednosti dulje su hospitalizirani ($Rho = 0,241$, $P = 0,04$).

Ispitanici s kardiovaskularnim (Mann Whitney U test, $P = 0,04$) i neurološkim (Mann Whitney U test, $P = 0,04$) komorbiditetima imaju značajno dulje vrijeme hospitalizacije u odnosu na bolesnike koji nemaju te komorbiditete, dok se duljina hospitalizacije ne razlikuje značajno kod prisutnosti ostalih komorbiditeta (Tablica 7).

Tablica 7. Dužina hospitalizacije (dani) u odnosu na prisutne komorbiditete

	Medijan (interkvartilni raspon) trajanja hospitalizacije (dani)		P*
	Nema komorbiditet	Ima komorbiditet	
Kardiovaskularni	7 (5 – 8)	8 (7 – 12)	0,04
Endokrinološki	8 (5 – 12)	7 (6 – 8)	0,17
Maligne bolesti	8 (5 – 10)	9 (7 – 16)	0,18
Neurološki	8 (5 – 10)	11 (7 – 18)	0,04
Koštani	8 (5 – 10)	8 (6 – 18)	0,33
Psihijatrijski	8 (6 – 11)	8 (5 – 12)	0,98
Produženi prijelomi	8 (5 – 10)	11 (6 – 19)	0,11

*Mann Whitney U test

5. RASPRAVA

Kirurško liječenje gornjega okrajka nadlaktične kosti još je uvijek vrlo kontroverzno te nema potpuno jasnih stavova koja bi metoda liječenja bila najprihvatljivija pri određenom prijelomu. Metode koje se najčešće koriste su intramedularna osteosinteza čavlom te ekstramedularna osteosinteza pločicama i vijcima (22). Dosta je učestala i artroplastika, ali tu metodu nismo obrađivali u ovome radu.

Svrha je ovog istraživanja bila usporediti dvije metode kirurškoga liječenja gornjega okrajka nadlaktične kosti, ekstramedularne i intramedularne osteosinteze te ukazati na prednosti i nedostatke pojedine operacijske metode.

Rezultati ovog istraživanja temelje se na analizi 74 pacijenata operiranih na Odjelu za traumatologiju Kliničkog bolničkog centra u Osijeku koji su operirani u jednogodišnjem razdoblju od 1.1.2019. do 31.12.2019.

Istraživanje je pokazalo da prijelomi gornjega okrajka nadlaktične kosti čine 76,2 % od ukupnog broja svih prijeloma nadlaktične kosti ($n = 97$). Prema spolu, prijelomi proksimalnoga dijela humerusa zabilježeni su kod 27 muškaraca (36 %) i 47 žena (64 %). Slične rezultate dobili su i Roux i suradnici 2012. godine u prospektivnoj studiji provedenoj u Nice University Hospital na pacijentima operiranim između rujna 2009. i rujna 2010. godine. Njihova studija provedena je na 325 pacijenata, od kojih su 224 pacijenta žene (69 %) te 101 muškarac (31 %). Navode kako je osteoporoza te smanjena gustoća kostiju glavni uzrok povećane incidencije prijeloma kod žena (4). Drugi autori također potvrđuju ovu činjenicu u svojim studijama, gdje navode podatke kako je omjer prijeloma proksimalnoga dijela humerusa između žena i muškaraca 2:1 (5, 8, 22).

Incidencija prijeloma gornjega okrajka nadlaktične kosti raste s dobi pacijenta (22). Srednja je životna dob bolesnika 65 godina u rasponu od 24 do 92 godine. Najveći broj ispitanika, njih 27 (37 %), u dobi je od 61 do 70 godina. 18 ispitanika (24 %) u dobi je od 71 do 80 godina, a 8 ispitanika (11 %) ima 81 ili više godina. Do 60 godina starosti, prijelom proksimalnoga dijela humerusa zabilježen je kod 21 ispitanika (28 %). Prema trogodišnjem istraživanju Bergdahla i suradnika na 1852 pacijenta s prijelomom gornjeg okrajka nadlaktične kosti, 86 % prijeloma zabilježeno je kod pacijenata iznad 50 godina. Također su došli do zaključka da su prijelomi kod žena učestaliji u starijoj životnoj dobi, nego što je to kod muškaraca. Prema njihovoj studiji, 77 % pacijenata iznad 50 godina su žene (23).

Prema lokalizaciji prijeloma, pronašli smo prijelom gornjega okrajka humerusa na desnoj strani kod 39 ispitanika (53 %), a na lijevoj strani kod 35 ispitanika (47 %). Statistički nema značajne razlike u učestalosti lokalizacije prijeloma. Studija objavljena 2019. godine u Francuskoj, navodi kako je 57 % pacijenata imalo prijelom proksimalnoga humerusa na desnoj strani, a 43 % pacijenata prijelom lijevog proksimalnoga humerusa. Ovi su podatci vrlo varijabilni te nema pravilnosti u lokalizaciji prijeloma između različitih studija. Lokalizacija prijeloma nema utjecaj na ishod liječenja (24).

Analizom načina ozljeđivanja ispitanika dobili smo podatke da je najčešće došlo do prijeloma nakon pada u razini, što je zabilježeno kod 54 ispitanika (73 %). Ostali mehanizmi nastanka ozljede uključuju pad s visine, koji je zabilježen kod 13 pacijenata (18 %), udarac u ruku kao uzrok prijeloma pronađen je kod 3 pacijenta (4 %) te prijelomi nastali tijekom prometne nesreće zabilježeni su kod 4 pacijenta (5 %). Do prijeloma tijekom pada u razini često dolazi zbog osteoporotskih promjena kostiju, a najčešće zahvaća stariju žensku populaciju. Prijelomi proksimalnoga humerusa kod pacijenata između 20 i 45 godina najčešće nastaju kao posljedica prometnih nesreća te sportskih ozljeda (4).

Prijelomi u našem radu klasificirani su prema Neerovoj podjeli koja se temelji na broju dislociranih koštanih ulomaka, a podijeljena je u četiri kategorije. Bazirana je prema četirima glavnim koštanim segmenta, a to su veliki tuberkul, mali tuberkul, zglobna površina glave humerusa te dijafiza (10). Najčešći su jednodijelni prijelomi koji, prema Neeru pripadaju prvoj skupini prijeloma, a takvi se prijelomi uglavnom liječe konzervativno (18). Zbog te činjenice nisu zabilježeni u ovom radu. Najviše je pacijenata s kominutivnim prijelomom gornjega okrajka humerusa, njih 29 (39 %). Slijede dvodijelni prijelomi koji čine 35 % svih prijeloma te trodijelni prijelomi koji iznose 26 % od ukupnog broja (Tablica 1). Međutim, jedna studija objavljena 2017. godine navodi kako je najviše dvodijelnih (35, 85 %) i trodijelnih prijeloma (32, 08 %). Četverodijelnih, odnosno kominutivnih prijeloma bilo je 20 75 %. U tom su istraživanju uključeni i jednodijelni prijelomi koji su sačinjavali 11, 32 % od ukupnog broja pacijenata (25).

Od ukupno 74 izvedenih operacija, kod 40 bolesnika korištena je metoda intramedularne osteosinteze, a kod 34 bolesnika korištena je metoda ekstramedularne osteosinteze. Medijan trajanja operativnog zahvata intramedularnom osteosintezom iznosio je 63 minute, a medijan trajanja operativnog zahvata ekstramedularnom osteosintezom 93 minute. Shi, Liu i suradnici navode u svojoj studiji kako je vrijeme operacijskog zahvata značajno kraće prilikom korištenja

intramedularnog čavla u usporedbi s korištenjem pločica, odnosno ekstramedularne osteosinteze (26). Još jedna studija koja je uspoređivala liječenje prijeloma intramedularnim čavлом s ekstramedularnom osteosintezom, također je utvrdila značajno kraće trajanje operacijskog zahvata kada se koristila intramedularna osteosinteza (27).

Prema procjeni sposobnosti bolesnika prije operacije (ASA), većina bolesnika ima tešku sistemnu bolest, njih 38 (58 %), blagu sistemnu bolest ima 29 bolesnika (39 %), a 5 bolesnika (7%) ima tešku sistemnu bolest koja trajno ugrožava život. Spearmanovim koeficijentom korelacije uočeno je da ASA vrijednost nema utjecaj na trajanje operacijskoga zahvata. Druge studije također nisu uočile značajan utjecaj ASA vrijednosti na dužinu operativnoga zahvata (27).

Uspoređujući promjene u krvnoj slici prije i nakon operacije, uzimajući u obzir razinu eritrocita i hemoglobina, uočeno je da nema značajnih razlika između intramedularne i ekstramedularne osteosinteze. Ipak, vidljivo je da je gubitak krvi malo veći kada je korištena ekstramedularna osteosinteza. U objema su skupinama bolesnika razine eritrocita i hemoglobina značajno snižene nakon operacije (Tablica 5). Iako ne postoji određena pravilnost u gubitku krvi tijekom intramedularne ili ekstramedularne osteosinteze, većina autora dolazi do zaključka da je gubitak krvi manji prilikom intramedularne osteosinteze (26).

Promatrajući dužinu hospitalizacije nije utvrđena statistička značajna razlika između bolesnika liječenih intramedularnom osteosintezom i bolesnika liječenih ekstramedularnom osteosintezom. Srednja vrijednost duljine hospitalizacije za obje je metode iznosila osam dana. Ovaj podatak potvrđuju druga istraživanja u kojima je također utvrđeno da nema značajnih razlika u duljini hospitalizacije bez obzira na primijenjenu metodu te da dužina hospitalizacije ovisi i o drugim bolestima koje pacijent ima uz sam prijelom proksimalnoga dijela humerusa (26). S druge strane, neka istraživanja navode kraće trajanje hospitalizacije kada je primijenjena metoda intramedularne osteosinteze (22).

Uočili smo da ASA vrijednost značajno utječe na dužinu hospitalizacije, odnosno bolesnici lošije ASA vrijednosti (ASA III i IV) dulje su hospitalizirani. Nadalje, pacijenti koji su imali kardiovaskularne i neurološke komorbiditete imali su značajno produženo vrijeme hospitalizacije u odnosu na bolesnike bez navedenih komorbiditeta. Ostali komorbiditeti nemaju značajan utjecaj na duljinu hospitalizacije (Tablica 7). Prema jednoj studiji provedenoj u Sjedinjenim Američkim Državama, duljina hospitalizacije puno je duža kod pacijenata koji su, uz prijelom gornjega okrajka nadlaktične kosti, imali pridružene komorbiditete te koji su,

prema ASA vrijednosti, bili u znatno lošijem zdravstvenom stanju. Nadalje, ova studija razlikuje se od naše po tome što je uzela u obzir i oporavak pacijenta nakon operacijskoga zahvata. Autori su došli do zaključka da komorbiditeti značajno produžavaju postoperativni oporavak pacijenta (28).

6. ZAKLJUČAK

Na temelju provedenog istraživanja i dobivenih rezultata mogu se izvesti sljedeći zaključci:

- prijelomi gornjega okrajka nadlaktične kosti najčešći su od svih prijeloma humerusa;
- prijelomi gornjega okrajka nadlaktične kosti najčešći su u starijoj životnoj dobi, s puno većom incidencijom kod žena, nego kod muškaraca;
- prijelomi proksimalnoga dijela humerusa češći su na desnoj strani;
- najčešći je način ozljeđivanja pad u razini;
- trajanje operacijskoga zahvata znatno je kraće kada se koristi intramedularna osteosinteza kao metoda liječenja;
- razlika je u gubitku krvi s obzirom na vrstu zahvata minimalna, ali ipak bilježimo nešto veći gubitak krvi kod ekstramedularne osteosinteze;
- ne postoji razlika u dužini hospitalizacije između intramedularne i ekstramedularne osteosinteze;
- pridruženi komorbiditeti značajno produžuju dužinu hospitalizacije, osobito kardiovaskularni i neurološki komorbiditeti;
- bolesnici lošije ASA vrijednosti (3. i 4. kategorija) duže su hospitalizirani, nego bolesnici koji su dobre ASA vrijednosti (1. i 2. kategorija).

7. SAŽETAK

Cilj istraživanja: Odrediti kolika je učestalost prijeloma gornjega okrajka nadlaktične kosti u odnosu na ukupan broj prijeloma nadlaktične kosti te odrediti dobnu strukturu pacijenata s prijelomom gornjega okrajka nadlaktične kosti. Ispitati postoje li razlike u vremenskome trajanju operacijskoga zahvata između intramedularne i ekstramedularne osteosinteze. Ispitati koliko je prosječno trajanje hospitalizacije s obzirom na primijenjenu metodu.

Nacrt studije: Istraživanje je provedeno kao presječna studija s povijesnim podacima.

Ispitanici i metode: Ispitanici su ovog istraživanja svi bolesnici s prijelomom gornjega okrajka nadlaktične kosti koji su operirani na Odjelu za traumatologiju tijekom jednogodišnjeg razdoblja (1. siječnja 2019. do 31. prosinca 2019. godine). Ispitivani su pokazatelji dob, spol, vrsta prijeloma, lokalizacija prijeloma, mehanizam nastanka ozljede, komorbiditeti, ASA vrijednost, metoda kirurškoga liječenja, razina eritrocita i hemoglobina prije i nakon operacije, trajanje operacije te dužina hospitalizacije. Svi podatci preuzeti su iz elektronskih medicinskih zapisa.

Rezultati: Prijelomi gornjega okrajka nadlaktične kosti čine 76,2 % svih prijeloma humerusa. Prijelomi uglavnom zahvaćaju stariju populaciju, s vrhom incidencije u dobi od 61 do 70 godina. S obzirom na spol, žene su zastupljenije (64 %). Trajanje operacijskog zahvata znatno je kraće prilikom korištenja intramedularne osteosinteze. Nema statistički značajne razlike u gubitku krvi između intramedularne i ekstramedularne osteosinteze, ali ipak postoji nešto veći gubitak krvi tijekom ekstramedularne osteosinteze. Prosječno trajanje hospitalizacije iznosi osam dana za obje kirurške metode.

Zaključak: Metoda intramedularne osteosinteze u usporedbi s ekstramedularnom osteosintezom rezultira kraćim trajanjem operacijskoga zahvata. Iako su dužina hospitalizacije i gubitak krvi podjednaki za obje kirurške metode, ipak smatramo da je intramedularna osteosinteza bolja metoda liječenja prijeloma proksimalnoga dijela nadlaktične kosti.

Ključne riječi: nadlaktična kost, intramedularna osteosinteza, ekstramedularna osteosinteza

8. SUMMARY

Objectives: Determine the fracture frequency of the upper extremity of the upper arm in relation to the total fracture number of the upper arm and determine the age structure of patients with fractures of the upper extremity. Investigate whether there are differences in the duration of surgery between intramedullary and extramedullary osteosynthesis. Examine the average duration of hospitalization with respect to the method used.

Study design: Cross-sectional study with historical data.

Patients and methods: Subjects of this study were all patients with a fracture of the upper extremity of the upper arm who were operated on in the Department of Traumatology during a one-year period (January 1, 2019 to December 31, 2019). The research data were age, gender, fracture type, fracture location, injury mechanism, comorbidities, ASA value, method of surgical treatment, erythrocyte and hemoglobin levels before and after surgery, surgery duration and length of hospital stay. All data were recorded from electronic medical records.

Results: Fractures of the upper extremity of the humerus account for 76.2% of all humerus fractures. Fractures mainly affect the elderly population, with a peak incidence between the ages of 61 and 70 years. In terms of gender, women are more represented (64%). The duration of surgery is significantly shorter when using intramedullary osteosynthesis. There is no statistically significant difference in blood loss between intramedullary and extramedullary osteosynthesis, but there is still slightly greater blood loss during extramedullary osteosynthesis. The average duration of hospitalization is eight days for both surgical methods.

Conclusion: The method of intramedullary osteosynthesis in comparison to extramedullary osteosynthesis results in a shorter surgery duration. Although the length of hospitalization and blood loss are the same for both surgical methods, we still believe that intramedullary osteosynthesis is a better method for treating fractures of the proximal part of the humerus.

Key words: upper arm bone (humerus), intramedullary osteosynthesis, extramedullary osteosynthesis

9. LITERATURA

1. Fanghänel J, Pera F, Anderhuber F, Nitsch R. Waldeyerova anatomija čovjeka. 17. izd. Zagreb. Golden marketing/Tehnička knjiga; 2009.
2. Krmpotić-Nemanić J, Marušić A. Anatomija čovjeka. 2. Korigirano izdanje. Zagreb: Medicinska naklada; 2007.
3. Lugo R, Kung P, Ma CB. Shoulder biomechanics. *Eur J Radiol.* 2008; 68(1):16–24.
4. Roux A, Decroocq L, El Batti S, Bonneville N, Moineau G, Trojani C, i sur. Epidemiology of proximal humerus fractures managed in a trauma center. *Orthop Traumatol Surg Res.* 2012;98(6):715–9.
5. Schumaier A, Grawe B. Proximal Humerus Fractures: Evaluation and Management in the Elderly Patient. *Geriatr Orthop Surg Rehabil.* 2018; 9:215145851775051.
6. Launonen AP, Lepola V, Saranko A, Flinkkilä T, Laitinen M, Mattila VM. Epidemiology of proximal humerus fractures. *Arch Osteoporos.* 2015;10(1):1–5.
7. Hohloch L, Eberbach H, Wagner FC, Strohm PC, Reising K, Südkamp NP, et al. Age-and severity-adjusted treatment of proximal humerus fractures in children and adolescents—A systematical review and meta-analysis. *PLoS One.* 2017;12(8):1–18.
8. Lowry V, Bureau NJ, Desmeules F, Roy JS, Rouleau DM. Acute proximal humeral fractures in adults. *J Hand Ther.* 2017;30(2):158–66.
9. Robinson BC, Athwal GS, Sanchez-Sotelo J, Rispoli DM. Classification and Imaging of Proximal Humerus Fractures. *Orthop Clin North Am.* 2008;39(4):393–403.
10. Carofino BC, Leopold SS. Classifications in brief: The Neer classification for proximal humerus fractures. *Clin Orthop Relat Res.* 2013;471(1):39–43.
11. Meinberg EG, Agel J, Roberts CS, Karam MD, Kellam JF. Fracture and Dislocation Classification Compendium-2018. Vol. 32, *Journal of orthopaedic trauma.* 2018. 1–170.
12. Burkhart KJ, Dietz SO, Bastian L, Thelen U, Hoffmann R, Müller LP. Behandlung der proximalen Humerusfraktur des Erwachsenen. *Dtsch Arztebl Int.* 2013;110(35–36):591–7.
13. Mark JJ, Gardner MJ. Proximal humerus fractures. *Curr Rev Musculoskelet Med.* 2012;5:192-8.

14. Murray IR, Amin AK, White TO, Robinson CM. Proximal humeral fractures: Current concepts in classification, treatment and outcomes. *J Bone Jt Surg - Ser B*. 2011;93 B(1):1–11.
15. Šoša T, Sutlić Ž, Stanec Z, Tonković I, i sur. *Kirurgija*. Zagreb: Naklada Ljevak; 2007.
16. Vachtsevanos L, Hayden L, Desai AS, Dramis A. Management of proximal humerus fractures in adults. *World J Orthop*. 2014;5(5):685–93.
17. Howard L, Berdusco R, Momoli F, Pollock J, Liew A, Papp S, et al. Open reduction internal fixation vs non-operative management in proximal humerus fractures: A prospective, randomized controlled trial protocol. *BMC Musculoskelet Disord*. 2018;19(1):1–10.
18. Nowak LL, Dehghan N, McKee MD, Schemitsch EH. Plate fixation for management of humerus fractures. *Injury*. 2018;49:33–8.
19. Sears BW, Hatzidakis AM, Johnston PS. Intramedullary Fixation for Proximal Humeral Fractures. *J Am Acad Orthop Surg*. 2020;28(9):374-383.
20. Marušić M. i sur. *Uvod u znanstveni rad u medicini*. 4. izd. Udžbenik. Zagreb: Medicinska naklada; 2008.
21. Ivanković D. i sur. *Osnove statističke analize za medicinare*. Zagreb: Medicinski fakultet Sveučilišta u Zagrebu; 1988.
22. Li M, Wang Y, Zhang Y, Yang M, Zhang P, Jiang B. Intramedullary nail versus locking plate for treatment of proximal humeral fractures: A meta-analysis based on 1384 individuals. *J Int Med Res*. 2018;46(11):4363–76.
23. Bergdahl C, Ekholm C, Wennergren D, Nilsson F, Möller M. Epidemiology and patho-anatomical pattern of 2,011 humeral fractures: Data from the Swedish Fracture Register. *BMC Musculoskelet Disord*. 2016;17(1):1–10.
24. Maugendre E, Gadişseux B, Chantelot C, Clavert P, Ramdane N, Werthel JD, et al. Epidemiology and mortality in older patients treated by reverse shoulder arthroplasty for displaced proximal humerus fractures. *Orthop Traumatol Surg Res*. 2019; 105:1509-13.
25. Doshi C, Sharma GM, Naik LG, Badgire KS, Qureshi F. Treatment of Proximal Humerus Fractures using PHILOS Plate. *J Clin Diagn Res*. 2017;11(7):10-13.

26. Shi X, Liu H, Xing R, Mei W, Zhang L, Ding L, et al. Effect of intramedullary nail and locking plate in the treatment of proximal humerus fracture: An update systematic review and meta-analysis. *J Orthop Surg Res.* 2019;14(1):1–11.
27. Plath JE, Kerschbaum C, Seebauer T, Holz R, Henderson DJH, Förch S, et al. Locking nail versus locking plate for proximal humeral fracture fixation in an elderly population: A prospective randomised controlled trial. *BMC Musculoskelet Disord.* 2019;20(1):1–13.
28. Neuhaus V, Bot AGJ, Swellengrebel CHJ, Jain NB, Warner JJP, Ring DC. Treatment choice affects inpatient adverse events and mortality in older aged inpatients with an isolated fracture of the proximal humerus. *J Shoulder Elb Surg.* 2014;23(6):800–6.

10. ŽIVOTOPIS

Osobni podatci

Domagoj Majetić

Kućna adresa: Milanlug 44, 34 350 Čaglin

Sveučilište J. J. Strossmayera u Osijeku

Datum i mjesto rođenja: 5. siječnja 1996.,

Medicinski fakultet Osijek

Požega

Josipa Huttlera 4, 31 000 Osijek

email: dmajetic8@gmail.com

Obrazovanje

2002. – 2010. Osnovna škola Stjepana Radića, Čaglin

2010. – 2014. I. gimnazija Osijek

2014. – danas: Medicinski fakultet Osijek

Aktivnosti

2018. Demonstratura na Katedri za mikrobiologiju, parazitologiju i kliničko – laboratorijsku dijagnostiku

2018. i 2019. Demonstratura na Katedri za farmakologiju

2016. i 2017. Aktivni sudionik i predavač u sklopu održavanja Tjedna mozga u Osijeku

2016. Aktivni sudionik i predavač u sklopu održavanja Festivala znanosti u Osijeku

2015. – 2017. Član sveučilišne nogometne reprezentacije

2018. – 2019. Član sveučilišne futsal reprezentacije

2018. Prvo mjesto na državnom sveučilišnom prvenstvu u futsalu – UNIsports finals u Rovinju