

Učinkovitost intraartikularne primjene metilprednizolon acetata u liječenju osteoartritisa kuka

Marošević, Viktorija

Master's thesis / Diplomski rad

2022

Degree Grantor / Ustanova koja je dodijelila akademski / stručni stupanj: **Josip Juraj Strossmayer University of Osijek, Faculty of Medicine Osijek / Sveučilište Josipa Jurja Strossmayera u Osijeku, Medicinski fakultet Osijek**

Permanent link / Trajna poveznica: <https://um.nsk.hr/um:nbn:hr:152:220896>

Rights / Prava: [In copyright](#) / [Zaštićeno autorskim pravom.](#)

Download date / Datum preuzimanja: **2025-02-01**



Repository / Repozitorij:

[Repository of the Faculty of Medicine Osijek](#)



SVEUČILIŠTE JOSIPA JURJA STROSSMAYERA U OSIJEKU

MEDICINSKI FAKULTET OSIJEK

SVEUČILIŠNI INTEGRIRANI PREDDIPLOMSKI I

DIPLOMSKI STUDIJ MEDICINE

VIKTORIJA MAROŠEVIĆ

**UČINKOVITOST INTRAARTIKULARNE
PRIMJENE METILPREDNIZOLON
ACETATA U LIJEČENJU
OSTEOARTRITISA KUKA**

Diplomski rad

Osijek, 2022.

SVEUČILIŠTE JOSIPA JURJA STROSSMAYERA U OSIJEKU

MEDICINSKI FAKULTET OSIJEK

SVEUČILIŠNI INTEGRIRANI PREDDIPLOMSKI I

DIPLOMSKI STUDIJ MEDICINE

VIKTORIJA MAROŠEVIĆ

**UČINKOVITOST INTRAARTIKULARNE
PRIMJENE METILPREDNIZOLON
ACETATA U LIJEČENJU
OSTEOARTRITISA KUKA**

Diplomski rad

Osijek, 2022.

Rad je ostvaren u Kliničkom bolničkom centru Osijek, pri Katedri za kirurgiju, urologiju, ortopediju i fizikalnu i rehabilitacijsku medicine Medicinskog fakulteta Sveučilišta Josipa Jurja Strossmayera u Osijeku, na Zavodu za ortopediju i traumatologiju.

Mentor: izv.prof.prim.dr.sc. Saša Rapan, dr.med

Rad ima 23 stranice, 2 tablice i 1 sliku

ZAHVALA

Iskreno zahvaljujem svojem mentoru izv. prof. prim. dr. sc. Saši Rapanu, dr. med na pomoći, stručnim savjetima, dostupnošću, ažurnošću i usmjeravanju pri provođenju ovog istraživanja te kroz izradu ovog diplomskog rada.

Veliko hvala i Kristini Kralik, prof. koja je bila od velike pomoći u statističkoj obradi podataka za ovaj diplomski rad.

Neizmjereno hvala mojim roditeljima na pruženoj ljubavi, podršci, motivaciji i odricanjima tijekom školovanja. Hvala mom bratu na savjetima, pomoći i nadahnuću kroz njegovu temu diplomskog rada.

SADRŽAJ

1. UVOD	1
1.1. Osteoartritis	1
1.2. Rizični faktori za razvoj osteoartritisa kuka	2
1.2.1. Lokalni rizični čimbenici	2
1.2.2. Opći rizični čimbenici	3
1.3. Stupnjevi osteoartritisa kuka	3
1.4. Dijagnostika osteoartritisa kuka	4
1.5. Liječenje osteoartritisa kuka	5
1.5.1. Konzervativno liječenje	5
1.5.2. Kirurško liječenje	6
2. CILJEVI	7
3. BOLESNICI I METODE	8
3.1. Ustroj studije.....	8
3.2. Ispitanici.....	8
3.3. Metode	8
3.4. Statističke metode.....	9
4. REZULTATI	10
5. RASPRAVA	12
6. ZAKLJUČCI	16
7. LITERATURA	17
8. SAŽETAK	21
9. SUMMARY	22
10. ŽIVOTOPIS	23

POPIS KRATICA

OA – osteoartritis

DDH – razvojna displazija kuka (*developmental dysplasia of the hip*)

FAI – uklještenje kuka (*femoroacetabular impingement*)

BMI – indeks tjelesne mase (*body mass index*)

MRI – magnetska rezonancija (*magnetic resonance imaging*)

UZV – ultrazvuk

NSAID – nestereoidni protuupalni lijekovi (*non-steroidal anti-inflammatory drugs*)

VAS – vizualno – analogna skala boli

KL – Kellgren-Lawrence klasifikacija

VR – virtualna stvarnost (*virtual reality*)

Na – natrij

Ca – kalcij

Mg – magnezij

P – fosfor

THA – totalna artroplastika kuka (*total hip arthroplasty*)

CSI – intraartikularni kortikosteroid (*intra-articular corticosteroid*)

1. UVOD

1.1. Osteoartritis

Osteoartritis, ili kako se u nekim literaturama naziva *arthrosis* ili *arthrosis deformans*, predstavlja degenerativne promjene prvenstveno zglobne hrskavice, nakon čega slijede patološke promjene i drugih dijelova zgloba kao što su subhondralna kost, fibrozna i sinovijalna čahura, promjene mekih tkiva oko zgloba te samih rubova kosti (1). Posljedično navedenim događanjima, s vremenom dolazi do pojave boli u zahvaćenim zgobovima, raznim deformacijama te smanjenju prethodne funkcije zgloba i kvalitete života.

Upravo degenerativne promjene se smatraju najčešćim bolestima lokomotornog sustava. U više zemalja dokazano je kako 50% populacije starije životne dobi ima znakove OA te da su čest razlog konzultacije s liječnicima. Također, u visokorazvijenim zemljama, ½ osoba srednje životne dobi također imaju degenerativne promjene, ali su tada još asimptomatski (1). Postoje dva osnovna oblika OA, a to su primarni i sekundarni. Primarni OA uglavnom je poliartikularan, uz vjerovanje da veliku ulogu u nastanku istog ima genska osnova. Međutim, uzrok nastanka je nepoznat te se smatra normalnim procesom starenja pri čemu u prvom redu dolazi do starenja zglobne hrskavice koja posljedično uzrokuje nestabilnost, poremećaj opterećenja i tkz. "slabost" zglobne hrskavice. S druge strane, sekundarni OA je najčešće monoartikularan ili biartikularan koji nastaje kao posljedica preopterećenosti zgloba zbog raznih trauma, upala, metaboličkih, endokrinih poremećaja i sl. Pretežito zahvaća zglobove donjih ekstremiteta i kralježnice. Poznato je da postoje i kombinacije primarnog i sekundarnog OA (1, 2),

S patološko-anatomskog gledišta, razlikujemo aktivni i latentni OA, koji odgovaraju fazi primarne degeneracije (aktivni) i fazi sekundarne regeneracije (latentni) zglobne hrskavice. Potrebno je naglasiti kako ta dva procesa nisu uvijek u ravnoteži. Upravo ove promjene, koje zahvaćaju ne samo hrskavicu, nego i druge dijelove zgloba, rezultiraju karakterističnom kliničkom slikom koja upućuje ka postavljanju dijagnoze degenerativnog OA (1). Također, treba probuditi svijest da se OA ne javlja pod utjecajem jednog faktora, nego međusobnim djelovanjem više rizičnih čimbenika koji na kraju rezultiraju razvojem bolesti (2).

1.2. Rizični faktori za razvoj osteoartritisa kuka

Razni okolišni čimbenici, zajedno s genskom predispozicijom i drugim individualnim razlikama dovode osobu u opasnost od razvoja OA kuka različitog stupnja, a sumnju pobuđuje pojava prvih simptoma koji na prvu mogu biti zanemareni. Rizični faktori za razvoj OA kuka mogu se zato podijeliti u dvije glavne skupine, lokalni i opći, koji ne postoje kao individualni čimbenici, nego je potrebna interakcija i jednih i drugih da bi došlo do razvoja OA, s tim da lokalni čimbenici predstavljaju etiološki temelj za razvoj OA kuka, dok opći povećavaju sumnju za razvoj OA indirektnim putem (3, 40, 41).

1.2.1. Lokalni rizični čimbenici

Jedan od glavnih razloga razvoja OA kuka predstavlja abnormalna morfologija zgloba kuka pri čemu dolazi do nefiziološkog opterećenja cijeloga zgloba što dovodi do njegovog oštećenja. Teži oblici abnormalnosti, kao što su DDH i FAI, dovode do ranijeg nastanka OA i potrebom za kirurškom korekcijom, dok suptilnija morfološka odstupanja rezultiraju kasnijom pojavom simptoma i razvoja OA kuka (2, 3, 25).

Općenito je poznato da se simptomatski FAI javlja kod mlađe, aktivnije populacije, napose kod sportaša, kod kojih dolazi do pojave boli u preponama ili stražnjici sa smanjenjem opsega pokreta zahvaćenog uda prilikom težeg fizičkog napora što se kod njih podrazumijeva nakon treninga i/ili natjecanja. Smatra se da su uzroci tim simptomima labralne ili hondralne ozljede nakon udarca u kosti. S druge strane, kod DDH imamo malen acetabulum pri čemu je smanjena kontaktna površina s femurom, zbog čega dolazi do preraspodjele opterećenja na acetabularni rub, koje dovodi do degeneracije (3).

Nadalje, još jedan lokalni rizični čimbenik je oštećenje labruma acetabuluma koje predstavlja čest oblik ozljede, zbog čega se ubraja u rizični čimbenik koji dovodi do razvoja OA kuka. U prilog učestalosti ozljede govore podatci kako su prisutne u čak 39% asimptomatskih i 66% simptomatskih osoba. Smatra se da je uzrok tome degenerativna promjena ili traumatski događaj. Važnost samog labruma predstavljaju studije koje su dokazale kako povećava površinu acetabuluma za 22%, pri čemu osigurava veću stabilnost samoga zgloba kuka; zatim ravnomjeran pritisak između glave femura i acetabuluma te pravilnu raspodjelu sinovijalne tekućine. Zbog toga se smatra da oštećenje labruma umanjuju njegove uloge i time dovode do nestabilnosti i bolova (3).

1.2.2. Opći rizični čimbenici

Poznato je kako produženi životni vijek uzrokuje veću incidenciju slučajeva drugih oboljenja pored OA. Jedno od njih je i hondrokalciinoza, gdje dolazi do taloženja kristala i razvoja upalnih medijatora. Također, uočene su promejne i na biološkoj razini koje se događaju u cijelome tijelu tijekom starenja, a to je skraćivanje telomera svakom diobom, kako u drugim stanicama, tako i u hondrocitima, što je poznato pod pojmom “stanično starenje”. Pri tome dolazi do kvalitativnog smanjenja, popraćeno produkcijom nepravilnijih proteoglikana, ali i kvantitativnog, što rezultira smanjenjem broja hondrocita (2, 3).

Veliku ulogu ima i prekomjerna tjelesna težina, kao rezultat modernog načina života, posebno u visoko razvijenim zemljama, zbog užurbanosti i sjedilačkog načina života. Pri tome dolazi do pretjeranog opterećenja zglobova, posebno donjih ekstremiteta, što dovodi do nastanka trauma, upale i razvoja OA (2, 3, 38). Dokazano je u metaanalizi kako povećanjem BMI-a za 5 jedinica povisuje opasnost za razvoj OA za 11% (2, 3, 4, 9).

Osim pretilosti, oštećenje se može pojaviti u osoba koje obavljaju težak fizički posao, ili se bave sportom visokog intenziteta. U Jednom i u drugom slučaju dolazi do preopterećenosti zgloba, nastanka trauma većeg ili manjeg opsega na više zglobova, te razvoja OA (2, 27).

Nadalje, prevalencija je veća u muškaraca mlađih od 50 godina, dok kod žena prevalencija raste nakon 50. godine života, vjerojatno zbog gubitka estrogena, ali nakon 60 godina starosti dolazi do obrata prevalencija sobzirom na spol, gdje je u prosjeku zahvaćeno oko 10% muškaraca i 18% žena (2,5,9). Također, genetika igra veliku ulogu u etiopatogenezi, pri čemu je studija na blizancima dokazala da postoji 60%-tni rizik od nastanka OA kod genetski predisponiranih osoba. Pronađeni geni odgovorni za razvoj OA su geni koji imaju ulogu u razvoju pojedinih dijelova zgoba, što govori u prilog važnosti kongenitalnim i razvojnim anomalijama zgoba kuka u nastanku OA, jer svako fiziološko odstupanje uzrokuje upalu, oštećenje i, na kraju, bolest (2,3).

1.3. Stupnjevi osteoartritisa kuka

Postoje mnogobrojne prihvaćene klasifikacije, odnosno stupnjevanja, temeljeni na radiografskim nalazima OA, no samo su tri prikladne za stupnjevanje OA kuka: Tönnis, KL i Croft klasifikacija. Tönnis klasifikacija je u početku imala 3 stupnja, ali je naknadno dodan još

jedan, stupanj 0 koji opisuje odsutnost OA; stupanj 1 uključuje početno suženje zglobnog prostora, skleroza glave femura ili acetabuluma i rubni osteofiti; stupanj 2 dodatno suženje, pojava koštanih cista i gubitak sferičnosti glave femura; i stupanj 3 kao najteži, uključuje znatno suženje zglobnog prostora, velike ciste, deformacija glave femura i avaskularna nekroza (5, 8).

KL klasifikacija se sastoji od 5 stupnjeva; 0 obuhvaća odsutnost sužavanja prostora i reaktivnih promjena (odsutnost OA); 1 obuhvaća sumnjivo suženje i moguće osteofite (sumnja na OA); 2 obuhvaća moguće suženje i definitivne osteofite (blagi OA); 3 obuhvaća sigurno suženje, osteofite, skleroza i moguću koštanu deformaciju (umjereni OA); i 4 obuhvaća velike osteofite, skleroza i tešku deformaciju kosti (teški OA) (5, 7, 8).

Coft klasifikacija podrazumjeva 6 stupnjeva; 0 podrazumjeva odsutnost radiografskih odstupanja; 1 podrazumjeva samo prisutnost osteofita; 2 podrazumjeva samo suženje prostora; 3 podrazumjeva prisustvo minimalno dva znaka od navedenih: suženje prostora, osteofiti, ciste i subhondralna skleroza; 4 podrazumjeva tri prethodno navedena kriterija; i 5 podrazumjeva napredovanje do deformacije femoralne glave (5, 6, 8).

1.4. Dijagnostika osteoartritisa kuka

Dijagnoza se postavlja na temelju kliničkog nalaza, simptoma te radiološke obrade, no u nekim slučajevima moguća je dijagnoza bez radiološke obrade. Karakteristični simptomi uključuju bol u kuku, smanjen opseg pokreta u zahvaćenom kuku, ingvinalna bol pri adukciji ili abdukciji, osjećaj zakačenosti, krepitacija, te atrofiju mišića, koja se može podijeliti na funkcijsku, zbog ograničenosti pokreta, te antalgicnu, zbog bolnosti zgloba (1, 11, 37, 39).

Radiološki znakovi osteoartritisa očituju se suženjem zglobnog prostora, što ukazuje na propadanje zglobne hrskavice; potom degenerativnim promjenama, kao što su cistične šupljine različitih veličina; i regenerativnih promjena u vidu osteofita i pojava sklerozacije (11, 12, 37). Također, ova pretraga nam omogućuje isključivanje drugih mogućih uzroka bolova kao što je abdominalna aneurizma, hernia i sl. Asimptomatski OA s radiografskim znakovima je generalno čest, s obzirom da samo 21% pacijenata s radiografskim simptomima osjećaju bol (11). MRI pretraga omogućuje prikaz promjena u hrskavici, labrumu, kosti i sinoviji, odnosno detaljniju patologiju na tim strukturama. Zbog svoje osjetljivosti može biti koristan pri sumnji na druga stanja kao što su tumor i infekcije koje su hitnija stanja od OA i liječe se na drugačiji

način. S druge strane, moguća je uporaba UZV-a zbog svoje specifičnosti i osjetljivosti, kao i cijene i praktičnosti, kojim se također može prikazati suženje zglobnog prostora, osteofiti i drugi znakovi OA kuka (12).

1.5. Liječenje osteoartritis kuka

Liječenje osteoartritis obuhvaća nemedikamentozne, medikamentozne i fizikalne metode, koje jednom riječju zovemo konzervativnim metodama liječenja; te kirurške, koje predstavljaju invazivne metode liječenja (1).

1.5.1. Konzervativno liječenje

Fizikalna terapija obuhvaća kineziterapiju, hidroterapiju i elektroterapiju u svrhu smanjenja kontraktura zglobova i očuvanja dinamičke funkcije. Potrebna je edukacija, pravilna prehrana i tjelovježba individualno prilagođena fenotipu svake osobe, zbog jačanja, gubitka tjelesne mase kod osoba prekomjerne tjelesne težine te smanjenja boli i upalnih parametara. Popratno zdravstvenoj koristi, dolazi i do bolje adherencije i poboljšanja kvalitete života (1, 12, 23). Vježbe koje se izvode u bazenima tijekom hidroterapije na temperature od 34–35°C dovode do miorelaksacije i povisuju prag tolerancije na bol zbog čega smanjuju potrebu za medikamentoznim metodama ublažavanja boli, odnosno uporabu NSAID-a (13). VR metoda za sada nema čvrstih dokaza o učinkovitosti u usporedbi sa standardnim protokolima fizioterapije po pitanju rehabilitacije, no u pogledu upravljanja boli, raspona pokreta i propriocepcije daje obećavajuće rezultate, s obzirom da rezultira zadovoljstvom sudionika, visokom adherencijom, pruža motivaciju za vježbanjem i predstavlja siguran postupak bez nuspojava (35).

Medikamentozne metode obuhvaćaju primjenu miotonika, antireumatika i analgetika, pri čemu treba biti na oprezu s intraartikularnom primjenom kortikosteroida i analgetika zbog mogućeg štetnog djelovanja u nekontroliranim uvjetima. Glavna i česta nuspojava NSAID-a jeste gastrotoksičnost, koja se može izbjeći topikalnom primjenom, pri čemu se djelomično gubi njihova analgetska djelotvornost (1, 26). Intraartikularna primjena kortikosteroida bila je predložena kao metoda uštede za simptomatske bolesnike bilo kojeg stupnja, no ipak je dokazano da imaju veću korist u ublažavanju bolova u osoba s uznapredovalim oblikom OA.

Primjena se izvodi pod kontrolom UZV-a ili fluoroskopije, a djelotvornost jedne doze se mjeri u nekoliko tjedana (1, 10, 12, 14). Glavne nuspojave obuhvaćaju lokalne, kao što su atrofiju kože i potkožnog masnog tkiva na mjestu uboda, septički artritis, rupture ligamenta i sl. (14, 30). Unatoč tome, sistemske nuspojave su rjeđe u usporedbi s primjenom NSAID-a. Mali broj komplikacija, ambulantno izvođenje injekcija i jednostavnost tehnike uzrokuju povećanu popularnost njihove primjene (36). Još jedna opcija je intraartikularna primjena hijaluronske kiseline i pripravaka matičnih stanica. Dokazano je kako intraartikularna primjena kortikosteroida i hijaluronske kiseline odgađaju vrijeme za totalnu artroplastiku kuka na oko 5 mjeseci (12, 14).

1.5.2. Kirurško liječenje

Prije ortopedskog kirurškog liječenja potrebno je prethodno odrediti stupanj OA, lokalizaciju, životnu dob bolesnika te njegova očekivanja od samoga zahvata. Zahvati se mogu podijeliti na palijativne, kauzalne, te artroplastiku koja je omogućila pokretljivost ljudima starije životne dobi bez bolova i ograničenja, čime je znatno povećana i njihova kvaliteta života (1, 24). Ne treba zaboraviti da uz svaki invazivni zahvat idu i komplikacije, kao što su oštećenje živca, insuficijencija aduktora, disklokacija kuka; a one pak ovise o samome pristupu. On može biti anteriorni, lateralni i posteriorni, a sam odabir ovisi o poznavanju anatomije odnosa acetabuluma i femura, kako bi se komplikacije svele na minimum, iako je povratak ka starim aktivnostima bio u znatno većem postotku pri anteriornom pristupu (15, 24). Brojka ovih zahvata je posljednjih nekoliko desetljeća u stalnom porastu, a jedna od najčešćih komplikacija je postoperativno iščašenje zgloba kuka unutar prve dvije godine nakon operacije, zbog čega se bolesnici moraju podvrgavati revizijskim operacijama unutar tog perioda. Postotak tih revizija povezan je s aktivnošću samog pacijenta zbog čega se smatra da je veća učestalost revizija kod mlađe populacije nego starije. Posljedično sve češćim kirurškim zahvatima, postoji strah od povećanja broja revizija općenito, no učestalost je u opadanju, s obzirom na moderniziranje dizajna implantata, mijenjanje tehnike i kirurškog pristupa tijekom vremena. (32, 33, 34).

2. CILJEVI

Ciljevi istraživanja su ispitati uspješnost intraartikularne aplikacije metilprednizolon acetata, praćenjem oporavka pomoću VAS skale boli prije i nakon primjene navedenog lijeka.

3. BOLESNICI I METODE

3.1. Ustroj studije

Studija je presječna (20).

3.2. Ispitanici

Ispitanici u ovom istraživanju su 17 pacijenata koji su liječeni aplikacijom metilprednizolon acetata zbog OA zgloba prva 3 stupnja u Zavodu za ortopediju KBC Osijek unatrag 6 mjeseci.

3.3. Metode

Prilikom izrade ovog rada prikupit će se podaci iz povijesti bolesti 17 pacijenata liječenih unatrag 6 mjeseci metodom intraartikularne aplikacije metilprednizolon acetata u Zavodu za ortopediju KBC Osijek. Iz dostupne medicinske dokumentacije obradit će se opći podaci koji govore o dobi, lokalizaciji, funkcijskom nalazu oboljelog zgloba kuka prije i poslije primjene lijeka. Osim kliničkog pregleda i radiološke obrade, prikupljeni su podaci o razini boli prije nakon procedure tako što su ispitanici ispunjavali upitnik,

Najčešći način subjektivne ocjene jačine boli je VAS skala, koja se sastoji od linije duljine 10cm na kojoj se ispitanik zamoli da označi mjesto koje odgovara intenzitetu boli. S druge strane milimetarskog papira označi se VAS zbroj, pri čemu 0 govori u prilog odsutnosti boli, a 10 prisutnost najjače boli.

Cilj intraartikularne aplikacije u kuk je ulazak u zglobnu kapsulu na spoju glave i vrata femura što je dublje moguće bez oštećenja krvnih žila. Pacijent se nalazi u ležećem položaju s donjim ekstremitetom u neutralnoj rotaciji. Prije injekcije, izvršava se pregled anatomije zgloba kuka pomoću UZV-a, koji omogućuje vizualizaciju prednjeg ruba acetabuluma, glave i vrata femura te zglobne čahure, odnosno ciljanih struktura (21,30).Potom se pacijent pokrije aseptičnim ručnicima, prednji dio kuka i prepona se steriliziraju, sterilni ultrazvučni gel se nanosi iznad ciljanog mjesta injekcije i sonda se provlači u sterilnu navlaku. Ponovno se vizualiziraju ciljani elementi zgloba kuka, nanosi anestetik na kožu te uvodi spinalna igla. Vidljivost igle se održava postavljajući ju u ravninu sa sondom. Nakon željene pozicije igle lijek se može injicirati i

vizualizirati njegovo širenje u zglobnu kapsulu. Na poslijetku, igla se izvadi, a na ubodno mjesto postavlja se mali zavoj te se pacijent mobilizira (21).

3.4. Statističke metode

Kategorički podaci su predstavljeni apolutnim frekvencijama. Normalnost raspodjele numeričkih varijabli testirana je Shapiro - Wilkovim testom, a zbog male veličine uzorka numerički podaci su opisani medijanom i granicama interkvartilnog raspona. Za testiranje razlika u VAS skali boli prije i nakon postupka korišten je Wilcoxonov test (uz razliku i pripadni 95% raspon pouzdanosti) (19). Sve P vrijednosti su dvostrane. Razina značajnosti je postavljena na $\text{Alpha} = 0,05$. Za analizu podataka korišten je statistički program MedCalc® *Statistical Software version 20.026* (MedCalc Software Ltd, Ostend, Belgium; <https://www.medcalc.org>; 2022).

4. REZULTATI

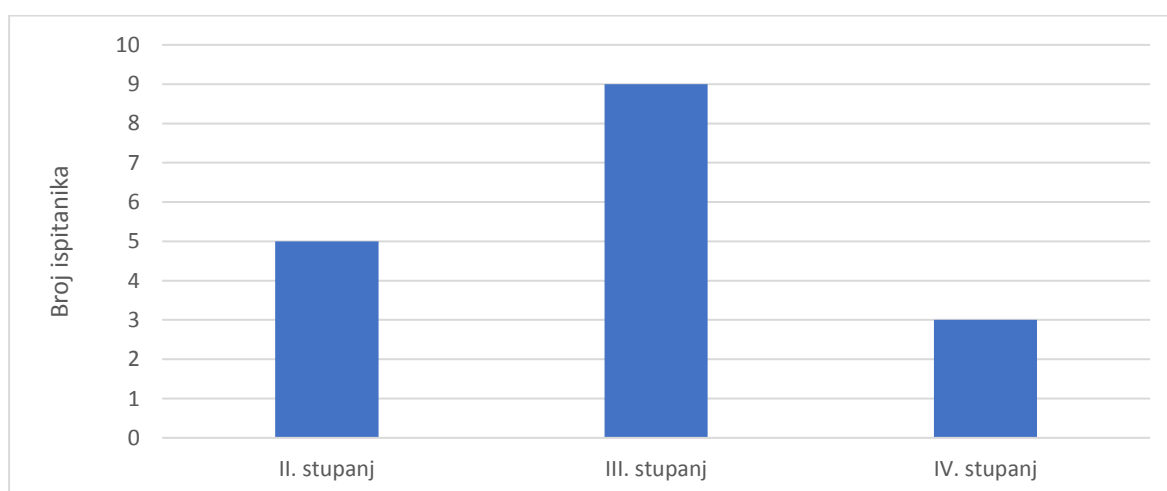
Istraživanje je provedeno na 17 bolesnika liječeni aplikacijom metilprednizolon acetata zbog OA zgloba prva 3 stupnja. Podjednak je udio prema spolu, kao i prema lokalizaciji. (Tablica 1).

Tablica 1. Raspodjela bolesnika prema spolu i lokalizaciji

	Broj / ukupno ispitanika
Spol	
Muškarci	9 / 17
Žene	8 / 17
Lokalizacija	
Desno	8 / 17
Lijevo	9 / 17

Medijan dobi bolesnika je 75 godina (interkvartilnog raspona od 66 do 79 godina) u rasponu od 44 do najviše 81 godinu.

S obzirom na stupanj bolesti 5 / 17 bolesnika je drugog stupnja, trećeg stupnja njih 9 / 17, a 3 / 17 bolesnika su 4. stupnja bolesti.



Slika 1. Raspodjela ispitanik prema stupnju bolesti

Uspješnost aplikacije metilprednizolon acetata, ocijenili smo praćenjem oporavka pomoću vizualno – analogne skale (VAS) boli. Uočavamo da je došlo do značajnog smanjenja boli nakon postupka (razlika -4, 95% interval pouzdanosti razlike -5 do -4, Wilcoxonov test, $P < 0,001$) (Tablica 2).

Tablica 2. Razlike u VAS skali boli prije i nakon primjene metilprednizolon acetata

	Medijan (interkvartilni raspon)		Razlika (95% raspon pouzdanosti)	<i>P</i> *
	Prije postupka	Nakon postupka		
VAS skala boli	8 (7 – 9)	3 (3 – 4)	-4 (-5 do -4)	<0,001

*Wilcoxon test

5. RASPRAVA

Osteoarthritis danas predstavlja učestalu bolest, posebno u razvijenijim zemljama, posljedično prividnom ili stvarnom nedostatku vremena da bi se zadovoljile minimalne potrebe tjelovježbe, kojom se nastoji održati masu i jačinu mišića i zglobova; produljenju životnog vijeka, pri čemu postoji produljeno izlaganje zglobova opterećenju; nepravilne ishrane, zbog koje nedostaju neophodni nutrijenti za prehranu i ugradnju zglobnih i koštanih struktura; uz povećanje tjelesne mase, težak fizički rad, koji dovode do povećanja stresnog utjecaja na zglobove donjih ekstremiteta zbog preopterećenosti, što pogoduje nastanku mikrotrauma koje se nagomilavaju, upalnih reakcija koje s vremenom perzistiraju i dodatno oštećuju zglobne strukture, te na kraju rezultiraju simptomima navedene bolesti.

Istraživanje je provedeno na 17 bolesnika liječenih aplikacijom metilprednizolon acetata zbog osteoartritisa zgloba prva 3 stupnja. Medijan dobi bolesnika je 75 godina (interkvartilnog raspona od 66 do 79 godina) u rasponu od 44 do najviše 81 godinu.

Provedeno je istraživanje na pacijentima u prosjeku starije životne dobi u Nizozemskoj zbog sumnje na nedovoljno korištenje nekirurških metoda u OA kuka nasuprot artroplastici. Pretpostavlja se da su razlog tome sigurnosne implikacije NSAID-a i intraartikularnih injekcija, no to ipak ne objašnjava zašto više od polovice pacijenata, kojima je preporučena neka od nekirurških metoda, nije korištena. Veći dio sudionika, gotovo 50%, je bio zadovoljan s nekirurškim metodama za ublažavanje boli, a rješenje nedovoljnog korištenja takvih metoda mogla bi biti bolja edukacija zdravstvenog osoblja i pacijenata, s obzirom da se radi o isplativijim postupcima koji mogu smanjiti troškove zdravstvene zaštite (31).

U ovom istraživanju pokušali smo ispitati učinkovitost intraartikularne primjene metilprednizolon acetata u liječenju OA kuka uspoređujući učinkovitost s obzirom na spol ispitanika te samu lokalizaciju OA, odnosno, radi li se o lijevom ili desnom kuku. Sudeći po dobivenim podacima o učestalosti samoga OA kuka, postoji gotovo podjednaka učestalost pojavnosti u oba spola, koja uključuje 9 muškaraca i 8 žena; ali i podjednaka pojavnost s obzirom na lokalizaciju, gdje je u 8 slučajeva zahvaćen desni kuk, a u 9 slučajeva lijevi kuk. Za određivanje stupnja bolesti, prije provođenja ispitivanja, bolesnici su bili povrgnuti radiološkoj obradi, pri kojoj je 5 bolesnika dijagnosticirano s drugim stupnjem, 9 bolesnika s trećim i 3 s

četvrtim stupnjem OA kuka, što nam ukazuje na veliku učestalost trećeg stupnja bolesti, neovisno o dobi i spolu.

Litwic i suradnici analizirali su već postojeće podatke o epidemiologiji OA i poteškoćama ove bolesti. Smatralo se kako je u žena viša incidencija nego kod muškaraca, pogotovo u vrijeme menopauze kada dolazi do naglog poremećaja hormonskog statusa u žena. Rezultati epidemioloških i kliničkih istraživanja to nisu potvrdili. Nedavni pregled 16 istraživanja otkrio je kako ne postoji povezanost između spolnih hormona i radiografske slike OA kuka kod žena, iako pojedinačna analiza istraživanja nije bila moguća zbog heterogenosti (16).

Ali su zato 2022. Dąbrowski i suradnici napravili istraživanje o procjeni sadržaja makroelemenata (Na, Ca, Mg i P) u femoralnom koštanom tkivu kod OA kuka s obzirom na spol, dob i BMI. Dobiveni rezultati ukazuju na intenzivniji gubitak makroelemenata u ranijoj dobi kod žena nego muškaraca, s obzirom da se kod žena javlja prije 60. Godine, posebno na vrhuncu menopauze, a kod muškaraca u sedmom i osmom desetljeću života (22).

Osim toga, rađena je usporedba uspješnosti intraartikularne aplikacije metilprednizolon acetata, odnosno kortikosteroida, koja je praćena kroz VAS skalu boli pomoću koje je uočeno da je doista došlo do smanjenja boli, i da je postupak bio uspješan, što nam govori medijan ocjene boli ispitanika prije postupka, koji je iznosio 8, te medijan ocjene boli nakon postupka, koji je iznosio 3.

Tang i suradnici provodili su istraživanje o učinkovitosti i sigurnosti intraartikularne primjene kortikosteroida prije THA u kojem je bilo uključeno 150 ispitanika. Incidencija primjene CSI prije operativnog zahvata je bila mala, a radilo se o bolesnicima s povećanim komorbiditeta. Važno je naglasiti da nije došlo do porasta stope komplikacija takvih pacijenata zbog čega se smatra da postoji malo razloga za odgodu operativnih zahvata u prikladno dijagnosticiranih pacijenata, pod uvjetom da je prošlo najmanje 3 mjeseca od posljednje primjene CSI u simptomatskom OA kuka (14).

Također, aktualni podatci kontroliranih i nekontroliranih ispitivanja pokazuju jake dokaze da intraartikularna injekcija kortikosteroida osigurava smanjenje boli, posebno kod refraktornih pacijenata na NSAID-e, analgetske i nefarmakološke metode. Incidencija nuspojave, kao što su septički artritis, nisu u porastu nakon preoperativne terapije kortikosteroidima, uz odgađanje operativnog zahvata zamjene kuka minimalno 2 mjeseca od zadnje primjene kortikosteroida.

Broj slučajeva se može svesti na minimum prateći pravilnu sterilnu tehniku pri izvođenju postupka (30).

S druge strane, Abraham i suradnici provodili su istraživanje o sigurnosti primjene CSI u OA kuka zbog sumnje na povećanje incidencije avaskularne nekroze, subhondralnog prijeloma, kolapsa femoralne glave i progresije OA 12 mjeseci nakon primjene CSI. Ispitanici su bili podijeljeni u dvije grupe po 141, jedna grupa je primila CSI dok je druga bila kontrolna. Prema dobivenim rezultatima ustanovljena je sigurnost primjene CSI u OA kuka, jer nije došlo do kolapsa femoralne glave ili pogoršanja OA kuka. Također, stopa kratkotrajnih komplikacija CSI se ne razlikuje uvelike od kontrolne skupine (17).

Istraživanje je provedeno u Zavodu za ortopediju i traumatologiju KBC-a Osijek na uzorku od 17 ispitanika od 44 do 85 godina, koji su praćeni unazad 6 mjeseci metodom intraartikularne aplikacije metilprednizolon acetata u zglobov kuka. Uključena su bila oba spola i promatrane su obje lokalizacije. Sudeći prema rezultatima istraživanja, gotovo su svi ispitanici, prema VAS skali za procjenu boli, iskusili znatno poboljšanje prethodnog stanja nakon 6 mjeseci od postupka te su ocjenama pokazali kako imaju osjet dvostrukog smanjenja boli u promatranome periodu. Posljedično tome, kvaliteta života takvih pacijenata se znatno poboljšava, odnosno, omogućeno im je lakše obavljanje svakodnevnih aktivnosti, fizičkih i socijalnih, normalno funkcioniranje te odsutnost poremećaja ritma spavanja.

2019. Martinez i suradnici ispitali su povezanost boli u OA kuka s kvalitetom sna. U istraživanju je bilo uključeno 106 ispitanika s drugim ili trećim stupnjem OA prema Tönnis klasifikaciji prije operacijskog zahvata. Dobiveni rezultati ukazuju na ozbiljnost problema: što je kuk bolniji, i što su osobe imaju težu simptomatologiju, kvaliteta sna je više narušena. Upravo zbog toga liječnici trebaju obratiti pozornost na širu sliku, popratne probleme koji dolaze u obzir s OA kuka, a nisu direktno rezultat patofiziologije, zato što ovakvi problemi mogu utjecati na ishode liječenja primarnog problema (18).

Potrebno je obratiti pozornost na učestalost popratnih ozljeda koje se događaju zbog bolova i nestabilnosti, posebno kod starije populacije, s obzirom na osjetljivost ove skupine. Analizirani su podaci 210 sudionika starije životne dobi kroz godinu dana zbog procjene učestalosti padova uzrokovanih zbog OA kuka, gdje je prisutnost simptoma bila zabilježena kod 97,1% sudionika, a prisutnost značajnog oštećenja kuka još veća. Zabilježeno je kako su težina stupnja OA, i jačina simptoma, povezani s učestalijim padovima. Posljedično tome postoji opasnost od

prijeloma i nemogućnost obavljanja svakodnevnih aktivnosti, što se vidi u slabijem izvođenju zadataka ponovnog ustajanja iz stolca i penjanja uz stepenice (29).

Provedena je studija u svrhu uspoređivanja utjecaja etiologije i radiografskog stanja populacije zapadnoafričke zemlje, u Republici Benin. Sudionici studije su bolesnici iz Klinike za fizikalnu medicinu i rehabilitaciju u Nacionalnoj nastavnoj bolnici u Cotonouu. Dijagnoza je postavljena radiografski prema KL klasifikaciji, a kod osoba koje su imale bilateralni OA kuka, odabran je bolniji kuk. Pokazalo se kako viši stupanj OA kuka znatno utječe na sudjelovanje, aktivnost te tjelesnu strukturu i funkciju ispitanika. S druge strane, etiološka pripadnost nije utjecala na navedene varijable u fokusu, što nam ukazuje na odsutnost etničkih razlika po pitanju razvoja OA kuka (28).

6. ZAKLJUČCI

Na temelju provedenog istraživanja i dobivenih rezultata mogu se izvesti sljedeći zaključci:

- osteoartritisom kuka podjednako su zahvaćeni i žene i muškarci
- osteoartritisom kuka podjednako su zahvaćeni i lijevi i desni kuk
- medijan dobi zahvaćenosti OA kuka iznosi 75 godina
- najveći broj ispitanika, 9/17, dijagnosticirano je s trećim stupnjem OA kuka
- najmanji broj ispitanika, 3/17, dijagnosticiran je s četvrtim stupnjem OA kuka
- primjena metilprednizolon acetata intraartikularno značajno smanjuje bol

7. LITERATURA

1. Pećina M, Franić M, suradnici. Kompendij ortopedije. Zagreb: Zdravstveno veleučilište; 2021.
2. Lespasio MJ, Sultan AA, Piuzzi NS, Khlopas A, Husni ME, Muschler GF, i sur. Hip Osteoarthritis: A Primer. *Perm J.* 2018;22:17-084.
3. Murphy NJ, Eyles JP, Hunter DJ. Hip Osteoarthritis: Etiopathogenesis and Implications for Management. *Adv Ther.* 2016;33(11):1921-1946.
4. Reyes C, Leyland KM, Peat G, Cooper C, Arden NK, Prieto-Alhambra D. Association Between Overweight and Obesity and Risk of Clinically Diagnosed Knee, Hip, and Hand Osteoarthritis: A Population-Based Cohort Study. *Arthritis Rheumatol.* 2016;68(8):1869-75.
5. Kovalenko B, Bremjit P, Fernando N. Classifications in Brief: Tönnis Classification of Hip Osteoarthritis. *Clin Orthop Relat Res.* 2018;476(8):1680-1684.
6. Manfrini M, Campanacci L, Spinnato P, Benedetti MG. Does Osteoarthritis of the Ipsilateral Hip Develop After Knee Rotationplasty? A Radiologic Study on Patients with Long-term Survival Undergoing Surgery for Bone Tumors. *Clin Orthop Relat Res.* 2020;478(10):2277-2283.
7. Kohn MD, Sassoon AA, Fernando ND. Classifications in Brief: Kellgren-Lawrence Classification of Osteoarthritis. *Clin Orthop Relat Res.* 2016;474(8):1886-93.
8. Desai, P., Feger, J. Osteoarthritis of the hip (grading). Dostupno na: <https://radiopaedia.org/articles/osteoarthritis-of-the-hip-grading-1>. Datum pristupa: 10. 05. 2022.)
9. Prieto-Alhambra D, Judge A, Javaid MK, Cooper C, Diez-Perez A, Arden NK. Incidence and risk factors for clinically diagnosed knee, hip and hand osteoarthritis: influences of age, gender and osteoarthritis affecting other joints. *Ann Rheum Dis.* 2014;73(9):1659-64.
10. Hess SR, O'Connell RS, Bednarz CP, Waligora AC 4th, Golladay GJ, Jiranek WA. Association of rapidly destructive osteoarthritis of the hip with intra-articular steroid injections. *Arthroplast Today.* 2018;4(2):205-209.
11. Metcalfe D, Perry DC, Claireaux HA, Simel DL, Zogg CK, Costa ML. Does This Patient Have Hip Osteoarthritis?: The Rational Clinical Examination Systematic Review. *JAMA.* 2019;322(23):2323-2333.

12. Katz JN, Arant KR, Loeser RF. Diagnosis and Treatment of Hip and Knee Osteoarthritis: A Review. *JAMA*. 2021;325(6):568-578.
13. Łyp M, Kaczor R, Cabak A, Tederko P, Włostowska E, Stanisławska I, Szypuła J, Tomaszewski W. A Water Rehabilitation Program in Patients with Hip Osteoarthritis Before and After Total Hip Replacement. *Med Sci Monit*. 2016;22:2635-42.
14. Tang A, Almetwali O, Zak SG, Bernstein JA, Schwarzkopf R, Aggarwal VK. Do preoperative intra-articular corticosteroid and hyaluronic acid injections affect time to total joint arthroplasty? *J Clin Orthop Trauma*. 2021;16:49-57.
15. Petis S, Howard JL, Lanting BL, Vasarhelyi EM. Surgical approach in primary total hip arthroplasty: anatomy, technique and clinical outcomes. *Can J Surg*. 2015;58(2):128-39.
16. Litwic A, Edwards MH, Dennison EM, Cooper C. Epidemiology and burden of osteoarthritis. *Br Med Bull*. 2013;105:185-99.
17. Abraham PF, Varady NH, Small KM, Shah N, Beltran LS, Kucharik MP, i sur. Safety of Intra-articular Hip Corticosteroid Injections: A Matched-Pair Cohort Study. *Orthop J Sports Med*. 2021;9(10):23259671211035099.
18. Martinez R, Reddy N, Mulligan EP, Hynan LS, Wells J. Sleep quality and nocturnal pain in patients with hip osteoarthritis. *Medicine (Baltimore)*. 2019;98(41):e17464.
19. Ivanković D. i sur. Osnove statističke analize za medicinare. Zagreb: Medicinski fakultet Sveučilišta u Zagrebu; 1988.
20. Marušić M. i sur. Uvod u znanstveni rad u medicini. 4. izd. Udžbenik. Zagreb: Medicinska naklada; 2008.
21. Bardowski EA, Byrd JWT. Ultrasound-Guided Intra-Articular Injection of the Hip: The Nashville Sound. *Arthrosc Tech*. 2019;8(4):e383-e388
22. Dąbrowski M, Ziola-Frankowska A, Frankowski M, Daroszewski P, Szymankiewicz-Szukała A, Kubaszewski Ł. Sex- and Age-Related Dynamic Changes of the Macroelements Content in the Femoral Bone with Hip Osteoarthritis. *Biology (Basel)*. 2022;11(3):344.
23. Bennell K. Physiotherapy management of hip osteoarthritis. *J Physiother*. 2013;59(3):145-57.
24. Mead PA, Bugbee WD. Direct Anterior Approach to Total Hip Arthroplasty Improves the Likelihood of Return to Previous Recreational Activities Compared with Posterior Approach. *J Am Acad Orthop Surg Glob Res Rev*. 2022;6(1):e21.00160.
25. Kierkegaard S, Mechlenburg I, Dalgas U, Lund B. Five-Year Follow-up After Hip Arthroscopic Surgery in the Horsens-Aarhus Femoroacetabular Impingement (HAFAI) Cohort. *Orthop J Sports Med*. 2022;10(3):23259671221075653.

26. da Costa BR, Pereira TV, Saadat P, Rudnick M, Iskander SM, Bodmer NS, i sur. Effectiveness and safety of non-steroidal anti-inflammatory drugs and opioid treatment for knee and hip osteoarthritis: network meta-analysis. *BMJ*. 2021;375:n2321.
27. Harris EC, Coggon D. HIP osteoarthritis and work. *Best Pract Res Clin Rheumatol*. 2015;29(3):462-82.
28. Assogba TF, Niama-Natta DD, Kpadonou TG, Lawson T, Mahaudens P, Detrembleur C. Disability and functioning in primary and secondary hip osteoarthritis in Benin. *Afr J Disabil*. 2020;9:675.
29. Knox PJ, Coyle PC, Pugliese JM, Pohlig RT, Sions JM, Hicks GE. Hip osteoarthritis signs and symptoms are associated with increased fall risk among community-dwelling older adults with chronic low back pain: a prospective study. *Arthritis Res Ther*. 2021;23(1):71.
30. Kruse DW. Intraarticular cortisone injection for osteoarthritis of the hip. Is it effective? Is it safe? *Curr Rev Musculoskelet Med*. 2008;1(3-4):227-33.
31. Van Zaanen Y, Hoorntje A, Koenraadt KLM, Van Bodegom-Vos L, Kerkhoffs GMMJ, Waterval-Witjes S, i sur. Non-surgical treatment before hip and knee arthroplasty remains underutilized with low satisfaction regarding performance of work, sports, and leisure activities. *Acta Orthop*. 2020;91(6):717-723.
32. Giachino M, Aprato A, Revetria TA, Vezzetti E, Massè A, Ulrich L, i sur. Dynamic evaluation of THA components by Prosthesis Impingement Software (PIS). *Acta Biomed*. 2021;92(5):e2021295.
33. Rahm S, Hoch A, Tondelli T, Fuchs J, Zingg PO. Revision rate of THA in patients younger than 40 years depends on primary diagnosis - a retrospective analysis with a minimum follow-up of 10 years. *Eur J Orthop Surg Traumatol*. 2021;31(7):1335-1344.
34. Santana DC, Anis HK, Mont MA, Higuera CA, Piuze NS. What is the Likelihood of Subsequent Arthroplasties after Primary TKA or THA? Data from the Osteoarthritis Initiative. *Clin Orthop Relat Res*. 2020;478(1):34-41.
35. Byra J, Czernicki K. The Effectiveness of Virtual Reality Rehabilitation in Patients with Knee and Hip Osteoarthritis. *J Clin Med*. 2020;9(8):2639.
36. Nowaczyk A, Szwedowski D, Dallo I, Nowaczyk J. Overview of First-Line and Second-Line Pharmacotherapies for Osteoarthritis with Special Focus on Intra-Articular Treatment. *Int J Mol Sci*. 2022;23(3):1566.
37. Manek NJ, Lane NE. Osteoarthritis: current concepts in diagnosis and management. *Am Fam Physician*. 2000;61(6):1795-1804.

38. Nelson AE. Osteoarthritis year in review 2017: clinical. *Osteoarthritis Cartilage*. 2018;26(3):319-325.
39. Morales-Ivorra I, Romera-Baures M, Roman-Viñas B, Serra-Majem L. Osteoarthritis and the Mediterranean Diet: A Systematic Review. *Nutrients*. 2018;10(8):1030.
40. Palazzo C, Nguyen C, Lefevre-Colau MM, Rannou F, Poiraudau S. Risk factors and burden of osteoarthritis. *Ann Phys Rehabil Med*. 2016;59(3):134-138.
41. Felson DT, Lawrence RC, Dieppe PA, Hirsch R, Helmick CG, Jordan JM i sur. Osteoarthritis: new insights. Part 1: the disease and its risk factors. *Ann Intern Med*. 2000;133(8):635-46.

8. SAŽETAK

Cilj istraživanja: Cilj rada je ispitati uspješnost intraartikularne aplikacije metilprednizolon acetata u liječenju OA kuka kod muškaraca i žena, tako što će se usporediti klinička slika prije i nakon provedenog postupka. Uspješnost će se pratiti pomoću VAS skale boli prije i nakon primjene lijeka.

Nacrt studije: Istraživanje je ustrojeno kao presječna studija. Uključeno je 17 pacijenata, od toga 8 žena i 9 muškaraca.

Ispitanici i metode: Ispitanici u ovom istraživanju su pacijenti koji su liječeni aplikacijom metilprednizolon acetata zbog osteoartritisa zgloba prva 3 stupnja u Zavodu za ortopediju KBC Osijek unatrag 6 mjeseci kod kojih je, osim kliničkog pregleda i ispunjavanja upitnika, učinjena radiološka obrada zgloba prije procedure. Iz dostupne medicinske dokumentacije obradit će se opći podaci 17 pacijenata koji govore o dobi, lokalizaciji, te o funkcijskom nalazu oboljelog zgloba kuka prije i poslije operacije.

Rezultati: Prema dobivenim rezultatima istraživanja, podjednak je udio zahvaćenosti osteoartritisa kuka kako u oba spola, tako i na obje lokalizacije. S obzirom na stupanj bolesti, najviše je bolesnika s trećim stupnjem, njih 9/17; dok je najmanje onih s četvrtim stupnjem, njih 3/17. Uspješnosti primjene metilprednizolon acetata govore u prilog statistički podatci prije i poslije primjene lijeka, praćeni pomoću VAS skale za ocjenu boli. Uočeno je značajno smanjenje boli, s obzirom da je početni medijan iznosio 8 (interkvartilni raspon 7 – 9), a završni 3 (interkvartilni raspon 3 – 4).

Zaključak: Postignuto je značajno smanjenje boli intraartikularnom primjenom metilprednizolon acetata u OA kuka.

Ključne riječi: intraartikularna primjena; metilprednizolon acetat; osteoarthritis; osteoarthritis kuka;

9. SUMMARY

Title: The effectiveness of intraarticular application of methylprednisolone acetate for hip osteoarthritis therapy

Objectives: The aim of this study was to successfully examine the intra-articular applications of methylprednisolone acetate in the treatment of hip OA in men and women by comparing the clinical picture before and after the procedure. Performance will be monitored using the VAS pain scale before and after drug administration.

Study Design: The research was organized as a cross-sectional study. 17 patients were included, of which 8 were women and 9 were men.

Patients and Methods: Subjects in this study are patients treated with methylprednisolone acetate for osteoarthritis of the hip of the first 3 stages in the Department of Orthopedics KBC Osijek during the last six months, in which, in addition to clinical examination and questionnaire, radiological diagnosis of the joint before the procedure has been done as well. From the available medical documentation of 17 patients, general data on age, location, and functional findings of the diseased hip joint before and after surgery will be processed.

Results: According to the results of the research, the share of osteoarthritis of the hip is equal in both sexes and in both localizations. Regarding the degree of the disease, the majority of patients are with the third degree, 9/17 of them; while the least are those with fourth degree, 3/17 of them. The success of methylprednisolone acetate is supported by pre- and post-drug statistics, monitored using the VAS pain rating scale. A significant reduction in pain was observed, as the initial median was 8 (interquartile range 7 - 9) and the final 3 (interquartile range 3 - 4).

Conclusion: Significant pain reduction was achieved by intraarticular application of methylprednisolone acetate in hip OA.

Keywords: intra-articular application; methylprednisolone acetate; osteoarthritis; osteoarthritis of the hip;

10. ŽIVOTOPIS

Osobni podatci:

Viktorija Marošević

Medicinski fakultet Osijek

J. Huttlera 4, 31000 Osijek

email: viktorija.marosevic@gmail.com

Mjesto i datum rođenja:

Vinkovci, 10. listopada 1997.

Kućna adresa:

Matije Gupca 60, 32270 Županja

Tel: 091/7865716

Obrazovanje:

Od 2016. Studij medicine, Medicinski fakultet Osijek, Sveučilište J. J.

Strossmayera u Osijeku

2012. – 2016. Opća gimnazija, Županja

2009. – 2012. Osnovna škola Ivana Kozarca, Županja

2004. – 2009. Osnovna škola Fra Ilije Starčevića, Tolisa

Demonstratura

2019. Demonstrator na Katedri za patologiju