

Tortuozitet karotidne arterije - morfometrijska analiza i utjecaj na tehničke aspekte mehaničke trombektomije kod pacijenata s akutnim ishemijskim moždanim udarom

Lovoković, Katja

Master's thesis / Diplomski rad

2024

Degree Grantor / Ustanova koja je dodijelila akademski / stručni stupanj: **Josip Juraj Strossmayer University of Osijek, Faculty of Medicine Osijek / Sveučilište Josipa Jurja Strossmayera u Osijeku, Medicinski fakultet Osijek**

Permanent link / Trajna poveznica: <https://um.nsk.hr/um:nbn:hr:152:746403>

Rights / Prava: [In copyright](#) / [Zaštićeno autorskim pravom.](#)

Download date / Datum preuzimanja: **2024-11-20**



Repository / Repozitorij:

[Repository of the Faculty of Medicine Osijek](#)



SVEUČILIŠTE JOSIPA JURJA STROSSMAYERA U OSIJEKU
MEDICINSKI FAKULTET OSIJEK
SVEUČILIŠNI INTEGRIRANI PRIJEDIPLOMSKI I
DIPLOMSKI STUDIJ MEDICINE

Katja Lovoković

TORTUOZITET KAROTIDNE ARTERIJE
– MORFOMETRIJSKA ANALIZA I
UTJECAJ NA TEHNIČKE ASPEKTE
MEHANIČKE TROMBEKTOMIJE KOD
PACIJENATA S AKUTNIM
ISHEMIJSKIM MOŽDANIM UDAROM

Diplomski rad

Osijek, 2024.

SVEUČILIŠTE JOSIPA JURJA STROSSMAYERA U OSIJEKU
MEDICINSKI FAKULTET OSIJEK
SVEUČILIŠNI INTEGRIRANI PRIJEDIPLOMSKI I
DIPLOMSKI STUDIJ MEDICINE

Katja Lovoković

TORTUOZITET KAROTIDNE ARTERIJE
– MORFOMETRIJSKA ANALIZA I
UTJECAJ NA TEHNIČKE ASPEKTE
MEHANIČKE TROMBEKTOMIJE KOD
PACIJENATA S AKUTNIM
ISHEMIJSKIM MOŽDANIM UDAROM

Diplomski rad

Osijek, 2024.

Rad je ostvaren na Kliničkom zavodu za dijagnostičku i intervencijsku radiologiju Kliničkog bolničkog centra Osijek

Mentor rada: doc. dr. sc. Tajana Turk

Rad ima 30 listova, 11 tablica i 5 slika.

ZAHVALA

Zahvaljujem se svojoj mentorici doc. dr. sc. Tajani Turk na izdvojenom vremenu, savjetima, pomoći i znanju koje mi je prenijela tijekom pisanja ovog diplomskog rada.

Zahvaljujem se prof. Kristini Kralik bez čije pomoći ne bih uspjela obraditi statističke podatke.

Hvala mojoj obitelji i dečku koji su mi bili bezuvjetna podrška i motivacija, kako tijekom pisanja ovog rada, tako i tijekom studiranja.

SADRŽAJ

1. UVOD	1
1.1 Moždani udar: definicija, podjela i etiologija.....	1
1.2 Moždani udar: procjena i dijagnostika	1
1.3 Moždani udar: liječenje.....	2
1.3.1 Mehanička trombektomija.....	2
1.4 Anatomija luka aorte i karotidnih arterija	3
1.5 Tortuozitet arterijskog stabla i promjene uzrokovane starenjem.....	4
2. CILJEVI	6
3. MATERIJALI I METODE.....	7
3.1 Ustroj studije.....	7
3.2 Ispitanici	7
3.3 Metode.....	7
3.4 Statističke metode	11
4. REZULTATI	12
5. RASPRAVA.....	18
6. ZAKLJUČAK.....	24
7. SAŽETAK.....	25
8. SUMMARY.....	26
9. LITERATURA	27
10. ŽIVOTOPIS.....	30

POPIS KRATICA

CAS – stentiranje karotidne arterije, prema engl. *carotid artery stenting*

CT – kompjuterizirana tomografija, prema engl. *Computed tomography*

IT – indeks tortuoziteta

KBC – klinički bolnički centar

M1 – prvi segment srednje moždane arterije

M2 – drugi segment srednje moždane arterije

M3 – treći segment srednje moždane arterije

M4 – četvrti segment srednje moždane arterije

mRS – modificirana Rankin ljestvica, prema engl. *modified Rankin scale*

mTICI - modificirana ljestvica za uspješnost reperfuzije, prema engl. *Modified Thrombolysis in Cerebral Infarction score*

NIHSS – bodovna ljestvica za brzu procjenu i zbrinjavanje akutnog ishemijskog moždanog udara, prema engl. *National Institutes of Health Stroke Scale*

RIS – Radiološki informacijski sustav

TIA – tranzitorna ishemijska ataka, prema engl. *transient ischemic attack*

TOAST – klasifikacija uzroka cerebralne ishemije, prema engl. *The Trial of Org 10172 in Acute Stroke Treatment*

1. UVOD

1.1 Moždani udar: definicija, podjela i etiologija

Moždani udar predstavlja prekid krvne opskrbe dijela mozga, praćen akutnim, fokalnim neurološkim deficitom koji nastaje zbog vaskularne ozljede središnjeg živčanog sustava. Moždani udar ima visoku prevalenciju u populaciji i drugi je vodeći uzrok smrtnosti i invaliditeta u svijetu (1). Moždani udar može biti ishemijski i hemoragijski. Ishemijski moždani udar nastaje zbog opstrukcije arterije i posljedične smanjene perfuzije zahvaćenog moždanog tkiva, dok hemoragijski moždani udar nastaje uslijed rupture krvne žile i izljeva krvi u intrakranijski prostor. Približno 85 % moždanih udara je ishemijskog tipa. Prema TOAST (engl. *The Trial of Org 10172 in Acute Stroke Treatment*) klasifikaciji postoji nekoliko uzroka cerebralne ishemije: ateroskleroza velike krvne žile, kardioembolija, okluzija male krvne žile, moždani udar druge utvrđene etiologije i moždani udar neutvrđene etiologije (1).

1.2 Moždani udar: procjena i dijagnostika

U obradi pacijenata sa sumnjom na akutni moždani udar, za procjenu težine moždanog udara i neurološkog deficita najčešće se koristi NIHSS (engl. *National Institutes of Health Stroke Scale*) ljestvica. NIHSS ljestvica omogućuje brzu neurološku procjenu (unutar 10 minuta) i ne zahtijeva gotovo nikakvu opremu, a može predvidjeti ishode te pomoći postaviti realistične ciljeve liječenja moždanog udara (2). Ljestvica boduje: razinu svijesti, pokrete očiju, integritet vidnog polja, pokrete lica, snagu ruku i nogu, osjet, koordinaciju, jezik, govor i zanemarivanje. Svako oštećenje se boduje i zbraja, vrijednosti bodova NIHSS ljestvice mogu biti između 0 i 42, što je veći broj bodova, to je moždani udar bio teži (2). Osim NIHSS ljestvice, u obradi pacijenata s akutnim moždanim udarom koristi se i mRS (engl. *modified Rankin scale*) ljestvica koja klasificira funkcionalnu neovisnost i invalidnost pacijenta. Ovom ljestvicom klasificiramo invalidnost u 6 kategorija, od 0 (bez invalidnosti) do 6 (smrt) te dobivamo bitan podatak o stanju pacijenta prije nastupa moždanog udara, a također služi za usmjeravanje daljnjeg liječenja.

Od slikovne dijagnostike koristi se nativna kompjuterizirana tomografija (CT, od engl. *Computed tomography*) kojom primarno isključujemo intracerebralno i subarahnoidalno krvarenje te vršimo procjenu postojećeg oštećenja moždanog parenhima. Kod sumnje na okluziju velike ili srednje

velike intrakranijske arterije, vrši se CT angiografija glave i vrata. Ovisno o kliničkoj prezentaciji i zadnjem poznatom vremenu bez simptoma, može biti indicirana i CT-perfuzija koja može pomoći u razlikovanju ireverzibilno oštećenog tkiva od penumbre, ugroženog, ali i dalje vijabilnog moždanog tkiva koje se još može spasiti reperfuzijskim liječenjem (3).

1.3 Moždani udar: liječenje

Glavni je cilj liječenja akutnog ishemijskog moždanog udara ponovna uspostava krvnog protoka kroz moždano tkivo. Reperfuzijska terapija uključuje intravensku trombolizu i mehaničku trombektomiju (3).

1.3.1 Mehanička trombektomija

Mehanička trombektomija pokazala se kao uspješan način liječenja pacijenata s akutnim ishemijskim moždanim udarom uzrokovanim okluzijom velikih krvnih žila (4). Vrsta je reperfuzijske terapije koja omogućuje spašavanje ishemičnog tkiva u penumbri, što povećava vjerojatnost boljeg funkcionalnog ishoda na temelju pravovremene reperfuzije vijabilnog neuronalnog tkiva (5). Uspješna rekanalizacija, međutim, nije uvijek moguća. Nepovoljna vaskularna anatomija, koja je česti fenomen kod starijih pacijenata s akutnim moždanim udarom, može produljiti vrijeme zahvata i smanjiti vjerojatnost za uspješnu rekanalizaciju krvne žile (4).

Mehanička trombektomija izvodi se uz rendgensko dijaskopsko navođenje, a započinje punkcijom krvne žile, najčešće zajedničke femoralne arterije, Seldingerovom tehnikom. Seldingerova tehnika uključuje upotrebu endovaskularnih materijala koji omogućuju lakši i brži pristup do mjesta okluzije, a svi prolaze kroz zajedničku i unutarnju karotidnu arteriju. Postoji nekoliko različitih metoda izvedbe mehaničke trombektomije, a mogu uključivati aspiraciju tromba, korištenje samoširećih uvlačivih stentova i privremenu proksimalnu okluziju balon-kateterom koji prekida distalni protok krvi i sprječava distalne tromboembolije (6).

Poseban izazov u postupku mehaničke trombektomije predstavlja tandem okluzija. Tandem okluzija označava okluziju ili subokluziju ekstrakranijskog dijela unutarnje karotidne arterije i popratnu tromboemboliju njezinog intrakranijskog distalnog segmenta ili druge, najčešće srednje, moždane arterije (7).

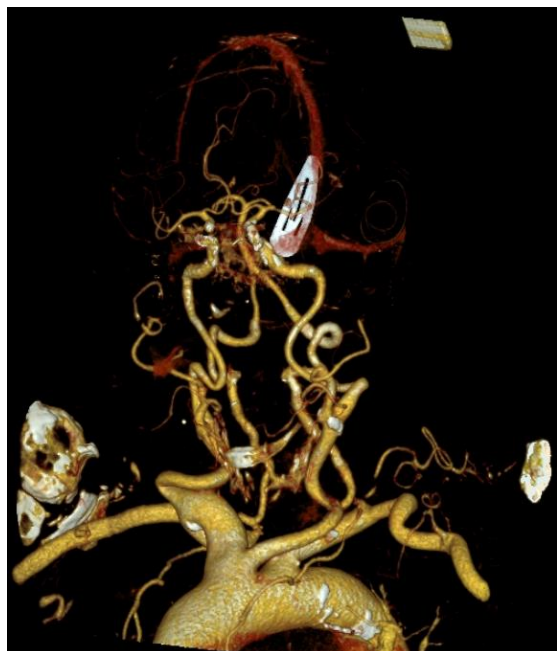Procjena tehničke uspješnosti mehaničke trombektomije vrši se već u angiosali s pomoću mTICI bodovne ljestvice (engl. *Modified Thrombolysis In Cerebral Infarction*). Ljestvicom se procjenjuje opseg rekanalizacije i reperfuzije na suptrakcijskim snimkama. Cilj zahvata je potpuna ili gotovo potpuna rekanalizacija okludirane krvne žile i njezinog irigacijskog teritorija te posljedično veći postotak reperfuzije moždanog tkiva, odnosno vrijednosti mTICI ljestvice 3 ili 2b (Tablica 1).

Tablica 1. mTICI bodovna ljestvica (8)

Uspjeh	Opis
0	Bez reperfuzije
1	Prodiranje kontrasta postoji iza početne opstrukcije, ali s minimalnim punjenjem teritorija
2a	Djelomično punjenje < 50 % teritorija
2b	Djelomično punjenje > 50 % teritorija
2c	Gotovo kompletna reperfuzija, osim sporog protoka ili nekoliko distalnih kortikalnih embolusa
3	Kompletna reperfuzija

1.4 Anatomija luka aorte i karotidnih arterija

Luk aorte smješten je između uzlazne i silazne aorte te ima tri glavna ogranka. Prvi ogranak je *truncus brachiocephalicus* koji svojim ograncima, desnom potključnom arterijom i desnom zajedničkom karotidnom arterijom, krvlju opskrbljuje desnu ruku i desnu stranu vrata i glave. Drugi ogranak je lijeva zajednička karotidna arterija koja krvlju opskrbljuje lijevu stranu glave i vrata. Treći ogranak je lijeva potključna arterija koja krvlju opskrbljuje lijevu ruku. Navedeni slijed ogranaka prisutan je u oko 75 % populacije, dok kod ostalih ljudi postoji neka od anatomskih varijacija polazišta kranijalnih ogranaka luka aorte. Najčešća anatomska varijacija je bovin luk aorte (Slika 1) koji karakterizira zajedničko ishodište *truncusa brachiocephalicusa* i lijeve zajedničke karotidne arterije, te se može naći u otprilike 15 % osoba (9).



Slika 1: CT angiografija pacijentice s bovinim lukom aorte sa zajedničkim ishodištem truncusa brachiocephalicusa i lijeve zajedničke karotidne arterije (fotografirala autorica rada).

Zajedničke karotidne arterije daju dva glavna ogranka, unutarnju i vanjsku karotidnu arteriju. Vanjska karotidna arterija opskrbljuje ekstrakranijske strukture glave i vrata, dok unutarnja karotidna arterija ulazi u lubanju kroz karotidni kanal i opskrbljuje krvlju intrakranijske strukture. Unutarnja karotidna arterija ima nekoliko ogranaka u svom intrakranijskom toku, a završava s dva terminalna ogranka, prednjom moždanom arterijom i srednjom moždanom arterijom, koje zajedno sa stražnjom moždanom cirkulacijom formiraju Willisov krug. Srednja moždana arterija podijeljena je u četiri segmenta: M1 (sfenoidalni), M2 (inzularni), M3 (operkularni) i M4 (kortikalni).

1.5 Tortuozitet arterijskog stabla i promjene uzrokovane starenjem

Tortuozitet arterijskog stabla u tijelu čovjeka promjena je morfologije i anatomije krvnih žila u vidu zadebljanja stijenke, smanjenja lumena, promjene toka i presavijanja na različite načine (engl. *kinking, coiling*), a povezan je sa starenjem, hipertenzijom, dijabetesom, hiperlipidemijom, aterosklerozom te genetskim i okolišnim čimbenicima (pušenje, neadekvatna prehrana, manjak tjelovježbe). Djelovanjem ovih čimbenika dolazi do remodeliranja, povećanja tvrdoće, smanjenja elastičnosti i povećanog tortuoziteta krvnih žila. Starenjem dolazi do degeneracije i pucanja

elastičnog sloja krvnih žila i narušavanja njihovog integriteta, dok hipertenzija povećava vaskularni otpor, čime ova dva rizična čimbenika djeluju sinergistički na anatomiju krvnih žila, a s produljenjem trajanja hipertenzije ovaj učinak je značajniji (10). Blaga tortuoznost karotidne arterije ne uzrokuje kliničke simptome i ima blagi utjecaj na cerebralni protok krvi u normalnim okolnostima, ali neke značajno iskrivljene, savijene (engl. *kinking*) ili višestruko zavijene (engl. *coiling*) arterije utječu na hemodinamiku. Tlak protoka krvi značajno opada nakon prolaska kroz takve krvne žile i utječe na cerebralnu perfuziju, smanjujući tako neuronalnu funkciju. Može doći i do turbulencije kada krv teče kroz jako iskrivljene krvne žile, što dovodi do tromboze i mogućeg kasnijeg moždanog udara (10).

Starenjem i gubitkom elastičnosti arterijske stijenke nastaju i promjene torakalne aorte koje se očituju njezinom elongacijom, te stoga postoji klasifikacija elongacije luka aorte na tri tipa. U prvom tipu luka aorte, udaljenost od odvajanja *truncusa brachiocephalicusa* do najviše točke luka aorte manja je od promjera lijeve zajedničke karotidne arterije; u drugom tipu, ta je udaljenost duljine između jednog do dva promjera lijeve zajedničke karotidne arterije; u trećem je tipu ta udaljenost veća od dva zbrojena promjera lijeve zajedničke karotidne arterije (11).

Tortuoznost arterija može otežati i produljiti trajanje postupka mehaničke trombektomije koja se izvodi za liječenje akutnog moždanog udara, a zahtijeva kateteriziranje karotidne arterije. Adekvatno pozicioniranje materijala i kateteriziranje karotidne arterije može biti otežano kod promijenjene anatomije krvnih žila (smanjen im je lumen, skreću pod kutevima koji nisu optimalni za izvođenje zahvata, često postoje aterosklerotski plakovi koji, osim što sužavaju lumen, predstavljaju i rizik otrgnuća te smanjuju elastičnost krvne žile) zahtjevnije je i potrebno je više vremena da bi se materijalom prošlo kroz krvnu žilu i došlo do mjesta okluzije koja je uzrokovala akutni moždani udar. Produljenjem trajanja mehaničke trombektomije i povećanjem zahtjevnosti samog postupka, povećavaju se rizici za komplikacije i smanjuje se mogućnost za dobar oporavak bolesnika koji je pretrpio akutni moždani udar (12), uz to, povećava se i vrijeme izlaganja pacijenta ionizirajućem zračenju koje je neophodno za ovaj postupak. S obzirom na to da je vremenski prozor, u kojem mehanička trombektomija ima smisla i može značajno poboljšati kvalitetu budućeg života bolesnika, ograničen, zbog fiziologije mozga i njegove vijabilnosti u uvjetima smanjenog dotoka krvi i kisika, produljenje trajanja zahvata ima veliki utjecaj na ishod i konačne posljedice akutnog moždanog udara kod bolesnika.

2. CILJEVI

Ciljevi ovog istraživanja su:

1. Ispitati morfometrijske karakteristike karotidnog stabla bolesnika s akutnim moždanim udarom
2. Ispitati povezanost tortuoziteta karotidnog stabla s tehničkim aspektima izvođenja mehaničke trombektomije kod pacijenata s akutnim moždanim udarom
3. Tortuozitet karotidnog stabla usporediti s demografskim i kliničkim karakteristikama pacijenata te ishodom liječenja

3. MATERIJALI I METODE

3.1 Ustroj studije

Ustroj studije je presječna studija s povijesnim podacima.

3.2 Ispitanici

U istraživanje su bili uključeni pacijenti kojima je učinjena mehanička trombektomija za liječenje akutnog ishemijskog moždanog udara prednje moždane cirkulacije (pacijenti s okluzijom M1 segmenta srednje moždane arterije) na Kliničkom zavodu za dijagnostičku i intervencijsku radiologiju Kliničkog bolničkog centra Osijek, u razdoblju od studenog 2020. do kraja siječnja 2024. godine. Veličina uzorka je 84 ispitanika. Isključni kriteriji bili su: pacijenti kojima je učinjena trombektomija nekog drugog segmenta srednje moždane arterije, prednje moždane arterije ili stražnje moždane cirkulacije, pacijenti s tandem okluzijama, pacijenti kojima je učinjeno intrakranijsko stentiranje, pacijenti kojima je za pristup arterijskom sustavu učinjena punkcija mjesta koje nije zajednička femoralna arterija te pacijenti s nepotpunom ili tehnički neadekvatnom CT angiografijom.

3.3 Metode

Iz medicinske dokumentacije dostupne u Radiološkom informacijskom sustavu (RIS) Kliničkog zavoda za dijagnostičku i intervencijsku radiologiju Kliničkog bolničkog centra Osijek prikupili su se podaci o pacijentima. Prikupljanje i analiza podataka vršila se uz nadzor i dopuštenje mentora i anonimnost podataka. Podatci pacijenata upisivali su se u posebno izrađene tablice.

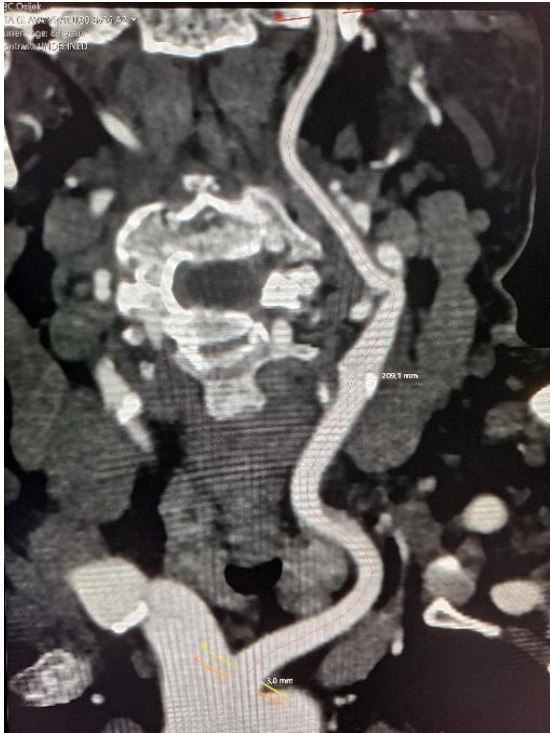Varijable koje su prikupljene tijekom istraživanja:

- osnovni demografski podaci
- komorbiditeti
- lokalizacija okluzije
- vrijeme početka postupka mehaničke trombektomije
- vrijeme prvog pokušaja ekstrakcije tromba

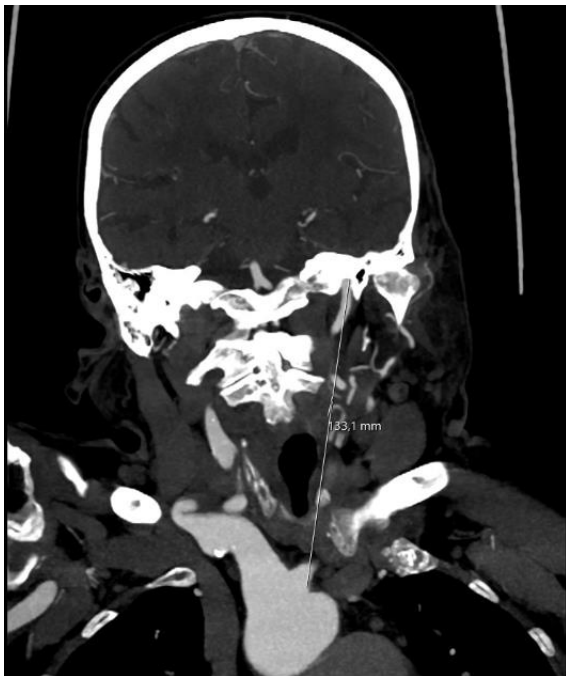- ukupno vrijeme trajanja postupka
- broj pokušaja ekstrakcije tromba
- rezultat trombektomije prema mTICI skali
- težina neurološkog deficita prije trombektomije te 24 sata nakon trombektomije

Korištenjem software-a za analizu i pohranu medicinskih slika Sectra IDS7 version 22.2 (Sectra AB, Linkoping, Sweden), pod nadzorom mentora, učinila se morfometrijska analiza karotidnog stabla iz dostupnih snimaka predintervencijske angiografije kompjuteriziranom tomografijom, pri čemu su se prikupili podatci o duljini karotidnog stabla zahvaćene strane, tipu tortuoziteta i indeksu tortuoziteta.

Mjerile su se dvije duljine. Prvo je izmjerena duljina 1, stvarna duljina segmenta karotidnog stabla pacijenta, koja je mjerena od mjesta odvajanja lijeve zajedničke karotidne arterije ili *truncusa brachiocephalicusa* iz luka aorte do mjesta ulaska unutarne karotidne arterije u intrakranijski prostor korištenjem softwareske opcije za endoluminalno mjerenje (Slika 2), zatim je izmjerena duljina 2, teoretski najkraća, pravocrtna, udaljenost od mjesta odvajanja lijeve zajedničke karotidne arterije ili *truncusa brachiocephalicusa* iz luka aorte do ulaska unutarne karotidne arterije u intrakranijski prostor (Slika 3). S pomoću tih vrijednosti, izračunao se indeks tortuoziteta (IT) po formuli: $IT = [(duljina\ 1/duljina\ 2)-1] \times 100$ (5).

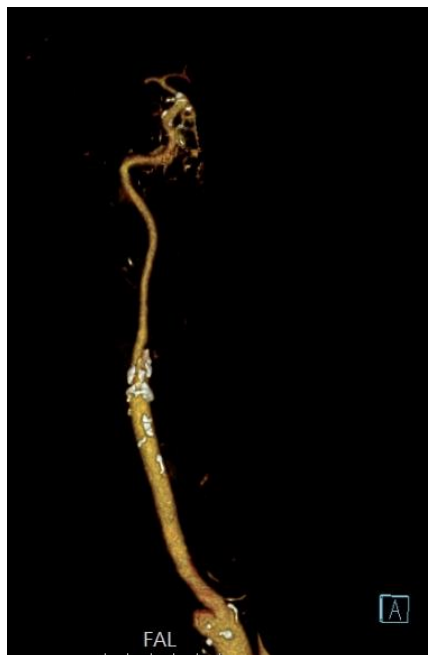

Slika 2: mjerenje duljine 1, stvarne duljine arterijskog segmenta (fotografirala autorica rada)



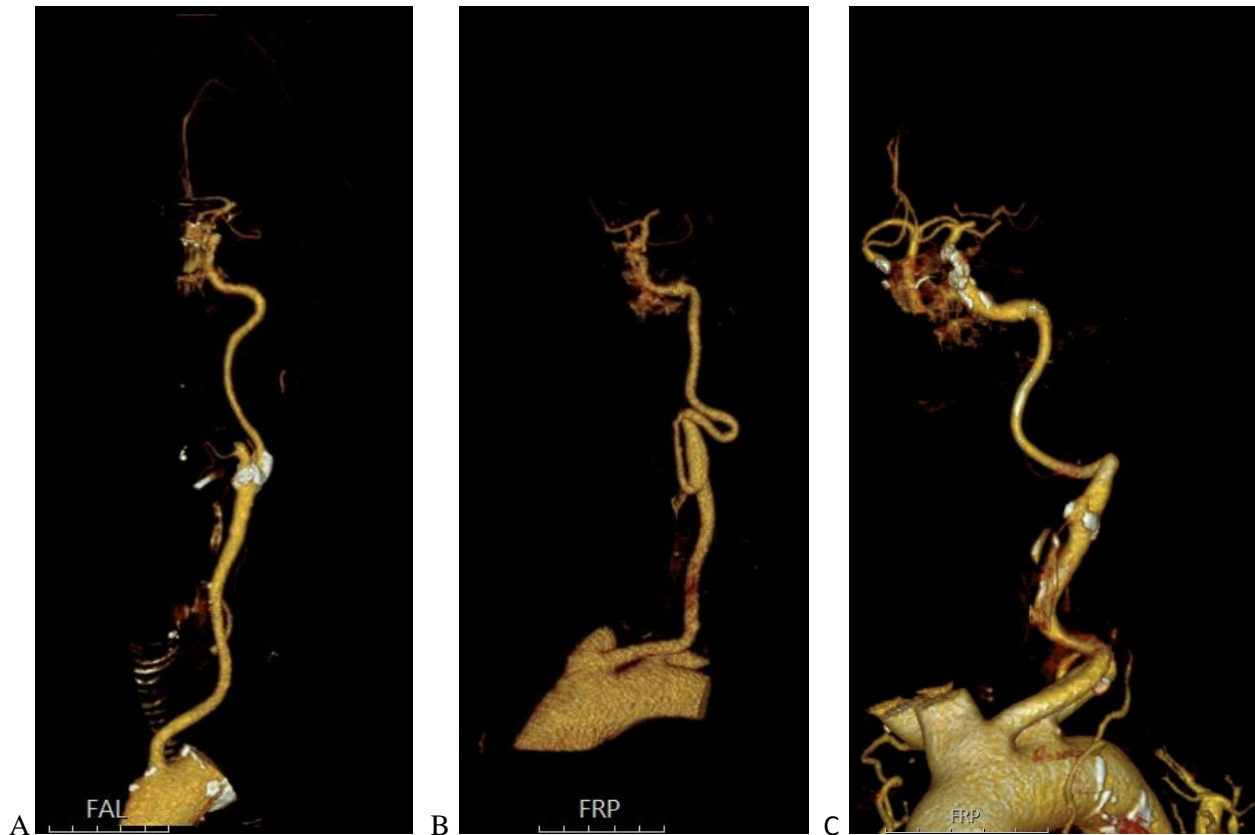
Slika 3: mjerenje duljine 2, pravocrtne udaljenosti od mjesta odvajanja lijeve zajedničke karotidne arterije ili truncusa brachiocephalica od luka aorte (fotografirala autorica rada)

Morfologija karotidnog stabla klasificirala se prema tome je li tortuozno ili nije. Ravnim karotidnim stablom smatralo se ono kojemu je kut između središnjih linija zajedničke karotidne arterije i unutarnje karotidne arterije bio manji od 15° (Slika 4).



Slika 4: ravno karotidno stablo (fotografirala autorica rada)

Tipovi tortuoziteta karotidnog stabla bili su podijeljeni na tri tipa: tortuozno, kojima je kut između središnjih linija zajedničke karotidne arterije i unutarnje karotidne arterije bio veći od 15° ili je tijekom unutarnje karotidne arterije bio u obliku slova S ili slova C [Slika 5(A)]; prisutan *coiling*, jako izražen tijekom u obliku slova S ili kružna konfiguracija unutarnje karotidne arterije [Slika 5 (B)]; i prisutan *kinking*, šiljasti kut ($<90^\circ$) udružen sa stenozom [Slika 5 (C)] (13).



Slika 5: tortuozno karotidno stablo (A), prisutan coiling (B) i kinking (C) arterija (fotografirala autorica rada)

3.4 Statističke metode

Kategorijski podatci su predstavljani apsolutnim i relativnim frekvencijama. Razlike kategorijskih varijabli testirane su Hi-kvadrat testom. Normalnost raspodjele numeričkih varijabli testirana je Shapiro - Wilkovim testom. Numerički podatci su opisani medijanom i granicama interkvartilnog raspona. Razlike numeričkih varijabli između dviju nezavisnih skupina Mann-Whitneyevim U testom (uz iskazanu Hodges – Lehmannovu razliku medijana i 95 % raspon pouzdanosti razlike), a između više nezavisnih skupina Kruskal Wallisovim testom (post hoc Conover). Povezanost kontinuiranih varijabli ocijenjena je Spearmanovim koeficijentom korelacije ρ (rho). Sve P vrijednosti su dvostrane. Razina značajnosti je postavljena na alpha (α) = 0,05. Za statističku analizu korišten je statistički program MedCalc® Statistical Software version 22.018 (MedCalc Software Ltd, Ostend, Belgium; <https://www.medcalc.org>; 2024).

4. REZULTATI

Istraživanje je provedeno na 84 ispitanika, od kojih je 31 (36,9 %) muškaraca i 53 (63,1 %) žena. Nešto je više ispitanika, 44 (52,4 %), s okluzijom M1 segmenta lijeve strane. Fibrilaciju atrijsku imalo je 44 (52 %) ispitanika, arterijsku hipertenziju njih 68 (81 %), a hiperlipidemija je prisutna kod 36 (43 %) ispitanika, dok su ostali komorbiditeti kod manjeg broja ispitanika. S obzirom na naviku pušenja, 7 (8 %) je pušača. Po 7 (8 %) ispitanika je preboljelo COVID ili ima aktivnu infekciju (Tablica 2).

Tablica 2. Raspodjela ispitanika prema općim i kliničkim obilježjima

	Broj (%) ispitanika
Spol	
Muškarci	31 (36,9)
Žene	53 (63,1)
Lokacija okluzije	
Okluzija M1 segmenta lijeve strane	44 (52,4)
Okluzija M1 segmenta desne strane	40 (47,6)
Fibrilacija atrijska	44 (52)
Arterijska hipertenzija	68 (81)
Šećerna bolest	17 (20)
Raniji moždani udar	15 (18)
Hiperlipidemija	36 (43)
Preboljen infarkt miokarda	10 (12)
U povijesti TIA/CAS*	7 (8)
Pušač	7 (8)
COVID	
Nije prebolio	70 (84)
Prebolio	7 (8)
Aktivna infekcija	7 (8)

*TIA/CAS – tranzitorna ishemijska ataka/stentiranje karotidne arterije (engl. *carotid artery stenting*)

†M1 – prvi segment srednje moždane arterije

Medijan dobi ispitanika je 76 godina, u rasponu od 37 do 93 godine. Broj pokušaja ekstrakcije tromba kretao se do najviše sedam, a vrijeme od punkcije do prvog pokušaja ekstrakcije bilo je od 5 do 107 minuta. Ukupno trajanje procedure je medijana 47 minuta, u rasponu od 6 do 165 minuta.

NIHSS ljestvicom ocijenilo se stanje deficita prilikom pregleda u hitnoj neurološkoj ambulanti, gdje niže vrijednosti označavaju bolji neurološki status, a vrijednosti kod prijema se kreću od 7 – 27, a nakon 24 sata od procedure u rasponu od 0 do 40 (Tablica 3).

Tablica 3. Mjere sredine i raspršenja dobi ispitanika, broja pokušaja, vremena do prvog prolaska i ukupno trajanje te vrijednosti NIHSS ljestvice

	Medijan (interkvartilni raspon)	Minimum - maksimum
Dob (godine)	76 (67 – 83)	37 - 93
Broj pokušaja ekstrakcije tromba	2 (1 – 3)	0 - 7
Vrijeme od punkcije do prvog pokušaja ekstrakcije tromba (min)	25 (16,3 – 33)	5 - 107
Ukupno trajanje procedure (min)	47 (27 – 66)	6 – 165
NIHSS* pri prijemu	15 (12 – 17)	7 – 27
NIHSS* nakon 24 h	9 (6 – 14)	0 – 40
Razlika bodova NIHSS* ljestvice	-5 (-10 – -0,25)	-18 – 23

* engl. *National Institutes of Health Stroke Scale*

Spearmanovim koeficijentom korelacije ocijenila se povezanost indeksa tortuoziteta s pojedinim varijablama. Uočava se da ispitanici više dobi imaju i više vrijednosti indeksa tortuoziteta ($Rho = 0,351$), kao što su više vrijednosti prisutne i kod pacijenata s duljim vremenom od punkcije do prvog pokušaja ekstrakcije ($Rho = 0,291$). Nema značajne povezanosti s ukupnim trajanjem procedure, i vrijednostima NIHSS ljestvice (Tablica 4).

Tablica 4. Povezanost Indeksa tortuoziteta s dobi, brojem pokušaja, trajanjem procedure i NIHSS ljestvicom (Spearmanov koeficijent korelacije)

	Spearmanov koeficijent korelacije Rho Indeksa tortuoziteta
Dob	0,351 (0,001)
Broj pokušaja ekstrakcije	-0,097 (0,38)
Vrijeme od punkcije do prvog pokušaja ekstrakcije	0,291 (0,01)
Ukupno trajanje procedure	-0,058 (0,61)
NIHSS* kod prijema	0,141 (0,20)
NIHSS* poslije 24 h	-0,037 (0,74)
Razlika bodova NIHSS* ljestvice	-0,170 (0,12)

* engl. *National Institutes of Health Stroke Scale*

Značajno su mlađi ispitanici, u dobi medijana 61 godinu (interkvartilnog raspona od 58 do 75 godina) koji imaju tip 1 luka aorte u odnosu na sve ostale oblike luka aorte (Kruskal Wallisov test,

P = 0,01), dok nema značajnih razlika u broju pokušaja, vremenu od punkcije do prvog pokušaja ekstrakcije, ukupnog trajanja procedure i razlike bodova NIHSS ljestvice prije i nakon procedure s obzirom na oblik luka aorte (Tablica 5).

Tablica 5. Povezanost dobi, broja pokušaja, vremena punkcije do prvog prolaska te ukupno trajanje procedure, kao i razlika vrijednosti NIHSS ljestvice u odnosu na tip luka aorte

	Medijan (interkvartilni raspon) s obzirom na tip luka aorte				P*
	Tip 1	Tip 2	Tip 3	Bovin luk	
Dob	61 (58 – 75)	77 (68 – 83)	82 (74 – 83)	75 (69 – 84)	0,01[†]
Broj pokušaja	2 (1 – 3)	2 (1 – 3)	1 (1 – 2)	2 (1 – 3)	0,50
Vrijeme od punkcije do prvog pokušaja ekstrakcije (min)	25 (17 – 32)	23 (15 – 29)	26 (16 – 45)	28 (21 – 33)	0,51
Ukupno trajanje procedure (min)	42 (25 – 50)	48 (24 – 74)	40 (25 – 57)	59 (42 – 80)	0,20
Razlika bodova NIHSS [‡] ljestvice	-5 (-10 – -2)	-7 (-10 – -3)	-5 (-8 – 0)	-3 (-10 – 3)	0,34

*Kruskal Wallis test (post hoc Conover)

[†]na razini P < 0,05 značajne su razlike: Tip 1 vs. (Tip 2, Tip 3, Bovin luk)

[‡]engl. *National Institutes of Health Stroke Scale*

Značajno su mlađi ispitanici, u dobi medijana 63 godinu (interkvartilnog raspona od 46 do 73 godina) koji imaju ravno karotidno stablo u odnosu na sve ostale oblike, kao što su značajno mlađi ispitanici s tortuoznim oblikom u odnosu na kinking (Kruskal Wallisov test, P = 0,003). Značajno je kraće vrijeme od punkcije do prvog pokušaja ekstrakcije kod ispitanika s ravnim karotidnim stablom u odnosu na sve ostale oblike tortuoziteta (Kruskal Wallisov test, P = 0,006). Nema značajnih razlika u broju pokušaja, ukupnom trajanju procedure i razlike NIHSS ljestvice prije i nakon procedure s obzirom na oblik tortuoziteta (Tablica 6).

Tablica 6. Povezanost dobi, broja pokušaja, vremena od punkcije do prvog pokušaja ekstrakcije te ukupno trajanje procedure, kao i razlika vrijednosti NIHSS ljestvice u odnosu na tip tortuožiteta

	Medijan (interkvartilni raspon) s obzirom na tip tortuožiteta				P*
	Ravna	Tortuožna	Coiling	Kinking	
Dob	63 (46 - 73)	75 (63 - 82)	77 (68 - 84)	81 (74 - 85)	0,003[†]
Broj pokušaja ekstrakcije	2 (1 - 3)	1 (1 - 2)	2 (1 - 3)	1 (1 - 3)	0,91
Vrijeme od punkcije do prvog pokušaja ekstrakcije (min)	16 (12 - 17)	28 (20 - 34)	26 (22 - 31)	25 (15 - 39)	0,006[‡]
Ukupno trajanje procedure (min)	45 (19 - 70)	49 (27 - 66)	50 (31 - 73)	48 (32 - 70)	0,82
Razlika bodova NIHSS [§] ljestvice	-5 (-10 - -0,5)	-5 (-10 - -3)	-3 (-9 - 0)	-5 (-12 - 0)	0,70

*Kruskal Wallis test (post hoc Conover)

[†]na razini P < 0,05 značajne su razlike: Ravna vs. (svi ostali); Tortuožna vs. kinking

[‡]na razini P < 0,05 značajne su razlike: Ravna vs. (svi ostali)

[§]engl. *National Institutes of Health Stroke Scale*

Iako su nešto više vrijednosti indeksa tortuožiteta kod viših vrijednosti mTICI ljestvice, razlika iako postoji nije značajna (Tablica 7).

Tablica 7. Povezanost vrijednosti mTICI ljestvice s indeksom tortuožiteta

mTICI [†] ljestvica	Medijan (interkvartilni raspon)	P*
	Indeks tortuožiteta	
0	18,18 (8,43 - 29,34)	0,72
1	16,47 (5,65 - 22,25)	
2a	13,11 (-3,79 - 33,65)	
2b	20,1 (8,14 - 31,11)	
2c	10,75 (6,45 - 30,73)	
3	21,37 (12,54 - 31,7)	

*Kruskal Wallis test

[†]engl. Modified Thrombolysis in Cerebral Infarction

Nema značajne povezanosti tipa luka aorte i tipa tortuožiteta s lokalizacijom okluzije (Tablica 8).

Tablica 8. Povezanost tipa luka aorte i tipa tortuoziteta s lokalizacijom okluzije

	Broj (%) ispitanika				P*	
	Okluzija segmenta lijeve strane	M1 [†]	Okluzija segmenta strane	M1 [†] desne		Ukupno
Tip luka aorte						
Tip 1	10 (22,7)		5 (12,5)		15 (17,9)	0,27
Tip 2	16 (36,4)		18 (45)		34 (40,5)	
Tip 3	7 (15,9)		11 (27,5)		18 (21,4)	
Bovin luk	11 (25)		6 (15)		17 (20,2)	
Tip tortuoziteta						
Ravna	4 (9,1)		8 (20)		12 (14,3)	0,09
Tortuozna	19 (43,2)		12 (30)		31 (36,9)	
Coiling	9 (20,5)		3 (7,5)		12 (14,3)	
Kinking	12 (27,3)		17 (42,5)		29 (34,5)	

* χ^2 test; [†]M1 – prvi segment srednje moždane arterije

Ne uočavaju se značajne razlike indeksa tortuoziteta s obzirom na spol (Tablica 9).

Tablica 9. Razlike u indeksu tortuoziteta s obzirom na spol

	Medijan (interkvartilni raspon) s obzirom na spol		Razlika	95% raspon pouzdanosti	P*
	Muškarci	Žene			
Indeks tortuoziteta	19,14 (6,51 – 31,44)	18,40 (11,10 – 29,69)	2,55	-3,31 do 8,23	0,34

*Mann Whitney U test

Ne uočavaju se značajne razlike indeksa tortuoziteta s obzirom na lokaciju okluzije M1 segmenta lijeve ili desne srednje moždane arterije (razlika = -1,85; P = 0,51) (Tablica 10).

Tablica 10. Razlike u indeksu tortuoziteta s obzirom na lokaciju okluzije M1 segmenta

	Medijan (interkvartilni raspon) prema lokalizaciji				Razlika	95 % raspon pouzdanosti	P*
	Okluzija segmenta srednje arterije	M1 [†] lijeve moždane arterije	Okluzija segmenta srednje arterije	M1 [†] desne moždane arterije			
Indeks tortuoziteta	18,77 (13,14 – 28,67)		17,43 (8,09 – 31,25)		-1,85	-7,06 do 4,26	0,51

*Mann Whitney U test; [†]M1 – prvi segment srednje moždane arterije

Ispitanici s arterijskom hipertenzijom imaju značajno više vrijednosti indeksa tortuoziteta u odnosu na one koji su bez arterijske hipertenzije (25,33 vs. 15,29) (Mann Whitney U test, $P = 0,008$), dok u ostalim komorbiditetima i s obzirom na pušenje nema značajnih razlika (Tablica 11).

Tablica 11. Razlike u indeksu tortuoziteta s obzirom na komorbiditete i naviku pušenja

	Medijan (interkvartilni raspon) indeksa tortuoziteta s obzirom na obilježja		Razlika	95 % raspon pouzdanosti	P*
	Ne	Da			
Fibrilacija atrijska	15,29 (9,22 – 22,45)	25,33 (11,48 – 32,89)	2,89	-0,11 do 12,01	0,06
Arterijska hipertenzija	11,74 (4,52 – 19,25)	20,40 (10,98 – 31,20)	7,76	2,09 do 14,93	0,008
Šećerna bolest	18,18 (9,24 – 30,01)	22,50 (16,11 – 32,16)	4,94	-2,23 do 11,26	0,18
Raniji moždani udar	18,18 (9,25 – 29,56)	23,78 (11,34 – 31,99)	3,2	-4,19 do 10,27	0,38
Hiperlipidemija	18,95 (9,64 – 31,57)	18,66 (9,68 – 26,63)	-0,29	-6,26 do 5,35	0,92
Preboljen infarkt miokarda	18,77 (9,43 – 30,73)	16,61 (10,75 – 25,52)	-0,59	-8,95 do 6,72	0,89
U povijesti TIA/CAS [†]	18,18 (9,25 – 29,56)	25,70 (15,11 – 36,41)	6,59	-4,20 do 16,9	0,17
Pušač	19,21 (10,04 – 30,83)	10,75 (4,30 – 23,49)	-7,41	-18,01 do 3,51	0,18

*Mann Whitney U test

[†]TIA/CAS – tranzitorna ishemijska ataka/stentiranje karotidne arterije (engl. *carotid artery stenting*)

5. RASPRAVA

Ishemijski moždani udar, koji se nalazi među glavnim uzrocima smrti i invaliditeta u svijetu te ima visoku prevalenciju u populaciji, učinkovito se liječi mehaničkom trombektomijom. S obzirom na to da se mogu dogoditi teškoće u kateterizaciji pacijenata s promijenjenom vaskularnom anatomijom, važno je istražiti povezanost promjena anatomije karotidnog stabla s demografskim i kliničkim karakteristikama pacijenata, kao i s tehničkim aspektima izvođenja zahvata i kliničkim ishodom liječenja. Ovo istraživanje provedeno je na 84 pacijenta kojima je učinjena mehanička trombektomija za liječenje akutnog moždanog udara prednje moždane cirkulacije (pacijenti s okluzijom M1 segmenta srednje moždane arterije) na Kliničkom zavodu za dijagnostičku i intervencijsku radiologiju KBC-a Osijek. Za ovo istraživanje odabrani su pacijenti s okluzijom M1 segmenta srednje moždane arterije zato što je upravo taj segment najčešće mjesto okluzije u ishemijskom moždanom udaru (14). Srednja moždana arterija krvlju opskrbljuje dijelove čeonog, sljepoočnog i tjemennog režnja mozga, a i duboke moždane strukture poput *nucleusa caudatusa*, *capsule interne* i talamusa (15). Budući da je M1 segment smješten na proksimalnom, početnom, dijelu srednje moždane arterije, okluzija u tom segmentu može ugroziti veliki dio moždanog parenhima koji se nalazi u opskrbnim područjima svih distalnih segmenata srednje moždane arterije. U istraživanje nisu uključeni pacijenti s okluzijom M1 segmenta ako je istovremeno postojala okluzija ili subokluzija ishodišta ekstrakranijskog dijela unutarnje karotidne arterije (tzv. tandem okluzija) s obzirom na to da su vrijeme kateterizacije arterije i prvog pokušaja ekstrakcije tromba kod tih pacijenata značajno ovisni o mogućnosti uspješnog prolaska kroz ishodišnu okluziju ili subokluziju ekstrakranijskog segmenta unutarnje karotidne arterije, a ukupno vrijeme trajanja procedure i o potrebi postavljanja stenta na navedeno mjesto. Također, nisu uključeni niti pacijenti s okluzijom M1 segmenta kojima je bilo nužno staviti intrakranijski stent u srednju moždanu arteriju jer isto upućuje na postojanje intrakranijske stenoze, što također značajno utječe na vremena izvođenja procedure mehaničke trombektomije.

Od 84 ispitanika u ovom istraživanju, bilo je više žena od muškaraca. Utjecaj spola na incidenciju moždanog udara varira po dobnim skupinama: kod pacijenata mlađih od 45 godina, incidencija je slična kod oba spola; kod pacijenata između 45 i 74 godine, incidencija je veća kod muškaraca; dok kod pacijenata starijih od 74 godine, veću incidenciju moždanog udara imaju žene, što se može objasniti činjenicom da žene imaju dulje očekivano trajanje života pa tako i veću vjerojatnost da

će oboljeti od moždanog udara (16). Osnovni status žena i muškaraca znatno se razlikuje u trenutku nastupa moždanog udara, gdje žene najčešće imaju lošiji funkcionalni status, za koji se vjeruje da je uzrok lošijim kliničkim i funkcionalnim ishodima moždanog udara. Žene, zbog starije dobi kada nastupi moždani udar, uglavnom imaju više komorbiditeta, viši stupanj invaliditeta te češće žive same, što može produljiti vrijeme od nastupa simptoma do početka liječenja. Muškarci, s druge strane, češće konzumiraju alkohol i duhanske proizvode što je rizični čimbenik za razvoj ateroskleroze i posljedičnog moždanog udara (16). U ovom istraživanju nije bilo značajne razlike indeksa tortuoziteta s obzirom na spol, dok se u studiji koju su proveli Zhe Sun i sur. pokazalo da su kod žena evidentnije promjene povezane sa starenjem. Nakon menopauze, žene su sklonije tortuoznim i manje elastičnim velikim arterijama, što se pripisuje padu lučenja spolnih steroidnih hormona i smanjenju omjera elastina i kolagena te tako nastaje remodeliranje arterijskog zida (17). U istraživanjima koja su proveli Martins i sur. te Groves i sur. također se pokazalo da postoji značajna povezanost između ženskog spola i veće incidencije tortuoziteta arterijskog stabla, što se pripisuje hormonalnim čimbenicima i njihovim promjenama tijekom života, utječući tako na upalu, aterosklerozu i remodeliranje krvnih žila (18). Razlika u rezultatima ovog i navedenih istraživanja može biti posljedica razlike u veličini uzorka, ali i posljedica razlike u promatranoj populaciji različitih etničkih grupa te različitim prehrambenim navikama i stilu života te bi za detaljniju usporedbu trebalo napraviti ciljana istraživanja.

S obzirom na lokaciju okluzije, u našem je istraživanju nešto češće zastupljena okluzija M1 segmenta lijeve, nego desne srednje moždane arterije. Prema dostupnoj medicinskoj literaturi, ishemijski moždani udari koji nastaju zbog okluzije krvnih žila lijeve hemisfere češći su od moždanih udara u desnoj hemisferi mozga te imaju težu kliničku sliku, lošiji funkcionalni ishod i viši mortalitet (19). Istraživanja su pokazala da postoje razlike u hemodinamici između lijeve i desne karotidne arterije, što se pripisuje većoj brzini protoka u lijevoj karotidnoj arteriji, posljedično uzrokujući veće stres opterećenje i oštećenje intime, što može rezultirati aterosklerozom i mogućim težim ishemijskim događajima. Također, lijeva je zajednička karotidna arterija direktni ogranak luka aorte te embolusi imaju lakši put prema distalnim ograncima (19). U našem istraživanju nije bilo značajne povezanosti tipa luka aorte, indeksa i tipa tortuoziteta s lokalizacijom okluzije, dok se u istraživanju koje su proveli Elsaid i sur. pokazalo da su pacijenti koji imaju tip luka aorte 2, 3 ili bovin luk podložniji ljevostranim kardioembolijskim moždanim

udarima te da su kardioembolijski moždani udari češći u prednjoj moždanoj cirkulaciji, bez obzira na anatomske tipove luka aorte (20).

Od naših ispitanika s akutnim ishemijskim moždanim udarom, većina je imala različite oblike tortuoziteta, dok je manji udio imao ravno karotidno stablo. U ovom je istraživanju kod ispitanika s ravnim karotidnim stablom zabilježeno značajno kraće vrijeme od punkcije zajedničke femoralne arterije do prvog pokušaja ekstrakcije tromba. Također je dokazana povezanost višeg indeksa tortuoziteta s duljim vremenom od punkcije do prvog pokušaja ekstrakcije tromba, no nije se pokazala značajna povezanost indeksa tortuoziteta s ukupnim trajanjem procedure i brojem pokušaja ekstrakcije tromba. Objašnjenje ove razlike je da je utjecaj tortuoziteta arterijskog stabla najveći prilikom inicijalnog postavljanja duge uvodnice ili vodećeg katetera u unutarnju karotidnu arteriju, a nakon što je navedeni materijal postavljen, tortuoзитet karotidnog stabla više nema toliko utjecaja. Produljenjem trajanja procedure, u slučaju višestrukih pokušaja ekstrakcije tromba, smanjuje se udio vremena potrebnog za inicijalno postavljanje materijala kroz tortuozne arterije. S druge strane, u istraživanju koje su proveli Koge i sur. pacijenti s izraženim tortuoзитetom zahtijevali su veći broj pokušaja ekstrakcije tromba i dulje ukupno vrijeme trajanja procedure (13). Ova razlika u rezultatima može biti posljedica činjenice da je navedena skupina autora u svoju istraživanje uključila i pacijente s okluzijom distalne unutarnje karotidne arterije te okluzijom proksimalnog M2 segmenta srednje moždane arterije, dok je naše istraživanje ograničeno samo na pacijente s okluzijom M1 segmenta srednje moždane arterije, što je ujedno tehnički najjednostavniji zahvat mehaničke trombektomije. Istraživanje koje su proveli Kaymaz i sur. pokazalo je da postoji snažna povezanost između tortuožno promijenjene anatomije supraaortalnih arterija s duljim vremenom koje je potrebno da se pristupi unutarnjoj karotidnoj arteriji, a dulje vrijeme potrebno da bi se pristupilo unutarnjoj karotidnoj arteriji povezano je s nižom stopom uspješne rekanalizacije (21). Iako je i naše istraživanje pokazalo da je kod jačeg tortuoziteta manja uspješnost rekanalizacije prema mTICI ljestvici, razlika nije bila statistički značajna. Tijekom izvođenja mehaničke trombektomije sustavom žice i katetera potrebno je kateterizirati unutarnju karotidnu arteriju, potom po žici postaviti dugu uvodnicu i aspiracijski kateter koji se potom pokušava ili sam, ili pomoću mikrožice i mikrokatetera dovesti do tromba. Ako postoji potreba, kroz mikrokateter se plasira izvlačivi stent kojim se uhvati tromb te se tako, zajedno sa stentom, izvuče i tromb (22). S tehničkog aspekta, više je vremena potrebno da bi se kroz tortuozne arterije došlo do mjesta okluzije zato što se upravljivost i mogućnost guranja materijala mijenjaju

prolaskom kroz višestruke zavoje tortuoznih arterija, osobito ako se koriste relativno rigidni materijali, iako noviji materijali bolje mogu pratiti anatomiju arterijskog stabla.

Ovo je istraživanje pokazalo očekivanu povezanost indeksa tortuoziteta sa starijom dobi ispitanika. Starenje i mehanička ozljeda arterijskog zida smatraju se dvama čimbenicima koji su važni u razvoju tortuoziteta krvnih žila. Starenjem nastaju degenerativne promjene na endotelu krvnih žila koje uzrokuju remodeliranje arterijskog zida, smanjenu elastičnost i veći indeks tortuoziteta. Tijekom trajanja života, akumuliraju se mehaničke ozljede arterijskog zida koje nastaju zbog ponavljajućeg pulsatilnog srčanog protoka te arterije, koje su konstantno izložene silama krvnog protoka, postaju tortuozne, što je povezano s degradacijom elastina i aktivacijom proinflammatorne signalizacije (17). U našem istraživanju, značajno su mlađi ispitanici koji imaju tip 1 luka aorte u odnosu na sve ostale oblike luka aorte, kao i ispitanici koji imaju ravno ili blago tortuozno karotidno stablo u odnosu na kinking krvnih žila. Navedeni rezultati sukladni su očekivanjima jer kod mlađih bolesnika ne očekujemo značajniju elongaciju luka niti tortuozitet arterija. U istraživanju koje su proveli Benson i sur. pokazalo se da je kinking krvnih žila oblik tortuoziteta koji je najviše povezan s manjom šansom za uspješnu rekanalizaciju (23). Navedeno je posljedica otežanog prolaska katetera kroz višestruke oštre kutove te posljedičnim duljim trajanjem i većom mogućnosti neuspjeha.

NIHSS ljestvicom ocijenilo se stanje deficita nakon moždanog udara pri inicijalnom pregledu od strane neurologa te 24 sata nakon reperfuzijskog liječenja mehaničkom trombektomijom, izračunala se razlika između vrijednosti NIHSS ljestvice 24 sata nakon zahvata i vrijednosti NIHSS ljestvice pri prijemu, što znači da što je razlika negativnija, to je manji deficit preostao. Vrijednost NIHSS ljestvice određivala se 24 sata nakon zahvata zato što se tada očekuje poboljšanje, no kod dijela pacijenata, osobito pacijenata s više komorbiditeta, potrebno je više od 24 sata da bi se vidio učinak reperfuzijske terapije. Pri prijemu, vrijednosti NIHSS ljestvice kretale su se od 7 do 27, a 24 sata nakon procedure u rasponu od 0 do 40 bodova. U istraživanju koje su proveli Kurmann i sur. vrijednosti NIHSS ljestvice pri prijemu kretale su se od 9 do 19, a nakon 24 sata od 3 do 15 bodova. Pacijenti s boljim rezultatima reperfuzije imali su niže vrijednosti NIHSS ljestvice nakon 24 sata. U navedenom istraživanju, nijedan pacijent koji je imao mTICI manji od 2a nije postigao 0 do 1 bod na NIHSS ljestvici 24 sata nakon mehaničke trombektomije, svi pacijenti s mTICI 0 imali su NIHSS vrijednosti preko 16 bodova, a gotovo polovica pacijenata

kod kojih je postignuta reperfuzija mTICI 3 imali su 0 do 3 boda na NIHSS ljestvici. Dokazali su da mjerenje vrijednosti NIHSS ljestvice nakon 24 sata ima najjaču prediktivnu vrijednost za rano i dugoročno preživljenje te da niske vrijednosti NIHSS ljestvice nakon 24 sata smanjuju vjerojatnost dugoročnog mortaliteta (24). U našem istraživanju nije bilo značajne povezanosti indeksa tortuoziteta, tipa tortuoziteta i oblika luka aorte s vrijednostima NIHSS ljestvice, ali pokazalo se da je nešto manja razlika vrijednosti NIHSS ljestvice kod pacijenata s coilingom, nego kod ostalih tipova tortuoziteta. U istraživanju koje su proveli Koge i sur. pacijenti s višim indeksom tortuoziteta bili su stariji i imali su više vrijednosti NIHSS ljestvice pri prijemu te je fibrilacija atrijska češće bila uočena kod njih nego kod pacijenata s ravnim karotidnim stablom (13).

S obzirom na to da je rekanalizacija okludirane krvne žile jedan od glavnih ciljeva mehaničke trombektomije, mTICI ljestvica neophodna je za procjenu reperfuzije i predviđanje kliničkog ishoda liječenja. U istraživanju koje su proveli Dargazanli i sur. pokazalo se da pacijenti kod kojih je postignuta gotovo potpuna ili potpuna reperfuzija mTICI 2c/3 imaju bolje funkcionalne ishode u odnosu na pacijente kod kojih je postignuta parcijalna reperfuzija mTICI 2b (25). Hassan i sur. dokazali su da je postizanje reperfuzije mTICI 2c/3 u prvom pokušaju ekstrakcije tromba (engl. *first pass effect*) značajno povezano s boljim kliničkim i funkcionalnim ishodima te sa smanjenom smrtnošću pacijenata (26). Čimbenici koji otežavaju postizanje učinka prvog prolaska su okluzije karotidnih arterija zbog disekcije ili ateroskleroze, kao i ateroskleroza intrakranijalnih arterija (26). Hassan i sur. usporedili su i kliničke ishode nakon postizanja mTICI 2b u prvom prolasku s kliničkim ishodima nakon postizanja mTICI 3 nakon većeg broja pokušaja ekstrakcije tromba. Pokazalo se da nema značajnih razlika u kliničkim i funkcionalnim ishodima između te dvije grupe pacijenata, uz to, smatra se da je veći broj pokušaja ekstrakcije tromba povezan s višim stopama nanošenja traume vaskularnom endotelu, što može povećati rizik za periproceduralne komplikacije poput krvarenja (26). U našem istraživanju, kod 11 % pacijenata nije se postigla zadovoljavajuća reperfuzija (mTICI 0/1). U istraživanju koje su proveli Keamacher i sur. također 11 % pacijenata nije imalo zadovoljavajuću reperfuziju (mTICI 0/1). Razlozi neuspjeha reperfuzije variraju od poteškoća u pokušajima pristupa cervikalnim ili intrakranijalnim krvnim žilama do nemogućnosti dislociranja i ekstrakcije tromba iako se uspješno pristupiti mjestu okluzije. Druga objašnjenja mogu biti različiti komorbiditeti krvnih žila, poput vaskulitisa ili intrakranijalne ateroskleroze, ili trombovi drugačijeg sastava, poput kalcificiranih ili neoplastičnih trombova (27). U istraživanju koje su proveli Koge i sur. stopa postizanja vrijednosti mTICI ljestvice 2c/3 bila je

značajno niža kod pacijenta s tortuoznim karotidnim stablom u odnosu na one s ravnim (13). U našem istraživanju, iako su nešto više vrijednosti indeksa tortuoziteta kod viših vrijednosti mTICI ljestvice, razlika, iako postoji nije značajna.

U ovom su istraživanju ispitane kliničke i demografske karakteristike koje izlažu pacijente većem riziku za oboljenje od moždanog udara. Među pacijentima, najzastupljenija karakteristika povezana s većim rizikom bila je arterijska hipertenzija, dok je samo mali broj pacijenata pušio. Nizak postotak pušača može se pripisati tome da su podaci u ovom istraživanju uzimani retrospektivno te se u hitnosti prijema ovakvih bolesnika nije stavljaio naglasak na njihove životne navike, odnosno da je pušača u ispitivanom uzorku vjerojatno bilo više nego je zabilježeno u medicinskoj dokumentaciji. Ispitanici s arterijskom hipertenzijom imali su značajno više vrijednosti indeksa tortuoziteta u odnosu na one koji nisu imali arterijsku hipertenziju, dok u ostalim komorbiditetima i s obzirom na pušenje nije bilo značajnih razlika. Istraživanje koje su proveli Huan Huang i sur. pokazalo je da su dob i trajanje hipertenzije dva rizična čimbenika za razvoj tortuoziteta karotidnih arterija i da primjena antihipertenzivnih lijekova može smanjiti incidenciju tortuoziteta karotidnih arterija u pacijenata s hipertenzijom (10).

Ograničenja ovog istraživanja su relativno mali uzorak pacijenata te činjenica da su se podatci prikupljali retrospektivno. Retrospektivnim prikupljanjem podataka ovisi se o liječnicima koji su u to vrijeme prikupljali podatke te postoji mogućnost da nisu zabilježili informacije od našeg interesa u ovom istraživanju. Potrebna su daljnja istraživanja na većim uzorcima pacijenata kako bi se točno odredio utjecaj tortuoziteta karotidnog stabla na tehničke aspekte i kliničke ishode mehaničke trombektomije te utjecaj komorbiditeta i životnih navika pacijenata na razvoj tortuoziteta krvnih žila.

6. ZAKLJUČAK

Provedbom ovog istraživanja došlo se do sljedećih zaključaka:

1. Većina bolesnika s akutnim moždanim udarom imala je tortuozno karotidno stablo.
2. Veći indeks tortuoziteta karotidnog stabla povezan je s duljim vremenom od punkcije do prvog pokušaja ekstrakcije tromba.
3. Veći indeks tortuoziteta karotidnog stabla povezan je sa starijom dobi i arterijskom hipertenzijom, dok nije bilo povezanosti indeksa tortuoziteta s ishodom liječenja.

7. SAŽETAK

CILJ ISTRAŽIVANJA: Cilj istraživanja bio je analizirati morfometrijske karakteristike karotidnog stabla pacijenata s akutnim ishemijskim moždanim udarom te ispitati povezanost između tortuoziteta karotidnih arterija s tehničkim izvođenjem mehaničke trombektomije, kao i s demografskim i kliničkim karakteristikama bolesnika i ishodom liječenja.

NACRT STUDIJE: Presječna studija s povijesnim podacima u kojoj se kod pacijenata s akutnim ishemijskim moždanim udarom liječenim mehaničkom trombektomijom ispitivala učestalost tortuoziteta karotidne arterije, tehnički aspekti mehaničke trombektomije i ishod liječenja.

ISPITANICI I METODE: Studija je uključivala 84 pacijenta s okluzijom M1 segmenta srednje moždane arterije liječena mehaničkom trombektomijom.

REZULTATI: Veći broj ispitanika imao je neki od oblika tortuoziteta. Značajno je kraće vrijeme punkcije do prvog pokušaja ekstrakcije tromba kod ispitanika s ravnim karotidnom stablom u odnosu na tortuozno ($P = 0,006$). Nije bilo značajnih razlika u broju pokušaja, ukupnom trajanju procedure i razlike vrijednosti NIHSS ljestvice prije i nakon procedure s obzirom na oblik tortuoziteta. Ispitanici s arterijskom hipertenzijom imali su značajno više vrijednosti indeksa tortuoziteta u odnosu na one koji su bez arterijske hipertenzije ($P = 0,008$), Značajno su mlađi ispitanici koji imaju ravno karotidno stablo u odnosu na sve oblike tortuoziteta ($P = 0,003$).

ZAKLJUČAK: Većina bolesnika s akutnim moždanim udarom imala je tortuozno karotidno stablo te je veći indeks tortuoziteta povezan s duljim vremenom od punkcije do pokušaja ekstrakcije tromba. Starija životna dob i arterijska hipertenzija rizični su čimbenici za razvoj tortuoziteta, a indeks tortuoziteta nije bio povezan s ishodom liječenja.

KLJUČNE RIJEČI: ishemijski moždani udar; karotidna arterija, unutarnja; trombektomija

8. SUMMARY

Carotid artery tortuosity morphometric analysis and impact on technical aspects of mechanical thrombectomy in acute ischemic stroke patients

OBJECTIVES: The objective of this study was to analyze the morphometric characteristics of the carotid arteries of patients with acute ischemic stroke and to examine the relationship between the tortuosity of the carotid arteries with the technical aspects of mechanical thrombectomy, as well as with the patients' demographic and clinical characteristics and treatment outcome.

STUDY DESIGN: A cross-sectional study with historical data examining the incidence of carotid artery tortuosity, technical aspects of mechanical thrombectomy, and treatment outcome in patients with acute ischemic stroke treated with mechanical thrombectomy.

PARTICIPANTS AND METHODS: The study included 84 patients with occlusion of the M1 segment of the middle cerebral artery treated by mechanical thrombectomy.

RESULTS: The majority of patients had some form of tortuosity. Time from arterial puncture to the first attempt of thrombus extraction was significantly shorter in patients with a nontortuous carotid artery compared to a tortuous one ($P = 0.006$). There were no significant differences in the number of attempts, the total duration of the procedure and the difference in NIHSS score before and after the procedure with regard to the form of tortuosity. Patients with arterial hypertension had significantly higher tortuosity index values compared to those without arterial hypertension ($P = 0.008$), patients with nontortuous carotid tree were significantly younger compared to all forms of tortuosity ($P = 0.003$).

CONCLUSION: The majority of patients with acute stroke had tortuous carotid arteries, and a higher index of tortuosity was associated with a longer time from puncture to the first attempt of thrombus extraction. Older age and arterial hypertension are risk factors for the development of tortuosity, and the tortuosity index was not related to the outcome of treatment.

KEY WORDS: carotid artery, internal; ischemic stroke; thrombectomy

9. LITERATURA

1. Murphy SJ, Werring DJ. Stroke: causes and clinical features. *Medicine (Abingdon)*. 2020;48(9):561-566.
2. Kwah LK, Diong J. National Institutes of Health Stroke Scale (NIHSS). *J Physiother*. 2014;60(1):61.
3. Hasan TF, Hasan H, Kelley RE. Overview of Acute Ischemic Stroke Evaluation and Management. *Biomedicines*. 2021;9(10):1486.
4. Sidiq M, Scheidecker E, Potreck A, Neuberger U, Weyland CS, Mundiyanapurath S, i sur. Aortic Arch Variations and Supra-aortic Arterial Tortuosity in Stroke Patients Undergoing Thrombectomy : Retrospective Analysis of 1705 Cases. *Clin Neuroradiol*. 2023;33(1):49-56.
5. Gomez-Paz S, Akamatsu Y, Mallick A, Jordan NJ, Salem MM, Enriquez-Marulanda A, i sur. Tortuosity Index Predicts Early Successful Reperfusion and Affects Functional Status After Thrombectomy for Stroke. *World Neurosurg*. 2021;152:e1-e10.
6. Bezak B, Kovačić S, Vuletić V, Miletić D, Tkalčić L, Knežević S i sur. Mehanička trombektomija – nova metoda liječenja akutnog ishemijskog moždanog udara. *Medicina Fluminensis*. 2021;57(4):328-340.
7. Vu-Dang L, Nguyen QA, Nguyen-Thi-Thu T, Tran AT, Le-Chi C, Le-Hoang K, i sur. Endovascular Treatment for Acute Tandem Occlusion Stroke: Results from Case Series of 17 Patients. *Ann Indian Acad Neurol*. 2020;23(1):78-83.
8. Tung EL, McTaggart RA, Baird GL, Yaghi S, Hemendinger M, Dibiasio EL, i sur. Rethinking Thrombolysis in Cerebral Infarction 2b: Which Thrombolysis in Cerebral Infarction Scales Best Define Near Complete Recanalization in the Modern Thrombectomy Era? *Stroke*. 2017;48(9):2488-2493.
9. Müller M, Schmitz BL, Pauls S, Schick M, Röhrer S, Kapapa T, i sur. Variations of the aortic arch - a study on the most common branching patterns. *Acta Radiol*. 2011;52(7):738-42.
10. Huang H, Fu JJ, Yao PG, Wang MY, Wang X, Guo AN, i sur. Age and duration of hypertension are associated with carotid artery tortuosity. *Front Neurol*. 2024;15:1307984.
11. Kotelis D, Bischoff MS, Jobst B, von Tengg-Kobligk H, Hinz U, Geisbüsch P, i sur. Morphological risk factors of stroke during thoracic endovascular aortic repair. *Langenbecks Arch Surg*. 2012;397(8):1267-73.

12. Alawieh A, Vargas J, Fargen KM, Langley EF, Starke RM, De Leacy R, i sur. Impact of Procedure Time on Outcomes of Thrombectomy for Stroke. *J Am Coll Cardiol*. 2019;73(8):879-890.
13. Koge J, Tanaka K, Yoshimoto T, Shiozawa M, Kushi Y, Ohta T, i sur. Internal Carotid Artery Tortuosity: Impact on Mechanical Thrombectomy. *Stroke*. 2022;53(8):2458-2467.
14. Bernsen MLE, Goldhoorn RB, Lingsma HF, van Oostenbrugge RJ, van Zwam WH, Uyttenboogaart M, i sur. Importance of Occlusion Site for Thrombectomy Technique in Stroke: Comparison Between Aspiration and Stent Retriever. *Stroke*. 2021;52(1):80-90.
15. Nogles TE, Galuska MA. Middle Cerebral Artery Stroke. Treasure Island (FL): StatPearls Publishing; 2024.
16. Ospel J, Singh N, Ganesh A, Goyal M. Sex and Gender Differences in Stroke and Their Practical Implications in Acute Care. *J Stroke*. 2023;25(1):16-25.
17. Sun Z, Jiang D, Liu P, Muccio M, Li C, Cao Y, i sur. Age-Related Tortuosity of Carotid and Vertebral Arteries: Quantitative Evaluation With MR Angiography. *Front Neurol*. 2022;13:858805.
18. Ciurică S, Lopez-Sublet M, Loeys BL, Radhouani I, Natarajan N, Vikkula M, i sur. Novel Implications for an Old Phenotype. *Hypertension*. 2019;73:951–960
19. Hedna VS, Bodhit AN, Ansari S, Falchook AD, Stead L, Heilman KM, i sur. Hemispheric differences in ischemic stroke: is left-hemisphere stroke more common? *J Clin Neurol*. 2013;9(2):97-102.
20. Elsaid N, Bigliardi G, Dell'Acqua ML, Vandelli L, Ciolli L, Picchetto L, i sur. The Relation Between Aortic Arch Branching Types and the Laterality of Cardio-Embolic Stroke. *J Stroke Cerebrovasc Dis*. 2020;29(7):104917.
21. Kaymaz ZO, Nikoubashman O, Brockmann MA, Wiesmann M, Brockmann C. Influence of carotid tortuosity on internal carotid artery access time in the treatment of acute ischemic stroke. *Interv Neuroradiol*. 2017;23(6):583-588.
22. Mathews S, De Jesus O. Thrombectomy. Treasure Island (FL): StatPearls Publishing; 2024.
23. Benson JC, Brinjikji W, Messina SA, Lanzino G, Kallmes DF. Cervical internal carotid artery tortuosity: A morphologic analysis of patients with acute ischemic stroke. *Interv Neuroradiol*. 2020;26(2):216-221.

24. Kurmann CC, Beyeler M, Grunder L, Lang MF, Piechowiak EI, Meinel TR, i sur. Association of the 24-Hour National Institutes of Health Stroke Scale After Mechanical Thrombectomy With Early and Long-Term Survival. *Stroke: Vascular and Interventional Neurology*. 2022;2:e000244.
25. Dargazanli C, Fahed R, Blanc R, Gory B, Labreuche J, Duhamel A, i sur. Modified Thrombolysis in Cerebral Infarction 2C/Thrombolysis in Cerebral Infarction 3 Reperfusion Should Be the Aim of Mechanical Thrombectomy: Insights From the ASTER Trial (Contact Aspiration Versus Stent Retriever for Successful Revascularization). *Stroke*. 2018;49(5):1189-1196.
26. Hassan AE, Dibas M, Sarraj A, Ghozy S, El-Qushayri AE, Dmytriw AA, i sur. First pass effect vs multiple passes complete reperfusion: A retrospective study. *Neuroradiol J*. 2022;35(3):306-312..
27. Kaesmacher J, Gralla J, Mosimann PJ, Zibold F, Heldner MR, Piechowiak E, i sur.. Reasons for Reperfusion Failures in Stent-Retriever-Based Thrombectomy: Registry Analysis and Proposal of a Classification System. *AJNR Am J Neuroradiol*. 2018 Oct;39(10):1848-1853.

10. ŽIVOTOPIS

Opći podatci:

Katja Lovoković

Medicinski fakultet Osijek

Mjesto i datum rođenja: Osijek, 15. 2. 2000.

Email: klovokovic@gmail.com

Obrazovanje:

Osnovna škola *Retfala*, Osijek (2006. – 2014.)

II. gimnazija Osijek (2014. – 2018.)

Sveučilišni integrirani prijediplomski i diplomski studij medicine, Medicinski fakultet Osijek, Sveučilište Josipa Jurja Strossmayera u Osijeku (2018. – 2024.)