

# Operacijsko liječenje kroničnih subduralnih hematoma kraniostomijom visokoobrtajnom brusilicom

---

Miočić, Zara

Master's thesis / Diplomski rad

2024

Degree Grantor / Ustanova koja je dodijelila akademski / stručni stupanj: **Josip Juraj Strossmayer University of Osijek, Faculty of Medicine Osijek / Sveučilište Josipa Jurja Strossmayera u Osijeku, Medicinski fakultet Osijek**

Permanent link / Trajna poveznica: <https://urn.nsk.hr/urn:nbn:hr:152:978606>

Rights / Prava: [In copyright](#) / [Zaštićeno autorskim pravom.](#)

Download date / Datum preuzimanja: **2024-11-23**



Repository / Repozitorij:

[Repository of the Faculty of Medicine Osijek](#)



**SVEUČILIŠTE JOSIPA JURJA STROSSMAYERA U OSIJEKU  
MEDICINSKI FAKULTET OSIJEK  
SVEUČILIŠNI INTEGRIRANI PRIJEDIPLOMSKI  
I DIPLOMSKI STUDIJ MEDICINE**

**Zara Miočić**

**OPERACIJSKO LIJEČENJE KRONIČNIH  
SUBDURALNIH HEMATOMA  
KRANIOSTOMIJOM  
VISOKOBRTAJNOM BRUSILICOM**

**Diplomski rad**

**Osijek, 2024.**

**SVEUČILIŠTE JOSIPA JURJA STROSSMAYERA U OSIJEKU  
MEDICINSKI FAKULTET OSIJEK  
SVEUČILIŠNI INTEGRIRANI PRIJEDIPLOMSKI  
I DIPLOMSKI STUDIJ MEDICINE**

**Zara Miočić**

**OPERACIJSKO LIJEČENJE KRONIČNIH  
SUBDURALNIH HEMATOMA  
KRANIOSTOMIJOM  
VISOKOBRTAJNOM BRUSILICOM**

**Diplomski rad**

**Osijek, 2024.**

Rad je izrađen u Klinici za neurokirurgiju Kliničkoga bolničkoga centra Osijek i na Medicinskom fakultetu Sveučilišta Josipa Jurja Strossmayera u Osijeku.

Mentor: doc. dr. sc. Dario Mužević, dr. med. specijalist neurokirurgije, Klinika za neurokirurgiju, KBC Osijek, naslovni docent Medicinskoga fakulteta Sveučilišta Josipa Jurja Strossmayera u Osijeku.

Rad ima 30 listova, 7 tablica i 2 slike.

## ZAHVALE

*Od srca zahvaljujem svom mentoru, doc. dr. sc. Dariju Muževiću, dr. med., na pomoći, strpljenju i podršci tijekom izrade moga diplomskoga rada. Vaša stručnost i nesebična predanost bili su za mene od iznimnoga značaja, kao i velika inspiracija te motivacija za budućnost.*

*Velika hvala svim djelatnicima Klinike za neurokirurgiju, Kliničkoga bolničkoga centra Osijek na nesebičnoj pomoći.*

*Od srca zahvaljujem svim svojim prijateljima, posebno Veroniki, Mariju i Petri koji su uljepšali moje studentske dane i ostavili neizbrisiv trag. Vaše prijateljstvo i podrška učinili su ovo putovanje nezaboravnim.*

*Iskreno se zahvaljujem Roku Skeji na podršci i ljubavi.*

*Hvala bakama i djedovima što su me s puno podrške i ljubavi pratili na ovom putu.*

*Najveće hvala mojim roditeljima i sestrama. Hvala što ste vjerovali u mene i moje snove, što ste me neprestano motivirali i bili moj vjetar u leđa. Vaša ljubav i ohrabrenje moj su najveći oslonac.*

*Radujući se svemu lijepome što me tek čeka, neizmjerno sam sretna i zahvalna!*

## Sadržaj

1. UVOD.....	1
1.1. Definicija i epidemiologija kroničnih subduralnih hematoma.....	1
1.2. Etiologija i patofiziologija nastanka kroničnih subduralnih hematoma .....	1
1.3. Klinička slika kroničnih subduralnih hematoma .....	2
1.4. Radiologijska dijagnostika kroničnih subduralnih hematoma.....	3
1.5. Liječenje kroničnih subduralnih hematoma.....	4
1.5.1. Konzervativno liječenje kroničnih subduralnih hematoma .....	4
1.5.2. Kirurško liječenje kroničnih subduralnih hematoma .....	6
2. HIPOTEZA.....	9
3. CILJEVI.....	10
4. ISPITANICI I METODE .....	11
4.1. Ustroj studije.....	11
4.2. Ispitanici.....	11
4.3. Metode .....	11
4.4. Statističke metode .....	12
5. REZULTATI.....	14
6. RASPRAVA .....	18
7. ZAKLJUČCI.....	23
8. SAŽETAK.....	24
9. SUMMARY .....	25
10. LITERATURA.....	26
11. ŽIVOTOPIS .....	29

## POPIS OZNAKA I KRATICA

CSDH – kronični subduralni hematom (engl. *chronic subdural hematoma*)

VEGF – vaskularni endotelni čimbenik rasta (engl. *vascular endothelial growth factor*)

CT – kompjutorizirana tomografija (engl. *computed tomography*)

MR – magnetna rezonancija

HSD kraniostomija - kraniostomija visokoobrtajnom brusilicom (engl. *high-speed drill craniostomy*)

MMAE - obliteracija distalnih ogranaka srednje meningealne arterije (engl. *middle meningeal artery embolization*)

KBC – klinički bolnički centar

## 1. UVOD

### 1.1. Definicija i epidemiologija kroničnih subduralnih hematoma

Kronični subduralni hematom (engl. *chronic subdural hematoma*, CSDH) definira se kao ekstracerebralna inkapsulirana kolekcija krvi između tvrde mozgovne ovojnice (lat. *dura mater*) i paučinaste mozgovne ovojnice (lat. *arachnoidea*) (1, 2) uglavnom traumatske geneze. Ovaj klinički entitet predstavlja jedno od najčešćih stanja u neurokirurgiji čija je incidencija u porastu. Zahvaćenu populaciju čine većinom osobe starije životne dobi, što se dovodi u svezu s globalnim starenjem stanovništva (3). Dosadašnje znanje o epidemiologiji kroničnih subduralnih hematoma utemeljeno je na nekoliko populacijskih studija koje su provedene od 1967. godine. Prema rezultatima tih studija, može se uočiti kako je stopa incidencije kroničnih subduralnih hematoma u porastu, a razlike u rezultatima među pojedinim studijama objašnjene su nejednakom incidencijom samih traumatskih ozljeda mozga u različitim populacijama. Osim spomenutoga starenja stanovništva, porast incidencije kroničnih subduralnih hematoma pripisuje se i povećanoj uporabi antikoagulacijske i antiagregacijske terapije (3, 4). U literaturi se navodi niz rizičnih čimbenika koji kumulativnim učinkom doprinose nastanku kroničnoga subduralnoga hematoma, kao što su muški spol te kronični alkoholizam. Hemoragijska dijateza, jetrena disfunkcija, epilepsija i druga stanja smatraju se nešto rjeđim čimbenicima koji mogu doprinijeti nastanku ovoga stanja (5). Kako je pretežno riječ o bolesnicima starije životne dobi, često se u ovih bolesnika bilježe brojni komorbiditeti, poput arterijske hipertenzije i dijabetesa, što dodatno komplicira klinički tijek i liječenje ovoga stanja.

### 1.2. Etiologija i patofiziologija nastanka kroničnih subduralnih hematoma

Teze o nastanku kroničnoga subduralnoga hematoma mijenjale su se kroz dugi niz godina. Isprva se smatralo kako kronični subduralni hematomi nastaju kronifikacijom akutnih subduralnih hematoma, pri čemu je izvor krvarenja najčešće rupturirana mosna vena, koja spaja vene kore velikoga mozga s venskim sinusima tvrde mozgovne ovojnice. Ove se vene smatraju posebno izmijenjenima i krhkima kod pacijenata starije životne dobi za koje je karakteristična atrofija kore velikoga mozga. Međutim, ta je teorija odbačena s obzirom na period nastanka kroničnoga



subduralnoga hematoma, koji u pravilu nastaje tri do sedam tjedana od traumatskoga događaja. Prema novijim saznanjima, postoji nekoliko čimbenika koji zajedničkim djelovanjem doprinose nastanku kroničnoga subduralnoga hematoma, a koji se odvijaju u tri faze. Formiranje hematoma započinje jednim ili više traumatskih događaja, nerijetko manjega intenziteta, nakon čega slijedi latentni period u trajanju od nekoliko tjedana do mjeseci. Latentni je period bez simptoma, a uključuje aktivnost molekularnih posrednika poput vaskularnoga endotelna čimbenika rasta (engl. *vascular endothelial growth factor*, VEGF), citokina i kemokina čija je uloga promoviranje rasta samoga hematoma. Naposljetku dolazi do pojave simptoma zbog veličine hematoma koja nadilazi intrakranijske kompenzacijske mehanizme (3).

Još 1946. godine proučavana je histološka građa tvrde mozgovne ovojnice, te je utvrđeno kako se radi o specijaliziranim stanicama vezivnoga tkiva koje omogućuju stvaranje novih membrana. Upravo se te stanice smatraju ishodišnim mjestom za nastanak kroničnoga subduralnoga ekstravazata. Upalne stanice podržavaju nastanak novih krvnih žila u subduralnom prostoru koje su visoko propusne te imaju tanke stijenke, što rezultira migriranjem eritrocita, leukocita i plazme u šupljinu hematoma. Pomicanje cerebrospinalnoga likvora također se smatra jednim od mogućih stimulirajućih čimbenika za nastanak kroničnoga subduralnoga hematoma. Prethodno navedeno potkrijepljeno je objašnjenjem kako prilikom traume dolazi do oštećenja paučinaste moždane ovojnice (6).

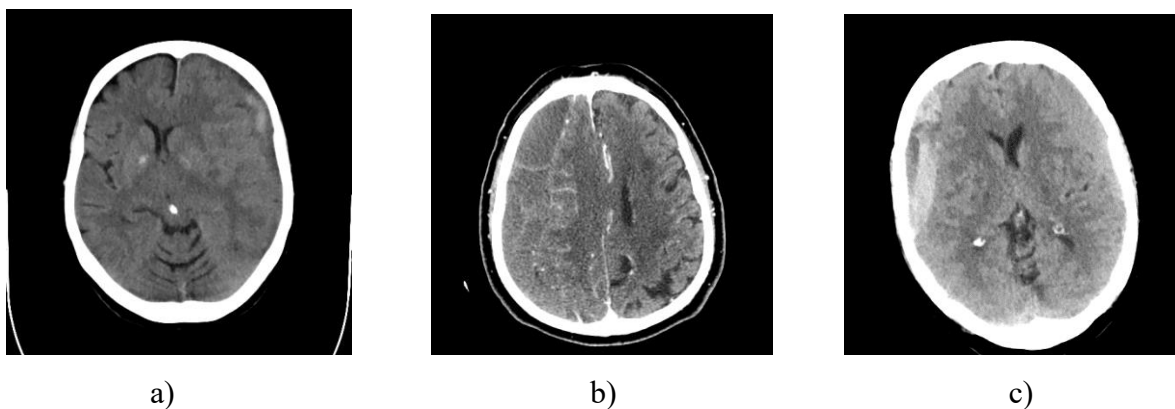
### **1.3. Klinička slika kroničnih subduralnih hematoma**

Klinička slika kroničnoga subduralnoga hematoma patofiziologijski nastaje posljedično intrakranijskom spaciokompresijskom sindromu. Simptomi i znaci kroničnoga subduralnoga hematoma su varijabilni, te kod određenoga postotka pacijenata prisutnost hematoma može biti u potpunosti asimptomatska (7). Ako se simptomi pojave, to najčešće biva tri tjedna do tri mjeseca od mozgovne traume manjega intenziteta. Kod pacijenata starije životne dobi većinom se javljaju višestruki simptomi koji mogu pogrešno upućivati na dijagnozu moždanoga udara ili demencije, te je kod starije populacije kronični subduralni hematom smatran reverzibilnim uzrokom demencije. Kao relativno specifični simptomi navode se glavobolja, motorička slabost ekstremiteta, promjene u ponašanju te kvantitativne i kvalitativne promjene stanja svijesti (8). Osim prethodno navedenoga, valja spomenuti i epileptične napadaje, poremećaje kognitivnih

funkcija te poremećaje govora, gutanja i hoda kojima se također klinički prezentira ova vrsta hematoma (7). Dvije su skupine pacijenata koje zahtijevaju poseban oprez s obzirom na sklonost ka bržem napredovanju simptoma i deterioraciji. Prvu skupinu čine pacijenti mlađi od 65 godina, kod kojih se hematom klinički prezentira glavoboljom te minimalnim neurološkim deficitom ili potpunim odsustvom simptoma. Drugu skupinu čine pacijenti s prisutnim bilateralnim lezijama. Osim navedenoga, u slučaju pojave akutnog krvarenja u šupljinu samog hematoma također može doći do ubrzanog pogoršanja pacijentova stanja (8, 9).

#### **1.4. Radiologijska dijagnostika kroničnih subduralnih hematoma**

Kompjutorizirana je tomografija (engl. *computed tomography*, CT) bez kontrasta osnovna radiologijska metoda kojom se postavlja dijagnoza kroničnoga subduralnoga hematoma. Na CT snimkama, kronični subduralni hematom opisuje se kao polumjesečasta kolekcija prisutna duž konveksiteta, odnosno u subduralnom prostoru (9). Nalazom se može utvrditi hipodenzna, izodenzna ili lezija miješanoga denziteta (8). Procjena debljine i volumena hematoma neophodna je u dijagnostici ovog stanja, za adekvatno zbrinjavanje i liječenje pacijenta. Koriste se različite tehnike u mjerenju volumena, no izračun može biti otežan u slučaju hematoma nepravilnoga izgleda. Izuzev debljine i volumena subduralnoga ekstravazata, septiranost hematoma te eventualnu prisutnost bilateralnih lezija (Slika 1.) potrebno je analizirati pomak struktura u središnjoj liniji. Pomak struktura u središnjoj liniji pokazatelj je prostornoga zauzimanja, te je od velike važnosti u procjeni potrebe za kirurškim zahvatom. Čimbenici koji utječu na pomak struktura u središnjoj liniji su prisutnost bilateralnih lezija, te atrofija mozgovne kore (10). Kontrastne snimke otkrivaju eventualne pridružene primarne ili metastatske procese mozgovnoga parenhima i tvrde mozgovne ovojnice. Magnetna rezonancija (MR) ne izvodi se rutinski u kliničkoj praksi, već najčešće pri sumnji na drugu patologiju središnjega živčanoga sustava. Osjetljivija je dijagnostička metoda u odnosu na CT za promatranje komponenti unutar hematoma kao što su novonastale membrane, pri čemu se može izvoditi i MR s kontrastom (8, 9). U recentnoj literaturi opisuje se potreba predoperativne MR pretrage u svrhu procjene rizika za pojavu recidiva kroničnoga subduralnoga hematoma nakon kirurške intervencije. S obzirom na manjkavost literature o ovoj temi, ne preporuča se rutinski provoditi MR predoperativno u navedenu svrhu, te se naglasak stavlja na potrebu za novim, tematski povezanim istraživanjima (11).



Slika 1. Radiografski prikaz kroničnoga subduralnoga hematoma kompjutoriziranom tomografijom (CT): a) unilokularni hematoma, b) septirani hematoma, c) bilateralni hematoma.

Izvor: Bolnički informacijski sustav.

### 1.5. Liječenje kroničnih subduralnih hematoma

Liječenje kroničnih subduralnih hematoma može biti konzervativno i kirurško. Ne postoji usuglašen stav pri izboru optimalne metode liječenja kroničnih subduralnih hematoma. Konzervativno liječenje podrazumijeva primjenu medikamentne terapije, prvenstveno kortikosteroida. Kirurške metode liječenja uključuju kraniostomiju visokoobrtajnom brusilicom (engl. *high-speed drill craniostomy*), klasičnu kraniotomiju (engl. *craniotomy*) te jednostruke ili višestruke trepanacije (engl. *bur-hole*). Tehnika obliteracije distalnih ogranaka srednje meningealne arterije (engl. *middle meningeal artery embolization*, MMAE) endovaskularnim pristupom kako bi se devaskularizirala parijetalna kapsula hematoma novija je metoda iz domene intervencijske neuroradiologije, najčešće primjenjivana kod pacijenata s recidivirajućom pojavom hematoma (12, 13).

#### 1.5.1. Konzervativno liječenje kroničnih subduralnih hematoma

Konzervativno liječenje kroničnih subduralnih hematoma metoda je izbora u slučaju blage simptomatologije ili pak u odsustvu simptoma, kao i kod pacijenata koji nisu prikladni kandidati za kirurški zahvat. Rezultati o stopi uspješnosti i ishodu konzervativnog liječenja su manjkavi, što za posljedicu ima značajne razlike u praksi s obzirom na odabir modaliteta liječenja (14). Unatoč

još uvijek neadekvatno definiranim čimbenicima koji imaju utjecaj na uspješnost konzervativnog liječenja, Foppen i suradnici u retrospektivnoj studiji objavljenoj 2024. godine izdvajaju manji volumen te hipodenzitet hematoma kao dva značajna čimbenika (14, 15). Konzervativno liječenje uključuje praćenje, odnosno „*watch and wait*“ ili „*watch and scan*“ pristup te primjenu kortikosteroida, traneksamične kiseline, statina i inhibitora angiotenzin-konvertirajućega enzima. U literaturi se također pronalaze primjeri spontane rezolucije kroničnih subduralnih hematoma traumatske i netraumatske etiologije, uključujući pacijente na antikoagulacijskoj i antiagregacijskoj terapiji, no takvi su slučajevi raritet. Potrebno je naglasiti kako ne postoje jasni prognostički znakovi koji upućuju na mogućnost spontane rezolucije kroničnoga subduralnoga hematoma (16).

Kortikosteroidi su lijekovi koji djeluju protuupalno te ostvaruju antifibrinolitički i antiangiogeni učinak. Korištenje kortikosteroida, najčešće deksametazona, u liječenju kroničnih subduralnih hematoma već je dugi niz godina dio neurokirurške prakse. Primijeniti se može samostalno, u obliku monoterapije te kao adjuvantna terapija u perioperacijskom razdoblju (17, 18). Rezultati studija sugeriraju kako perioperacijska primjena deksametazona za posljedicu ima nižu stopu recidiva, međutim kada je riječ o utjecaju na stopu smrtnosti te ishod liječenja, nailazi se na različite rezultate. U pojedinim studijama navodi se kako adjuvantna primjena kortikosteroida ne doprinosi ukupnom preživljenju te oporavku u usporedbi s isključivo provedenim kirurškim liječenjem (18, 19). Ne smiju se zanemariti nuspojave ovih lijekova, među kojima se opisuju hiperglikemija, nozokomnjalne infekcije te suicidalnost. Sama duljina trajanja primjene kortikosteroida je varijabilna, s trajanjem od svega tri dana pa do nekoliko tjedana (17, 18).

Traneksamična je kiselina lijek s antifibrinolitičkim i protuupalnim djelovanjem. Smatra se kako svojim učinkom djeluje na permeabilnost krvnih žila što povoljno utječe na razgradnju i resorpciju hematoma. Poput kortikosteroida i ostale medikamentne terapije, može se primjenjivati kao monoterapija ili adjuvantna terapija (20). Kao kontraindikacija za primjenu traneksamične kiseline navode se tromboemolijski incidenti, no primjena u praksi nije pokazala povećanu učestalost neželjenih događaja ovoga tipa te smrtnoga ishoda. Moguće se nuspojave javljaju nedugo nakon početka primjene, a većinom se radi o gastrointestinalnim smetnjama (21).

Statini su lijekovi koji vrše kompetitivnu inhibiciju enzima 3-hidroksi-3-metilglutaril-koenzima A reduktaze. Njihova primjena u liječenju kroničnih subduralnih hematoma zasniva se na utjecaju na upalnu komponentu te permeabilnost krvnih žila. U istraživanju provedenom 2018. godine, male doze atorvastatina primjenjivane su kod pacijenata s kroničnim subduralnim hematomima tijekom osmotjednoga razdoblja, nakon čega je primijećena redukcija volumena hematoma. Ovi rezultati opravdavaju primjenu statina kao djelotvornu i ekonomičnu opciju liječenja, posebice kod pacijenata starijih od 65 godina te kod hematoma čiji je volumen veći od 30 mL. Suprotno navedenom istraživanju, rezultati istraživanja iz 2021. godine sugeriraju kako primjena statina nema pozitivan učinak na smanjenje ponovne potrebe za kirurškim zahvatom (17, 20).

Uporaba je inhibitora angiotenzin-konvertirajućega enzima u liječenju kroničnih subduralnih hematoma kontroverzna. Ovi široko propisivani antihipertenzivi čak mogu dugotrajnim korištenjem djelovati na nastanak kroničnoga subduralnoga hematoma (17, 22). Pregledom dostupne literature nailazi se na oprečne rezultate, stoga učinak i potencijalna korist ovih lijekova u svrhu eventualnoga liječenja kroničnih subduralnih hematoma ostaje nedovoljno razjašnjena (16, 17).

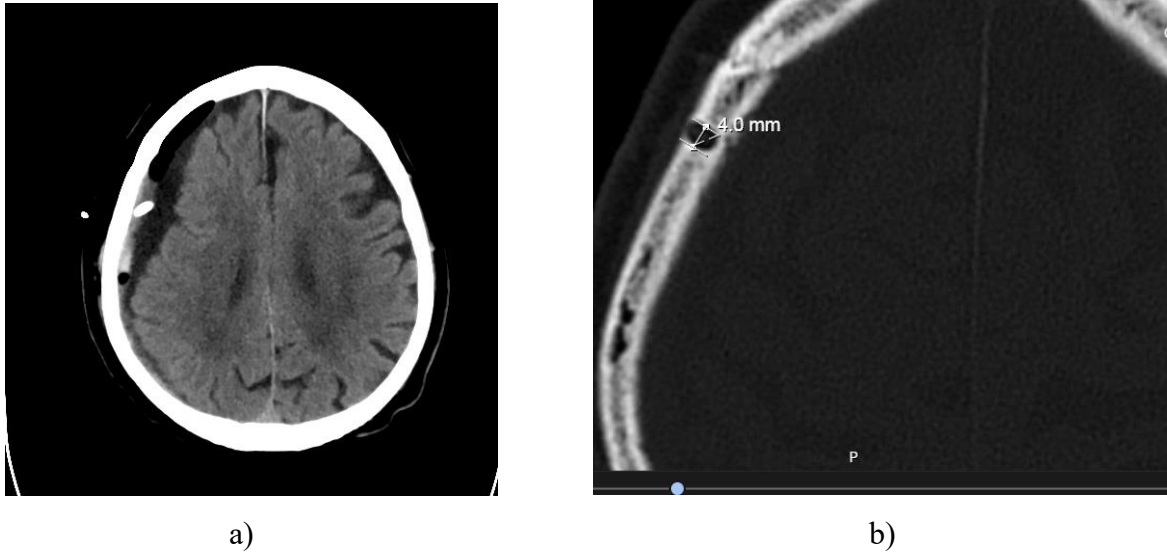
### **1.5.2. Kirurško liječenje kroničnih subduralnih hematoma**

Kirurško liječenje predstavlja temelj liječenja kompresijskih kroničnih subduralnih hematoma te je prvi izbor u liječenju pacijenata s izraženom simptomatologijom. Postoje različite kirurške metode koje se ponajprije razlikuju s obzirom na invazivnost, uspješnost te moguće komplikacije. Međutim, ne postoji konsenzus oko izbora optimalne kirurške metode. U kirurške metode liječenja ubrajaju se kraniostomija visokoobrtajnom brusilicom (engl. *high-speed drill craniostomy*), kraniotomija (engl. *craniotomy*) te jednostruke i višestruke trepanacije (eng. *bur-hole*). Tehnika obliteracije distalnih ogranaka srednje meningealne arterije (engl. *middle meningeal artery embolization*, MMAE) nekirurška je metoda koja koristi endovaskularni pristup (13). Jedan je od ključnih ciljeva kirurškoga liječenja prevencija recidiva hematoma, no recidiv se nerijetko javlja unatoč provedenom kirurškom zahvatu. Pitanja vezana uz postavljanje drenažnog sustava, optimalno trajanje drenaže te položaj pacijenta nakon provedenog kirurškog zahvata predstavljaju dodatan dio problematike vezane uz kirurško liječenje kroničnoga subduralnoga hematoma (23).

Kraniostomija visokoobrtajnom brusilicom (engl. *high-speed drill craniostomy*) kirurška je metoda koja pretpostavlja korištenje visokoobrtajne brusilice za trepanaciju i evakuaciju hematoma. Ova metoda uključuje plasman jednoga trepanacijskoga otvora visokoobrtajnom brusilicom promjera 4 – 5 mm, aspiraciju hematoma i gravitacijsku drenažu subduralnoga prostora plasmanom silikonskoga katetera (Slika 2). Ovaj se zahvat može učiniti u općoj ili lokalnoj anesteziji.

Kraniotomija uključuje konvencionalan otvoreni neurokirurški pristup endokraniju, prikaz parijetalne kapsule hematoma, elektrokoagulaciju parijetalne kapsule, evakuaciju hematoma, eventualnu fenestraciju visceralne kapsule, kao i drenažu subduralnoga prostora različitim tipovima drenova. Za izvođenje ove operacije nužna je opća anestezija.

Konvencionalna trepanacija predstavlja otvaranje lubanjske šupljine pomoću trepana, pri čemu se formira jedan ili dva trepanacijska otvora većih dimenzija, koagulira parijetalna kapsula hematoma, hematom se aspirira te subduralni prostor irigira i drenira. Može se obaviti u općoj ili lokalnoj anesteziji.



Slika 2. Kraniostomija visokoobrtajnom brusilicom, postoperacijska snimka kompjutorizirane tomografije: a) mekotkivni prozor, b) koštani prozor. Izvor: Bolnički informacijski sustav.

## **2. HIPOTEZA**

Liječenje kroničnih subduralnih hematoma kraniostomijom visokoobrtajnom brusilicom kirurška je metoda liječenja koja u usporedbi s drugim kirurškim metodama rezultira kraćim trajanjem hospitalizacije, manjom incidencijom postoperacijskih komplikacija i boljom uspješnošću liječenja.



### 3. CILJEVI

Ciljevi su istraživanja usporediti rezultate kirurškoga liječenja kroničnih subduralnih hematoma metodom kraniostomije visokoobrtajnom brusilicom s rezultatima drugih kirurških metoda obzirom na:

1. duljinu trajanja hospitalizacije
2. incidenciju postoperacijskih komplikacija: lokalne i sistemske infekcije, hemoragije, recidiva hematoma, epilepsije i tromboembolije
3. konačnu uspješnost liječenja.

## **4. ISPITANICI I METODE**

### **4.1. Ustroj studije**

Studija je ustrojena kao presječna studija s povijesnim podacima bolesnika operacijski liječenih u Klinici za neurokirurgiju Kliničkoga bolničkoga centra Osijek kraniosomijom visokoobrtajnom brusilicom i konvencionalnim metodama operacijskog liječenja kroničnog subduralnog hematoma tijekom petogodišnjega razdoblja.

### **4.2. Ispitanici**

Ispitanici su u ovom istraživanju bolesnici operacijski liječeni zbog kroničnoga subduralnoga hematoma u Klinici za neurokirurgiju KBC Osijek tijekom petogodišnjega razdoblja (studeni 2018. – listopad 2023. godine).

Istraživanje je provedeno uz suglasnost predstojnika Klinike za neurokirurgiju Kliničkoga bolničkoga centra Osijek, Etičkoga povjerenstva Medicinskoga fakulteta Osijek Sveučilišta Josipa Jurja Strossmayera u Osijeku te Etičkoga povjerenstva Kliničkoga bolničkoga centra Osijek.

### **4.3. Metode**

Ispitanici su podijeljeni u dvije skupine – bolesnici operacijski liječeni metodom kraniosomije visokoobrtajnom brusilicom čine ispitivanu skupinu, a bolesnici operacijski liječeni drugim kirurškim metodama kontrolnu skupinu. Kod svih ispitanika zabilježeni su osnovni demografski pokazatelji (dob i spol). Analizirani su sljedeći klinički i radiološki parametri: prisutnost ili odsutnost bilateralnih lezija, duljina hospitalizacije, pridruženi komorbiditeti pacijenta, primjena antikoagulacijske i/ili antiagregacijske terapije, postoperacijske komplikacije (lokalne i sistemske infekcije, hemoragija, recidiv hematoma, epilepsije i tromboembolija) i ishod liječenja.

Klinički te radiološki parametri bilježeni su i analizirani na temelju podataka iz bolničkog informacijskog sustava (BIS).

S obzirom na demografske pokazatelje, izračunata je raspodjela pacijenata po spolu te medijan dobi. Udio bolesnika liječenih kraniostomijom visokoobrtajnom brusilicom i drugim operacijskim metodama uspoređen je s demografskim pokazateljima – dobi i spolu.

Bilježeni su i pridruženi komorbiditeti bolesnika od kojih su u obzir uzeti arterijska hipertenzija, dijabetes te kronični alkoholizam. Kod bolesnika ispitana je zastupljenost navedenih komorbiditeta, a potom uspoređena s primijenjenom operacijskom metodom. Prema podacima o primjeni antikoagulacijske i/ili antiagregacijske terapije izračunat je udio pacijenata koji primjenjuju istu.

Od postoperacijskih komplikacija bilježene su hemoragija, recidiv hematoma, epilepsija, infekcijske komplikacije i tromboembolija. U obje skupine ispitanika, posebno je izračunat udio pacijenata s pojedinom komplikacijom. Zastupljenost svake komplikacije uspoređena je potom između skupina.

S obzirom na vrstu anestezije, evidentiran je broj ispitanika podvrgnutih zahvatu u lokalnoj ili općoj anesteziji. Prema tome, izračunat je udio pacijenata za svaku vrstu anestezije te uspoređen s duljinom hospitalizacije i dobi.

Duljina hospitalizacije izražena je u danima, a podrazumijeva vremenski period od datuma provedenog operativnog zahvata do datuma otpusta. Izračunat je medijan duljine hospitalizacije izražen u danima. Ispitana je povezanost duljine hospitalizacije s dobi te vrstom anestezije.

Na temelju radioloških nalaza utvrđena je prisutnost ili odsutnost bilateralnih lezija, a potom izračunat udio pacijenata s bilateralnim lezijama u obje skupine te ukupan udio navedenih pacijenata.

Ishod liječenja tumači se kao pozitivan ili negativan pri čemu pozitivan podrazumijeva preživljenje, a negativan smrt. Udio pacijenata s pozitivnim i negativnim ishodom uspoređen je s primijenjenom metodom operacijskog liječenja.

### 4.4. Statističke metode

Kategorički su podaci predstavljeni apsolutnim i relativnim frekvencijama. Razlike u kategoričkim varijablama testirane su  $\chi^2$  testom, a po potrebi Fisherovim egzaktnim testom. Normalnost raspodjele numeričkih varijabli testirana je Shapiro - Wilkovim testom, a zbog razdiobe koja ne slijedi normalnu, podaci su opisani medijanom i granicama interkvartilnoga raspona. Razlike u

kontinuiranim varijablama u odnosu na dvije nezavisne skupine testirane su Mann Whitneyevim U testom. Ocjena povezanosti dana je Spearmanovim koeficijentom korelacije  $\rho$  (Rho). Sve  $P$  vrijednosti su dvostrane. Razina značajnosti je postavljena na  $\alpha = 0,05$ . Za analizu podataka korišten je statistički program MedCalc® Statistical Software version 22.018 (MedCalc Software Ltd, Ostend, Belgium; <https://www.medcalc.org>; 2024).

## 5. REZULTATI

Istraživanje je provedeno na 124 bolesnika liječenih zbog kroničnoga subduralnoga hematoma, od kojih je 92 (74,2 %) muškaraca i 32 (25,8 %) žena. Medijan dobi bolesnika je 76 godina (interkvartilnoga raspona od 67 do 82 godine) u rasponu od 20 do 90 godina. S obzirom na primijenjenu metodu liječenja kod 44 (35,5 %) bolesnika primijenila se kraniostomija visokoobrtajnom brusilicom, a kod 80 (64,5 %) bolesnika ostale kirurške metode (Tablica 1.).

Tablica 1. Osnovna obilježja ispitanika

Spol [n (%)]	
Muškarci	92 (74,2)
Žene	32 (25,8)
Dob (godine) [Medijan (interkvartilni raspon)]	
	76 (67 – 82)
Primijenjen zahvat [n (%)]	
Kraniostomija visokoobrtajnom brusilicom	44 (35,5)
Ostale kirurške metode	80 (64,5)

Kod muškaraca značajno je učestalija kraniostomija visokoobrtajnom brusilicom, u odnosu na žene ( $\chi^2$  test,  $P = 0,02$ ). Bolesnici kod kojih su primijenjene ostale kirurške metode značajno su mlađi u odnosu na ostale ispitanike (medijan 75 vs. 78 godina) (Mann Whitney U test,  $P = 0,04$ ) (Tablica 2.).

Tablica 2. Raspodjela bolesnika prema vrsti zahvata i osnovnim obilježjima

	Kraniostomija visokoobrtajnom brusilicom	Ostale kirurške metode	Ukupno	<i>P</i>
Spol				
Muškarci	38 (86,4)	54 (67,5)	92 (74,2)	<b>0,02*</b>
Žene	6 (13,6)	26 (32,5)	32 (25,8)	
Dob (godine)				
[Medijan (interkvartilni raspon)]	78 (70 – 84)	75 (67 – 81)	76 (67 – 82)	<b>0,04†</b>
Trajanje hospitalizacije (dani)				
[Medijan (interkvartilni raspon)]	7 (5 – 10)	8 (6 – 12)	7 (5 – 11)	0,12†
Bilateralni hematomi				
	8 (18)	23 (29)	31 (25)	0,19*

\* $\chi^2$  test; †Mann Whitney U test

S obzirom na komorbiditet, najviše bolesnika, 82 (66 %) ima arterijsku hipertenziju, 20 (16 %) šećernu bolest a 12 (10 %) bolesnika su kronični alkoholičari. Nema značajne razlike u komorbiditetima u odnosu na metodu liječenja (Tablica 3.).

Tablica 3. Raspodjela bolesnika prema komorbiditetima i vrsti liječenja

	Broj (%) bolesnika prema metodi liječenja			<i>P</i> *
	Kraniostomija visokoobrtajnom brusilicom	Ostale kirurške metode	Ukupno	
Arterijska hipertenzija	31 (71)	51 (64)	82 (66)	0,45
Šećerna bolest	9 (21)	11 (14)	20 (16)	0,33
Kronični alkoholizam	3 (7)	9 (11)	12 (10)	0,54 <sup>†</sup>

\* $\chi^2$  test; <sup>†</sup>Fisherov egzakti test

Peroralnu antikoagulantnu terapiju uzima 22 (18 %) bolesnika, a antiagregacijsku njih 16 (13 %). Po 4 (3 %) bolesnika imaju lokalnu infekciju ili hemoragiju, bez značajne razlike u odnosu na metodu liječenja (Tablica 4.).

Tablica 4. Terapija te prisutnost hemoragije i lokalne infekcije u odnosu na metodu liječenja

	Broj (%) bolesnika prema metodi liječenja			<i>P</i> *
	Kraniostomija visokoobrtajnom brusilicom	Ostale kirurške metode	Ukupno	
Peroralna antikoagulantna terapija	8 (18)	14 (17)	22 (18)	0,92
Antiagregacijska terapija	7 (16)	9 (11)	16 (13)	0,46
Lokalna infekcija	3 (7)	1 (1)	4 (3)	0,13 <sup>†</sup>
Hemoragija	1 (2)	3 (4)	4 (3)	>0,99 <sup>†</sup>

\* $\chi^2$  test; <sup>†</sup>Fisherov egzakti test

Značajno su mlađi bolesnici kod kojih je operacija obavljena u lokalnoj anesteziji u odnosu na bolesnike operirane u općoj anesteziji (Mann Whitney U test,  $P = 0,009$ ). Trajanje hospitalizacije nije povezano s vrstom anestezije (Tablica 5.).

Tablica 5. Dob bolesnika i trajanje hospitalizacije u odnosu na vrstu anestezije

	Medijan (interkvartilni raspon)			<i>P</i> *
	Opća anestezija (n = 22)	Lokalna anestezija (n = 102)	Ukupno (n = 124)	
Dob (godine)	81,5 (73 – 86)	75 (67 – 81)	76 (67 – 82)	<b>0,009</b>
Trajanje hospitalizacije (dani)	7 (4 – 11)	8 (6 – 11)	7 (5 – 11)	0,21

\* $\chi^2$  test; †Mann Whitney U test

Spearmanovim koeficijentom korelacije ocijenila se povezanost dobi bolesnika s trajanjem hospitalizacije, uočava se da nema značajne povezanosti između dobi bolesnika i trajanja hospitalizacije (Rho = 0,041 P = 0,65).

Recidiv se bilježi kod 5 (4 %) bolesnika, a postoperacijska epilepsija kod njih 12 (10 %). Pneumoniju je dobilo 11 (9 %) bolesnika, urinarnu infekciju 13 (11 %) bolesnika dok je samo jedan (2 %) bolesnik imao plućnu emboliju. Pojavnost komplikacija nije povezana s metodom liječenja (Tablica 6.).

Tablica 6. Pojavnost recidiva, postoperacijske epilepsije i drugih komplikacija

	Broj (%) bolesnika prema metodi liječenja			<i>P</i> *
	Kraniostomija visokoobrtajnom brusilicom	Ostale kirurške metode	Ukupno	
Recidiv	2 (5)	3 (4)	5 (4)	>0,99
Postoperacijska epilepsija	3 (7)	9 (11)	12 (10)	0,54
Pneumonija	3 (7)	8 (10)	11 (9)	0,75
Urinarna infekcija	5 (11)	8 (10)	13 (11)	>0,99
Plućna embolija	1 (2)	0	1 (1)	0,36

\*Fisherov egzaktni test

Negativan ishod liječenja (smrt) imalo je 10 (8 %) ispitanika, 114 (92 %) ih je preživjelo, bez značajne razlike u odnosu na metodu liječenja (Tablica 7.).

Tablica 7. Ishod liječenja u odnosu na metodu liječenja

	Broj (%) bolesnika prema metodi liječenja			<i>P</i> *
	Kraniostomija visokoobrtajnom brusilicom	Ostale kirurške metode	Ukupno	
Ishod				
Živ	42 (95)	72 (90)	114 (92)	0,49
Umro	2 (5)	8 (10)	10 (8)	

\*Fisherov egzakti test



## 6. RASPRAVA

Kronični subduralni hematoma (CSDH) ekstracerebralna je kolekcija krvi između tvrde i paučinate mozgovne ovojnice, obično uzrokovana traumom (1, 2). Predstavlja često stanje u neurokirurgiji čija incidencija raste, posebno u starijoj populaciji zbog globalnog starenja stanovništva (3). Rast incidencije također se pripisuje povećanoj uporabi antikoagulacijske i antiagregacijske terapije (3, 4). Rizični čimbenici uključuju muški spol i kronični alkoholizam, dok su hemoragijska dijateza, jetrena disfunkcija i epilepsija rjeđi uzroci (5). Često se bilježe komorbiditeti poput arterijske hipertenzije i dijabetesa, što dodatno komplicira liječenje.

Prethodne teorije sugerirale su da CSDH nastaje kronifikacijom akutnih subduralnih hematoma, no novija saznanja ukazuju na tri faze razvoja: početni traumatski događaj, latentni period bez simptoma te konačna faza s pojavom simptoma (3). Upalne stanice i stvaranje novih krvnih žila u subduralnom prostoru također igraju ulogu u nastanku CSDH (6). Klinička slika CSDH varira, a simptomi se često pojavljuju tri tjedna do tri mjeseca nakon manjeg traumatskog događaja. Stariji pacijenti često imaju višestruke simptome koji mogu biti pogrešno dijagnosticirani kao moždani udar ili demencija (7, 8). Simptomi uključuju glavobolju, motoričku slabost, promjene u ponašanju te poremećaje kognitivnih funkcija, govora, gutanja i hoda (8). Poseban oprez potreban je kod pacijenata mlađih od 65 godina i onih s bilateralnim lezijama, kao i u slučajevima akutnog krvarenja u šupljinu hematoma (8, 9). Dijagnoza se postavlja pomoću CT-a, koji otkriva polumjesečastu kolekciju u subduralnom prostoru. MR koristi se pri sumnji na drugu patologiju središnjeg živčanog sustava (8, 9).

Liječenje može biti konzervativno ili kirurško, ovisno o simptomima i stanju pacijenta. Konzervativno liječenje uključuje medikamentnu terapiju, poput kortikosteroida, traneksamične kiseline, statina i inhibitora angiotenzin-konvertirajućeg enzima (17, 20, 21). Kortikosteroidi, najčešće deksametazon, koriste se zbog protuupalnog, antifibrinolitičkog i antiangiogenog učinka, iako imaju nuspojave poput hiperglikemije i infekcija (17, 18). Traneksamična kiselina pomaže u razgradnji i resorpciji hematoma, dok statini djeluju na upalnu komponentu i permeabilnost krvnih žila (17, 20, 21). Kirurško liječenje uključuje različite metode kao što su HSD kraniostomija, kraniotomija i trepanacija (13). Cilj je prevencija recidiva hematoma, no recidiv se često javlja

unatoč kirurškoj intervenciji (23). HSD kraniostomija uključuje plasman trepanacijskog otvora, aspiraciju hematoma i drenažu subduralnog prostora, dok kraniotomija zahtijeva otvoreni neurokirurški pristup i evakuaciju hematoma. Trepanacija formira jedan ili dva trepanacijska otvora za aspiraciju i drenažu hematoma (13, 23).

Kraniostomija visokoobrtajnom brusilicom (HSD kraniostomija) jedna je od novijih i manje invazivnih tehnika. Hipoteza ovog istraživanja bila je da HSD kraniostomija metoda rezultira kraćim trajanjem hospitalizacije, manjom incidencijom postoperativnih komplikacija i boljom uspješnošću liječenja u usporedbi s konvencionalnim kirurškim metodama.

Istraživanje je obuhvatilo 124 bolesnika, od kojih je 92 (74,2 %) muškaraca i 32 (25,8 %) žena. Medijan dobi je 76 godina, što potvrđuje poznatu epidemiološku činjenicu da je CSDH češći u starijoj populaciji. Finska studija iz 2019. godine pokazala je kako se u razdoblju od 25 godina između 1990. i 2015. godine incidencija kroničnih subduralnih hematoma udvostručila od 8,2 / 100 000 stanovnika na 17,6 / 100 000 stanovnika, posebice u dobnoj skupini starijoj od 80 godina. U ovoj studiji srednja životna dob ispitanika povećala se u navedenom razdoblju od 73 na 79 godina. Također, u studiji se navodi kako je rizik za nastanak CSDH veći kod muškaraca u odnosu na žene. Kao objašnjenje iznose činjenicu da kod muške populacije postoji veći rizik od traumatskih ozljeda glave i kroničnog alkoholizma (24). Statistički značajna razlika u dobi između bolesnika liječenih HSD kraniostomijom (medijan 78 godina) i onih liječenih drugim metodama (medijan 75 godina) može se objasniti preferencijom manje invazivnih tehnika kod starijih i slabijih bolesnika. Peters i suradnici u retrospektivnoj studiji iz 2023. godine diskutiraju o odabiru operacijske metode liječenja CSDH kod pacijenata starije životne dobi te donose zaključak kako manje invazivne operacijske metode mogu biti pogodne kod navedene populacije zbog povećanog rizika od komplikacija u toj dobi, uključujući cerebrovaskularni inzult i dulje trajanje hospitalizacije (25).

Trajanje operacije nije izravno uspoređeno u ovom istraživanju, no duljina hospitalizacije bila je jedan od ključnih parametara. Istraživanje je pokazalo da nema značajne povezanosti između primijenjene vrste anestezije (lokalna ili opća) i trajanja hospitalizacije. Dob bolesnika također nije utjecala na trajanje hospitalizacije, što sugerira da stariji bolesnici mogu jednako dobro

podnijeti operaciju bez obzira na dob, ako su inače klinički stabilni. Al-Salihi i suradnici pregledom literature i meta analizom iz 2023. godine nisu uočili statistički značajnu razliku uspoređujući duljinu hospitalizacije pacijenata liječenih trepanacijom s jednostrukim i dvostrukim otvorom te onih liječenih HSD kraniostomijom (26). Kineska retrospektivna studija iz 2022. uspoređuje uporabu lokalne i opće anestezije kod izvođenja klasične trepanacije. Prema spomenutoj studiji, uporaba lokalne anestezije rezultira značajno kraćim trajanjem samog operativnog zahvata te kraćim trajanjem hospitalizacije pri čemu se izbjegava potreban oporavak od anestezije, endotrahealna intubacija te ekstubacija. Dodatno, korištenje opće anestezije rezultiralo je učestalijim i ozbiljnim postoperativnim komplikacijama poput respiratorne depresije, dispneje te infekcija dišnog sustava (27).

Rezultati su pokazali da incidencija postoperativnih komplikacija, uključujući infekcije, hemoragije, recidive hematoma i postoperativnu epilepsiju, nije značajno različita između HSD kraniostomije i drugih kirurških metoda. Ukupno, 4 % bolesnika imalo je recidiv hematoma, a 10 % postoperativnu epilepsiju, dok su ostale komplikacije poput pneumonije i urinarnih infekcija bile prisutne u 9 % i 11 % bolesnika. Ovi podaci sugeriraju da HSD kraniostomija nije povezana s povećanim rizikom od ovih komplikacija, ali ni s njihovim smanjenjem. Abecassis i Kim u radu iz 2017. godine navode moguće komplikacije kraniotomije među kojima ističu urinarne infekcije, pneumoniju, tromboembolijske incidente, infarkt miokarda, cerebrovaskularni inzult te pneumotoraks, a kao objašnjenje navodi se povezanost s dužim trajanjem hospitalizacije (28). Siddique i suradnici u članku iz 2022. godine uspoređuju operacijske metode liječenja kroničnih subduralnih hematoma te smatraju kako bi kraniotomija kao odabrana metoda liječenja trebala biti rezervirana za recidivirajuće te velike septirane hematome. Razlog tomu je povećan mortalitet i morbiditet. Uspoređujući trepanaciju s jednim i s dva trepanacijska otvora, prema autoru nije uočena značajna razlika u pojavi komplikacija. Nadalje, usporedbom HSD kraniostomije s trepanacijom utvrđeno je kako je stopa recidiva i potreba za reoperacijom slična kod obje metode liječenja. Kod primjene HSD kraniostomije značajno je rjeđa pojava pneumokranije (13). Američka studija iz 2022. godine istražuje problematiku vezanu uz mortalitet, komplikacije liječenja i duljinu hospitalizacije pacijenata s CSDH te njihov utjecaj na ekonomski aspekt ove bolesti. Prosječno se u 10 – 20 % pacijenata s CSDH liječenje komplicira pojavom recidiva što zahtijeva ponovnu kiruršku intervenciju (29) i značajno povećava troškove liječenja.

Što se tiče pridruženih komorbiditeta ispitanika, od arterijske hipertenzije boluje njih 66 %, od šećerne bolesti 16 % te 10 % od kroničnog alkoholizam. Nije uočen utjecaj pridruženih komorbiditeta na odabir metode liječenja. Peroralnu antikoagulacijsku terapiju primjenjuje 18 %, a antiagregacijsku terapiju 13 % ispitanika, no također nije dokazana povezanost primjene navedene terapije i odabira metode liječenja. Španjolska studija iz 2021. godine ispitala je utjecaj pridruženih komorbiditeta pacijenata na pojavu recidiva kroničnog subduralnog hematoma. Rezultati studije prikazuju kako su pacijenti lošijeg zdravstvenog stanja i s većim brojem pridruženih komorbiditeta podložniji pojavi recidiva hematoma. Ova se skupina pacijenata, prilikom prijema, najčešće prezentira većim neurološkim deficitom (30).

Ukupna stopa preživljenja iznosila je 92 %, bez značajne razlike između metoda liječenja. Opće je poznato kako se bolesnici s kroničnim subduralnim hematomima smatraju „fragilnima“ što podrazumijeva prisutnost višestrukih komorbiditeta te posljedičnu uporabu medikamentne terapije. Blaauw i suradnici u kohortnoj studiji iz 2022. godine navode kako je kod pacijenata s CSDH veća stopa mortaliteta u odnosu na opću populaciju, a unutar jednogodišnjeg perioda iznosi 15 – 20 %, no može sezati čak do 32 % (31). Prema opisanome, ukupna stopa preživljenja od 92 % u skladu je s očekivanjima za ovu skupinu bolesnika s obzirom na dob i pridružene komorbiditete istih.

Ovi podaci potvrđuju da je HSD kraniostomija jednako učinkovita kao i konvencionalne kirurške tehnike u liječenju CSDH, s obzirom na konačni ishod liječenja. Istraživanje je pokazalo da kraniostomija visokoobrtajnom brusilicom nije superiorna u odnosu na konvencionalne kirurške metode u pogledu smanjenja postoperativnih komplikacija i trajanja hospitalizacije, ali je jednako učinkovita u konačnom ishodu liječenja. Ovi rezultati sugeriraju da izbor kirurške metode treba biti prilagođen individualnim karakteristikama bolesnika, uzimajući u obzir dob, komorbiditete i kliničko stanje. HSD kraniostomija može biti prikladna za starije i slabije bolesnike zbog svoje minimalno invazivne prirode, ali ne nudi značajne prednosti u pogledu smanjenja komplikacija i trajanja hospitalizacije. Daljnja istraživanja s većim uzorcima bolesnika i dugoročnim praćenjem potrebna su kako bi se dodatno potvrdili ovi rezultati i eventualno identificirali specifični subpopulacijski segmenti koji bi mogli imati više koristi od HSD kraniostomije. Također, treba

istražiti i druge potencijalne faktore koji bi mogli utjecati na ishode liječenja, kao što su preciznije prilagodbe u postoperativnoj skrbi i rehabilitaciji.

## 7. ZAKLJUČCI

Na temelju rezultata provedenog istraživanja o operacijskom liječenju kroničnih subduralnih hematoma kraniostomijom visokoobrtajnom brusilicom (HSD kraniostomija) i usporedbi s drugim kirurškim metodama, možemo izvesti sljedeće zaključke:

- Kronični subduralni hematom (CSDH) učestaliji je klinički entitet u muškoj populaciji.
- Medijan dobi ispitanika u skladu je s epidemiološkim podacima o prevalenciji kroničnih subduralnih hematoma u starijoj populaciji.
- HSD kraniostomija češće je primjenjivana metoda liječenja kod muških te starijih bolesnika.
- Zbog malog broja ispitanika, razlike u učestalosti pridruženih komorbiditeta s obzirom na odabranu kiruršku metodu liječenja nisu se pokazale značajnima.
- Primjena antikoagulacijske i antiagregacijske terapije nije povezana s odabirom metode liječenja.
- Pojavnost postoperacijskih komplikacija (lokalne i sistemske infekcije, hemoragije, recidiva hematoma, epilepsije i tromboembolije) nije povezana s primijenjenom metodom liječenja.
- Nije utvrđena statistički značajna povezanost dobi bolesnika i duljine hospitalizacije.
- Konačni ishod liječenja (preživljenje ili smrt) nije povezan s odabirom metode liječenja.
- Bolesnici podvrgnuti lokalnoj anesteziji značajno su mlađi u odnosu na one podvrgnute kirurškom zahvatu u općoj anesteziji.
- Primijenjena vrsta anestezije nije povezana s duljinom hospitalizacije.
- Kraniostomija visokoobrtajnom brusilicom valjana je metoda liječenja kroničnih subduralnih hematoma, s podudarnim rezultatima u svim parametrima liječenja u usporedbi s drugim kirurškim metodama, uz prednost mogućnosti izvođenja operacije u lokalnoj anesteziji.

## 8. SAŽETAK

**Ciljevi istraživanja:** Usporediti rezultate kirurškoga liječenja kroničnih subduralnih hematoma metodom kraniostomije visokoobrtajnom brusilicom s rezultatima drugih kirurških metoda obzirom na: duljinu hospitalizacije, incidenciju postoperacijskih komplikacija (lokalne i sistemske infekcije, hemoragije, recidiva hematoma, epilepsije, tromboembolije) te konačnu uspješnost liječenja.

**Nacrt studije:** Presječna studija.

**Ispitanici i metode:** Istraživanje obuhvaća 124 ispitanika operacijski liječenih zbog CSDH u Klinici za neurokirurgiju KBC Osijek tijekom petogodišnjeg razdoblja (studeni 2018. – listopad 2023.). Ispitanici su podijeljeni u dvije skupine - one liječene HSD kraniostomijom i one liječene drugim kirurškim metodama. Analizirani su demografski pokazatelji, prisutnost bilateralnih lezija, duljina hospitalizacije, pridruženi komorbiditeti, primjena antikoagulacijske i antiagregacijske terapije, komplikacije te ishod liječenja.

**Rezultati:** Od 124 ispitanika, 92 (74,2 %) je muškaraca i 32 (25,8 %) žena. Medijan dobi je 76 godina. Kod 44 (35,5 %) bolesnika primijenjena metoda je HSD kraniostomija, a kod 80 (64,5 %) ostale kirurške metode. Kod muškaraca značajno je učestalija HSD kraniostomija. Bolesnici liječeni drugim kirurškim metodama značajno su mlađi u odnosu na ostale ispitanike. Najviše bolesnika, 85 (66 %) ima arterijsku hipertenziju, 20 (16 %) šećernu bolest a 12 (10 %) bolesnika su kronični alkoholičari. Antikoagulacijsku terapiju uzima 22 (18 %) bolesnika, a antiagregacijsku 16 (13 %). Pojavnost komplikacija i pridruženi komorbiditeti nisu povezani s metodom liječenja. Značajno su mlađi bolesnici kod kojih je primijenjena lokalna anestezija. Duljina hospitalizacije nije povezana s vrstom anestezije i dobi ispitanika. Umrlo je 10 (8 %) ispitanika, bez značajne razlike u odnosu na metodu liječenja.

**Zaključak:** HSD kraniostomija valjana je metoda liječenja CSDH u usporedbi s drugim kirurškim metodama, uz prednost mogućnosti obavljanja operacije u lokalnoj anesteziji.

**Ključne riječi:** *kronični subduralni hematom; kraniostomija visokoobrtajnom brusilicom, ishod liječenja*

## 9. SUMMARY

**Title:** Surgical treatment of chronic subdural hematomas using high-speed drill craniostomy.

**Objectives:** To compare the outcomes of surgical treatment of chronic subdural hematomas using high-speed drill craniostomy with other surgical methods, focusing on hospitalization duration, incidence of postoperative complications (local and systemic infections, hemorrhage, hematoma recurrence, epilepsy, thromboembolism), and overall treatment outcome.

**Study Design:** Cross-sectional study.

**Participants and methods:** This study included 124 patients surgically treated for CSDH at the Department of Neurosurgery, Osijek Clinical Hospital Center over a five-year period (November 2018 - October 2023). Patients were divided into two groups: those treated with HSD craniostomy and those treated with other surgical methods. Analyzed parameters included demographic data, presence of bilateral lesions, hospitalization duration, co-morbidities, use of anticoagulant and antiplatelet therapy, complications and treatment outcome.

**Results:** Out of 124 patients, 92 (74.2 %) were male and 32 (25.8 %) were female. The median age was 76 years. High speed drill craniostomy was performed on 44 (35.5 %) of patients, while 80 (64.5 %) were treated with other surgical methods. High speed drill craniostomy was significantly more common in men. Patients treated with other methods were significantly younger. Most patients (85 or 66 %) suffered from arterial hypertension, 20 (16 %) had diabetes, and 12 (10 %) were chronic alcoholics. Anticoagulant therapy was taken by 22 (18 %) of patients, and antiplatelet therapy by 16 (13 %). The incidence of complications and associated co-morbidities were not related to the chosen treatment method. Patients who underwent local anesthesia were significantly younger than those operated in general anesthesia. Hospitalization duration was not associated with anesthesia type or patient age. Ten patients (8 %) died, with no significant difference between treatment methods.

**Conclusion:** High speed drill craniostomy is valid method for treating chronic subdural hematomas in comparison to other surgical methods, with the advantage of being performed under local anesthesia.

**Key words:** *chronic subdural hematoma; high speed drill craniostomy, treatment outcome*



## 10. LITERATURA

1. Mehta V, Harward SC, Sankey EW, Nayar G, Codd PJ. Evidence based diagnosis and management of chronic subdural hematoma: A review of the literature. *J Clin Neurosci*. 2018 Apr;50:7–15.
2. Iliescu I. Current diagnosis and treatment of chronic subdural haematomas. *J Med Life*. 2015;8(3):278–84.
3. Feghali J, Yang W, Huang J. Updates in Chronic Subdural Hematoma: Epidemiology, Etiology, Pathogenesis, Treatment, and Outcome. *World Neurosurg*. 2020 Sep;141:339–45.
4. Yang W, Huang J. Chronic Subdural Hematoma: Epidemiology and Natural History. *Neurosurg Clin N Am*. 2017 Apr;28(2):205–10.
5. Sim YW, Min KS, Lee MS, Kim YG, Kim DH. Recent Changes in Risk Factors of Chronic Subdural Hematoma. *J Korean Neurosurg Soc*. 2012 Sep;52(3):234–9.
6. Edlmann E, Giorgi-Coll S, Whitfield PC, Carpenter KLH, Hutchinson PJ. Pathophysiology of chronic subdural haematoma: inflammation, angiogenesis and implications for pharmacotherapy. *J Neuroinflammation*. 2017 May 30;14(1):108.
7. Yadav YR, Parihar V, Namdev H, Bajaj J. Chronic subdural hematoma. *Asian J Neurosurg*. 2016;11(4):330–42.
8. Tamura R, Sato M, Yoshida K, Toda M. History and current progress of chronic subdural hematoma. *J Neurol Sci*. 2021 Oct 15;429:118066.
9. Koliass AG, Chari A, Santarius T, Hutchinson PJ. Chronic subdural haematoma: modern management and emerging therapies. *Nat Rev Neurol*. 2014 Oct;10(10):570–8.
10. McDonough R, Bechstein M, Fiehler J, Zanolini U, Rai H, Siddiqui A, et al. Radiologic Evaluation Criteria for Chronic Subdural Hematomas: Recommendations for Clinical Trials. *AJNR Am J Neuroradiol*. 2022 Nov;43(11):1550–8.
11. Sherrod BA, Baker C, Gamboa N, McNally S, Grandhi R. Preoperative MRI characteristics predict chronic subdural haematoma postoperative recurrence: a meta-analysis. *Br J Neurosurg*. 2021 Oct;35(5):527–31.
12. Scerrati A, Visani J, Ricciardi L, Dones F, Rustemi O, Cavallo MA, et al. To drill or not to drill, that is the question: nonsurgical treatment of chronic subdural hematoma in the elderly. A systematic review. *Neurosurg Focus*. 2020 Oct;49(4):E7.

13. Siddique AN, Khan SA, Khan AA, Aurangzeb A. Surgical Treatment Options For Chronic Subdural Haematoma. *J Ayub Med Coll Abbottabad*. 2022;34(3):550–6.
14. Foppen M, Bandral HV, Slot KAM, Vandertop WP, Verbaan D. Success of conservative therapy for chronic subdural hematoma patients: a systematic review. *Front Neurol*. 2023 Sep 15;14:1249332.
15. Foppen M, Lodewijkx R, Bandral HV, Yah K, Slot KM, Vandertop W, et al. Factors associated with success of conservative therapy in chronic subdural hematoma: a single-center retrospective analysis. *J Neurol*. 2024;271(6):3586–94.
16. Soleman J, Nocera F, Mariani L. The conservative and pharmacological management of chronic subdural haematoma. *Swiss Med Wkly*. 2017;147:w14398.
17. Kim KH, Lee Y. Medical Management of Chronic Subdural Hematoma. *Korean J Neurotrauma*. 2023 Sep 19;19(3):288–97.
18. Yao Z, Hu X, Ma L, You C. Dexamethasone for chronic subdural haematoma: a systematic review and meta-analysis. *Acta Neurochir (Wien)*. 2017 Nov;159(11):2037–44.
19. Shi M, Xiao L fei, Zhang T bao, Tang Q wen, Zhao W yuan. Adjuvant Corticosteroids With Surgery for Chronic Subdural Hematoma: A Systematic Review and Meta-Analysis. *Front Neurosci*. 2021 Dec 8;15:786513.
20. Laldjising ERA, Cornelissen FMG, Gadjradj PS. Practice variation in the conservative and surgical treatment of chronic subdural hematoma. *Clinical Neurology and Neurosurgery*. 2020 Aug;195:105899.
21. Lodewijkx R, Immenga S, van den Berg R, Post R, Westerink LG, Nabuurs RJA, et al. Tranexamic acid for chronic subdural hematoma. *Br J Neurosurg*. 2021 Oct;35(5):564–9.
22. Yun HJ, Ding Y. How to remove those bloody collections: Nonsurgical treatment options for chronic subdural hematoma. *Brain Circ*. 2020 Dec 29;6(4):254–9.
23. Liu W, Bakker NA, Groen RJM. Chronic subdural hematoma: a systematic review and meta-analysis of surgical procedures. *J Neurosurg*. 2014 Sep;121(3):665–73.
24. Rauhala M, Luoto TM, Huhtala H, Iverson GL, Niskakangas T, Öhman J, et al. The incidence of chronic subdural hematomas from 1990 to 2015 in a defined Finnish population. *J Neurosurg*. 2019 Mar 22;132(4):1147–57.

25. Peters DR, Parish J, Monk S, Pfortmiller D, Henegar M, Bernard J, et al. Surgical treatment for chronic subdural hematoma in the elderly: A retrospective analysis. *World Neurosurg X*. 2023 Mar 17;18:100183.
26. Al-Salihi MM, Al-Jebur MS, Al-Salihi Y, Saha R, Hammadi F, Al Hajali A, et al. Comparison of Burr-Hole Craniostomy versus Twist-Drill Craniostomy Operations for Patients with Chronic Subdural Hematoma: A Systematic Review and Network Meta-Analysis. *World Neurosurgery*. 2023 Aug 1;176:229-236.e7.
27. Zhuang Z, Chen Z, Chen H, Chen B, Zhou J, Liu A, et al. Using Local Anesthesia for Burr Hole Surgery of Chronic Subdural Hematoma Reduces Postoperative Complications, Length of Stay, and Hospitalization Cost: A Retrospective Cohort Study From a Single Center. *Front Surg*. 2022 Apr 1;9:783885.
28. Abecassis IJ, Kim LJ. Craniotomy for Treatment of Chronic Subdural Hematoma. *Neurosurg Clin N Am*. 2017 Apr;28(2):229–37.
29. Hendrix P, Goren O, Dalal S, Kanmounye US, Weiner GM, Schirmer CM, et al. In-hospital mortality rates, complication rates, length of stay, and total costs of >14,000 chronic subdural hematomas treated in the U.S. between 2016 and 2020: Query of the premier health-care database. *Surg Neurol Int*. 2022 Aug 19;13:364.
30. Martinez-Perez R, Tsimpas A, Rayo N, Cepeda S, Lagares A. Role of the patient comorbidity in the recurrence of chronic subdural hematomas. *Neurosurg Rev*. 2021 Apr;44(2):971–6.
31. Blaauw J, Jacobs B, Hertog HM den, van der Gaag NA, Jellema K, Dammers R, et al. Mortality after chronic subdural hematoma is associated with frailty. *Acta Neurochir (Wien)*. 2022;164(12):3133–41.

## 11. ŽIVOTOPIS

### OSOBNI PODACI

Zara Miočić

Datum i mjesto rođenja: 3. lipnja 1999., Zadar, Republika Hrvatska

Kućna adresa: Knezova Šubića Bribirskih 11, 23000 Zadar

E-mail: miociczara@gmail.com

Kontakt: +385 99 4527 252

### OBRAZOVANJE

2006. – 2014. – Osnovna škola Petra Preradovića Zadar

2014. – 2018. – Klasična gimnazija Ivana Pavla II., Zadar

2018. – 2024. – Studij medicine, Medicinski fakultet Osijek, Sveučilište Josipa Jurja Strossmayera u Osijeku

### DEMONSTRATURE

Demonstrator na katedri za anatomiju i neuroznanost u akademskoj 2020./2021. i 2021./2022. godini - kolegij Anatomija

Demonstrator na katedri za anatomiju i neuroznanost u akademskoj 2020./2021. i 2021./2022. godine – kolegij Temelji neuroznanosti

Demonstrator na katedri za farmakologiju u akademskoj 2021./2022. i 2023./2024. godini

### ČLANSTVA U UDRUGAMA I SEKCIJAMA

2019. – 2021. – obnašanje funkcije asistentice lokalnog dužnosnika u Odboru za ljudska prava i mir u Međunarodnoj udruzi studenata medicine Hrvatska – CroMSIC

2020. – 2021. – obnašanje funkcije lokalne koordinatorice projekta „Pogled u sebe“ u Međunarodnoj udruzi studenata medicine Hrvatska - CroMSIC

2022. – 2024. – obnašanje funkcije lokalne dužnosnice u Odboru za ljudska prava i mir u Međunarodnoj udruzi studenata medicine Hrvatska – CroMSIC

2021. – član osnivačkog odbora hrvatske podružnice neurokirurškog studentskog kluba Walter E. Dandy

## STRUČNA AKTIVNOST

2019. ZIMS – Zagreb International Medical Summit – pasivni sudionik

2020. OSCON – Osijek Student Congress – aktivni sudionik

2021. NeuRI – 10<sup>th</sup> Student Congress of Neuroscience – aktivni sudionik

2021. ZIMS – Zagreb International Medical Summit – aktivni sudionik

2022. OSCON – Osijek Student Congress – aktivni sudionik

Lipanj 2022. – 8. Simpozij Hrvatskog društva za spinalnu kirurgiju „NEW HORIZONS IN SPINAL SURGERY“ – sudionik

2023. CROSS - Croatian Student Summit – aktivni sudionik

2023. OSCON - Osijek Student Congress – aktivni sudionik

2023. 9th Croatian Neuroscience Congress – aktivni sudionik

2024. OSCON- Osijek Student Congress – aktivni sudionik

## OSTALE AKTIVNOST

Ožujak 2021. – aktivno sudjelovanje na Tjednu mozga u organizaciji udruge SENZOS

Svibanj/lipanj 2021. – član COVID – tima na Europskom prvenstvu u streljaštvu u Osijeku – testiranje sudionika prvenstva na COVID19

2019./2020., 2020./2021., 2021./2022. – organizator interaktivnog panela „My BrEaST Friend“

2021./2022., 2022./2023., 2023./2024. – organizator Humanitarnog koncerta studenata medicine

Listopad 2023. – organizator Simpozija zdravstva Osijek

Travanj 2024. – aktivno sudjelovanje na Festivalu znanosti