

Kvaliteta života nakon ultrazvučne operacije mrene i povezanost s promjenama prednje očne površine

Vukušić, Katarina

Master's thesis / Diplomski rad

2024

Degree Grantor / Ustanova koja je dodijelila akademski / stručni stupanj: **Josip Juraj Strossmayer University of Osijek, Faculty of Medicine Osijek / Sveučilište Josipa Jurja Strossmayera u Osijeku, Medicinski fakultet Osijek**

Permanent link / Trajna poveznica: <https://urn.nsk.hr/urn:nbn:hr:152:566879>

Rights / Prava: [In copyright](#)/[Zaštićeno autorskim pravom.](#)

Download date / Datum preuzimanja: **2025-01-23**



Repository / Repozitorij:

[Repository of the Faculty of Medicine Osijek](#)



SVEUČILIŠTE JOSIPA JURJA STROSSMAYERA U OSIJEKU
MEDICINSKI FAKULTET OSIJEK
SVEUČILIŠNI INTEGRIRANI PRIJEDIPLOMSKI I
DIPLOMSKI STUDIJ MEDICINE

Katarina Vukušić

KVALITETA ŽIVOTA NAKON ULTRAZVUČNE OPERACIJE
MRENE I POVEZANOST S PROMJENAMA PREDNJE OČNE
POVRŠINE

Diplomski rad

Osijek, 2024.

SVEUČILIŠTE JOSIPA JURJA STROSSMAYERA U OSIJEKU
MEDICINSKI FAKULTET OSIJEK
SVEUČILIŠNI INTEGRIRANI PRIJEDIPLOMSKI I
DIPLOMSKI STUDIJ MEDICINE

Katarina Vukušić

KVALITETA ŽIVOTA NAKON ULTRAZVUČNE OPERACIJE
MRENE I POVEZANOST S PROMJENAMA PREDNJE OČNE
POVRŠINE

Diplomski rad

Osijek, 2024.

Rad je izrađen na Klinici za očne bolesti Kliničkog bolničkog centra Osijek i na Medicinskom fakultetu Sveučilišta Josipa Jurja Strossmayera u Osijeku.

Mentor: izv. prof. prim. dr. sc. Suzana Matić, dr. med. specijalist oftalmolog, subspecijalist prednjeg segmenta oka, Klinika za očne bolesti, KBC Osijek, izvanredni profesor Medicinskog fakulteta Sveučilišta Josipa Jurja Strossmayera u Osijeku.

Rad ima 33 lista, 8 tablica i 1 sliku.

Zahvale:

Veliku zahvalnost dugujem svojoj mentorici, izv. prof. prim. dr. sc. Suzani Matić na uloženom vremenu i trudu, susretljivosti te nesebičnoj pomoći i stručnom vodstvu tijekom izrade ovog diplomskog rada.

Zahvaljujem se i profesorici Kristini Kralik na savjetima i pomoći oko statističke obrade podataka.

Hvala prijateljima i dečku na potpori i razumijevanju.

Najveće hvala mojoj obitelji, posebno roditeljima, sestri i braći na bezuvjetnoj podršci tijekom svih godina studiranja.

Sadržaj

| | |
|---|----|
| 1. Uvod | 1 |
| 1.1. Anatomija i fiziologija rožnice | 1 |
| 1.2. Suzni aparat oka | 1 |
| 1.2.1. Suzni film | 2 |
| 1.2.2. Dijagnostika i poremećaj suznog filma | 3 |
| 1.2.3. Suho oko..... | 4 |
| 1.3. Patofiziologija nastanka katarakte | 5 |
| 1.4. Ultrazvučna operacija mrežnice – fakoemulzifikacija | 6 |
| 1.5. Utjecaj operacije mrežnice na površinu oka i kvalitetu suznog filma | 7 |
| 2. Ciljevi istraživanja | 9 |
| 3. Ispitanici i metode | 10 |
| 3.1. Ustroj studije | 10 |
| 3.2. Ispitanici | 10 |
| 3.3. Metode | 10 |
| 3.3.1. Prijeoperativna laboratorijska i klinička priprema bolesnika..... | 11 |
| 3.3.2. Fluoresceinski test i test prekida suznog filma..... | 12 |
| 3.3.3. Određivanje najbolje korigirane vidne oštine prije i poslije kirurškog zahvata | 12 |
| 3.3.4. Kirurški zahvat | 13 |
| 3.4. Statističke metode | 13 |
| 4. Rezultati | 15 |
| 6. Rasprava | 21 |
| 7. Zaključak | 26 |
| 8. Sažetak | 27 |
| 9. Summary | 28 |
| 10. Literatura | 29 |
| 11. Životopis | 33 |

POPIS OZNAKA I KRATICA

BCVA – najbolja korigirana vidna oštrina (engl. *Best Corrected Visual Acuity*)

CDE – ukupna disipirana energija unesena u oko prilikom zahvata (engl. *Cumulative Dissipated Energy*)

FL – fluoresceinski test

IOL – intraokularna leća (engl. *Intraocular Lens*)

IOT – intraokularni tlak

OM – operacija mrežice

SF – suzni film

TBUT – test prekida suznog filma (engl. *Tear Break-Up Time Test*)

UZV – ultrazvuk

VO – vidna oštrina

WHO - Svjetska zdravstvena organizacija (eng. *World Health Organisation*)

1. Uvod

1.1. Anatomija i fiziologija rožnice

Rožnica (lat. *cornea*) prozirna je avaskularna struktura prednjeg dijela vanjske ovojnice oka. Predstavlja anatomske segment oka koji ima važnu ulogu u refrakciji svjetlosti i njena prozirnost prvi je preduvjet jasnog vida. Rožnica se sastoji od vrha, ruba te vanjske i unutarnje strane (1). Područje u kojem bjeloočnica prelazi u rožnicu naziva se limbus. Limbus ima važnu ulogu u obnovi epitela rožnice jer sadrži matične stanice.

Vanjski sloj rožnice sastoji se od mnogoslojnog pločastog epitela čija je uloga zaštita površine oka od vanjskih faktora poput prašine, bakterija i suhoće. Nadalje, epitel rožnice ima ulogu i u održavanju ravnoteže vlage na površini oka, što je od vitalnog značaja za udobnost i jasnoću vida (3). Subepitelno nalazi se izuzetno otporna prednja granična Bowmanova membrana koja se u slučaju oštećenja zamjenjuje ožiljkom jer nema sposobnost regeneracije. Nadalje, ispod Bowmanove membrane nalazi se sloj strome, koji čini većinu debljine rožnice. Stroma je sačinjena od kolagenih vlakana koja su raspoređena u slojevima, što daje rožnici čvrstoću i transparentnost. Bilo kakva promjena u strukturi ili debljini strome može utjecati na refrakcijske osobine rožnice i dovesti do poremećaja vida. Ozljede navedenog sloja cijele vezivnim, neprozirnim ožiljkom. Ispod strome nalazi se Descemetova membrana koja čini još jedan tanki sloj relativne čvrstoće zbog kolagenih vlakana koja sadrži. Naposljetku, unutarnji sloj rožnice čini endotel koji sudjeluje u reguliranju unutarnjeg tlaka oka i održavanju ravnoteže tekućine. Ukoliko dođe do oštećenja endotela može se pojaviti nakupljanje tekućine u rožnici, što rezultira zamućenjem vida i gubitkom transparentnosti (4).

Iako je rožnica avaskularna struktura te ne sadrži krvne žile, bogato je inervirana ograncima cilijarnih živaca, što ju čini najgušće inerviranim tkivom u ljudskom organizmu.

Rožnica nije statična struktura te može biti podložna različitim promjenama, poput promjena u obliku, debljini ili transparentnosti, što može dovesti do različitih problema sa vidom poput astigmatizma, keratokonusa ili suhoće oka (5).

1.2. Suzni aparat oka

Suzni aparat oka obavlja važnu ulogu u održavanju vlažnosti i zdravlja površine oka produkcijom i sekrecijom suza. Funkcionalna podjela suznog aparata oka uključuje sekretorni, zaštitni te ekskretorni dio (2).

Suzna žlijezda (lat. *glandula lacrimalis*) zajedno s većim brojem akcesornih suznih žlijezda čini sekretorni dio suznog aparata oka. Glavna uloga suzne žlijezde je izlučivanje vodenog dijela suznoga filma te samim time održavanje vlažnosti površine oka, sprečavajući suhoću i iritaciju (3). Smještena je u superotemporalnom dijelu orbite unutar suzne jame frontalne kosti te se sastoji od manjeg palpebralnog te većeg orbitalnog dijela. Suzna žlijezda sadržava desetak izvodnih kanalića koji se prazne u lateralni dio gornjeg forniksa. Suzna se žlijezda ne može palpirati, međutim prilikom okretanja gornje vjeđe te za vrijeme kliničkog pregleda palpebralni dio se može uočiti. Parasimpatičku inervaciju suzne žlijezde čine sekretorne jezgre ličnog živca, dok simpatička inervacija dolazi od *ganglionna cervicale superiusa* putem periarterijskog živčanog spleta očne arterije (lat. *a. ophthalmica*). Senzorna živčana vlakna suzna žlijezda prima putem *n. lacrimalis* (1).

Nadalje, suze čine zaštitni dio suznog aparata. Glavna uloga suza je održavanje vlažnosti te zaštita površine oka od mehaničkih ozljeda i infekcija. Osim toga, suze imaju i ulogu u opskrbi avaskularne rožnice hranjivim tvarima i kisikom procesom difuzije (2). Naposljetku, ekskretorni dio suznog aparata sačinjen je od suznih točaka, suznih kanalića, suzne vrećice te suzonosnog kanala. Suzne se točke nalaze na gornjim i donjim vjeđama te se na njih nastavljaju suzni kanalići koji se mogu spajati u takozvani zajednički suzni kanalić te ulaze i suznu vrećicu. Zatim suzna vrećica prelazi u suzni kanal na čijem se završetku nalazi nabor sluznice čija je uloga sprječavanje povrata suza u nosnu šupljinu (1, 2).

1.2.1. Suzni film

Suzni film je tanak sloj tekućine koji pokriva površinu oka te ima ulogu u održavanju vlažnosti, zaštiti i optičkoj jasnoći oka. Sastoji se od lipidnog, vodenog i mukoznog sloja, koji zajedno formiraju stabilan film koji prekriva rožnicu i konjunktivu.

Prvi sloj suznog filma je lipidni sloj, koji se nalazi na površini suznog filma. Proizvode ga Meibomove žlijezde smještene u vjeđama. Lipidni sloj sudjeluje u sprečavanju isparavanja suza i održavanju stabilnosti suznog filma. Osim toga, pomaže u sprečavanju suhoće oka i pridonosi optičkoj jasnoći prekrivajući nepravilnosti na površini rožnice. Drugi sloj suznog filma je vodeni sloj, koji se sastoji od vode, elektrolita i proteina. Navedeni sloj je najznačajniji i najdeblji dio suznog filma. Proizvodi ga suzna žlijezda i akcesorne suzne žlijezde. Vodeni sloj ima važnu ulogu u hidrataciji površine oka, održavanju vlažnosti i ispiranju stranih tijela i bakterija s površine oka. Treći sloj suznog filma je mukozni sloj, koji se sastoji od mukoznih

tvari proizvedenih od strane konjunktive. Djeluje kao vezivni sloj između lipidnog i vodenog sloja te pomaže u održavanju stabilnosti suznog filma na površini oka (2, 6).

1.2.2. Dijagnostika i poremećaj suznog filma

Dijagnostika poremećaja suznog filma obično uključuje niz testova i procjena kako bi se utvrdila prisutnost i ozbiljnost problema. Prvi korak u dijagnosticiranju poremećaja suznog filma su klinički pregled i anamneza. Zatim se izvodi fluoresceinski test, odnosno površina oka se kapljično boja 1 %-tnom otopinom fluoresceina. Nastavlja se pregled oka biomikroskopom uz korištenje kobalt plavog svjetla kako bi obavila procjena statusa epitela rožnice i spojnice te kako bi se detektirali potencijalni defekti epitela površine oka obojani fluoresceinom (7). Nadalje, provodi se test prekida suznog filma (engl. *tear break up test* – TBUT) čija je svrha procjena stabilnosti suznog filma. Mjerenje se ponavlja minimalno tri puta za svako oko, odnosno ponavlja se dok se ne postignu približno isti rezultati. Ukoliko se takav rezultat ne može ostvariti, test se označava nepouzdanim. Vrijednosti testa u trajanju 5 sekundi i manje karakteristične su za dijagnozu suhog oka, dok se vrijednosti od 6 do 9 sekundi interpretiraju kao graničan nalaz (6, 7). Sljedeća dijagnostička metoda je ekspresija Meibomovih žlijezda pomoću koje se procjenjuje sekrecija lipida iz navedenih žlijezda i integritet lipidnog sloja u svrhu dijagnosticiranja hiperevaporativnog suhog oka. Zatim se vrši ukapavanje tetrakaina i provođenje standardne aplanacijske tonometrije (7). Završno se obavlja Schirmerov test, jedan od osnovnih testova kojim se procjenjuje količina vodene komponente suznog filma te samim time otkriva hiposekrecijsko suho oko uzrokovano smanjenom proizvodnjom suza. Postoje tri tipa Schirmerovog testa u koje ubrajamo osnovni Schirmerov test te Schirmer I i Schirmer II test. Osnovni Schirmerov test se izvodi primjenom topičkog anestetika i postavljanjem filter trakica u donju konjuktivalnu vrećicu. Filter trakice se uklanjaju nakon 5 do 10 sekundi u svrhu odstranjivanja viška tekućine te se na njihovo mjesto postavljaju druge trakice. Nakon 5 minuta očitava se vlažnost papira te nalaz preko 10 mm ukazuje na normalnu sekreciju suza, a nalaz niži od 5 mm označava prisutnost patologije. Graničan nalaz je nalaz do 10 mm. Dužina navlaženog dijela se mjeri od zareza koji je označen na trakici. Osnovni test se koristi za mjerenje bazalne sekrecije, dok se Schirmer I test koristi za mjerenje bazalne i refleksne sekrecija suza te se ne upotrebljava anestetik prilikom izvođenja testa. Patološkim nalazom se smatra nalaz navlaženosti trakice viši od 10 mm. Naposljetku, Schirmer II testom se podražuje nazalna mukoza te se mjeri refleksna sekrecija suza. Patološki nalaz označava navlaženost Schirmer trakice viša od 15 mm. Preporučuje se ispitivanja kvalitete suznog filma provoditi

prema navedenom redosljedu jer rezultati svakog sljedećeg testa mogu ovisiti o prethodnom testu (7).

1.2.3. Suho oko

Suho oko česta je oftalmološka bolest karakterizirana nestabilnošću suznog filma s potencijalnim oštećenjima površine oka. Suho oko rezultira nespecifičnom simptomatologijom u koju uključujemo nelagodu, osjećaj prisutnosti stranog tijela, trepavice ili pijeska u oku, iritaciju, crvenilo, osjetljivost na svjetlost te smetnje vida (2). Nadalje, suho oko nerijetko prati povećanje osmolarnosti suznog filma te upalne promjene površine oka (8) kao i neurosenzorne abnormalnosti.

Razlikujemo hiperevaporativni oblik, hiposekrecijski te miješane oblike koji su najučestaliji. Do hiperevaporativnog oblika dolazi zbog abnormalnosti funkcije vjeđa i disfunkcije lipidnog sloja suza uslijed primjerice blefaritisa, loših atmosferskih ili radnih uvjeta (vjetar, klimatizacija, rjeđe treptanje), zatim produženoj izloženosti digitalnim ekranima te se može javiti i zbog nedostatka vitamina A. Do hiposekrecijskog oblika pak dolazi zbog smanjene proizvodnje vodenog sloja suznog filma uslijed nedostatka suznih žlijezda ili hipofunkcije, poremećaja inervacije, upala, tumorskih promjena te samog procesa starenja (9).

Učestalost suhog oka povećava se s dobi te se češće javlja kod žena. Iako je učestalost veća kod osoba starije dobi, simptomatologija suhog oka se sve češće pojavljuje kod mlađih osoba (6). Dugotrajna i kontinuirana svakodnevna uporaba digitalnih ekrana poput računala također može doprinijeti razvitku suhog oka. Nekoliko je mehanizama uključeno u razvijanje simptomatologije suhog oka povezanog s uporabom digitalnih ekrana kao što su smanjena učestalost treptaja, štetna emisija svjetlosti iz uređaja te upalne promjene (10). Jedan od faktora koji može doprinijeti suhom oku je operacija katarakte koja može poremetiti normalnu funkciju suznog filma. Operacija katarakte može izazvati pojavu suhog oka ili pogoršati već postojeće stanje (3). Faktori rizika za pojavu suhog oka nakon operacije katarakte uključuju sistemske bolesti, psihijatrijske poremećaje, ženski spol, već postojeća dijagnoza suhog oka, zatim disfunkcija Meibomovih žlijezda, konzervansi u kapima za oči, određene kirurške tehnike te životni stil (4).

Prema studiji PHACO („*The Prospective Health Assessment of Cataract Patients' Ocular Surface*“) dokazano je da je dijagnoza suhog oka nedovoljno dijagnosticirana te samim time i nedovoljno liječena. Dokazano je da pacijenti s dijagnozom suhog oka nerijetko imaju težu simptomatologiju nego što na to klinički testovi indiciraju. Između 15% i 20% ispitanika

navedene studije ne bi bili dijagnosticirani da nisu bili podvrgnuti preoperativnim dijagnostičkim metodama operacije u svrhu liječenja katarakte (3).

Prva linija liječenja suhog oka uključuje primjenu umjetnih suza za ublažavanje simptoma te se može primijeniti 0,1 % natrijev hijaluronat ili kombinirana terapija koja nadoknađuje sva tri sloja suznog filma. Terapija može uključivati i antiinflamatorne lijekove, korištenje vlažnih kompresija te promjene životnog stila kao što su prestanak pušenja i izbjegavanje izloženosti dimu i klimatiziranom zraku. Naposljetku, može se razmotriti kao dodatna opcija kirurško liječenje (4).

1.3. Patofiziologija nastanka katarakte

Siva mrena, odnosno katarakta, predstavlja progresivno zamućenje leće oka koje rezultira gubitkom transparentnosti leće i ometanjem prolaska svjetlosti prema mrežnici. Najčešće se očituje u obliku zamagljenja i smanjenja vidne oštine te su simptomi nerijetko vezani uz slabiju funkciju vida noću, gubitak osjeta boja, zatim pojavljivanje monokularnih dvoslika i potrebe za korištenjem naočala (11). Katarakta predstavlja jedan od glavnih uzroka gubitka vida u zemljama sa srednjim i niskim dohotkom te može značajno utjecati na kvalitetu života pacijenata. U zemljama sa srednjim i niskim dohotkom katarakta je uzrokom polovice slučajeva gubitka vida, za razliku od 5 % sljepoće u razvijenim zemljama. Svjetska zdravstvena organizacija (eng. *World Health Organisation - WHO*) procjenjuje povećanje rizika katarakte u budućnosti radi starenja i rasta stanovništva (12).

Glavni rizični čimbenik nastanka katarakte je starija dob te je senilna katarakta najčešća vrsta katarakte i najčešći uzrok sljepoće u svijetu. Nastaje degenerativnim procesom denaturacije i koagulacije proteina leće te dolazi do nuklearne skleroze. Senilna mrena ovisno o lokalizaciji može biti nuklearna, kortikalna te stražnja subkapsularna.

Ostali rizični čimbenici uključuju uporabu lijekova poput statina i kortikosteroida, zatim pušenje i konzumacija alkohola. Mrena nastala kao posljedica djelovanja lijekova se naziva medikamentoznom mrenom. Nadalje prehrana s niskim unosom antioksidansa i vitamina, visok krvni tlak te nedostatak fizičke aktivnosti doprinose riziku za stvaranje katarakte.

Bolesti poput hipoparatiroidizma, zatim atopijskog dermatitisa, neurofibromatoze te miotoničke distrofije, šećerne bolesti i metaboličkog sindroma pridonose riziku za razvoj metaboličke katarakte.

Kongenitalna katarakta može biti unilateralna ili bilateralna te može biti povezana s infekcijom trudnice rubeolom ili primjerice placentalom hipoksijom uslijed hemoragije. Konatalna mrena je prisutna od rođenja, dok je infantilna mrena katarakta koja se razvija tijekom prve godine života. Postoji i nasljedni oblik kongenitalne katarakte koji se većinski javlja bilateralno.

Mehanička ili fizikalna trauma mogu biti uzrokom nastanka traumatske katarakte koja čini najčešći uzrok unilateralne katarakte (13).

Naposlijetku, katarakta se može javiti kao posljedica neke druge očne bolesti kao što su glaukom, miopija, atrofija i hipotonija oka te prednji uveitis (2).

1.4. Ultrazvučna operacija mrene – fakoemulzifikacija

Ultrazvučna operacija katarakte metodom fakoemulzifikacije predstavlja zlatni standard kirurškog liječenja mrene u današnje vrijeme. Tehniku fakoemulzifikacije predstavio je Charles David Kelman 1967. godine te se navedenom metodom kornealni rez smanjio s dotadašnjih 7 mm do 8 mm na manje od 3 mm. Samim time smanjio se broj postoperativnih komplikacija te se poboljšao ishod operacije i ubrzao oporavak pacijenta. Do tada se izvodila klasična ekstrakapsularna ekstrakcija katarakte. Prvotno je operacija katarakte podrazumijevala uklanjanje leće bez ugradnje intraokularne leće te su bolesnici morali nositi naočale kojima bi se korigirala visoka hipermetropija. Prva umjetna intraokularna leća napravljena je od tvrdog avionskog stakla PMMA (engl. *polymethylmethacrylat*) te kako bi se mogla izvesti klasična ekstrakapsularna ekstrakcija katarakte i ugradnja navedene leće bio potreban korneoskleralni rez od najmanje 7 mm što je doprinijelo relativno čestom razvoju postoperativnih komplikacija. U današnje vrijeme koriste se mekane savitljive leće koje se sastoje od hidrofobnog akrilnog materijala. Metodom fakoemulzifikacije razbijaju se tvrde lećne mase specijalnom ultrazvučnom sondom te se aspiriraju i ugrađuje se mekana savitljiva leća kroz promjer od 2,2 mm.

Razlikujemo metodu koaksijalne mikrokirurške operacije te metodu bimanualne mikrokirurške operacije katarakte kojima se intraoperativni rez dodatno smanjio na 1,5 mm do 1,8 mm. Za navedene metode potrebno je imati suvremene fakoemulzifikacijske uređaje. Nadalje, razlikujemo difraktivne i refraktivne multifokalne intraokularne leće te akomodativne monofokalne intraokularne leće (11).

Nakon ugradnje intraokularne leće mogu se javiti nuspojave poput zablještenja, halo oko izvora svjetlosti ili poteškoća u noćnom vidu (14).

1.5. Utjecaj operacije mrene na površinu oka i kvalitetu suznog filma

Operacija mrene učinkovit je tretman za obnovu vida kod pacijenata s kataraktom, ali može imati značajan negativan utjecaj na površinu oka i kvalitetu suznog filma što može utjecati na udobnost i kvalitetu vida nakon operacije. Jedan od mogućih negativnih utjecaja operacije mrene na površinu oka je razvoj suhog oka ili sindroma suhog oka. Studija PHACO („*Prospective Health Assessment of Cataract Patients' Ocular Surface*“) istražila je učestalost sindroma suhog oka nakon operacije mrene i utvrdila da postoperativni pacijenti imaju povećan rizik od razvoja suhog oka ili pogoršanja već postojećeg stanja (3). Ova promjena može biti posljedica oštećenja površine oka tijekom operacije, što može rezultirati smanjenom stabilnošću suznog filma i pojavom simptoma suhog oka kao što su osjećaj suhoće, pečenja ili svrbeža. Navedenoj tvrdnji doprinosi činjenica da su rezultati fluoresceinskog testa i testa prekida suznog filma vidno pogoršani nakon operacije katarakte u usporedbi s rezultatima ispitivanja prije operacije. Pozitivan fluoresceinski test ukazuje na postojanje defekata epitela rožnice te zajedno sa poremećenim testom prekida suznog filma upućuje na dijagnozu suhog oka. Nadalje, operacija mrene može utjecati na sastav suznog filma. Prethodna istraživanja sugeriraju da promjene u površinskoj napetosti suznog filma i smanjenje kvalitete lipidnog sloja mogu biti povezani s kirurškim intervencijama na oku, uključujući operaciju mrene (4). navedene promjene mogu pridonijeti destabilizaciji suznog filma i povećanju simptoma suhog oka nakon operacije.

1.6. Bolesti površine oka i utjecaj na operaciju mrene i vidnu oštrinu

Bolesti površine oka su multifaktorijalni poremećaji povezani sa simptomima kao što su fotofobija, crvenilo, suženje, smanjenje vidne oštrine, osjećaj stranog tijela u oku i mnogi drugi. Mogu biti povezane s imunološkom etiologijom primjerice Stevens-Johnsonovim sindromom, zatim vernalnim keratokonjuktivitisom te perifernim ulceroznim keratitisom. S druge strane, neimunološka etiologija obuhvaća posljedice kemijske ozljede, zatim nedostatak limbalnih matičnih stanica, disfunkciju Meibomovih žlijezda, blefaritis, pterigij te degenerativne lezije rožnice. Operacija katarakte može pogoršati simptome i znakove već postojećih bolesti površine oka, ali i bolesti površine oka mogu negativno utjecati na ishod operacije te produljiti vrijeme oporavka (15).

Unatoč općenito pozitivnim učincima koji mogu značajno poboljšati vidnu oštrinu pacijenata te samim time i kvalitetu života nakon operacije, operacija mrene donosi i rizik pojave nestabilnosti suznog filma te mogućih promjena na prednjoj očnoj pozadini koje mogu

negativno utjecati na vidnu oštrinu pacijenata poput povećanja optičkih aberacija te promjena u obliku i debljini rožnice. Stabilnost suznog filma ima ključnu ulogu u ispravljanju optičkih aberacija nastalih zbog nepravilnosti očne pozadine. Operacija može dovesti do stanjenja lipidnog sloja suznog filma što uslijed povećane evaporacije može uzrokovati pojavu suhog oka (16). Suho oko može negativno utjecati na vidnu oštrinu te se vidna oštrina može pogoršati s obzirom na težinu suhog oka (17). Nadalje, suho oko može utjecati na pouzdanost okularne biometrije i izračuna snage intraokularne leće (IOL) te postoji mogućnost pogreške u procjeni veličine i smjera astigmatizma uslijed promjena u osmolarnosti suznog filma (18).

Naposlijetku, bolest rožnice može imati utjecaj na postoperativne ishode, ali i na samu operaciju katarakte. Potrebno je odabrati prikladnu kiruršku tehniku, intraokularnu leću te prilagoditi i postoperativno praćenje pacijenta i njegu s obzirom na pridružene komorbiditete.

2. Ciljevi istraživanja

Ciljevi istraživanja su:

1. Ispitati postoji li razlika u ishodu nalaza prednje očne površine između skupina bolesnika s bolešću prednje očne površine i ispitanika s urednim nalazom prednje očne površine
2. Ispitati postoji li razlika u vidnoj oštirini nakon ultrazvučne operacije mrežne između bolesnika s bolešću prednje očne površine i ispitanika s urednim nalazom prednje očne površine

3. Ispitanici i metode

3.1. Ustroj studije

Ovo istraživanje je prospektivno te je provedeno na Klinici za očne bolesti, Kliničkog bolničkog centra Osijek i na Medicinskom fakultetu Sveučilišta Josipa Jurja Strossmayera u Osijeku.

3.2. Ispitanici

U istraživanje je uključeno 100 odraslih bolesnika oba spola (52 muškarca i 48 žena) sukcesivno operiranih postupkom ultrazvučne fakoemulzifikacije na Klinici za očne bolesti, KBC Osijek u periodu od listopada 2023. do siječnja 2024. godine zbog mreene. Isključni kriteriji su iregularni prijeoperacijski astigmatizam, stanje nakon transplantacije rožnice, refraktivnih zahvata na oku, degenerativna bolest rožnice i keratokonus, bolesnici na dugotrajnoj lokalnoj topičkoj terapiji, bolesnici koji imaju centralno oštećenje vida uslijed bolesti vidnog centra bilo koje etiologije, bolesnici koji su imali prethodne kirurške ili laserske zahvate na oku bilo koje etiologije, bolesnici koji su imali tupu ili penetrantnu ozljedu oka.

3.3. Metode

Svakom bolesniku određeni su dob i spol te je napravljen biomikroskopski pregled oka. Nadalje napravljen je fluoresceinski test, test prekida suznog filma (TBUT) te je određena vidna oštrina na dan operacije mreene i 30 dana nakon zahvata. Također je ispitana razlika u mjerenom suznom filmu i vidnoj oštrini prije i poslije same operacije mreene.

Poremećaj suznog filma kao dijagnoza suhog oka definiran je pozitivnim fluoresceinskim testom i skraćenim TBUT - om. Vrijednost TBUT-a manja od 5 sekundi predstavlja pozitivnu dijagnozu na suho oko. Nestabilan suzni film definiran je vrijednostima TBUT-a od 6 sekundi do 10 sekundi. Na uredan nalaz suznog filma upućuju vrijednosti TBUT-a veće od 10 sekundi te negativan fluoresceinski test. Najbolja korigirana vidna oštrina (eng. *The Best Corrected Visual Acuity* - BCVA) definirana je kao vrijednost maksimalne vidne oštrine postignute na dan operacije mreene i 30. dan nakon operacije mreene.

Svi bolesnici operirani su od istog kirurga na uređaju CENTURION („Alcon“ 2020, USA) te im je ugrađena monofokalna intraokularna leća.

Statistički je analiziran odnos poremećaja suznog filma i ishodne varijable, vidne oštrine prije i nakon operacije mreene. Nadalje provedeno je ispitivanje postojanja blefaritisa za svakog bolesnika. Gradiranje je provedeno u 3 stupnja pri čemu 0 označava odsustvo blefaritisa, 1

prisustvo blagog, 2 umjerenog te 3 jako naznačenog blefaritisa. Ovisno o nalazu uspoređena je postoperativna vidna oštrina.

Naposlijetku, kvaliteta života ocijenjena je proporcionalno subjektivnom doživljaju pacijenta nakon kirurškog zahvata na skali ocjenom od 1 do 3. Ocjena 1 predstavlja nezadovoljstvo pacijenta kvalitetom života nakon operacije, zatim ocjena 2 predstavlja zadovoljnog pacijenta te ocjena 3 izrazito zadovoljnog pacijenta.

3.3.1. Prijeoperativna laboratorijska i klinička priprema bolesnika

Obavljena je preoperativna obrada svakog pacijenta prije ultrazvučne operacije mrežne koja obuhvaća kompletan pregled specijalista internista, EKG te RTG srca i pluća. Nadalje u sklopu preoperativne obrade obuhvaćena je i kompletna krvna slika te određivanje protrombinskog vremena, zatim jetrenih proba, kreatinina, uree te naposljetku kompletna pretraga urina. Svrha detaljne preoperativne obrade pacijenta je prevencija i rana intervencija pogoršanja općeg stanja pacijenta tijekom same operacije katarakte.

Pacijenti s kataraktom nerijetko imaju pridružene komorbiditete, poput dijabetesa mellitusa i sistemske hipertenzije, koji mogu negativno utjecati na tijek operacije i postoperativni ishod. Stoga je potrebna dobra kontrola komorbiditeta prije same operacije radi boljeg ishoda operacije. Nužan je detaljan uvid u farmakoterapiju koju pacijent uzima jer određeni lijekovi poput kortikosteroida mogu dovesti do primjerice odgođenog cijeljenja ili pak mogu povećati rizik od komplikacija povezanih s krvarenjem. Alfa-antagonisti poput prazosina mogu biti povezani s intraoperativnim floppy iris sindromom. Nadalje, nužno je ispitati uzima li pacijent antikoagulantnu terapiju te istu prekinuti tri do sedam dana prije operacije. Osim navedenog bitan je i uvid u preosjetljivost na lijekove i alergije.

Prije operacije potrebno je obaviti detaljan oftalmološki pregled koji uključuje vanjski pregled oka, ispitivanje reakcije zjenica te određivanje vidne oštrine. Zatim potrebno je izmjeriti očni tlak, obaviti biomikroskopski pregled prednjeg segmenta oka, biometriju, keratometriju, gonioskopiju, Scheimpflug tomografiju prednjeg segmenta te pregled fundusa u midrijazi. Ukoliko je vizualizacija fundusa neuspješna, može se učiniti UZV oka. Naposljetku, provodi se i pregled spekularnim mikroskopom u svrhu brojanja endotelinih stanica. Preduvjet operacije je informirani pristanak koji pacijent treba potpisati. Naposljetku, pacijentu se daje preoperativna medikacija koja uključuje per os ili intramuskularno primjenjen diazepam, zatim midrijatik u kapima i anestezija koja može biti topička, opća te parabulbarna ili retrobulbarna.

3.3.2. Fluoresceinski test i test prekida suznog filma

Fluoresceinski test je dijagnostički alat koji se koristi za procjenu stanja površine oka i otkrivanje različitih patoloških promjena. Temelji se na korištenju fluoresceina, fluorescentne tvari koja se primjenjuje na površinu oka i omogućuje vizualizaciju površinskih struktura biomikroskopom pod kobalt plavim svjetlom. Površina oka se boja 1 %-otnom otopinom fluoresceina. Zatim se biomikroskopom otkrivaju defekti epitela površine oka obojani fluoresceinom.

Prvenstveno se koristi u svrhu dijagnosticiranja stanja poput suhog oka i oštećenja rožnice, međutim koristan je i u postoperativnom praćenju pacijenta nakon operacije katarakte. Postupak je neinvazivan te se izvodi jednostavno i brzo, što ga čini vrlo korisnim u kliničkoj praksi (7, 19).

Test prekida suznog filma (engl. *Tear Break-Up Time Test* - TBUT) koristi se u oftalmološkoj praksi za procjenu stabilnosti suznog filma na površini oka. Ima ulogu u dijagnosticiranju i praćenju suhog oka, stanja koje je često povezano s nelagodom i iritacijom oka.

TBUT se izvodi jednostavno i brzo. Pacijentu se najprije u konjunktivalnu vrećicu ukapa 1%-otna otopina fluoresceina, zatim se obriše suvišak tekućine i zamoli se pacijenta da trepne tri do pet puta. Nakon toga pacijent otvara oči i više ne trepće, a liječnik uz pomoć biomikroskopa pod kobalt plavim svjetlom promatra stabilnost suznog filma. Vrijednost TBUT-a se određuje kao vrijeme u sekundama između trenutka otvaranja očiju i pojave tamne mrlje u suznom filmu. Mjerenje se ponavlja za svako oko minimalno tri puta ili dok ne dobijemo tri iste ili slične vrijednosti. Vrijednosti 5 i kraće od 5 sekundi upućuju na dijagnozu suhog oka, dok vrijednosti između 6 i 9 sekundi predstavljaju graničan nalaz. Uredan nalaz suznog filma definiran je TBUT-om jednakim ili većim od 10 sekundi (2, 7, 19).

3.3.3. Određivanje najbolje korigirane vidne oštrine prije i poslije kirurškog zahvata

Određivanje vidne oštrine ključno je u oftalmološkoj praksi, posebno u kontekstu operacija mrežne i postavljanja intraokularnih leća (IOL). Postoje različite metode za mjerenje vidne oštrine, a odabir odgovarajuće metode ovisi o potrebama pacijenta i situaciji.

Jedna od uobičajenih metoda za određivanje vidne oštrine je Snellenov test. Ovaj test koristi standardnu Snellenovu tablicu s nizom optotipova, odnosno slova različitih veličina. Test se izvodi na način da pacijent stoji na udaljenosti od 6 metara od tablice te se od njega traži da

pročita slova s najmanje veličine koju može jasno vidjeti. Prvo se ispituje vidna oštrina binokularno, zatim monokularno. Ukoliko pacijent već koristi naočale za korekciju vida, prvo se ispituje vidna oštrina s korekcijom. Normalna vidna oštrina definirana je kao sposobnost oka da razlikuje dva detalja na udaljenosti od 6 metara koja se vide pod kutom od 1 kutne minute. Vidna oštrina izražava se kao omjer udaljenosti na kojoj pacijent vidi slova i udaljenosti na kojoj bi osoba s normalnim vidom vidjela ista slova. Nalaz 6/6 ili 1,0 predstavlja uredan nalaz. Ukoliko ispitanik ne može pročitati ni najveći optotip provodi se ispitivanje prepoznavanja broja prstiju na tri, dva i jedan metar. U slučaju da ispitanik ne uspijeva prepoznati broj prstiju ispituje se postoji li osjet mahanja ruke te osjet svjetla na oku (2).

3.3.4. Kirurški zahvat

Svim pacijentima mrena je uklonjena postupkom ultrazvučne fakoemulzifikacije te su operirani od strane istog kirurga na uređaju CENTURION („Alcon“ 2020.). Nakon uklanjanja zamučene leće, svakom pacijentu implantirana je monofokalna intraokularna leća.

Tijekom operacije na rožnici se napravi rožnični rez dužine 2,75 mm uz jednu ili dvije paracenteze od 1,5 mm. Kako bi se rožnični endotel zaštitio od oštećenja uzrokovanih ultrazvučnom energijom i slobodnim radikalima, primjenjuje se viskoelastik koji se instilira u prednju sobicu. Zatim se radi kapsuloreksa kako bi se omogućio pristup leći. Kroz rez na rožnici uvodi se fakoemulzifikacijska sonda koja pomoću ultrazvučnih valova usitnjava nukleus leće. Nadalje, navedenom se sondom usitnjeni komadići leće aspiriraju. Nakon aspiracije, ispuni se kapsularna vrećica viskoelastikom, a savitljiva intraokularna leća se implantira u kapsularnu vrećicu. Nakon implantacije leće, viskoelastik se uklanja, a u prednju sobicu se instilira antibiotik kao profilaksa bakterijskog endoftalmitisa. Naposljetku, rez se hidrira bez šivanja. Rez histološki zacijeli za 60 dana (2, 20).

3.4. Statističke metode

Kategorički podaci su predstavljeni apolutnim i relativnim frekvencijama. Razlike u kategoričkim podacima testirane su χ^2 testom, a između mjerenja McNemar-Bowkerovim testom. Normalnost raspodjele numeričkih varijabli testirana je Shapiro - Wilkovim testom, a zbog razdiobe koja ne slijedi normalnu, podaci su opisani medijanom i granicama interkvartilnog raspona. Razlike u vrijednostima prije i poslije operacije testirane su Wilcoxonovim testom (uz Hodges-Lehmannovu razlika medijana i 95 % interval pouzdanosti).

Sve P vrijednosti su dvostrane. Razina značajnosti je postavljena na $\alpha = 0,05$. Za analizu podataka korišten je statistički program MedCalc® Statistical Software version 22.018 (MedCalc Software Ltd, Ostend, Belgium; <https://www.medcalc.org>; 2024).

4. Rezultati

Istraživanje je provedeno na 100 ispitanika, od kojih je 48 (48 %) žena, a 52 (52 %) je muškaraca. Medijan dobi ispitanika je 76 godina u rasponu od najmanje 45 do najviše 97 godina. Zahvat je obavljen na 42 (42 %) desna i 58 (58 %) lijevih očiju (Tablica 1).

Tablica 1. Osnovna obilježja ispitanika

| | |
|---------------------------------------|--------------|
| Spol [n (%)] | |
| Muški | 52 (52) |
| Ženski | 48 (48) |
| Dob [Medijan (interkvartilni raspon)] | |
| | 76 (68 – 81) |
| Oko [n (%)] | |
| Desno | 42 (42) |
| Lijevo | 58 (58) |

Značajno je bolja najbolje korigirana vidna oštrina poslije zahvata (1,0 vs. 0,3) (Wilcoxonov test, $P < 0,001$), a značajno su niže vrijednosti poslije zahvata testa prekida suznog filma (7 vs. 8) (Wilcoxonov test, $P = 0,02$). Vrijednosti intraokularnog tlaka (IOT) ne razlikuju se značajno poslije zahvata u odnosu na prije zahvata (Tablica 2).

Tablica 2. Vrijednosti najbolje korigirane vidne oštine, testa prekida suznog filma i intraokularnog tlaka prije i poslije učinjenog zahvata

| | Medijan (interkvartilni raspon) | | Razlika (95% raspon pouzdanosti) | P* |
|---|---------------------------------|-----------------------|----------------------------------|------------------|
| | Prije zahvata | Poslije zahvata | | |
| Najbolje korigirana vidna oština (BCVA) | 0,3 (0,1 – 0,5) | 1,0 (0,8 – 1,0) | 0,55 (0,5 do 0,6) | <0,001 |
| Test prekida suznog filma (TBUT) | 8 (6 – 10) | 7 (5 – 10) | -0,5 (-1 do 0) | 0,02 |
| Intraokularni tlak (IOT) | 16 (13 – 18) | 15,5 (13,5 – 17,5) | -0,5 (-1 do 0) | 0,08 |

5. *Wilcoxonov test

Vrijednosti kumulativne disipirane energije kretale su se od 0,45 do 38,09 s medijanom 10,88. Vrijeme aspiracije bilo je u rasponu od 0,45 do 6, s medijanom 2,15, a vrijednosti količine utrošenog fluida kretale su se od 10 cm³ do 152 cm³, s medijanom 50 cm³ (Tablica 3).

Tablica 3. Medijan i interkvartilni raspon kumulativne disipirane energije, vremena aspiracije i fluida

| | Medijan (interkvartilni raspon) |
|---|------------------------------------|
| Kumulativna disipirana energija (CDE) | 10,88 (7,15 – 15,44) |
| Vrijeme aspiracije | 2,15 (1,36 – 2,58) |
| Količina potrošene tekućine tijekom zahvata | 49,5 (33,0 – 62,0) |

Prije provedenog zahvata značajno je više urednih nalaza fluorescinskog testa (FL) u odnosu na vrijeme nakon zahvata (73 % vs. 49 %) (McNemar – Bowkerov test, $P < 0,001$) (Tablica 4).

Tablica 4. Vrijednosti FL testa prije i poslije zahvata

| | Broj (%) ispitanika prema fluoresceinskom testu (FL) prije zahvata | | | | <i>P</i> * |
|-----------------------------------|---|---------|--------------------------------------|-----------|------------------|
| | Uredan nalaz (rožnica ne boja) | Boja | Jako boja – točkasti keratitis | Ukupno | |
| | FL poslije zahvata | | | | |
| rožnice ne boja – uredan nalaz | 49 | 0 | 0 | 49 (49) | |
| Boja | 24 | 26 | 0 | 50 (50) | <0,001 |
| Jako boja – točkasti keratitis | 0 | 0 | 1 | 1 (1) | |
| Ukupno | 73 (73) | 26 (26) | 1 (1) | 100 (100) | |

*McNemar – Bowkerov test

Prije provedene operacije značajno je manje dijagnoze suhog oka u odnosu na poslije operacije (21 % vs. 33 %) (McNemar – Bowkerov test, $P < 0,001$) (Tablica 5).

Tablica 5. Test prekida suznog filma (TBUT) prije i poslije zahvata

| | Broj (%) ispitanika prema TBUT prije zahvata | | | | <i>P*</i> |
|----------------------|--|----------|--------------|-----------|------------------|
| | Suho | Granično | Uredan nalaz | Ukupno | |
| TBUT poslije zahvata | | | | | |
| Suho | 13 | 12 | 8 | 33 (33) | |
| Granično | 2 | 24 | 10 | 36 (36) | <0,001 |
| Uredan nalaz | 6 | 4 | 21 | 31 (31) | |
| Ukupno | 21 (21) | 40 (40) | 39 (39) | 100 (100) | |

*McNemar – Bowkerov test

Prije provedene operacije, nalaz dobiven vrijednostima testa prekida suznog filma (TBUT) i fluoresceinskog testa (FL), ukazuje da je značajno više pacijenata sa suhim okom nakon zahvata u odnosu na prije operacije (33 % vs. 21 %) (McNemar – Bowkerov test, $P < 0,001$) (Tablica 6).

Tablica 6. Podjela prema nalazu FL i TBUT prije i poslije zahvata

| | Broj (%) ispitanika prema podjeli prije zahvata | | | | | <i>P*</i> |
|------------------------|---|-----------------------|-----------------------|----------------|-----------|------------------|
| | Uredan nalaz | Nestabilan suzni film | Pacijent ima suho oko | Granični nalaz | Ukupno | |
| Nakon proveden zahvata | | | | | | |
| Uredan nalaz | 19 | 0 | 6 | 4 | 29 (29) | |
| Nestabilan suzni film | 2 | 9 | 2 | 10 | 23 (23) | |
| Pacijent ima suho oko | 6 | 5 | 13 | 9 | 33 (33) | <0,001 |
| Granični nalaz | 10 | 0 | 0 | 5 | 15 (15) | |
| Ukupno | 37 (37) | 14 (14) | 21 (21) | 28 (28) | 100 (100) | |

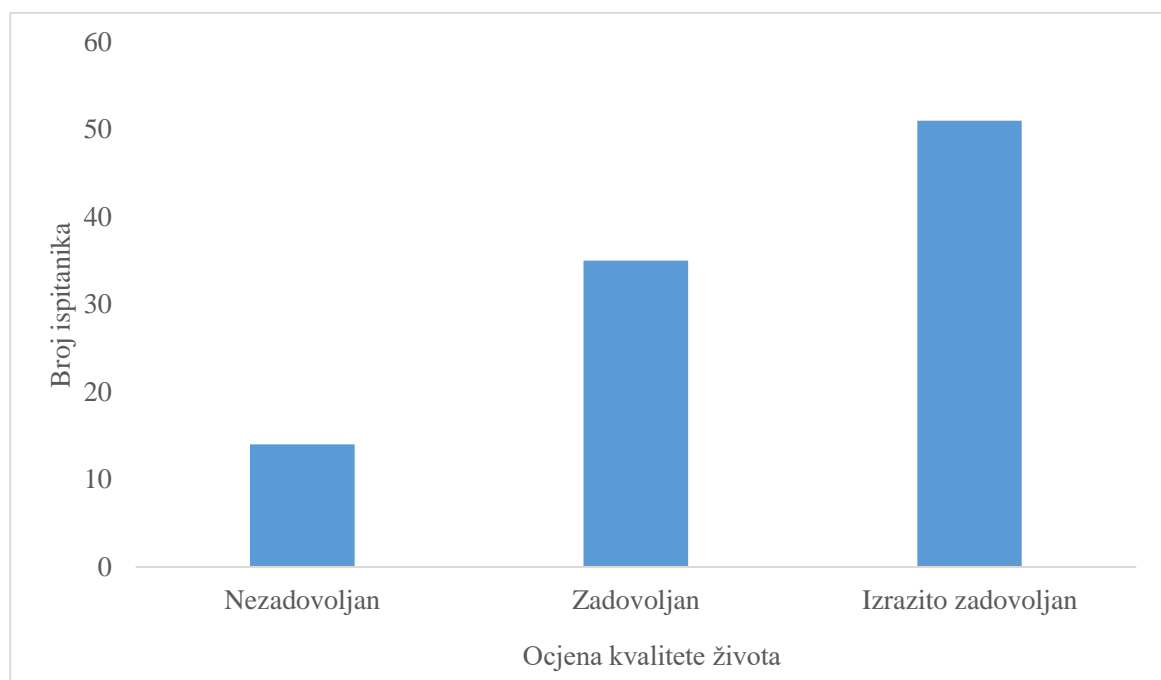
*McNemar – Bowkerov test

Odsustvo blefaritisa bilježi se kod 53 (53 %) ispitanika, a jako naznačeni blefaritis ima pet (5 %) ispitanika (Tablica 7).

Tablica 7. Raspodjela ispitanika prema blefaritisu

| | Broj (%) ispitanika |
|---------------------------|---------------------|
| Blefaritis | |
| Odsustvo | 53 (53) |
| Blagi | 30 (30) |
| Umjereni | 12 (12) |
| Jako naznačeni blefaritis | 5 (5) |
| Ukupno | 100 (100) |

Nakon zahvata ispitanici su ocijenili svoju kvalitetu života, po kojoj je 14 (14 %) ispitanika navelo da je nezadovoljno kvalitetom života, 35 (35 %) je zadovoljno, a izrazito zadovoljan 51 (51 %) ispitanik (Slika 1.).



Slika 1. Raspodjela ispitanika prema ocjeni kvalitete života

Značajno je više nezadovoljnih ispitanika kvalitetom života iz skupine ispitanika sa suhim okom (prema dijagnozi FL i TBUT), dok su značajnije više ispitanici s urednim nalazom izrazito zadovoljni kvalitetom života (Fisherov egzakti test, $P < 0,001$) (Tablica 8).

Tablica 8. Povezanost kvalitete života s nalazom poslije zahvata

| | Broj (%) ispitanika prema kvaliteti života | | | | <i>P</i> * |
|---------------------------------|--|------------|---------------------|---------|------------------|
| | Nezadovoljan | Zadovoljan | Izrazito zadovoljan | Ukupno | |
| Ishod liječenja prema FL i TBUT | | | | | |
| Uredan nalaz | 0 | 1 (3) | 28 (55) | 29 (29) | <0,001 |
| Nestabilan suzni film | 2 (14) | 13 (37) | 8 (16) | 23 (23) | |
| Pacijent ima suho oko | 12 (86) | 17 (49) | 4 (8) | 33 (33) | |
| Granični nalaz | 0 | 4 (11) | 11 (21) | 15 (15) | |

*Fisherov egzakti test

6. Rasprava

U sklopu ovog istraživanja obrađeni su podaci prikupljeni od 100 odraslih pacijenata obaju spolova, koji su sukcesivno podvrgnuti operaciji katarakte postupkom ultrazvučne fakoemulzifikacije na Klinici za očne bolesti, Kliničkoga bolničkoga centra Osijek. Od ukupno 100 ispitanika 52 su muškog, a preostalih 48 ženskog spola. Srednja dob, odnosno medijan ispitanika iznosi 76 godina s interkvartilnim rasponom od 45 do 97 godina. Kod većine ispitanika, njih 58, operacija je izvršena na lijevom oku. S druge strane desno oko je operiralo 42 ispitanika.

Rezultati jednog istraživanja pokazali su da žene u zemljama s niskim i srednjim dohotkom imaju nižu vjerojatnost da će pristupiti operaciji katarakte od muškaraca. Omjer vjerojatnosti pokazao je 1,71 puta veću vjerojatnost da će muškarac pristupiti operaciji mrežnice u odnosu na ženu što ukazuje na spolnu nejednakost. Navedenom studijom procijenjeno je da bi se sljepoća i ozbiljno oštećenje vida uzrokovano kataraktom moglo smanjiti za oko 11 % kada bi žene bile operirane istom stopom kao i muškarci. Istraživanje je provedeno kao meta-analiza te su se koristili podaci iz 23 različita neovisna istraživanja (21).

Na dan operacijskog zahvata medijan vidne oštine bio je 0,3 te se nakon kirurškog zahvata vidna oština znatno poboljšala s medijanom 1,0. Najniža izmjerena vidna oština nakon operacije iznosila je 0,8, a najviša 1,0 za razliku od najniže izmjerene vidne oštine prije operacije koje je iznosila 0,1, dok je najviša iznosila 0,5. Iz navedenih rezultata može se zaključiti da se nakon zahvata korigirana vidna oština značajno poboljšala što je i utvrđeno Wilcoxonovim testom ($P < 0,001$).

Navedenom zaključku idu u prilog i druga istraživanja. Primjerice, rezultati jedne retrospektivne longitudinalne studije na pacijentima podvrgnutim operaciji mrežnice metodom fakoemulzifikacije ukazali su na značajno poboljšanje oštine vida, iako najmanje 8,1% pacijenata nije doseglo svoju preoperativnu vidnu oštinu. Intraoperativne traume poput ruptur stražnje kapsule i traume šarenice te postoperativne komplikacije kao što su zamućenje stražnje kapsule i ablacija retine mogu biti uzrokom navedenim lošijim ishodom vidne oštine (22).

Nadalje, drugo istraživanje navodi da se vidna oština poboljšala u 65 % slučajeva nakon fakoemulzifikacije. U navedenom istraživanju promatrane su dvije skupine. Prva skupina je predstavljala kontrolnu skupinu te su je činili ispitanici s urednom očnom površinom i urednim testovima prije operacije. S druge strane, druga skupina obuhvaćala je ispitanike koji su imali

jedan ili više izmijenjenih testova. Nakon provedenog zahvata, vidna oštrina značajno se poboljšala u obje skupine, bez značajnije razlike među skupinama (23).

Dodatno, studija provedena u Japanu pokazala je pozitivan ishod operacije katarakte izvedene na osobama starijim od 90 godina. Promatrane su dvije skupine pacijenata podijeljene s obzirom na dob. Jedna skupina činila je pacijente od 90 godina i starije, dok je druga obuhvaćala pacijente mlađe od 80 godina. Studija je pokazala da su intraoperativne i postoperativne komplikacije imale podjednaku učestalost među skupinama, ali nešto veću učestalost postoperativnih komplikacija nakon 3 mjeseca imale su osobe koje boluju od dijabetesa mellitusa (24).

Naposlijetku, komparativna studija provedena u Indiji procijenila je povezanost između godišnjeg broja kirurških slučajeva pojedinog kirurga i rezultata vidne oštine nakon operacije katarakte. Prema rezultatima kirurzi koji su tijekom godinu dana izveli više od 350 operacija katarakte metodom fakoemulzifikacije imali su poboljšanja u ishodima vidne oštine te nižu učestalost komplikacija vezanih uz operaciju u usporedbi s kirurzima s manje od 350 operacija. Nema značajne razlike u ishodima operacije među kirurzima koji su izveli više od 350 operacija (25).

Vrijednosti intraokularnog tlaka (IOT) nešto su niže poslije zahvata u odnosu na prije zahvata, ali ta razlika nije značajna. Prema istraživanjima postoji povezanost operacije mrežne sa smanjenjem intraokularnog tlaka uslijed povećanja dubine prednje očne sobice te proširenja iridokornealnog kuta, no ta povezanost je značajnija u pacijenata s glaukomom (26).

Kumulativna disipirana energija (CDE) prikazuje vrijeme potrebno u sekundama za proces fakoemulzifikacije, odnosno prikazuje koliko će energije biti potrošeno tijekom operacije mrežne metodom fakoemulzifikacije. Što je veća vrijednost CDE, više energije je korišteno tijekom operacije. Smatra se da je manje utrošene energije, odnosno niži CDE, bolje za endotel rožnice. Viši rezultati kumulativne disipirane energije povezani su većim oštećenjima tkiva te samim time i dužim periodom oporavka (27). Vrijednosti kumulativne disipirane energije kretale su se od 0,45 do 38,09 s medijanom 10,88.

Rezultati jednog istraživanja provedenog na pacijentima bez dijagnoze suhog oka prije operacije katarakte metodom fakoemulzifikacije pokazali su da sama operacija katarakte može inducirati simptome suhog oka na prethodno asimptomatskom zdravom oku. Procjena subjektivnih simptoma suhog oka, test prekida suznog filma, visina suznih meniskusa, Schirmer I test te test bojanja fluoresceinom obavljani su preoperativno, zatim su ponovljeni 5 dana, 10

dana, 1 mjesec i naposljetku 2 mjeseca postoperativno. Rezultati su pokazali pogoršanje svih parametara suhog oka u usporedbi s vrijednostima prije zahvata. Najniže zabilježene vrijednosti Schirmerovog I testa i testa prekida suznog filma bile su 10 dana postoperativno te su se tijekom prvog i drugog mjeseca postupno povisile, ali ni tokom mjerenja u drugom mjesecu postoperativno nisu dosegle preoperativne vrijednosti. Primjećena je izravna povezanost pogoršanja parametara s povećanjem kumulativne disipirane energije (CDE) te povećanjem vremena izloženosti svjetlu mikroskopa tijekom operacije (28).

Operacija mrežne donosi rizik pojave nestabilnosti suznog filma te mogućih promjena na prednjoj očnoj pozadini koje mogu negativno utjecati na vidnu oštrinu pacijenata poput povećanja optičkih aberacija te promjena u obliku i debljini rožnice. Operacija može biti uzrokom stanjenja lipidnog sloja suznog filma što uslijed povećane evaporacije može uzrokovati pojavu suhog oka koje može negativno utjecati na vidnu oštrinu te se vidna oštrina može pogoršati s obzirom na težinu suhog oka (16, 17).

Prije provedenog zahvata 73 pacijenta su imala uredan nalaz fluorescinskog testa (FL), za razliku od 49 urednih nalaza nakon zahvata. Nadalje, rožnica boja fluoresceinom 26 pacijenata prije zahvata, za razliku od 50 pacijenata nakon zahvata. Naposljetku, jedan pacijent je imao izraženije bojanje fluoresceinom koje ukazuje na točkasti keratitis prije i nakon zahvata. Zaključno je utvrđeno McNemar – Bowkerov testom da je prije provedenog zahvata značajno više urednih nalaza fluorescinskog testa (FL) u odnosu na vrijeme nakon zahvata ($P < 0,001$). Navedeni rezultati fluorescinskog testa ukazuju na značajno veću prisutnost suhog oka postoperativno. Istraživanja navode da je osjetljivost fluorescinskog testa oko 72,2 % te kod osoba koje imaju dijagnozu Sjorgenovog sindroma osjetljivost je nešto niža, odnosno 61,6 %. Unatoč tome, fluoresceinski test i dalje ostaje najčešće korišten test u dijagnostici suhog oka (19).

Rezultati PHACO („*The Prospective Health Assessment of Cataract Patients’ Ocular Surface*“) studije sugeriraju primjenu više od jednog dijagnostičkog testa prilikom dijagnosticiranja suhog oka kako bi se smanjio broj nedijagnosticiranih osoba. Naime, prema PHACO studiji ljudi pogođeni dijagnozom suhog oka nerijetko su više simptomatski nego što na to ukazuju rezultati dijagnostičkih testova. Rezultati ukazuju na to da bi između 15 % i 20 % ispitanika izbjegli dijagnozu suhog oka da nisu bili podvrgnuti preoperativnoj obradi u sklopu operacije mrežne (3).

Prije provedene operacije značajno je manje dijagnoze suhog oka u odnosu na poslije operacije. Testom prekida suznog filma (TBUT) prije zahvata dijagnosticirana je 21 osoba s dijagnozom suhog oka, za razliku od 33 osobe s istom dijagnozom nakon zahvata. Prije zahvata 39 ispitanika su imali uredan nalaz TBUT-a, dok je nakon zahvata uredan nalaz imao 31 ispitanik. Zaključno je da je značajno više pacijenata sa suhim okom nakon zahvata u odnosu na prije operacije.

Prema rezultatima jednog istraživanja sedam dana nakon operacije mrene metodom fakoemulzifikacije jačina suhog oka bila je najjača te je incidencija suhog oka iznosila čak 9,8 %. Unutar narednih 30 dana te 3 mjeseca simptomi i znakovi su se postupno ublažili (29).

U istraživanju se bilježi odsustvo blefaritisa kod većine ispitanika (53 %), dok jako naznačeni blefaritis ima samo 5 ispitanika (5 %). Blagi blefaritis ima 30 %, a umjereni 12 % ispitanika. Blefaritis je povezan s poremećajem suznog filma pri čemu je nalaz testa prekida suznog filma dulji od 10 sekundi što predstavlja patološku vrijednost (2). Operacija katarakte može uzrokovati pogoršanje blefaritisa i funkcije Meibomove žlijezde tijekom postoperativnog razdoblja. Prema istraživanjima na pacijentima koji su sukcesivno podvrgnuti operaciji mrene dokazano je da prisutnost blefaritisa povećava pojavu simptoma suhog oka nakon operacije. Uz povišen rizik nastanka suhog oka, blefaritis može negativno utjecati na vidnu oštrinu postoperativno jer utječe na nestabilnost suznog filma. Blefaritis može biti uzrokom začepljenja te samim time poremećenom funkcijom Meibomovih žlijezda, koje utječu na stabilizaciju suznog filma lučenjem lipida. Nadalje, prisutnost blefaritisa povećava rizik infekcije tijekom operacije zbog povećane izloženosti bakterijama na periokularnim površinama. Potrebna je preoperativna obrada pacijenta s blefaritisom te adekvatna farmakoterapija koja može uključivati antibiotsku i protuupalnu terapiju te redovito postoperativno praćenje kako bi se na vrijeme prepoznale i izbjegle moguće komplikacije (2, 30, 31).

Ispitan je subjektivni osjećaj kvalitete života nakon operacije mrene metodom fakoemulzifikacije. Ispitanici su ocijenili svoju kvalitetu života sa zadovoljan, izrazito zadovoljan ili nezadovoljan. Samo 14 % ispitanika navelo je nezadovoljstvo kvalitetom života nakon zahvata, dok je čak 51 % ispitanika navelo da su izrazito zadovoljni. Ostalih 30 % navelo je zadovoljstvo kvalitetom života. Primjećuje se znatna razlika u subjektivnom osjećaju zadovoljstva pacijenata s urednim nalazom nakon zahvata s jedne te nalazom suhog oka nakon zahvata s druge strane. Uz negativan učinak na vidnu oštrinu, suho oko se očituje nelagodnom, osjećajem prisutnosti stranog tijela, trepavice ili pijeska u oku, iritacijom, crvenilom,

osjetljivošću na svjetlost te ostalim smetnjama vida što se očituje smanjenom kvalitetom života (2).

U ovom istraživanju, niti jedan pacijent s urednim nalazom prema dijagnozi FL i TBUT nije iskazao nezadovoljstvo kvalitetom života. Od 29 ispitanika čak 28 se izjasnilo izrazito zadovoljnim. Nadalje čak 12 od 33 pacijenata sa suhim okom izrazilo je nezadovoljstvo kvalitetom života te se samo četvero izjasnilo izrazito zadovoljnim. Ispitanici s dijagnozom nestabilnog suznog filma većinski su bili zadovoljni ili izrazito zadovoljni te su samo dva od 23 pacijenta izrazila nezadovoljstvo kvalitetom života. Rezultati istraživanja pokazuju da unatoč općenito pozitivnim ishodima operacije katarakte koji mogu značajno poboljšati vidnu oštrinu pacijenata te samim time i kvalitetu života nakon operacije, zamjetno je više nezadovoljnih ispitanika kvalitetom života iz skupine ispitanika sa suhim okom, dok su znatnije više ispitanici s urednim nalazom izrazito zadovoljni kvalitetom života (Fisherov egzaktni test, $P < 0,001$). Operacija katarakte može pogoršati simptome i znakove već postojećih bolesti površine oka, ali i bolesti površine oka mogu negativno utjecati na ishod operacije te produljiti vrijeme oporavka (15).

Slične rezultate imalo je i još jedno istraživanje provedeno na 305 pacijenata od kojih je 64 % završilo studiju. Poboljšanje kvalitete života postoperativno zabilježeno je u 90,2 % ispitanika (32).

7. Zaključak

Na temelju provedenog istraživanja i dobivenih rezultata može se zaključiti:

1. Nakon ultrazvučne operacije mrene metodom fakoemulzifikacije vidna oštrina je značajno poboljšana
2. Nakon operacije dolazi do pogoršanja kvalitete suznog filma i pojave suhog oka postoperativno ili pogoršanja već postojeće dijagnoze suhog oka
3. Nezadovoljstvo ispitanika kvalitetom života izravno je povezano s pogoršanjem kvalitete suznog filma i pojavom suhog oka

8. Sažetak

Ciljevi istraživanja: Ispitati postoji li razlika u ishodu nalaza prednje očne površine te razlika u vidnoj oštini nakon ultrazvučne operacije mreene između skupina bolesnika s bolešću prednje očne površine i ispitanika s urednim nalazom.

Ustroj studije: Prospektivno istraživanje.

Ispitanici i metode: Uključeno je 100 odraslih bolesnika oba spola sukcesivno operiranih postupkom ultrazvučne fakoemulzifikacije zbog mreene. Određeni su dob i spol, učinjeni biomikroskopski pregled oka, FL, TBUT, određivanje vidne oštine na dan operacije katarakte i 30 dana nakon zahvata. Na uredan nalaz suznog filma upućuju vrijednosti TBUT-a veće od 10 sekundi te negativan FL, a dijagnoza suhog oka definirana je pozitivnim FL-om i vrijednošću TBUT-a nižom od 5 sekundi. Istražena je razlika u mjerenju suznog filma i VO prije i 30. dan nakon operacije mreene.

Rezultati: Nakon zahvata VO svih pacijenata je poboljšana (Wilcoxonov test, $P < 0,001$), dok su značajno niže postoperativne vrijednosti TBUT-a (Wilcoxonov test, $P = 0,02$) te se bilježi manje urednih nalaza FL u odnosu na vrijeme prije zahvata (McNemar – Bowkerov test, $P < 0,001$). Odsustvo blefaritisa bilježi se kod 53 % ispitanika, a jako naznačeni blefaritis kod 5 % ispitanika nakon operacije. Značajno više ispitanika iz skupine sa suhim okom iskazalo je nezadovoljstvo kvalitetom života nakon zahvata, dok su ispitanici s urednim nalazom iskazali zadovoljstvo (Fisherov egzaktni test, $P < 0,001$).

Zaključak: Nakon operacije vidna oština je značajno poboljšana, međutim dolazi do pogoršanja kvalitete suznog filma što je povezano sa subjektivnim nezadovoljstvom kvalitetom života postoperativno.

Ključne riječi: fakoemulzifikacija; prednja očna površina; vidna oština

9. Summary

The quality of life after Ultrasound Phacoemulsification Cataract Surgery and correlation with anterior segment surface changes

Aim of the study: The research aims to investigate whether there is a difference in the outcome findings of the anterior ocular surface, as well as to examine whether there is a difference in visual acuity after ultrasonic cataract surgery between groups of patients with anterior ocular surface disease and subjects with normal anterior ocular surface findings.

Study structure: Prospective study.

Subjects and Methods: The study included 100 adult patients of both sexes who successively underwent ultrasound phacoemulsification cataract surgery. Age, gender, slit lamp examination, fluorescein test, TBUT and the best corrected visual acuity (eng. BCVA) were performed to each patient on the day of cataract surgery and 30 days postoperatively. In a normal report of a tear film, TBUT values greater than 10 seconds and a negative fluorescein test are indicated, while the diagnosis of dry eye is defined by a positive fluorescein test and a TBUT value lower than 5 seconds. The difference in tear film measurement and BCVA before and 30 days after cataract surgery was investigated.

Results: Significant improvement in best-corrected visual acuity was observed postoperatively (Wilcoxon test, $P < 0,001$); however, significantly lower postoperative values of the tear film breakup time test were noted (Wilcoxon test, $P = 0,02$) as well as higher frequency of positive fluorescein test findings compared to before procedure (McNemar – Bowkerov test, $P < 0,001$). The absence of blepharitis is recorded in 53 % of participants, while severe blepharitis is noted in 5 % of participants after surgery. A significantly higher number of participants from the dry eye group expressed dissatisfaction with their quality of life after the procedure, whereas participants with normal findings are satisfied with their quality of life. (Fisher test, $P < 0,001$).

Conclusion: Visual acuity significantly improved after surgery; however, there was a deterioration in tear film quality which was associated with subjective dissatisfaction of postoperative quality of life.

Key words: anterior ocular surface; phacoemulsification; visual acuity

10. Literatura

1. Krmpotić- Nemanić J, Marušić A. Anatomija čovjeka. 2.izd. Zagreb: Medicinska naklada; 2007.
2. Bušić M, Kuzmanović Elabjer B, Bosnar D. Seminaria ophthalmologica. 3.izd. Zagreb: Cerovski d.o.o.; 2014.
3. Trattler WB, Majmudar PA, Donnenfeld ED, McDonald MB, Stonecipher KG, Goldberg DF. The Prospective Health Assessment of Cataract Patients' Ocular Surface (PHACO) study: the effect of dry eye. *Clin Ophthalmol*. 2017;11:1423-1430. Dostupno na: <https://doi.org/10.2147/OPTH.S120159>
4. Miura M, Inomata T, Nakamura M, Sung J, Nagino K, Midorikawa-Inomata A i sur. Prevalence and Characteristics of Dry Eye Disease After Cataract Surgery: A Systematic Review and Meta-Analysis. *Ophthalmol Ther*. 2022 Aug;11(4):1309-1332. doi: 10.1007/s40123-022-00513-y. Epub 2022 May 9. PMID: 35534685; PMCID: PMC9253209.
5. Rossi T, Romano MR, Iannetta D, Romano V, Gualdi L, D'Agostino I, Ripandelli G. Cataract surgery practice patterns worldwide: a survey. *BMJ Open Ophthalmol*. 2021 Jan 13;6(1):e000464. doi: 10.1136/bmjophth-2020-000464. PMID: 33501377; PMCID: PMC7812090.
6. Petriček I. Utjecaj suznoga filma na vidnu funkciju [disertacija]. Zagreb: Sveučilište u Zagrebu, Medicinski fakultet; 2011.
7. Petriček I, Petriček G. Suvremeni pristup dijagnostici i terapiji suhog oka-prvi dio. *Medix*. 2007;149-151.
8. Messmer EM. The Pathophysiology, Diagnosis, and Treatment of Dry Eye Disease. *Deutsches Aerzteblatt Online* [Internet]. 2015 Jan 30;112(5):71–82. Dostupno na: <https://www.ncbi.nlm.nih.gov/pmc/articles/PMC4335585/>

9. Zemanová M. DRY EYE DISEASE. A REVIEW. Ceska Slov Oftalmol Cas Ceske Oftalmol Spolecnosti Slov Oftalmol Spolecnosti. Winter 2021.;77(3):107–19.
10. Mehra D, Galor A. Digital Screen Use and Dry Eye: A Review. Asia-Pac J Ophthalmol. prosinac 2020.;9(6):491.
11. Mandić Z, Iveković R, Škunca Herman J, Doko Mandić B. Moderni pristup operaciji katarakte. Medix. 2008;123-7.
12. Ang MJ, Afshari NA. Cataract and systemic disease: A review. Clin Experiment Ophthalmol. ožujak 2021.;49(2):118–27.
13. Liu Y-C, Wilkins M, Kim T, Malyugin B, Mehta JS. Cataracts. The Lancet [Internet]. 2017 Aug [citirano 15. travnja 2024.];390(10094):600–12. Dostupno na: [https://www.thelancet.com/journals/lancet/article/PIIS0140-6736\(17\)30544-5/fulltext](https://www.thelancet.com/journals/lancet/article/PIIS0140-6736(17)30544-5/fulltext)
14. Knezović I. Oftalmologija za studij sestrinstva. Bjelovar: Visoka tehnička škola u Bjelovaru; 2015.
15. Priyadarshini K, Sharma N, Kaur M, Titiyal JS. Cataract surgery in ocular surface disease. Indian J Ophthalmol. travanj 2023.;71(4):1167.
16. Foulks GN. The Correlation Between the Tear Film Lipid Layer and Dry Eye Disease. Survey of Ophthalmology.2007;52(4):369–74.
17. D'Souza S, Annavajjhala S, Thakur P, Mullick R, Tejal S, Shetty N. Study of tear film optics and its impact on quality of vision. Indian Journal of Ophthalmology. 2020; 68(12):2899.
18. Nibandhe AS, Donthineni PR. Understanding and Optimizing Ocular Biometry for Cataract Surgery in Dry Eye Disease: A Review. Semin Ophthalmol. 02. siječanj 2023.;38(1):24–30.

19. Wolffsohn JS, Arita R, Chalmers R, Djalilian A, Dogru M, Dumbleton K, i sur. TFOS DEWS II Diagnostic Methodology report. *Ocul Surf.* 01. srpanj 2017.;15(3):539–74.
20. Bjeloš M, Bušić M, Miletić D, Kuzmanović Elabjer B. *Praeludium ophtalmologicum*. 1. izdanje. Zagreb: Školska knjiga; 2020.
21. Lewallen S, Mousa A, Bassett K. Cataract surgical coverage remains lower in women. *British Journal of Ophthalmology*. 2009;93:295-98.
22. Dervenis N, Praidou A, Dervenis P, Chiras D, Little B. Visual Acuity Outcomes after Phacoemulsification in Eyes with Good Visual Acuity before Cataract Surgery. *Medical Principles and Practice*. 2021 Jan 25;30(3).
23. Kordić M. Utjecaj operacije mrežne ultrazvučnom fakoemulzifikacijom na površinu rožnice. *Osijek*; Sveučilište Josipa Jurja Strossmayera u Osijeku, Medicinski fakultet; 2023.
24. Toyama T, Ueta T, Yoshitani M, Sakata R, Numaga J. Visual acuity improvement after phacoemulsification cataract surgery in patients aged ≥ 90 years. *BMC Ophthalmol*. 29. listopad 2018.;18(1):280.
25. D'Souza S, Annavajjhala S, Thakur P, Mullick R, Tejal S, Shetty N. Study of tear film optics and its impact on quality of vision. *Indian Journal of Ophthalmology*. 2020; 68(12):2899. Dostupno na: <https://pubmed.ncbi.nlm.nih.gov/30974182/>
26. Elgin U, Sen E, Simsek T, Tekin K, Yilmazbas P. Early Postoperative Effects of Cataract Surgery on Anterior Segment Parameters in Primary Open-Angle Glaucoma and Pseudoexfoliation Glaucoma. *Turk J Ophthalmol*. 2016;46(3)95-98.
27. Li E, Morlet N, Ng JQ, Semmens JB, Knuiman MW, Team PS. "Cumulative Dissipated Energy Profile of Phacoemulsification Cataract Surgery: A Population-Based Study." *Journal of Cataract & Refractive Surgery*. 2011;37(2):269-273. Dostupno na: <https://www.ncbi.nlm.nih.gov/pmc/articles/PMC2993129/>

28. Sahu P K, Das G K, Malik A, Biakthangi L. Dry Eye Following Phacoemulsification Surgery and its Relation to Associated Intraoperative Risk Factors. *Middle East Afr J Ophthalmol.* 2015 Oct-Dec; 22(4): 472–477. doi: 10.4103/0974-9233.151871.
Dostupno na: <https://www.ncbi.nlm.nih.gov/pmc/articles/PMC4660535/>
29. Kasetsuwan N, Satitpitakul V, Changul T, Jariyakosol S. Incidence and pattern of dry eye after cataract surgery. *PLoS One.* 2013;8(11): e78657. Dostupno na: <https://pubmed.ncbi.nlm.nih.gov/24265705/>
30. Gurnani B, Kaur K. Meibomian Gland Disease. U: StatPearls [Internet]. Treasure Island (FL): StatPearls Publishing; 2023 [citirano 13. travanj 2024.]. Dostupno na: <http://www.ncbi.nlm.nih.gov/books/NBK580474/>
31. McCulley JP, Shine WE. Meibomian Gland Function and the Tear Lipid Layer. *Ocul Surf.* 01. srpanj 2003.;1(3):97–106.
32. Signes-Soler I, Javaloy J, Montés-Micó R, Muñoz G, Montalbán R, Hernández A, i sur. Vision-Related Quality of Life after Cataract Surgery in West Africa. *West Afr J Med.* 31. ožujak 2023.;40(3):329–35.

11. Životopis

Opći podaci:

Ime i prezime: Katarina Vukušić

Datum i mjesto rođenja: 19. listopada 1999. , Vinkovci

Adresa stanovanja: Ulica Matije Gupca 26, 32284 Stari Mikanovci

Telefon: +385957195435

e-mail: kvukusic@mefos.hr

Obrazovanje:

2018.–2024. Medicinski fakultet Osijek, Sveučilišni integrirani preddiplomski i diplomski studij medicine

2014.–2018. Gimnazija Matije Antuna Reljkovića, Vinkovci

2006.–2014. Osnovna škola Stjepana Cvrkovića, Stari Mikanovci