

Rezultati liječenja ukočenja nožnog zgloba primjenom talonavikularne ploče

Redžić, Alma

Master's thesis / Diplomski rad

2024

Degree Grantor / Ustanova koja je dodijelila akademski / stručni stupanj: **Josip Juraj Strossmayer University of Osijek, Faculty of Medicine Osijek / Sveučilište Josipa Jurja Strossmayera u Osijeku, Medicinski fakultet Osijek**

Permanent link / Trajna poveznica: <https://urn.nsk.hr/urn:nbn:hr:152:679979>

Rights / Prava: [In copyright](#)/[Zaštićeno autorskim pravom.](#)

Download date / Datum preuzimanja: **2025-01-31**



Repository / Repozitorij:

[Repository of the Faculty of Medicine Osijek](#)



SVEUČILIŠTE JOSIPA JURJA STROSSMAYERA U OSIJEKU

MEDICINSKI FAKULTET OSIJEK

SVEUČILIŠNI INTEGRIRANI PRIJEDIPLOMSKI I

DIPLOMSKI STUDIJ MEDICINE

Alma Redžić

**REZULTATI LIJEČENJA UKOČENJA
NOŽNOG ZGLOBA PRIMJENOM
TALONAVIKULARNE PLOČE**

Diplomski rad

Osijek, 2024.

SVEUČILIŠTE JOSIPA JURJA STROSSMAYERA U OSIJEKU

MEDICINSKI FAKULTET OSIJEK

SVEUČILIŠNI INTEGRIRANI PRIJEDIPLOMSKI I

DIPLOMSKI STUDIJ MEDICINE

Alma Redžić

**REZULTATI LIJEČENJA UKOČENJA
NOŽNOG ZGLOBA PRIMJENOM
TALONAVIKULARNE PLOČE**

Diplomski rad

Osijek, 2024.

Rad je ostvaren na Zavodu za ortopediju KBC-a Osijek.

Mentor rada: izv. prof. prim. dr. sc. Saša Rapan, dr. med

Rad ima 21 list, 3 tablice i 1 sliku.

ZAHVALA

Zahvaljujem svom mentoru, izv. prof. prim. dr. sc. Saši Rapanu, dr.med, na savjetima i prijedlozima koji su uvelike pridonijeli izradi ovog diplomskog rada.

Posebnu zahvalu upućujem obitelji i prijateljima koji su mi je pružali podršku i motivaciju tijekom studija.

SADRŽAJ

1. UVOD.....	1
1.1. Degeneracijska bolest nožnog zgloba	1
1.2. Etiologija artroze nožnog zgloba.....	1
1.3. Dijagnostika artroze nožnog zgloba.....	2
1.4. Liječenje artroze nožnog zgloba	3
1.4.1. Operativno liječenje artroze nožnog zgloba artrodezom.....	3
1.4.2. Osteosinteza (fiksacija).....	4
1.4.3. Komplikacije artrodeze nožnog zgloba	5
2. CILJEVI.....	6
3. I I METODE.....	7
3.1. Ustroj studije.....	7
3.2. Ispitanici.....	7
3.3. Metode.....	7
3.4. Statističke metode.....	8
4. REZULTATI.....	9
5. RASPRAVA.....	12
6. ZAKLJUČAK.....	15
8. SUMMARY.....	17
9. LITERATURA.....	18
10. ŽIVOTOPIS.....	21

1. UVOD

1.1. Degeneracijska bolest nožnog zgloba

Degeneracijski proces hrskavice zgloba je veliki javnozdravstveni problem danas u svijetu. Produljenje životnog vijeka, odabir zanimanja, ozljede, te brojne druge bolesti utječu na razvoj artroze nožnog zgloba. Artroza, odnosno osteoartritis svrstava se u najčešće oboljenje sustava za pokretanje i trenutno je najistaknutiji uzrok invaliditeta starijih osoba. Incidencija artroze u razvijenim zemljama je u neprestanom porastu, prvenstveno zbog starenja populacije (1).

Artrotske promjene, osim na zglobnoj hrskavici, posljedično nastaju i na subhondralnoj kosti. Naposljetku, one vode prema nastanku boli, oštećenju funkcije zgloba i na kraju, njegovoj deformaciji. Klinički simptomi nerijetko nastaju kada detritus zglobne hrskavice izazove inflamatorne promjene, odnosno pri razvoju sinovitisa. Sekundarni sinovitis je lokalno praćen posrednicima koji uslijed oštećenja zglobne hrskavice dolaze u sinovijalnu tekućinu. Prema klasifikaciji, artroze se dijele na primarne (idiopatske) i sekundarne. Primarne započinju u odsustvu poznata uzročnika i pripadaju normalnom procesu starenja zgloba. Kod sekundarnih artroza prisutno je preopterećenje zgloba nastalo uslijed traume, upala, infektivnih stanja, metaboličkih i kongenitalnih bolesti. Bol je najznačajniji simptom artroze. Uz bol se javljaju limitirana pokretljivost, deformacija zglobova, osjetljivost na dodir, hipotrofija mišića i smanjena stabilnost zgloba (2).

1.2. Etiologija artroze nožnog zgloba

Etiološki uzroci obuhvaćaju nesklad između opterećenja i nosivosti zglobne hrskavice u mehaničkom pogledu, te regeneracije u biološkom (2). Primarni osteoartritis češće zahvaća određene zglobove tijela kao što su primjerice, zglob kuka i koljeni zglob. S druge strane, nožni zglob podložniji je posttraumatskoj artrozi (1). Procjenjuje se da je između 70 % i 90% slučajeva artroze nožnog zgloba povezano s traumom. Prekomjerna kontaktna naprezanja uzrokuju degeneraciju zglobne hrskavice i nestabilnost, što vremenom dovodi do promjena u

zglobu (3). Navedene činjenice objašnjava istraživanje Auricha i sur. koje pokazuje kako hrskavica nožnog zgloba, u usporedbi s hrskavicom koljenog zgloba, posjeduje veću mogućnost popravka. Povećana gustoća izvanstaničnog matriksa osigurava joj veću otpornost na opterećenja (4). U istraživanju Manna i sur. samo je 7 % pacijenata imalo primarnu artrozu, od čega je kod većine bila prisutna malformacija, što ističe intrinzičnu otpornost nožnog zgloba na primarnu degeneraciju (1).

1.3. Dijagnostika artroze nožnog zgloba

Unatoč tehnološkom napretku slikovnog prikaza, detaljna anamneza ostaje glavni dijagnostički alat za procjenu stanja nožnog zgloba. Kako je degenerativna bolest nožnog zgloba najčešće uzrokovana traumom, posebno je važno ispitati prethodne traume. Klinički pregled obuhvaća inspekciju, palpaciju, evaluaciju stabilnosti ligamenata, pasivne i aktivne pokrete, analizu hoda, testiranje snage i neurovaskularnu inervaciju. Degenerativna bolest nožnog zgloba najoptimalnije se interpretira pomoću uobičajenih rendgenskih snimaka pod opterećenjem, kako bi se prikazala detaljnija slika stanja zgloba. Standardne snimke iz tri pogleda, anteroposteriornog, lateralnog i mortise, većinom su dostatne za prepoznavanje brojnih patologija zgloba. Ostali dijagnostički modaliteti obuhvaćaju kompjuteriziranu tomografiju (CT), koja daje kvalitetniju trodimenzionalnu sliku koštane arhitekture i magnetsku rezonancu (MR), koja se primjenjuje za procjenu lezije hrskavice, mekih tkiva i tetiva. Kada se sumnja o uzroku boli pacijenta, dijagnostičke injekcije u nožni zglob postaju izvrstan alat za razjašnjavanje kliničke slike. Uobičajena injekcija sadrži 5 mL 1 % ili 2 % ksilokaina bez epinefrina, a injicira se u zglob putem anterolateralnog ili anteromedijalnog pristupa. Injiciranje se nerijetko izvodi pod fluoroskopskom kontrolom s ciljem sigurnog intraartikularnog pozicioniranja. Nakon apliciranja lijeka, pacijent određuje razinu boli (5).

1.4. Liječenje artroze nožnog zgloba

Liječenje se provodi s ciljem smanjenja bolnosti i spazma, unaprjeđenja funkcije, suzbijanja kontraktura i osposobljavanja za uobičajene životne aktivnosti. Sastoji se od medikamentoznog, fizikalnog, ortopedsko-konzervativnog i operativnog liječenja. Liječenje treba prilagoditi pacijentu i provoditi ga prema sveobuhvatnom stanju pacijenta, a ne samo prema izgledu radiološkog nalaza. Medikamentozno liječenje obuhvaća primjenu analgetika, antireumatika i mionolitikata te primjenu anestetika i kortikosteroida u sam zglob. Hijaluronska kiselina i pripravci na bazi krvnih pripravaka također su jedna od opcija liječenja. Hidroterapija, kineziterapija i raznolike elektroterapijske metode čine dio fizikalnog liječenja. Ortoze koje čine dio ortopedsko-konzervativnog liječenja mogu biti korisne u stabilizaciji zgloba (2).

Ukoliko nema pomaka u konzervativnom liječenju, tada se procjenom stupnja artroze, radiološkom snimkom, CT-om, ili MR-om, donosi odluka o operativnom liječenju. Operativnom liječenju uglavnom se pristupa kod trećeg i četvrtog stupnja artroze prema Kellgren-Lawrence skali. Operativni pristup prvenstveno uključuje artroskopsku toaletu hrskavice, koja pruža privremeno olakšanje, ali ne predstavlja konačno rješenje problema. Ugradnja umjetnog zgloba, odnosno artroplastika, jedna je od kirurških metoda, ali uspješnost liječenja značajno je manja nego kod koljenog zgloba i kuka, prvenstveno zbog problema samog implantata. Artrodeza je zlatni standard pri liječenju primarne i sekundarne uznapredovale artroze nožnog zgloba. Vrsta ortopedsko-kirurškog liječenja, međutim, ovisi o stadiju bolesti, životnoj dobi pacijenta, njegovim preferencijama i tretiranom zglobu (2).

1.4.1. Operativno liječenje artroze nožnog zgloba artrodezom

Povijesno gledano, 1879. godine Eduard Albert je prvi puta opisao operaciju artrodeze nožnog zgloba, iako je pojam spomenuo nešto kasnije jedan od njegovih suradnika. Do danas, u literaturi je opisano više od 50 tehnika artrodeze (6).

Artrodeza je kirurško ukočenje zgloba, odnosno ankiloza, čiji je cilj smanjenje boli i poboljšanje njegove funkcije. Moguće indikacije su primarna artroza, postinfektivna artroza,

reumatoidni artritis, posttraumatska artoza i neuspjeh artroplastike. Ukočenje se može postići različitim tehnikama (otvorena, artroskopska) i pristupima (anteriorni, posteriorni, lateralni transfibularni) (7). Svaka tehnika ima svoje inherentne prednosti i nedostatke. Artroskopska priprema fuzijske površine može se koristiti kada nije potrebna značajna korekcija deformiteta. S druge strane, otvoreni debridman pruža bolju vizualizaciju zglobnih površina te stoga predstavlja standardnu metodu (5). U kontekstu pristupa, najčešće se koristi anteriorni i transfibularni. Anteriorni pristup daje dobar prikaz zgloba i omogućava precizno poravnanje, ali zbog oskudnijeg mekog tkiva na anteriornoj strani zgloba može uzrokovati više komplikacija. Osim toga, prisutan je povećani rizik od ozljeda površinskog peronealnog živca i tetiva. S druge strane, transfibularni pristup zahtijeva lateralni rez i nerijetko iziskuje djelomičnu resekciju fibule. Ovu metodu prati manje komplikacija, s obzirom na obilnije meko tkivo na lateralnoj strani nožnog zgloba. Izbor metode bi se trebao temeljiti na individualnim okolnostima pacijenta (1).

Glavni zahtjevi za uspješnu artrodezu nožnog zgloba su temeljita priprema zglobnih površina kako bi se izložila zdrava trabekularna kost koja ima veliku sposobnost prerastanja, zatim optimalno pozicioniranje, čvrsta fiksacija i kompresija površina fuzije. Optimalan položaj fuzije nožnog zgloba je neutralna fleksije/ekstenzija, valgus od 5°, vanjska rotacija te lagano stražnje pomjeranje talusa ispod tibije (5).

1.4.2. Osteosinteza (fiksacija)

Sredinom 20. stoljeća, vanjska fiksacija bila je prevladavajuća tehnika koja se koristila. Krajem 1970-ih implementirane su tehnike unutarnje fiksacije (8). Unutarnja fiksacija je naprednija u odnosu na vanjsku fiksaciju zbog veće stope i kraćeg vremena fuzije, kao i mogućnosti ranije imobilizacije (5). Ipak, vanjska fiksacija kod nekih stanja pokazuje superiornost, kao što su periferne vaskularne bolesti, infekcije i teške deformacije (9).

Većina artrodeza nožnog zgloba može se stabilizirati vijcima, ali u slučajevima slabe koštane kvalitete ili većih koštanih graftova potrebni su implantati poput ploča (10).

Posljednjih nekoliko godina na Zavodu za ortopediju KBC-a Osijek artrodeza se izvodi pomoću rigidne titanijske ploče. Ova metoda nije samo jednostavna za postavljanje, već također osigurava visok postotak postoperacijskih fuzija. Osim toga, smanjuje vrijeme poslijeoperacijske imobilizacije te rizik od komplikacija poput algodistrofije i duboke venske tromboze.

1.4.3. Komplikacije artrodeze nožnog zgloba

Stope komplikacija artrodeze značajno su smanjene razvojem modernih tehnika, uključujući čvrstu fiksaciju, precizno pozicioniranje i poravnavanje. Međutim, postoje pojedina ograničenja fuzije. Prvo, početna stopa fuzije varira od 60 % do 100%. Drugo, artroza susjednih zglobova i funkcionalna ograničenja nisu rijetka, iako je studija Jonesa i sur. pokazala da artroza susjednih zglobova nije nastala uslijed artrodeze, već je obilježje postojećih artikularnih promjena (5, 11). Ostale komplikacije uključuju ozljede živaca, krvnih žila i ligamenata, kompartment sindrom, flebitis, plućnu emboliju, poslijeoperacijske infekcije, refleksnu simpatičku distrofiju itd. Nesraštanje artrodeze, odnosno pseudoartroza, predstavlja najčešću značajnu komplikaciju jer ne dolazi do koštanog premoštenja na mjestu frakturne pukotine, već se formira „lažan zglob“. Uspješnost artrodeze nožnog zgloba može biti smanjena zbog različitih čimbenika kao što su pušenje, povijest otvorenih trauma, konzumacija alkohola, starija dob, osteonekroza talusa, nepoštivanje terapije i neuroartropatije (5).

2. CILJEVI

Ciljevi istraživanja su:

1. Ispitati postoji li razlika u bolnosti kod dijagnosticirane uznapredovale artroze nožnog zgloba primjenom ploče prilikom artrodeze.
2. Ispitati dobivanje fuzije ili lažnog zgloba primjenom ploče.

3. ISPITANICI I METODE

3.1. Ustroj studije

Istraživanje je presječno s povijesnim podacima (12).

3.2. Ispitanici

Ispitanici u ovom istraživanju su pacijenti koji su liječeni artrodezom nožnog zgloba primjenom talotibijalne ploče u Klinici za ortopediju i traumatologiju KBC-a Osijek, u vremenskom razdoblju od 2019. do 2023. godine. Veličina uzorka broji 22 pacijenta.

3.3. Metode

Podatci su prikupljeni iz povijesti bolesti pacijenata s artrozom nožnog zgloba, liječenih artrodezom na Zavodu za ortopediju KBC-a Osijek.

Iz dostupne medicinske dokumentacije prikupili su se opći podatci koji govore o dobi, spolu, lokalizaciji artroze nožnog zgloba, intenzitetu boli prije i nakon procedure, iskazanom vizualno-analognom skalom (VAS) te o dobivanju fuzije ili lažnog zgloba.

Izuzev kliničkog pregleda, podatci o intenzitetu boli prikupili su se pomoću upitnika provedenog prije i nakon procedure.

Jednodimenzionalna ljestvica, odnosno VAS skala je metoda za mjerenje subjektivnog osjeta boli. Sastoji se od 10 cm duge horizontalne linije s krajnjim točkama koje predstavljaju s jedne strane stanje bez boli, a s druge, stanje najjače moguće boli. Pacijenti označavaju točku na liniji koja odgovara njihovom osjetu. Bol koja se ocjenjuje brojem između 1 i 3, klasificirana je kao slaba bol, dok je bol ocijenjena brojem između 8 i 10 klasificirana kao jaka.

3.4. Statističke metode

Kategorički podatci su predstavljeni apsolutnim i relativnim frekvencijama. Normalnost raspodjele numeričkih varijabli testirana je Shapiro-Wilkovim testom. Kontinuirani podatci su opisani medijanom i granicama interkvartilnog raspona. Za testiranje razlika kontinuiranih varijabli između dva mjerenja (prije i nakon provedene procedure) koristio se Wilcoxonov test (uz Hodges Lehmannovu razliku i 95 % raspon pouzdanosti razlike) (7). Ocjena povezanosti iskazana je Spearmanovim koeficijentom korelacije Rho.

Sve P vrijednosti su dvostrane. Razina značajnosti je postavljena na $\alpha = 0,05$. Za analizu podataka korišten je statistički program MedCalc® Statistical Software version 22.018 (*MedCalc Software Ltd, Ostend, Belgium; <https://www.medcalc.org>; 2024*) i SPSS 23 (*IBM Corp. Released 2015. Armonk, NY: IBM Corp.*).

4. REZULTATI

Istraživanje je provedeno na 22 pacijenta koji su liječeni artrodezom nožnog zgloba uporabom talotibijalne ploče zbog artroze.

S obzirom na spol, pacijenata muškog spola je 10 (46 %), a ženskog 12 (54 %). Medijan dobi pacijenata iznosi 64 godine, u rasponu od najmanje 39 do najviše 80 godina. Jednak je broj pacijenata (po 50 %) kojima je procedura učinjena na lijevoj i na desnoj strani (Tablica 1.).

Tablica 1. Osnovna obilježja pacijenata

Spol [n (%)]	
Muškarci	10 (46)
Žene	12 (54)
Dob (godine)	
	64 (60 – 71)
[Medijan (interkvartilni raspon)]	
Strana [n (%)]	
Desna	11 (50)
Lijeva	11 (50)

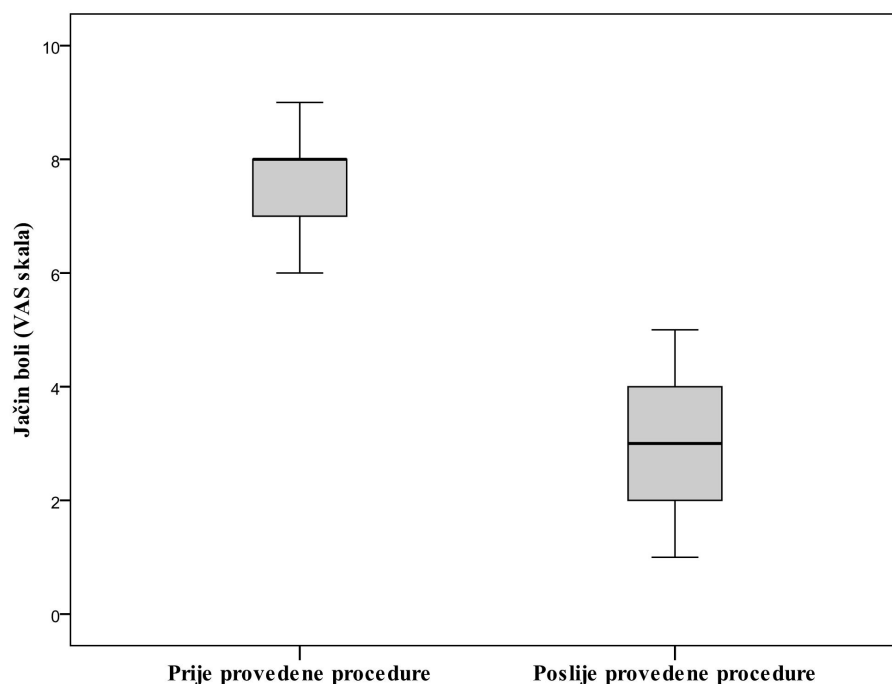
Jačina boli se mjerila VAS skalom prije i nakon primjene ploče prilikom artrodeze, s ocjenskom skalom u rasponu od 0 (bez boli) do 10 (najjača moguća bol).

Nakon procedure došlo je do značajnog smanjenja bolnosti u odnosu na prije provedene procedure (medijan prije procedure, 8 vs. poslije procedure 3) (Wilcoxonov test, $P < 0,001$) (Tablica 2., Slika 1).

Tablica 2. Razlike u jačini boli prije i nakon proveden procedure

	Medijan (interkvartilni raspon) ocjene boli	Razlika	95 % raspon pouzdanosti		P*
			od	do	
Svi pacijenti					
Prije procedure	8 (7 – 8)	-5	-6	-5	<0,001
Poslije procedure	3 (2 – 4)				
Muškarci					
Prije procedure	8 (7 – 9)	-5	-6	-4	0,005
Poslije procedure	3 (3 – 4)				
Žene					
Prije procedure	8 (8 – 8)	-5	-6	-4	0,002
Poslije procedure	2,5 (2 – 4)				

*Wilcoxonov test



Slika 1. Ocjena jačine boli prije i poslije provedene procedure kod svih pacijenata (P < 0,001)

Kod svih pacijenata došlo je do fuzije nakon provedene procedure.

Spearmanovim koeficijentom korelacije ocijenila se povezanost dobi pacijenata s ocjenom boli i prije i nakon proveden procedure, i uočava se da dob pacijenata nije značajno povezana s ocjenom jačine boli (Tablica 3).

Tablica 3. Povezanost dobi pacijenata s ocjenom jačine boli prije i nakon provedene procedure

		Spearmanov koeficijent korelacije	
		ρ (rho)	P vrijednost
Svi pacijenti	Ocjena boli prije procedure	-0,050	0,82
	Ocjena boli poslije procedure	-0,147	0,51
Muškarci	Ocjena boli prije procedure	-0,048	0,89
	Ocjena boli poslije procedure	-0,294	0,41
Žene	Ocjena boli prije procedure	-0,030	0,93
	Ocjena boli poslije procedure	-0,184	0,57

5. RASPRAVA

Produženje i način današnjeg života dovode do enormnog povećanja degenerativnih promjena nožnog zgloba. U središtu interesa je mogućnost njihove prevencije i liječenja. Simptomatska artroza nožnog zgloba zahvaća 1 – 4 % populacije u svijetu, a najučestalija etiologija je posttraumatska (14). Dijagnoza se obično postavlja na temelju kliničke slike, fizikalnog pregleda i radioloških nalaza. Liječenje većinom započinje konzervativnim metodama, međutim, kada one više ne daju dobre učinke, cilj je koristiti kiruršku metodu koja pruža najpovoljnije rezultate uz minimalne komplikacije, smanjenje vremena imobilizacije i prihvatljive troškove liječenja.

U istraživanju je sudjelovalo 22 pacijenta, od kojih je 10 bilo muškog spola i 12 ženskog, a koji su bili su podvrgnuti artrodezi nožnog zgloba zbog uznapredovale artroze. Medijan njihove dobi iznosio je 64 godine. Retrospektivna studija Perisana i sur. obuhvatila je 20 ispitanika, od čega 13 muškaraca i 7 žena (15). Wang i sur. retroaktivno su analizirali 15 ispitanika s deformitetima stopala, od toga 7 muškaraca i 8 žena, dok je medijan njihove dobi iznosio 50 godina (16). Nadalje, u studiji Perisana i sur. ukupno je izvedeno 5 artrodeza nožnog zgloba, od kojih su 3 bile na desnoj strani, a 2 na lijevoj (15). S druge strane, studija Lechlera i sur. prikazuje fiksaciju 30 talonavikularnih zglobova pomoću mini-ploča, od čega je 21 na desnoj strani, a 9 na lijevoj (17).

Iz raspoložive literature primjećuje se kako evaluacije postoperativnih rezultata artrodeze nožnog zgloba nisu provedene na velikom kliničkom uzorku, ispitanici su uglavnom starije životne dobi s malom razlikom u omjeru spolova, a procedura je nešto češće izvođena na desnoj strani (15).

Poseban naglasak stavljen je na metodologiju prikupljanja podataka ispitanika koji su podvrgnuti operativnom zahvatu artrodeze nožnog zgloba, uzimajući u obzir individualne psihosomatske karakteristike svakog pacijenta (18). Procjena subjektivnog stanja ispitanika nakon operativnog zahvata temeljila se na njihovim osobnim odgovorima tijekom kontrolnih pregleda, posebno uzimajući u obzir njihovu percepciju boli prema VAS skali (19).

Slijedom navedenog, neovisno o etiologiji prije i poslije zahvata, uočeno je znatno smanjenje boli u ovom istraživanju. Medijan preoperativne boli nožnog zgloba iznosio je 8, a postoperativne 3. Retrospektivna studija Mehdija i sur. ispitivala je kliničke rezultate pacijenata koji su bili liječeni artrodezom ili artroplastikom, odnosno potpunom zamjenom zgloba. Rezultati su pokazali da je medijan boli nakon artrodeze bio niži (1,9), nego nakon artroplastike (3,5) (20). S druge strane, studija Zhang i sur. usporedila je dvije metode fiksacije u tibiotalkalkanealnoj artrodezi, intramedularnu fiksaciju čavlom i fiksaciju pločom. Potonja je pokazala nešto superiornije rezultate iako su obje doprinjele značajnom smanjenju bolnosti kod pacijenata koji su bili podvrgnuti artrodezi. Medijan boli prije zahvata iznosio je 6,6, a postoperativno je smanjen na 1,4 (21). Nešto kasnije, studija Perisana i sur. retrospektivno je analizirala rezultate primjene SilverbackTM ploče kod 20 pacijenata s teškom artrozom nožnog zgloba. Ovdje je medijan bola prije zahvata bio 8, a nakon 2 (15). Na temelju navedenih studija može se primijetiti značajno smanjenje boli kod pacijenata nakon artrodeze nožnog zgloba.

Cijeljenje mjesta artrodeze nožnog zgloba motrilo se fizikalnim pregledom i rendgenskim snimkama. Artrodezirano mjesto okarakterizirano je zacjeljenim tek kada je zglob pri hodu postao robustan, uravnotežen i bezbolan, dok su rendgenske snimke pokazivale kontinuirane koštane trabekule bez indikatora nestabilnosti osteosintetskog materijala, odnosno titanijske ploče.

U ovom istraživanju, temeljem navedenog, uspješna fuzija potvrđena je kod svih pacijenata (100 %) što se poklapa sa studijom Kusnezova i sur. u kojoj se koristila anatomski oblikovana prednja ploča za izoliranu tibiotalarnu artrodezu. Znatna dio pacijenata (97,6 %) postigao je fuziju, utvrđenu radiološkim snimkama (22). Također, u studiji Steginskyja i sur., unatoč tome što su bili praćeni pacijenti visokog rizika nejedinstva, dokazala se visoka stopa fuzije od 93,8 % kod izolirane tibiotalarne artrodeze uz fiksaciju prednjom pločom (23). Studija je analizirala pacijente kod kojih je bio prisutan barem jedan faktor rizika za nezacjeljivanje, poput avaskularne nekroze talusa, pušenja, deformacije nožnog zgloba veće od 15° i sl. S druge strane, u studiji Rana i sur. htjela se ispitati efikasnost artrodeze kod pacijenata s dijabetičkom neuroartropatijom, razmatrajući pri tome zacjeljivanje, komplikacije i korektivno rješavanje deformiteta. Zbog visokih stopa komplikacija, njezina je učinkovitost bila predmet

rasprave. Ipak, radiološka primarna unija postignuta je u 71 % slučajeva talotibijalne fuzije. Dakle, unatoč visokim stopama komplikacija, uspješno je postignuta fuzija u dvije trećine pacijenata (24). Poboľšani rezultati fuzije kroz vrijeme mogu biti posljedica boljeg shvaćanja optimalnog položaja za artrodezu nožnog zgloba i napretka u razvoju samog implantata.

Studija Mitchella i sur. usporedila je ishode tibiotalarne artrodeze između pacijenata liječenih samo kompresijskim vijcima i onih s dodatkom prednje ploče. Tijekom 10-godišnjeg razdoblja koje je obuhvatilo 65 pacijenata, ploča je pokazala trend smanjenja stope nezarastanja i manje revizija, iako je njezina primjena bila povezana s većom incidencijom postoperativnih infekcija u odnosu na skupinu koja je imala samo kompresijske vijke (25).

6. ZAKLJUČAK

Na temelju provedenog istraživanja i dobivenih rezultata može se zaključiti sljedeće:

- Primjenom ploče dolazi do značajnog smanjenja bolnosti u odnosu na razdoblje prije provedene artrodeze nožnog zgloba
- Kod svih pacijenata utvrđena je fuzija nakon provedene artrodeze nožnog zgloba

7. SAŽETAK

Ciljevi istraživanja: Ispitati postoji li razlika u bolnosti kod dijagnosticirane uznapredovale artroze nožnog zgloba primjenom ploče prilikom artrodeze te utvrditi dobivanje fuzije ili lažnog zgloba nakon operacijskog zahvata.

Nacrt studije: Istraživanje je presječno s povijesnim podacima.

Ispitanci i metode: U istraživanje su uključena 22 pacijenta, liječena u razdoblju od 2019. do 2023. godine uslijed artroze nožnog zgloba u Klinici za ortopediju i traumatologiju KBC-a Osijek. Podatci su prikupljeni iz Bolničkog informacijskog sustava (BIS-a). Iz dostupne medicinske dokumentacije prikupljeni su opći podatci: dob, spol, lokalizacija artroze nožnog zgloba, intenzitet boli prije i nakon procedure iskazan VAS skalom boli (0 – 10) i dobivanje fuzije ili lažnog zgloba.

Rezultati: Medijan dobi pacijenata iznosi 64 godine. Jednak je broj pacijenata kojima je operativni zahvat učinjen na lijevoj i desnoj strani. Nakon procedure došlo je do značajnog smanjenja boli u odnosu na razdoblje prije. Kod svih pacijenata uočen je nastanak fuzije nakon provedenog zahvata.

Zaključak: Liječenjem artroze nožnog zgloba metodom artrodeze uz primjenu ploče postiže se znatno smanjenje boli i fuzija kod svih pacijenata.

Ključne riječi: artrodeza; fuzija; kirurško liječenje; ploča; VAS skala

8. SUMMARY

Title: Treatment outcomes of ankle arthrodesis using a talonavicular plate

Objectives: The aim of the research is to investigate whether there is a difference in pain in diagnosed advanced osteoarthritis of the ankle when a plate is used during arthrodesis and to determine whether a fusion or a false joint is obtained after surgery.

Study design: This is a cross-sectional study with historical data.

Participants and methods: The study included 22 patients who were treated for osteoarthritis of the ankle joint at the Clinic for Orthopaedics and Traumatology at the Osijek Clinical Hospital Centre between 2019 and 2023. The data was taken from the Hospital Information System. General data were collected from the available medical documentation: Age, gender, localisation of ankle arthrosis, pain intensity before and after the procedure expressed by the VAS pain scale (0 – 10) and receipt of a fusion or false joint.

Results: The average age of the patients was 64 years. An equal number of patients (50% each) underwent surgery on the left or right side. After the operation, there was a significant reduction in pain compared to before the operation. All patients underwent fusion after the operation.

Conclusion: Treatment of osteoarthritis of the ankle with the arthrodesis method using a plate leads to a significant reduction in pain and fusion in all patients.

Keywords: arthrodesis; fusion; plate; surgical treatment; VAS pain scale

9. LITERATURA

1. Coughlin MJ, Saltzman CL, Anderson RB, Mann RA, urednici. Mann's surgery of the foot and ankle. Philadelphia, PA: Saunders Elsevier; 2014.
2. Pećina M, Miljenko Franić. Kompendij ortopedije: udžbenik. Zagreb: Zdravstveno veleučilište; 2021.
3. Gorbachova T, Melenevsky YV, Latt LD, Weaver JS, Taljanovic MS. Imaging and Treatment of Posttraumatic Ankle and Hindfoot Osteoarthritis. J Clin Med. 13. prosinac 2021.;10(24):5848.
4. Kraeutler MJ, Kaenkumchorn T, Pascual-Garrido C, Wimmer MA, Chubinskaya S. Peculiarities in Ankle Cartilage. Cartilage. siječanj 2017.;8(1):12–8.
5. Jung HG, urednik. Foot and ankle disorders: an illustrated reference. Berlin Heidelberg: Springer; 2016. 630 str.
6. Abbara-Czardybon M, Ahrberg-Spiegl A, Amlang MH, Andermahr J, Arbab D, Barg A. Fuß und Sprunggelenk. Dohle J, Rammelt S, urednici. Stuttgart New York: Georg Thieme Verlag; 2021. 536 str. (Expertise Orthopädie und Unfallchirurgie).
7. De Boer P, Buckley R, Hoppenfeld S, Kida B. Surgical exposures in foot and ankle surgery: the anatomic approach. Second edition. Philadelphia Baltimore New York London Buenos Aires: Wolters Kluwer; 2023. 285 str.
8. Nihal A, Gellman RE, Embil JM, Trepman E. Ankle arthrodesis. Foot Ankle Surg Off J Eur Soc Foot Ankle Surg. 2008.;14(1):1–10.
9. Li J, Li B, Zhang Z, Wang S, Liu L. Ilizarov external fixation versus plate internal fixation in the treatment of end-stage ankle arthritis: decision analysis of clinical parameters. Sci Rep. 23. studeni 2017.;7(1):16155.

10. Bentley G. European surgical orthopaedics and traumatology: the Efort textbook. New York: Springer; 2014.
11. Jones CR, Wong E, Applegate GR, Ferkel RD. Arthroscopic Ankle Arthrodesis: A 2-15 Year Follow-up Study. *Arthrosc J Arthrosc Relat Surg Off Publ Arthrosc Assoc N Am Int Arthrosc Assoc.* svibanj 2018.;34(5):1641–9.
12. Marušić M. Uvod u znanstveni rad u medicini. 6. izd. Zagreb: Medicinska naklada; 2019.
13. Ivanković D. Osnove statističke analize za medicinare. Zagreb: Medicinski fakultet; 1991.
14. Jantzen C, Ebskov LB, Andersen KH, Benyahia M, Rasmussen PB, Johansen JK. [Ankle arthrosis]. *Ugeskr Laeger.* 12. listopad 2020.;182(42):V04200244.
15. Perisano C, Cannella A, Polichetti C, Mascio A, Comisi C, De Santis V, i ostali. Tibiotalar and Tibiotocalcaneal Arthrodesis with Paragon28 Silverback™ Plating System in Patients with Severe Ankle and Hindfoot Deformity. *Med Kaunas Lith.* 11. veljača 2023.;59(2):344.
16. Wang X, Li H, Gong X, Lai L, Li W, Wang Y, i ostali. [Early effectiveness of a new minimally invasive plate in treatment of varus-type ankle arthritis]. *Zhongguo Xiu Fu Chong Jian Wai Ke Za Zhi Zhongguo Xiufu Chongjian Waike Zazhi Chin J Reparative Reconstr Surg.* 15. srpanj 2023.;37(7):776–81.
17. Lechler P, Graf S, Köck FX, Schaumburger J, Grifka J, Handel M. Arthrodesis of the talonavicular joint using angle-stable mini-plates: a prospective study. *Int Orthop.* prosinac 2012.;36(12):2491–4.
18. Thong ISK, Jensen MP, Miró J, Tan G. The validity of pain intensity measures: what do the NRS, VAS, VRS, and FPS-R measure? *Scand J Pain.* 26. siječanj 2018.;18(1):99–107.

19. Hawker GA, Mian S, Kendzerska T, French M. Measures of adult pain: Visual Analog Scale for Pain (VAS Pain), Numeric Rating Scale for Pain (NRS Pain), McGill Pain Questionnaire (MPQ), Short-Form McGill Pain Questionnaire (SF-MPQ), Chronic Pain Grade Scale (CPGS), Short Form-36 Bodily Pain Scale (SF-36 BPS), and Measure of Intermittent and Constant Osteoarthritis Pain (ICOAP). *Arthritis Care Res* [Internet]. studeni 2011. [citirano 10. travanj 2024.];63(S11). Dostupno na: <https://acrjournals.onlinelibrary.wiley.com/doi/10.1002/acr.20543>
20. Mehdi N, Bernasconi A, Laborde J, Lintz F. Comparison of 25 ankle arthrodeses and 25 replacements at 67 months' follow-up. *Orthop Traumatol Surg Res OTSR*. veljača 2019.;105(1):139–44.
21. Zhang C, Shi Z, Mei G. Locking plate versus retrograde intramedullary nail fixation for tibiototalcalcaneal arthrodesis: A retrospective analysis. *Indian J Orthop*. 2015.;49(2):227–32.
22. Kusnezov N, Dunn JC, Koehler LR, Orr JD. Anatomically Contoured Anterior Plating for Isolated Tibiotalar Arthrodesis: A Systematic Review. *Foot Ankle Spec*. kolovoz 2017.;10(4):352–8.
23. Steginsky BD, Suhling ML, Vora AM. Ankle Arthrodesis With Anterior Plate Fixation in Patients at High Risk for Nonunion. *Foot Ankle Spec*. lipanj 2020.;13(3):211–8.
24. Rana B, Patel S. Results of Ankle and Hind foot arthrodesis in Diabetic Charcot Neuroarthropathy - A retrospective analysis of 44 patients. *J Clin Orthop Trauma*. prosinac 2021.;23:101637.
25. Mitchell PM, Douleh DG, Thomson AB. Comparison of Ankle Fusion Rates With and Without Anterior Plate Augmentation. *Foot Ankle Int*. travanj 2017.;38(4):419–23.

10. ŽIVOTOPIS

OSOBNI PODATCI

Ime i prezime: Alma Redžić

E-mail: aredzic@mefos.hr

OBRAZOVANJE

Medicinski fakultet Osijek, Sveučilište Josipa Jurja Strossmayera u Osijeku,

Sveučilišni integrirani prijediplomski i diplomski studij Medicina