

# EVALUACIJA REZULTATA ENDARTEREKTOMIJE KAROTIDNE ARTERIJE EVERZIVNOM METODOM S MODIFICIRANIM OBLIKOM INCIZIJE NA ARTERIJI - KLINIČKA STUDIJA I RAČUNALNI MODEL

---

Ištvanić, Tomislav

Doctoral thesis / Disertacija

2017

Degree Grantor / Ustanova koja je dodijelila akademski / stručni stupanj: **Josip Juraj  
Strossmayer University of Osijek, Faculty of Medicine / Sveučilište Josipa Jurja  
Strossmayera u Osijeku, Medicinski fakultet**

Permanent link / Trajna poveznica: <https://um.nsk.hr/um:nbn:hr:152:781660>

Rights / Prava: [In copyright](#) / [Zaštićeno autorskim pravom.](#)

Download date / Datum preuzimanja: **2024-11-23**



Repository / Repozitorij:

[Repository of the Faculty of Medicine Osijek](#)



**SVEUČILIŠTE JOSIPA JURJA STROSSMAYERA U OSIJEKU  
MEDICINSKI FAKULTET OSIJEK**

**Tomislav Ištvančić**

**EVALUACIJA REZULTATA ENDARTEREKTOMIJE KAROTIDNE  
ARTERIJE EVERZIVNOM METODOM S MODIFICIRANIM OBLIKOM  
INCIZIJE NA ARTERIJI – KLINIČKA STUDIJA I RAČUNALNI MODEL**

**Doktorska disertacija**

**Osijek, 2017.**

**SVEUČILIŠTE JOSIPA JURJA STROSSMAYERA U OSIJEKU  
MEDICINSKI FAKULTET OSIJEK**

**Tomislav Ištvančić**

**EVALUACIJA REZULTATA ENDARTEREKTOMIJE KAROTIDNE  
ARTERIJE EVERZIVNOM METODOM S MODIFICIRANIM OBLIKOM  
INCIZIJE NA ARTERIJI – KLINIČKA STUDIJA I RAČUNALNI MODEL**

**Doktorska disertacija**

**Osijek, 2017.**

Mentor rada: doc. dr. sc. Igor Lekšan

Rad ima: 85 listova

## I. SADRŽAJ

<b>1. UVOD</b> .....	<b>1</b>
1.1. ANATOMIJA ARTERIJA KOJE OPSKRBLJUJU MOZAK .....	1
1.1.1. Arterije luka aorte važne su za opskrbu mozga krvlju .....	1
1.1.2. Anatomija karotidnog sliva .....	1
1.1.3. Anatomija vertebrobazilarnog sliva .....	2
1.1.4. <i>Circulus arteriosus cerebri</i> (Wilisi) .....	2
1.1.5. Najčešće anatomske varijacije i anomalije arterija važnih za opskrbu mozga krvlju .....	2
1.2. MOŽDANI UDAR KAO POSLJEDICA ATEROSKLEROTSKIH PROMJENA KAROTIDNIH ARTERIJA .....	3
1.3. KAROTIDNA KIRURGIJA .....	4
1.3.1. Povijest karotidne kirurgije .....	4
1.3.2. Indikacije za endarterektomiju karotidne arterije .....	4
1.3.3. Dijagnostički testovi za određivanje stupnja stenozе karotidne arterije .....	6
1.4. OPERACIJSKI ZAHVAT – ENDARTEREKTOMIJA KAROTIDNE ARTERIJE .....	7
1.4.1. Vrsta anestezije za vrijeme operacijskog zahvata endarterektomije karotidne arterije .....	7
1.4.2. Zaštita mozga od ishemije za vrijeme privremenog zaustavljanja protoka kroz arteriju pri operacijskom zahvatu endarterektomije unutrašnje karotidne arterije .....	8
1.4.3. Položaj bolesnika na operacijskom stolu i priprema operacijskog polja za operacijski zahvat endarterektomije karotidne arterije .....	8
1.4.4. Operacijsko prikazivanje karotidne arterije za endarterektomiju .....	9
1.4.5. Konvencionalna endarterektomija karotidne arterije s uzdužnim rezom na arteriji .....	9
1.4.6. Prednosti i nedostaci konvencionalne metode endarterektomije karotidne arterije .....	10
1.4.7. Everzivna endarterektomija karotidne arterije .....	10
1.4.8. Prednosti i nedostaci everzivne endarterektomije karotidne arterije .....	11
1.4.9. Everzivna endarterektomija karotidne arterije s modificiranim oblikom incizije na arteriji .....	12

1.4.10. Prednosti everzivne endarterektomije karotidne arterije s modificiranim oblikom incizije na arteriji .....	12
1.5. KOMPLIKACIJE ENDARTEREKTOMIJE KAROTIDNE ARTERIJE .....	13
1.5.1. Razvoj računalnog modela protoka krvi kroz anastomoze na arterijama i simulacija restenoza .....	15
<b>2. HIPOTEZA .....</b>	<b>16</b>
<b>3. CILJEVI ISTRAŽIVANJA .....</b>	<b>17</b>
<b>4. ISPITANICI I METODE .....</b>	<b>18</b>
4.1. USTROJ STUDIJE .....	18
4.2. ISPITANICI I MATERIJALI .....	18
4.3. IZRADA RAČUNALNOG MODELA PROTOKA KRVI KROZ KAROTIDNU BIFURKACIJU SA RESTENOZOM ANASTOMOZE NAKON EVERZIVNE ENDARTEREKTOMIJE SA STANDARDNIM I MODIFICIRANIM OBLIKOM INCIZIJE NA ARTERIJI .....	19
4.4. METODE .....	20
4.5. STATISTIČKA OBRADA PODATAKA .....	21
<b>5. REZULTATI .....</b>	<b>23</b>
5.1. KLINIČKA STUDIJA .....	23
5.1.1. Demografska analiza, komorbiditet i indikacije za endarterektomiju karotidne arterije s modificiranim oblikom incizije na arteriji ispitanika uključenih u kliničku studiju Odjela za vaskularnu kirurgiju Klinike za kirurgiju KBC Osijek .....	23
5.1.2. Lokalne perioperacijske komplikacije ispitanika uključenih u kliničku studiju endarterektomije karotidne arterije s modificiranim oblikom incizije na arteriji Odjela za vaskularnu kirurgiju Klinike za kirurgiju KBC Osijek tijekom operacijskog zahvata .....	24
5.1.3. Velike komplikacije tijekom operacijskog zahvata endarterektomije karotidne arterije s modificiranim oblikom incizije i poslijeoperacijskog perioda od mjesec dana ispitanika uključenih u kliničku studiju Odjela za vaskularnu kirurgiju Klinike za kirurgiju KBC Osijek .....	25
5.1.4. Restenoze i okluzije nakon endarterektomije karotidne arterije s modificiranim oblikom incizije ispitanika uključenih u kliničku studiju Odjela za vaskularnu kirurgiju Klinike za kirurgiju KBC Osijek .....	26

5.1.5.	Distribucija komorbiditeta i komplikacija asimptomatskih i simptomatskih ispitanika uključenih u kliničku studiju endarterektomije karotidne arterije s modificiranim oblikom incizije na arteriji Odjela za vaskularnu kirurgiju Klinike za kirurgiju KBC Osijek .....	27
5.2.	USPOREDBA REZULTATA KLINIČKE STUDIJE ENDARTEREKTOMIJE KAROTIDNE ARTERIJE S MODIFICIRANIM OBLIKOM INCIZIJE NA ARTERIJI ODJELA ZA VASKULARNU KIRURGIJU KLINIKE ZA KIRURGIJU KBC OSIJEK S EVEREST, SPACE-1, CREST I MASSACHUSETTS GENERAL HOSPITAL STUDIJOM .....	30
5.2.1.	Usporedba rezultata kliničke studije endarterektomije karotidne arterije s modificiranim oblikom incizije na arteriji Odjela za vaskularnu kirurgiju Klinike za kirurgiju KBC Osijek s EVEREST studijom .....	30
5.2.2.	Usporedba rezultata kliničke studije endarterektomije karotidne arterije s modificiranim oblikom incizije na arteriji Odjela za vaskularnu kirurgiju Klinike za kirurgiju KBC Osijek sa SPACE-1 studijom .....	32
5.2.3.	Usporedba rezultata kliničke studije endarterektomije karotidne arterije s modificiranim oblikom incizije na arteriji Odjela za vaskularnu kirurgiju Klinike za kirurgiju KBC Osijek sa CREST studijom .....	34
5.2.4.	Usporedba rezultata kliničke studije endarterektomije karotidne arterije s modificiranim oblikom incizije na arteriji Odjela za vaskularnu kirurgiju Klinike za kirurgiju KBC Osijek s Massachusetts General Hospital studijom .....	36
5.3.	RAČUNALNI MODEL PROTOKA KRVI KROZ KAROTIDNU BIFURKACIJU SA RESTENOZOM ANASTOMOZE NAKON EVERZIVNE ENDARTEREKTOMIJE SA STANDARDNIM I MODIFICIRANIM OBLIKOM INCIZIJE NA ARTERIJI .....	38
5.3.1.	Brzine protoka krvi kroz anastomozu nakon everzivne endarterektomije sa standardnim i modificiranim oblikom incizije na arteriji .....	38
5.3.2.	Brzine protoka i volumni protoci kroz unutrašnju karotidnu arteriju nakon everzivne endarterektomije sa standardnim i modificiranim oblikom incizije na arteriji .....	42

5.3.3. Brzine protoka i volumni protoci kroz vanjsku karotidnu arteriju nakon everzivne endarterektomije sa standardnim i modificiranim oblikom incizije na arteriji .....	44
<b>6. RASPRAVA .....</b>	<b>46</b>
<b>7. ZAKLJUČAK .....</b>	<b>56</b>
<b>8. SAŽETAK .....</b>	<b>58</b>
<b>9. SUMMARY .....</b>	<b>60</b>
<b>10. LITERATURA .....</b>	<b>62</b>
<b>11. ŽIVOTOPIS .....</b>	<b>74</b>



## II. POPIS KRATICA

AUC površina ispod krivulje (engl. *Area Under Curve*)

CCA zajednička karotidna arterija (engl. *Common carotid artery*)

CREST ispitivanje revaskularizacije karotidne endarterektomije nasuprot ugrađivanju stenta (engl. *Carotid Revascularization Endarterectomy Versus Stenting Trial*)

CT kompjutorizirana tomografija

CVI cerebrovaskularni inzult

DSA digitalna subtrakcijska angiografija

ECA vanjska karotidna arterija (engl. *external carotid artery*)

eCEA standardna everzivna karotidna endarterektomija

EVEREST randomizirana studija everzivne prema standardnoj endarterektomiji karotidne arterije (engl. *Eversion Versus Standard Carotid Endarterectomy-Randomised Study*)

GALA trial ispitivanje opće prema lokalnoj anesteziji (engl. *General Versus Local Anesthesia trial*)

ICA unutrašnja karotidna arterija (engl. *internal carotid artery*)

KBC Klinički bolnički centar

meCEA modificirana everzivna karotidna endarterektomija

MR magnetska rezonanca

PTFE *pach* polytetrafluoroethylenska zakrpa

SPACE angioplastika stentom uz zaštitu prema karotidnoj endarterektomiji (engl. *Stent Protected Angioplasty Versus Carotid Endarterectomy*)

TIA tranzitorna ishemijska ataka

### III. POPIS TABLICA

1. Tablica 5.1. Broj i postotak ispitanika s dijabetesom, koronarnom bolešću i hipertenzijom uključenih u kliničku studiju endarterektomije karotidne arterije s modificiranim oblikom incizije na arteriji Odjela za vaskularnu kirurgiju Klinike za kirurgiju KBC Osijek .....	23
2. Tablica 5.2. Broj i postotak ispitanika uključenih u kliničku studiju endarterektomije karotidne arterije s modificiranim oblikom incizije na arteriji Odjela za vaskularnu kirurgiju Klinike za kirurgiju KBC Osijek, prema indikacijama za operaciju .....	24
3. Tablica 5.3. Broj i postotak lokalnih komplikacija vezanih uz operacijski zahvat endarterektomije karotidne arterije s modificiranim oblikom incizije ispitanika uključenih u kliničku studiju Odjela za vaskularnu kirurgiju Klinike za kirurgiju KBC Osijek .....	25
4. Tablica 5.4. Broj i postotak velikih komplikacija tijekom operacijskog zahvata endarterektomije karotidne arterije s modificiranim oblikom incizije i poslijeoperacijskog perioda od mjesec dana ispitanika uključenih u kliničku studiju Odjela za vaskularnu kirurgiju Klinike za kirurgiju KBC Osijek .....	26
5. Tablica 5.5. Incidencija ranih restenoza i okluzija nakon endarterektomije karotidne arterije s modificiranim oblikom incizije na arteriji ispitanika uključenih u kliničku studiju Odjela za vaskularnu kirurgiju Klinike za kirurgiju KBC Osijek .....	27
6. Tablica 5.6. Demografska i analiza komorbiditeta ispitanika uključenih u kliničku studiju endarterektomije karotidne arterije s modificiranim oblikom incizije na arteriji Odjela za vaskularnu kirurgiju Klinike za kirurgiju KBC Osijek, prema indikaciji za operaciju .....	28
7. Tablica 5.7. Distribucija perioperacijskih komplikacija ispitanika uključenih u kliničku studiju endarterektomije karotidne arterije s modificiranim oblikom incizije na arteriji Odjela za vaskularnu kirurgiju Klinike za kirurgiju KBC Osijek, prema indikacijama za operaciju .....	29
8. Tablica 5.8. Usporedba rezultata kliničke studije endarterektomije karotidne arterije s modificiranim oblikom incizije na arteriji Odjela za vaskularnu kirurgiju Klinike za kirurgiju KBC Osijek s rezultatima EVEREST (Eversion	

Versus Standard Carotid Endarterectomy-Randomised Study) studije .....	31
9. Tablica 5.9. Usporedba rezultata kliničke studije endarterektomije karotidne arterije s modificiranim oblikom incizije na arteriji Odjela za vaskularnu kirurgiju Klinike za kirurgiju KBC Osijek s sa SPACE-1 (Stent Protected Angioplasty Versus Carotid Endarterectomy) studijom .....	33
10. Tablica 5.10. Usporedba rezultata kliničke studije endarterektomije karotidne arterije s modificiranim oblikom incizije na arteriji Odjela za vaskularnu kirurgiju, Klinike za kirurgiju KBC Osijek s CREST (Carotid Revascularization Endarterectomy Versus Stenting Trial) studijom .....	35
11. Tablica 5.11. Usporedba rezultata kliničke studije endarterektomije karotidne arterije s modificiranim oblikom incizije na arteriji Odjela za vaskularnu kirurgiju Klinike za kirurgiju KBC Osijek s Massachusetts General Hospital studijom .....	37
12. Tablica 5.12. Brzina protoka i volumni protoci kroz unutrašnju karotidnu arteriju pri standardnoj i modificiranoj everzivnoj endarterektomiji karotidne arterije, pri 3 stupnja restenoze .....	42
13. Tablica 5.13. Brzina protoka i volumni protoci kroz vanjsku karotidnu arteriju pri standardnoj i modificiranoj everzivnoj endarterektomiji karotidne arterije, pri 3 stupnja restenoze .....	44

#### IV. POPIS SLIKA

1. Slika 1.1. Oblik reza prigodom standardne i modificirane everzivne tehnike .....	13
2. Slika 5.1. Utjecaj stupnja restenoze na brzinu protoka krvi kroz anastomozu, pri standardnoj everzivnoj tehnici endarterektomije karotidne arterije .....	39
3. Slika 5.2. Utjecaj stupnja restenoze na brzinu protoka krvi kroz anastomozu, pri modificiranoj everzivnoj tehnici endarterektomije karotidne arterije .....	40
4. Slika 5.3. Usporedba brzina protoka krvi kroz anastomozu, pri restenozu od 1,5 mm, između standardne i modificirane tehnike endarterektomije karotidne arterije .....	40
5. Slika 5.4. Usporedba brzina protoka krvi kroz anastomozu, pri restenozu od 2,25 mm, između standardne i modificirane tehnike endarterektomije karotidne arterije .....	41
6. Slika 5.5. Usporedba brzina protoka krvi kroz anastomozu, pri restenozu od 3 mm, između standardne i modificirane tehnike endarterektomije karotidne arterije .....	41
7. Slika 5.6. Usporedba brzine protoka krvi kroz unutrašnju karotidnu arteriju, pri tri stupnja restenoze, upotrebom standardne i modificirane endarterektomije karotidne arterije .....	43
8. Slika 5.7. Usporedba volumnog protoka krvi kroz unutrašnju karotidnu arteriju, pri tri stupnja restenoze, upotrebom standardne i modificirane endarterektomije karotidne arterije .....	43
9. Slika 5.8. Usporedba brzine protoka krvi kroz vanjsku karotidnu arteriju, pri tri stupnja restenoze, upotrebom standardne i modificirane endarterektomije karotidne arterije .....	45
10. Slika 5.9. Usporedba volumnog protoka krvi kroz vanjsku karotidnu arteriju, pri tri stupnja restenoze, upotrebom standardne i modificirane endarterektomije karotidne arterije .....	45

## 1. UVOD

### 1.1. ANATOMIJA ARTERIJA KOJE OPSKRBLJUJU MOZAK

Mozak krvlju opskrbljuju četiri velike arterije: dvije karotidne arterije (*arteriae carotis internae*) (karotidni sliv) i dvije vertebralne arterije (*arteriae vertebralis*) (vertebrobazilarni sliv). One su ogranci arterija čije je ishodište na konveksitetu luka aorte (1-3).

#### 1.1.1. Arterije luka aorte važne su za opskrbu mozga krvlju

Luk aorte nastavak je uzlazne aorte. Nalazi se u gornjem medijastinumu, iza donjeg dijela drške prsne kosti, *manubrium sterni*. Nastavlja se u silaznu aortu.

Na konveksitetu luka aorte polaze najčešće tri arterije važne za opskrbu mozga krvlju:

- brahiocefalično stablo (*truncus brachiocephalicus*), koje se u visini desnog sternoklavikularnog zgloba dijeli na desnu zajedničku karotidnu arteriju (*a. carotis comunis dextra*) i desnu podključnu arteriju (*a. subclavia dextra*),
- lijeva zajednička karotidna arterija (*a. carotis comunis sinistra*) i
- lijeva podključna arterija (*a. subclavia sinistra*) (2, 3).

#### 1.1.2. Anatomija karotidnog sliva

Početni dio desne i lijeve zajedničke karotidne arterije je različit. Desna zajednička karotidna arterija nastaje račvanjem brahiocefaličnog stabla na desnu zajedničku karotidnu arteriju i desnu podključnu arteriju, iza desnog sternoklavikularnog zgloba. Lijeva zajednička karotidna arterija polazi s konveksiteta luka aorte i usmjerena je prema gornjem otvoru prsnog koša te izlazi na vrat, nešto medijalnije od lijevog sternoklavikularnog zgloba. U vratnom dijelu obje karotidne arterije imaju gotovo identičan tok, koji približno odgovara crti koja spaja sternoklavikularni zglob i lobulus uške. U visini četvrtog vratnog kralješka zajednička karotidna arterija račva se na vanjsku i unutrašnju karotidnu arteriju. Unutrašnja karotidna arterija teče u parafaringealnom prostoru i kroz karotidni kanal, na piramidi temporalne kosti, ulazi u lubanju (2, 3).

### 1.1.3. Anatomija vertebrobazilarnog sliva

Vertebralne arterije su prvi ogranci podključnih arterija, nekoliko su centimetara udaljene od njihovih polazišta. Nakon polazišta usmjerene su straga i gore, te prolaze kroz otvore poprečnih nastavaka 6., 5., 4., 3., i 2. vratnog kralješka, zatim prolaze kroz *foramen transversarium atlantis* i kroz *foramen occipitale magnum* ulaze u lubanju (2, 3).

### 1.1.4. *Circulus arteriosus cerebri* (Wilisi)

*Circulus arteriosus* na bazi mozga povezuje karotidni i vertebrobazilarni sliv. Prsten čine s prednje strane *arteriae cerebri anteriores*, koje su ogranci unutrašnjih karotidnih arterija. One su međusobno spojene prednjom komunikantnom arterijom, *a. communicans anterior*. Stražnji dio prstena čini *arteria basilaris*, koja nastaje spajanjem vertebralnih arterija. Njeni ogranci, *arteriae cerebri posterior* nastaju grananjem bazilarne arterije. Spoj između prednjeg i stražnjeg dijela prstena čine dvije *arteriae communicans posterior* (2, 3).

### 1.1.5. Najčešće anatomske varijacije i anomalije arterija važnih za opskrbu mozga krvlju

Anatomske varijacije i anomalije luka aorte, kao što su dvostruki luk aorte ili dekstropozicija luka aorte, relativno su rijetke (4, 5). Pojavnost im je u odrasloj populaciji manja od 2% i najčešće je povezana s većim kongenitalnim srčanim greškama (6).

Najčešća anomalija spojiva s dužim preživljenjem je izlazište desne podključne arterije s descendentne aorte te njeno križanje jednjaka sa stražnje strane (*arteria lusoria*) (7, 8).

Najčešće varijacije aortalnog luka su zajedničko izlazište brahiocefaličkog trunkusa i lijeve zajedničke karotidne arterije (*truncus bovinum*), koji se pojavljuje u oko 10% populacije (9-11). U 5% populacije, lijeva vertebralna arterija izlazi s aortalnog luka (12, 13).

Klinički važne varijacije vratnog dijela karotidnih arterija odnose se uglavnom na visinu račvišta (14). Bifurkacija se nalazi u visini gornjeg ruba štitaste hrskavice, kako se najčešće opisuje u literaturi, samo u 28% populacije (15). U 20% populacije nalazi se iznad očekivane pozicije, a u 2% i iznad jezične kosti. U 50% populacije, lijeva je bifurkacija znatno viša od desne, dok je u 20% slučajeva obrnuto (16).

Anatomske varijacije vertebralnih arterija uglavnom imaju mali klinički značaj. Odnose se na asimetriju debljine same arterije. U 50% populacije dominantna je lijeva vertebralna arterija, u 25% populacije desna, a simetrične su samo u 25% populacije (16).

Varijacije Willisovog kruga su vrlo česte. Tek 20% populacije ima potpuno razvijen krug (17). Hipoplazija ili potpuni izostanak jedne ili obje stražnje komunikantne arterije ima pojavnost u 20-30% populacije. Anomalije prednje komunikantne arterije imaju učestalost od 10%. Hipoplazija ili potpuna odsutnost dijela prednje cerebralne arterije javlja se u 25% populacije. Aplazija ili hipoplazija dijela stražnje cerebralne arterije nalazi se u 15-20% populacije (16).

## 1.2. MOŽDANI UDAR KAO POSLJEDICA ATEROSKLEROTSKIH PROMJENA KAROTIDNIH ARTERIJA

Moždani udar se ubraja u vodeće uzroke smrti u svijetu (18). Uzrokuje 10-30% smrti u razvijenim zemljama (18, 19). U još većem postotku uzrokuje trajni invaliditet. Rizični su faktori za razvoj moždanog udara: hipertenzija, dijabetes, pušenje, dob, itd. Visoka dob značajno povećava rizik nastanka moždanog udara (1). Osobe koje su već preboljele inzult imaju znatno veći rizik za ponovni moždani udar. U posljednje vrijeme primijećen je znatniji pad incidencije ove bolesti (19).

Moždani udar može biti ishemijski i hemoragični. Ishemija je uzrok moždanog udara u 80-85% slučajeva. Hemoragični udar nastaje zbog intracerebralne ili subarahnoidalne hemoragije. Ishemijski moždani udar može biti uzrokovan trombozom krvnih žila važnih za opskrbu mozga krvlju i embolizacijom, zbog srčane aritmije ili aterosklerotskih promjena ekstrakranijalnih i intrakranijalnih arterija (20-23). Oko 20-30% moždanih udara uzrokovano je aterosklerotskim promjenama karotidnih arterija (18, 24). Najčešće mjesto aterosklerotskih promjena i hemodinamskog suženja karotidne arterije je završni dio zajedničke i početni dio unutrašnje karotidne arterije (20-22, 25).

### 1.3. KAROTIDNA KIRURGIJA

#### 1.3.1. Povijest karotidne kirurgije

Povijest prepoznavanja okluzivnih bolesti vratnih arterija, kao jednog od uzroka moždanog udara, počinje krajem 19. i početkom 20. stoljeća (26).

Gowers prvi puta 1875. godine povezuje desnostranu plegiju i sljepilo na lijevo oko s okluzijom lijeve karotidne arterije u vratnom dijelu (27).

Chiari 1906. godine i Hunt 1914. godine naglašavaju potrebu eksploriranja arterija vrata pri obdukciji osoba umrlih od moždanog udara (28). Hunt pretpostavlja da uzrok moždanog udara može biti okluzija arterija na vratu, u slučaju da se ne nađe začepljenje intrakranijalnih krvnih žila (28, 29).

Arteriografija je prvi puta, kao metoda za dijagnostiku moždane cirkulacije, predložena 1937. godine (30). Miller 1951. godine iznosi tezu da je mogući uzrok moždanog udara embolizacija intrakranijalnih arterija embolusima sa superponiranih tromba na aterosklerotskim promjenama račvišta karotidne arterije (29).

Usljedio je nekoliko pokušaja kirurške rekanalizacije okludirane karotidne arterije, no završile su neuspjehom. Prva uspješna operacija karotidne arterije pripisuje se Eastkottu, on je svoja iskustva objavio 1954. godine (31). Operacija se sastojala od resekcije djelomice tromboziranog dijela zajedničke i unutrašnje karotidne arterije te terminoterminalne anastomoze. Otprilike istovremeno endarterektomiju karotidnih arterija povremeno je počeo primjenjivati De Bakey (32-34). Cooley je prvi počeo primjenjivati intraoperacijski shunt (32, 35). Fields i DeBakey su 1959. godine započeli prvu randomiziranu studiju, koja je pokazala benefit za operirane bolesnike sa stenozom karotidnih arterija u odnosu na bolesnike tretirane konzervativno (36, 37). Kasnijim studijama definirani su ostali parametri važni za ovu operaciju: indikacije, operacijske tehnike, itd. (37-41).

#### 1.3.2. Indikacije za endarterektomiju karotidne arterije

Indikacije za endarterektomiju karotidne arterije tijekom godina bile su podložne promjenama. Mijenjale su se zbog novih saznanja, dobivenih iz cijelog niza studija kojima su proučavani različiti aspekti ovog načina liječenja (42). Najnovije smjernice Europskog društva za



vaskularnu kirurgiju (*European Society for Vascular Surgery*) objavljene su 2009. godine, a 2011. objavljene su smjernice koje su zajednički donijeli *American Stroke Association*, *American Heart Association*, *Society for Vascular Surgery*, *Society for Vascular Medicine*, *Society of Interventional Radiology* i druge srodne organizacije (18, 43).

Kod donošenja odluke o potrebi endarterektomije karotidne arterije ili stentiranja potrebno je uzeti u obzir nekoliko parametara: neurološku simptomatologiju, stupanj stenozе arterije, komorbiditet, lokalne anatomske odnose i morfologiju plaka (18, 42-44). Bolesnici s izrazito velikim neurološkim deficitom nisu kandidati za karotidnu endarterektomiju ili stent (18, 42, 43).

Kandidati za endarterektomiju karotidne arterije su:

- osobe s preboljenim moždanim udarom, koje imaju suženje karotidne arterije na strani ishemijske lezije mozga – simptomatsko suženje (18, 38). Bolesnici sa simptomatskim suženjem imaju izrazitu korist od operacije. Operacija je indicirana ukoliko stupanj stenozе prelazi 50% (18, 45),
- osobe koje ranije nisu imale neuroloških simptoma, a suženje karotidne arterije je nađeno tijekom obrade zbog drugih bolesti (18, 46). U ovom slučaju govorimo o asimptomatskom suženju. Endarterektomija je indicirana kod muškaraca mlađih od 75 godina sa suženjem većim od 70%. Primijećeno je da je rizik za moždani udar kod žena bez ranijih simptoma znatno manji nego kod muškaraca s istim stupnjem stenozе. Endarterektomija asimptomatskog suženja indicirana je samo kod mlađih žena bez značajnijeg komorbiditeta (18),
- osobe s preboljenim prolaznim neurološkim deficitom (TIA), a bez fizičkih oštećenja mozga vidljivih CT-om. Operacija karotidne stenozе veće od 50% bez odlaganja je indicirana kod bolesnika s TIA –om, jer je najveći rizik za moždani udar u ovoj skupini unutar dva tjedna od prvih simptoma (18, 47). *Amaurosis fugax* je prolazni gubitak vida na jedno oko, nastao embolizacijom kolesterolskim kristalima *arteriae centralis retinae*. Rizik za moždani udar nakon ove vrste prolazne ishemijske atake je ipak nešto manji u usporedbi s hemisferalnom TIA-om,
- osobe kod kojih je, tijekom pripreme za operaciju koronarne bolesti, nađena stenoza karotidne arterije veća od 70%. Endarterektomiju karotidne arterije je indicirano učiniti prije operacije srca ili simultano s njom (18, 43). Potrebno je naglasiti da se u ovim slučajevima indikacija za endarterektomiju ipak donosi individualno, ovisno o stanju koronarne bolesti (48).

Stentiranje stenozе karotidne arterije povezano je s većom učestalošću embolijskih incidenata (18). Rizik je naročito visok kod suženja s mekim plakom. Stentiranje se preporučuje samo u određenim indikacijama, i to:

- ukoliko već ranije postoji ozljeda laringealnog živca s druge strane,
- kod zračenog vrata,
- kod izrazito visokog račvišta karotidne arterije,
- kod restenozе nakon ranije endarterektomije,
- u slučajevima izrazito visokog operacijskog rizika (48-50).

Smjernice također preporučuju i parametre koje treba zadovoljiti kirurg i kirurški odjel da bi se mogao adekvatno baviti karotidnom kirurgijom. Karotidnom kirurgijom ne bi se trebao baviti odjel koji ima manje od 100 endarterektomija godišnje (18).

Za postizanje optimalnih rezultata kirurg bi trebao imati više od 20 endarterektomija godišnje, a najmanje 12 (51). Broj velikih komplikacija, što podrazumijeva moždani udar, infarkt miokarda i smrt, mora biti manji od 6 % za simptomatske pacijente i manji od 3% za asimptomatske (18).

### 1.3.3. Dijagnostički testovi za određivanje stupnja stenozе karotidne arterije

Osnovna dijagnostička metoda za utvrđivanje stupnja stenozе karotidne arterije je Color Doppler. Metoda je neinvazivna, široko dostupna i precizna. Color Doppler neke ustanove koriste kao jedinu dijagnostičku metodu, ukoliko je nalaz potpuno jasan (52, 53). Većina ustanova ipak nadopunjava dijagnostičku obradu CT ili MR angiografijom, jer ove metode daju uvid u Doppleru nedostupne dijelove karotidnog stabla, kao što su luk aorte i intrakranijalni dio unutrašnje karotidne arterije (54, 55).

Zlatnim standardom među pretragama i dalje se smatra digitalna subtrakcijska angiografija (DSA). Ona, kao invazivna metoda, ipak ostaje rezervirana za slučajeve koji zahtijevaju dodatnu dijagnostiku ili endovaskularnu intervenciju (56).

## 1.4. OPERACIJSKI ZAHVAT – ENDARTEREKTOMIJA KAROTIDNE ARTERIJE

Postoje dvije osnovne operacijske tehnike endarterektomije karotidne arterije, standardna endarterektomija s uzdužnim rezom na arteriji i everzivna endarterektomija (57-60).

Neovisno o vrsti endarterektomije, potpuno su isti postupci: vrsta anestezije, zaštita mozga od ishemije tijekom klemanja karotidne arterije, položaj pacijenta na operacijskom stolu, priprema operacijskog polja i preparacija karotidne arterije.

### 1.4.1. Vrsta anestezije za vrijeme operacijskog zahvata endarterektomije karotidne arterije

Endarterektomija karotidne arterije može se učiniti u općoj i u lokalnoj anesteziji. Dugo su trajali prijepori oko prednosti lokalne ili opće anestezije.

Pobornici lokalne anestezije navodili su da su tijekom operacijskog zahvata i klemanja arterije uočljiviji znaci moždane ishemije, pa se na vrijeme može postaviti intraoperacijski shunt i time spriječiti moždani udar. Često je spominjana i manja učestalost fatalnih kardijalnih komplikacija, prvenstveno perioperacijskog infarkta (61-63).

Kirurzi, koji prednost daju općoj anesteziji, naprotiv, navodili su da je duboka opća anestezija protektiv za ishemiju, jer smanjuje metaboličku aktivnost, a slaba kolateralna prokrvljenost mozga na strani klemane arterije može se kontrolirati drugim metodama (mjerjenje povratnog tlaka krvi iz unutrašnje karotidne arterije nakon klemanja, transkranijalni Doppler, itd.).

Anesteziolozi navode, u prilog općoj anesteziji, da tada lakše korigiraju neželjena kardijalna zbivanja (aritmije i sl.) nego kada je pacijent budan i uznemiren (64-66).

Radi razrješenja ove dvojbe provedeno je veliko prospektivno istraživanje (GALA trial) (64, 67). Tijekom nekoliko godina praćene su perioperacijske komplikacije za obje vrste anestezije. U istraživanju je sudjelovao i Odjel za vaskularnu kirurgiju Klinike za kirurgiju KBC Osijek. Po završetku studije nije nađena statistički značajna razlika u učestalosti komplikacija između operiranih u općoj i lokalnoj anesteziji.

Na Odjelu za vaskularnu kirurgiju Klinike za kirurgiju KBC Osijek gotovo sve endarterektomije karotidne arterije izvode se u općoj anesteziji.

#### 1.4.2. Zaštita mozga od ishemije za vrijeme privremenog zaustavljanja protoka kroz arteriju pri operacijskom zahvatu endarterektomije unutrašnje karotidne arterije

Oko 10% populacije ima manjkavu kolateralnu cirkulaciju. Ukoliko je kolateralna opskrba krvlju manjkava, privremeno klemanje arterije tijekom operacije može uzrokovati trajno oštećenje mozga (inzult). Kod ovih bolesnika potrebno je primijeniti intraoperacijski shunt radi uspostave adekvatne krvne opskrbe mozga tijekom klemanja karotidne arterije. Kolateralnu cirkulaciju možemo procijeniti na više načina: intraoperacijskim transkranijalnim Dopplerom, elektroencefalografijom, mjerenjem povratnog tlaka krvi iz prethodno zaklemane unutrašnje karotidne arterije, praćenjem pojave neuroloških ispada budnog bolesnika u lokalnoj anesteziji ili kombinacijom više metoda (68, 69). Najsigurnijim i ujedno najlakše primjenjivim pokazalo se mjerenje povratnog tlaka krvi (70). Metoda je jednostavna. Nakon klemanja zajedničke i vanjske karotidne arterije, punktira se arterija i izmjeri povratni tlak krvi iz unutrašnje karotidne arterije. Preporučeno je da tlak bude iznad 40 mmHg, a svakako iznad 20 mmHg. Ukoliko je tlak manji, potrebno je postaviti shunt. Apsolutno sigurnim vremenom smatra se tri minute od klemanja do uspostave cirkulacije preko shunta (71). Uočeno je da rutinska upotreba shunta svim pacijentima nije dobra, jer samo postavljanje povećava broj embolijskih incidenata (72).

#### 1.4.3. Položaj bolesnika na operacijskom stolu i priprema operacijskog polja za operacijski zahvat endarterektomije karotidne arterije

Na operacijskom stolu pacijent leži na leđima, s blago uzdignutim uzglavljem. Glava je okrenuta na suprotnu stranu od one koja se operira. Pod glavu i ramena podmeću se manji jastučići. Položaj anesteziološkog tubusa je prema gore i na suprotnu stranu, što je više moguće izvan operacijskog polja. Slijedi pranje operacijskog polja. Pere se široko područje vrata počevši od donjeg dijela uške prema mastoidnom nastavku, lateralno, do vrha ramena, dolje do ispod klavikule, medijalno do sredine vrata, a prema gore je granica linija koja spaja vrh brade i donji dio uške. Nakon sušenja operacijskog polja, slijedi pokrivanje sterilnom prozirnom folijom (60, 73).

#### 1.4.4. Operacijsko prikazivanje karotidne arterije za endarterektomiju

Smjer kožne incizije je na liniji koja spaja vrh mastoidnog nastavka temporalne kosti i sternoklavikularni zglob po prednjem rubu sternokleidomastoidnog mišića. Nakon kožne incizije slijedi elektrokoagulacija potkožnog krvarenja, presijecanje *platismae* te preparacija i ligiranje vanjske jugularne vene. Preparacija se nastavlja uz prednji rub sternokleidomastoidnog mišića do unutrašnje jugularne vene. Retraktorom se odmakne mišić te se isprepariraju i podvežu facijalna vena i manje vene na prednjem rubu unutarne jugularne vene. Nakon ovoga, vena se može odmaknuti lateralno. Ukoliko suženje seže visoko, potrebno je ispreparirati *nervus hypoglossus* i *musculus digastricus*.

Slijedi prepariranje, prvo zajedničke, a zatim vanjske karotidne i gornje tireoidne arterije. Zadnja se prikazuje unutrašnja karotidna arterija do visoko iznad plaka. Posebno pažljivo, bez nepotrebnog hvatanja pincetama, treba preparirati dio žile s aterosklerotskim plakom, zbog moguće embolizacije trombima s površine plaka.

Nakon sistemske heparinizacije klema se unutrašnja, potom zajednička i vanjska karotidna te gornja tireoidna arterija. Nakon toga je slijed operacije različit za konvencionalnu i everzivnu endarterektomiju (60, 73).

#### 1.4.5. Konvencionalna endarterektomija karotidne arterije s uzdužnim rezom na arteriji

Kod konvencionalne endarterektomije incizija se postavlja na anterolateralnom rubu arterije. Rez je uzdužan, započinje na zajedničkoj karotidnoj arteriji ispod plaka i nastavlja se prema gore u unutrašnju karotidnu arteriju, do u zdravi dio žile.

Disektorom se odvoji aterosklerotski plak od krvne žile. Na gornjem kraju plaka, u unutrašnjoj karotidnoj arteriji, posebnu pozornost valja obratiti na postupni prijelaz endarterektomiranog dijela u zdravu intimu. Ukoliko je prijelaz stepenast, mora se fiksirati pojedinačnim šavima, radi sprečavanja uvrtnja intime i disekcije arterije, što predstavlja katastrofalnu i često nepopravljivu komplikaciju. Zajednička karotidna arterija je često kruničasto prožeta aterosklerotskim plakovima, no oni ne utječu na protok krvi cijelom dužinom.

Endarterektomija završava u najtanjem i najmekšem dijelu koji se može pronaći, pri čemu treba paziti da kraj plaka ne flotira u krvnoj struji. Najbolje je intimu i plak prerezati kutnim škarama. U vanjsku karotidnu arteriju plak obično seže do 1 cm u dužinu. Isti se nježno odvoji disektorom

od stijenke. Nakon toga, može se lagano izvaditi kroz ulaz u žilu. Endarterektomirano područje se ispere i slijedi zatvaranje krvne žile.

Incizija se ranije zatvarala direktnim šavima, što je često rezultiralo poslijeoperacijskom restenozom. Posljednjih dvadesetak godina koristi se dakronski ili PTFE patch za zatvaranje krvne žile. Za ušivanje patcha koriste se produžne monofilamentne šavi debljine 6-0 (57-60). Ovaj način zatvaranja arteriotomije znatno je smanjio broj restenoza.

Zanimljivo je napomenuti da je ovo jedna od rijetkih situacija gdje se upotreba stranog materijala pokazala boljom od prirodnog. Pokušaj upotrebe patcha od sačinjene od *v. saphannae magna* rezultirao je velikim brojem aneurizmatičkih proširenja venskog transplantata.

Nakon zatvaranja incizije na krvnoj žili slijedi hemostaza, postavljanje vakuum drenaže i zatvaranje rane.

Pojedinačnim ili produžnim šavima šiva se *platisma* i na kraju koža.

#### 1.4.6. Prednosti i nedostaci konvencionalne metode endarterektomije karotidne arterije

Prednost je konvencionalne metode s uzdužnim rezom mogućnost lakšeg postavljanja shunta intraoperacijski, ukoliko je potrebno. Ako promjene sežu duboko u zajedničku karotidnu arteriju, lakše se uklanja plak iz zajedničke karotidne arterije. Nedostaci ove metode su duže klemanje arterije, upotreba stranog implantata (patch), nemogućnost ispravljanja elongacije i kinkinga unutrašnje karotidne arterije, koja se javlja u 20-30% slučajeva.

#### 1.4.7. Everzivna endarterektomija karotidne arterije

Postoji više modifikacija everzivne endarterektomije (58, 73-75).

Kod svih je oblik incizije gotovo isti. Incizije započinju u samom račvištu zajedničke karotidne arterije te se protežu prema dolje i lateralno. Završavaju na lateralnom rubu zajedničke karotidne arterije. Rez se potom nastavlja na stražnju stijenku arterije prema gore i medijalno do račvišta, čime se unutrašnja karotidna arterija potpuno odvoji od zajedničke karotidne arterije.

Ovim rezom dobiva se otvor na zajedničkoj karotidnoj arteriji od 1,5 cm do 3 cm. Ukoliko aterosklerotski plak seže proksimalnije u zajedničku karotidnu arteriju, otvor na arteriji mora se proširiti dodatnom incizijom na njegovom donjem kraju.

Sljedeći korak je endarterektomija unutrašnje karotidne arterije. Disektorom se rubno odvoji plak od stijenke krvne žile. Jednom pincetom prihvati se plak, a drugom rub arterije, te se arterija prevuče, poput rukava, do kraja plaka. Odvajanje plaka na najdistalnijem dijelu najkritičniji je dio operacije jer je popravljavanje neadekvatnog kraja endarterektomije, kod ove tehnike endarterektomije, izrazito teško.

Prijelaz endarterektomiranog dijela u zdravu intimu najčešće ostane postupan, bez stepenice intime. Ukoliko prijelaz ostane stepenast, potrebno je, radi sprječavanja uvrtnja i nastanka disekcije nakon uspostavljanja krvnog protoka, fiksirati rub intime pojedinačnim šavima izvana. Slijedi endarterektomija vanjske i završnog dijela zajedničke karotidne arterije disektorom, što je otežano relativno malim otvorom na arteriji. Ukoliko se ne uspije doseći proksimalni kraj plaka, potrebno je učiniti dodatnu inciziju, kako je ranije opisano.

Po završetku endarterektomije slijedi ispiranje i rekonstrukcija arterije produžnim šavom. Upotrebljavaju se monofilamentne šavi. Šavna linija započinje u račvištu te se prvo rekonstruira stražnja stijenka, a potom prednja. Prije vezivanja šavi na trenutak se otpusti klema s unutrašnje karotidne arterije, da povratni tlak krvi izbací zrak iz žile. Ovime sprječavamo nastanak embolije mjehurićima zraka (60, 73). Dalje slijedi hemostaza, postavljanje drena i zatvaranje operacijske rane, na isti način kao i kod konvencionalne endarterektomije.

#### 1.4.8. Prednosti i nedostaci everzivne endarterektomije karotidne arterije

Prednosti everzivne metode su izbjegavanje stranog materijala, izbjegavanje uzdužnog reza na unutrašnjoj karotidnoj arteriji, kraće trajanje klemanja arterije, jednostavno rješavanje elongacije ili kinkinga unutrašnje karotidne arterije (74, 76).

Nedostaci ove tehnike su otežano postavljanje shunta i otežana endarterektomija zajedničke karotidne arterije, ukoliko patološki supstrat seže duboko u zajedničku karotidnu arteriju (58, 77).

Prema nekim istraživanjima everzivna endarterektomija ima nešto manje komplikacija nego standardna tehnika (78). Naglašava se manja učestalost restenoza (75, 79-83).

#### 1.4.9. Everzivna endarterektomija karotidne arterije s modificiranim oblikom incizije na arteriji

Na Odjelu za vaskularnu kirurgiju Klinike za kirurgiju KBC Osijek više od 90% bolesnika operirano je everzivnom metodom zbog njezinih očiglednih prednosti.

Problem otežane endarterektomije zajedničke karotidne arterije gotovo je u potpunosti riješen manjom modifikacijom osnovne tehnike. Ovom modifikacijom rez se postavlja uzdužno na prednjoj strani zajedničke karotidne arterije do kraja plaka. Rez zakreće pod kutom od 45 stupnjeva do lateralnog ruba zajedničke karotidne arterije i nastavlja se na stražnju stijenku, prateći oblik incizije na prednjoj stijenci.

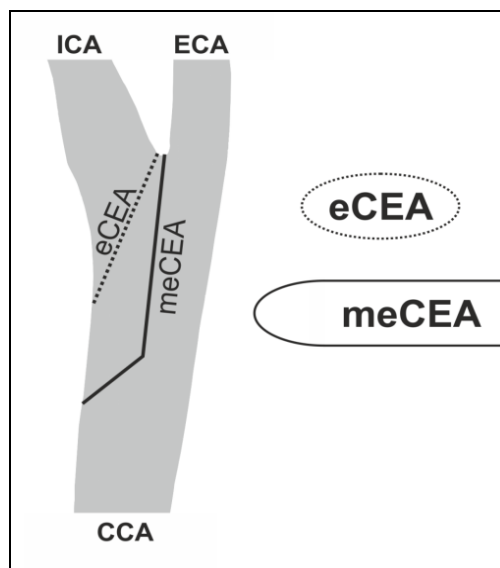
Time je omogućena adekvatna endarterektomija zajedničke karotidne arterije, bez dodatnih incizija i znatno olakšana ponovna rekonstrukcija arterije jer je incizija veća i tehnički pristupačnija za šivanje.

Primjenom ove modifikacije šavna linija se pomiče s utoka unutrašnje karotidne arterije na zajedničku karotidnu arteriju (60, 73, 83, 84).

#### 1.4.10. Prednosti everzivne endarterektomije karotidne arterije s modificiranim oblikom incizije na arteriji

Očigledna je prednost ove modifikacije olakšana endarterektomija zajedničke karotidne arterije. Šivanje anastomoze je olakšano zbog same veličine incizije. Ovime se smanjuje mogućnost nastanka rezidualne restenoze (85-88). Šavna linija nalazi se na zajedničkoj karotidnoj arteriji, a ne ispred utoka u unutrašnju, čime se smanjuje utjecaj eventualne restenoze na protok kroz unutrašnju karotidnu arteriju (60, 73, 84). (Slika 1.1.)





**Slika 1.1. Oblik reza prigodom standardne i modificirane everzivne tehnike**

### 1.5. KOMPLIKACIJE ENDARTEREKTOMIJE KAROTIDNE ARTERIJE

Komplikacije koje prate ovaj kirurški zahvat su smrt, perioperacijski inzult, infarkt miokarda, infekcija operacijske rane, ozljeda kranijalnih živaca tijekom operacije, krvarenje koje može ili ne mora zahtijevati reoperaciju te restenoza (59, 78, 81, 82, 89). Termin *major incidence* se odnosi na perioperacijsku smrt bilo kojeg uzroka, perioperacijski inzult i infarkt miokarda (18, 51).

Perioperacijski inzult i infarkt daleko su najčešći uzroci smrti. Perioperacijski inzult nastaje kao posljedica embolije trombima s površine plaka, najčešće iz ulceracije na plaku, poslijeoperacijske tromboze arterije, disekcije intime na distalnom kraju endarterektomije, povećanjem zone ranijeg inzulta, najčešće kao posljedica predugog klemanja arterije uz lošu kolateralnu opskrbu mozga krvlju. Poznato je da 30–40% bolesnika sa stenozom karotidne arterije ima pridruženu koronarnu bolest različitog stupnja, što uzrokuje relativno visoku incidenciju infarkta miokarda tijekom karotidne endarterektomije. Parametri, navedeni u smjernicama, koje mora zadovoljiti kirurški odjel da bi se mogao baviti karotidnom kirurgijom, odnose se upravo na učestalost inzulta, infarkta i perioperacijske smrti, najčešće povezane s ovim komplikacijama (43).

Infekcija rane i poslijeoperacijsko krvarenje izrazito su rijetke komplikacije. Poslijeoperacijski hematomi nešto su češći, no najčešće se spontano povuku, bez potrebe za kirurškom reintervencijom. Reintervenira se samo u slučaju izrazito velikih hematoma koji

kompromitiraju disanje i gutanje. Ozljeđe kranijalnih živaca relativno su rijetke. Najčešća je ozljeda rekurentnog laringealnog živca, što uzrokuje paralizu glasnice na strani ozljede. Ukoliko postoji pareza glasnice s jedne strane, a potrebna je intervencija na karotidnoj arteriji s druge strane, indicirano je perkutano intravaskularno stentiranje umjesto operacije.

Restenoza je ponovno sužavanje karotidne arterije nakon endarterektomije. Učestalost moždanog udara kod restenoze znatno je manja nego kod aterosklerotske stenoze. Razlikuje se rezidualna, rana i kasna restenoza. Najčešće se navodi incidencija restenoze 3-5%, a u nekim istraživanjima i manje od 2% (75, 79-81).

Rezidualna restenoza je nepravilnost oblika krvne žile. Nastaje nakon endarterektomije i ponovnog anastomoziranja ili ušivanja zakrpe (87). Lumen krvne žile, na mjestu gdje je ona endarterektomirana, nije više kongruentan s neendarterektomiranim dijelom, jer se endarterektomija radi u srednjem sloju stijenke krvne žile (između uzdužnog i cirkularnog sloja mišića medije) pa nedostaje intima, a na prijelazu u dio s intimom ostaje manje ili više izražen stepenasti prijelaz. Nepravilnosti lumena također doprinosi i gotovo redoviti nalaz poststenotičke dilatacije – proširenog dijela iza mjesta suženja, koje nastaje zbog povećanog tlaka na stijenk, na mjestu prijelaza iz užeg u širi lumen. Rezidualnoj restenozi uzrok može biti i kirurška tehnika (88). Manje ili veće iregularnosti lumena krvne žile, nakon endarterektomije karotidne arterije, učestala su pojava (84, 87). Prema istraživanjima javljaju se u 70–80% slučajeva (87). Veće iregularnosti povećavaju rizik za nastanak rane i, manjim dijelom, kasne restenoze (86).

Rana restenoza javlja se u prvih tri mjeseca, a najkasnije šest mjeseci od operacije. Posljedica je bujanja neointime na šavnoj liniji i duž endarterektomiranog dijela arterije. Ranu restenozu je neko vrijeme (dvije godine) potrebno samo pratiti jer se ona vremenom češće smanji nego što napreduje, a predstavlja znatno manji rizik za moždani udar nego aterosklerotsko suženje. Predilekcijska mjesta za neointimalnu hiperplaziju su iregularnosti lumena nakon endarterektomije. Kod konvencionalne endarterektomije najčešće mjesto rane restenoze je vrh patcha i prijelaz u neendarterektomirani dio unutrašnje karotidne arterije. Kod everzivne endarterektomije rana restenoza najčešće nastaje na zajedničkoj karotidnoj arteriji, na mjestu prijelaza neendarterektomiranog dijela žile u endarterektomirani (82, 90). Razlog je otežano adekvatno odstranjenje plaka zbog manjeg otvora na arteriji i time relativno velikog stepenastog prijelaza ili dodatnog reza koji se zatvara bez patcha i time stvara podlogu za restenozu (85). Kasna restenoza se javlja dvije godine nakon operacijskog zahvata, ili čak i kasnije. Smatra se da nije u vezi s operacijom, nego je gotovo isključivo posljedica daljnjeg napredovanja

aterosklerotske bolesti (75, 80, 81). Ne može se isključiti da su iregularnosti lumena predilekcijska mjesta za početak stvaranja novog aterosklerotskog plaka.

Metoda izbora za rješavanje restenoza je intravaskularno stentiranje zbog velike incidencije ozljede kranijalnih živaca pri reoperaciji (18, 91, 92).

#### 1.5.1. Razvoj računalnog modela protoka krvi kroz anastomoze na arterijama i simulacija restenoza

Računalnim modelima se simulira protok kroz krvnu žilu i račvište krvnih žila u uvjetima koji trebaju biti što sličniji realnoj situaciji (20, 22). Oni omogućuju simuliranje cijelog niza nepravilnosti u protoku, što olakšava razumijevanje pojave aterosklerotskih promjena na tipičnim mjestima (21, 22, 93). Na taj način može se simulirati bujanje neointime određenog stupnja, koje predstavlja normalno cijeljenje oštećene krvne žile (endarterektomija, šavna linija) (94). Osim toga moguće je pratiti promjenu hemodinamskih odnosa na mjestu operacije, koja pospješuje razvoj hiperplazije neointime, a samim time i nastanak restenoze (85, 95, 96). Najjače bujanje neointime nastaje na mjestima najvećih iregularnosti protoka. Stoga je fokus računalne studije upravo na tim mjestima. Računalnim modelima može se djelomice simulirati protok kroz anastomozu, utjecaj stenoze krvne žile na protok krvi kroz suženi dio te predvidjeti mjesto najizraženije neointimalne hiperplazije (97, 98).

## 2. HIPOTEZA

Hipoteza ovog rada glasi:

**Everzivna endarterektomija karotidne arterije s modificiranim oblikom incizije na arteriji, osim što olakšava tehničku izvedbu samog operacijskog zahvata, ima isti ili manji broj perioperacijskih komplikacija, a daje znatno bolje poslijeoperacijske hemodinamske uvjete.**

Ova tvrdnja vrijedi čak i u slučaju nastanka morfološke restenoze na mjestu šavne linije u odnosu na operacijske tehnike opisane u literaturi.

Potvrda ove hipoteze također pokazuje da se modifikacijom reza na arteriji može postići bolji rezultat kirurškog zahvata, koji je tehnički znatno olakšan i pojednostavljen.

### 3. CILJEVI ISTRAŽIVANJA

Ciljevi ovoga istraživanja su:

- utvrditi perioperacijsku učestalost velikih komplikacija (inzult, infarkt, perioperacijsku smrt bilo kojeg uzroka) kod primjene everzivne endarterektomije karotidne arterije s modificiranim oblikom reza na arteriji i usporediti dobivene rezultate s publiciranim vrijednostima kod primjene drugih operacijskih tehnika,
- utvrditi učestalost i vrstu lokalnih komplikacija (poslijeoperacijsko krvarenje, hematoma rane, infekcija rane i ozljeda živca tijekom operacije) kod primjene everzivne endarterektomije karotidne arterije s modificiranim oblikom reza na arteriji te usporediti dobivene rezultate s rezultatima drugih operacijskih tehnika objavljenih u relevantnoj svjetskoj literaturi,
- utvrditi učestalost ranih, hemodinamski značajnih, restenoza (unutar tri mjeseca od operacijskog zahvata) pri primjeni everzivne endarterektomije karotidne arterije s modificiranim oblikom incizije na arteriji i usporediti dobivene rezultate s rezultatima iz svjetske literature,
- računalnim modelom simulirati protok krvi kroz karotidnu bifurkaciju s anastomozom, nakon standardnog oblika incizije na arteriji, prigodom everzivne endarterektomije i anastomozom nakon modificiranog oblika incizije,
- računalnim modelom simulirati poslijeoperacijsku restenozu različitog stupnja na šavnoj liniji prigodom everzivne endarterektomije sa standardnim i modificiranim oblikom incizije i protok krvi kroz anastomozu i unutrašnju karotidnu arteriju u tim uvjetima te usporediti rezultate dobivene simulacijom.

## 4. ISPITANICI I METODE

### 4.1. USTROJ STUDIJE

Studija je izvorni znanstveno-istraživački rad. Koncipirana je kao prospektivno kontrolirano kliničko istraživanje. U studiju su uključeni bolesnici operirani na Odjelu za vaskularnu kirurgiju Klinike za kirurgiju KBC Osijek zbog suženja unutrašnje karotidne arterije na kojima je primijenjena everzivna operacijska tehnika i koji su pristali sudjelovati u studiji. Potrebno je napomenuti da se na Odjelu primjenjuje everzivna operacijska tehnika s modificiranim oblikom incizije.

Provođenje studije odobrilo je Etičko povjerenstvo Kliničkog bolničkog centra Osijek i Medicinskog fakulteta Sveučilišta J. J. Strossmayera u Osijeku. Računalni model je učinjen računalnim programom Solidworks®Premium 2010. (Dassault Systemes SolidWorks Corporation, Waltham, Massachusetts, USA) na Katedri za anatomiju Medicinskog fakulteta Sveučilišta J. J. Strossmayera u Osijeku.

### 4.2. ISPITANICI I MATERIJALI

U studiju su uključeni bolesnici operirani na Odjelu za vaskularnu kirurgiju Klinike za kirurgiju KBC Osijek, kojima je indicirana everzivna endarterektomija karotidne arterije, a koji su pristali biti uključeni u studiju. Kod prijema u bolnicu bolesnici s indikacijom za navedenu operaciju, obaviješteni su o temi, svrsi i postupku dobrovoljnog uključivanja u studiju te su potpisali informirani pristanak. U studiju su uključeni nakon potpisivanja informiranog pristanka. Jedini isključni kriterij je nepristanak bolesnika na sudjelovanje u studiji. Kao kontrolna skupina korišteni su podatci iz relevantne svjetske literature. Plan liječenja bolesnika nije mijenjan zbog provođenja istraživanja. Prikupljeni podatci statistički su obrađeni i uspoređeni s rezultatima iz relevantne svjetske literature.

U studiju je uključeno 269 ispitanika: 180 muškaraca i 89 žena, koji su operirani na Odjelu za vaskularnu kirurgiju Klinike za kirurgiju KBC Osijek u razdoblju od 1. studenog 2011. do 30. kolovoza 2013. godine.

#### 4.3. IZRADA RAČUNALNOG MODELA PROTOKA KRVI KROZ KAROTIDNU BIFURKACIJU SA RESTENOZOM ANASTOMOZE, NAKON EVERZIVNE ENDARTEREKTOMIJE SA STANDARDNIM I MODIFICIRANIM OBLIKOM INCIZIJE NA ARTERIJI

Kliničko istraživanje dopunjeno je računalnim modelom protoka krvi kroz karotidnu bifurkaciju s anastomozom kod standardnog i modificiranog oblika incizije. Trodimenzionalni model učinjen je na bazi MR angiografije zdrave karotidne arterije žene srednjih godina, nakon dobivanja njezinog pisanog pristanka. Korištenjem programskog paketa *3D Slicer* (99) iz DICOM slika napravljen je mrežni model arterija, koji je poslužio kao osnova za daljnju obradu. Ovakav mrežni model u sebi je sadržavao sve krvne žile vrata i glave koje su oslikane MR-om. Budući da bi daljnja obrada i razvijanje takvog modela iziskivalo značajne računalne resurse, koristeći programski paket MeshLab (MeshLab Visual Computing Lab – ISTI - CNR <http://meshlab.sourceforge.net/>), odstranjene su sve krvne žile za koje je pretpostavljeno da neće imati značajnu ulogu u simulacijama. Time je model značajno pojednostavljen. Nadalje je mrežni model ubačen u programski paket SolidWorks, koji je korišten i za simuliranje protoka (100, 101). Mrežni model sastavljen je od 10.000 jednostavnih geometrijskih likova (uobičajeno trokuti i trapezi), koji su morali biti spojeni u jednu cjelovitu plohu, da bi se mogao dobiti čvrsti model koji je pogodan za izvođenje simulacija. Osnovna pretpostavka za dobivanje takvog modela je da minimalni radijus zakrivljenosti između bilo koje plohe mrežnog modela ne smije biti manji od  $10^{-4}$  m, što je iziskivalo značajan napor u dobivanju geometrije. Nakon što je izrađen čvrsti model, na sve otvore krvnih žila postavljeni su čepovi, na njima se definiraju rubni uvjeti modela (ulazni tlak, temperatura, brzine...). Krv je u modelu definirana kao nenjutnovska tekućina gustoće  $1 \text{ g/cm}^3$ , viskoznosti  $4 \cdot 10^{-3} \text{ Pas}$ , stijenka arterije definirana je elastičnošću od  $6 \text{ N/mm}^2$ . Zadana temperatura modela bila je normalna temperatura ljudskog tijela  $37 \text{ }^\circ\text{C}$ , a tlak okoline arterije  $101325 \text{ Pa}$ . Na izlaznom čepu postavljen je stalni krvni tlak od  $120 \text{ mmHg}$ . Na ulaznom čepu postavljen je pulsativni volumni protok krvi, koji je simulirao jedan srčani ciklus (102). Simulacije su izvedene na 3D modelu karotidne bifurkacije sa šavnom linijom kod standardne i modificirane everzivne endarterektomije. Osim toga simuliran je niz suženja arterije na šavnoj liniji, dimenzija 1,5; 2,25 i 3 mm kod obje tehnike. Suženje je zadano kao nabor stijenke navedenih dimenzija, a nalazi se na mjestu gdje se nalazi šavna linija po završetku endarterektomije i predstavlja neointimalnu hiperplaziju na šavnoj liniji. Nabor stijenke je modeliran na način da svaka od zadanih tehnika ima svoj pripadajući oblik.

Promatrana je brzina protoka krvi na mjestu same anastomoze te volumni protok krvi kroz unutrašnju i vanjsku karotidnu arteriju, pri tri stupnja suženja, kod obje tehnike (103-106).

Pri izvođenju ovakvih simulacija postoji niz ograničenja. Neuključivanje perifernog otpora unutrašnje i vanjske karotidne arterije u izračun kod pulsativnog protoka može utjecati na rezultat, no uključivanjem dodatnih krvnih žila bi, povećanjem modela, simulacije postale dugotrajne te bi se vrijeme simuliranja s jednoga dana (na 8 jezgri) produljilo na više od tjedan dana (za izvođenje samo jednog slučaja). Osim toga, simulacije su izvođene u rigidnim uvjetima, tj. ovakvim pristupom nije moguće simulirati pomicanje stijenke, niti šavne linije, ali se definiranjem fizičkih karakteristika krvnih žila i restenoze dobivaju točne vrijednosti traženih varijabli. Također, simulacije su izvođene pri stalnom tlaku, što model čini jednostavnim pa na promjene promatranih varijabli periferni otpor bitno ne utječe (102).

#### 4.4. METODE

Studija je prospektivna, kohortna.

Kod prijema u bolnicu bolesnika se upoznaje s ciljevima studije. Nakon pisanog pristanka bolesnik je uključen u studiju. Uključivanjem u studiju nisu mijenjani protokoli za liječenje. U studiju je uključeno 269 ispitanika. Ispitanici su bolesnici operirani na Odjelu za vaskularnu kirurgiju Klinike za kirurgiju KBC Osijek u razdoblju od 1. studenog 2011. do 30. kolovoza 2013. godine.

Za potrebe istraživanja korišteni su podatci iz povijesti bolesti.

Praćeni su sljedeći podatci:

- dob, spol, indikacija za operaciju (asimptomatsko suženje arterije, TIA, preboljeli moždani udar, endarterektomija asimptomatske stenozе prije operacije koronarne bolesti),
- velike perioperacijske komplikacije (smrtni ishod, moždani udar, infarkt miokarda),
- lokalne komplikacije (poslijeoperacijsko krvarenje koje zahtijeva reoperaciju, poslijeoperacijski hematomi koji ne zahtijevaju reoperaciju, ozljede kranijalnih živaca tijekom operacijskog zahvata, infekcije operacijske rane),
- broj hemodinamski značajnih restenoza (preko 70%) na kontrolnom pregledu, tri mjeseca nakon operacijskog zahvata, dijagnosticiranim color Dopplerom, koji je obavio iskusni radiolog.



Prikupljeni podatci statistički su obrađeni i uspoređeni s rezultatima iz tri randomizirane studije: EVEREST studija (Eversion Versus Standard Carotid Endarterectomy-Randomised Study), SPACE-1 studija (Stent Protected Angioplasty Versus Carotid Endarterectomy), CREST studija (Carotid Revascularization Endarterectomy Versus Stenting Trial) te jednom nerandomiziranom retrospektivnom studijom: Massachusetts General Hospital (75,107-109). Ove studije su izabrane jer su međusobno različite, a usporedive su s rezultatima našeg istraživanja.

Računalnim modelom prvo su promatrani hemodinamski parametri na mjestu anastomoze te u unutrašnjoj i vanjskoj karotidnoj arteriji bez restenoze. Klinički parametar, brzina protoka, promatrana je na mjestu anastomoze te u unutrašnjoj i vanjskoj karotidnoj arteriji (103). Također je promatran volumni protok kroz unutrašnju i vanjsku karotidnu arteriju. Simulacijom poslijeoperacijskog suženja na anastomozi (restenoza uzrokovana neointimalnom hiperplazijom), kod standardne i modificirane everzivne tehnike, promatralo se postoje li razlike u protoku pri restenozi istog stupnja kod različitih tehnika odnosno oblika anastomoze. Restenoza na šavnoj liniji određena je na 1,5; 2,25 i 3 mm. Međusobno su uspoređene brzine krvne struje na mjestu restenoze i promjene protoka kroz unutrašnju i vanjsku karotidnu arteriju kod različitih oblika anastomoza u uvjetima nastanka restenoze određenog stupnja (104-106).

#### 4.5. STATISTIČKA OBRADA PODATAKA

Numerički podatci prikazani su srednjom vrijednošću i standardnom devijacijom te medijanom i interkvartilnim rasponom u slučaju izostanka standardne distribucije. Normalnost distribucije testirana je Shapiro-Wilksovim testom. Razlike numeričkih varijabli po skupinama testirane su pomoću Studentovog T-testa, uz interval pouzdanosti od 95%, za normalno raspoređene varijable. U slučaju kada numeričke varijable nisu slijedile normalnu distribuciju korišten je neparametrijski analogon Mann-Whitney U test, uz pouzdanost od 95%. Kategorički podatci testirani su  $\chi^2$  testom te po potrebi Fisherovim egzaktnim testom. Incidencije pojedinih stanja u određenim okolnostima prikazane su relativnim rizikom, uz interval pouzdanosti od 95%. Razlike incidencija određenih ishoda uspoređene su s poznatim, publiciranim vrijednostima, uporabom testa za usporedbu proporcija Usporedba proporcija putem  $z$  vrijednosti. Brzine protoka i volumni protok u unutrašnjoj i vanjskoj karotidnoj arteriji testirani su usporedbom površina ispod krivulje (*AUC - area under curve*) koje su izračunate korištenjem trapezoidalne

aproksimacije, Usporednim testom nezavisnih površina ispod krivulje. Statistička značajnost je postavljena na  $\alpha=0.05$ .

Za analizu je korišten statistički alat MedCalc Statistical Software version 15.11.4 (MedCalc Software bvba, Ostend, Belgium), dok je za simulaciju protoka korišten računalni program Solidworks®Premium 2010 (Dassault Systemes SolidWorks Corporation, Waltham, Massachusetts, USA) (100, 101).

## 5. REZULTATI

### 5.1. KLINIČKA STUDIJA

5.1.1. Demografska analiza, komorbiditet i indikacije za endarterektomiju karotidne arterije s modificiranim oblikom incizije na arteriji ispitanika uključenih u kliničku studiju Odjela za vaskularnu kirurgiju Klinike za kirurgiju KBC Osijek

Na svim je ispitanicima učinjena everzivna endarterektomija s modificiranim oblikom reza. Prosječna dob ispitanika bila je  $68,38 \pm 7,96$  (aritmetička sredina  $\pm$  standardna devijacija) godina, bili su u rasponu od 42 do 87 godina.

Među ispitanicima je bilo značajno više muškaraca ( $p < 0,001$ ; Hi-kvadrat test), njih 180 (66,9%), dok je žena bilo 89 (33,1%).

Bolesnike s hemodinamski značajnom aterosklerotskom stenozom karotidne arterije prati značajan komorbiditet. Najčešće prateće bolesti su hipertenzija, dijabetes i koronarna bolest. Broj i postotak ispitanika s dijabetesom, koronarnom bolešću te hipertenzijom prikazan je u tablici 5.1.

**Tablica 5.1. Broj i postotak ispitanika s dijabetesom, koronarnom bolešću i hipertenzijom uključenih u kliničku studiju endarterektomije karotidne arterije s modificiranim oblikom incizije na arteriji Odjela za vaskularnu kirurgiju Klinike za kirurgiju KBC Osijek**

Vrsta bolesti	n	% (n/269)
Dijabetes	79	29,4%
Hipertenzija	252	93,7%
Koronarna bolest	85	31,6%

Indikacije za operaciju bile su: asimptomatsko suženje unutrašnje karotidne arterije, hemodinamski značajno suženje karotidne arterije (70% ili veće) kod bolesnika bez ranije

neurološke simptomatologije, preboljena TIA uz suženje unutrašnje karotidne arterije 50%, ili veće, preboljeni moždani udar uz suženje veće od 50% te asimptomatsko 70% ili veće suženje karotidne arterije nađeno tijekom pripreme za kardiokiruršku operaciju kod 20 (7,4%) bolesnika. Podjela bolesnika prema indikaciji za operaciju prikazana je u tablici 5.2.

**Tablica 5.2. Broj i postotak ispitanika uključenih u kliničku studiju endarterektomije karotidne arterije s modificiranim oblikom incizije na arteriji Odjela za vaskularnu kirurgiju Klinike za kirurgiju KBC Osijek, prema indikacijama za operaciju**

<b>Simptomi</b>	<b>n</b>	<b>% (n/269)</b>
Asimptomatski	110	40,9%
TIA	44	16,4%
CVI	95	35,3%
Priprema za kardiokiruršku operaciju	20	7,4%

5.1.2. Lokalne perioperacijske komplikacije kod ispitanika uključenih u kliničku studiju endarterektomije karotidne arterije s modificiranim oblikom incizije na arteriji Odjela za vaskularnu kirurgiju Klinike za kirurgiju KBC Osijek tijekom operacijskog zahvata

Komplikacije vezane uz samu kiruršku proceduru imala su 4 ispitanika. U jednom slučaju poslijeoperacijski se razvio hematoma koji se spontano resorbirao, dok je kod jednog bolesnika hematoma zahtijevao reoperaciju zbog veličine. Dva su bolesnika imala ozljedu laringealnog živca (Tablica 5.3.).

**Tablica 5.3. Broj i postotak lokalnih komplikacija vezanih uz operacijski zahvat endarterektomije karotidne arterije s modificiranim oblikom incizije ispitanika uključenih u kliničku studiju Odjela za vaskularnu kirurgiju Klinike za kirurgiju KBC Osijek**

<b>Vrsta komplikacije</b>	<b>n</b>	<b>% (n/269)</b>
Bez komplikacija	256	96,2%
Hematom (spontana resorpcija)	1	0,4%
Hematom (reoperacija)	1	0,4%
Ozljeda živca	2	0,7%

5.1.3. Velike komplikacije tijekom operacijskog zahvata endarterektomije karotidne arterije s modificiranim oblikom incizije i poslijeoperacijskog perioda od mjesec dana kod ispitanika uključenih u kliničku studiju Odjela za vaskularnu kirurgiju Klinike za kirurgiju KBC Osijek

Moždani udar perioperacijski i tijekom sljedećih mjesec dana zabilježen je u 6 ispitanika. Za vrijeme same operacije ili tijekom prva 24 sata dogodila su se 4 inzulta, jedan se dogodio 3 dana nakon zahvata, a jedan poslije dva tjedna. Jedan moždani udar, nastao unutar prva 24 sata, bio je hemoragijski i završio je smrću. Dva moždana udara završila su lakšom hemiparezom, jedan težom, a dva blažom monoparezom ruke (Tablica 5.4.).

Tijekom prvih mjesec dana od operacijskog zahvata 2 ispitanika imala su TIA-u. Dan nakon operacije jedna je bolesnica dobila infarkt miokarda, koji je završio smrću (Tablica 5.4.).

**Tablica 5.4. Broj i postotak velikih komplikacija tijekom operacijskog zahvata endarterektomije karotidne arterije s modificiranim oblikom incizije i poslijeoperacijskog perioda od mjesec dana ispitanika uključenih u kliničku studiju Odjela za vaskularnu kirurgiju Klinike za kirurgiju KBC Osijek**

Vrsta komplikacije	n	% (n/269)
Smrt	2	0,8%
CVI	6	2,3%
TIA	2	0,8%
Infarkt miokarda	1	0,4%

5.1.4. Restenoze i okluzije nakon endarterektomije karotidne arterije s modificiranim oblikom incizije ispitanika uključenih u kliničku studiju Odjela za vaskularnu kirurgiju Klinike za kirurgiju KBC Osijek

Tijekom praćenja 240 ispitanika nije imalo hemodinamski značajne restenoze, dok 18 bolesnika nije napravilo kontrolni Doppler nakon 3 mjeseca. Rane restenoze dijagnosticirane su kod 4 ispitanika i sve su bile asimptomatske. Jednom je ispitaniku nakon 6 mjeseci učinjena reoperacija, a ostale se prate i za sada nije indiciran ponovni zahvat. Na kontrolnim dopplerskim pregledima, tijekom poslijeoperacijskog praćenja, nađeno je 7 asimptomatskih okluzija operirane krvne žile (Tablica 5.5.).

**Tablica 5.5. Incidencija ranih restenoza i okluzija nakon endarterektomije karotidne arterije s modificiranim oblikom incizije na arteriji ispitanika uključenih u kliničku studiju Odjela za vaskularnu kirurgiju Klinike za kirurgiju KBC Osijek**

Vrsta restenoze	n	% (n/251*)
Bez restenoze	240	95,6%
Hemodinamski značajna restenoza	4	1,6%
Okulzija	7	2,8%

\*nedostaje 18 bolesnika kojima nije napravljen kontrolni Doppler nakon 3 mjeseca

5.1.5. Distribucija komorbiditeta i komplikacija asimptomatskih i simptomatskih ispitanika uključenih u kliničku studiju endarterektomije karotidne arterije s modificiranim oblikom incizije na arteriji Odjela za vaskularnu kirurgiju Klinike za kirurgiju KBC Osijek

Očekivani broj komplikacija je različit kod simptomatskih i asimptomatskih bolesnika. Ispitanici podijeljeni u dvije skupine, prema indikaciji za operaciju, slične su starosne dobi ( $p=0,696$ ; Studentov T test). Asimptomatski ispitanici stari su prosječno  $68,61 \pm 7,84$  (aritmetička sredina  $\pm$  standardna devijacija) godina, u rasponu od 46 do 83 godina, a simptomatski su prosječne dobi  $68,22 \pm 8,06$  (aritmetička sredina  $\pm$  standardna devijacija) godina, u rasponu od 42 do 87 godina.

U Tablici 5.6 prikazana je distribucija kategorijskih varijabli kod simptomatskih i asimptomatskih ispitanika (u asimptomatske su pribrojani i bolesnici s pripremom za kardio operaciju).

**Tablica 5.6. Demografska i analiza komorbiditeta ispitanika uključenih u kliničku studiju endarterektomije karotidne arterije s modificiranim oblikom incizije na arteriji Odjela za vaskularnu kirurgiju Klinike za kirurgiju KBC Osijek, prema indikaciji za operaciju**

<b>Opis</b>	<b>Asimptomatski /n(%)</b>	<b>Simptomatski /n(%)</b>	<b>Ukupno</b>	<b>p*</b>
<b>Spol</b>				
Muškarci	85 (65,4)	95 (68,3)	180 (66,9)	0,606
Žene	45 (34,6)	44 (31,7)	89 (33,1)	
<b>Diabetes mellitus</b>				
Da	43 (33,1)	36 (25,9)	79 (29,4)	0,196
Ne	87 (66,9)	103 (74,1)	190 (70,6)	
<b>Hipertenzija</b>				
Da	120 (92,3)	132 (95,0)	252 (93,7)	0,371
Ne	10 (7,7)	7 (5,0)	17 (6,3)	
<b>Koronarna bolest</b>				
Da	54 (41,5)	31 (22,3)	85 (31,6)	0,001
Ne	76 (58,5)	108 (77,7)	184 (68,4)	
<b>Ukupno</b>	<b>130 (100,0)</b>	<b>139 (100,0)</b>	<b>269 (100,0)</b>	

**\*Hi-kvadrat test**

Usporedbom ispitanika s asimptomatskom odnosno simptomatskom stenozom nađena je statistički značajna razlika incidencije koronarne bolesti. Značajno više asimptomatskih imalo je koronarnu bolest ( $p=0,001$ ). Dvije skupine ispitanika se ne razlikuju po spolu, niti po omjeru prisutnosti dijabetesa, niti hipertenzije (Tablica 5.6).



U tablici 5.7. prikazan je broj komplikacija kod simptomatskih i asimptomatskih ispitanika.

**Tablica 5.7. Distribucija perioperacijskih komplikacija ispitanika uključenih u kliničku studiju endarterektomije karotidne arterije s modificiranim oblikom incizije na arteriji Odjela za vaskularnu kirurgiju Klinike za kirurgiju KBC Osijek, prema indikacijama za operaciju**

	<b>Asimptomatski</b> /n	<b>Simptomatski</b> /n	<b>Ukupno</b> /n
<b>Velike perioperacijske komplikacije</b>			
Smrt	0	2	2
Moždani udar	2	4	6*
Restenoza	1	3	4
<b>Lokalne kirurške komplikacije</b>			
Hematom	1	0	1
Krvarenje	0	1	1
Ozljeda živca	1	1	2

\*jedan moždani (hemoragijski) i jedan infarkt su završili smrću

## 5.2. USPOREDBA REZULTATA KLINIČKE STUDIJE ENDARTEREKTOMIJE KAROTIDNE ARTERIJE S MODIFICIRANIM OBLIKOM INCIZIJE NA ARTERIJI ODJELA ZA VASKULARNU KIRURGIJU KLINIKE ZA KIRURGIJU KBC OSIJEK S EVEREST, SPACE-1, CREST I MASSACHUSETTS GENERAL HOSPITAL STUDIJOM

### 5.2.1. Usporedba rezultata kliničke studije endarterektomije karotidne arterije s modificiranim oblikom incizije na arteriji Odjela za vaskularnu kirurgiju Klinike za kirurgiju KBC Osijek s EVEREST studijom

EVEREST je trenutno najcitiranija studija koja uspoređuje rezultate standardne i everzivne tehnike karotidne endarterektomije. Studija je multicentrična i randomizirana (107). Provedena je u Italiji od 1994. do 1997. godine. Studija uspoređuje rezultate everzivne i standardne endarterektomije karotidne arterije. U studiju je ukupno uključeno 1.353 bolesnika, od toga je 675 operirano standardnom, a 678 everzivnom tehnikom. Iz ove studije izdvojili smo podatke koji se odnose na bolesnike operirane everzivnom tehnikom te ih usporedili s našim rezultatima. Rezultati usporedbe podataka prikazani su u tablici (Tablica 5.8.).

**Tablica 5.8. Usporedba rezultata kliničke studije endarterektomije karotidne arterije s modificiranim oblikom incizije na arteriji Odjela za vaskularnu kirurgiju Klinike za kirurgiju KBC Osijek s rezultatima EVEREST (Eversion Versus Standard Carotid Endarterectomy-Randomised Study) studije**

Varijable	Broj ispitanika studije KBC Osijek, n=269	Broj ispitanika EVEREST studije, n=678	p
Dob/aritmetička sredina ± SD	68,38 ± 7,96	69,3 ± 9,8	0,171*
Muški spol/n(%)	180 (66,9)	483 (71,2)	0,190†
Hipertenzija/n(%)	252 (93,7)	477 (70,4)	<0,001†
Dijabetes/n(%)	79 (29,4)	117 (17,3)	<0,001†
Koronarna bolest/n(%)	85 (31,6)	187 (27,6)	0,218†
<b>Indikacija za operaciju:</b>			
CVI /n(%)	95 (35,3)	95 (14,0)	<0,001†
TIA /n(%)	44 (16,4)	205 (30,2)	<0,001†
Asimptomatski te bolesnici u pripremi za kardiokiruršku operaciju /n(%)	130 (48,3)	289 (42,6)	0,111†
<b>Velike komplikacije:</b>			
CVI /n(%)	6 (2,2)	15 (2,2)	>0,950‡
TIA /n(%)	2 (0,7)	9 (1,2)	0,498‡
infarkt /n(%)	1 (0,4)	3 (0,4)	>0,950‡
smrt /n(%)	2 (0,7)	6 (0,9)	0,762‡
<b>Lokalne komplikacije:</b>			
Hematom, spontana resorpcija /n(%)	1 (0,4)	24 (3,5)	0,007‡
Ozljeda živca /n(%)	2 (0,7)	26 (3,8)	0,011‡
<b>Restenoze i okluzije:</b>			
Rana restenoza	4 (1,5)	16 (2,4)	0,389‡

\*Studentov T test

†Hi-kvadrat test

‡Usporedni Z-test za proporcije

Rezultati analize pokazuju značajno veći postotak bolesnika s hipertenzijom i dijabetesom među ispitanicima obuhvaćenih našom studijom. Uspoređujući indikacije za operaciju, ima značajno više onih s preboljenim inzultom, ali značajno manje s TIA-om ( $p=0,498$ ) među ispitanicima koji su obuhvaćeni kliničkom studijom endarterektomije karotidne arterije s modificiranim oblikom incizije na arteriji Odjela za vaskularnu kirurgiju Klinike za kirurgiju KBC Osijek u odnosu na ispitanike obuhvaćene EVEREST studijom. Nema razlike u učestalosti velikih komplikacija, ali je značajno manja učestalost hematoma ( $p=0,007$ ) i ozljeda živaca ( $p=0,011$ ) među ispitanicima obuhvaćenim našom studijom (Tablica 5.8.). Obje skupine ispitanika slične su starosne dobi i podjednake su omjera po spolu.

#### 5.2.2. Usporedba rezultata kliničke studije endarterektomije karotidne arterije s modificiranim oblikom incizije na arteriji Odjela za vaskularnu kirurgiju Klinike za kirurgiju KBC Osijek sa SPACE-1 studijom

SPACE-1 je randomizirana multicentrična studija koja uspoređuje rezultate stentiranja karotidne arterije prema operaciji kod simptomatskih bolesnika. Provođena je između 2001. i 2006. godine (108). U studiju je bilo uključeno 563 operiranih bolesnika. Bolesnici su operirani i standardnom i everzivnom tehnikom. Studijom su dobiveni multicentrični rezultati obje operacijske tehnike, zatim su međusobno uspoređeni. Standardnom tehnikom bilo je operirano 310 bolesnika, a everzivnom 206 bolesnika. Rezultati naše studije uspoređeni su s rezultatima 206 everzivnih operacija iz SPACE-1 studije. Studija je proučavala rezultate liječenja samo simptomatskih bolesnika pa su isti uspoređeni s rezultatima naših operacija kod ispitanika s preboljenim CVI-om i TIA-om. Usporedbu rezultata prikazuje tablica (Tablica 5.9).

**Tablica 5.9. Usporedba rezultata kliničke studije endarterektomije karotidne arterije s modificiranim oblikom incizije na arteriji Odjela za vaskularnu kirurgiju Klinike za kirurgiju KBC Osijek sa SPACE-1 (Stent Protected Angioplasty Versus Carotid Endarterectomy) studijom**

<b>Varijable</b>	<b>Broj ispitanika studije KBC Osijek n=139</b>	<b>Broj ispitanika SPACE-1 studije n=206</b>	<b>p</b>
Dob/aritmetička sredina ± SD	68,22 ± 8,06	68,7	-
Muški spol/n(%)	95 (68,3)	134 (65,0)	0,525*
Hipertenzija/n(%)	132 (95,0)	158 (76,7)	<0,001*
Dijabetes/n(%)	36 (25,9)	56 (27,2)	0,789*
Koronarna bolest/n(%)	31 (22,3)	47 (22,8)	0,913*
<b>Indikacija za operaciju:</b>			
CVI /n (%)	97 (69,8)	94 (45,6)	<0,001†
TIA /n (%)	42 (30,2)	60 (29,1)	0,826†
<b>Velike komplikacije:</b>			
CVI /n (%)	4 (2,9)	8 (3,9)	0,621†
TIA /n (%)	1 (0,7)	4 (1,9)	0,356†
infarkt /n (%)	0 (0,0)	2 (1,0)	0,238†
smrt /n (%)	2 (1,4)	3 (0,6)	0,447†
<b>Lokalne komplikacije:</b>			
Hematom, spontana resorpcija /n (%)	1 (0,7)	16 (7,8)	0,003†
Ozljeda živca /n (%)	1 (0,7)	17 (8,3)	0,002†
<b>Restenoze i okluzije:</b>			
Rana restenoza	3 (2,2)	5 (2,4)	0,904†

\*Hi-kvadrat test

†Usporedni Z-test za proporcije

Obje skupine ispitanika slične su starosne dobi i podjednagog omjera po spolu, podjednak je postotak bolesnika s dijabetesom i koronarnom bolešću. Statistički je značajno veći postotak bolesnika s hipertenzijom među ispitanicima KBC Osijek ( $p < 0,001$ ). Uspoređujući indikacije za operaciju značajno je više bolesnika s preboljenim moždanim udarom u našoj ispitivanoj skupini ( $p < 0,001$ ). Nema razlike u postotku velikih komplikacija, ali je značajno manji postotak hematoma rane ( $p = 0,003$ ) i intraoperacijskih ozljeda živaca ( $p = 0,002$ ) kod naših ispitanika (Tablica 5.9.).

### 5.2.3. Usporedba rezultata kliničke studije endarterektomije karotidne arterije s modificiranim oblikom incizije na arteriji Odjela za vaskularnu kirurgiju Klinike za kirurgiju KBC Osijek sa CREST studijom

CREST studija je randomizirana multicentrična studija koja je uspoređivala rezultate karotidne endarterektomije i stentiranja (109). Provedena je u 108 centara u SAD i Kanadi, od 2000. do 2008. godine. Ukupno je u studiju bilo uključeno 2.522 bolesnika, od toga je 1.240 liječeno operacijski. U ovoj studiji ne navodi se vrsta operacije, stoga su rezultati naše studije uspoređeni s rezultatima kombinacije everzivne i standardne tehnike. Restenoze nisu bile predmet istraživanja CREST studije. Rezultati usporedbe podataka prikazani su u Tablici 5.10.

**Tablica 5.10. Usporedba rezultata kliničke studije endarterektomije karotidne arterije s modificiranim oblikom incizije na arteriji Odjela za vaskularnu kirurgiju, Klinike za kirurgiju KBC Osijek sa CREST (Carotid Revascularization Endarterectomy Versus Stenting Trial) studijom**

<b>Varijable</b>	<b>Broj ispitanika studije KBC Osijek n=269</b>	<b>Broj ispitanika CREST studije n=1.240</b>	<b>p</b>
Dob/aritmetička sredina ± SD	68,4 ± 8,0	69,2 ± 8,7	0,166*
Muški spol /n(%)	180 (66,9)	823 (66,4)	0,875†
Hipertenzija /n(%)	252 (93,7)	1068 (86,1)	<0,001†
Dijabetes /n(%)	79 (29,4)	377 (30,4)	0,746†
Koronarna bolest/n(%)	85 (31,6)	558 (45,0)	<0,001†
Asimptomatski te bolesnici u pripremi za kardiokiruršku operaciju /n(%)	130 (48,3)	587 (47,3)	0,766†
<b>Velike komplikacije:</b>	9 (3,3)	56 (4,5)	0.379‡
CVI /n (%)	6 (2,2)	29 (2,3)	0.921‡
smrt /n (%)	2 (0,7)	4 (0,3)	0.328‡

\*Studentov T test

†Hi-kvadrat test

‡Usporedni Z-test za proporcije

Usporedna analiza pokazala je kako su obje skupine ispitanika slične starosne dobi i podjednagog omjera po spolu. Statistički je značajno veći postotak bolesnika s hipertenzijom ( $p < 0,001$ ) te značajno manji s koronarnom bolešću ( $p < 0,001$ ) među ispitanicima koji u obuhvaćeni našom studijom u odnosu na ispitanike obuhvaćene CREST studijom. Podjednak

je postotak bolesnika s prisutnim dijabetesom u obje skupine. Također je podjednak postotak asimptomatskih odnosno simptomatskih bolesnika (Tablica 5.10.).

Nema statistički značajne razlike u učestalosti velikih komplikacija između ovog istraživanja i CREST studije. Ostali podatci nisu bili usporedivi.

#### 5.2.4. Usporedba rezultata kliničke studije endarterektomije karotidne arterije s modificiranim oblikom incizije na arteriji Odjela za vaskularnu kirurgiju Klinike za kirurgiju KBC Osijek s Massachusetts General Hospital studijom

Massachusetts General Hospital je studija iz razdoblja od 1995. do 2005. godine (75). U toj ustanovi operirano je 950 bolesnika sa stenozom karotidne arterije. Tada je everzivna endarterektomija uvedena kao nova metoda operiranja karotidne stenoze u tu ustanovu. Svrha studije je bila usporedba everzivne i standardne tehnike. U studiju su uključeni oni bolesnici koje su operirali iskusni kirurzi i koji imaju jednogodišnje praćenje nakon operacije. Kriterije uključivanja u studiju ispunilo je 155 bolesnika operiranih standardnom tehnikom i 135 everzivnom tehnikom.

Iz studije su izdvojeni rezultati everzivnih operacija i uspoređeni s rezultatima dobivenim našim istraživanjem. Detaljni podatci prikazani su u Tablici 5.11.



**Tablica 5.11. Usporedba rezultata kliničke studije endarterektomije karotidne arterije s modificiranim oblikom incizije na arteriji Odjela za vaskularnu kirurgiju Klinike za kirurgiju KBC Osijek s Massachusetts General Hospital studijom**

<b>Varijable</b>	<b>Broj ispitanika studije KBC Osijek n=269</b>	<b>Broj ispitanika Massachuset studije n=135</b>	<b>p</b>
Dob/aritmetička sredina ± SD	68,38 ± 7,96	74,1 ± 9,7	<0,001*
Postotak muškaraca/n (%)	180 (66,9)	84 (62,7)	0,403†
Hipertenzija/n (%)	252 (93,7)	126 (93,3)	0,877†
Dijabetes/n (%)	79 (29,4)	31 (23,0)	0,174†
Koronarna bolest/n (%)	85 (31,6)	70 (52,6)	<0,001†
<b>Indikacija za operaciju:</b>			
CVI /n (%)	95 (35,3)	16 (11,9)	<0,001‡
TIA /n (%)	44 (16,4)	27 (20,0)	0,371‡
Asimptomatski te bolesnici u pripremi za kardiokiruršku operaciju /n (%)	130 (48,3)	92 (68,1)	<0,001‡
<b>Velike komplikacije:</b>			
CVI /n (%)	6 (2,2)	0 (0,0)	0,083‡
TIA /n (%)	2 (0,7)	3 (2,2)	0,192‡
Infarkt /n (%)	1 (0,4)	1 (0,7)	0,687‡
<b>Lokalne komplikacije:</b>			
Hematom, spontana resorpcija /n (%)	1 (0,4)	4 (3,0)	0,028‡
Ozljeda živca /n (%)	2 (0,7)	1 (0,7)	>0,950‡
<b>Restenoze i okluzije:</b>			
Rana restenoza /n (%)	4 (1,5)	9 (6,7)	0,005‡

\*Studentov T test

†Hi-kvadrat test

‡Usporedni Z-test za proporcije

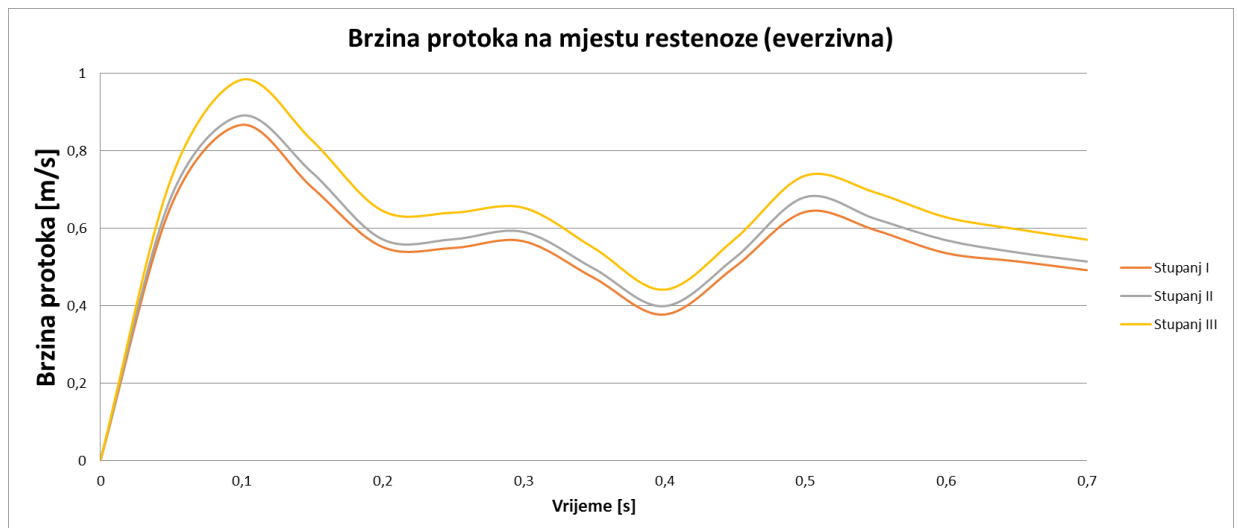
Objektive skupine ispitanika slične su starosne dobi i podjednako omjera po spolu. Statistički je značajno manji postotak bolesnika s koronarnom bolešću među ispitanicima obuhvaćenim kliničkom studijom endarterektomije karotidne arterije s modificiranim oblikom incizije na arteriji Odjela za vaskularnu kirurgiju Klinike za kirurgiju KBC Osijek ( $p < 0,001$ ). Za hipertenziju i dijabetes nije nađena razlika. Statistički je značajno više ispitanika s preboljenim moždanim udarom ( $p < 0,001$ ), odnosno manje asimptomatskih bolesnika ( $p < 0,001$ ) obuhvaćenih kliničkom studijom endarterektomije karotidne arterije s modificiranim oblikom incizije na arteriji Odjela za vaskularnu kirurgiju Klinike za kirurgiju KBC Osijek. Za TIA-u nije nađena razlika (Tablica 5.11.). Statistički značajna razlika nađena je i za pojavu hematoma ( $p = 0,028$ ) i rane restenoze ( $p = 0,005$ ), incidencija je manja kod ispitanika obuhvaćenih našom studijom.

### 5.3. RAČUNALNI MODEL PROTOKA KRVI KROZ KAROTIDNU BIFURKACIJU S RESTENOZOM ANASTOMOZE, NAKON EVERZIVNE ENDARTEREKTOMIJE SA STANDARDNIM I MODIFICIRANIM OBLIKOM INCIZIJE NA ARTERIJI

#### 5.3.1. Brzine protoka krvi kroz anastomozu nakon everzivne endarterektomije sa standardnim i modificiranim oblikom incizije na arteriji

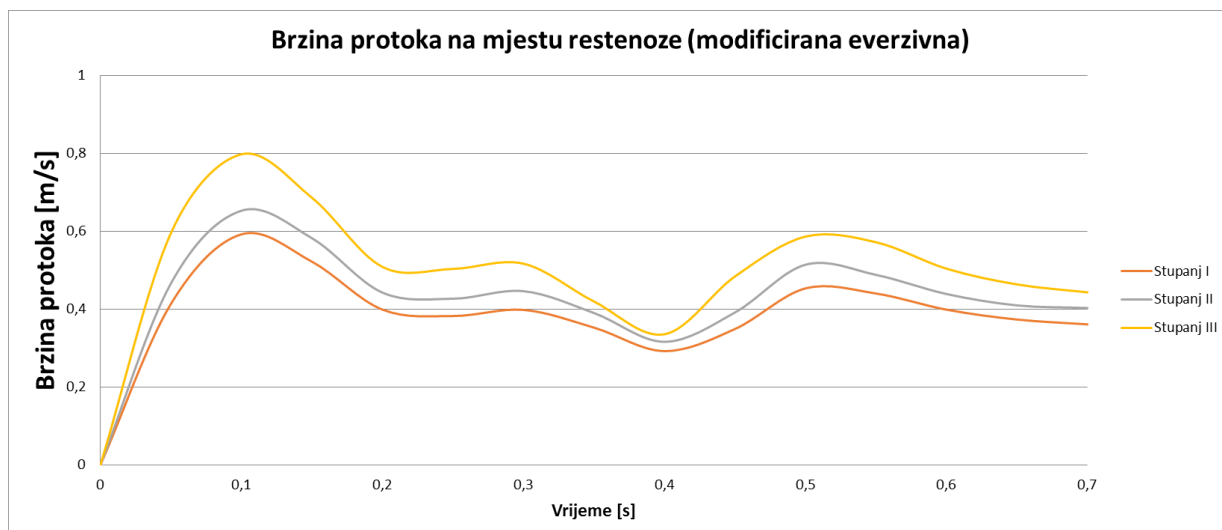
Budući da su modeli uspoređivani relativno jedan prema drugome, najprije su simulirane obje vrste anastomoze bez stenoze na šavnoj liniji, gdje nije bilo povećanja brzine protoka na mjestu anastomoze kod obje tehnike, radi dobivanja referentnih vrijednosti za svaku proučavanu stenozu.

Nakon toga simulirana je restenoza pri standardnoj everzivnoj tehnici, i to za tri različita stupnja restenoze: 1,5, 2,25 i 3 mm na šavnoj liniji. Rezultati standardne everzivne tehnike pokazuju da povećanjem stupnja restenoze na šavnoj liniji dolazi do značajnog povećanja brzine protoka (Slika 5.1.).



**Slika 5.1. Utjecaj stupnja restenoze na brzinu protoka krvi kroz anastomozu, pri standardnoj everzivnoj tehnici endarterektomije karotidne arterije ( $p < 0,001$ ; Usporedni test nezavisnih površina ispod krivulje). Žutom, sivom i narančastom linijom prikazane su brzine na mjestu restenoze tijekom jednog srčanog ciklusa.**

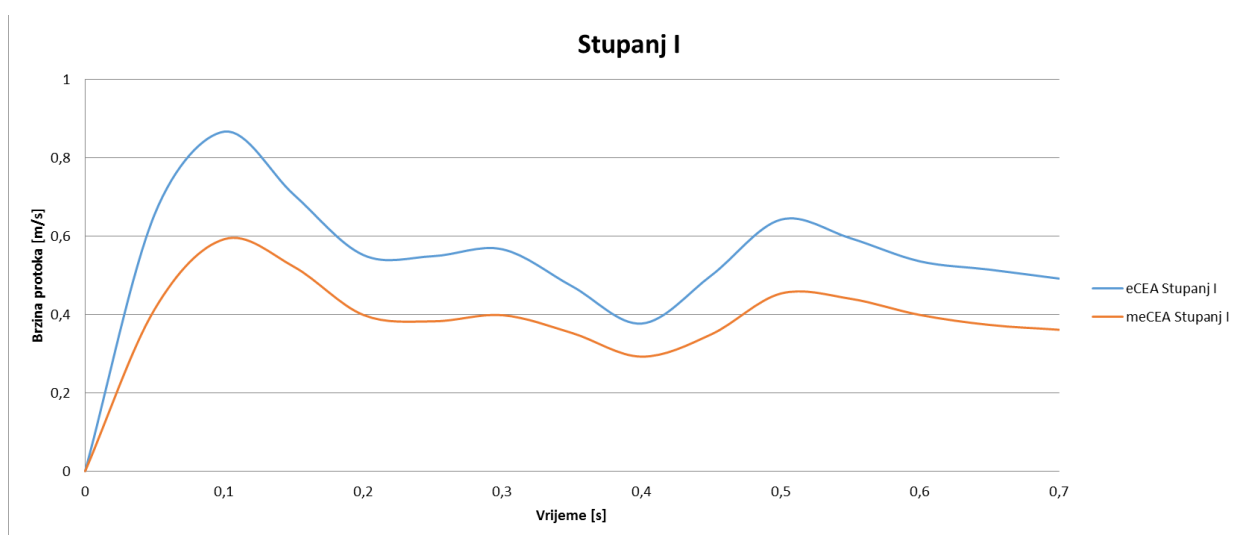
U drugom slučaju simulirana je restenoza pri modificiranoj everzivnoj tehnici. Simulacije su također rađene za tri stupnja restenoze: od 1,5; 2,25 i 3 mm na šavnoj liniji, da bi se mogli usporediti s prethodnim rezultatima. Kao i kod standardne everzivne tehnike, u modificiranoj everzivnoj tehnici zapaženo je povećanje brzine protoka u području šavne linije s razvojem restenoze (Slika 5.2.).



**Slika 5.2. Utjecaj stupnja restenoze na brzinu protoka krvi kroz anastomozu, pri modificiranoj everzivnoj tehnici endarterektomije karotidne arterije ( $p < 0,001$ ; Usporedni test nezavisnih površina ispod krivulje). Žutom, sivom i narančastom linijom prikazane su brzine na mjestu restenoze tijekom jednog srčanog ciklusa.**

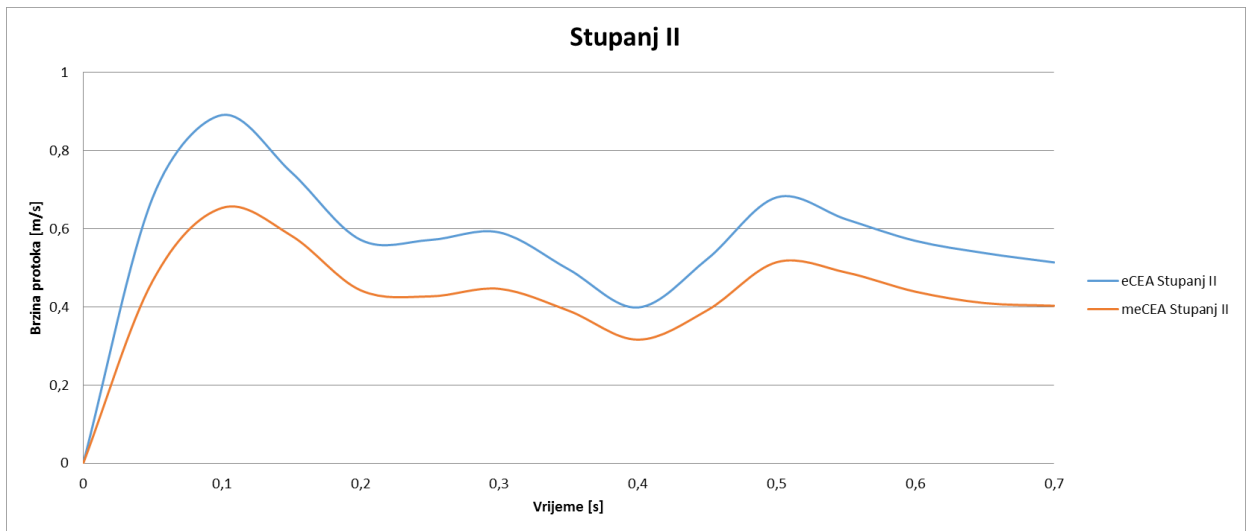
Vrlo je lako primijetiti da su apsolutni iznosi brzina u jednoj i drugoj tehnici različiti, stoga su uspoređene brzine protoka između dviju tehnika kod istovjetnog stupnja suženja.

Kod suženja na šavnoj liniji od 1,5 mm brzina protoka kroz samu anastomozu je veća pri primjeni standardne everzivne tehnike (Slika 5.3.).



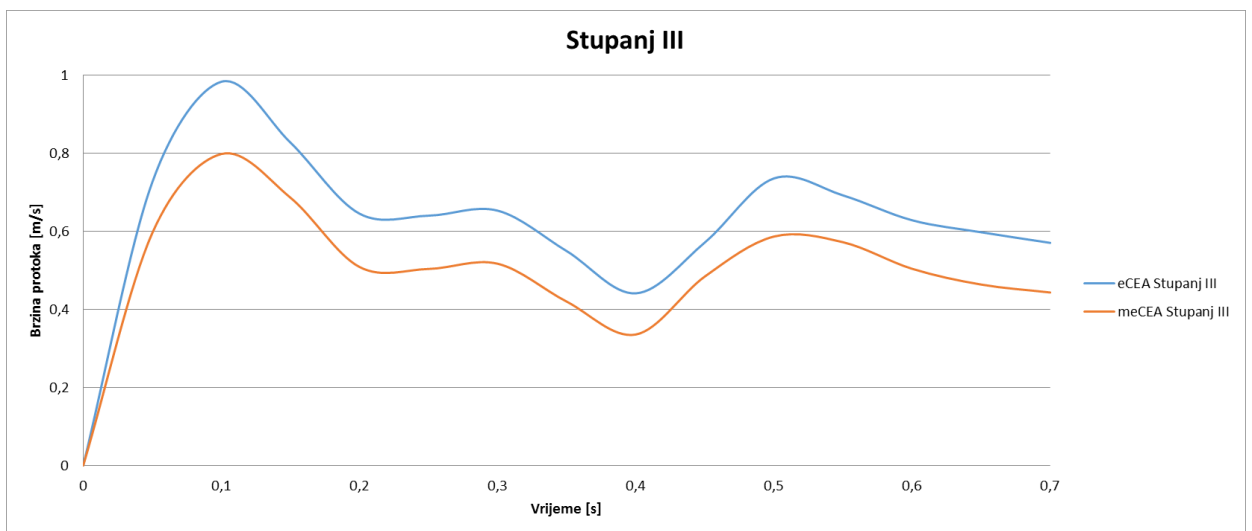
**Slika 5.3. Usporedba brzina protoka krvi kroz anastomozu, pri restenozi od 1,5 mm, između standardne (plava linija) i modificirane tehnike endarterektomije (crvena linija) karotidne arterije ( $p < 0,001$ ; Usporedni test nezavisnih površina ispod krivulje).**

Pri suženju na šavnoj liniji od 2,25 mm brzine protoka na mjestu anastomoze su veće pri korištenju standardne everzivne tehnike (Slika 5.4.).



**Slika 5.4. Usporedba brzina protoka krvi kroz anastomozu, pri restenozu od 2,25 mm, između standardne (plava linija) i modificirane tehnike endarterektomije (crvena linija) karotidne arterije ( $p < 0,001$ ; Usporedni test nezavisnih površina ispod krivulje).**

Uspoređene su brzine protoka pri suženju šavne linije za 3 mm. Uočljiv je porast brzine protoka kod obje tehnike. Porast brzine je uočljivo manji pri provođenju modificirane everzivne tehnike (Slika 5.5.)



**Slika 5.5. Usporedba brzina protoka krvi kroz anastomozu, pri restenozu od 3 mm, između standardne (plava linija) i modificirane tehnike endarterektomije (crvena linija) karotidne arterije ( $p = 0,734$ ; Usporedni test nezavisnih površina ispod krivulje).**

5.3.2. Brzine protoka i volumni protoci kroz unutrašnju karotidnu arteriju, nakon everzivne endarterektomije sa standardnim i modificiranim oblikom incizije na arteriji

Brzine protoka u zajedničkoj karotidnoj arteriji, proksimalno od šavne linije, bile su iste u obje operacijske tehnike. Simulacijom restenoze na šavnoj liniji brzine u unutrašnjoj karotidnoj arteriji padaju kod obje operacijske tehnike (Tablica 5.12.).

Volumni protok unutar zajedničke karotidne arterije, proksimalno od šavne linije, bio je jednak u svim modelima. Volumni protok unutarnje karotidne arterije smanjivao se napredovanjem restenoze u standardnoj everzivnoj i modificiranoj tehnici, (Tablica 5.5.).

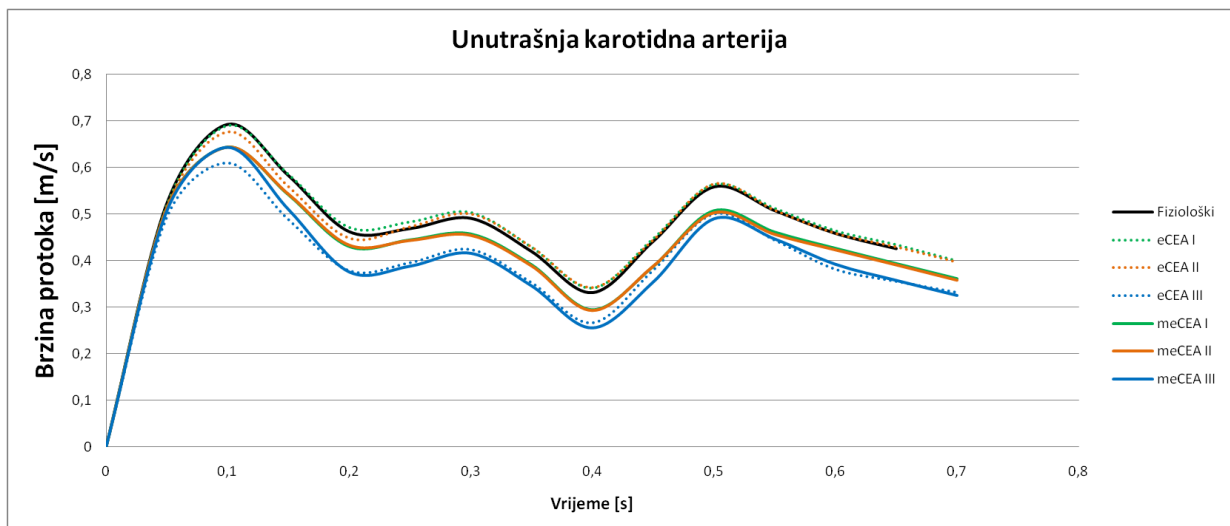
**Tablica 5.12. Brzina protoka i volumni protoci kroz unutrašnju karotidnu arteriju pri korištenju standardne i modificirane everzivne endarterektomije karotidne arterije, pri 3 stupnja restenoze**

Sistolički tlak	Restenoza	Brzina protoka			Volumni protok		
		eCEA [AUC*]	meCEA [AUC*]	p†	eCEA [AUC*]	meCEA [AUC*]	p†
120 mmHg	Stupanj I.	0,332	0,304	<0,001	5,28	5,43	<0,001
	Stupanj II.	0,327	0,303	<0,001	5,13	5,37	<0,001
	Stupanj III.	0,281	0,282	0,734	4,71	5,05	<0,001

\*Površina ispod krivulje (od engl. Area Under Curve)

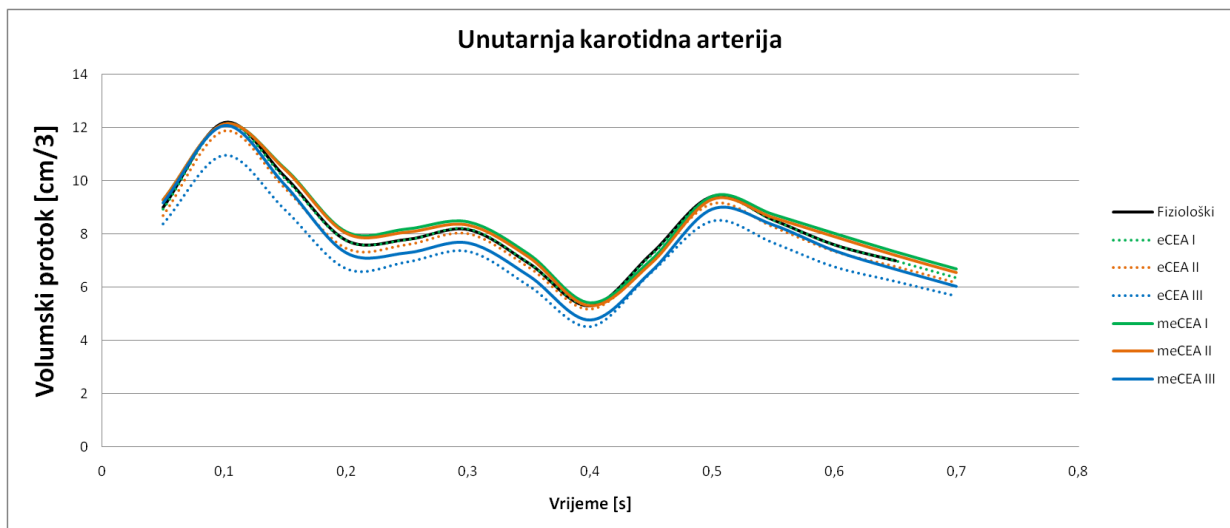
†Usporedni test nezavisnih površina ispod krivulje

Ukupno gledano, brzine protoka u unutrašnjoj karotidnoj arteriji manje su oscilirale porastom restenoze i bile su manje u modificiranim everzivnim modelima ( Slika 5.6.).



**Slika 5.6. Usporedba brzine protoka krvi kroz unutrašnju karotidnu arteriju, pri tri stupnja restenoze, upotrebom standardne i modificirane endarterektomije karotidne arterije ( $p < 0,001$ ; (Usporedni test nezavisnih površina ispod krivulje). Crna linija predstavlja fiziološki model bez stenozе.**

Volumno smanjenje protoka bilo je značajno veće nakon standardne tehnike. Vršni volumni protok za 2. i 3. stupanj restenoze bio je manji nakon standardne tehnike nego nakon modificirane tehnike, odnosno kod zdrave arterije (Slika 5.7.).



**Slika 5.7. Usporedba volumnog protoka krvi kroz unutrašnju karotidnu arteriju, pri tri stupnja restenoze, upotrebom standardne i modificirane endarterektomije karotidne arterije ( $p < 0,001$ ; Usporedni test nezavisnih površina ispod krivulje). Crna linija predstavlja fiziološki model bez stenozе.**

5.3.3. Brzine protoka i volumni protoci kroz vanjsku karotidnu arteriju nakon everzivne endarterektomije sa standardnim i modificiranim oblikom incizije na arteriji

Brzine protoka u vanjskoj karotidnoj arteriji povećavale su se povećanjem stupnja restenoze kod obje operacijske tehnike (Tablica 5.13.).

Volumni protoci vanjske karotidne arterije povećavali su se napredovanjem restenoze nakon obje tehnike (Tablica 5.13.).

**Tablica 5.13. Brzina protoka i volumni protoci kroz vanjsku karotidnu arteriju pri standardnoj i modificiranoj everzivnoj endarterektomiji karotidne arterije, pri 3 stupnja restenoze**

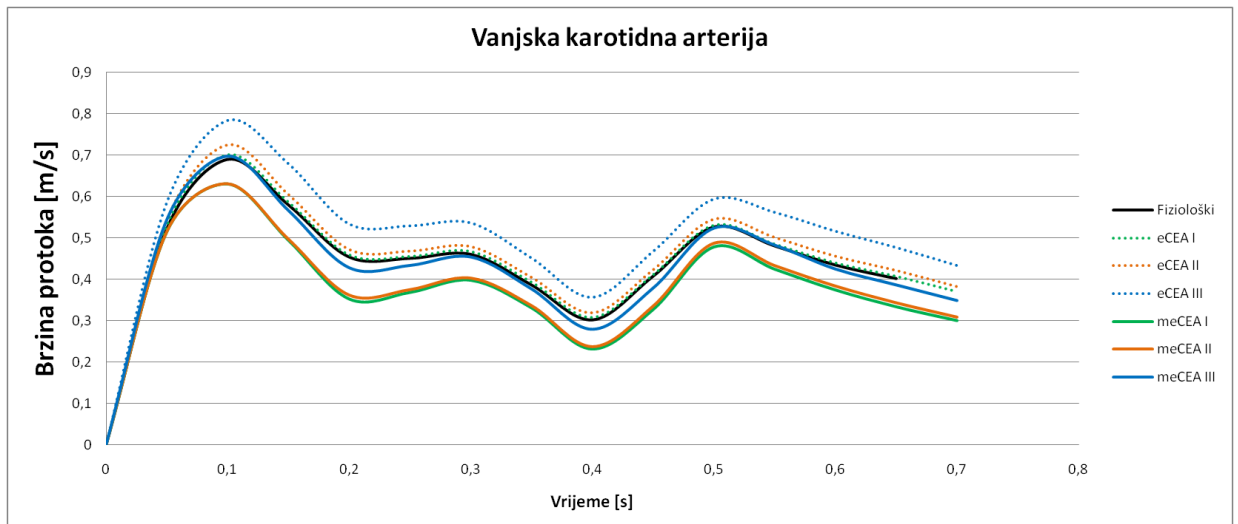
Sistolički tlak	Restenoza	Brzina protoka			Volumni protok		
		eCEA [AUC*]	meCEA [AUC*]	p†	eCEA [AUC*]	meCEA [AUC*]	p†
120 mmHg	Stupanj I.	0,318	0,271	<0,001	3,21	3,13	0,002
	Stupanj II.	0,328	0,275	<0,001	3,33	3,20	<0,001
	Stupanj III	0,364	0,307	<0,001	3,71	3,59	<0,001

\*Površina ispod krivulje (od engl. Area Under Curve)

†Usporedni test nezavisnih površina ispod krivulje

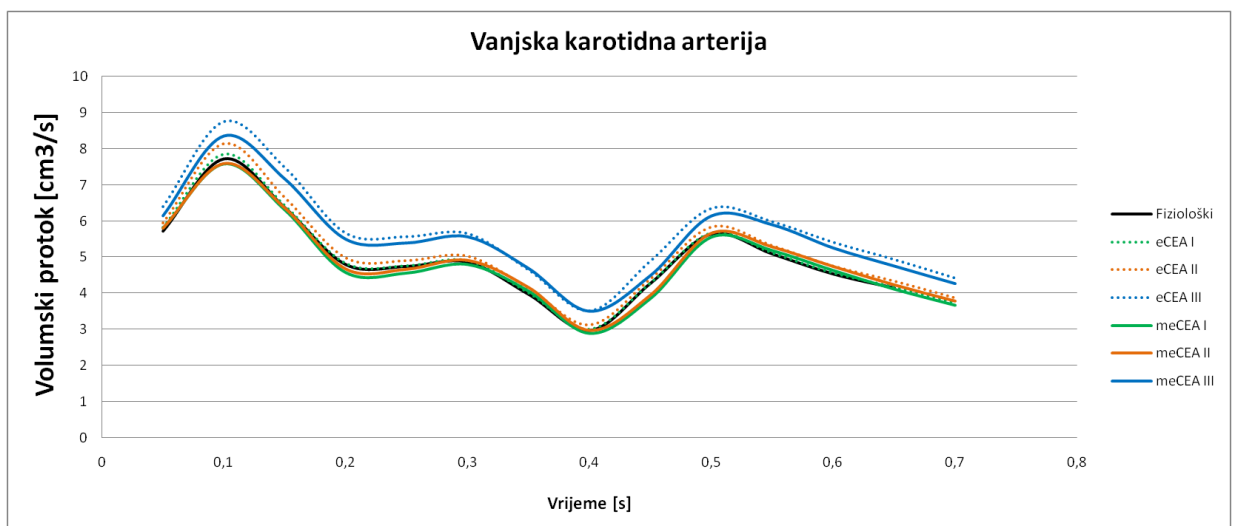
Povećanje brzine protoka bilo je značajno veće u standardnoj everzivnoj tehnici za dani stupanj restenoze ( Slika 5.8.).





**Slika 5.8. Usporedba brzine protoka krvi kroz vanjsku karotidnu arteriju, pri tri stupnja restenoze, upotrebom standardne i modificirane endarterektomije karotidne arterije ( $p < 0,001$ ; Usporedni test nezavisnih površina ispod krivulje). Crna linija predstavlja fiziološki model bez stenozе.**

Zabilježeni su značajno veći volumni protoci za dani stupanj restenoze, nakon standardne everzivne tehnike (Slika 5.9.).



**Slika 5.9. Usporedba volumnog protoka krvi kroz vanjsku karotidnu arteriju, pri tri stupnja restenoze, upotrebom standardne i modificirane endarterektomije karotidne arterije ( $p = 0,002$ ; Usporedni test nezavisnih površina ispod krivulje). Crna linija predstavlja fiziološki model bez stenozе.**

## 6. RASPRAVA

Cerebrovaskularni inzult ubraja se u vodeće uzroke smrti u svijetu (18), 10-30% smrti u razvijenim zemljama uzrokovano je ovom bolešću (18, 19).

Moždani udar je u 20-30% slučajeva uzrokovan aterosklerotskim promjenama karotidnih arterija (18, 24). Završni dio zajedničke i početni dio unutrašnje karotidne arterije najčešće je mjesto nastanka aterosklerotskih promjena i hemodinamski značajnih suženja (20-22, 25).

Endarterektomija karotidne arterije ili stentiranje zahvati su kojima se smanjuje rizik nastanka moždanog udara bolesnika s hemodinamski značajnim suženjem karotidne arterije.

Kod donošenja odluke o potrebi endarterektomije karotidne arterije ili stentiranja uzima se u obzir nekoliko parametara: neurološka simptomatologija, stupanj stenoze arterije, komorbiditet, lokalni anatomske odnosi i morfologija plaka (18, 42-44).

Na Odjelu za vaskularnu kirurgiju Klinike za kirurgiju KBC Osijek više od 10 godina primjenjuje se everzivna karotidna endarterektomija.

Everzivna tehnika ima znatne prednosti pred standardnom tehnikom s upotrebom patcha, no ima i nedostatke (58, 77). Ukoliko aterosklerotski plak seže daleko u zajedničku karotidnu arteriju nemoguće je endarterektomiju adekvatno učiniti bez dodatnog reza na arteriji (58, 77). Ona produžuje vrijeme klemanja arterije, čime se povećava mogućnost nastanka intraoperacijskog ishemijskog moždanog udara. Rekonstrukcija arterije nakon dodatne incizije je otežana, a po rekonstrukciji najčešće zaostaju iregularnosti anastomoze koje rezultiraju lošim hemodinamskim uvjetima odmah po operacijskom zahvatu (86, 87). Zbog navedenih razloga na Odjelu za vaskularnu kirurgiju Klinike za kirurgiju KBC Osijek, standardna everzivna tehnika modificirana je promjenom oblika reza na karotidnoj arteriji. Ovom modifikacijom izbjegava se većina nedostataka standardne everzivne tehnike (60, 73, 84-88).

Cilj ovog istraživanja bio je utvrditi stvarnu vrijednost modifikacije kirurške tehnike koju primjenjujemo na našoj Klinici. Pratili smo incidenciju perioperacijskih komplikacija i broj ranih hemodinamski značajnih restenoza te dobivene rezultate usporedili s rezultatima iz recentnih svjetskih istraživanja (75, 107-109).

U kliničku studiju bilo je uključeno 269 bolesnika operiranih na Odjelu za vaskularnu kirurgiju Klinike za kirurgiju KBC Osijek, u razdoblju od 1. studenog 2011. do 30. kolovoza 2013.

godine. Na svim je bolesnicima, uključenim u ovo istraživanje, učinjena everzivna endarterektomija s modificiranim oblikom reza.

Studija je bila prospektivna. Radi dobivanja rezultata koji bi odražavali rezultate svakodnevne primjene everzivne tehnike endarterektomije karotidne arterije s modificiranim oblikom reza na arteriji, jedini isključni kriterij bio je nepristanak bolesnika na sudjelovanje u studiji. Uključivanje bolesnika u studiju nije mijenjalo uobičajeni protokol liječenja.

Poznato je da bolesnici sa stenozom karotidne arterije imaju značajan komorbiditet. Tako je bilo i među našim ispitanicima. Dijabetes je imalo 79 (29,4%) bolesnika, hipertenziju 252 (93,7%) bolesnika, dok je ranije verificiranu koronarnu bolest imalo 85 (31,6%) bolesnika. Usporedbom skupina bolesnika s asimptomatskom odnosno simptomatskom stenozom nađena je statistički značajna razlika incidencije koronarne bolesti. Značajno više asimptomatskih bolesnika imalo je koronarnu bolest. Ova razlika rezultat je rutinske dijagnostičke obrade karotidnih arterija bolesnika s koronarnom bolešću, koji se pripremaju za revaskularizaciju miokarda. Poznata je povezanost aterosklerotske zahvaćenosti karotidnih i koronarnih arterija (18, 43, 48). Skupine se ne razlikuju po incidenciji dijabetesa niti hipertenzije.

Moždani udari, perioperacijski i tijekom sljedećih mjesec dana, zabilježeni su u 6 bolesnika. Za vrijeme same operacije ili tijekom prva 24 sata dogodila su se četiri inzulta, jedan se dogodio tri dana nakon zahvata, a jedan nakon dva tjedna. Jedan moždani udar, nastao unutar prva 24 sata, bio je hemoragijski i završio je smrću. Dva moždana udara završila su lakšom hemiparezom, jedan težom, a dva blažom monoparezom ruke. Dan nakon operacije jedna bolesnica je dobila infarkt miokarda koji je završio smrću. Dva moždana udara dogodila su se asimptomatskim bolesnicima, a 4 simptomatskim. Oba smrtna slučaja zabilježena su među simptomatskim bolesnicima. Tijekom prvih mjesec dana od operacijskog zahvata dva su bolesnika imala TIA-u. Obje TIA-e bile su među bolesnicima s ranijom neurološkom simptomatologijom.

Komplikacije vezane uz samu kiruršku proceduru imalo je 4 (3,8%) bolesnika. U jednom slučaju poslijeoperacijski se razvio hematoma, koji se spontano resorbirao. Reoperaciju zbog veličine zahtijevao je hematoma kod jednog bolesnika (0,4%), a dva su bolesnika (0,7%) imala ozljedu laringalnog živca.

Tijekom praćenja, 240 bolesnika nije imalo hemodinamski značajne restenoze, a 18 bolesnika nije učinilo kontrolni Doppler nakon 3 mjeseca. Rana restenoza dijagnosticirana je u 4 (1,6%) bolesnika i sve su bile asimptomatske. Tri restenoze su bile zabilježene među prijeoperacijski simptomatskim bolesnicima, a samo jedna među asimptomatskim bolesnicima, što je usporedivo

s rezultatima iz svjetske literature (75, 79-83). Jednom je bolesniku nakon 6 mjeseci učinjena reoperacija, a ostali se prate i za sada nije indiciran ponovni zahvat. Na kontrolnim dopplerskim pregledima, tijekom poslijeoperacijskog praćenja, nađeno je 7 (2,8%) asimptomatskih okluzija operirane krvne žile.

Incidencija perioperacijskih komplikacija dobivenih kliničkom studijom endarterektomije karotidne arterije s modificiranim oblikom incizije na arteriji Odjela za vaskularnu kirurgiju Klinike za kirurgiju KBC Osijek u granicama je postavljenim u smjernicama European Society for Vascular Surgery (18). Rezultati studije koji se uklapaju u važeće preporuke govore da tehnika ispunjava minimalne uvjete glede incidencije velikih komplikacija i može se primjenjivati. U protivnom se primjena tehnike i samo istraživanje mora prekinuti (74).

Sljedeća faza istraživanja je usporedba s drugim kliničkim studijama koje imaju znatno bolje rezultate od preporučenog minimuma.

Dobiveni rezultati uspoređeni su s 3 randomizirane studije: EVEREST studijom, SPACE-1 studijom, CREST studijom te jednom nerandomiziranom retrospektivnom Massachusetts General Hospital studijom (75, 107-109). Ove studije su izabrane jer su međusobno različite, a usporedive su s rezultatima našeg istraživanja.

EVEREST studija je multicentrična i randomizirana. U studiji je everzivnom tehnikom operirano 678 bolesnika. Usporedba rezultata dobivenih kliničkom studijom endarterektomije karotidne arterije s modificiranim oblikom incizije na arteriji Odjela za vaskularnu kirurgiju Klinike za kirurgiju KBC Osijek s EVEREST studijom pokazuje značajno veći postotak bolesnika s hipertenzijom i dijabetesom među ispitanicima obuhvaćenim našom studijom. Obje skupine ispitanika slične su starosne dobi i podjednakog omjera po spolu. Uspoređujući indikacije za operaciju, među ispitanicima obuhvaćenih kliničkom studijom endarterektomije karotidne arterije s modificiranim oblikom incizije na arteriji Odjela za vaskularnu kirurgiju Klinike za kirurgiju KBC Osijek ima značajno više bolesnika koji su preboljeli inzult, ali značajno manje s TIA-om. Nema razlike u učestalosti velikih komplikacija, ali je značajno manja učestalost lokalnih komplikacija među bolesnicima obuhvaćenih kliničkom studijom endarterektomije karotidne arterije s modificiranim oblikom incizije na arteriji Odjela za vaskularnu kirurgiju Klinike za kirurgiju KBC Osijek u odnosu na EVEREST studiju (107).

SPACE-1 studija je uspoređivala rezultate stentiranja i endarterektomije karotidne arterije kod simptomatskih bolesnika. U studiju je bilo uključeno 206 bolesnika operiranih everzivnom

tehnikom. Za usporedbu uzeti su samo rezultati ovih operacija i uspoređeni s rezultatima simptomatskih ispitanika uključenih u kliničku studiju endarterektomije karotidne arterije s modificiranim oblikom incizije na arteriji Odjela za vaskularnu kirurgiju Klinike za kirurgiju KBC Osijek. Usporedna analiza pokazala je da su obje skupine slične starosne dobi i podjednagog omjera po spolu. Podjednak je postotak bolesnika s dijabetesom i koronarnom bolešću. Statistički je značajno veći postotak bolesnika s hipertenzijom među ispitanicima obuhvaćenih našom studijom. Uspoređujući indikacije za operaciju, među ispitanicima obuhvaćenim našom studijom ima značajno više s CVI om. Nema razlike u postotku velikih komplikacija, a značajno je manji postotak lokalnih komplikacija među našim ispitanicima (108).

CREST studija je uspoređivala rezultate stentiranja i operacije karotidne arterije. U studiju je uključeno 1.240 operiranih bolesnika. Studijom nije određena vrsta operacije pa su rezultati kliničke studije endarterektomije karotidne arterije s modificiranim oblikom incizije na arteriji Odjela za vaskularnu kirurgiju Klinike za kirurgiju KBC Osijek uspoređeni s rezultatima kombinacije everzivne i klasične endarterektomije.

Usporedna analiza pokazala je da su obje skupine ispitanika slične starosne dobi i podjednagog omjera po spolu. Statistički, značajno je veći postotak ispitanika obuhvaćenih našom studijom s hipertenzijom, a značajno manji s koronarnom bolešću. Podjednak je postotak ispitanika s prisutnim dijabetesom u obje skupine. Također, podjednak je postotak asimptomatskih, odnosno simptomatskih bolesnika. Nema značajne razlike u velikim komplikacijama ukupno, niti po postotku CVI niti smrtnog ishoda. Ostali podatci nisu bili usporedivi (109).

Massachusetts General Hospital studija je provedena u jednom centru. Uspoređivani su rezultati klasične i everzivne endarterektomije. U studiju je uključeno 135 bolesnika s everzivnom endarterektomijom. Uspoređujući rezultate dobivene kliničkom studijom endarterektomije karotidne arterije s modificiranim oblikom incizije na arteriji Odjela za vaskularnu kirurgiju Klinike za kirurgiju KBC Osijek s rezultatima Massachusetts General Hospital studijom pokazano je da su obje skupine ispitanika slične starosne dobi i podjednagog omjera po spolu. Statistički je značajno manji postotak ispitanika s koronarnom bolešću među ispitanicima obuhvaćenih kliničkom studijom endarterektomije karotidne arterije s modificiranim oblikom incizije na arteriji Odjela za vaskularnu kirurgiju Klinike za kirurgiju KBC Osijek, dok za hipertenziju i dijabetes nije nađena razlika. Statistički je značajno više ispitanika koji su obuhvaćeni našim istraživanjem s preboljenim CVIom, odnosno manje

asimptomatskih bolesnika, dok za TIA-e nije nađena razlika. Statistički značajna razlika nađena je i vezano uz hematoma i rane restenoze. Incidencija je manja kod ispitanika koji su obuhvaćeni našom studijom (75).

Hipoteza ovog rada je da everzivna endarterektomija karotidne arterije s modificiranim oblikom incizije na arteriji, osim što olakšava tehničku izvedbu samog operacijskog zahvata, ima isti ili manji broj perioperacijskih komplikacija, a daje znatno bolje poslijeoperacijske hemodinamske uvjete.

Komorbiditet ispitanika može znatno utjecati na konačne rezultate istraživanja. Promatrajući incidenciju i vrstu najvažnijih komorbiditeta naše ispitivane skupine i ispitanika u drugim studijama, možemo zaključiti da su skupine međusobno slične. Postoje manja odstupanja među ispitivanim skupinama, ali ona nisu mogla značajno utjecati na konačne rezultate.

U prospektivnoj kliničkoj studiji endarterektomije karotidne arterije s modificiranim oblikom incizije na arteriji Odjela za vaskularnu kirurgiju Klinike za kirurgiju KBC Osijek nije bilo statistički značajne razlike u

učestalosti velikih perioperacijskih komplikacija u usporedbi s važećim standardima i slično koncipiranim relevantnim svjetskim studijama (18, 75,107-109).

Usporedbom s tri randomizirane prospektivne studije: EVEREST studija (Eversion Versus Standard Carotid Endarterectomy-Randomised Study), SPACE 1 studija (Stent Protected Angioplasty Versus Carotid Endarterectomy), CREST studija (Carotid Revascularization Endarterectomy Versus Stenting Trial) te jednom nerandomiziranom retrospektivnom studijom Massachusetts General Hospital nije nađena statistički značajna razlika u učestalosti perioperacijskog infarkta miokarda, tranzitornog neurološkog deficita ili smrtnog ishoda unutar mjesec dana od operacijskog zahvata (75, 107-109).

Učestalost velikih komplikacija koja je u granicama određenim smjernicama stručnih društava te bez statistički značajne razlike prema učestalosti u svjetskim studijama koje su proučavale istu problematiku, daje everzivnoj tehnici s modificiranim oblikom incizije legitimitet da se primjenjuje u svakodnevnoj praksi(18, 74).

Ograničavajuća okolnost ovoj tvrdnji je relativno mali uzorak te je potrebno provesti studiju s većim brojem ispitanika radi definitivne potvrde ove tvrdnje.

Broj lokalnih komplikacija je nešto manji u našoj ispitivanoj skupini u usporedbi sa studijama s kojim je uspoređivana (75, 107-109). Ukupno gledano, nema statistički značajne razlike u broju lokalnih kirurških komplikacija između skupine ispitanika obuhvaćenih našom studijom,

koji su operirani modificiranom everzivnom tehnikom i slično koncipiranih svjetskih studija kod kojih su bolesnici operirani standardnom everzivnom tehnikom ili konvencionalnom tehnikom s uzdužnim rezom. Ovaj rezultat jasno potvrđuje vrijednost tehnike, no isti je donekle nedorečen. Broj lokalnih komplikacija dobrim dijelom ovisi o iskustvu operatera i cijelog operacijskog tima. Samo u Massachusetts General Hospital studiji je navedeno da su operacijske zahvate izveli iskusni kirurzi. U drugim studijama ovaj podatak nije naveden mada, obzirom na značaj istih, možemo pretpostaviti da su i ove operacije izveli iskusni kirurzi.

Ispitanike uključene u kliničku studiju endarterektomije karotidne arterije s modificiranim oblikom incizije na arteriji Odjela za vaskularnu kirurgiju Klinike za kirurgiju KBC Osijek operiralo je četiri iskusna kirurga i jedan kirurg u fazi edukacije, koji je operirao uz asistenciju iskusnih kirurga.

Nedostatak usporedbe s drugim studijama je da nije definirano iskustvo kirurga, čije rezultate opisuju studije, a to zasigurno može utjecati na broj lokalnih komplikacija. Također je ograničavajući faktor i veličina naše studije.

Broj ranih restenoza (unutar tri mjeseca) u kliničkoj studiji endarterektomije karotidne arterije s modificiranim oblikom incizije na arteriji Odjela za vaskularnu kirurgiju Klinike za kirurgiju KBC Osijek manji je od broja ranih restenoza opisanih u tri studije s kojima je usporedba ovog parametra bila moguća (75, 107, 108).

CREST studijom nije praćena incidencija restenoza (109). Obzirom na relativno malen broj ispitanika u našoj studiji, ne može se sa sigurnošću reći da bi incidencija ranih restenoza bila statistički značajno manja i kod većeg uzorka.

Kliničko iskustvo, a sada i istraživanje, pokazuju da je everzivna endarterektomija karotidne arterije s modificiranim oblikom incizije na arteriji zahvat koji se može primijeniti za gotovo sve bolesnike s hemodinamski značajnom stenozom karotidne arterije.

Ova tehnika znatno olakšava izvođenje endarterektomije karotidne arterije u usporedbi sa standardnom everzivnom tehnikom. Znatno olakšava endarterektomiju zajedničke karotidne arterije, bez potrebe za dodatnim rezom. Olakšava i ponovnu rekonstrukciju arterije.

Klinička je studija pokazala da modificirana everzivna endarterektomija ima jednak broj komplikacija kao i standardna tehnika, a vjerojatno ima manji broj restenoza.

Rezultati kliničkih istraživanja u ovoj studiji dopunjeni su računalnim modelima, kojima je simuliran protok kroz krvnu žilu i račvište krvnih žila (20, 22). Proučene su nepravilnosti u protoku, što je doprinijelo boljem razumijevanju pojave aterosklerotskih promjena na tipičnim

mjestima (21, 22, 93) i pri pojavi bujanja neointime određenog stupnja, koje predstavlja normalno cijeljenje oštećene krvne žile (endarterektomija, šavna linija) (94).

Promjena hemodinamskih odnosa na mjestu operacije pospješuje razvoj hiperplazije neointime i time nastanka restenoze (85, 95, 96). Najjače bujanje neointime nastaje na mjestima najvećih iregularnosti protoka. Računalnim modelima može se djelomice simulirati protok kroz anastomozu, utjecaj stenozе krvne žile na protok krvi kroz suženi dio te predvidjeti mjesto najizraženije neointimalne hiperplazije (97, 98). Na razvoj restenoze utječe velik broj čimbenika, a jedini čimbenik kod endarterektomije karotidne arterije na koji možemo utjecati operacijskom tehnikom je stvaranje što boljih poslijeoperacijskih hemodinamskih uvjeta (85-87).

Kod standardne everzivne endarterektomije karotidne arterije incizija na arteriji se nalazi neposredno ispred ušća unutrašnje karotidne arterije te svaka iregularnost šavne linije nakon ušivanja anastomoze znatno utječe na hemodinamiku.

Kod everzivne endarterektomije karotidne arterije s modificiranim oblikom reza na arteriji mjesto incizije počinje na istom mjestu, na samom račvištu između unutrašnje i vanjske karotidne arterije, spušta se sredinom zajedničke karotidne arterije te na kraju aterosklerotskog plaka pod kutom od  $45^\circ$  zakreće prema lateralnom rubu krvne žile i na njemu završava. Ovime se dobiva znatno veći otvor za endarterektomiju zajedničke karotidne arterije. Ušivanje anastomoze je znatno olakšano veličinom same incizije. Iregularnosti ovakve šavne linije znatno manje remete hemodinamiku poslijeoperacijski zbog položaja iste, koji je sada na arteriji većih dimenzija, gdje eventualne restenoze stvaraju manju turbulenciju. Turbulencija krvi je značajan faktor u nastanku restenoze (95, 96).

Računalne simulacije prilagođene su standardnim fiziološkim uvjetima u najvećoj mogućoj mjeri. Iz toga razloga temperatura i vanjski tlak modela su postavljeni na standardne fiziološke uvjete ( $37^\circ\text{C}$  i  $101325\text{ Pa}$ ). Osim toga viskoznost krvi, elastičnost stijenke i brzine protjecanja također su prilagođene i odgovaraju fiziološkim uvjetima, odnosno tako rezultati simulacija mogu biti što vjerodostojniji.

Kod modela standardne everzivne tehnike endarterektomije karotidne arterije i everzivne tehnike s modificiranim oblikom incizije na arteriji bez suženja šavne linije nema razlike u brzinama protoka na mjestu anastomoze. Brzine protoka i volumni protok kroz unutrašnju i vanjsku karotidnu arteriju su u oba modela identični. Ovi početni podatci pokazuju da su



parametri oba modela identično postavljeni i da je svaka daljnja razlika u rezultatima posljedica simulirane restenoze te da se rezultati mogu relativno uspoređivati.

Brzina protoka na anastomozi, za oba modela, raste povećanjem stupnja restenoze. Usporedbom brzina protoka između modela standardne everzivne endarterektomije i modela everzivne endarterektomije s modificiranim oblikom reza za svaki pojedini stupanj restenoze na šavnoj liniji, uočljivo je da pri standardnoj everzivnoj tehnici brzine protoka rastu znatno više kod svakog pojedinog stupnja restenoze. U literaturi je navedeno da su iregularnosti anastomoze značajan prediktivni faktor za nastanak rane i kasne restenoze (86,87) Ovaj rezultat potvrđuje tezu da restenoze na šavnoj liniji istih dimenzija znatno manje utječu na regularnost protoka krvi kroz anastomozu upotrebom tehnike s modificiranim oblikom reza, što značajno smanjuje mogućnost nastanka restenoze.

Drugi parametar promatran na računalnom modelu bila je brzina protoka u unutrašnjoj karotidnoj arteriji. Ukupno gledano, brzine protoka u unutrašnjoj karotidnoj arteriji manje su oscilirale porastom restenoze i bile su manje u modificiranim everzivnim modelima. Ovaj rezultat proizlazi iz činjenice da je položaj same anastomoze kod standardne everzivne tehnike neposredno pred ušćem unutrašnje karotidne arterije i time znatnije utječe na brzinu protoka, turbulentnog protoka u arteriji i mogućnosti nastanka restenoze (103-106).

Poznato je da na karotidnoj bifurkaciji 70% volumena krvi odlazi u unutrašnju karotidnu arteriju. Volumni protok kroz unutrašnju karotidnu arteriju kod obje tehnike pada s povećanjem stupnja suženja. Prigodom tehnike s modificiranim oblikom incizije pad volumnog protoka kroz unutrašnju karotidnu arteriju znatno je manji napredovanjem restenoze u usporedbi s tehnikom sa standardnim oblikom incizije. Ovaj podatak dokazuje da nakon everzivne endarterektomije s modificiranim oblikom incizije na arteriji raspodjela volumena krvi na bifurkaciji ostaje sličnija fiziološkom i u uvjetima nastanka restenoze (96).

U fiziološkim uvjetima na karotidnoj bifurkaciji manji dio volumena krvi odlazi u vanjsku karotidnu arteriju. Pri restenozi unutrašnje karotidne arterije brzine protoka i volumni protoci kroz vanjsku karotidnu arteriju se povećavaju u sklopu razvoja kolateralnih putova opskrbe mozga krvlju (96, 103-106). Brzina protoka i volumni protok krvi kroz vanjsku karotidnu arteriju na računalnom modelu se povećavaju napredovanjem simulirane restenoze na šavnoj liniji, primjenom obje tehnike. Znatno veće povećanje zabilježeno je upotrebom standardne everzivne tehnike. Ovaj rezultat potkrepljuje tvrdnju da hemodinamski uvjeti na karotidnoj bifurkaciji pri everzivnoj endarterektomiji s modificiranim oblikom reza na arteriji ostaju znatno sličniji fiziološkima i pri razvoju restenoze (96).

Ograničenje modela je neuključivanje perifernog otpora unutrašnje i vanjske karotidne arterije u izračun, to za pulsativni protok može utjecati na rezultat. Model je jednostavan i na promjene promatranih varijabli periferni otpor bitno ne utječe (102).

Ograničenje kliničke studije endarterektomije karotidne arterije s modificiranim oblikom incizije na arteriji Odjela za vaskularnu kirurgiju Klinike za kirurgiju KBC Osijek je relativno mali broj ispitanika u studiji. Incidencija promatranih komplikacija je mala pa bi veći uzorak u studiji znatno povećao statističku značajnost zaključaka.

Kliničkom studijom dokazano je da everzivna endarterektomija karotidne arterije s modificiranim oblikom reza na arteriji, koja olakšava i pojednostavljuje operacijski zahvat, ima jednak broj velikih komplikacija kao i standardna everzivna tehnika. Vjerojatno ima manji broj lokalnih komplikacija i restenoza. Ove činjenice everzivnu endarterektomiju karotidne arterije s modificiranim oblikom incizije pokazuju ravnopravnom s ostalim tehnikama everzivne endarterektomije. Također proširuje indikacijsko područje za primjenu everzivne tehnike. Operateri se često odlučuju za konvencionalnu endarterektomiju u slučaju da aterosklerotski plak seže duboko u zajedničku karotidnu arteriju, unatoč tome što ta tehnika nije adekvatna ukoliko istovremeno postoji i presavinuće unutrašnje karotidne arterije.

Računalni model pokazuje da everzivna endarterektomija karotidne arterije s modificiranim oblikom incizije ima znatno bolje hemodinamske uvjete poslijeoperacijski u slučaju nastanka restenoze. Rezultati dobiveni računalnim modelom su posljedica oblika i položaja mjesta incizije na arteriji te eksperimentalno objašnjavaju razloge klinički evidentno boljih poslijeoperacijskih hemodinamskih uvjeta na karotidnoj bifurkaciji pri primjeni everzivne endarterektomije s modificiranim oblikom incizije, u usporedbi s drugim tehnikama.

Kao nastavak kliničke studije bilo bi potrebno dopuniti studiju većim brojem ispitanika, radi dobivanja statistički još vjerodostojnijih rezultata.

Računalni model bilo bi potrebno proširiti i proučiti mjesta najveće turbulencije protoka kod primjene everzivne endarterektomije karotidne arterije s modificiranim oblikom reza na arteriji radi određivanja mjesta vjerojatnog nastanka rane i kasne restenoze.

Rezultati ovakvog istraživanja bi možda dali podatke relevantne za poboljšanje ove tehnike. Jedna od razlika između everzivne endarterektomije karotidne arterije s modificiranim oblikom reza na arteriji i standardne everzivne endarterektomije je i geometrijski oblik otvora na krvnoj žili, koji nastaje nakon dekonekcije iste. Oblik otvora je pri standardnoj tehnici eliptičan, a pri

modificiranoj je romboidan. U literaturi nema istraživanja koja proučavaju oblik incizije pri izvođenju everzivne endarterektomije niti utjecaja istog na hemodinamiku pulsatilnog protoka.

## 7. ZAKLJUČAK

1. U ovoj prospektivnoj kliničkoj studiji nije bilo statistički značajne razlike u učestalosti velikih perioperacijskih komplikacija u usporedbi sa svjetskim standardima i slično koncipiranim relevantnim svjetskim studijama.
2. Nema statistički značajne razlike u broju lokalnih kirurških komplikacija između ispitanika obuhvaćenih kliničkom studijom endarterektomije karotidne arterije s modificiranim oblikom incizije na arteriji Odjela za vaskularnu kirurgiju Klinike za kirurgiju KBC Osijek i slično koncipiranih svjetskih studija gdje su bolesnici operirani standardnom everzivnom tehnikom.
3. Broj ranih restenoza (unutar tri mjeseca) manji je u našoj ispitivanoj skupini u usporedbi sa svjetskom literaturom.  
Obzirom na relativno malen broj ispitanika, ne može se sa sigurnošću reći da je učestalost restenoza značajno manja.
4. Računalnom simulacijom restenoza različitog stupnja na šavnoj liniji pokazano je da se prigodom modificiranog oblika reza brzina protoka kod manjeg suženja povećava značajno manje, nego prigodom standardnog oblika reza.  
Kod suženja većeg stupnja brzine protoka na mjestu stenoze značajno se povećavaju primjenom oba oblika reza.
5. Brzine protoka kroz unutrašnju karotidnu arteriju, korištenjem standardne tehnike, rastu i kod manjeg stupnja suženja, dok prigodom tehnike s modificiranim oblikom incizije ostaju praktički fiziološke.  
Kod većeg suženja šavne linije brzine protoka primjenom obje tehnike padaju.
6. Volumni protok izvođenjem obje tehnike pada s povećanjem stupnja suženja. Prigodom tehnike s modificiranim oblikom incizije pad protoka znatno je manji u usporedbi s tehnikom sa standardnim oblikom incizije.
7. Klinička studija pokazala je da tehnika koja olakšava i pojednostavljuje operacijski zahvat ima jednak broj komplikacija kao i standardna tehnika, a vjerojatno ima manji broj restenoza.

8. Računalni model pokazuje da everzivna endarterektomija karotidne arterije s modificiranim oblikom incizije ima znatno bolje hemodinamske uvjete poslijeoperacijski, u slučaju nastanka restenoze.
9. Kliničkom studijom i računalnim modelom potvrđena je vrijednost modificirane kirurške tehnike.

## 8. SAŽETAK

UVOD: Everzivna endarterektomija karotidne arterije operacijski je zahvat kojim se bolesniku s hemodinamski značajnim suženjem smanjuje rizik nastanka moždanog udara. Modifikacijom oblika reza operacijski zahvat postaje jednostavniji i na osnovu iskustava kirurga s Odjela za vaskularnu kirurgiju, Klinike za kirurgiju Kliničkog bolničkog centra Osijek, pokazuje dobre poslijeoperacijske rezultate.

CILJEVI ISTRAŽIVANJA: Cilj je kliničkog istraživanja utvrditi incidenciju komplikacija primjene modificirane kirurške tehnike te incidenciju hemodinamski značajnih restenoza. Dobiveni rezultati uspoređeni su s rezultatima standardne tehnike iz relevantne svjetske literature.

Klinička studija nadopunjena je računalnim modelom koji pokazuje poslijeoperacijske hemodinamske uvjete na mjestu endarterektomije, prigodom modificirane i standardne operacijske tehnike u idealnim uvjetima, bez restenoze na šavnoj liniji i u uvjetima razvijene restenoze različitog stupnja.

REZULTATI: Klinička je studija pokazala da nema statistički značajne razlike između incidencije komplikacija u našoj studiji, u kojoj je korištena modificirana operacijska tehnika, i incidencije komplikacija objavljene u svjetski relevantnim istraživanjima, gdje je korištena standardna tehnika. Broj restenoza u našoj studiji je značajno manji, no ovaj se podatak mora uzeti s rezervom, jer je naš uzorak manji od uzorka u velikim svjetskim studijama.

Računalni model, koji uspoređuje hemodinamske parametre na mjestu endarterektomije prigodom standardne i modificirane tehnike u uvjetima razvoja restenoze, pokazuje znatno bolje rezultate pri upotrebi modificirane operacijske tehnike.

ZAKLJUČAK: Modificirana everzivna endarterektomija karotidne arterije je zahvat koji se može primijeniti za gotovo sve bolesnike s hemodinamski značajnom stenozom karotidne arterije. Ova je tehnika jednostavnija za izvođenje od standardne procedure. Klinička je studija pokazala da modificirana everzivna endarterektomija ima jednak broj komplikacija kao i standardna tehnika, a vjerojatno ima manji broj restenoza.

Klinička studija i računalni model pokazuju nam da everzivna endarterektomija karotidne arterije s modificiranim oblikom incizije ima svoje mjesto u svakodnevnoj praksi, zbog

očigledne dobrobiti za bolesnike. Kako bi se definitivno potvrdile prednosti ove operacijske modifikacije, potrebno je provesti daljnja istraživanja.

**KLJUČNE RIJEČI:** karotidna endarterektomija, modificirana everzivna tehnika, klinička studija, hemodinamski model, restenoza.

## 9. SUMMARY

### **Outcome evaluation of eversion endarterectomy of carotid artery by modified incision method – clinical study and computer model**

**INTRODUCTION:** Eversion endarterectomy of carotid artery is a surgical procedure that lowers the incidence of stroke in patients with hemodynamically significant stenosis of carotid artery bifurcation. By modification of the shape of incision, surgical procedure becomes easier to perform and based on current experience of vascular surgeons from Department of Vascular Surgery, Clinic for Surgery, Clinical Hospital Centre Osijek, it gives good postoperative results.

**AIM:** The major goal of this study was to determine the incidence of complications when applying modified surgical technique and the incidence of hemodynamically significant restenoses. Gathered data was compared to the results from the relevant world literature when standard surgical technique was performed.

Clinical study was supplemented and supported by a computer model that is showing postoperative hemodynamical conditions at the site of endarterectomy with modified and standard surgical technique, in ideal conditions with no restenosis at the site of suture line and in conditions of different grades of restenoses.

**RESULTS:** The study showed that there was no statistically significant difference in the incidence of complications between our study where modified surgical technique was used and the data from the studies in which standard surgical technique was performed.

The number of restenoses in our study was significantly lower.

Computer model that is comparing hemodynamical parameters at the site of endarterectomy with standard and modified surgical procedure and the development of restenosis, showed significantly better results with modified surgical technique.

**CONCLUSION:** Eversion endarterectomy with modified shape of incision could be performed in almost all patients with carotid artery stenosis as it is technically easier to perform than a standard technique. Clinical study showed that modified surgical technique has the same incidence of complications as standard technique and probably smaller incidence of restenoses. This clinical and computer based research showed that modified eversion technique has a place



in everyday practice because of the benefit for the patients. To establish definite advantages of this technique, further studies need to be conducted.

**KEY WORDS:** carotid endarterectomy, modified eversion technique, clinical trial, hemodynamic model, restenosis

## 10. LITERATURA

1. Cho L, Mukherjee D. Basic cerebral anatomy for the carotid interventionalist: the intracranial and extracranial vessels. *Catheterization and cardiovascular interventions : official journal of the Society for Cardiac Angiography & Interventions*. 2006;68(1):104-11. Epub 2006/06/10.
2. Waldeyer. *Waldeyerova anatomija čovjeka*. Zagreb: Golden Marketing - Tehnička knjiga; 2009.
3. Krmpotić J, Marušić A. *Anatomija čovjeka*. Zagreb: Medicinska naklada; 2011.
4. Satyapal KS, Lazarus L, Shama D. Double aortic arch: an unusual congenital variation. *Surgical and radiologic anatomy : SRA*. 2013;35(2):125-9. Epub 2012/10/16.
5. Adachi I, Krishnamurthy R, Morales DL. A double aortic arch mimicking a right aortic arch with an aberrant subclavian artery. *Journal of vascular surgery*. 2011;54(4):1151-3. Epub 2011/07/26.
6. Chai OH, Han EH, Kim HT, Song CH. Right-sided aortic arch with the retroesophageal left subclavian artery as the fourth branch. *Anatomy & cell biology*. 2013;46(2):167-70. Epub 2013/07/23.
7. Myers PO, Fasel JH, Kalangos A, Gailloud P. Arteria lusoria: developmental anatomy, clinical, radiological and surgical aspects. *Annales de cardiologie et d'angiologie*. 2010;59(3):147-54. Epub 2009/12/08.
8. Czekajska-Chehab E, Uhlig S, Staskiewicz G, Mazur-Stazka E, Torres A, Gaweda K, et al. Arteria lusoria in patients with a normal and a right-sided aortic arch diagnosed with multi-slice computed tomography: a report of two cases. *Folia morphologica*. 2007;66(1):74-7. Epub 2007/05/30.
9. Bizzarri F, Mattia C, Di Nardo M, Di Marzio E, Ricci M, Coluzzi F, et al. Antegrade selective cerebral perfusion in patients with "bovine aortic arch": is it easier? *Journal of cardiothoracic surgery*. 2008;3:60. Epub 2008/11/06.
10. Layton KF, Kallmes DF, Cloft HJ, Lindell EP, Cox VS. Bovine aortic arch variant in humans: clarification of a common misnomer. *AJNR American journal of neuroradiology*. 2006;27(7):1541-2. Epub 2006/08/16.
11. Jakanani GC, Adair W. Frequency of variations in aortic arch anatomy depicted on multidetector CT. *Clinical radiology*. 2010;65(6):481-7. Epub 2010/05/11.

12. Celikyay ZR, Koner AE, Celikyay F, Deniz C, Acu B, Firat MM. Frequency and imaging findings of variations in human aortic arch anatomy based on multidetector computed tomography data. *Clinical imaging*. 2013. Epub 2013/08/14.
13. Uchino A, Saito N, Takahashi M, Okada Y, Kozawa E, Nishi N, et al. Variations in the origin of the vertebral artery and its level of entry into the transverse foramen diagnosed by CT angiography. *Neuroradiology*. 2013;55(5):585-94. Epub 2013/01/25.
14. Uzun L, Kokten N, Kilicaslan A, Tasel B, Kalcioğlu MT, Tekin M. Bilateral lower cervical bifurcation of the common carotid artery. *Case reports in otolaryngology*. 2013;2013:894804. Epub 2013/08/29.
15. Zumre O, Salbacak A, Cicekcibasi AE, Tuncer I, Seker M. Investigation of the bifurcation level of the common carotid artery and variations of the branches of the external carotid artery in human fetuses. *Annals of anatomy = Anatomischer Anzeiger : official organ of the Anatomische Gesellschaft*. 2005;187(4):361-9. Epub 2005/09/17.
16. Rutherford R. *Vascular Surgery*. Philadelphia: Elsevier Saunders; 2005. p. 1916-56.
17. Bogunovic H, Pozo JM, Cardenas R, Frangi AF. Anatomical labeling of the anterior circulation of the Circle of Willis using maximum a posteriori classification. *Medical image computing and computer-assisted intervention : MICCAI International Conference on Medical Image Computing and Computer-Assisted Intervention*. 2011;14(Pt 3):330-7. Epub 2011/10/19.
18. Liapis CD, Bell PR, Mikhailidis D, Sivenius J, Nicolaides A, Fernandes e Fernandes J, et al. ESVS guidelines. Invasive treatment for carotid stenosis: indications, techniques. *European journal of vascular and endovascular surgery : the official journal of the European Society for Vascular Surgery*. 2009;37(4 Suppl):1-19. Epub 2009/04/16.
19. Jauch EC, Saver JL, Adams HP, Jr., Bruno A, Connors JJ, Demaerschalk BM, et al. Guidelines for the early management of patients with acute ischemic stroke: a guideline for healthcare professionals from the American Heart Association/American Stroke Association. *Stroke; a journal of cerebral circulation*. 2013;44(3):870-947. Epub 2013/02/02.
20. Motomiya M, Karino T. Flow patterns in the human carotid artery bifurcation. *Stroke*. 1984;15(1):50-6. Epub 1984/01/01.
21. Ku DN, Giddens DP, Zarins CK, Glagov S. Pulsatile flow and atherosclerosis in the human carotid bifurcation. Positive correlation between plaque location and low oscillating shear stress. *Arteriosclerosis*. 1985;5(3):293-302. Epub 1985/05/01.
22. McMillan DE. Blood flow and the localization of atherosclerotic plaques. *Stroke; a journal of cerebral circulation*. 1985;16(4):582-7. Epub 1985/07/01.

23. Russell DA, Wijeyaratne SM, Gough MJ. Relationship of carotid plaque echomorphology to presenting symptom. *European journal of vascular and endovascular surgery : the official journal of the European Society for Vascular Surgery*. 2010;39(2):134-8. Epub 2009/11/27.
24. Krupski W. Fundamental Consideration in Cerebrovascular Disease. In: Rutherford RB, editor. *Vascular Surgery sixth edition*. Philadelphia, Pennsylvania 19103: Elsevier Saunders; 2005. p. 1879-96.
25. Loftus I, Thompson M. Plaque biology: interesting science or pharmacological treasure trove? *European journal of vascular and endovascular surgery : the official journal of the European Society for Vascular Surgery*. 2008;36(5):507-16. Epub 2008/07/16.
26. Robertson JT. Carotid endarterectomy: a saga of clinical science, personalities, and evolving technology: the Willis lecture. *Stroke; a journal of cerebral circulation*. 1998;29(11):2435-41. Epub 1998/11/06.
27. Gowers WR. On a case of simultaneous embolism of central retinal and middle cerebral arteries. *The Lancet*. 1875;106(2727):794-6.
28. Hunt JR. The role of the carotid arteries in the causation of vascular lesions of the brain, with remarks on certain special features of the symptomatology. *The American Journal of the Medical Sciences*. 147:704-13.
29. Fisher M. Occlusion of the internal carotid artery. *AMA archives of neurology and psychiatry*. 1951;65(3):346-77. Epub 1951/03/01.
30. Weibel J, Fields WS. *Atlas of Arteriography in Occlusive Cerebro-vascular Disease*. Philadelphia: WB Saunders; 1969.
31. Eastcott HH, Pickering GW, Rob CG. Reconstruction of internal carotid artery in a patient with intermittent attacks of hemiplegia. *Lancet*. 1954;267(6846):994-6. Epub 1954/11/13.
32. Fields WS, Lemak NA. *A History of Stroke: Its Recognition and Treatment*. New York, NY: Oxford University Press; 1989.
33. DeBakey ME, Crawford ES, Cooley DA, Morris GC, Jr., Garret HE, Fields WS. Cerebral Arterial Insufficiency: One to 11-Year Results Following Arterial Reconstructive Operation. *Annals of surgery*. 1965;161:921-45. Epub 1965/06/01.
34. Crawford ES, DeBakey ME, Garrett HE, Howell J. Surgical treatment of occlusive cerebrovascular disease. *The Surgical clinics of North America*. 1966;46(4):873-84. Epub 1966/08/01.

35. Cooley DA, Al-Naaman YD, Carton CA. Surgical treatment of arteriosclerotic occlusion of common carotid artery. *Journal of neurosurgery*. 1956;13(5):500-6. Epub 1956/09/01.
36. Blaisdell WF, Clauss RH, Galbraith JG, Imparato AM, Wylie EJ. Joint study of extracranial arterial occlusion. IV. A review of surgical considerations. *JAMA : the journal of the American Medical Association*. 1969;209(12):1889-95. Epub 1969/09/22.
37. Fields WS, Maslenikov V, Meyer JS, Hass WK, Remington RD, Macdonald M. Joint study of extracranial arterial occlusion. V. Progress report of prognosis following surgery or nonsurgical treatment for transient cerebral ischemic attacks and cervical carotid artery lesions. *JAMA : the journal of the American Medical Association*. 1970;211(12):1993-2003. Epub 1970/03/23.
38. Rothwell PM. Prediction and prevention of stroke in patients with symptomatic carotid stenosis: the high-risk period and the high-risk patient. *Eur J Vasc Endovasc Surg*. 2008;35:255-63.
39. Hobson RW, 2nd, Weiss DG, Fields WS, Goldstone J, Moore WS, Towne JB, et al. Efficacy of carotid endarterectomy for asymptomatic carotid stenosis. The Veterans Affairs Cooperative Study Group. *The New England journal of medicine*. 1993;328(4):221-7. Epub 1993/01/28.
39. Hobson RW, 2nd, Weiss DG, Fields WS, Goldstone J, Moore WS, Towne JB, et al. Efficacy of carotid endarterectomy for asymptomatic carotid stenosis. The Veterans Affairs Cooperative Study Group. *The New England journal of medicine*. 1993;328(4):221-7. Epub 1993/01/28.
40. North American Symptomatic Carotid Endarterectomy Trial Collaborators: Beneficial effect of carotid endarterectomy in symptomatic patients with high-grade carotid stenosis. *NEJM*. 1991;325:445-53.
41. Endarterectomy for asymptomatic carotid artery stenosis. Executive Committee for the Asymptomatic Carotid Atherosclerosis Study. *JAMA : the journal of the American Medical Association*. 1995;273(18):1421-8. Epub 1995/05/10.
42. Gough MJ. The GALA Trial--a summary of the findings. *European journal of vascular and endovascular surgery : the official journal of the European Society for Vascular Surgery*. 2008;36(5):505-6. Epub 2008/09/26.
43. Brott TG, Halperin JL, Abbara S, Bacharach JM, Barr JD, Bush RL, et al. 2011 ASA/ACCF/AHA/AANN/AANS/ACR/ASNR/CNS/SAIP/ SCAI/SIR/SNIS/SVM/SVS guideline on the management of patients with extracranial carotid and vertebral artery disease: executive summary: a report of the American College of Cardiology Foundation/American Heart Association Task Force on Practice Guidelines, and the American Stroke Association,

American Association of Neuroscience Nurses, American Association of Neurological Surgeons, American College of Radiology, American Society of Neuroradiology, Congress of Neurological Surgeons, Society of Atherosclerosis Imaging and Prevention, Society for Cardiovascular Angiography and Interventions, Society of Interventional Radiology, Society of NeuroInterventional Surgery, Society for Vascular Medicine, and Society for Vascular Surgery. *Vasc Med.* 2011;16(1):35-77. Epub 2011/04/08.

44. Kakisis JD, Avgerinos ED, Antonopoulos CN, Giannakopoulos TG, Moulakakis K, Liapis CD. The European Society for Vascular Surgery guidelines for carotid intervention: an updated independent assessment and literature review. *Eur J Vasc Endovasc Surg.* 2012;44:238-43.

45. Bouri S, Thapar A, Shalhoub J, Jayasooriya G, Fernando A, Franklin IJ, et al. Hypertension and the post-carotid endarterectomy cerebral hyperperfusion syndrome. *Eur J Vasc Endovasc Surg.* 2011;41(2):229-37. Epub 2010/12/07.

46. Naylor AR, Gaines PA, Rothwell PM. Who benefits most from intervention for asymptomatic carotid stenosis: patients or professionals? *Eur J Vasc Endovasc Surg.* 2009;37(6):625-32. Epub 2009/04/07.

47. Dorigo W, Pulli R, Nesi M, Alessi Innocenti A, Pratesi G, Inzitari D, et al. Urgent carotid endarterectomy in patients with recent/crescendo transient ischaemic attacks or acute stroke. *Eur J Vasc Endovasc Surg.* 2011;41(3):351-7. Epub 2011/01/05.

48. Van der Heyden J, Lans HW, van Werkum JW, Schepens M, Ackerstaff RG, Suttorp MJ. Will carotid angioplasty become the preferred alternative to staged or synchronous carotid endarterectomy in patients undergoing cardiac surgery? *Eur J Vasc Endovasc Surg.* 2008;36(4):379-84. Epub 2008/07/16.

49. Abbott AL, Adelman MA, Alexandrov AV, Barnett HJ, Beard J, Bell P, et al. Why the United States Center for Medicare and Medicaid Services (CMS) should not extend reimbursement indications for carotid artery angioplasty/stenting. *Eur J Vasc Endovasc Surg.* 2012;43(3):247-51. Epub 2012/01/10.

50. Giannakopoulos TG, Moulakakis K, Sfyroeras GS, Avgerinos ED, Antonopoulos CN, Kakisis JD, et al. Association between plaque echogenicity and embolic material captured in filter during protected carotid angioplasty and stenting. *Eur J Vasc Endovasc Surg.* 2012;43(6):627-31. Epub 2012/04/11.

51. Brott TG, Halperin JL, Abbara S, Bacharach JM, Barr JD, Bush RL, et al. 2011 ASA/ACCF/AHA/AANN/AANS/ACR/ASNR/CNS/SAIP/SCAI/SIR/SNIS/SVM/SVS guideline on the management of patients with extracranial carotid and vertebral artery disease:

executive summary. *Stroke; a journal of cerebral circulation*. 2011;42(8):e420-63. Epub 2011/02/02.

52. AbuRahma AF, Abu-Halimah S, Bensenhaver J, Dean LS, Keiffer T, Emmett M, et al. Optimal carotid duplex velocity criteria for defining the severity of carotid in-stent restenosis. *Journal of vascular surgery*. 2008;48(3):589-94. Epub 2008/07/01.

53. Matos JM, Barshes NR, McCoy S, Pisimisis G, Felkai D, Kougiass P, et al. Validating common carotid stenosis by duplex ultrasound with carotid angiogram or computed tomography scan. *Journal of vascular surgery*. 2013. Epub 2013/10/02.

54. Noh SM, Choi WJ, Kang BT, Jeong SW, Lee DK, Schellingerhout D, et al. Complementarity between (18)F-FDG PET/CT and Ultrasonography or Angiography in Carotid Plaque Characterization. *J Clin Neurol*. 2013;9(3):176-85. Epub 2013/07/31.

55. Long A, Lepoutre A, Corbillon E, Branchereau A. Critical review of non- or minimally invasive methods (duplex ultrasonography, MR- and CT-angiography) for evaluating stenosis of the proximal internal carotid artery. *European journal of vascular and endovascular surgery : the official journal of the European Society for Vascular Surgery*. 2002;24(1):43-52. Epub 2002/07/20.

56. Padayachee TS, Cox TC, Modaresi KB, Colchester AC, Taylor PR. The measurement of internal carotid artery stenosis: comparison of duplex with digital subtraction angiography. *European journal of vascular and endovascular surgery : the official journal of the European Society for Vascular Surgery*. 1997;13(2):180-5. Epub 1997/02/01.

57. Wilson SE, Hobson RW. Extracranial Carotid Artery Occlusive Disease. In: Wilson SE, Hobson RW, Veith FJ, editors. *Vascular Surgery Principles and Practice, Third Edition, Revised and Expanded*. New York: Marcel Dekker, Inc; 2004. p. 745-6.

58. Economopoulos KJ, Gentile AT, Berman SS. Comparison of carotid endarterectomy using primary closure, patch closure, and eversion techniques. *Am J Surg*. 1999;178(6):505-10. Epub 2000/02/12.

59. Ballotta E, Renon L, Da Giau G, Toniato A, Baracchini C, Abbruzzese E, et al. A prospective randomized study on bilateral carotid endarterectomy: patching versus eversion. *Ann Surg*. 2000;232(1):119-25. Epub 2000/06/22.

60. Lumley JSP, Hoballah JJ. Carotid Endarterectomy. *Vascular Surgery*. Berlin Heidelberg: Springer; 2009. p. 3-20.

61. Gurer O, Yapici F, Yapici N, Ozler A, Isik O. Comparison between local and general anesthesia for carotid endarterectomy: early and late results. *Vascular and endovascular surgery*. 2012;46(2):131-8. Epub 2012/01/11.

62. Sideso E, Walton J, Handa A. General or local anesthesia for carotid endarterectomy--the "real-world" experience. *Angiology*. 2011;62(8):609-13. Epub 2011/05/11.
63. Gomes M, Soares MO, Dumville JC, Lewis SC, Torgerson DJ, Bodenham AR, et al. Cost-effectiveness analysis of general anaesthesia versus local anaesthesia for carotid surgery (GALA Trial). *The British journal of surgery*. 2010;97(8):1218-25. Epub 2010/07/06.
64. Lewis SC, Warlow CP, Bodenham AR, Colam B, Rothwell PM, Torgerson D, et al. General anaesthesia versus local anaesthesia for carotid surgery (GALA): a multicentre, randomised controlled trial. *Lancet*. 2008;372(9656):2132-42. Epub 2008/12/02.
65. Marcucci G, Siani A, Accrocca F, Gabrielli R, Giordano A, Antonelli R, et al. Preserved consciousness in general anesthesia during carotid endarterectomy: a six-year experience. *Interactive cardiovascular and thoracic surgery*. 2011;13(6):601-5. Epub 2011/09/03.
66. Rerkasem K, Rothwell PM. Local versus general anaesthesia for carotid endarterectomy. *The Cochrane database of systematic reviews*. 2008(4):CD000126. Epub 2008/10/10.
67. Paraskevas KI, Mikhailidis DP, Oikonomou K, Verhoeven EL. Local versus general anesthesia for carotid endarterectomy: issues beyond stroke, myocardial infarction, and death rates. *Angiology*. 2012;63(6):405-8. Epub 2012/01/03.
68. Ali AM, Green D, Zayed H, Halawa M, El-Sakka K, Rashid HI. Cerebral monitoring in patients undergoing carotid endarterectomy using a triple assessment technique. *Interactive cardiovascular and thoracic surgery*. 2011;12(3):454-7. Epub 2010/11/26.
69. Mulaudzi TV, Biccard BM, Robbs JV, Paruk N, Pillay B, Rajaruthnam P. Carotid artery stump pressure and associated neurological changes in predominantly symptomatic carotid artery disease patients undergoing awake carotid endarterectomy. *Cardiovascular journal of Africa*. 2009;20(2):116-8. Epub 2009/05/08.
70. Dinkel M, Schweiger H, Goerlitz P. Monitoring during carotid surgery: somatosensory evoked potentials vs. carotid stump pressure. *Journal of neurosurgical anesthesiology*. 1992;4(3):167-75. Epub 1992/07/01.
71. Krupski WC, Moore WS. Indications, Surgical Technique, and Results for Repair of Extracranial Occlusive Lesions. In: Rutherford RB, editor. *Vascular Surgery Sixth Edition*. Philadelphia: Elsevier Saunders; 2005. p. 1974-2006.
72. Aburahma AF, Mousa AY, Stone PA. Shunting during carotid endarterectomy. *Journal of vascular surgery*. 2011;54(5):1502-10. Epub 2011/09/13.
73. Darling RC, Mehta M, Paty PSK, Ozsvath KJ, Roddy SP, Kreinberg PB, et al. Eversion Carotid Endarterectomy. In: Ascher E, Hollier LH, Strandness DE, Towne JB, Calligaro K,



Kent KC, et al., editors. Haimovici's Vascular Surgery Fifth Edition: Blackwell Publishing; 2004. p. 810-6.

74. Stehr A, Scodacek D, Wustrack H, Steinbauer M, Topel I, Pfister K, et al. Retrojugular versus ventrojugular approach to carotid bifurcation for eversion endarterectomy: a prospective randomized trial. *European journal of vascular and endovascular surgery : the official journal of the European Society for Vascular Surgery*. 2008;35(2):190-5; discussion 6-7. Epub 2008/02/02.

75. Crawford RS, Chung TK, Hodgman T, Pedraza JD, Corey M, Cambria RP. Restenosis after eversion vs patch closure carotid endarterectomy. *Journal of vascular surgery*. 2007;46(1):41-8. Epub 2007/07/04.

76. Mann CD, McCarthy M, Nasim A, Bown M, Dennis M, Sayers R, et al. Management and outcome of prosthetic patch infection after carotid endarterectomy: a single-centre series and systematic review of the literature. *European journal of vascular and endovascular surgery : the official journal of the European Society for Vascular Surgery*. 2012;44(1):20-6. Epub 2012/05/24.

77. Kiskins DA, Saratzis NA, Saratzis A. Eversion Endarterectomy Technique. In: Liapis CD, Balzer K, Benedetti-Valentini F, Fernandes JFe, editors. *Vascular Surgery*. Berlin Heidelberg: Springer; 2007.

78. Antonopoulos CN, Kakisis JD, Sergentanis TN, Liapis CD. Eversion versus conventional carotid endarterectomy: a meta-analysis of randomised and non-randomised studies. *European journal of vascular and endovascular surgery : the official journal of the European Society for Vascular Surgery*. 2011;42(6):751-65. Epub 2011/09/10.

79. Reina-Gutierrez T, Serrano-Hernando FJ, Sanchez-Hervas L, Ponce A, Vega de Ceniga M, Martin A. Recurrent carotid artery stenosis following endarterectomy: natural history and risk factors. *European journal of vascular and endovascular surgery : the official journal of the European Society for Vascular Surgery*. 2005;29(4):334-41. Epub 2005/03/08.

80. Szabo A, Brazda E, Dosa E, Apor A, Szabolcs Z, Entz L. Long-term restenosis rate of eversion endarterectomy on the internal carotid artery. *European journal of vascular and endovascular surgery : the official journal of the European Society for Vascular Surgery*. 2004;27(5):537-9. Epub 2004/04/14.

81. Cao P, Giordano G, De Rango P, Caporali S, Lenti M, Ricci S, et al. Eversion versus conventional carotid endarterectomy: a prospective study. *European journal of vascular and endovascular surgery : the official journal of the European Society for Vascular Surgery*. 1997;14(2):96-104. Epub 1997/08/01.

82. Ballotta E, Da Giau G, Saladini M, Abbruzzese E, Renon L, Toniato A. Carotid endarterectomy with patch closure versus carotid eversion endarterectomy and reimplantation: a prospective randomized study. *Surgery*. 1999;125(3):271-9. Epub 1999/03/17.
83. Kumar S, Lombardi JV, Alexander JB, Carabasi RA, Carpenter JP, Trani JL. Modified eversion carotid endarterectomy. *Annals of vascular surgery*. 2013;27(2):178-85. Epub 2012/07/04.
84. Green RM, Greenberg R, Illig K, Shortell C, Ouriel K. Eversion endarterectomy of the carotid artery: technical considerations and recurrent stenoses. *Journal of vascular surgery*. 2000;32(6):1052-61. Epub 2000/12/07.
85. Bassiouny HS, White S, Glagov S, Choi E, Giddens DP, Zarins CK. Anastomotic intimal hyperplasia: mechanical injury or flow induced. *Journal of vascular surgery*. 1992;15(4):708-16; discussion 16-7. Epub 1992/04/01.
86. Sharpe R, Sayers RD, McCarthy MJ, Dennis M, London NJ, Nasim A, et al. The war against error: a 15 year experience of completion angiography following carotid endarterectomy. *European journal of vascular and endovascular surgery : the official journal of the European Society for Vascular Surgery*. 2012;43(2):139-45. Epub 2011/10/08.
87. van der Kolk AG, de Borst GJ, Jongen LM, den Hartog AG, Moll FL, Mali WP, et al. Prevalence and clinical consequences of carotid artery residual defects following endarterectomy: a prospective CT angiography evaluation study. *European journal of vascular and endovascular surgery : the official journal of the European Society for Vascular Surgery*. 2011;42(2):144-52. Epub 2011/05/03.
88. Ricco JB, Regnault de la Mothe G, Fujita S, Page O, Valagier A, Marchand C. Impact of routine completion angiography on the results of primary carotid endarterectomy: a prospective study in a teaching hospital. *European journal of vascular and endovascular surgery : the official journal of the European Society for Vascular Surgery*. 2011;41(5):579-88. Epub 2011/02/22.
89. Vanmaele RG, Van Schil PE, DeMaeseneer MG, Meese G, Lehert P, Van Look RF. Division-endarterectomy-anastomosis of the internal carotid artery: a prospective randomized comparative study. *Cardiovasc Surg*. 1994;2(5):573-81. Epub 1994/10/01.
90. Baan J, Jr., Thompson JM, Reul GJ, Cooley DA, Brand R, Henderson MC, et al. Vessel wall and flow characteristics after carotid endarterectomy: eversion endarterectomy compared with Dacron patch plasty. *European journal of vascular and endovascular surgery : the official journal of the European Society for Vascular Surgery*. 1997;13(6):583-91. Epub 1997/06/01.

91. Reichmann BL, Hellings WE, van der Worp HB, Nederkoorn PJ, Algra A, Brown MM, et al. Interprocedural comparison of changes in natural flow velocity patterns in the internal carotid artery following CAS or CEA. *European journal of vascular and endovascular surgery : the official journal of the European Society for Vascular Surgery*. 2013;45(6):554-61. Epub 2013/04/13.
92. Dorigo W, Pulli R, Fargion A, Pratesi G, Angiletta D, Aletto I, et al. Comparison of open and endovascular treatments of post-carotid endarterectomy restenosis. *European journal of vascular and endovascular surgery : the official journal of the European Society for Vascular Surgery*. 2013;45(5):437-42. Epub 2013/02/26.
93. Harloff A. Carotid Plaque Hemodynamics *Intervent Neurol*. 2012;1:44-54.
94. Zarins CK, Xu C, Bassiouny HS, Glagov S. Intimal Hyperplasia. In: Ascher E, HOllier LH, Strandness DE, Towne JB, Calligaro K, Kent KC, et al., editors. *Haimovici's Vascular Surgery 5th edition*: Blackwell Publishing Inc; 2004. p. 164-76.
95. Sho M, Sho E, Singh TM, Komatsu M, Sugita A, Xu C, et al. Subnormal shear stress-induced intimal thickening requires medial smooth muscle cell proliferation and migration. *Experimental and molecular pathology*. 2002;72(2):150-60. Epub 2002/03/14.
96. Aleksic M, Brunkwall J. Extracranial blood flow distribution during carotid surgery. *European journal of vascular and endovascular surgery : the official journal of the European Society for Vascular Surgery*. 2009;38(5):552-5. Epub 2009/08/15.
97. Archie JP, Jr. Geometric dimension changes with carotid endarterectomy reconstruction. *Journal of vascular surgery*. 1997;25(3):488-98. Epub 1997/03/01.
98. Campbell IC, Ries J, Dhawan SS, Quyyumi AA, Taylor WR, Oshinski JN. Effect of inlet velocity profiles on patient-specific computational fluid dynamics simulations of the carotid bifurcation. *Journal of biomechanical engineering*. 2012;134(5):051001. Epub 2012/07/05.
99. Fedorov A1, Beichel R, Kalpathy-Cramer J, Finet J, Fillion-Robin JC, Pujol S, et al. 3D Slicer as an image computing platform for the Quantitative Imaging Network. *Magn Reson Imaging*. 2012;30(9):1323-41. Epub 2012/06/06.
100. Hoganson DM1, Hinkel CJ, Chen X, Agarwal RK, Shenoy S. Validation of computational fluid dynamics-based analysis to evaluate hemodynamic significance of access stenosis. *J Vasc Access*. 2014;15(5):409-14. Epub 2014/05/06.

101. Hull JE1, Balakin BV, Kellerman BM, Wrolstad DK. Computational fluid dynamic evaluation of the side-to-side anastomosis for arteriovenous fistula. *J Vasc Surg.* 2013;58(1):187-93. Epub 2013/02/20.
102. Grinberg L, Karniadakis GE. Outflow boundary conditions for arterial networks with multiple outlets. *Ann Biomed Eng.* 2008;36(9):1496-514. Epub 2008/07/09.
103. Wake AK, Oshinski JN, Tannenbaum AR, Giddens DP. Choice of in vivo versus idealized velocity boundary conditions influences physiologically relevant flow patterns in a subject-specific simulation of flow in the human carotid bifurcation. *Journal of biomechanical engineering.* 2009;131(2):021013. Epub 2008/12/24.
104. Harloff A, Zech T, Wegent F, Strecker C, Weiller C, Markl M. Comparison of blood flow velocity quantification by 4D flow MR imaging with ultrasound at the carotid bifurcation. *AJNR American journal of neuroradiology.* 2013;34(7):1407-13. Epub 2013/02/16.
105. Aleksic M, Matoussevitch V, Heckenkamp J, Brunkwall J. Changes in internal carotid blood flow after CEA evaluated by transit-time flowmeter. *European journal of vascular and endovascular surgery : the official journal of the European Society for Vascular Surgery.* 2006;31(1):14-7. Epub 2005/10/26.
106. Sachar R, Yadav JS, Roffi M, Cho L, Reginelli JP, Abou-Chebl A, et al. Severe bilateral carotid stenosis: the impact of ipsilateral stenting on Doppler-defined contralateral stenosis. *Journal of the American College of Cardiology.* 2004;43(8):1358-62. Epub 2004/04/20.
107. Cao P, Giordano G, De Rango P, Zannetti S, Chiesa R, Coppi G, et al. A randomized study on eversion versus standard carotid endarterectomy: study design and preliminary results: the Everest Trial. *Journal of vascular surgery.* 1998;27(4):595-605. Epub 1998/05/12.
108. Demirel S, Attigah N, Bruijnen H, Ringleb P, Eckstein HH, Fraedrich G, Böckler D; SPACE Investigators. Multicenter experience on eversion versus conventional carotid endarterectomy in symptomatic carotid artery stenosis: observations from the Stent-Protected Angioplasty Versus Carotid Endarterectomy (SPACE-1) trial. *Stroke.* 2012 Jul;43(7):1865-71. doi: 10.1161/STROKEAHA.111.640102. Epub 2012/04/10.
109. Brott TG, Hobson RW, 2nd, Howard G, Roubin GS, Clark WM, Brooks W, et al. Stenting versus endarterectomy for treatment of carotid-artery stenosis. *The New England journal of medicine.* 2010;363(1):11-23. Epub 2010/05/28.

110. Barstad RM, Orvim U, Hamers MJ, Tjonnfjord GE, Brosstad FR, Sakariassen KS. Reduced effect of aspirin on thrombus formation at high shear and disturbed laminar blood flow. *Thrombosis and haemostasis*. 1996;75(5):827-32. Epub 1996/05/01.

## 11. ŽIVOTOPIS

Rođen sam 21. rujna 1968. godine. Osnovnu školu pohađao sam u Valpovu. Srednju Medicinsku školu završio sam u Osijeku. Godine 1996. diplomirao sam na Medicinskom fakultetu u Osijeku. Državni ispit položio sam 1998. godine i stekao pravo na samostalni rad. Godine 2002. položio sam specijalistički ispit iz Opće kirurgije, od kada radim na Odjelu za vaskularnu kirurgiju Klinike za kirurgiju KBC Osijek.

Subspecijalistički ispit iz vaskularne kirurgije položio sam 2010. godine.

Poslijediplomski doktorski studij Biomedicina i zdravstvo upisao sam u akademskoj godini 2010./2011.

Autor sam ili koautor više znanstvenih radova. Aktivno sam sudjelovao na međunarodnim i domaćim skupovima.

Oženjen sam i otac dvoje djece.