

Rani rezultati liječenja vratne radikulopatije prednjom discektomijom i fuzijom pomoću samostojećeg CAGE-a i homotransplantata

Perić, Marko

Master's thesis / Diplomski rad

2017

Degree Grantor / Ustanova koja je dodijelila akademski / stručni stupanj: **Josip Juraj Strossmayer University of Osijek, Faculty of Medicine / Sveučilište Josipa Jurja Strossmayera u Osijeku, Medicinski fakultet**

Permanent link / Trajna poveznica: <https://urn.nsk.hr/urn:nbn:hr:152:095908>

Rights / Prava: [In copyright](#)

Download date / Datum preuzimanja: **2022-07-06**

Repository / Repozitorij:

[Repository of the Faculty of Medicine Osijek](#)



**SVEUČILIŠTE JOSIPA JURJA STROSSMAYERA U OSIJEKU
MEDICINSKI FAKULTET OSIJEK
Studij medicine**

Marko Perić

**RANI REZULTATI LIJEČENJA
VRATNE RADIKULOPATIJE
PREDNJOM DISSEKTOMIJOM I
FUZIJOM POMOĆU SAMOSTOJEĆEG
CAGE-A I HOMOTRANSPLANTATA**

Diplomski rad

Osijek, 2017.

**SVEUČILIŠTE JOSIPA JURJA STROSSMAYERA U OSIJEKU
MEDICINSKI FAKULTET OSIJEK
Studij medicine**

Marko Perić

**RANI REZULTATI LIJEČENJA
VRATNE RADIKULOPATIJE
PREDNJOM DISSEKTOMIJOM I
FUZIJOM POMOĆU SAMOSTOJEĆEG
CAGE-A I HOMOTRANSPLANTATA**

Diplomski rad

Osijek, 2017.

Ovaj je rad izrađen na Zavodu za ortopediju Medicinskog fakulteta Sveučilišta Josipa Jurja Strossmayera u Osijeku.

Mentor rada: doc. prim. dr. sc. Saša Rapan, dr. med.

Rad ima 21 list, 2 tablice i 1 sliku.

ZAHVALA

Zahvaljujem svojem mentoru, doc. prim. dr. sc. Saši Rapanu, koji je svojom stručnom pomoći, prijedlozima i savjetima značajno pridonio izradi ovog diplomskog rada.

Najveću zahvalu upućujem svojoj obitelji koja je bila uz mene tijekom svih godina ovog studija i koja mi je pružala neizmjernu podršku. Hvala i svim kolegama i ostalim prijateljima koji su bili uz mene tijekom studija, te pisanja ovog diplomskog rada.

Sadržaj

| | |
|--|----|
| 1. UVOD | 1 |
| 1.1. Degeneracijska bolest vratnog intervertebralnog diska..... | 1 |
| 1.2. Operacijsko liječenje hernije vratnog intervertebralnog diska | 2 |
| 1.2.1. Stražnja discektomija | 2 |
| 1.2.2. Prednja discektomija | 3 |
| 1.2.3. Prednja discektomija s fuzijom | 3 |
| 1.3. Transplantati u prednjoj fuziji kralježnice | 4 |
| 1.4. Osteosinteza u prednjoj fuziji kralježnice | 4 |
| 1.5. Umjetni disk | 4 |
| 1.6. CAGE | 5 |
| 2. CILJ RADA..... | 6 |
| 3. ISPITANICI I METODE..... | 7 |
| 3.1. Ustroj studije..... | 7 |
| 3.2. Ispitanici | 7 |
| 3.3. Metode | 7 |
| 3.4. Statističke metode..... | 8 |
| 4. REZULTATI..... | 9 |
| 5. RASPRAVA..... | 11 |
| 6. ZAKLJUČAK | 14 |
| 7. SAŽETAK..... | 15 |
| 8. SUMMARY | 16 |
| 9. LITERATURA..... | 17 |
| 10. ŽIVOTOPIS | 21 |

1. UVOD

1.1. Degeneracijska bolest vratnog intervertebralnog diska

Degenerativne su promjene kralježnice najčešća patološka stanja vezana uz kralježnicu. Patoanatomski, degenerativna bolest s odgovarajućim kliničkim slikama kralježnice ima nekoliko faza:

- 1) degenerativni mikroinstabilitet - kronična križobolja
- 2) dislokacija degeneriranog nukleusa (intradiskalna hernijacija, protruzija, prolaps)
- 3) degenerativni makroinstabilitet (degenerativna spondilolisteza) – nerijetko se javljaju neurološki ispadi
- 4) sanacija nestabilnosti osteofitima (spinalna stenoza) - neurogene klaudikacije nerijetko s neurološkim ispadima.

Degeneracijska se bolest vratnog intervertebralnog (IV) diska klinički očituje kao cervikalni sindrom. On je karakteriziran lokalnom boli koja ne iradira, ali može se pojasasto širiti oko trupa. Uzrok mogu biti statički poremećaji ili početni stadij degenerativne bolesti. Kako dolazi do razvoja degenerativnih promjena na koštano-zglobnim strukturama, razvija se i vertebrogeni sindrom. Vertebrogeni sindrom karakterizira tupu, muklu bol, koja se iz vratnog dijela kralježnice širi samo do lakta, najčešće samo do ramena. Klinički tok vertebrogenog sindroma može biti akutan ili kroničan, a najčešće je intermitentan.

Kada se dogodi kompresija živčanih struktura u spinalnom kanalu zbog hernijacije IV diska ili ako spinalni kanal stenozira zbog koštanih promjena na trupu kralješka (stražnji osteofit) ili zbog nastanka hipertrofične degenerativne promjene IV zglobova, javlja se tipična klinička slika kompresijskog sindroma, koji se u cervikalnoj regiji naziva brahijalgija. Simptomatologija je brahijalgije sljedeća: naglo se pojavljuje bol koja duž dermatoma odgovarajućih cervikalnih živaca seže do kraja prstiju šake. Bol je oštra, žareća, sijevajuća. Uz bol javljaju se parestezije i ispadi senzibiliteta u odgovarajućem dermatomu, a mogu se javiti i motorički ispadi. Uz navedene simptome susreće se i klinička slika insuficijencije arterije vertebrobazilarnog sljeva (glavobolja, vrtoglavice, šum u ušima, dvoslike, povraćanje, nesigurnost u hodu pa i akutni gubitci svijesti).

Prilikom radiološke dijagnostike degenerativne bolesti kralježnice uglavnom se rabe native slike, koje ne pomažu mnogo u procjeni degenerativne bolesti. Njihova se vrijednost sastoji

uglavnom u tome što omogućuju da se isključi postojanje drugih patoloških procesa. Zbog toga vertebrogeni se sindrom najčešće dokazuje *ex iuvantibus* blokadama, mirovanjem i fizikalnom terapijom. Kompresijski se sindrom dokazuje mijelografijom, računalnom tomografijom (CT), magnetskom rezonancijom (MR), uglavnom u sklopu prijeoperacijske obrade bolesnika (1).

1.2. Operacijsko liječenje hernije vratnog intervertebralnog diska

Glavne su indikacije za operativno liječenje hernije vratnog IV diska: neuspješno konzervativno liječenje, progredirajući i značajni neurološki deficit te cervikalna mijelopatija. Povijesno gledajući, pristup izbora IV disku u ovoj regiji bio je stražnji pristup s laminektomijom. Trenutno, zlatni je standard prednja cervikalna discektomija s fuzijom, odnosno postupak gdje se IV disk ukloni sprijeda, kako bi se izbjeglo urušavanje prostora gdje je bio IV disk i tako spriječilo bolne i abnormalne pokrete vratne kralježnice, kako bi se ubrzala IV fuzija. Mekani se lateralni diskovi s lakoćom uklanjaju stražnjim pristupom, a mekani središnji ili tvrdi diskovi najbolje se uklanjaju s prednje strane. Učinkovitost anteriorne discektomije s fuzijom dokazana je dugogodišnjim follow-up studijama pacijenata bez fuzije, primjerice studija Yamamota i suradnika (2). Foraminotomija je postupak izbora kada se fragment IV diska može ukloniti sa stražnje strane (2).

1.2.1. Stražnja discektomija

Zbog značajnog subperiostalnog skidanja para-spinalne muskulature, koje je potrebno za otvoren stražnji pristup IV disku, a zbog čega dolazi do pojave jake poslijeoperativne boli, mišićnih spazama te disfunkcije, razvijeni su manje invazivni pristupi. Prednost minimalno invazivnih pristupa jest kraće operativno vrijeme, manji operativni rizik, manji gubitak krvi, manja poslijeoperativna bol i kraći rehabilitacijski postupak. Glavne su indikacije za minimalno invazivne stražnje cervikalne postupke: radikulopatija uzrokovana lateralnom hernijacijom IV diska, foraminalna stenoza, perzistentni ili rekurentni simptomi kompresije korijena živca nakon anteriorne cervikalne discektomije i bolest cervikalnog diska kod pacijenata kod kojih je anteriorni pristup kontraindiciran, primjerice s traheostomom ili infekcijom prednje strane vrata. Kontraindikacije su slične kao i za otvorene pristupe: aksijalna bol u vratu bez neuroloških simptoma, značajan cervikalni instabilitet, simptomatska središnja hernijacija IV diska ili kifoza koja čini ovaj pristup neučinkovitim (2).

Jedan je od najnovijih takvih postupaka stražnja endoskopska discektomija, koja je slična tradicionalnoj foraminotomiji. Glavna je indikacija za ovaj pristup lateralno lokalizirana cervikalna hernija bez instabiliteta. Najveća je razlika između ovog pristupa i konvencionalne stražnje foraminotomije manjak mišićne ozljede uzrokovane pristupanjem u operativno

područje. Najznačajnije je obilježje ove operativne metode izvrsno uvećanje i osvjjetljenje operativnog područja. Ovaj pristup nije optimalan za uklanjanje centralno lokalizirane patologije ili tvrdog diska (3).

1.2.2. Prednja discektomija

Prednja cervikalna discektomija (PCD) kirurški je postupak koji je prvi put opisan kao postupak za liječenje sindroma cervikalnog diska sredinom dvadesetog stoljeća. Ovaj je postupak karakterističan po tome što se uklanja simptomatski IV disk s pristupom s prednje strane vrata, bez primjene koštanog presatka i CAGE-a. Za razliku od PCD, kod prednje cervikalne discektomije s fuzijom (PCDF) pristupa se discektomiji nakon koje se stavlja koštani presadak kako bi se povećala vjerojatnost koštane fuzije između tijela gornjeg i donjeg kralješka, a kod prednje cervikalne discektomije s fuzijom i instrumentacijom pristupa se discektomiji stavljanjem koštanog presatka te primjeni instrumenta, odnosno metalnim pločicama ili CAGE-a, kojom se smanjuje vjerojatnost izbacivanja presatka iz ležišta te povećava vjerojatnost fuzije i smanjuje foraminalna stenoza (4).

PCD koristi se kod više patoloških stanja, ali najčešća je indikacija degeneracijska bolest vratnog IV diska, kod kojeg dolazi do pojave osteofita ili do nastanka hernije *nucleous pulposusa*, koja onda dovodi do nastanka radikulopatije ili mijelopatije (5). Ostale su indikacije: trauma cervikalne kralježnice i njezin instabilitet, ostemijelitis, spondiloza, tumor tijela kralješka. Iz prethodno navedenog može se zaključiti da je više kirurških postupaka derivirano iz PCD, koji su osmišljeni kako bi se uklonili glavni nedostaci PCD, a to su nemogućnost postizanja fuzije između tijela kralježaka te povratak prvobitnih simptoma (4).

1.2.3. Prednja discektomija s fuzijom

Kad se govori o prednjoj discektomiji s fuzijom, govori se o kirurškoj metodi koja se koristi za liječenje degeneracijske bolesti vratnog IV diska. Kod ove se metode fuzija koristi za postizanje idealnog kliničkog učinka (6). Glavne su indikacije za PCDF: hernijacija cervikalnog diska i cervikalna degeneracija. Glavne su karakteristike PCDF-a zbog kojih je danas njegova upotreba toliko raširena: niska stopa komplikacija, niska stopa reoperacija te visoka vjerojatnost fuzije gornjeg i donjeg kralješka te razrješenje simptoma (7). Velika se pozornost mora posvetiti da prilikom vršenja PCDF-a ne dođe do neurološke ili vaskularne ozljede (2). Nedostatak je PCDF-a, bez instrumentacije, odnosno primjene metalne pločice, u tome što dolazi do pojave kolapsa, ekstruzije ili resorpcije, a zbog čega onda dolazi do pojave kompresije živca, instabiliteta segmenta kralježnice te razvoja pseudoartroze (8). Još je jedna loša strana PCDF-

a u tome što može dovesti do degenerativnih promjena odmah iznad i ispod mjesta fuzije, a što je poznato pod nazivom degenerativna bolest priležećeg segmenta (9).

Kod ACDF-a kao koštani presadak koristi se najčešće najčešće se koristi dio ilijačne kosti. On se smatra zlatnim standardom zbog svojih osteogenih, osteokonduktivnih i osteoinduktivnih svojstava (10, 11).

1.3. Transplantati u prednjoj fuziji kralježnice

Cijeljenje kosti i povratak mobilnosti segmenta kralježnice ovise o karakteristikama koštanog presatka koji se koristi. Kao zlatni standard u PCDF-u koristi se koštani presadak s ilijačne kosti. Koštani presadak može biti: autotransplantat, homotransplantat te sintetički presadak. Neki su od primjera sintetičkih presadaka: demineralizirani koštani matriks, kolageni, hidroksiapatit (HA), beta-trikalcij fosfat (β -TCP), keramika, kalcij sulfati te biorazgradivi polimeri.

Kada se promotre svi podatci, sintetički presadci imaju iste ili lošije mogućnosti u postizanju koštane fuzije nego autotransplantati. Studije su pokazale visok rizik nepristranosti zbog više faktora: metode regrutacije pacijenata, randomizacije te praćenja pacijenata nakon zahvata. U članku Busra i sur. u kojem je analizirano 27 studija, pokazalo se da je incidencija pristranosti vrlo visoka u skoro svih 27 studija te da nijedna randomizirana kontrolirana studija ili randomizirana studija, nema visoku kvalitetu dokaza o učinkovitosti sintetičkih presadaka, sintetički presadci nisu proglašeni povoljnima za postizanje fuzije (10).

1.4. Osteosinteza u prednjoj fuziji kralježnice

Osteosinteza se definira kao unutarnja fiksacija i smanjenje frakture koristeći uređaje koji se mogu implantirati na mjesto frakture, a koji mogu biti različitih materijala, najčešće metala (12, 13). U prednjoj fuziji kralježnice cilj je osteosinteze rekonstrukcija postojeće nestabilne lezije kralježnice, koja nastaje nakon frakture ili frakture s luksacijom. U tim situacijama, tradicionalne kirurške metode koje se temelje na korištenju klinasto oblikovanih koštanih presadaka, mogu biti nedostatne ili riskantne (14). Prilikom vršenja osteosinteze u prednjoj fuziji kralježnice, pozornost treba obratiti na kralježničnu moždinu, jednjak, karotidne strukture te *n. laryngeus* (15) kako ne bi došlo do oštećenja tih struktura.

1.5. Umjetni disk

Ugradnja je umjetnog diska ili cervikalna artroplastika metoda koja može poslužiti kao alternativna PCDF-u. Prednosti su ugradnje umjetnog diska održavanje normalnog raspona pokreta kralježnice nakon prednje cervikalne discektomije te izbjegavanje pretjeranog

djelovanja kinetičkog stresa te nastanka degeneracijskih promjena segmenata iznad i ispod diska (9).

Indikacije za ugradnju diska slične su kao i za PCDF, dok su neke od kontraindikacija: ako se patologija proteže na više od tri segmenta, cervikalni instabilitet (translacija veća od 3mm i/ili više od 11 stupnjeva rotacijske razlike prema tome ili priležećem segmentu), cervikalna fuzija koja se nalazi do razine na kojoj se ugrađuje disk, posttraumatski deformitet/nedostatak tijela kralješka te prisutna alergijska reakcija na materijale od kojih se sastoji cervikalni disk (titan, polietilen, kobalt, krom, molibden) (2).

Postoje tri vrste umjetnih diskova: ograničen, poluograničen i neograničen. Ograničen disk ima ugrađeno svojstvo da zadrži fiziološki raspon pokreta operiranog IV zgloba, što omogućuje veću stabilnost i smanjuje štetno djelovanje sila na zglobne plohe umjetnog zgloba i zglobne plohe kralješka. Njegova je negativna strana što je kompleksniji za ugradnju. Neograničeni diskovi imaju veći raspon pokreta od fiziološkog što ide na štetu stabilnosti. Između jednog i drugog su poluograničeni. Što se tiče materijala od kojeg su rađeni, koristi se nehrđajući čelik, kobalt i titan (16). Promatrajući kliničko iskustvo navedeno u članku Rožankovića i sur. kroz dvije godine nakon operacije, umjetni disk pruža bolje rezultate nego PCDF (9).

1.6. CAGE

Primjena je CAGE-a kod PCDF-a osmišljena kako bi se smanjilo povlačenje koštanog presatka i kolaps IV prostora te kako bi se suzbili negativni efekti autotransplantata na donorskom mjestu. Još jedna prednost samostojećeg CAGE-a jest da smanjuje traumu mekog tkiva i time smanjuje vjerojatnost komplikacija. CAGE ima ulogu umetka i on omogućuje rast kosti kroz njega i oko njega, osim toga, može vratiti fiziološku visinu cervikalnog diska te može odmah uspostaviti stabilnu nosivost tog segmenta te posredovati ukočenju zgloba i u konačnici može pružiti zadovoljavajući klinički učinak. Najčešća je komplikacija migracija koja se može dogoditi u rasponu od 19,1 % do 62,5 % (17). Osim migracije, može doći do pojave cervikalne kifoze, koja je nešto češća kod samostojećeg CAGE-a, nego kod cervikalne fuzije koja se postiže pločicom (18).

2. CILJ RADA

Cilj je rada utvrditi uspješnost operacijskog zahvata ugradnje samostojećeg CAGE-a ispunjenog homotransplantatom u cervikalni intervertebralni prostor, uspoređivanjem kliničke slike prije učinjenog operacijskog zahvata i nakon njega. Uspješnost je definirana smanjenjem intenziteta boli u vratu i ruci pomoću VAS skale prije i poslije operacijskog zahvata.

3. ISPITANICI I METODE

3.1. Ustroj studije

Ovo je istraživanje oblikovano kao retrospektivno-prospektivna studija (19).

3.2. Ispitanici

Ovim je istraživanjem obuhvaćeno 16 pacijenata (7 muškaraca i 9 žena) koji su operirani na Zavodu za ortopediju KBC-a Osijek operacijskom metodom prednje cervikalne discektomije i fuzije pomoću samostojećeg CAGE-a ispunjenog homotransplantatom. Pacijenti su operirani ovom metodom u zadnje dvije godine, a operirani su pod dijagnozom degeneracijski promijenjenog diska.

3.3. Metode

Za potrebe istraživanja podatci su se prikupili iz povijesti bolesti pacijenata liječenih unatrag 2 godine ugradnjom samostojećeg CAGE-a ispunjenog homotransplantatom u Zavodu za ortopediju KBC-a Osijek. Iz medicinske dokumentacije prikupili su se podatci o dobi, spolu, dužini trajanja tegoba, razini bolova prije i poslije operacije te radiološkim promjenama na operiranom segmentu. Uspješnost operacijske metode i smanjenje razine boli u vratu i rukama poslije operacije utvrdila se pomoću VAS skale boli (Tablica 1).

Tablica 1. Vizualno analogna skala boli

| SUBJEKTIVNA OCJENA BOLI | JAKOST BOLI |
|--------------------------------|--------------------|
| 1 – 3 | Slaba bol |
| 4 – 7 | Srednje jaka bol |
| 8 – 10 | Jaka bol |

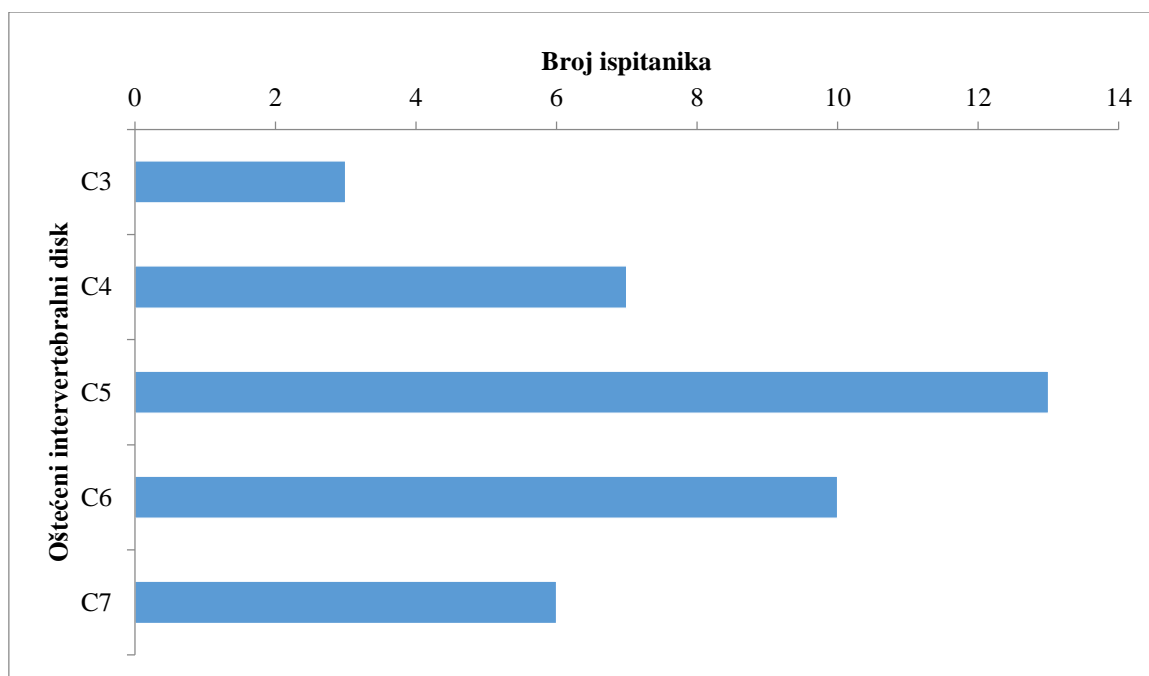
3.4. Statističke metode

Kategorijski su podatci predstavljeni apsolutnim frekvencijama. Numerički su podatci opisani medijanom i granicama interkvartilnog raspona. Normalnost raspodjele numeričkih varijabli bit će testirana Shapiro-Wilk testom. Razlike u VAS skali boli u vratu i rukama prije i poslije operacije testirane su Wilcoxonovim testom (20). Sve su P vrijednosti dvostrane. Razina je značajnosti postavljena na $\text{Alpha} = 0,05$. Za statističku analizu koristio se statistički program MedCalc Statistical Software (version 14.12.0, MedCalc Software bvba, Ostend, Belgium; 2014).

4. REZULTATI

Istraživanje je provedeno na 16 ispitanika, liječenih operacijskom metodom disektomije vratnog diska i ugradnje samostojećeg CAGE-a ispunjenog homotransplantatom, od kojih je 7/ 16 muškaraca i 9/ 16 žena. Medijan je dobi ispitanika 44 godine (interkvartilnog raspona od 35 do 59 godina) u rasponu od 26 do 66 godina.

Najviše je ispitanika, njih 13/ 16, s oštećenjem IV diska C5, s oštećenjem C6 je njih 10/ 16, oštećenje C4 imaju 7/ 16 ispitanika, oštećenje C7 6/ 16 i najmanje ispitanika, njih 3/ 16 ima oštećenje C3 IV diska (Slika 1).



Slika 1. Broj ispitanika po razini oštećenog IV diska

Kod većine je ispitanika, njih 11/ 16, ugrađen jedan samostojeći CAGE, a kod 5/ 16 ispitanika dva samostojeća CAGE-a. Duljina je segmenta s ugrađenim jednim CAGE medijana 6 mm (interkvartilnog raspona od 5 mm do 6 mm) u rasponu od 5 mm do 7 mm. Kod ispitanika koji su imali ugrađena dva CAGE-a, medijan je duljine 6 mm (interkvartilnog raspona od 6 mm do 6,5 mm) u rasponu od 6 mm do 7 mm.

Prije i poslije operacije ispitanici su pomoću VAS skale dali procjenu jačine boli u vratu i u rukama. Značajno je smanjenje boli u vratu poslije operacije, medijana 3,5 (interkvartilnog raspona od 3 do 4) u rasponu od 6 do 8, u odnosu na vrijeme prije operacije (Wilcoxon test, $P < 0,001$). Poslije operacije značajno je smanjenje boli u rukama, medijana 3 (interkvartilnog raspona od 2 do 3) u odnosu na medijan boli 8 (interkvartilnog raspona od 7 do 8) prije operacije (Wilcoxon test, $P < 0,001$) (Tablica 2).

Tablica 2. Procjena boli VAS skalom u vratu i rukama prije i poslije operacije

| | Medijan (interkvartilni raspon) | | P* |
|------------------|---------------------------------|-------------------|-------------------|
| | Prije operacije | Poslije operacije | |
| VAS skala - vrat | 7 (6,25 - 7) | 3,5 (3 - 4) | < 0,001 |
| VAS skala - ruka | 8 (7 - 8) | 3 (2 - 3) | < 0,001 |

* Wilcoxon test

Medijan je trajanja otežanog gutanja (disfagija) 3 tjedna (interkvartilnog raspona od 2,1 do 4 tjedna, u rasponu od 1,5 tjedna do 5 tjedana).

Kod svih je ispitanika napravljena fuzija, a kod nijednog nije primijećena migracija CAGE-a.

5. RASPRAVA

Degeneracijska je bolest vratnog IV diska jedno od najčešćih patoloških stanja vezano za netraumatsku ozljedu kralježnične moždine. Studija New-a i suradnika procijenila je da degenerativna bolest kralježnice u Europi obuhvaća 31 % netraumatskih ozljeda kralježnične moždine, dok je taj broj u SAD-u puno veći i iznosi 54 % (21). Degenerativnim su promjenama najčešće zahvaćeni IV diskovi silaznim redoslijedom: C5, C6, i C4 (2). Veza je između prezentacije bolesti i radiografski vidljivih promjena takva da je 28 % pacijenata starijih od 40 godina asimptomatsko, ali pokazuju značajne abnormalnosti vidljive na magnetskoj rezonanciji (2).

Kada se govori o radikulopatiji ili mijelopatiji na jednom ili dva nivoa, kirurška je metoda koja se najčešće primjenjuje prednja cervikalna discektomija s fuzijom (22). U zavodu za ortopediju KBC-a Osijek metoda je izbora za operativno liječenje cervikalne radikulopatije upravo ova metoda, s ugradnjom samostojećeg CAGE-a te primjenom homotransplantata. Korištenjem homotransplantata izbjegavaju se morbiditeti donorskog mjesta koje je ili ilijačna kost ili fibula, a koje je prisutno kod korištenja autotransplantata (6). Prednost je samostojećeg CAGE-a nad pločicom ili drugim instrumentima koji se koriste za pospješene fuzije u tome što vijci, koji su sastavni dio samostojećeg CAGE-a, prolaze kroz korteks kosti okolnih kralježaka te time omogućavaju dobru fiksaciju i negiraju potrebu za prednjom cervikalnom pločicom (6) i zajedno sa svojim malim profilom smanjuje vjerojatnost nastanka najčešćih komplikacija koje dolaze primjenom pločice i vijaka (23). Najveći je nedostatak samostojećeg CAGE-a migracija, a čija pojavnost varira i može iznositi od 19,1 % do čak 62,5 % (17). Osim migracije postoji još nekoliko nuspojava kod primjene samostojećeg CAGE-a. Najčešća je od njih disfagija, koja je u ovom istraživanju najduže trajala 5 tjedana, a najkraće tjedan i pol. Točna se etiopatogeneza disfagije ne zna, pretpostavlja se da je riječ o multifaktorijalnoj etiologiji, u kojoj su važni dob pacijenta, poslijeoperativni edem mekog tkiva te poslijeoperativni hematom, ozljeda jednjaka i adhezije koje se javljaju oko cervikalne pločice na kralješku (6). Osim disfagije, koja nije trajna nuspojava, pojavljuju se još i degeneracijske promjene priležećeg IV diska. Degeneracijske se promjene u priležećim IV diskovima događaju zbog toga što se IV disk iznad i ispod mjesta fuzije ubrzano troši tako što nadoknađuje gubitak pokreta uzrokovan fuzijom kralješka. Takve su degeneracijske promjene karakteristične za PCDF potpomognutom prednjom cervikalnom pločicom. Upravo primjena samostojećeg CAGE-a, umjesto prednje cervikalne pločice, smanjuje vjerojatnost nastanka patologije priležećeg intervertebralnog segmenta (24) te ozljede mekog tkiva i nastanak disfagije (23).

U ovoj je studiji upotreba samostojećeg CAGE-a i homotransplantata dovela do značajnog poboljšanja kliničke slike kod pacijenata operiranih zbog vratne radikulopatije. To je vidljivo u rezultatima u tablici 2., u kojoj je jasno prikazano smanjenje boli u ruci i vratu. To se podudara sa studijom Buccija i suradnika gdje je upotreba samostojećeg CAGE-a i u ovom slučaju autotransplantata, dovela do značajnog smanjenja boli (25). Osim smanjenja boli i u ovoj je studiji i u studiji Buccija i suradnika došlo do 100 % postizanja fuzije (25).

Ovi se rezultati u smanjenju boli u ruci i vratu, prikazanom VAS skalom, podudaraju i s rezultatima velike studije Changa i suradnika u kojoj je ukupno 130 pacijenata podijeljeno u tri skupine. Prva je skupina od trideset i osam pacijenata operirana metodom PCDF s autotransplantatom, druga je skupina od četrdeset i četiri pacijenta operirana metodom PCDF s homotransplantatom, a treća je skupina od četrdeset i osam pacijenata PCDF sa samostojećim CAGE-om i homotransplantatom. U studiji je primijećeno da je VAS prijeoperativno bio medijana 7,2 a poslijeoperativno medijana 3 te da nema razlike među operativnim metodama u smanjivanju boli po VAS skali (26). U studiji Changa i suradnika fuzija nije postignuta u dva slučaja i to u drugoj i u trećoj skupini. U ovoj je studiji fuzija postignuta kod svih ispitanika. Za razliku od ove studije, gdje nije došlo do migracije CAGE-a, u studiji Changa i suradnika u sve tri skupine primijećena je migracija CAGE-a, ali u trećoj je skupini ona najmanja i iznosi 1,2 mm (26). Od 16 ispitanika koji su sudjelovali u ovoj studiji, kod nijednog nije primijećena migracija CAGE-a, a to se podudara s rezultatima studije Singha i suradnika kod kojeg je napravljena PCDF i primijenjen je samostojeći CAGE s autotransplantatom (27). Za tu je studiju zanimljivo da iako nije došlo do migracije CAGE-a, u tri je slučaja došlo do javljanja morbiditeta na mjestu uzimanja presatka (27), a što je karakteristično za ovu vrstu koštanog presatka i što se izbjegava korištenjem homotransplantata. Kada se uzme u obzir da je kod primjene samostojećeg CAGE s homotransplantatom prednost manja vjerojatnost komplikacija te nepostojanje komplikacija vezanih za donorsko mjesto, a glavni je nedostatak upravo migracija CAGE-a, koje u ovoj studiji nema, dolazi se do zaključka kako operativna metoda primjenjivana u ovoj studiji ima prednosti nad dosadašnjim zlatnim standardom, odnosno PCDF sa primjenom autotransplantata.

Medijan je trajanja disfagije u ovoj studiji iznosio 3 tjedna i disfagija je bila prisutna kod svih pacijenata. Studija Singha i suradnika pokazala je da disfagija nešto češće nastaje kod pacijenata operiranih PCDF-om i primjenom autotransplantata, gdje se pojavila kod dva pacijenta od ukupno deset operiranih, dok je u skupini pacijenata kod kojih je primijenjen CAGE primijećena kod samo jednog pacijenta. Kod sva tri pacijenta disfagija se razriješila unutar

tjedan dana (27). Kada se gleda pojavnost disfagije u studiji Sona i suradnika, uočava se da je ona prisutna kod trinaest pacijenata, od operiranih dvadeset i sedam pacijenata, metodom standardnog PCDF-a i homotransplantata dva tjedna nakon operacije, dok je u istom vremenskom periodu, disfagija prisutna kod tri pacijenta, od ukupno dvadeset i jednog, koji su operirani metodom PCDF i primjenom samostojećeg CAGE-a i homotransplantata (28). Kada se uzme u obzir ova studija, i naša studija, jasno se vidi prednost primjene samostojećeg CAGE-a i homotransplantata u smanjenju pojavnosti disfagije.

Komplikacije kod operativnog liječenja vratne radikulopatije mogu biti različite. Razlikuju se tipične poslijeoperativne komplikacije, poput prisutnosti disfagije, oštećenja mekog tkiva vrata, oštećenje neuro-vaskularnih struktura te infekcije donorskog mjesta te one povezane s nepovoljnim ishodom operacije, poput neuroloških ispada i razvoja pseudoartroze. Osim ovih komplikacija može doći do razvoja pseudoartroze i do pojave migracije CAGE-a. Iako je u ovoj studiji primijećena samo pojava disfagije, bez pojave ostalih komplikacija, korištenjem drugih operativnih metoda, primjerice PCDF s auto i homotransplantatom te primjena CAGE-a s autotransplantatom, nosi svoje rizike. Zajednički je rizik svakoj navedenoj operativnoj metodi, koja koristi autotransplantat za postizanje fuzije, infekcija donorskog mjesta, a osim toga može doći i do pojave hematoma, boli na mjestu uzimanja koštanog presatka te čak i do gubitka osjeta kod donorske regije (29, 30).

Pojava je pseudoartroze, iako nije zabilježena u ovoj studiji, moguća i ovisi o navikama pacijenta odnosno o tome koristi li nikotinske proizvode. Na zečjim je modelima dokazan negativan utjecaj nikotina na vaskularizaciju koštanih presađaka (31) te samim time utječe i na lošije postizanje fuzije. Kirurška metoda PCDF s korištenjem autotransplantata ima manju vjerojatnost nastanka pseudoartroze nego ista metoda s korištenjem homotransplantata (32). Ukoliko se primjenjuje samostojeći CAGE s homo ili auto transplantatom, studija Wanga i suradnika navodi pojavu pseudoartroze u 37 % slučajeva (33), ali ukoliko se uz samostojeći CAGE primjeni i pločica, pojava pseudoartroze pada na samo 4 % (34), naravno, primjena pločice donosi veću vjerojatnost pojavnosti disfagije i drugih komplikacija (6, 27, 35).

6. ZAKLJUČAK

Na temelju provedenog istraživanja i dobivenih rezultata može se zaključiti:

1. Na zavodu za ortopediju Kliničkog bolničkog centra Osijek zbog vratne radikulopatije metodom prednje discektomije i fuzije samostojećim CAGE-om i homotransplantatom češće su operirane žene nego muškarci.
2. Najviše je ispitanika bilo s oštećenjem IV diska C5, zatim s oštećenjem C6, a najmanje je ispitanika bilo s oštećenjem C3 IV diska.
3. Nakon operacije kirurškom metodom prednje discektomije i fuzije samostojećim CAGE-om i homotransplantatom dolazi do značajnog smanjenja boli u rukama i vratu definiranog VAS skalom.
4. Rezultati ovog istraživanja potvrđuju da je liječenje vratne radikulopatije metodom prednje discektomije i fuzije samostojećim CAGE-om i homotransplantatom uspješna metoda jer dolazi do značajnog smanjenja boli.

7. SAŽETAK

Cilj istraživanja: Cilj je rada utvrditi uspješnost operacijskog zahvata ugradnje samostojećeg CAGE-a ispunjenog homotransplantatom u cervikalni intervertebralni prostor, uspoređivanjem kliničke slike prije učinjenog operacijskog zahvata i nakon njega. Uspješnost je definirana smanjenjem intenziteta boli u vratu i ruci pomoću VAS skale prije i poslije operacijskog zahvata.

Nacrt studije: Istraživanje je ustrojeno kao retrospektivno-prospektivna studija. Uključeno je 16 pacijenata, od toga 9 žena i 7 muškaraca.

Materijali i metode: Za potrebe istraživanja koristili su se podatci iz povijesti bolesti pacijenata prikupljeni iz medicinske dokumentacije Zavoda za ortopediju KBC-a Osijek. Ti podatci koristili su se za procjenu uspješnosti liječenja vratne radikulopatije kiruškom metodom prednje discektomije s fuzijom pomoću samostojećeg CAGE i primjenom homotransplantata. Analizirani su podatci: spol, dob, zahvaćeni IV disk, broj korištenih CAGE-eva, debljina CAGE-a, procjena boli VAS skalom u vratu i rukama prije i poslije operacije, trajanje disfagije, učinjenost fuzije, prisutnost migracije CAGE-a.

Rezultati: Medijan dobi ispitanika u vrijeme operativnog zahvata bio je 44 godine. Najčešće oštećenje 13/ 16 bilo je prisutno IV disku C5. Najmanje ispitanika 3/ 16 ima oštećenje na C3 IV disku. Razlike u bolovima u vratu i rukama prije i poslije operacije statistički su značajne i svjedoče o uspješnosti operativnog zahvata. Medijan je disfagije 3 tjedna. Kod svih je ispitanika napravljena fuzija, a kod nijednog ispitanika nije se dogodila migracija CAGE-a.

Zaključak: Liječenjem vratne radikulopatije metodom prednje discektomije s fuzijom i primjenom samostojećeg CAGE-a i homotransplantata postiže se značajno smanjenje boli.

Ključne riječi: homotransplantat; prednja discektomija s fuzijom; samostojeći CAGE; vratna radikulopatija

8. SUMMARY

Early results of treatment of cervical radiculopathy with anterior discectomy and fusion using the standalone CAGE and allograft

Objectives: The aim of this study was to evaluate the success rate of anterior cervical discectomy and fusion (ACDF) with standalone CAGE and allograft in the cervical intervertebral space by comparing clinical features before and after the surgical procedure. Success rate is defined by a reduction in pain intensity in the neck and arm using the VAS scale before and after the procedure.

Study outline: The study was set up as a retrospective-prospective study. It included 16 patients, 9 of whom were women, and 7 men.

Participants and methods: Data from medical history obtained from medical records of the Department of Orthopaedic Surgery, University Hospital Center Osijek, was used for research purposes. The data collected was used to evaluate the success of surgical method of ACDF with standalone CAGE and allograft. The analyzed data included gender, age, affected intervertebral disc level, number of used CAGEs, CAGE thickness, pain evaluation in the arms and neck using VAS scale before and after surgery, duration of dysphasia, fusion, CAGE migration.

Results: The median age of patients at the time of surgery was 44 years. The most commonly affected 13/ 16 intervertebral disc level was C5. The least affected 3/ 16 intervertebral disc level was C3. The difference in pain intensity in the neck and arms before and after the procedure was statistically significant and it supports the efficiency of the procedure. The median duration of dysphasia was 3 weeks. Fusion was accomplished in all of the participants. None of the participants has experienced the CAGE migration.

Conclusion: A significant reduction of pain was achieved in the treatment of cervical radiculopathy with ACDF with standalone CAGE and allograft.

Key words: allograft; ACDF; standalone CAGE; cervical radiculopathy

9. LITERATURA

1. Pećina M. Ortopedija. 3. izd. Zagreb: Naklada Ljevak; 2004.
2. Terry Canale S, Beaty HJ. Campbell's Operative Orthopaedics. 12. izd. St Louis: Mosby; 2012.
3. Kim CH, Chung CK, Kim HJ, Jahng TA, Kim DG. Early outcome of posterior cervical endoscopic discectomy: An alternative treatment choice for physically/socially active patients. *J Korean Med Sci.* 2009;24(2):302–6.
4. Chih-Ta Lin. Anterior Cervical Discectomy. Dostupno na adresi:
<http://emedicine.medscape.com/article/1999947-overview?src=refgatesrc1#a1>
Datum pristupa 5.6.2017.
5. Sonntag VK, Han PP, Vishteh a G. Anterior cervical discectomy. *Neurosurgery.* 2001;49(4):909–12.
6. Kasliwal M, O'toole J. Integrated intervertebral device for anterior cervical fusion: An initial experience. *J Craniovertebr Junction Spine.* 2012; 3(2):52-57.
7. Zhao GS, Zhang Q, Quan ZX. Mid-term efficacy and safety of cervical disc arthroplasty versus fusion in cervical spondylosis: A systematic review and meta-analysis. *Biomed Rep.* 2017 Feb;6(2):159-166.
8. Gercek E, Arlet V, Delisle J, Marchesi D. Subsidence of stand-alone cervical cages in anterior interbody fusion: Warning. *Eur Spine J.* 2003;12(5):513–6.
9. Rožanković M, Marasanov SM, Vukić M. Cervical Disk Replacement With Discover Versus Fusion in a Single-Level Cervical Disk Disease: A Prospective Single-Center Randomized Trial With a Minimum 2-Year Follow-up. *Clin Spine Surg.* 2017 Jun;30(5): E515-E522.
10. Buser Z, Brodke DS, Youssef JA, Meisel H, Myhre SL, Hashimoto R i sur. Synthetic bone graft versus autograft or allograft for spinal fusion: a systematic review. *J Neurosurg Spine.* 2016 Oct;25(4):509-516.
11. Wigfield CC, Nelson RJ. Nonautologous interbody fusion materials in cervical spine surgery: how strong is the evidence to justify their use ? *Spine (Phila Pa 1976).* 2001;26(6):687–94.
12. Rüedi TP, Buckley RE, Moran CG.. AO principles of fracture management. 2. izd. Stuttgart: Thieme; 2007.

13. T. Schlich. Surgery, Science and Industry. A Revolution in Fracture Care, 1950s-1990s. 1. izd. Houndsmills, Basingstoke: Palgrave; 2002.
14. Boccanera L, Laus M. Osteosynthesis of the cervical spine with an anterior plate. *Ital J Orthop Traumatol.* 1989 Sep;15(3):287-94.
15. Ebraheim NA, DeTroye RJ, Rupp RE, Taha J, Brown J. Osteosynthesis of the cervical spine with an anterior plate. *Orthopedics.* 1995 Feb;18(2):141-7.
16. Leven D, Meaie J, Radcliff K, Qureshi S. Cervical disc replacement surgery: indications, technique, and technical pearls. *Curr Rev Musculoskelet Med. Current Reviews in Musculoskeletal Medicine;* 2017;10(2):160–9.
17. Tomé-Bermejo F, Morales-Valencia JA, Moreno-Pérez J, Marfil-Pérez J, Díaz-Dominguez E, Piñera AR, i sur. Long-term Changes in Sagittal Alignment and its Clinical Implications After Cervical Interbody Fusion Cage Subsidence for Degenerative Cervical Disc Disease. A Prospective Study with Standalone Lordotic Tantalum Cages. *Clin Spine Surg.* 2017 Jun;30(5):E648-E655.
18. Han SY, Kim HW, Lee CY, Kim HR, Park DH. Stand-Alone Cages for Anterior Cervical Fusion: Are There No Problems? *Korean J Spine.* 2016 Mar;13(1):13–19.
19. Marušić M. i sur. Uvod u znanstveni rad u medicini. 4. izd. Udžbenik. Zagreb: Medicinska naklada; 2008.
20. Ivanković D. i sur. Osnove statističke analize za medicinare. Zagreb: Medicinski fakultet Sveučilišta u Zagrebu; 1988.
21. Tetreault L, Goldstein CL, Arnold P, Harrop J, Hilibrand A, Nouri A, i sur. Degenerative cervical myelopathy: A spectrum of related disorders affecting the aging spine. *Neurosurgery.* 2015;77(4):S51–67.
22. Alvin MD, Qureshi S, Klineberg E, Riew KD, Fischer DJ, Norvell DC, i sur. Cervical Degenerative Disease. *Spine (Phila Pa 1976).* 2014;39(22):S53–64.
23. Shao H, Chen J, Ru B, Yan F, Zhang J, Xu S i sur. Zero-profile implant versus conventional cage-plate implant in anterior cervical discectomy and fusion for the treatment of degenerative cervical spondylosis: a meta-analysis. *J Orthop Surg Res.* 2015;10:148.
24. Ji G, Oh C, Shin D, Ha Y, Kim K, Yoon D i sur. Stand-alone cervical cages versus anterior cervical plates in 2-level cervical anterior interbody fusion patients: analysis of adjacent segment degeneration. *J Spinal Disord Tech.* 2015;28:E433–E438.

25. Bucci M, Oh D, Cowan R, Davis R, Jackson R, Tyndall D i sur. The ROI-C zero-profile anchored spacer for anterior cervical discectomy and fusion: biomechanical profile and clinical outcomes. *Med Devices (Auckl)*. 2017;10:61–69.
26. Chang H, Baek D, Choi B. Efficacy of Zero-Profile Implant in Anterior Fusion to Treat Degenerative Cervical Spine Disease: Comparison with Techniques Using Bone Graft and Anterior Plating. *J Neurol Surg A Cent Eur Neurosurg* 2015;76(04):268-273.
27. Singh P, Kumar A, Shekhawat V. Comparative Analysis of Interbody Cages Versus Tricortical Graft with Anterior Plate Fixation for Anterior Cervical Discectomy and Fusion in Degenerative Cervical Disc Disease. *J Clin Diagn Res*. 2016 Mar;10(3):RC05–RC08.
28. Son D, Son D, Kim H, Sung S, Lee S, Song G. Comparative Study of Clinical and Radiological Outcomes of a Zero-Profile Device Concerning Reduced Postoperative Dysphagia after Single Level Anterior Cervical Discectomy and Fusion. *J Korean Neurosurg Soc*. 2014 Aug;56(2):103–107.
29. McConnell JR, Freeman BJ, Debnath UK, Grevitt MP, Prince HG, Webb JK. A prospective randomized comparison of coralline hydroxyapatite with autograft in cervical interbody fusion. *Spine*. 2003;28(4):317–23.
30. Tong MJ, Xiang GH, He ZL, Chen DH, Tang Q, Xu HZ i sur. Zero-profile spacer versus cage-plate construct in anterior cervical discectomy and fusion for multilevel cervical spondylotic myelopathy: A systematic review and meta-analysis. *World Neurosurg*. 2017;101(5):545-553.
31. Daftari TK, Whitesides TE Jr, Heller JG, Goodrich AC, McCarey BE, Hutton WC. Nicotine on the revascularization of bone graft. An experimental study in rabbits. *Spine (Phila Pa 1976)*. 1994 Apr 15;19(8):904-11.
32. Bishop RC, Moore KA, Hadley MN. Anterior cervical interbody fusion using autogeneic and allogeneic bone graft substrate: a prospective comparative analysis. *J Neurosurg*. 1996 Aug;85(2):206-10.
33. Wang JC, McDonough PW, Kanim LE, Endow KK, Delamarter RB. Increased fusion rates with cervical plating for three-level anterior cervical discectomy and fusion. *Spine (Phila Pa 1976)*. 2001 Mar 15;26(6):643-6;646-7.
34. Papadopoulos EC, Huang RC, Girardi FP, Synnott K, Cammisa FP Jr. Three-level anterior cervical discectomy and fusion with plate fixation: radiographic and clinical results. *Spine (Phila Pa 1976)*. 2006 Apr 15;31(8):897-902.

35. Oh S, Yoon K, Kim Y, Lee S. ACDF Using the Solis Cage with Iliac Bone Graft in Single Level: Clinical and Radiological Outcomes in Average 36 months Follow-up. Korean Journal of Spine. 2013;10(2):72.

10. ŽIVOTOPIS

Marko Perić

Medicinski fakultet Osijek

J. Hutlera 4, 31000 Osijek

marperic@mefos.hr

Datum i mjesto rođenja:

5. 4. 1992., Županja

Adresa:

Bračka 144, Osijek 31000

tel: +385996874234

marko.peric032@gmail.com

OBRAZOVANJE:

1999. – 2007. Osnovna škola Ivana Kozarca Županja

2007. – 2011. Tehnička škola i prirodoslovna gimnazija Ruđera Boškovića u Osijeku

2011. – 2017. Medicinski fakultet Sveučilišta J. J. Strossmayera u Osijeku, Studij medicine

OSTALE AKTIVNOSTI

2013. Radionica u sklopu festivala znanosti: „Supermeni među nama“

2016. Predavanje u sklopu festivala znanosti: „Glas kao glavni ljudski instrument – kako ga sačuvati i pravilno koristiti“

2016. Demonstrator na katedri za farmakologiju