

# Vrijednost citohormonskog statusa detektiranog Papa testom kod žena s dokazanim adenokarcinomom tijela maternice

---

**Bašić, Ina**

**Master's thesis / Diplomski rad**

**2018**

*Degree Grantor / Ustanova koja je dodijelila akademski / stručni stupanj:* **Josip Juraj Strossmayer University of Osijek, Faculty of Medicine / Sveučilište Josipa Jurja Strossmayera u Osijeku, Medicinski fakultet**

*Permanent link / Trajna poveznica:* <https://um.nsk.hr/um:nbn:hr:152:252597>

*Rights / Prava:* [In copyright](#) / [Zaštićeno autorskim pravom.](#)

*Download date / Datum preuzimanja:* **2024-07-23**



*Repository / Repozitorij:*

[Repository of the Faculty of Medicine Osijek](#)



**SVEUČILIŠTE JOSIPA JURJA STROSSMAYERA U OSIJEKU**

**MEDICINSKI FAKULTET OSIJEK**

**Studij medicine**

**Ina Bašić**

**VRIJEDNOST CITOFORMONSKOG  
STATUSA DETEKTIRANOG PAPA  
TESTOM KOD ŽENA S DOKAZANIM  
ADENOKARCINOMOM TIJELA  
MATERNICE**

**Diplomski rad**

**Osijek, 2018.**



**SVEUČILIŠTE JOSIPA JURJA STROSSMAYERA U OSIJEKU**

**MEDICINSKI FAKULTET OSIJEK**

**Studij medicine**

**Ina Bašić**

**VRIJEDNOST CITOFORMONSKOG  
STATUSA DETEKTIRANOG PAPA  
TESTOM KOD ŽENA S DOKAZANIM  
ADENOKARCINOMOM TIJELA  
MATERNICE**

**Diplomski rad**

**Osijek, 2018.**

Rad je ostvaren u Kliničkom zavodu za kliničku citologiju Kliničkog bolničkog centra Osijek.

Mentor rada: izv. prof. dr. sc. Valerija Miličić, dr. med., specijalist kliničke citologije

Rad ima 25 listova, 4 tablice i 11 slika.

## **ZAHVALA**

Zahvaljujem svojoj mentorici, prof. prim. dr. sc. Valeriji Miličić, dr. med., na prijedlozima i savjetima pri odabiru teme, trudu i usmjeravanju tijekom provođenja istraživanja i pisanja diplomskog rada, bez čije pomoći i angažiranosti to ne bi bilo moguće.

Zahvaljujem i prof. Kristini Kralik na pomoći pri izradi diplomskog rada.

Neizmjereno hvala mojoj obitelji, mami Ružici, tati Krunoslavu i sestri Iris te dragim prijateljima na ljubavi, motivaciji, strpljenju, razumijevanju, vjeri u mene i bezuvjetnoj podršci svih ovih proteklih godina studiranja!

## SADRŽAJ

POPIS KRATICA .....	II
1. UVOD .....	1
1.1. Epidemiologija.....	1
1.2. Etiologija .....	1
1.3. Patologija .....	2
1.4. Klasifikacija.....	3
1.4.1. Endometrioidni adenokarcinom.....	3
1.5. Klinička slika.....	3
1.6. Dijagnostika.....	4
1.7. Citohormonski status .....	4
2. CILJ RADA.....	7
3. ISPITANICI I METODE .....	8
3.1. Ustroj studije.....	8
3.2. Ispitanici .....	8
3.3. Metode .....	8
3.3.1. Bojanje po Papanicolaou.....	9
3.4. Statističke metode.....	12
4. REZULTATI.....	13
5. RASPRAVA.....	16
6. ZAKLJUČAK .....	19
7. SAŽETAK.....	20
8. SUMMARY .....	21
9. LITERATURA.....	22
10. ŽIVOTOPIS .....	25

## POPIS KRATICA

DHEA	dehidroepiandrosteron (engl. <i>Dehydroepiandrosterone</i> )
FIGO	Međunarodna federacija ginekologije i opstetricije (engl. <i>The International Federation of Gynecology and Obstetrics</i> )
Papa-test	test po Papanicolaou
KBC	Klinički bolnički centar
TBS	Klasifikacija citoloških nalaza vrata maternice (engl. <i>The Bethesda system</i> )
WHO	Svjetska zdravstvena organizacija (engl. <i>World Health Organization</i> )
DNA	deoksiribonukleinska kiselina (engl. <i>Deoxyribonucleic acid</i> )
HCl	klorovodična kiselina
EA	<i>eozin azure</i> boja
VCE	vaginalni, cervikalni i endocervikalni razmaz



## **1. UVOD**

Novotvorine materničnog trupa mogu se razviti iz endometrija ili miometrija. Endometrijske novotvorine mogu nastati iz žljezdanog epitela ili vezivne strome endometrija za razliku od miometrijskih tumora koji potječu od glatkomišićnih stanica i fibroblasta (1). Od svih tumora tijela maternice najčešći su adenokarcinomi, koji izrastaju iz endometrija. Endometrioidni adenokarcinom čini približno 90 % endometrijskih karcinoma. Sarkomi čine 3 – 4 % tumora, a miješani sarkomsko-karcinomski tumori izrasli iz Müllerove cijevi čine 1 % svih tumora materničnog trupa (2, 3).

### **1.1. Epidemiologija**

Karcinom endometrija najčešći je karcinom ženskih spolnih organa. Prema izvješću Registra za rak Republike Hrvatske, Hrvatskog zavoda za javno zdravstvo, rak endometrija na četvrtom je mjestu. Ispred njega nalaze se karcinom dojke, zatim karcinom rektuma i kolona te karcinom pluća. Rak tijela maternice predstavlja 6 – 7 % svih karcinoma kod žena (4). Incidencija raka endometrija u porastu je vjerojatno zbog produženja ljudskoga vijeka, povećane prisutnosti predisponirajućih čimbenika, ali i zbog bolje dostupnosti i poboljšanja dijagnostičkih postupaka. Samo u oko 5 % slučajeva javlja se kod žena mlađih od 40 godina. Oko 25 % slučajeva otkrije se u premenopausalnom razdoblju, a najveći broj pronalazi se u postmenopauzi između 50. i 65. godine života (2).

### **1.2. Etiologija**

Uzrok nastanka karcinoma endometrija nije do kraja poznat, ali je rizik obolijevanja od karcinoma veći kod žena koje su bile kronično izložene neoponiranom djelovanju endogenog ili egzogeno unesenog estrogena. Prvenstveno je to posljedica hormonske neravnoteže s obzirom na činjenicu da većina stanica endometrijskog raka sadrži estrogenske i/ili progesteronske receptore. Estrogen djeluje na sluznicu maternice promotički. On potiče proliferaciju endometrija, povećava broj mitoze, povećava broj estrogenskih i progesteronskih receptora za razliku od progesterona koji djeluje suprotno tako što suprimira mitoze, smanjuje broj estrogenskih receptora, potiče pretvaranje estradiola u estron i time smanjuje učinak estrogena (2). Estrogenskim produljenim djelovanjem, bez djelovanja progesterona, doći će do proliferativnih promjena koje mogu rezultirati tipičnom ili atipičnom hiperplazijom ili uznapredovati do karcinoma (5).

Najvažniji rizični čimbenici za nastanak karcinoma endometrija su: prekomjerna tjelesna težina, koja je na prvom mjestu i povećava rizik za obolijevanje 10 puta, zatim sindrom policističnih jajnika i anovulacije, kasna menopauza, rana menarha, nuliparitet, estrogenski tumori gonada, nadomjesno liječenje selektivnim modulatorima estrogenskih receptora poput tamoksifena, hormonsko nadomjesno liječenje estrogenima, obiteljska predispozicija, dijabetes melitus (2, 6, 7). U najbrojnije skupine žena, tj. onih s prekomjernom tjelesnom težinom dolazi do ekstraglandularne konverzije androstendiona i DHEA u estron, posebice u potkožnome masnom tkivu (2).

Naprotiv, u žena koje duže nisu bile izložene neoponiranom djelovanju estrogena, kao što su to višerotkinje ili žene koje su uzimale peroralna kontracepcijska sredstva duže vrijeme, postoji znatno manja vjerojatnost od obolijevanja od karcinoma endometrija. Dužina razdoblja korištenja tih sredstava u izravnoj je vezi sa smanjenjem rizika od obolijevanja. Sveukupno je smanjenje rizika od obolijevanja od karcinoma endometrija 40 – 50 % sa snažnijim utjecajem među dugoročnim korisnicima kombinirane oralne kontracepcije. Zaštita traje do 20 godina nakon prestanka uzimanja kombinirane oralne kontracepcije (2, 8).

### **1.3. Patologija**

Prema Bokhmanovom modelu patogeneze i na temelju epidemioloških podataka karcinom endometrija dijeli se u dvije skupine: tip I ovisan o estrogenu i tip II neovisan o estrogenu.

Estrogenski ovisan tumor javlja se u 80 % slučajeva, češće nastaje u perimenopauzi i premenopauzi povezano s nabrojanim rizičnim čimbenicima, a ponajprije s estrogenskom stimulacijom. Često su to dobro diferencirani tumori, većinom adenokarcinomi s pozitivnim estrogenskim i progesteronskim receptorima (ER, PR) (9). Mikroskopski su to podtipovi s povoljnijom prognozom (endometrioidni), obično ograničeni na uterus, s minimalnom invazijom te rijetkim metastaziranjem i recidivima. Endometrioidnom karcinomu često prethode složene atipične hiperplazije endometrija.

Estrogenski neovisan tumor nema pozitivne estrogenske i progesteronske receptore. Većinom se javlja kod žena u kasnoj menopauzi. Mikroskopski su to podtipovi s izrazito lošom prognozom (serozni, klarocelularni), dubokom infiltracijom miometrija, čestim metastazama i recidivima te visokom stopom mortaliteta (6).

## 1.4. Klasifikacija

Prema patohistološkom nalazu, karcinomi endometrija dijele se na endometrioidni adenokarcinom (s pločastom diferencijacijom, viloglandularni, sekretorni, cilijarni), mucinozni adenokarcinom, serozni adenokarcinom, adenokarcinom svijetlih stanica, adenokarcinom miješanih stanica, karcinom pločastih stanica, karcinom malih stanica te nediferencirani karcinom i ostali karcinomi (9).

Klinička klasifikacija bolesti jest FIGO (*The International Federation of Gynecology and Obstetrics*) klasifikacija. Danas se primjenjuje FIGO klasifikacija karcinoma endometrija iz 2009. godine (10).

### 1.4.1. Endometrioidni adenokarcinom

Endometrioidni adenokarcinom čini približno 90 % endometrijskih karcinoma (3). Primarno se nalazi u endometriju, ali se može razviti i u endometrijskim polipima ili žarištima endometrioze koja mogu biti smještena na različitim mjestima uključujući i jajnik.

Endometrioidni karcinom pokazuje spektar uzoraka varirajući od vrlo dobro diferenciranih karcinoma do slabo diferenciranih tumora, što je temelj histološkog stupnjevanja. Endometrioidni adenokarcinom tipično sadrži tubularne žlijezde, uglavnom srednje veličine. Žlijezde su obično okrugle ili ovalne, a ponekad pokazuju grananje. Neoplastične žlijezde okružene su stratificiranim ili pseudostratificiranim stanicama pločastog epitela s okruglim jezgrama, istaknutim nukleolima i oskudnom eozinofilnom citoplazmom. Nekroze žlijezda i nekrotični debris obilježja su slabo diferenciranog adenokarcinoma. Istodobno postojanje hiperplazije endometrija prisutno je u 18 – 45 % slučajeva endometrioidnog adenokarcinoma (3, 11).

## 1.5. Klinička slika

Patološka krvarenja te povećanje maternice najčešći su rani simptomi endometrijskog karcinoma. Krvarenja mogu biti praćena bolovima u donjem dijelu trbuha, piometrom, pronalaskom endometrijskih stanica u Papa-testu te anovulacijama u premenopauzi. Karcinom endometrija čini 25 % krvarenja u postmenopauzi. Najčešći je uzrok krvarenja hiperplazija endometrija. Ona označava promjene endometrijskih žlijezda i strome kao rezultat dugotrajne neoponirane estrogenske stimulacije (2). Prema Svjetskoj zdravstvenoj

organizaciji one se klasificiraju kao *Hyperplasia simplex* kod koje je vjerojatnost razvoja karcinoma 1 %, *Hyperplasia simplex atypica* s vjerojatnošću razvoja karcinoma 8 %, *Hyperplasia complex* i *Hyperplasia complex atypica* kod kojih je vjerojatnost razvoja karcinoma 3 %, odnosno 29 % (12).

## 1.6. Dijagnostika

Za dijagnostiku karcinoma endometrija temelj je dobra anamneza, obiteljska i osobna, s kojom se nastoje dobiti podatci o dobi, nastupu menopauze, ranijem korištenju peroralnih kontracepcijskih sredstava, paritetu te o pojavi nepravilnog krvarenja, posebice u vrijeme postmenopauze.

Učinkovitost otkrivanja karcinoma endometrija Papa-testom iz vaginalnog uzorka iznosi između 40 % i 70 %. Niska učinkovitost, odnosno osjetljivost, prije svega je posljedica nedostatka dijagnostičkih stanica u uzorku zbog anatomskih razloga, u 4 % žena starijih od 40 godina, u kojih dolazi do stenoze cervikalnog kanala (9, 13). Budući da cervikalna citologija (Papa-test) nije dovoljno osjetljiva u otkrivanju endometralnih lezija danas koristimo endometralne aspiracijske i endometralne *brush* metode.

Zlatni je standard za postavljanje dijagnoze karcinoma endometrija frakcionirana kiretaža, koja je temelj za postavljanje patohistološke dijagnoze kao i za donošenje kliničke ocjene o proširenosti bolesti. Osjetljivost metode iznosi 95 %. Druga je metoda histološke dijagnostike histeroskopija s biopsijom. Najčešće se upotrebljava kad postoji sumnja na postojanje raka endometrija, a nalazi frakcionirane kiretaže stalno su negativni (2).

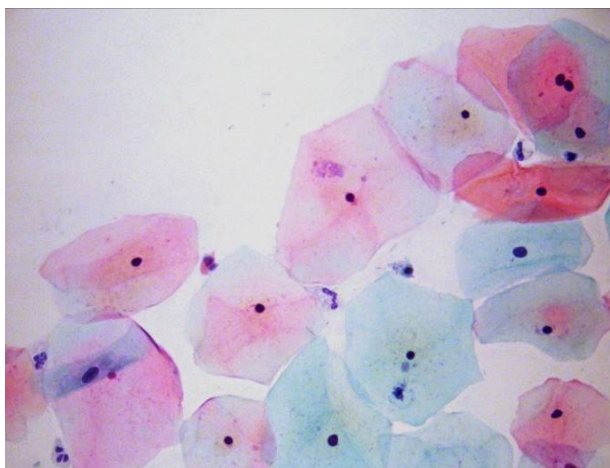
## 1.7. Citohormonski status

Pločasti epitel vagine osjetljiviji je regulator hormonskih promjena (više nego pločasti epitel cerviksa), stoga citološki razmazi sa zida vagine mogu biti koristan indikator hormonskog statusa pacijentice.

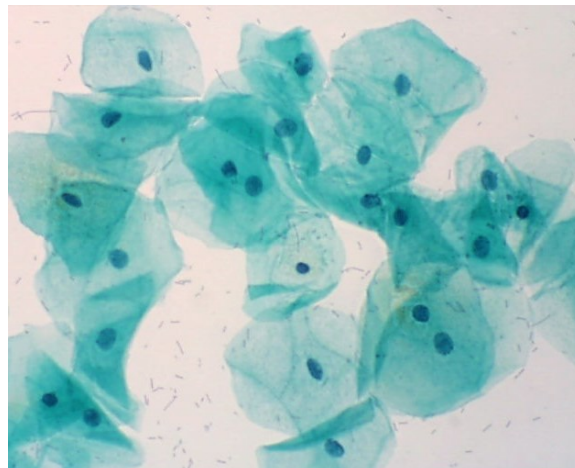
Pod utjecajem estrogena, pločasti epitel vagine proliferira do pune debljine, a površinski slojevi sastoje se od velikih uglatih stanica s piknotičnim jezgrama promjera 2 – 3  $\mu\text{m}$ . Takve stanice prevladavaju u razmazima uzetim sredinom ciklusa (Slika 1.).

Pod utjecajem progesterona epitel zadeblja, ali je proliferacija ograničena na stanice srednje zone. Razmazi se sastoje od velikih, intermedijarnih stanica s vezikularnom jezgrom

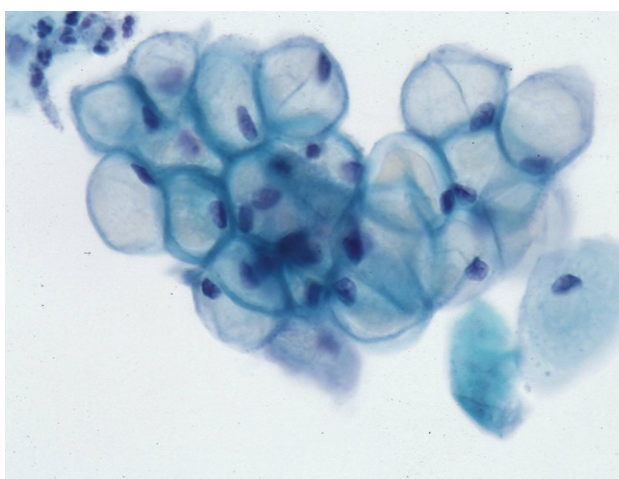
te obilnom bazofilnom citoplazmom (Slika 2.). Te stanice nazivaju se *navikularne* i prevladavaju u trudnoći (Slika 3.). Kod prolongirane sekrecije progesterona (u trudnoći) navikularne stanice imaju jako zadebljane rubove te u razmazu tvore guste nakupine. Laktobacili kataboliziraju glikogen, pa pozadinu razmaza čine gole jezgre i fragmenti citoplazme (Slika 4.).



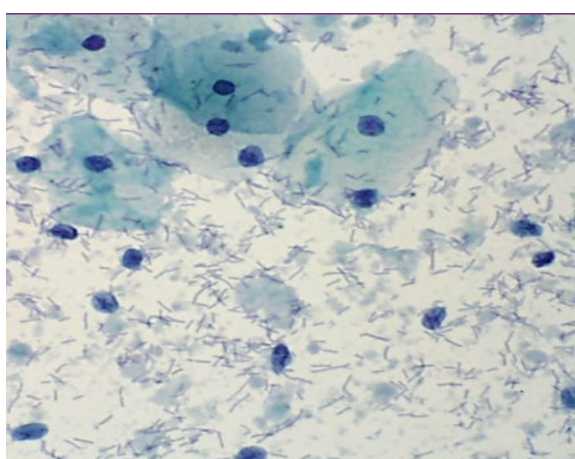
*Slika 1. Dominacija superficialnih stanica s piknotičnom jezgrom i eozinofilnom ili cijanofilnom citoplazmom (preuzeto iz arhive Kliničkog zavoda za kliničku citologiju KBC-a Osijek, Papanicolaou)*



*Slika 2. Dominacija intermedijarnih stanica s vezikularnom jezgrom i cijanofilnom citoplazmom (preuzeto iz arhive Kliničkog zavoda za kliničku citologiju KBC-a Osijek, Papanicolaou)*

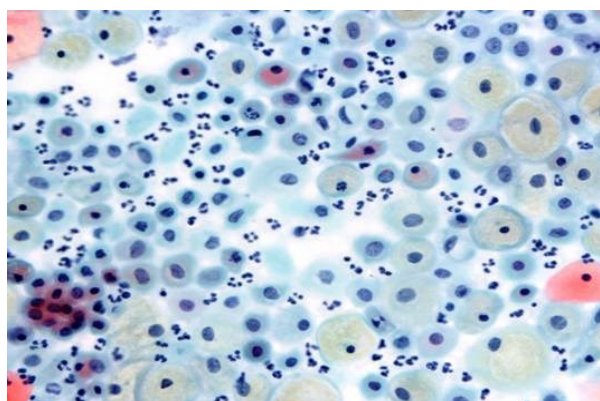


*Slika 3. Intermedijarne navikularne stanice s glikogenom u citoplazmi (trudnoća) (preuzeto iz arhive Kliničkog zavoda za kliničku citologiju KBC-a Osijek, Papanicolaou)*

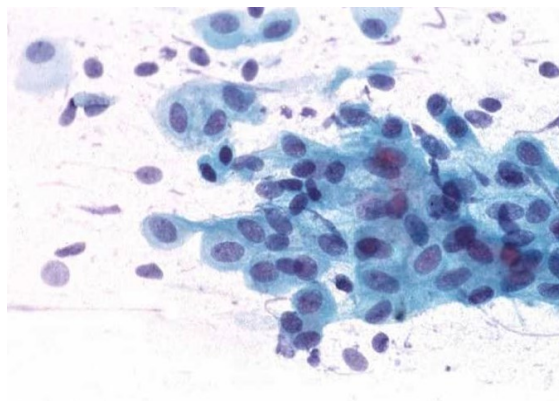


*Slika 4. Intermedijarne stanice s citolizom (trudnoća) (preuzeto iz arhive Kliničkog zavoda za kliničku citologiju KBC-a Osijek, Papanicolaou)*

U nedostatku hormona (pubertet, postpartum, postmenopauza), vaginalni epitel stanjuje se na samo nekoliko slojeva. Razmazi odražavaju vaginalnu atrofiju i sastoje se od malih (10  $\mu\text{m}$ ) zaobljenih i fragilnih parabazalnih stanica, koje mogu biti pojedinačne ili u velikim plahtama. One obično imaju veliku jezgru koja zauzima oko 1/3 površine stanice i nježnu bazofilnu citoplazmu. Jezgre mogu biti piknotične ili pokazivati karioreksu, a česti su i znaci infekcije (Slika 5. i 6.).



*Slika 5. Dominacija parabazalnih stanica – atrofija (preuzeto iz arhive Kliničkog zavoda za kliničku citologiju KBC-a Osijek, Papanicolaou)*



*Slika 6. Dominacija parabazalnih stanica – atrofija (preuzeto iz arhive Kliničkog zavoda za kliničku citologiju KBC-a Osijek, Papanicolaou)*

Za citohormonsku ocjenu obrisak se uzima s hormonski najosjetljivijeg dijela vagine, a to je gornja trećina, koja embriološki nastaje iz Müllerovih vodova. Za pravilnu interpretaciju nalaza potrebni su relevantni klinički podatci jer vaginalni epitel reagira i na druge hormone (androgene, kortikosteroide i tiroksin), na digitalis, antikancerogenu terapiju, oralne kontraceptive i hormonsku nadomjesnu terapiju. Kronična upala i infekcija mogu dovesti do proliferacije epitela. Zbog toga su razmazi sa znacima upale, specifične infekcije, postiradijacijskih promjena ili hiperkeratoze neprikladni za hormonsku ocjenu.

Aktualni obrazac citološkog nalaza predviđa da se za svaki razmaz utvrdi odgovara li citohormonski status dobi i/ili anamnezi. U žena reproduktivne dobi očekuje se umjereni do visoki estrogene učinak. U djevojčica i žena u postmenopauzi očekuje se atrofija, iako je nizak ili umjeren učinak estrogena u postmenopauzalnih žena također normalan (2, 14, 15).

## 2. CILJ RADA

Cilj je ovog istraživanja:

1. Odrediti udio neodgovarajućeg citohormonskog statusa detektiranog Papa-testom kod ispitanica s patohistološki dokazanim adenokarcinomom tijela maternice te kod ispitanica s urednim Papa-testom odnosno citološki dokazanom lezijom na vratu maternice.
2. Utvrditi postoji li povezanost neodgovarajućeg citohormonskog statusa detektiranog Papa-testom s patohistološki dokazanim adenokarcinomom tijela maternice.

### 3. ISPITANICI I METODE

#### 3.1. Ustroj studije

Ovo je retrospektivno poredbeno istraživanje (16) u kojemu se koriste postojeći podatci iz medicinske arhive Kliničkog zavoda za kliničku citologiju i Zavoda za patološku anatomiju i sudsku medicinu Kliničkog bolničkog centra Osijek.

#### 3.2. Ispitanici

Ovom studijom obuhvaćene su dvije grupe ispitanica, one u kojih je na Kliničkom zavodu za kliničku citologiju Kliničkog bolničkog centra Osijek od 2007. do kraja 2016. godine izvršen citološki pregled VCE razmaza, uz uvjet da su u vremenskom intervalu od najduže 6 mjeseci nakon citološke dijagnoze imale patohistološki verificiran adenokarcinom tijela maternice te one u kojih je u istom razdoblju učinjen VCE pregled koji nije slijedila patohistološka verifikacija (praćene minimalno godinu dana) ili je ista ukazivala na cervikalnu leziju. Isključni su kriteriji: neadekvatan citološki i/ili patohistološki nalaz. Uveden je sustav šifriranja prema kojemu nije moguće utvrditi identitet osobe čiji su anamnestički podatci korišteni u daljnjem tijeku istraživanja.

#### 3.3. Metode

Citološki uzorci fiksirani su u 95 %-tnom alkoholu i bojani metodom po Papanicolaou u Kliničkom zavodu za kliničku citologiju Kliničkog bolničkog centra Osijek. Uvažavajući kriterije diferencijalne citologije, za opis citoloških nalaza koristila se klasifikacija Zagreb 2002. koja predstavlja hrvatsku modifikaciju TBS 2001. Histološki nalazi učinjeni su na Zavodu za patologiju i sudsku medicinu Kliničkog bolničkog centra Osijek. Patohistološka je dijagnoza postavljena na resekcijskom materijalu fiksiranom u formalinu i uklopljenom u parafinske kocke, a opisana je u skladu s važećom WHO klasifikacijom (17).

Za svaku ispitanicu određena je:

1. dob pri prvoj citološkoj dijagnozi
2. citološka dijagnoza
3. citohormonski status detektiran Papa-testom
4. najteža patohistološka dijagnoza.



### 3.3.1. Bojanje po Papanicolaou

Bojanje po Papanicolaou uključuje nekoliko glavnih koraka: fiksiranje, bojanje jezgre, bojanje citoplazme i čišćenje. Prednosti su bojanja po Papanicolaou jasni nuklearni detalji, očuvana transparentnost citoplazme (i pri prisutnom preklapanju stanica), mogućnost razlikovanja stupnja stanične diferencijacije pločastog epitela te sama stabilnost bojanja nakon dužeg vremena (14).

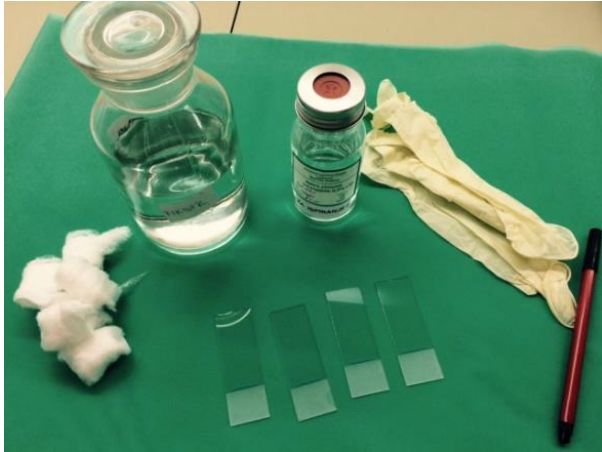Nakon uzimanja uzoraka, potrebno ih je fiksirati. Dobra je fiksacija preduvjet za dobru citološku dijagnozu. Fiksacija uzorka čuva stanice od isušivanja i skupljanja te omogućava jasno bojanje i diferenciranje stanica. Ako se uzorak prekasno fiksira, na uzorku se mogu pronaći artefakti koji onemogućavaju te otežavaju postavljanje točne dijagnoze. Za bojanje uzoraka metodom po Papanicolaou fiksaciju je moguće izvršiti na nekoliko načina. Mokra fiksacija označava uranjanje uzorka u 95 %-tni alkohol (etanol) i to odmah nakon centrifugiranja uzorka. Drugi je način također mokra fiksacija, ali s naknadnim sušenjem na zraku. Prvo se uzorak odmah nakon uzimanja uroni u 95 %-tni alkohol, a nakon toga izvadi se i ostavi da se osuši na zraku. Tako fiksirani uzorak pogodan je za slanje u drugi laboratorij, gdje se prije bojanja fiksacija mora dovršiti ponovnim uranjanjem uzorka u 95 %-tni alkohol (Slika 7.).



*Slika 7. Uranjanje uzorka u 95 %-tni alkohol pri mokroj fiksaciji (iz fundusa Kliničkog zavoda za kliničku citologiju KBC-a Osijek)*

Za fiksaciju se mogu koristiti i različiti komercijalni *spray* fiksativi. To su vodeno-alkoholne otopine koje sadrže polietilen-glikol. Odmah nakon uzimanja uzorka potrebno je na uzorak nanijeti *spray* fiksativ prema uputama proizvođača. Tako je fiksirane uzorke u

laboratorijima, prije bojanja, potrebno uroniti u 95 %-tni alkohol. U nedostatku fiksativa kao sredstvo za fiksaciju može poslužiti i lak za kosu (Slika 8. i 9.) (18, 19).



*Slika 8. Pribor za uzimanje uzoraka s fiziološkom otopinom i alkoholnim fiksativom (iz fundusa Kliničkog zavoda za kliničku citologiju KBC-a Osijek)*



*Slika 9. Princip fiksiranja razmaza spray fiksativom (iz fundusa Kliničkog zavoda za kliničku citologiju KBC-a Osijek)*

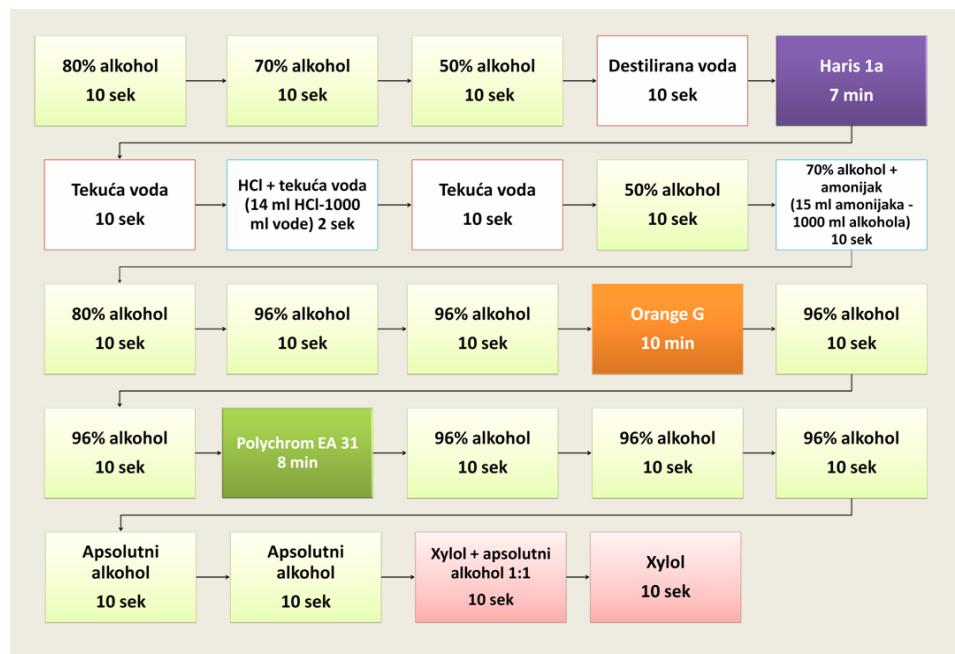Sljedeći korak u pripremi uzorka jest bojanje jezgre. Za to se koristi prirodna boja hematoksilin, a najčešće se koristi Harris hematoksilin. Hematoksilin boja dobro prikazuje strukturu kromatina normalne ili abnormalne stanice. Ona se veže za sulfatne skupine DNA molekule. Boja se ispire destiliranom vodom te izbjeljuje s 0,025 %-tnom otopinom HCl koja se također ispire (18, 19).

Bojanje citoplazme odvija se u dvama koracima. Prvo se koristi monokromatska Orange boja koja boja keratin narančasto. Na tržištu se još mogu pronaći Orange G, koja keratin boja u žućkasto-narančasto te Orange II, koja boja u crvenkasto-narančasto. Tom bojom stvara se dobar prikaz prisutnosti parakeratoze, hiperkeratoze i keratiniziranih malignih stanica. Drugi je korak bojanje citoplazme polikromatskom EA (*eosin azure*) bojom. Boja se sastoji od eozina, svijetlo zelene i Bismarck smeđe boje. Eozin boja citoplazmu zrelih pločastih stanica, nukleole i cilije u ljubičasto. Svijetlo zelena boja boji citoplazmu metaboličkih aktivnih stanica u plavo, dok Bismarck smeđa ne daje nikakvu karakterističnu boju citoplazmi. Nakon toga slijedi uranjanje u apsolutni alkohol koji uzrokuje kompletnu dehidraciju koja služi kao priprema za čišćenje uzorka (Slika 10.) (18, 19).



Slika 10. Aparat za bojanje uzoraka metodom po Papanicolaou (iz fundusa Kliničkog zavoda za kliničku citologiju KBC-a Osijek)

Završni je korak čišćenje uzorka za koje se koristi ksilol. Ksilol je bezbojan, kemijski nereaktivan i ima gotovo isti indeks loma kao staklo, što je vrlo važno zbog transparentnosti uzorka tijekom mikroskopiranja. Sljedeći je korak uklapanje. Koristi se ljepilo koje povezuje staklo i pokrovnicu, čuva preparat od skvrčavanja i isušivanja te sprječava oksidaciju i blijedenje uzorka (Slika 11.) (18, 19).



Slika 11. Shematski prikaz bojanja razmaza po Papanicolaou (iz fundusa Kliničkog zavoda za kliničku citologiju KBC-a Osijek)

### 3.4. Statističke metode

Kategorijski podatci predstavljani su apsolutnim i relativnim frekvencijama. Razlike kategorijskih varijabli testirane su Fisherovim egzaktnim testom. Normalnost raspodjele numeričkih varijabli testirana je Shapiro – Wilkovim testom. Numerički podatci opisani su aritmetičkom sredinom i standardnom devijacijom. Sve P vrijednosti dvostrane su. Razina značajnosti postavljena je na  $\text{Alpha} = 0,05$ . Za statističku analizu korišten je statistički program MedCalc (inačica 18.2.1, MedCalc Software bvba, Ostend, Belgija) (20, 21).

#### 4. REZULTATI

Istraživanje je provedeno na 635 860 ispitanica od 2002. do 2017. godine, od kojih 183 (0,03 %) ima adenokarcinom. Aritmetička je sredina dobi ispitanica s adenokarcinomom 68 godina (standardne devijacije 8 godina) u rasponu 52 do 86 godina. Kod 58 (31,7 %) ispitanica citološkim je nalazom utvrđen invazivni karcinom.

Od ukupno 13 536 (2,1 %) ispitanica s neodgovarajućim citohormonskim statusom, značajno je više ispitanica u skupini s adenokarcinomom (Fisherov egzakti test,  $P < 0,001$ ) (Tablica 1.).

*Tablica 1. Citohormonski status ispitanica u kontrolnoj skupini i u skupini s adenokarcinomom*

	Broj (%) ispitanica			P*
	Kontrola	Adenokarcinom	Ukupno	
Odgovarajući citohormonski status	622 162 (97,7)	162 (88,5)	622 324 (97,9)	<b>&lt; 0,001</b>
Neodgovarajući citohormonski status	13 515 (2,1)	21 (11,5)	13 536 (2,1)	
Ukupno	635 677 (100)	183 (100)	635 860 (100)	

\*Fisherov egzakti test

Upala je prisutna kod 118 268 (18,6 %) ispitanica, a neodgovarajući citohormonski status ima 1 261 (1,1 %) ispitanica, značajnije češće ispitanice s adenokarcinomom (Fisherov egzaktni test,  $P = 0,02$ ) (Tablica 2.).

Tablica 2. Citohormonski status ispitanica s prisutnom upalom u kontrolnoj skupini i u skupini s adenokarcinomom

Ispitanice s upalom	Broj (%) ispitanica			P*
	Kontrola	Adenokarcinom	Ukupno	
Odgovarajući citohormonski status	116 957 (98,9)	50 (94,3)	117 007 (98,9)	<b>0,02</b>
Neodgovarajući citohormonski status	1 258 (1,1)	3 (5,7)	1 261 (1,1)	
Ukupno	118 215 (100)	53 (100)	118 268 (100)	

\*Fisherov egzaktni test

Bez upale je 517 592 (81,4 %) ispitanica, od kojih 12 275 (2,4 %) ima neodgovarajući citohormonski status, značajnije češće kod ispitanica s adenokarcinomom (Fisherov egzaktni test,  $P < 0,001$ ) (Tablica 3.).

Tablica 3. Citohormonski status ispitanica bez upale u kontrolnoj skupini i u skupini s adenokarcinomom

Ispitanice bez upale	Broj (%) ispitanica			P*
	Kontrola	Adenokarcinom	Ukupno	
Odgovarajući citohormonski status	505 205 (97,6)	112 (86,2)	505 317 (97,6)	<b>&lt; 0,001</b>
Neodgovarajući citohormonski status	12 257 (2,4)	18 (13,8)	12 275 (2,4)	
Ukupno	517 462 (100)	130 (100)	517 592 (100)	

\* Fisherov egzaktni test

Neodgovarajući citohormonski status, kod svih ispitanica, značajnije češće imaju one ispitanice kod kojih nema upale, njih 12 275 (2,4 %) (Fisherov egzaktni test,  $P < 0,001$ ), kao i

u kontrolnoj skupini, gdje od 13 515 (7,5 %) ispitanica s neodgovarajućim citohormonskim statusom njih su 12 257 (2,4 %) značajnije bez upale (Fisherov egzaktni test,  $P < 0,001$ ).

Kod ispitanica s adenokarcinomom nema značajne razlike u citohormonskom statusu u odnosu na pojavnost upale (Tablica 4.).

Tablica 4. Povezanost citohormonskog statusa s upalom

	Broj (%) ispitanica			P*
	Upala	Bez upale	Ukupno	
<b>Sve ispitanice</b>				
Odgovarajući citohormonski status	117 007 (98,9)	505 317 (97,6)	622 324 (97,9)	<b>&lt; 0,001</b>
Neodgovarajući citohormonski status	1 261 (1,1)	12 275 (2,4)	13 536 (2,1)	
Ukupno	118 268 (100)	517 592 (100)	635 860 (100)	
<b>Kontrolna skupina</b>				
Odgovarajući citohormonski status	116 957 (98,9)	505 205 (97,6)	167 477 (92,5)	<b>&lt; 0,001</b>
Neodgovarajući citohormonski status	1 258 (1,1)	12 257 (2,4)	13 515 (7,5)	
Ukupno	118 215 (100)	517 462 (100)	180 992 (100)	
<b>Adenokarcinom</b>				
Odgovarajući citohormonski status	50 (94,3)	112 (86,2)	162 (88,5)	0,13
Neodgovarajući citohormonski status	3 (5,7)	18 (13,8)	21 (11,5)	
Ukupno	53 (100)	130 (100)	183 (100)	

\*Fisherov egzaktni test

## 5. RASPRAVA

Za razliku od cervikalnog karcinoma, čija je pojavnost značajno opala implementacijom oportunističkog ili organiziranog probira, za endometralni karcinom, odnosno adenokarcinom tijela maternice, unatoč tome što se radi o najčešćoj malignoj bolesti ženskog genitalnog trakta, ne postoji ekonomski opravdan probirni test.

U provedenom istraživanju ispitani su podatci dviju grupa ispitanica, one u kojih je od 2007. do kraja 2016. godine izvršen citološki pregled VCE razmaza, uz uvjet da su u vremenskom intervalu od najduže 6 mjeseci nakon citološke dijagnoze imale patohistološki verificiran adenokarcinom tijela maternice te one u kojih u istom razdoblju nije slijedila patohistološka verifikacija ili je ista ukazivala na cervikalnu leziju. Prosječna dob ispitanica s adenokarcinomom u ovoj presječnoj studiji iznosila je 68 godina (standardne devijacije 8 godina) u rasponu 52 do 86 godina, jednako kao u retrospektivnoj studiji Miličić i sur. (13) iz 2015. godine u populaciji ispitanica s učinjenom frakcioniranom kiretažom i/ili histerektomijom u vremenskom intervalu najkasnije šest mjeseci nakon Papa-testa. Retrospektivna studija Snydera i sur. (22) iz 2004. godine pokazala je kako se najveći broj lezija endometrija pojavljuje u skupini žena starijih od 60 godina, dok je istraživanje Gu i sur. (23) iz 2001. godine navelo srednju dob od 65 godina kod žena s patohistološki dokazanim adenokarcinomom tijela maternice.

Uz osnovnu ulogu, Papa-test kao neizostavna dijagnostička metoda u ranom otkrivanju, dijagnostici i praćenju cervikalnih intraepitelnih i invazivnih lezija, može se koristiti i s ciljem dijagnosticiranja promjena na endometriju. No brojne su studije pokazale nisku osjetljivost i specifičnost Papa-testa u detekciji karcinoma endometrija. U retrospektivnoj studiji Miličić i sur. (13) zaključeno je da Papa-test zbog svoje niske osjetljivosti (25 %), koja je prije svega posljedica nedostatka dijagnostičkih stanica u uzorku, nije pogodan za detekciju endometralnih karcinoma. U istoj je studiji učinjen ponovljen probir VCE uzoraka kod ispitanica s histološki dokazanim karcinomom endometrija i utvrđeno postojanje benignih endometralnih stanica u uzorku postmenopauzalnih žena. Također, uzorci su bili prekriveni krvlju te je uočeno da u većini slučajeva citohormonski status ne odgovara dobi i/ili anamnezi. Iz toga proizlazi pitanje može li se i koliko pouzdano promjena citohormonskog statusa žena u postmenopauzi uočene tijekom analize VCE obriska povezati s endometralnim adenokarcinomom.



Estrogen djeluje na sluznicu maternice promitotički. On potiče proliferaciju endometrija, povećava broj mitozu, povećava broj estrogenskih i progesteronskih receptora, za razliku od progesterona koji djeluje suprotno tako što suprimira mitoze, smanjuje broj estrogenskih receptora, potiče pretvaranje estradiola u estron i time smanjuje učinak estrogena (2). Estrogenskim produljenim djelovanjem, bez djelovanja progesterona, doći će do proliferativnih promjena koje mogu rezultirati tipičnom ili atipičnom hiperplazijom ili uznapredovati do karcinoma (5). U žena reproduktivne dobi očekuje se umjereno do visoki estrogenski učinak. U djevojčica i žena u postmenopauzi očekuje se atrofija, iako je nizak ili umjeren učinak estrogena u postmenopauzalnih žena također normalan. Pillay i sur. (26) u preglednoj studiji kod ispitanica u postmenopauzi navode da oko 50 % ispitanica pokazuju nedostatak estrogenskog učinka, 41 % pokazuju blagu do umjerenu estrogensku aktivnost, a 9 % pokazuju visok stupanj estrogenske stimulacije. Estradiol, proizveden ciklički od strane jajnika u reproduktivnoj fazi, smanjuje se u žena u predmenopauzi. Estron, s druge strane, i dalje je prisutan u žena u postmenopauzi, zbog čega nalazimo blagu estrogensku aktivnost i u toj dobi. Podatci u literaturi navode kako se za citohormonsku ocjenu obrisak uzima s hormonski najosjetljivijeg dijela vagine, a to je gornja trećina, koja embriološki nastaje iz Müllerovih vodova.

Istraživanjem slučajeva i kontrola Lukanove i sur. (24) potvrđeno je dosadašnje zapažanje o povezanosti povišene razine estrogena s nastankom karcinoma endometrija u postmenopauzalnih žena. Ti rezultati konzistentni su i s drugim prospektivnim studijama. Studija Allena i sur. (25) iz 2008. godine također potvrđuje da su povišene razine estrona, estradiola, ali i testosterona kod žena u postmenopauzi povezane s nastankom endometralnog karcinoma. U ovoj studiji rezultati potvrđuju isto, naime uočena je statistički značajno češća detekcija neodgovarajućeg citohormonskog statusa u skupini ispitanica s adenokarcinomom u usporedbi s kontrolnom skupinom.

Tijekom edukacije za morfološku procjenu VCE obrisaka uvijek se napominje da se dijagnoza neodgovarajućeg citohormonskog statusa ne treba pisati u slučaju prisutnih znakova upale u razmazu, no obično nedostaju detaljnije informacije i upute zasnovane na dokazima kako interpretirati tu kategoriju nalaza. Kako ne postoje prihvaćeni dijagnostički kriteriji, citotehnolozi/citolozi isto čine prema vrlo subjektivnim kriterijima, često ovisno o prihvaćenom načinu rada u instituciji gdje su bili educirani. Iz toga proizlazi vrlo upitna vrijednost citohormonskog nalaza u Papa-testu u prisutnosti upale. U literaturi se mogu naći podatci da kronična upala i infekcija mogu dovesti do proliferacije epitela te su zbog toga

razmazi sa znacima upale, specifične infekcije, postiradijacijskih promjena ili hiperkeratoze neprikladni za hormonsku ocjenu (2, 14, 15). U prospektivnoj kohortnoj studiji Dossus i sur. (27) dokazane su 3 komponente povezane s rizikom za postmenopauzalni endometralni karcinom te su naznačene kao inzulinska rezistencija/metabolički sindrom, steroidi i upalni čimbenici, a potvrđena je uloga upalnih čimbenika u endometralnoj karcinogenezi.

Da bi se ispitao značaj upale za procjenu citohormonskog statusa, ispitanice su podijeljene u dvije skupine. Prvo su promatrane ispitanice s upalom, a zatim skupina ispitanica bez upale. U objema skupinama vidljiva je statistički značajna razlika u udjelu neodgovarajućeg citohormonskog statusa u skupini ispitanica s adenokarcinomom kao i u kontrolnoj skupini.

Da bi se dobile informacije u kojoj je skupini ispitanica upala značajno utjecala na citohormonski status, promatrane su prvo sve ispitanice, a zatim zasebno kontrolna skupina i skupina ispitanica s adenokarcinomom. Rezultati su potvrdili značajno češći neodgovarajući citohormonski status kod ispitanica bez znakova upale u VCE uzorku u kontrolnoj skupini ispitanica, kao i kada su sve promatrane zajedno. Potonje je posljedica vrlo malog broja ispitanica s adenokarcinomom, koje ne mogu značajno utjecati na rezultate kada ih se promatra s kontrolnom skupinom. Promatrajući ih izdvojeno (ukupno 183 ispitanice s adenokarcinomom) nije utvrđena značajna razlika u udjelu neodgovarajućeg citohormonskog statusa u skupini ispitanica s upalom i ispitanica bez upale. Iz toga proizlazi da ako pacijentica ima adenokarcinom endometrija, imat će značajno češće neodgovarajući citohormonski status te upala na stanicama neće imati utjecaja na postavljanje dijagnoze neodgovarajućeg citohormonskog statusa.

## 6. ZAKLJUČAK

Na temelju provedenog istraživanja i dobivenih rezultata može se zaključiti:

- Neodgovarajući citohormonski status bio je značajno učestaliji u skupini ispitanica s adenokarcinomom tijela maternice.
- Neodgovarajući citohormonski status kod svih ispitanica značajno se češće pojavljivao kod ispitanica bez prisutnih znakova upale u VCE razmazu.
- U kontrolnoj skupini, neodgovarajući je citohormonski status značajno češći kod ispitanica bez prisutnih znakova upale u VCE razmazu.
- Kod ispitanica s adenokarcinomom, nema značajne razlike u detekciji neodgovarajućeg citohormonskog statusa u odnosu na pojavnost upale.

## 7. SAŽETAK

**CILJ ISTRAŽIVANJA.** Cilj je rada odrediti udio neodgovarajućeg citohormonskog statusa detektiranog Papa-testom te utvrditi postoji li povezanost istog s patohistološki dokazanim adenokarcinomom uterusa.

**USTROJ STUDIJE.** Retrospektivno poredbeno istraživanje

**ISPITANICI I METODE.** Retrospektivnom studijom obuhvaćene su dvije grupe ispitanica, one u kojih je na Zavodu za kliničku citologiju KBC-a Osijek od 2007. do 2016. godine izvršen citološki pregled VCE razmaza, uz uvjet da su u vremenskom intervalu od najduže 6 mjeseci nakon citološke dijagnoze imale patohistološki verificiran adenokarcinom uterusa te one u kojih je u istom razdoblju učinjen VCE pregled koji nije slijedila patohistološka verifikacija. Histološki nalazi učinjeni su na Zavodu za patologiju i sudsku medicinu KBC-a Osijek.

**REZULTATI.** Od ukupno 2,1 % ispitanica s neodgovarajućim citohormonskim statusom, značajno je više ispitanica u skupini s adenokarcinomom. Upala je prisutna kod 18,6 % ispitanica, od kojih neodgovarajući citohormonski status ima 1,1 % ispitanica, značajnije češće ispitanice s adenokarcinomom. Neodgovarajući citohormonski status, kod svih ispitanica, značajnije češće imaju one ispitanice kod kojih nema upale (2,4 %), kao i u kontrolnoj skupini (2,4 %). Kod ispitanica s adenokarcinomom (183 ispitanice), nema značajne razlike u učestalosti neodgovarajućeg citohormonskog statusa u odnosu na pojavnost upale ( $P = 0,13$ ).

**ZAKLJUČAK.** Neodgovarajući citohormonski status značajno je učestaliji u skupini ispitanica s adenokarcinomom tijela maternice. Neodgovarajući citohormonski status kod svih ispitanica, kao i u kontrolnoj skupini, značajno se češće pojavljivao kod ispitanica bez prisutnih znakova upale. Kod ispitanica s adenokarcinomom, nema značajne razlike u detekciji neodgovarajućeg citohormonskog statusa u odnosu na pojavnost upale.

**KLJUČNE RIJEČI.** adenokarcinom uterusa; citohormonski status; upala

## 8. SUMMARY

### **THE VALUE OF THE PAP TEST DETECTED CYTOHORMONAL STATUS OF WOMEN WITH PATHOLOGICALLY PROVEN UTERINE ADENOCARCINOMA**

**OBJECTIVES.** The aim of this study is to determine the proportion of inadequate cytohormonal status detected by the Pap test and to determine whether there is a correlation between inadequate cytohormonal status detected by Pap smear and pathohistologically proven uterine adenocarcinoma.

**STUDY DESIGN.** A retrospective comparative study

**PARTICIPANS AND METHODS.** The study included two groups of women. The first group included women who underwent VCE smear at the Department of Clinical Cytology, Clinical Hospital Center Osijek, from 2007 to the end of 2016, on the condition that they developed pathologically confirmed uterine adenocarcinoma within at most 6 months after cytological diagnosis. The second group included women who underwent VCE smear in the same period, but were not pathologically verified after. Cytological samples were fixed in 95% alcohol and stained with Papanicolaou method. Histopathological analysis was performed at the Department of Pathology and Forensic Medicine, Clinical Hospital Center Osijek.

**RESULTS.** From 2.1% of women with inadequate cytohormonal status in total, there were significantly more women with adenocarcinoma. Inflammation was present in 18.6% of women, of whom 1.1% had inadequate cytohormonal status, significantly more women with adenocarcinoma. In general, inadequate cytohormonal status was significantly more present in women without inflammation (2.4%) and in the control group (2.4%). In women with adenocarcinoma (183 women), there was no significant difference in incidence of inadequate cytohormonal status in comparison to the incidence of inflammation ( $p=0.13$ ).

**CONCLUSION.** Inadequate cytohormonal status is significantly more present in women with uterine adenocarcinoma. Inadequate cytohormonal status was significantly more present in women without any signs of inflammation, both in all women and in the control group. There was no significant difference in detecting inadequate cytohormonal status in comparison to the incidence of inflammation in women with adenocarcinoma.

**KEYWORDS.** cytohormonal status; inflammation; uterine adenocarcinoma

---

**9. LITERATURA**

1. Damjanov I, Jukić S, Nola M. Patologija. 3. izd. Zagreb: Medicinska naklada; 2011.
2. Šimunić V. Ginekologija. 2.izd. Zagreb: Naklada Ljevak; 2001.
3. Clement PB, Young RH: Endometrioid carcinoma of the uterine corpus: a review of its pathology with emphasis on recent advances and problematic aspects. *Adv Anat Pathol.* 2002;9:145-84.
4. Hrvatski zavod za javno zdravstvo, Registar za rak Republike Hrvatske. Incidencija raka u Hrvatskoj 2014., Bilten 39, Zagreb, 2016.
5. Binkowska M, Woron J. Progestogens in menopausal hormone therapy. *Prz Menopauzalny.* 2015;14:134-43.
6. Liu L, Segara A, Hagemann AR. Obesity Education Strategies for Cancer Prevention in Women's Health. *Curr Obstet Gynecol Rep.* 2015;4:249-58.
7. Dumesic DA, Lobo RA. Cancer risk and PCOS. *Steroids.* 2013;78:782-5.
8. Collaborative Group on Epidemiological Studies on Endometrial Cancer. Endometrial cancer and oral contraceptives: an individual participant meta-analysis of 27 276 women with endometrial cancer from 36 epidemiological studies. *Lancet Oncol* 2015;16:1061–70.
9. Jimenez-Ayala M, Jimenez-Ayala Portillo B. Endometrial Adenocarcinoma Prevention and Early Diagnosis. Basel: Karger; 2008.
10. FIGO Committee on Gynecologic Oncology. FIGO staging for carcinoma of the vulva, cervix, and corpus uteri. *Int J Gynaecol Obstet.* 2014;125(2):97-8.
11. Ohkawara S, Jobo T, Sato R, Kuramoto H. Comparison of endometrial carcinoma coexisting with and without endometrial hyperplasia. *Eur J Gynaecol Oncol.* 2000;21: 573-7.
12. Emons G, Beckmann MW, Schmidt D, Mallmann P. New WHO classification for endometrial Hyperplasia. *Geburtdhilfe Frauenheilkd.* 2015;75(2):135-6.

13. Miličić V, Solocki Matić T, Zelić T, Martinek V, Tomašković I, Ramljak V. Does cytological laboratory holds the responsibility for the low sensitivity of the PAP test in detecting endometrial cancer?. *Coll Antropol.* 2015; 3:713-717.
14. Gray W, Kocjan G. *Diagnostic Cytopathology*. 3.izd. Churchill Livingstone: Elsevier; 2010.
15. Pajtler M. Citološka dijagnostika temeljna metoda probira raka vrata maternice. U: Pajtler M, urednica. *Metode detekcije, rane dijagnoze i prevencije neoplastičnih promjena vrata maternice*. Medicinski fakultet, Sveučilište Josipa Jurja Strossmayera u Osijeku; Priručnici stalnog medicinskog usavršavanja – Poslijediplomski tečaj. Osijek; 2007:28-44
16. Kolčić I, Vorko-Jović A. *Epidemiologija*. 1. izd. Zagreb: Medicinska naklada; 2012.
17. Silveberg SG, Kurtman RJ, Nogales F, Mutter GL, Kubik-Huch RA; Tavassoli FA: Epithelial tumours and related lesions; in Tavassoli FA, Devil P (eds): *Tumours of The Breast and Female Genital Organs. WHO Classification of Tumours*. Lyon: IARC Press; 2003.
18. Singer Z. *Priručnik za ginekološku citologiju*. 2. izd. Zagreb: Vlastita naklada; 1994.
19. Miličić-Juhas V. *Dysplasia media (cervikalna intraepitelna neoplazija II) - realna i/ili nužna citološka dijagnoza*. [Doktorska disertacija]. Osijek: Sveučilište J. J. Strossmayera, Medicinski fakultet; 2008.
20. Ivanković D i sur. *Osnove statističke analize za medicinare*. Zagreb: Medicinski fakultet Sveučilišta u Zagrebu; 1988.
21. Marušić M i sur. *Uvod u znanstveni rad u medicini*. 4. izd. Udžbenik. Zagreb: Medicinska naklada; 2008.
22. Snyder MJ, Robboy SJ, Vollmer RT, Dodd LG. An abnormal cervicovaginal cytology smear in uterine carcinosarcoma is an adverse prognostic sign: analysis of 25 cases. *Am J ClinPathol*; 2004;122(3):434-9.
23. Gu M, Shi W, Barakat RR, Thaler HT, Saigo PE. Pap smears in women with endometrial carcinoma. *Acta Cytol*; 2001;45:555.

24. Lukanova A, Lundin E, Micheli A, Arslan A, Ferrari P i sur. Circulating Levels of sex steroid hormones and risk of endometrial cancer in postmenopausal women. *Int. J. Cancer*; 2003;108:425-432.
25. Allen N, Key T, Dossus L, Rinaldi S i sur. Endogenous sex hormones and endometrial cancer risk in women in the European Prospective Investigation into Cancer and Nutrition (EPIC). *Endocr Relat Cancer*; 2008;15(2):485-497.
26. Pillay B, Yap SK, Lim GL. Post- menopausal smear patterns- A review of vaginal smears in 480 women. *Med. J. Malaysia*; 1992;47.
27. Dossus L, Lukanova A, Rinaldi S, Allen N i sur. Hormonal, Metabolic, and Inflammatory Profiles and Endometrial Cancer Risk Within the EPIC Cohort – A Factor Analysis. *Am J Epidemiol*; 2013;177(8):787-99.



## 10. ŽIVOTOPIS

### OSOBNI PODATCI

Ina Bašić	Datum i mjesto rođenja:
Sveučilište J. J. Strossmayera u Osijeku	04. 07. 1992., Osijek
Medicinski fakultet Osijek	Adresa:
Studij medicine	Poštansko naselje 7, Višnjevac
Cara Hadrijana 10E	Tel.: +385992355007
Tel.: + 38531512800	E-mail: basic.ina1@gmail.com

### OBRAZOVANJE:

1999. – 2007.: Osnovna škola Višnjevac, Višnjevac  
2007. – 2011.: I. Gimnazija Osijek  
2012. – 2018.: Medicinski fakultet Osijek, studij medicine  
Sveučilište J. J. Strossmayer u Osijeku

### ČLANSTVO I AKTIVNOSTI U UDRUGAMA:

2012.- 2018. – član Međunarodne udruge studenata medicine, CroMSIC (Croatian Medical Students' International Committee)  
2017.- 2018. – Hrvatski Crveni križ, član