

Analiza kvalitete histoloških preparata živčanog tkiva deparafiniranih bez ksilola

Mikić, Josipa

Undergraduate thesis / Završni rad

2018

Degree Grantor / Ustanova koja je dodijelila akademski / stručni stupanj: **Josip Juraj Strossmayer University of Osijek, Faculty of Medicine / Sveučilište Josipa Jurja Strossmayera u Osijeku, Medicinski fakultet**

Permanent link / Trajna poveznica: <https://urn.nsk.hr/urn:nbn:hr:152:872180>

Rights / Prava: [In copyright](#)/[Zaštićeno autorskim pravom.](#)

Download date / Datum preuzimanja: **2025-01-31**



Repository / Repozitorij:

[Repository of the Faculty of Medicine Osijek](#)



**SVEUČILIŠTE JOSIPA JURJA STROSSMAYERA U OSIJEKU
MEDICINSKI FAKULTET OSIJEK**

**Preddiplomski sveučilišni studij Medicinsko laboratorijske
dijagnostike**

Josipa Mikić

**ANALIZA KVALITETE HISTOLOŠKIH
PREPARATA ŽIVČANOG TKIVA
DEPARAFINIRANIH BEZ KSILOLA**

Završni rad

Osijek, 2018.

**SVEUČILIŠTE JOSIPA JURJA STROSSMAYERA U OSIJEKU
MEDICINSKI FAKULTET OSIJEK**

**Preddiplomski sveučilišni studij Medicinsko laboratorijske
dijagnostike**

Josipa Mikić

**ANALIZA KVALITETE HISTOLOŠKIH
PREPARATA ŽIVČANOG TKIVA
DEPARAFINIRANIH BEZ KSILOLA**

Završni rad

Osijek, 2018.

Rad je izrađen u Laboratoriju za histologiju na Katedri za histologiju i embriologiju na Medicinskom fakultetu Sveučilišta J. J. Strossmayera u Osijeku.

Mentorica: prof.dr.sc. Tatjana Belovari

Rad ima 23 lista, 3 tablice i 8 slika.

Zahvala

Zahvaljujem svojoj mentorici prof. dr. sc. Tatjani Belovari na stručnoj pomoći, potpori i izdvojenom vremenu tijekom izrade ovog završnog rada.

Veliko hvala i doc. dr. sc. Nikoli Bijeliću na pruženoj pomoći i danim savjetima te asistentu Ediju Rođaku, mag. biol. exp. i Danici Matić, med-lab. ing. na pomoći pri izradi preparata.

Također, zahvaljujem svojoj obitelji na potpori tijekom studiranja.

SADRŽAJ

1. UVOD	1
1.1. Histološka tehnika	1
1.2. Ksilol u histološkoj tehnici	2
1.2.1. Štetnost ksilola	2
1.3. Deterdžent za pranje suđa kao alternativa	3
2. CILJEVI	4
3. MATERIJAL I METODE	5
3.1. Ustroj studije	5
3.2. Materijal	5
3.3. Metode	5
3.3.1. Rezanje parafinskog bloka	5
3.3.2. Deparafiniranje rezova	5
3.3.3. Bojenje preparata	6
3.3.4. Analiza preparata	8
3.3.5. Statističke metode	8
4. REZULTATI	9
4.1. Bojenje hemalaun-eozinom	9
4.2. Bojenje po Nisslu	11
4.3. Impregnacija po Bielschowskom	13
5. RASPRAVA	16
6. ZAKLJUČAK	18
7. SAŽETAK	19
8. SUMMARY	20
9. LITERATURA	21
10. ŽIVOTOPIS	23

1. UVOD

1.1. Histološka tehnika

Histološka tehnika predstavlja sve postupke u izradi histoloških preparata: uzimanje uzorka, fiksacija, uklapanje, rezanje, montiranje i bojenje. Uzorci se mogu uzimati tijekom kirurškog zahvata ili s trupla, ali tada je potrebno uzeti u obzir patološke procese koji su bili prisutni prije smrti, kao i procese koji se događaju u tkivu nakon smrti (1). Uzeto tkivo se zatim fiksira.

Fiksacija tkiva sprječava njegovu razgradnju enzimima ili bakterijama i koristi se kako bi se sačuvala struktura i molekularni sastav tkiva. Kao fiksativ za svjetlosnu mikroskopiju najčešće se koristi 4-postotna puferirana izotonična otopina formaldehida (10-postotni formalin), koja reagira s aminoskupinama tkivnih proteina i uzrokuje križno povezivanje bjelančevina kovalentnim vezama te tkivo ostaje sačuvano i otvrdne (1-3). Osim formalina, koriste se i alkohol, kalijev bikromat, te neke kiseline (octena, pikrinska, osmijeva). Nakon fiksacije slijedi uklapanje tkiva u neko čvrsto sredstvo, najčešće parafin. Prije uklapanja tkivo se dehidrira i prosvjetljava (1). Dehidriranjem se uklanja voda iz tkiva uzastopnim prenošenjem iz manjih u sve veće koncentracije etanola u vodi. Potom se tkivo prenosi u intermedij, sredstvo koje odstranjuje alkohol, a također se koristi i kao otapalo sredstva za uklapanje.

Kada se tkivo uklapa u parafin, kao intermedij najčešće se koristi ksilol. Iz intermedija tkivo se stavlja u otopljeni parafin i drži u termostatu. Pod utjecajem visoke temperature otapalo ispari, a tekući parafin ulazi u sve šupljine u tkivu. Nakon hlađenja parafin se skrutne te nastane parafinski blok u kojem se nalazi tkivo (2,3). Parafinski blok se reže pomoću preciznog instrumenta mikrotoma na tanke rezove točno određene debljine. Zatim se rez izravna i montira na predmetno staklo. Kako bi se tkivo moglo obojiti, potrebno je prvo deparafinirati preparat tj. odstraniti parafin pomoću ksilola.

Bojenje se provodi kako bi se bolje istaknuli i uočili pojedini sastojci tkiva. Rutinska metoda bojenja preparata je kombinacija hematoksilina i eozina (H i E). Ta metoda se primjenjuje već cijelo stoljeće te se još uvijek koristi za razlikovanje vrsta tkiva i prepoznavanje morfoloških pokazatelja patoloških procesa. Bojenje hemalaun-eozinom dobro funkcionira s različitim fiksativima te stvara dobar kontrast između jezgre, citoplazme i izvanstaničnog matriksa (4). Hematoksilin je bazična boja i oboji plavo bazofilne sastojke tkiva, npr. one koje sadrže nukleinske kiseline (staničnu jezgru i ribosome), a eozin je kisel

boja koja nijansama crvene boje različitog intenziteta oboji acidofilne strukture, najčešće one koje sadrže proteine (citoplazmu, eritrocite, vezivo i mišićne stanice) (2,3).

Za prikazivanje živčanog tkiva koriste se i neke druge metode bojenja, kao npr. bojenje po Nisslu za isticanje važnih strukturalnih značajki neurona ili metoda impregnacije za prikazivanje živčanih vlakana. Bojenjem po Nisslu jasno su vidljivi dijelovi tijela neurona, ali ne i cijeli neuron (5). Rezultat toga bojenja su ljubičasto obojena Nisslova tjelešca (hrapava endoplazmatska mrežica), i slobodni ribosomi koji se nalaze u citoplazmi tijela neurona. Nisslova tjelešca i ribosomi sadrže nukleinske kiseline koji se dobro bojavu bazičnim bojama (3,6). U prikazivanju živčanog tkiva koristi se i metoda impregnacije srebrom. Tijekom impregnacije srebro se taloži u onim dijelovima tkiva koji su sposobni reducirati elementarni metal (1). Kao rezultat dobiju se smeđe do sive naslage srebra u tkivu, posebno u području bijele tvari živčanog tkiva koje sadrži mijelinizirana vlakna (1,7).

Nakon bojenja preparat se dehidrira, zatim se stavlja u sredstvo za bistrenje (ksilol), i prekriva kanada balzomom preko kojega se stavlja pokrovno stakalce. Tako pripremljen histološki preparat spreman je za mikroskopiranje (1).

1.2. Ksilol u histološkoj tehnici

Ksilol (dimetilbenzen) je kemijski spoj koji pripada skupini aromatskih ugljikovodika. U industriji i medicinskoj tehnologiji koristi se kao smjesa tri izotopa (orto-ksilol, meta-ksilol i para-ksilol). Bezbojan je i zapaljiv, vrlo je dobro otapalo, a miris mu je karakterističan za većinu aromatskih spojeva (8,9). Nalazi se u tekućem ili plinovitom stanju te ga u prirodi možemo pronaći u ugljenu, nafti i katranu. Koristi se u različitim fazama obrade tkiva tijekom izrade histoloških preparata. Brzo uklanja alkohol iz tkiva, čini tkivo prozirnim i olakšava prodiranje parafina. Najviše se upotrebljava tijekom deparafiniranja rezova gdje ksilol otapa parafin kako bi se tkivo moglo rehidrirati i obojiti (10-12).

1.2.1. Štetnost ksilola

Ksilol je kemikalija koja se i danas uvelike koristi premda je poznato kako ima mnoga štetna djelovanja po zdravlje. Osobe koje dolaze u doticaj sa ksilolom apsorbiraju ga na više načina, inhalacijskim, oralnim i dermalnim putem. Nakon toga ulazi u krvotok i distribuira se po cijelom tijelu. Metabolizmom u jetri dolazi do oksidacije metilnih grupa te se nakon toga konjugira s glicinom i tako nastaje metil-hipurinska kiselina koja se izlučuje urinom. Ksilol se zadržava u tijelu 18 sati nakon izlaganja, ali nakon dugotrajnih i učestalih izlaganja, nakuplja

se u mišićnom i masnom tkivu. Tijekom uporabe ksilola veliki problem predstavlja udisanje njegovih para, što prije svega može uzrokovati iritaciju nosa i grla, ali također ima i utjecaj na središnji živčani sustav pa se kao nuspojave mogu pojaviti glavobolja i vrtoglavica. Ti simptomi se pojavljuju jer je ksilol topiv u lipidima koji se nalaze u membranama neurona te se pretpostavlja kako na taj način može doći u interakciju s proteinima koji su prijeko potrebni za normalno funkcioniranje neurona. Nadalje, nakon dugotrajnog izlaganja ksilol može djelovati na promjenu koncentracija neurotransmitera u nekim dijelovima mozga (11). Različitim istraživanjima dokazano je kako dugotrajno udisanje para ksilola uzrokuje smanjenu funkciju pluća, dispneju, ali i kardiovaskularne simptome, kao što su palpitacije i bol u prsima, te oštećenje bubrega. Izloženost ksilolu također može uzrokovati i različita kožna oštećenja; najčešće su to eritem kože, suhoća i ljuskanje kože (9-12).

1.3. Deterdžent za pranje posuđa kao alternativa

Zbog njegovih vrlo štetnih učinaka za ksilol se pokušava pronaći potencijalna zamjena. U do sada provedenim istraživanjima otkrilo se kako bi deterdžent za pranje posuđa (DPP), mogao poslužiti kao alternativa ksilolu. Istraživanja su rađena na mišićnom, vezivnom i epitelnom tkivu koja su nakon deparafiniranja obojena hemalaun-eozinom. Radi usporedbe kvalitete jedna skupina rezova je deparafinirana standardnom metodom – ksilolom, a druga 1,7 %-tnom otopinom DPP-a. 1,7 %-tna otopina DPP-a se priprema tako da se 25 ml DPP-a razrijedi u 1500 ml destilirane vode te se otopina zatim ugrije na 90 °C (10, 12). Falkeholm i sur. su u svojem istraživanju koristili epitelno i mišićno tkivo obojeno trima različitim metodama: hemalaun-eozinom, PAS-metodom i metodom po Van Giesonu. Ocijenili su kvalitetu preprata i zaključili su da je većina preparata deparafinirana DPP-om jednako dobra ili čak i bolja od onih deparafiniranih ksilolom (13). Ta tehnika deparafiniranja DPP-om do sada je korištena na mišićnom, epitelnom i vezivnom tkivu, međutim ne i na živčanom.

Deterdženti za pranje posuđa su smjese koje sadrže sintetske površinske aktivne tvari (sufraktante), najčešće natrij lauril sulfat, kokamidopropil betain i neionske tenzide. Veliku prednost deterdžentima daje to što su lako dostupni i jeftini, i što je najvažnije od svega, rukovanje njima nije škodljivo po ljudsko zdravlje (14, 15). Veliki problem kod ksilola također predstavlja i njegovo skladištenje kao otpada jer je zbog svoje zapaljivosti vrlo štetan za okoliš. Taj problem bio bi rješiv kada bi se umjesto ksilola koristio DPP, jer je zbrinjavanje takvog otpada puno jednostavnije (12).

2. CILJEVI

Ciljevi ovog istraživanja su:

- ocijeniti efikasnost deparafiniranja histoloških rezova živčanog tkiva 1,7 %-tnom otopinom deterdženta za pranje posuđa (DPP-om)
- odrediti mogućnosti primjene različitih histoloških bojenja za živčano tkivo nakon deparafiniranja 1,7 %-tnom otopinom DPP-a
- usporediti kvalitetu histoloških preparata živčanog tkiva deparafiniranih 1,7 %-tnim DPP-om s onima koji su deparafinirani ksilolom.

3. MATERIJAL I METODE

3.1. Ustroj studije

Istraživanje je provedeno kao presječna studija (16).

3.2. Materijal

Istraživanje je provedeno na uzorcima iz arhive Kliničkog zavoda za patologiju i sudsku medicinu koji su obilježeni brojem pa je identitet osobe potpuno skriven. Korišteno je 10 različitih uzoraka živčanog tkiva (veliki mozak) uklopljenog u parafin. Rezovi svakog uzorka su podijeljeni u dvije skupine; jedna je deparafinirana 1,7 %-tnim DPP-om, a druga standardnim sredstvom za deparafiniranje – ksilolom.

3.3. Metode

3.3.1. Rezanje parafinskog bloka

Parafinski blokovi su pomoću rotacijskog mikrotoma CUT 4060 marke Slee (Mainz, Njemačka) izrezani na rezove debljine 6 μm i zatim prebačeni na površinu vode na predmetnici na grijaoj ploči. Na površini tople vode rezovi se izravnavaju, a kada voda ispari ostanu zalijepljeni na predmetnici.

3.3.2. Deparafiniranje rezova

Polovica rezova, od njih ukupno 60, deparafinirana je ksilolom, a druga polovica 1,7 %-tnim DPP-om. Rezovi deparafinirani ksilolom se prije bojenja rehidriraju (silazni niz alkohola), a nakon bojenja dehidiraju (uzlazni niz alkohola) i uranjaju u ksilol prije zatvaranja.

Postupak pripreme preparata deparafiniranih ksilolom:

1. Ksilol I – 10 min
2. Ksilol II – 10 min
3. 100 %-tni etanol – 5 min
4. 100 %-tni etanol – 5 min
5. 96 %-tni etanol – 5 min
6. 70 %-tni etanol – 5 min
7. Destilirana voda – isprati
8. Bojenje

9. 96 %-tni etanol – isprati
10. 96 %-tni etanol – isprati
11. 100 %-tni etanol – isprati
12. 100 %-tni etanol – isprati
13. Ksilol III – 5 min
14. Ksilol IV – 5 min
15. Zatvaranje preparata

Kada se rezovi deparafiniraju DPP-om, ne koriste se niti ksilol niti etanol, a preparati se ispiru destiliranom vodom te se nakon bojenja suše u termostatu.

Postupak pripreme preparata deparafiniranih 1,7 %-tni DPP-om:

1. 1,7 %-tni DPP I na 90 °C – 1 min
2. 1,7 %-tni DPP II na 90 °C – 1 min
3. Destilirana voda I na 90 °C – 30 s
4. Destilirana voda II na 90 °C – 30 s
5. Destilirana voda na 45 °C – 30 s
6. Destilirana voda na sobnoj temp. – 30 s
7. Bojenje
8. Isprati destiliranom vodom
9. Sušiti na 60 °C u termostatu – 10 min
10. Zatvaranje preparata

3.3.3. Bojenje preparata

Od ukupno 60 preparata, njih 20 obojeno je hemalaun-eozinom (10 deparafiniranih ksilolom, 10 DPP-om), jednako toliko je obojeno metodom po Nisslu (17) i srebrnom impregnacijom po Bielschowskom (18).

Postupak bojenja hemalaun-eozinom:

1. Mayerov hemalaun – 7 min
2. Diferencirati i isprati u vodovodnoj vodi – 15 min
3. Isprati u destiliranoj vodi
4. 1%-tni Eozin – 5 min

Rezultati bojenja: jezgre se oboje plavo, a citoplazma crveno.

Postupak bojenja po Nisslu:

1. Pripremiti stock otopinu krezil violeta:
 - 800 ml destilirane vode
 - 5 g krezil violeta
 - 200 ml apsolutnog etanola
2. Pripremiti radnu otopinu krezil violeta:
 - 120 ml stock otopine profiltrirati
 - dodati 40 kapi ledene octene kiseline
3. Bojiti 7 min u radnoj otopini krezil violeta

Nakon bojenja rezovi deparafinirani 1,7 %-tnim DPP-om ispiru se 70-postotnim alkoholom.

Rezultat bojenja: jezgre su svijetlo obojene, Nisslova tjelešca i jezgrice tamno purpurno do modro, pozadina nebojena.

Postupak srebrne impregnacije po Bielschowskom:

1. Staviti uzorke u 100 ml 10 %-tne otopine srebrova nitrata na 37 °C i inkubirati 30 min u mraku (sačuvati otopinu srebrova nitrata nakon korištenja!)
2. Isprati u destiliranoj vodi – 3x po 3 min
3. Dodati kap po kap koncentriranu otopinu amonijaka u sačuvanu otopinu srebrova nitrata iz koraka 2. Dodati dovoljno da nestane smeđi talog koji se razvije na početku dodavanja amonijaka.
4. Inkubirati preparate u otopini iz koraka 4 – 15 min na 37 °C (sačuvati otopinu)
5. Isprati preparate u 0,1 %-tnoj otopini amonijaka - 3x po 2 min
6. Dodati 750 mikrolitara otopine za razvijanje (0,2 ml 37 %-tnog formaldehida, 12 ml destilirane vode, 12,5 mikrolitara 20 %-tne dušične kiseline i 0,05 g limunske kiseline) u otopinu iz koraka 5
7. Inkubirati preparate na 37 °C u srebrovoj otopini (u koju je dodana otopina za razvijanje) 10 minuta
8. Isprati u 0,1 %-tnoj otopini amonijaka - 3x po 2 min
9. Isprati u destiliranoj vodi – 3x po 2 min
10. Tonirati u 0,2 %-tnoj otopini zlatnog klorida (AuCl_3) – 5 min
11. Fiksirati u 5 %-tnoj otopini natrijeva tiosulfata - 1 min
12. Isprati u vodi

Rezultat bojenja: neurofibrile, aksonski cilindri i dendriti oboje se crno, a pozadina crvenkasto purpurno.

3.3.4. Analiza preparata

Histološki preparati pregledani su mikroskopom marke Olympus, model BX50 i fotografirani digitalnim fotoaparatom marke Olympus, model C-5050 spojenim na isti mikroskop. Kvaliteta dobivenih preparata procijenjena je na temelju analize strukturnih obilježja tkiva i uspješnosti bojenja. Kod impregnacije po Bielschowskom ocjenjivana je oštrina struktura, ravnomjernost bojenja i prisutnost artefakata povezanih s metodom deparafiniranja, a kod preparata bojenim hemalaun-eozinom i metodom po Nisslu analizirana je još i obojenost jezgara i citoplazme. Kvalitetu preparata ocijenila su tri histologa ocjenama od 0 do 2, gdje 0 predstavlja „loše”, 1 „dobro“, a 2 „izvrsno”, dok kod ocjenjivanja artefakata 2 znači da ih uopće nema, a 0 da ih ima puno. Iz ocjena triju histologa izračunate su prosječne vrijednosti koje su upotrijebljene za statističku analizu.

3.3.5. Statističke metode

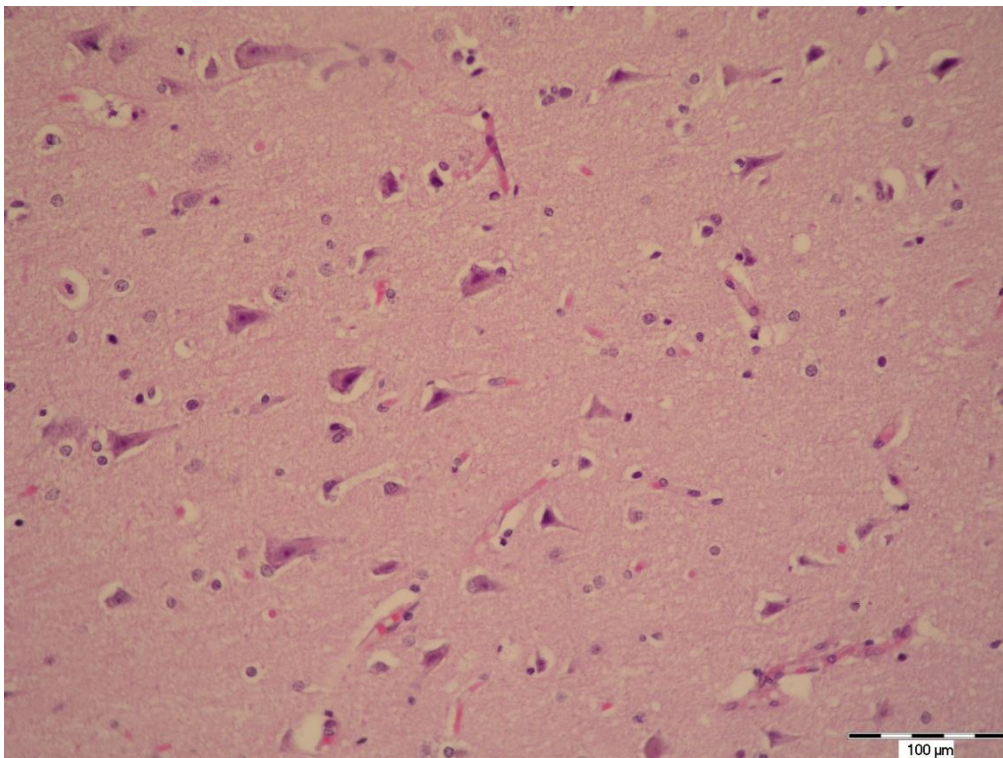
Dobiveni podaci su obrađeni u računalnom programu Statistica (StatSoft.inc, Tulsa, Oklahoma, SAD). Numerički podaci deskriptivno su prikazani pomoću aritmetičke sredine i standardnih devijacija. Normalnost distribucija ispitana je pomoću Kolmogorov-Smirnovljevog testa. Razlike među numeričkim varijablama ispitane su pomoću Wilcoxonovog testa. Razina statističke značajnosti određena je s $p < 0.05$.

4. REZULTATI

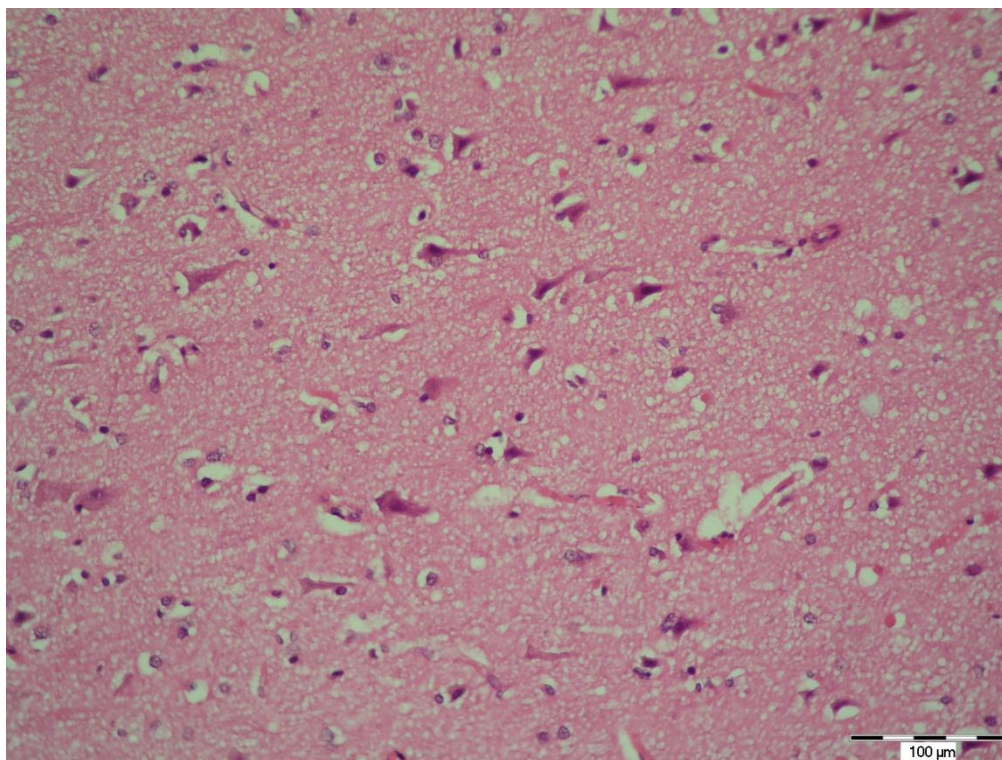
U ovom radu obrađeno je i analizirano 10 uzoraka velikog mozga od kojih je načinjeno 60 histoloških preparata. Od 30 rezova deparafiniranih ksilolom njih 10 je obojeno hemalaun-eozinom, 10 metodom po Nisslu i njih 10 impregnacijom po Bielschowskom. Trideset rezova deparafiniranih pomoću 1,7 %-tnog DPP-a obojeno je na isti način. Dobiveni preparati su zatim histomorfološki analizirani.

4.1. Bojenje hemalaun-eozinom

Na preparatima obojenim hemalaun-eozinom, bez obzira na prethodni način deparafiniranja, jasno se razlikovala siva i bijela tvar mozga. Pri većim povećanjima u sivoj tvari mogle su se prepoznati živčane stanice s bazofilnom citoplazmom i svijetlom jezgrom s uočljivom jezgricom. Između tijela neurona vidjeli su se isprepleteni nastavci živčanih i glija stanica (Slika 1 i 2). Kod preparata deparafiniranih DPP-om pri većim povećanjima moglo se uočiti kako je ta mreža staničnih nastavaka promijenjena, a stanice skvrčene (Slika 2). Na nekim dijelovima preparata deparafiniranih DPP-om također su uočeni artefakti povezani s metodom tj. na tim dijelovima DPP nije dobro uklonio parafin.



Slika 1. Živčano tkivo deparafinirano ksilolom i bojeno hemalaun-eozinom. Povećanje 200x (fotografirala autorica).



Slika 2. Živčano tkivo deparafinirano 1,7 %-nim DPP-om i bojeno hemalaun-eozinom. Povećanje 200x (fotografirala autorica).

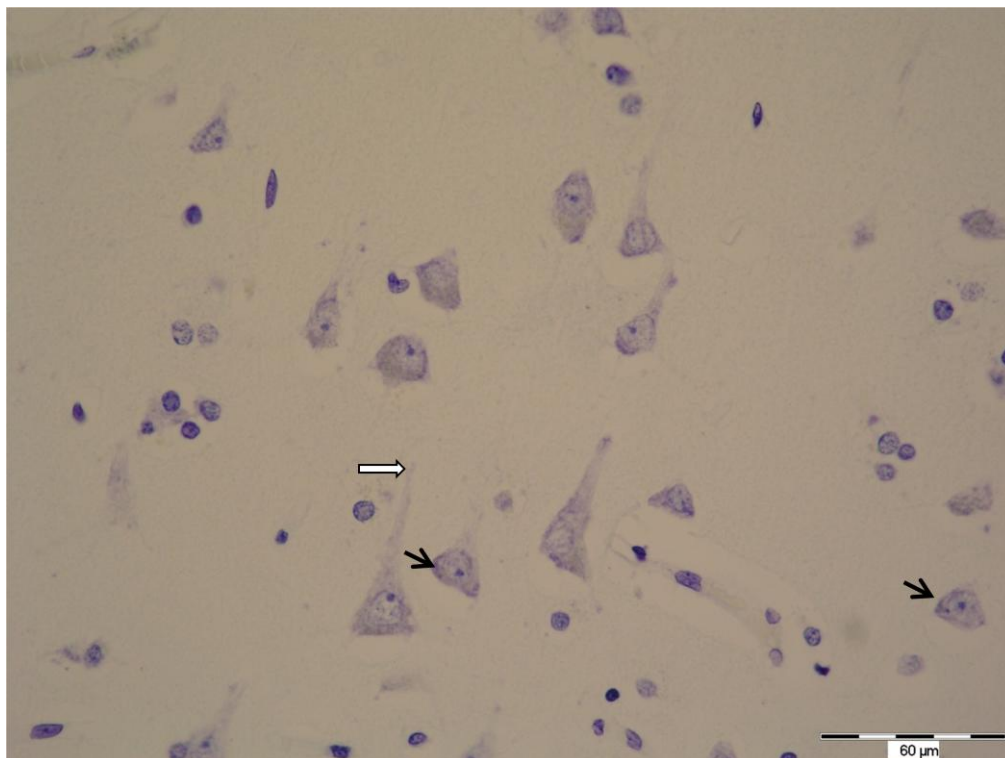
Tablica 1. prikazuje usporedbu kvalitete bojenja jezgara i citoplazme, oštine struktura, ravnomjernosti bojenja i prisutnost artefakata povezanih s metodom kod preparata bojениh hemalaun-eozinom i deparafiniranih ksilolom i DPP-om. Svi pokazatelji kvalitete bili su statistički znatno bolji kod preparata deparafiniranih ksilolom.

Tablica 1. Usporedba kvalitete rezova deparafiniranih ksilolom i 1,7 %-nim DPP-om i obojenih hemalaun-eozinom.

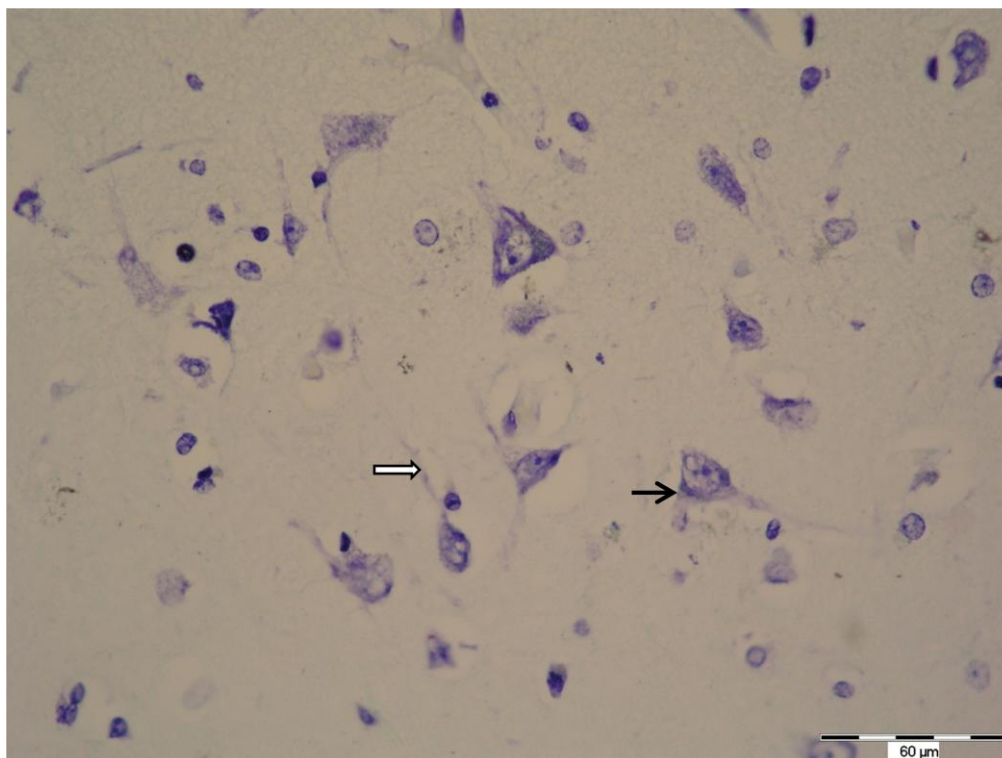
	Hemalaun – eozin		p*
	Ksilol	DPP	
	$\mu \pm s.d.$	$\mu \pm s.d.$	
Bojenje jezgara	1.87±0.17	1.5±0.32	0.02
Bojenje citoplazme	1.83±0.28	1.1±0.27	0.007
Oštrina struktura	1.87±0.17	1.37±0.76	0.012
Ravnomjerno bojenje	2±0	1.37±0.76	0.018
Artefakti povezani s metodom	1.7±0.29	0.67±0.44	0.005
*Wilcoxonov test, μ – aritmetička sredina, s.d. – standardna devijacija			

4.2. Bojenje po Nisslu

Na svim analiziranim preparatima mogli su se uočiti i razlikovati različiti elementi strukture živčanog tkiva. Na većim povećanjima u svijetloplavo obojenim jezgrama bile su vidljive jezgrice, u perikarionu tamnoplavo obojena Nisslova tjelešca, te početni dijelovi citoplazmatskih nastavaka neurona (Slika 3 i 4).



Slika 3. Živčano tkivo deparafinirano ksilolom i bojeno po Nisslu. Vide se Nisslova tjelešca (→) i početni dijelovi citoplazmatskih nastavaka neurona (⇨). Povećanje 400x (fotografirala autorica).



Fotografija 4. Živčano tkivo deparafinirano 1,7 %-nim DPP-om i bojeno po Nisslu. Vide se Nisslova tjelešca (→) i početni dijelovi citoplazmatskih nastavaka neurona (⇔). Povećanje 400x (fotografirala autorica).

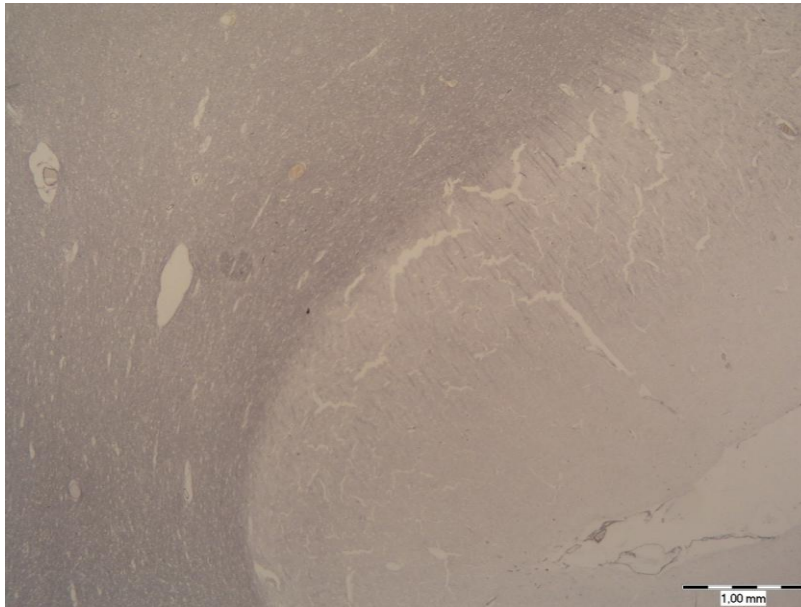
Tablica 2. prikazuje usporedbu kvalitete preparata bojениh metodom po Nisslu prema istim kriterijima kao i kod preparata bojениh hemalaun-eozinom. Pronađene su statistički značajne razlike prema vrsti deparafiniranja kod svih parametara, osim kod obojenosti jezgara i ravnomjernosti bojenja.

Tablica 2. Usporedba kvalitete rezova deparafiniranih ksilolom i 1,7 %-nim DPP-om i obojenih metodom po Nisslu.

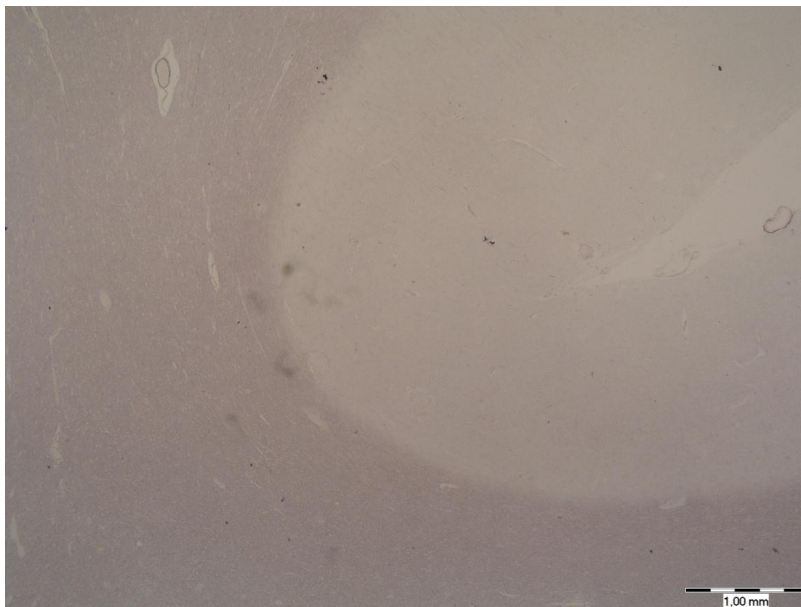
Tablica 2.			
	Nissl		p*
	Ksilol	DPP	
	$\mu \pm s.d.$	$\mu \pm s.d.$	
Bojenje jezgara	1.8 \pm 0.28	1.57 \pm 0.39	0.155
Bojenje citoplazme	1.83 \pm 0.24	1.43 \pm 0.45	0.012
Oštrina struktura	1.8 \pm 0.17	1.5 \pm 0.36	0.025
Ravnomjerno bojenje	1.8 \pm 0.23	1.47 \pm 0.59	0.205
Artefakti povezani s metodom	1.73 \pm 0.14	1.27 \pm 0.44	0.012
*Wilcoxonov test, μ – aritmetička sredina, s.d. – standardna devijacija			

4.3. Impregnacija po Bielschowskom


Na preparatima impregniranim metodom po Bielschowskom na manjim povećanjima jasno se razlikovala siva i bijela tvar (Slika 5 i 6). Na većim povećanjima u bijeloj tvari tamnosmeđe do crno bile su obojene neurofibrile u živčanim vlaknima (Slika 7 i 8).



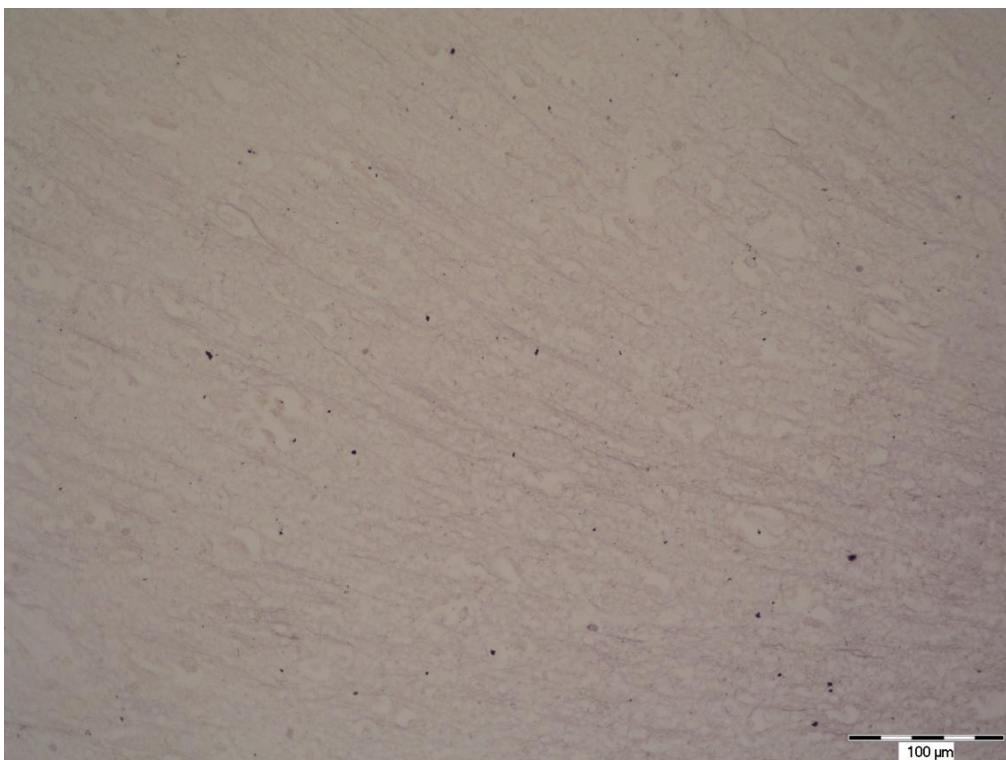
Slika 5. Siva (svijetlo) i bijela tvar (tamno obojena) u uzorcima deparafiniranim ksilolom i impregniranim metodom po Bielschowskom. Povećanje 20x (fotografirala autorica).



Slika 6. Siva (svijetlo) i bijela tvar (tamno obojena) u uzorcima deparafiniranim 1,7 %-tnim DPP-om i impregniranim metodom po Bielschowskom. Povećanje 20x (fotografirala autorica).



Slika 7. Živčana vlakna u uzorcima deparafiniranim ksilolom i impregniranim metodom po Bielschowskom. Povećanje 200x (fotografirala autorica).



Slika 8. Živčana vlakna u uzorcima deparafiniranim 1,7 %-tnim DPP-om i impregniranim metodom po Bielschowskom. Povećanje 200x (fotografirala autorica).

Statistički značajna razlika, s obzirom na metodu deparafiniranja, uočena je i kod preparata impregniranim metodom po Bielschowskom. Preparati deparafinirani ksilolom su za oštrinu struktura dobili bolje ocjene jer su živčana vlakna jasnije vidljiva (Slika 7), nego na preparatima deparafiniranim DPP-om (Slika 8).

Tablica 3. Usporedba kvalitete rezova deparafiniranih ksilolom i 1,7 %-tnim DPP-om i impregniranih po Bielschowskom.

Tablica 3.			
	Impregnacija po Bielschowskom		
	Ksilol	DPP	p*
	$\mu \pm s.d.$	$\mu \pm s.d.$	
Oštrina struktura	1.83±0.24	1.53±0.48	0.043
Ravnomjerno bojenje	2±0	1.7±0.25	0.017
Artefakti povezani s metodom	1.63±0.29	0.83±0.55	0.012
*Wilcoxonov test, μ – aritmetička sredina, s.d. – standardna devijacija			

5. RASPRAVA

U ovom radu analizirani su uzorci tkiva velikog mozga, deparafinirani ksilolom i DPP-om te obojeni hemaluan-eozinom, metodom po Nisslu i impregnacijom po Bielschowskom. Dobiveni preparati histomorfološki su analizirani kako bi se ocijenila efikasnost deparafiniranja 1,7-postotnim DPP-om, mogućnosti primjene različitih histoloških bojenja nakon deparafiniranja 1,7 %-tnim DPP-om i kvaliteta histoloških preparata živčanog tkiva deparafiniranih 1,7 %-tnim DPP-om. Analizirana je obojenost jezgre i citoplazme, oštrina struktura, ravnomjernost bojenja i prisutnost artefakata. Utvrđeno je da postoji značajna razlika u obojenosti jezgre i citoplazme između uzoraka deparafiniranih ksilolom i deparafiniranih DPP-om. Kod oba bojenja, hemalaun-eozinom i metodom po Nisslu, kvalitetniji su bili oni preparati deparafinirani ksilolom. Značajna razlika postojala je i u oštrini struktura živčanog tkiva između ove dvije vrste deparafiniranja. Kod sve tri metode bojenja oštrina struktura bila je bolja kod preparata deparafiniranih ksilolom, kao i ravnomjernost bojenja. Osim toga, više artefakata je uočeno na preparatima deparafiniranim DPP-om, nego na onima deparafiniranim ksilolom. DPP na nekim preparatima nije dobro uklonio parafin te se zbog toga nisu mogli kvalitetno obojiti. Uočeno skvrčavanje tkiva i blagi poremećaji u strukturi preparata deparafiniranih 1,7 %-tnim DPP-om vjerojatno su posljedica postupka deparafiniranja koji se provodi na povišenoj temperaturi (90 °C).

Iako su preparati deparafinirani DPP-om ocijenjeni lošijim ocjenama i dalje je njihova kvaliteta bila zadovoljavajuća; na preparatima je bilo vidljivo o kojem tkivu je riječ i sve tkivne strukture i stanični dijelovi bili su prepoznatljivi.

Dobiveni rezultati djelomice su u skladu s poznatim istraživanjima. Istraživanje koje su proveli Negi i sur. pokazalo je uspješnost deparafiniranja preparata epitelnog i vezivnog tkiva DPP-om. Kvaliteta tih preparata bila je zadovoljavajuća i DPP se pokazao kao dovoljno dobra zamjena ksilolu. U razmatranju različitih parametara kao što su obojenost citoplazme, jasnoća, oštrina i ravnomjernost bojenja uočeno je kako su preparati deparafinirani DPP-om bili neznatno kvalitetniji i primjereniji za korištenje u dijagnostičke svrhe. Toj ocjeni pridonosi i podatak da je dvostruko manje vremena utrošeno na deparafiniranje DPP-om u usporedbi s deparafiniranjem ksilolom (10). Isti zaključak donijeli su i Ankle i Joshi u istraživanju u kojemu su analizirali 120 histoloških preparata epitelnog, vezivnog i mišićnog tkiva obojenih hemalaun-eozinom (19). U oba istraživanja uočeno je kako nema statistički značajne razlike između deparafiniranja ksilolom i DPP-om te se može izvesti zaključak kako je DPP dovoljno dobar za upotrebu u svrhe deparafiniranja tih tkiva. Nešto lošiji rezultati

dobiveni u ovom istraživanju mogli bi biti posljedica druge vrste tkiva na kojem je provedeno istraživanje, naime, živčano tkivo ima nježnu strukturu i lako se oštećuje prilikom obrade. U daljnjim istraživanjima potrebno je provesti analizu na većem broju uzoraka, te analizirati efikasnost DPP-a tijekom izrade histoloških preparata različitih organa.

Osim za deparafiniranje, zamjena ksilolu traži se i u drugim fazama izrade preparata. Za prosvjetljavanje tkiva mogla bi se iskoristiti različita jestiva i mineralna ulja, alifatski i aromatski ugljikovodici te limonen (19). Swamy i sur. su 2015. godine proučavali efikasnost prosvjetljavanja tkiva pomoću maslinova, borova, mrkvina i ružina ulja. Zaključeno je kako ta ulja imaju jednaku sposobnost prosvjetljavanja tkiva kao i ksilol, ali ulje bora se pokazalo kao najbolje (20). Kada se tijekom histološke obrade tkiva upotrijebi sezamovo ulje za prosvjetljavanje i DPP za deparafiniranje, postupak je jednako efikasan kao i standardna metoda sa ksilolom (21). Tim istraživanjima dokazano je da bi se upotreba ksilola mogla potpuno izbaciti iz histoloških laboratorija. Postojanje adekvatne zamjene ksilolu uvelike bi poboljšalo uvjete rada u histološkim laboratorijima; smanjilo bi se vrijeme izrade preparata, troškove, zagađenje i zdravstveni rizik kojemu je izloženo osoblje.

6. ZAKLJUČAK

Temeljem provedenog istraživanja i dobivenih rezultata mogu se izvesti sljedeći zaključci:

- preparati deparafinirani 1,7-postotnom otopinom DPP-a su zadovoljavajuće kvalitete
- bojenje hemalaun-eozinom, bojenje po Nisslu i impregnacija po Bielschowskom može se provesti na rezovima deparafiniranim 1,7-postotnom otopinom DPP-a
- preparati živčanog tkiva deparafinirani ksilolom kvalitetniji su od preparata koji su deparafinirani 1,7-postotnom otopinom deterdženta za pranje posuđa (DPP-om).

7. SAŽETAK

CILJ ISTRAŽIVANJA: Ciljevi ovog istraživanja bili su procijeniti efikasnosti deparafiniranja histoloških rezova 1,7-postotnom otopinom deterdženta za pranje posuđa (DPP-om), odrediti mogućnosti primjene različitih histoloških bojenja za živčano tkivo nakon takvog postupka te usporediti kvalitetu histoloških preparata živčanog tkiva deparafiniranih 1,7 %-tnim DPP-om s onima koji su deparafinirani ksilolom.

USTROJ STUDIJE: Presječna studija.

MATERIJAL I METODE: Istraživanje je provedeno na uzorcima iz arhive Kliničkog zavoda za patologiju i sudsku medicinu KBC Osijek. Korišteno je 10 uzoraka živčanog tkiva uklopljenog u parafin te je svaki izrezan na veći broj rezova. Jedna skupina rezova deparafinirana je 1,7 %-tnim DPP-om, a druga ksilolom, zatim su obojeni hemalaun-eozinom, metodom po Nisslu i metodom impregnacije. Kvalitetu dobivenih preparata ocijenila su tri histologa, a dobiveni rezultati obrađeni su statistički. Histološki preparati fotografirani su digitalnim fotoaparatom marke Olympus, model C-5050 spojenim na mikroskop marke Olympus, model BX50.

REZULTATI: Analizom preparata živčanog tkiva uočena je statistički značajna razlika u kvaliteti preparata deparafiniranih 1,7-postotnom otopinom DPP-a u usporedbi s onima koji su deparafinirani ksilolom. Prema svim kriterijima bodovanja (bojenje jezgara, bojenje citoplazme, oštrina struktura, ravnomjerno bojenje i artefakti povezani s metodom) preparati deparafinirani ksilolom ocijenjeni su boljim ocjenama. Unatoč tome, DPP se pokazao dovoljno dobrim sredstvom za deparafiniranje preparata.

ZAKLJUČAK: U usporedbi s DPP-om ksilol je bolje sredstvo za deparafiniranje histoloških preparata živčanog tkiva. Međutim, 1,7-postotni DPP se može koristiti za deparafiniranje histoloških preparata.

KLJUČNE RIJEČI: deterdžent za pranje posuđa, histološki preparat, ksilol, živčano tkivo.

8. SUMMARY

Analysis of quality of neural tissue sections deparaffinized without xylene

OBJECTIVES: The aim of this study was to evaluate the efficacy of deparaffinization of histological cuts with a 1.7% dishwashing soap solution (DWS); to determine the possibility of applying different histological staining for neural tissue after such procedure; and to compare the quality of histological sections of the neural tissue deparaffinized with a 1.7 % DWS solution with those deparaffinized with xylene.

STUDY DESIGN: Cross-sectional study.

MATERIAL AND METHODS: The study was conducted on samples from the Clinical Institute of Pathology and Judicial Medicine, KBC Osijek. Ten samples of neural tissue embedded in paraffin were used and each of them was cut into a larger number of sections. One group of sections was deparaffinized with 1.7% DWS and the other with xylene. All of them were then stained with hematoxylin and eosin, Nissl method and impregnation method. The quality of the obtained slides was evaluated by three histologists, and the results obtained were statistically processed. Histological slides were photographed using an Olympus digital camera, model C-5050, which was mounted on an Olympus microscope, model BX50.

RESULTS: During the analysis of the neural tissue slides, a statistically significant difference was observed in the quality of slides deparaffinized with 1.7% DWS in comparison with those deparaffinized with xylene. According to all scoring criteria (nuclear staining, cytoplasmic staining, structure sharpness, uniformity of staining and method-related artifacts), sections deparaffinized with xylene had better scores. Nonetheless, DWS proved to be a satisfactory deparaffinizing agent.

CONCLUSION: Compared to DWS, xylene is a better agent for deparaffinization of histological neural tissue sections. However, 1.7% DWS can also be used for deparaffinizing histological sections.

KEY WORDS: dishwashing soap solution, histological slides, xylene, neural tissue

9. LITERATURA

1. Durst Živković B. Praktikum iz histologije. 5. izd. Zagreb: Školska knjiga; 2007.
2. Junqueira LC, Carneiro J. Osnove histologije, udžbenik i atlas prema 10. američkom izdanju. Zagreb: Školska knjiga; 2005.
3. Prophet EB, Mills B, Arrington JB, Sobin LH. Laboratory methods in histotechnology. 3. Izd. Washington D.C.:American registry of pathology;1994.
4. Q Imaging Camera Application Notes. H and E stain tissue documentation. Dostupno na adresi: https://www.qimaging.com/support/pdfs/he_technote.pdf Datum pristupa: 1.9. 2018.
5. Judas, Kostovic. Temelji neuroznanosti. 2015. Dostupno na adresi: <https://docslide.net/documents/judaskostovic-temelji-neuroznanosti.html> Datum pristupa: 1.9.2018.
6. Queensland Brain Institute's Advanced Microimaging and Analysis Facility. Dostupno na adresi: <https://web.qbi.uq.edu.au/microscopy/cresyl-violet-staining-nissl-staining/> Datum pristupa: 1.9.2018.
7. Švob M. Histološke i histokemijske metode. Sarajevo: Svjetlost; 1974.
8. PubChem. Open Chemistry Database. Dostupno na adresi: <https://pubchem.ncbi.nlm.nih.gov/compound/6850715#section=Methods-of-Manufacturing> Datum pristupa: 1.9.2018.
9. Rajan ST, Malathi N. Health Hazards of Xylene: A Literature Review. J Clin Diagn Res. 2014; 8:271 – 274.
10. Negi A, Puri A, Gupta R, Chauhan I, Nangia R, Sachdeva A. Biosafe alternative to xylene: A comparative study. J Oral Maxillofac Pathol. 2013;17:363–366.
11. Kandyala R, Raghavendra SPC, Rajasekharan ST. Xylene: An overview of its health hazards and preventive measures. J Oral Maxillofac Pathol 2010;14:1-5.
12. Buesa RJ, Peshkov MV. Histology without xylene. Annals of Diagnostic Pathology 2009;246 – 256
13. Falkeholm L, Grant CA, Magnusson A, Mollur E. Xylene-free method for histological preparation: A Multicentre Evaluation. Lab Invest. 2001;81:1213-21.

14. Ramulu S, Koneru A, Ravikumar S, Sharma P, Ramesh DNSV, Patil R. Liquid dish washing soap: An excellent substitute for xylene and alcohol in hematoxylin and eosin staining procedure. *J Orofac Sci.* 2012;37-42
15. Pandey P, Dixit A, Tanwar A, Sharma A, Mittal S. A comparative study to evaluate liquid dish washing soap as an alternative to xylene and alcohol in deparaffinization and hematoxylin and eosin staining. *J Lab Physicians.* 2014;6:84-90
16. Marušić M, i sur. *Uvod u znanstveni rad u medicini*, 4.izd. Zagreb: Medicinska naklada; 2008.
17. Vacca, Linda L., *Laboratory manual of histochemistry*. SAD: Lippincott Williams and Wilkins; 1985.
18. Polak P, Feinstein D. Bielschowsky's silver stain protocol. Dostupno na adresi: <https://www.abcam.com/protocols/bielschowskys-silver-stain-protocol> Datum pristupa: 1.9.2018.
19. Ankle RM, Joshi PS. A study to evaluate the efficacy of xylene-free hematoxylin and eosin staining procedure as compared to the conventional hematoxylin and eosin staining: An experimental study. *J Oral Maxillofac Pathol.* 2011;15:161-167.
20. Swamy SR, Nandan SR, Kulkarni PG, Rao TM, Palakurthy P. Bio-Friendly Alternatives for Xylene – Carrot oil, Olive oil, Pine oil, Rose oil. *J Clin Diagn Res.* 2015;9:16-18
21. Sravya T, Rao GV, Kumari MG, Sagar YV, Sivaranjani Y, Sudheerkanth K. Evaluation of biosafe alternatives as xylene substitutes in hematoxylin and eosin staining procedure: A comparative pilot study. *J Oral Maxillofac Pathol.* 2018; 22:148.

10. ŽIVOTOPIS

OSOBNI PODACI

Ime i prezime: Josipa Mikić

Datum i mjesto rođenja: 3. 4. 1997., Osijek

OBRAZOVANJE

2003. – 2011.: Osnovna škola Josipa Antuna Čolnića, Đakovo

2011. – 2015.: Opća gimnazija, Gimnazija Antun Gustav Matoš, Đakovo

2015. – 2018.: Medicinski fakultet Osijek, preddiplomski sveučilišni studij Medicinsko laboratorijske dijagnostike