

# USPOREDBA SLOBODNOG TRANSPLANTATA FASCIJE TEMPORALNOG MIŠIĆA I SLOBODNOG TRANSPLANTATA FASCIJE LATE U REKONSTRUKCIJI DURE PREDNJE LUBANJSKE JAME NAKON TUMORSKE RESEKCIJE

---

**Pukšec, Mirjana**

**Doctoral thesis / Disertacija**

**2019**

*Degree Grantor / Ustanova koja je dodijelila akademski / stručni stupanj:* **Josip Juraj Strossmayer University of Osijek, Faculty of Medicine / Sveučilište Josipa Jurja Strossmayera u Osijeku, Medicinski fakultet**

*Permanent link / Trajna poveznica:* <https://urn.nsk.hr/urn:nbn:hr:152:696821>

*Rights / Prava:* [In copyright](#) / [Zaštićeno autorskim pravom.](#)

*Download date / Datum preuzimanja:* **2024-07-18**



*Repository / Repozitorij:*

[Repository of the Faculty of Medicine Osijek](#)



SVEUČILIŠTE JOSIPA JURJA STROSSMAYERA U OSIJEKU  
MEDICINSKI FAKULTET U OSIJEKU

Mirjana Pukšec

**USPOREDBA SLOBODNOG TRANSPLANTATA FASCIJE TEMPORALNOG MIŠIĆA I  
SLOBODNOG TRANSPLANTATA FASCIJE LATE U REKONSTRUKCIJI DURE  
PREDNJE LUBANJSKE JAME NAKON TUMORSKE RESEKCIJE**

**Doktorska disertacija**

**Osijek, 2019.**

Mentor rada: doc. dr. sc. Martin Jurlina

Rad ima 56 listova

Posebno zahvaljujem mentoru doc. dr. sc. Martinu Jurlini na velikoj pomoći, sugestijama i potpori u izradi rada, prof. dr. sc. Damiru Semenskom na inovativnim savjetima i sr. Ružici Dedić na potpori.

## Sadržaj:

|                                                                                    |    |
|------------------------------------------------------------------------------------|----|
| 1. Uvod.....                                                                       | 1  |
| 1.1. Ekspanzivne promjene prednje lubanjske jame.....                              | 1  |
| 1.2. Kirurška anatomija prednje lubanjske jame.....                                | 1  |
| 1.3. Kirurški pristupi prednjoj lubanjskoj jami.....                               | 2  |
| 1.4. Komplikacije nakon resekcije tvrde moždane ovojnice.....                      | 3  |
| 1.4.1. Likvoreja.....                                                              | 4  |
| 1.5. Rekonstruktivni postupci u području prednje lubanjske jame.....               | 5  |
| 2. Hipoteza.....                                                                   | 10 |
| 3. Ciljevi.....                                                                    | 11 |
| 4. Ispitanici i metode.....                                                        | 12 |
| 4.1. Klinički dio istraživanja.....                                                | 12 |
| 4.1.1. Primijenjena kirurška tehnika.....                                          | 12 |
| 4.1.2. Tehnika rekonstrukcije slobodnim presatkom ovojnice temporalnog mišića..... | 12 |
| 4.2. Patohistološki dio istraživanja.....                                          | 16 |
| 4.3. Biomehanički dio istraživanja.....                                            | 18 |
| 4.4. Statističke metode.....                                                       | 24 |
| 5. Rezultati.....                                                                  | 26 |
| 5.1. Rezultati kliničkog dijela istraživanja.....                                  | 26 |
| 5.2. Rezultati patohistološkog dijela istraživanja.....                            | 26 |
| 5.3. Rezultati biomehaničkog dijela istraživanja.....                              | 28 |
| 6. Rasprava.....                                                                   | 37 |
| 6.1. Ciljevi uspješne rekonstrukcije.....                                          | 37 |
| 6.1.1. Fascija lata u rekonstrukciji dure.....                                     | 37 |
| 6.1.2. Fascija temporalnog mišića u rekonstrukciji dure.....                       | 37 |
| 6.2. Stupanj komplikacija u rekonstrukciji.....                                    | 38 |
| 6.3. Patohistološka analiza.....                                                   | 39 |
| 6.4. Značaj elastičnosti tkiva u rekonstrukciji.....                               | 39 |
| 6.5. Granica elastičnosti bioloških tkiva.....                                     | 40 |
| 6.6. Analiza limitiranog testa istežanja do 6 % .....                              | 41 |
| 6.7. Analiza rezultata testa istežanja do maksimalne sile.....                     | 42 |
| 6.8. Test opterećenja silom izračunatom prema elastičnom limitu dure.....          | 44 |
| 7. Zaključci.....                                                                  | 47 |
| 8. Sažetak.....                                                                    | 48 |

|                     |    |
|---------------------|----|
| 9. Summary.....     | 49 |
| 10. Literatura..... | 50 |
| 11. Životopis.....  | 56 |

## **1. Uvod**

### **1.1. Ekspanzivne promjene prednje lubanjske jame**

Ekspanzivne promjene koje zahvaćaju prednju lubanjsku jamu mogu biti benigne i maligne. Benigni tumori i tumorima slične promjene koje se karakteristično pojavljuju u prednjoj lubanjskoj jami su fibrozna displazija, invertni papilom, osificirajući fibrom, osteom, juvenilni angiofibrom i meningeom. Maligni tumori koji zahvaćaju strukture prednje lubanjske jame najčešće imaju ishodište u nosnoj šupljini i paranazalnim sinusima. Sinonazalni maligni tumori čine 3 – 5 % svih malignih tumora glave i vrata. Primarno sjelo sinonazalnih malignih tumora je u 75 % slučajeva u paranazalnim šupljinama, a u 25 % slučajeva u nosnoj šupljini. Najučestaliji sinonazalni maligni tumori su planocelularni karcinom koji u 60 – 73 % slučajeva ima ishodište u maksilarnom sinus, adenokarcinom koji najčešće ima ishodište u etmoidnom sinus i nosnoj šupljini, adenoid cistični karcinom, olfaktorni neuroblastom, odnosno estezoneuroblastom i nazofaringealni karcinom. Drugi maligni tumori koji se razvijaju u toj regiji uključuju orbitalne gliome i druge orbitalne tumore kao što su rabdomiosarkom i osteogeni sarkom (1, 2, 3, 4, 5, 6, 7).

Kirurško liječenje ima značajnu ulogu u liječenju benignih i malignih tumora koji zahvaćaju strukture prednje lubanjske jame (8).

### **1.2. Kirurška anatomija prednje lubanjske jame**

Razvoj tehničkih uređaja kao što su višeslojna kompjutorizirana tomografija i magnetna rezonanca omogućuju preciznu predoperativnu procjenu lokalizacije i proširenosti ekspanzivnih promjena, te praćenje postoperativnog tijeka bolesti (9).

Anatomske i kliničke studije znatno pridonose razvoju novih kirurških pristupa i operativnih tehnika u području prednje lubanjske jame (10, 11, 12, 13).

Da bismo razumjeli kirurške postupke, komplikacije koje nose i važnost kvalitetne rekonstrukcije, moramo poznavati složenu kiruršku anatomiju tog područja.

Skalp je mekotkivni pokrov lubanje koji ima tri sloja: kožu, potkožno tkivo koje sadrži krvne žile i živce, te aponeuroznu ovojnica (*galea aponeurotica*). Skalp je odvojen od vanjskog periosta ili perikranija slojem rahlog subaponeurotskog tkiva.

Tkivo skalpa i perikranija važno je u rekonstrukciji dure, odnosno tvrde moždane ovojnice. Perikranij lubanje u odraslih ima slab potencijal osteogeneze i regeneracije.

Kalvarija je koštani svod kranija. Iznad prednje lubanjske jame sastoji se od frontalne kosti i dijela parnih parijetalnih kostiju. Bazu prednje lubanjske jame čini centralno smještena rešetnica (os ethmoidale), lateralno straga velika krila sfenoida, lateralno sprijeda orbitalni nastavci frontalnih kosti i straga krov sfenoidnog sinusa.

U prednjoj lubanjskoj jami nalazi se frontalni režanj mozga, njušni živci i dio optičkih živaca s optičkom hijazmom (*chiasma opticum*).

Temporalni mišić ima široko polazište u temporalnoj liniji, nalazi se u temporalnoj jami lubanje i hvata se na gornjem i prednjem rubu koronoidnog nastavka i medijalnoj strani ramusa mandibule. Obložen je temporalnom fascijom, odnosno mišićnom ovojnicom (14). Površni sloj ovojnice temporalnog mišića nalazi se u sloju galee aponeurotike, dok je duboki sloj ovojnice temporalnog mišića u sloju perikranija (15).

### **1.3. Kirurški pristupi prednjoj lubanjskoj jami**

U posljednjih nekoliko desetljeća svjedočimo intenzivnom razvoju kirurških tehnika i pristupa prednjoj lubanjskoj jami.

60-ih godina 20. stoljeća Ketcham i suradnici popularizirali su kraniofacijalni pristup tumorima paranazalnih sinusa i prednje lubanjske jame. Tehnika je omogućila kirurško uklanjanje tumora koji do tada nisu bili operabilni u cijelosti (4).

Prvi pristupi prednjoj lubanjskoj jami bili su transfacijalni, što uključuje rez na koži lica koji se dalje produbljuje u strukture meke kapsule viscerokranija, a zatim se osteotomijama prikazuje operativno polje. Napredovanjem kirurških tehnika osteotomije se zamjenjuju osteotomijama čime se čuva integritet i volumen skeleta viscerokranija i postiže bolji funkcionalni i estetski rezultat. Transfacijalni pristup prednjoj lubanjskoj jami omogućuje odličan prikaz operativnog polja, međutim nove kirurške tehnike posljednjih desetljeća pokazuju bolje funkcionalne i estetske rezultate.

Transkranijalni pristup popularizirao je Raveh, pri čemu se koristi privremenim osteotomijama struktura prednje lubanjske jame. Ovisno o visini osteotomije u zoni nosnih kostiju, dijelimo ih na subfrontalne i subkranijalne.



Raveh je 1978. godine prvi opisao transglabularni subkranijalni pristup. Prvotno je osmišljen za rješavanje trauma, a kasnije je napredovanjem kirurških tehnika prilagođen zbrinjavanju tumorskih lezija prednje lubanjske jame (8, 16, 17).

1997. godine Yuen i suradnici prvi su upotrijebili termin kranionazalne resekcije koristeći se kombiniranim transnazalnim endoskopskim i transkranijalnim pristupom, opisujući novu tehniku resekcije olfaktornog neuroblastoma (8, 18).

Nakon te prijelazne faze, u posljednjih 15 godina dolazi do razvoja potpuno endoskopskih pristupa u kirurškom liječenju najprije benignih, a potom i malignih tumora prednje lubanjske jame (3, 11, 12, 19, 20, 21, 22, 23, 24, 25, 26, 27, 28).

Isključivo endonazalni pristup u prošlosti je korišten za zatvaranje likvor fistula. Oskar Hirsch je još 1952. transnazalnim, transfenoidnim pristupom zatvorio likvor fistulu u sfenoidnom sinusu pomoću mukoznog perihondrijskog režnja s nosnog septuma (5).

1992. Jankowski i suradnici prvi su objavili originalni, potpuni endoskopski transfenoidni pristup selarnoj regiji radi resekcije pituitarnih adenoma (29).

Kod kirurškog liječenja malignih tumora, potpuni endonazalni endoskopski pristup za resekciju olfaktornog neuroblastoma publicirali su Casiano i suradnici 2001. godine (30).

Daljnijim razvojem kirurških tehnika, prvu endoskopsku resekciju kribriiformne lamine s imedijatnom rekonstrukcijom učinili su Jankowski i suradnici (31, 32).

U novije vrijeme endonazalni pristup, kod pojedinih indikacija, može u potpunosti zamijeniti transfacijalne i transkranijalne pristupe. Tim kirurškim pristupom možemo učiniti totalnu resekciju tumora i koštanog dijela lubanjske osnovice zajedno s durom i njušnim živcima. Taj se postupak kolokvijalno naziva transnazalna kraniektomija (12).

Značajne prednosti endonazalnog endoskopskog pristupa u odnosu na klasične otvorene tehnike su izostanak vanjske incizije, bolja vizualizacija, minimalna manipulacija neuralnih i vaskularnih struktura, manja trauma tkiva koje nije zahvaćeno tumorom, brza dekompresija optičkih struktura i učinkovitija devaskularizacija neoplazmi u odnosu na okolno tkivo (11, 30, 33). Endonazalni pristup izbjegava neki od morbiditeta transkranijalnog, odnosno transfacijalnog pristupa i time poboljšava kvalitetu života operiranih pacijenata (34).

#### **1.4. Komplikacije nakon resekcije tvrde moždane ovojnice**

Resekcija tvrde moždane ovojnice prednje lubanjske jame tijekom odstranjenja tumora udružena je s brojnim komplikacijama. Razlog tome leži u činjenici da pri leziji tvrde moždane

ovojnice prednje lubanjske jame dolazi do komunikacije sterilne šupljine prednje lubanjske jame s mikrobiološki opterećenom i nesterilnom šupljinom nosa i paranazalnih sinusa.

Kvalitetnom rekonstrukcijom tvrde moždane ovojnice prednje lubanjske jame u hidrodinamičkom i hidrostatskom smislu potrebno je postići restituciju aerolikvidne barijere središnjeg živčanog sustava i time prevenirati kontinuirano istjecanje moždane tekućine, prodor patogenih mikroorganizama iz nosa i paranazalnih sinusa u šupljinu prednje lubanjske jame i razvoj meningitisa i apscesa mozga, te razvoj pneumocefalusa i pneumoencefalusa. Rekonstrukcijom tvrde moždane ovojnice prednje lubanjske jame u mehaničkom smislu potrebno je restituirati mehaničku potporu lubanjske osnovice i prevenirati hernijaciju mozga koja značajno povećava morbiditet i mortalitet (15, 16, 17, 23, 25, 35, 36, 37).

#### **1.4.1. Likvoreja**

Istjecanje moždane tekućine iz endokranija u području frontobaze karakterizira njezina pojava u nosnoj šupljini i posljedično curenje kroz nosnice koje nazivamo rinolikvoreja. Ona je najčešće jednostrana, ali može biti i obostrana. Najčešća lokalizacija istjecanja moždane tekućine su kribriiformna ploča etmoidne kosti (*lamina cribriiformis ossis ethmoidalis*), etmoidni sinus, sfenoidni sinus i frontalni sinus (36, 19).

Kod pacijenata s povremenim ili trajnim istjecanjem moždane tekućine dijagnozu postavljamo promatranjem uzorka na beta-trace protein ili beta-2 transferin. Godinama se beta-2 transferin smatrao zlatnim standardom u dijagnostici likvoreje, dok se u današnje vrijeme sve češće zamjenjuje beta-trace proteinom, prostaglandin T2 sintetazom s visokom osjetljivošću za likvoreju (5).

Ukoliko ne postoji mogućnost skupljanja uzorka, a dijagnostičkim metodama kompjutorizirane tomografije i magnetne rezonance ne možemo dokazati fistulu, možemo primijeniti fluorescein intratekalno, odnosno subduralno, nakon čega se endoskopski traži mjesto curenja na frontobazi koristeći se svjetlom dobivenim propuštanjem standardnog snopa kroz posebne filtre koji se nalazi u spektru plave boje i pojačava kontrast fluoresceina, olakšavajući time njegovu detekciju, a time i mjesto curenja cerebrospinalnog likvora s kojim je pomiješan (37, 38, 39).

Likvoreja stvara povoljne mogućnosti za razvoj meningitisa i apscesa mozga. Rizik od ascedentnog bakterijskog meningitisa kod pacijenata s defektom baze lubanje ovisi o veličini i lokalizaciji defekta (36, 40).

## 1.5. Rekonstruktivni postupci u području baze lubanje

Primarna uloga onkološke kirurgije je potpuno uklanjanje tumorskog procesa. Cilj je kirurške resekcije u području lubanjske osnovice uz resekciju tumora s onkološki zadovoljavajućim rubovima eliminacija tumora uz maksimalno čuvanje okolnih struktura (11, 30).

Nakon potpune resekcije tumora slijede kvalitetna rekonstrukcija i rehabilitacija koje daju optimalne funkcionalne i estetske rezultate njegova liječenja (40).

Razvoj kirurških tehnika prati i razvoj rekonstruktivnih tehnika tako da rekonstrukcija baze lubanje pokazuje izvanredan napredak u posljednjih 4 – 5 desetljeća (35).

Rekonstrukcija tvrde moždane ovojnice nakon odstranjenja tumora paranazalnih sinusa i prednje lubanjske jame ima nekoliko ciljeva:

- oblikovanje sigurne i u svakom smislu nepropusne barijere između sinonazalnog prostora i endokranija, odnosno potpuno i trajno odvajanje sterilnog intrakranijskog prostora od prostora nosa i paranazalnih sinusa

- osiguravanje adekvatne mehaničke potpore za intrakranijske strukture uz prevenciju hernijacije mozga u prostor kirurškog defekta

- osiguravanje optimalnog funkcionalnog i estetskog rezultata, čime postizemo dobru kvalitetu života pacijenta (4, 10, 15, 16, 17, 34, 39).

Brojni autori istražuju najbolje metode i tkiva u rekonstrukciji prednje lubanjske jame. Nema zlatnog standarda ni postupnika koji bi omogućio niski morbiditet i mortalitet i pri tome bio tehnički jednostavan za primjenu (10, 23).

Poseban izazov rekonstrukcije prednje lubanjske jame nije samo u veličini defekta, već i u slaboj potpori okolnih struktura i učinku gravitacije (25).

Tip režnja ili presatka određuju lokalizacija, veličina, oblik defekta kosti i/ili dure te intraoperativna prisutnost i karakteristike likvoreje (23, 24).

Malim defektima tvrde moždane ovojnice smatramo one od 2 do 10 mm, srednjima od 11 do 20 mm, a velikima iznad 20 mm najvećeg dijametra (23, 36, 40, 41). Pojedini autori dijele defekte na male do 25 mm i velike iznad 25 mm najvećeg dijametra (37).

Rekonstrukcija malih defekata tvrde moždane ovojnice pouzdana je primjenom različitih tehnika (23, 25). U daljnjem istraživanju pozornost ćemo usmjeriti na srednje i velike defekte tvrde moždane ovojnice.

Supstitucija tvrde moždane ovojnice umjetnim materijalima inferiorna je u odnosu na biološke materijale u čvrstoći i elastičnosti, a osim toga umjetni materijali mogu uzrokovati kroničnu upalu tkiva i razvoj infekcije (10, 39, 42).

Korištenjem autolognih tkiva, odnosno tkiva gdje su davatelj i primatelj ista jedinka, odnosno imaju isti genom, izbjegavaju se potencijalni rizici koji nose heterogena tkiva u smislu njihova odbacivanja i prijenosa serumskih bolesti poput infekcije prionima, HIV-a i hepatitisa (5).

Od 1960-ih kada su objavljene prve serije kraniofacijalnih resekcija, paralelno se razvijaju i tehnike rekonstrukcije tvrde moždane ovojnice.

1963. Ketcham i suradnici prvi su se počeli koristiti slobodnim kožnim presatkom u rekonstrukciji tvrde moždane ovojnice (4). Prvi pokušaji rekonstrukcije tvrde moždane ovojnice sa slobodnim kožnim presadcima imali su visoku stopu komplikacija, posebice istjecanje moždane tekućine (35).

Tehnike koje su uslijedile koriste regionalne (vaskularizirane) režnjeve. Regionalni režanj predstavlja premještanje vaskulariziranog tkiva sa susjedne regije na mjesto defekta, čuvajući pritom cijelo vrijeme transfera njegovu krvnu opskrbu. Kontinuirana krvna opskrba režnja postiže se čuvanjem njegove vaskularne peteljke. Najčešći regionalni režnjevi su glabelarni, galealni, perikranijski i temporoparijetalni. Rekonstruktivne tehnike tog tipa zahtijevaju vanjski pristup, odnosno rez na koži glave radi pristupa režnju. Kod ekstenzivnih kraniofacijalnih resekcija regionalni režnjevi mogu biti nedostatne veličine (10, 35, 43, 44).

Wolf je 1978. prvi opisao aksijalni perikranijski režanj. Krvnu opskrbu dobiva od supraorbitalne i supratrohlearne arterije koje su grane oftalmičke arterije. Najčešće je korišten režanj u rekonstrukciji prednje lubanjske jame tradicionalnim, otvorenim kirurškim pristupom. Podizanje režnja moguće je koronalnom incizijom ili novijim endoskopski potpomognutim tehnikama, gdje se pomoću Doppler ultrazvuka identificira supraorbitalna i supratrohlearna arterija, odnosno peteljka režnja. Transpoziciju režnja u endonazalno kirurško polje omogućuje formiranje koštanog prozora u području spoja nosne i frontalne kosti (5). Galeoperikranijski režanj je pouzdaniji u odnosu na perikranijski, pokazuje odličnu prilagodljivost, te je kvalitetan materijal u rekonstrukciji tvrde moždane ovojnice (8, 15, 18, 23, 24, 45).

Temporoparijetalnu fasciju u rekonstrukciji možemo upotrijebiti kao slobodni presadak ili regionalni režanj. Temporoparijetalni fascijalni režanj (TPPF) krvnu opskrbu dobiva od stražnje grane površne temporalne arterije, koja je terminalna grana vanjske karotidne arterije (40). Tradicionalno se upotrebljava kod otvorenih kirurških tehnika, dok je kod endonazalnog endoskopskog pristupa nakon hemikoronarne incizije potrebno transpterigoidnim koridorom

omogućiti transpoziciju TPPF-a u nosnu šupljinu (5). Idealan je za klivarne i paraselarne defekte, dok za rekonstrukciju prednje lubanjske jame nije adekvatne veličine (23).

Nazoseptalni režanj često se koristi u rekonstrukciji baze lubanje kod endonazalnog endoskopskog pristupa, krvnu opskrbu dobiva od nazoseptalne arterije, grane stražnje septalne arterije, ogranka unutrašnje maksilarne arterije (23, 43, 46).

Tijekom 1970-ih godina aksijalni mišićno-kožni režnjevi donijeli su revoluciju u rekonstruktivnoj kirurgiji glave i vrata ponajprije nakon ablacije tumora usne šupljine i orofarinksa. U rekonstrukciji baze lubanje imaju ograničenu primjenu. Aksijalni mišićno-kožni režnjevi su *pektoralis major*, *latisimus dorsi* i *trapezius* (35, 44).

1980-ih i 1990-ih godina napredak u mikrovaskularnoj i kirurškoj tehnici omogućuje primjenu slobodnih mikrovaskularnih režnjeva, pri čemu se režanj sa svojom vaskularnom peteljkom prenosi na mjesto rekonstrukcije i spaja na lokalne krvne žile. Tijekom njihova transfera, slobodni mikrovaskularni režnjevi u jednom trenutku gube svoju krvnu opskrbu do trenutka njihova spajanja na lokalne krvne žile na mjestu rekonstrukcije. Slobodne mikrovaskularne režnjeve možemo uspješno koristiti kod velikih defekata baze lubanje s odličnim rezultatima i niskim stupnjem komplikacija. Nedostatak tih režnjeva je teže radiološko praćenje recidiva tumora, zbog masivnog mišićnog tkiva (10, 35, 40, 47, 48).

Presadak je slobodno nevaskularizirano tkivo koje premještamo s udaljene regije na mjesto defekta. Cijeli prijelazom hranjivih tvari difuzijom s rubova defekta (44, 49).

Slobodni presadci s visokim udjelom kolagena pogodan su rekonstruktivni materijal jer s rubova tvrde moždane ovojnice tijekom procesa cijeljenja dolazi do celularne migracije na preneseni slobodni presadak, a ne samo migracije metabolita (39).

Tijekom razdoblja od nekoliko dana do nekoliko tjedana proces neoangiogeneze revaskularizira slobodni presadak (39, 44, 49). Slična morfološka struktura između tkiva presatka i dure na mjestu rekonstrukcije značajna je za adaptaciju slobodnog presatka na mjestu defekta (50).

Često se kao slobodni presadak koristi sluznica srednje nosne školjke, a od ektranazalnih slobodnih presadaka fascija lata, temporalna fascija i palatalna sluznica (30).

U potpuno endoskopskom pristupu prednjoj lubanjskoj jami Wigand i suradnici prvi su se koristili slobodnim presatkom sluznice srednje nosne školjke u zatvaranju likvor fistula (51).

Fascija lata, odnosno ovojnica mišića natkoljenice u današnje se vrijeme smatra zlatnim standardom za izbor rekonstrukcijskog materijala tvrde moždane ovojnice (5).

Slobodni presadak fascije late, odnosno ovojnica mišića natkoljenice često upotrebljavamo u rekonstrukciji malih i srednjih defekata tvrde moždane ovojnice prednje lubanjske jame.

Kod otvorenih kirurških pristupa prednjoj lubanjskoj jami Walter Dandy je 1926. godine prvi uspješno primijenio slobodni presadak ovojnice mišića natkoljenice u zatvaranju likvor fistule kod pneumocefalusa (52).

Slobodni presadci kao što su ovojnica mišića natkoljenice i ovojnica temporalnog mišića, često su se u prošlosti kombinirali s vaskulariziranim režnjevima radi očuvanja vitalnosti tkiva (10, 16).

Pojedini autori koriste tehniku s dva sloja slobodnog presatka ovojnice mišića natkoljenice za rekonstrukciju velikih defekata tvrde moždane ovojnice, dok male defekte tvrde moždane ovojnice rekonstruiraju koristeći se slobodnim presatkom ovojnice temporalnog mišića (10, 16, 52).

Danas se svi autori koriste slobodnim presatkom ovojnice mišića natkoljenice kao autolognim materijalom kod endoskopskih endonazalnih pristupa u kirurškom liječenju tumora prednje lubanjske osnovice (12, 18, 19, 24, 39).

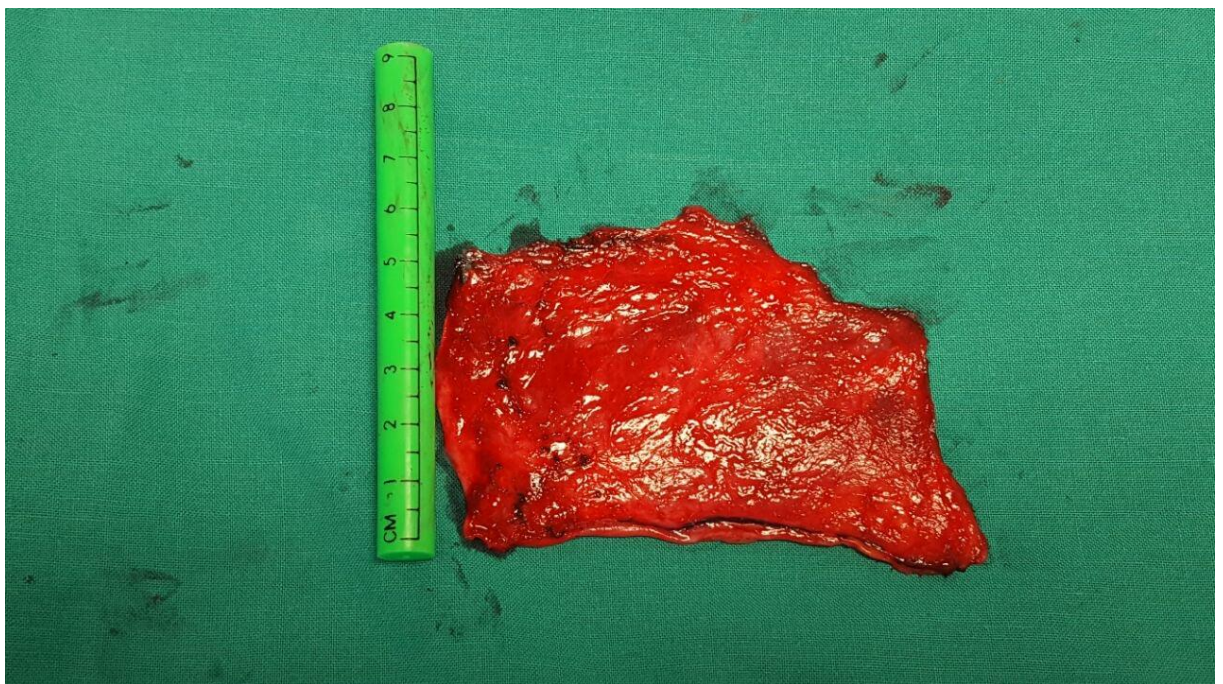
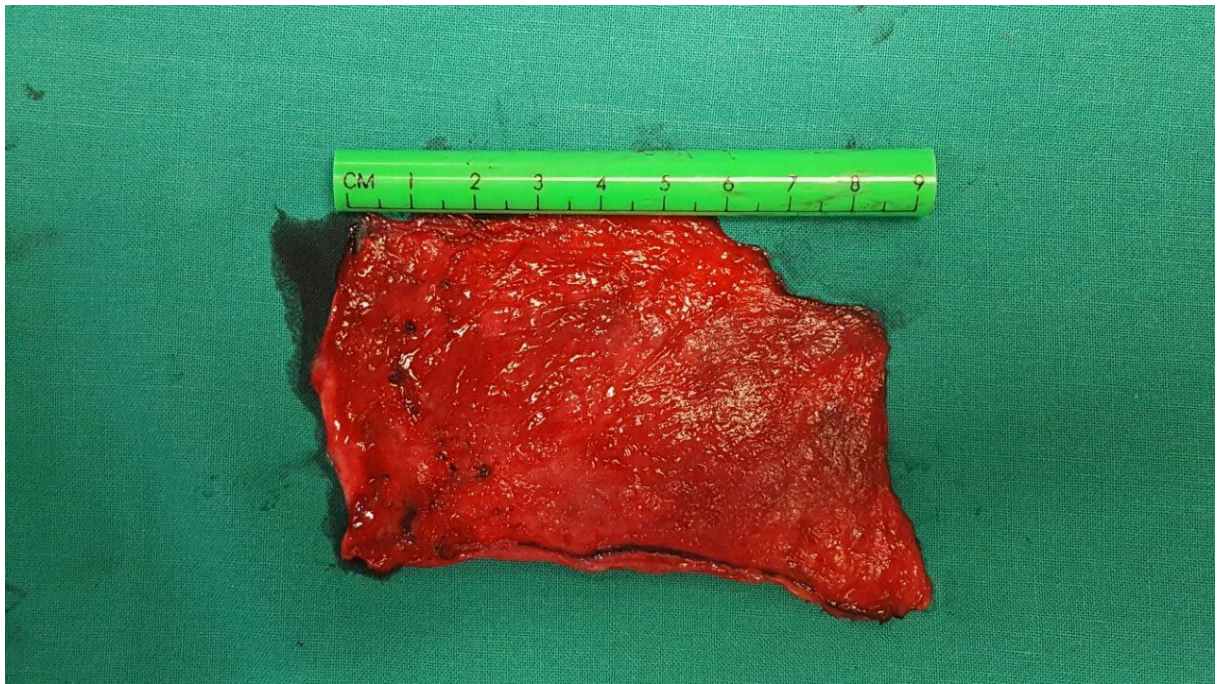Recentni radovi navode korištenje slobodnog presatka ovojnice mišića natkoljenice u kombinaciji s umjetnim materijalima i/ili sluznicom nosne školjke u rekonstrukciji malih i srednjih defekata baze lubanje endoskopskim endonazalnim putem, a u kombinaciji s peteljkastim nazoseptalnim režnjem u rekonstrukciji velikih defekata baze lubanje (25, 38, 53).

Smatram da slobodni presadak ovojnice temporalnog mišića (slike 1 i 2), s obzirom na dosadašnja pozitivna iskustva, predstavlja zanimljiv materijal u rekonstruktivnoj kirurgiji srednje velikih i velikih defekata tvrde moždane ovojnice prednje lubanjske jame kod otvorenih i endoskopskih kirurških tehnika. Slobodni presadak ovojnice temporalnog mišića nalazi se u operativnom polju kod pristupa bikoronalom incizijom. Prema dosadašnjem iskustvu slobodni presadak temporalne fascije dovoljno je velike površine za zatvaranje srednjih i velikih defekata tvrde moždane ovojnice.

Ovojnica temporalnog mišića je mekana, glatka, prilagodljiva i dobre vlačne čvrstoće. Uz perikranij i bovin perikard strukturno je najsličnija tvrdoj moždanoj ovojnici (50, 54).

Prednost je u odnosu na slobodni presadak ovojnice mišića natkoljenice u dostupnosti tkiva i izbjegavanju morbiditeta kao što su bolnost i funkcionalna ograničenja na donorskom mjestu (55). Nije potrebna dodatna incizija izvan operacijskog polja i izbjegavaju se sve komplikacije povezane s otvaranjem dodatnog udaljenog kirurškog polja (54).





Slika 1 i 2. Karakterističan intraoperativni uzorak slobodnog presatka fascije temporalnog mišića kojim se koristimo u rekonstrukciji prednje lubanjske jame nakon ablacijskog dijela operativnog zahvata. Dužina je označena mjerilom u centimetrima (cm).

## **2. Hipoteza**

Slobodni presadak ovojnice temporalnog mišića u usporedbi sa slobodnim presatkom ovojnice mišića natkoljenice u biomehaničkom je smislu barem jednako kvalitetan materijal za rekonstrukciju srednje velikih i velikih postablacijskih defekata tvrde moždane ovojnice nastalih nakon resekcije tumora prednje lubanjske jame.



### **3. Ciljevi**

3.1. Potvrditi u dostupnoj literaturi publiciranu granicu elastičnosti od 6 % za ovojnica mišića natkoljenice i ispitati kako se u tim uvjetima ponašaju ovojnica temporalnog mišića i tvrda moždana ovojnica.

3.2. Ispitati biomehaničke karakteristike ovojnice temporalnog mišića, ovojnice mišića natkoljenice i tvrde moždane ovojnice prednje lubanjske jame pri pokusu njihova istezanja.

3.3. Ispitati strukturnu sličnost ovojnice temporalnog mišića i ovojnice mišića natkoljenice u odnosu na tvrdu moždanu ovojnica prednje lubanjske jame, ovisno o njihovim biomehaničkim karakteristikama.

3.4. Histološki analizirati eventualnu strukturnu sličnost ovojnice temporalnog mišića i ovojnice mišića natkoljenice u odnosu na tvrdu moždanu ovojnica prednje lubanjske jame.

3.5. Prikazati učestalost postoperativnih komplikacija u bolesnika u kojih je postablacijski defekt tvrde moždane ovojnice prednje lubanjske jame rekonstruiran slobodnim presatkom ovojnice temporalnog mišića.

## **4. Ispitanici i metode**

Istraživanje obuhvaća klinički, patohistološki i biomehanički dio.

### **4.1. Klinički dio istraživanja**

Klinički dio istraživanja čini retrospektivna studija koja uključuje bolesnike s tumorima prednje lubanjske jame operirane u Klinici za bolesti uha, nosa i grla i kirurgiju glave i vrata KBC-a Zagreb u kojih je rekonstrukcija srednjih i velikih defekata dure učinjena slobodnim presatkom ovojnice temporalnog mišića. Ispitanici su uključeni u studiju redom pojavljivanja na Klinici. Podatke o postoperacijskim komplikacijama korištene za izradu ove studije prikupila sam iz povijesti bolesti bolesnika operiranih u proteklih 5 godina. Analizirala sam tip i učestalost komplikacija koje su povezane s kvalitetom rekonstrukcije tvrde moždane ovojnice, kao što su hernijacija mozga, infekcija, likvoreja, pneumocefalus i pneumoencefalus.

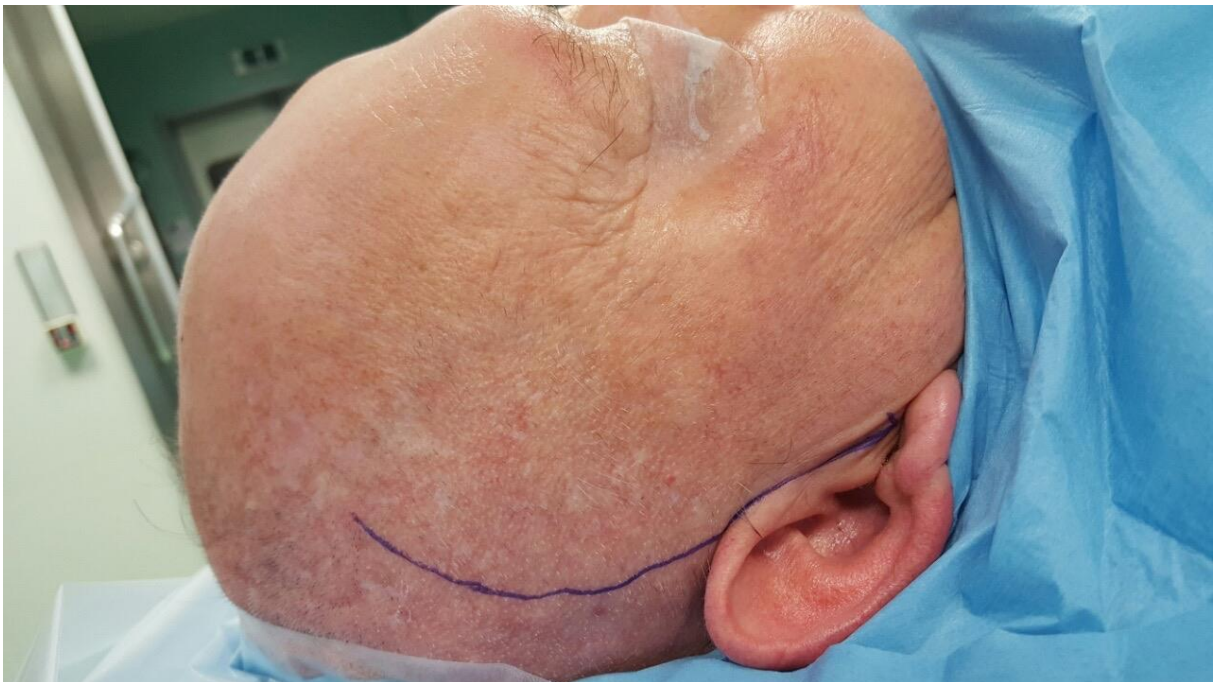#### **4.1.1. Primijenjena kirurška tehnika**

U studiju su uključeni bolesnici s dobroćudnim i zloćudnim tumorima prednje lubanjske jame koji su operirani otvorenim i endoskopskim kirurškim tehnikama u Klinici za bolesti uha, nosa i grla i kirurgiju glave i vrata KBC-a Zagreb, detaljno opisanim u dostupnoj literaturi (10, 11, 12, 16, 17, 19, 20, 21, 25).

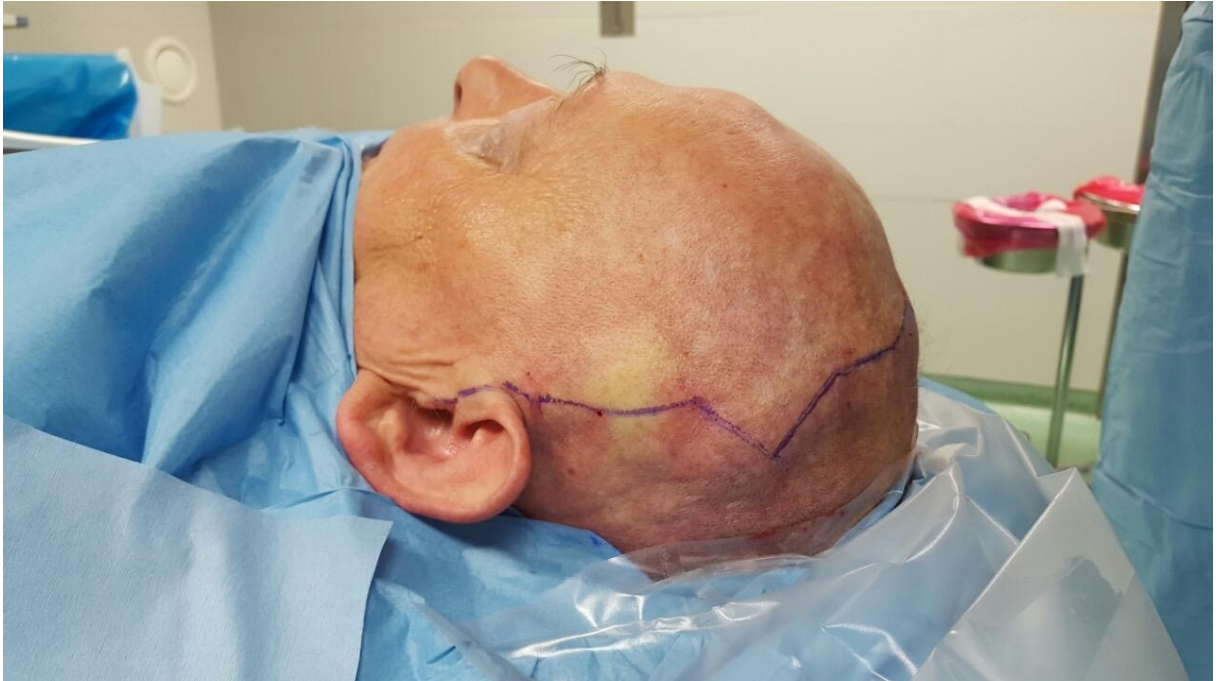#### **4.1.2. Tehnika rekonstrukcije slobodnim presatkom ovojnice temporalnog mišića**

Nakon završenog ablativnog dijela kirurškog zahvata, pri rekonstrukciji je korišten slobodni presadak ovojnice temporalnog mišića koji se nalazi u operativnom polju za rekonstrukciju defekta tvrde moždane ovojnice prednje lubanjske jame (slike 3, 4, 5, 6, 7, 8). Presadak je postavljen na mjesto defekta dure i lubanjske osnovice. Ukoliko koristimo otvorene pristupe, presadak je šivan za rubove defekta dure, a koštani defekt lubanjske osnovice premošćen aksijalnim perikranijskim režnjem koji je ušivan za rubove koštanog defekta pojedinačnim neresorptivnim šavovima. Kod endoskopskih zahvata defekt dure i lubanjske

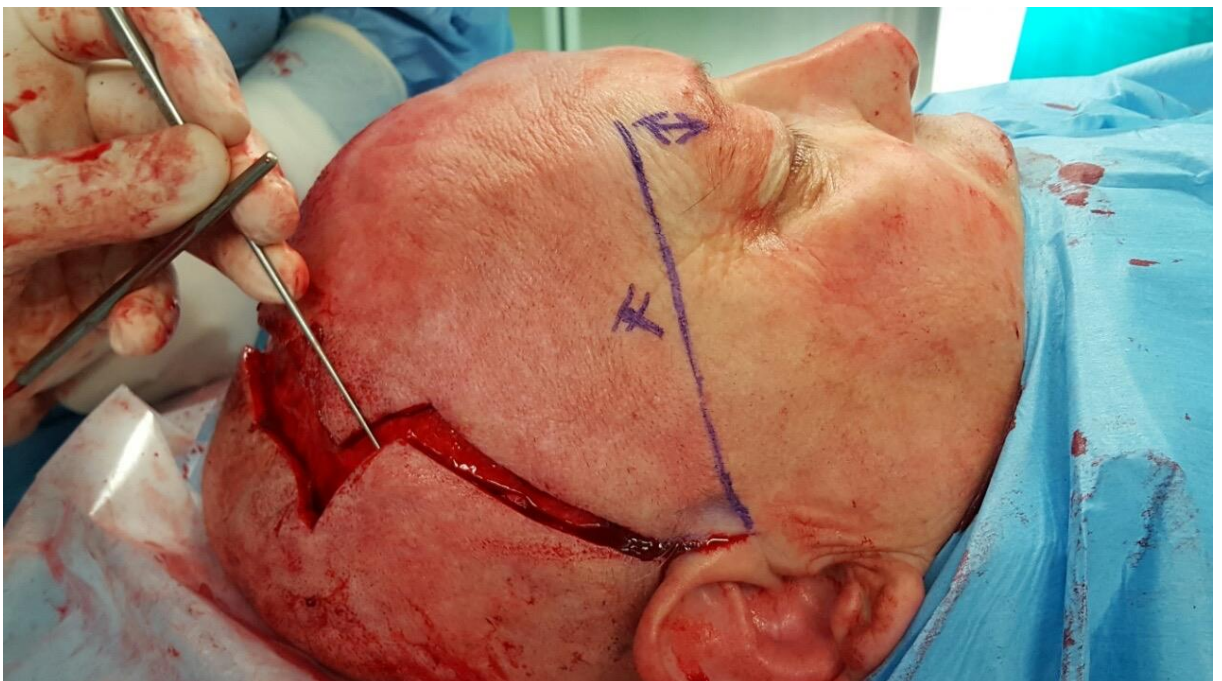
osnovice rekonstruiran je u tri sloja. Prva dva sloja čine slobodni presadci fascija temporalnog mišića koji su postavljeni u subduralnom i epiduralnom sloju (tzv. *underlay* i *overlay* slojevi), dok treći sloj predstavlja jedan od aksijalnih režnjeva. Kao aksijalni režnjevi korišteni su nazoseptalni režanj ili ekstrakranijski perikranijski režanj. Valja pripomenuti da je kod malignih tumora nazoseptalni režanj vrlo rijetko primjenjiv zato što je najčešće infiltriran tumorskim procesom. Položeni slojevi fiksirani su tkivnim ljepilom nakon čega je tamponadom osiguran antigravitacijski učinak i mirnije inicijalno cijeljenje (10, 12, 16, 17, 19, 25).



Slika 3. Kožna incizija mekog oglavka koja je korištena u slučaju naglašene ćelavosti i čini jednu trećinu bikoronalne incizije.

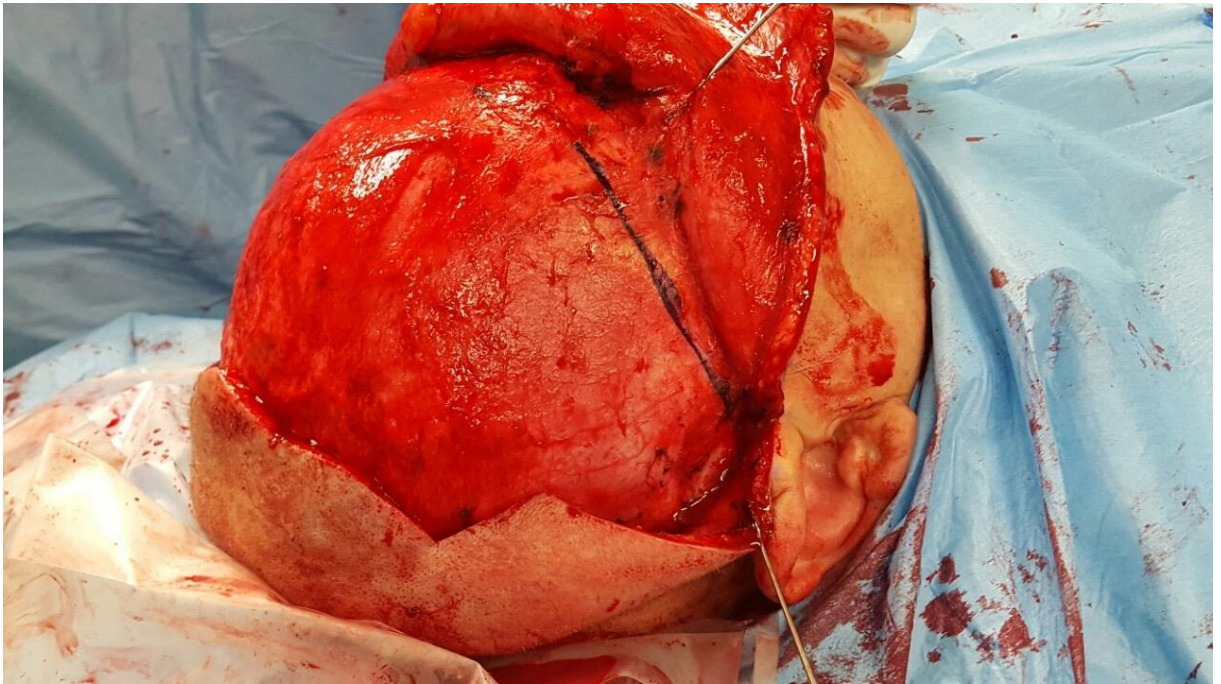


Slika 4. Standardna bikoronalna incizija u supraparietalnoj ravni, lateralno do površine temporalne fascije.

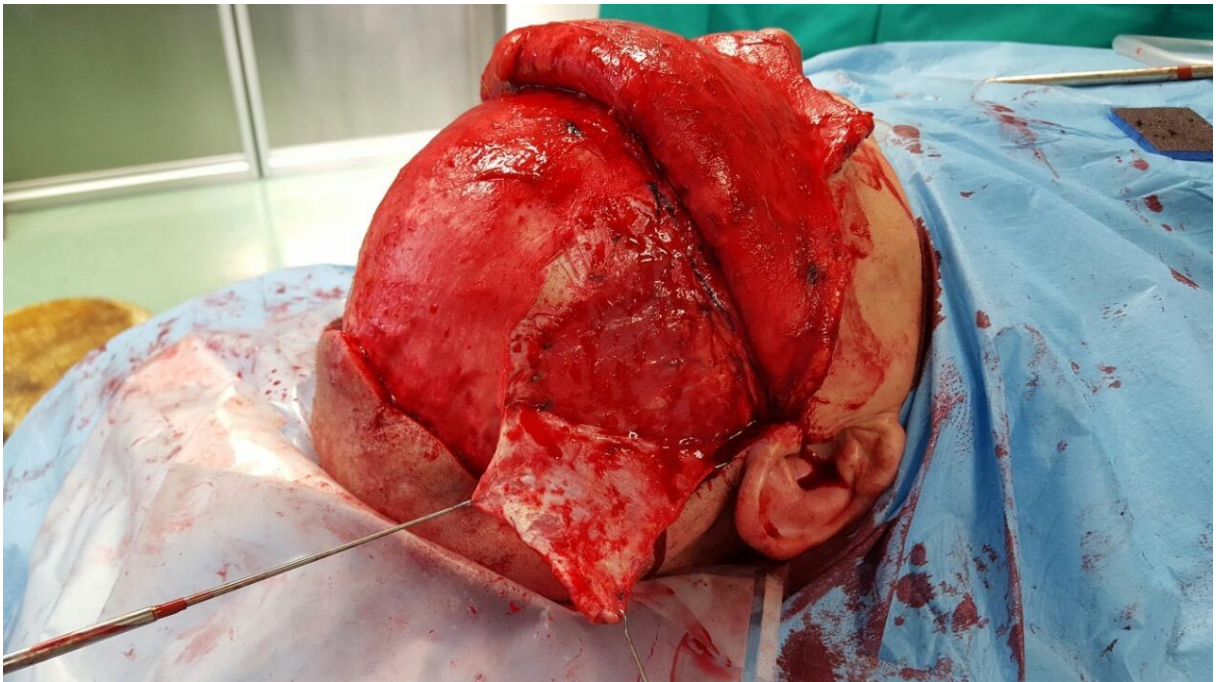


Slika 5. Položaj fascije temporalnog mišića u odnosu na bikoronalnu inciziju. Linijom iznad koje se nalazi slovo F označen je orijentacijski tijek temporalne grane ličnog živca koja polazi od korijena heliksa na visinu od oko 2 – 3 cm iznad lateralnog ruba obrve.

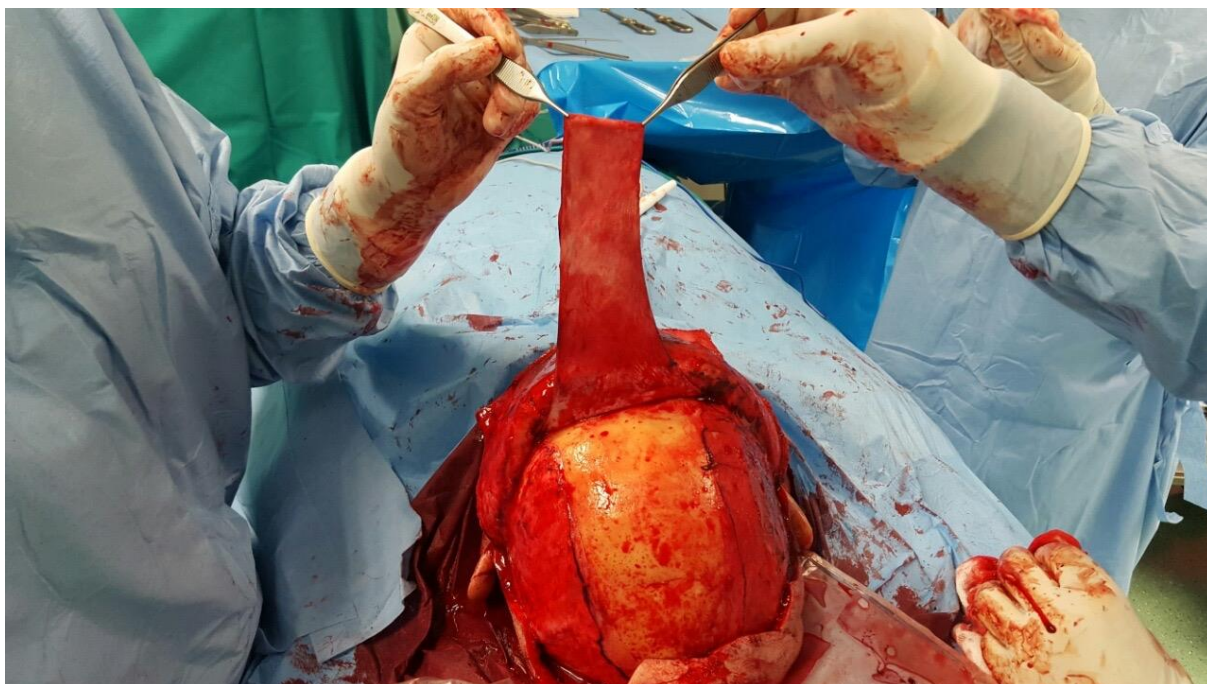




Slika 6. Prikaz fascije temporalnog mišića u operativnom polju. Linija označava prednji rub fascije temporalnog mišića. Poželjno je da je ta linija iza orijentacijske linije temporalne grane ličnog živca kako bi se izbjegao rizik njegove ijtrogene lezije.



Slika 7. Podignut režanj fascije temporalnog mišića.



Slika 8. Odignut perikranijski režanj. S obje strane, lateralno od odignutog perikranijskog režnja, nalazi se fascija temporalnog mišića.

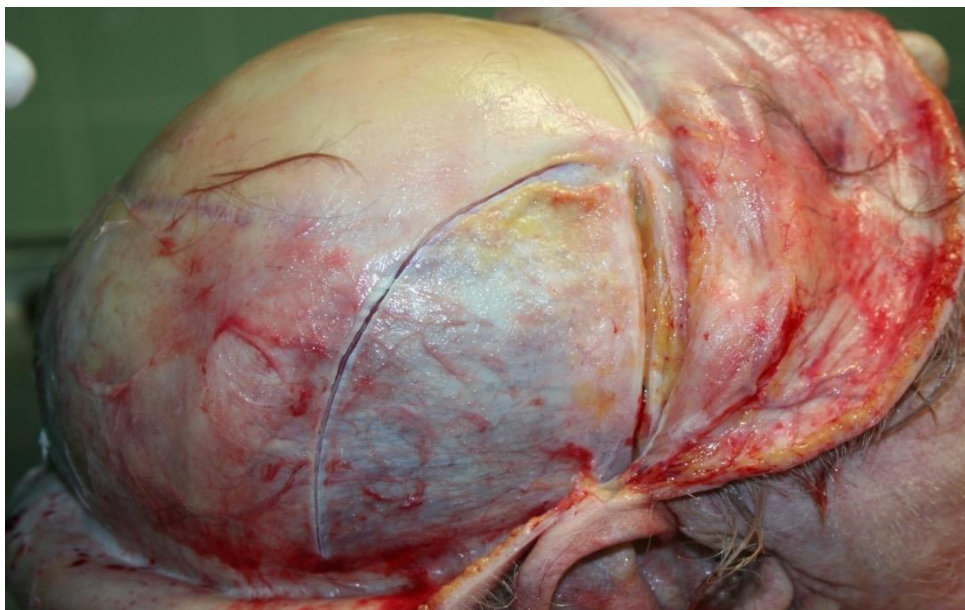
#### **4.2. Patohistološki dio istraživanja**

Patohistološki dio istraživanja čini prospektivna studija koja uključuje 80 uzoraka s 26 humanih kadavera. Istraživanje sam provela na Kliničkom zavodu za patologiju i citologiju KBC-a Zagreb. U istraživanje sam uključila tijela umrlih bolesnika kod kojih je planirana obdukcija neovisno o istraživanju i dodatno izuzela uzorke ovojnice temporalnog mišića i ovojnice mišića natkoljenice. Članovi uže obitelji, odnosno staratelji najprije su konzultirani i informirani o karakteru moje studije, a potom sam im uručila Dokument obaviještenosti i Dokument o pristanku obitelji pokojnika gdje sam razumljivo i detaljno objasnila svrhu istraživanja i razloge za izuzimanje uzoraka tkiva. Ukoliko su obaviješteni članovi uže obitelji, odnosno staratelji bili suglasni s izuzimanjem tkiva s pokojnika u svrhu istraživanja, potpisali su Pristanak obitelji pokojnika za uzimanje uzorka tkiva iz tijela preminulog. Osobni podaci pokojnika bili su dostupni isključivo patologu i nisu bili objavljeni. Nakon potpisanog pristanka slijedila je obdukcija. Uzorke tkiva izuzete tijekom obdukcije prikupljala sam u skladu sa standardnim protokolima koji se primjenjuju na Kliničkom zavodu za patologiju i



citologiju KBC-a Zagreb. Uzorci tkiva ovojnice temporalnog mišića (slika 9), ovojnice mišića natkoljenice i tvrde moždane ovojnice izuzimaju se s istog kadavera. Izuzimanje tkiva tvrde moždane ovojnice uključeno je u postupak standardne obdukcije. Tijekom obdukcije izvodi se bikoronalni rez tako da je ovojnica temporalnog mišića dostupna postupkom koji je uključen u standardnu obdukciju. Za izdvajanje tkiva ovojnice mišića natkoljenice potreban je dodatni rez od 10 cm, za koji sam tražila pristanak obitelji pokojnika. Dodatni rez nije uzrokovao vidljivi deformitet niti narušavao dostojanstvo pokojnika. Isključni faktor za sudjelovanje pokojnika u ovoj studiji bila je poznata anamneza o postojanju sistemne bolesti vezivnog tkiva.

Uzorke tkiva uzete tijekom obdukcije podijelila sam u tri skupine: prvu skupinu čini 35 uzoraka ovojnice temporalnog mišića, drugu skupinu čini 21 uzorak ovojnice mišića natkoljenice i treću skupinu 24 uzorka tvrde moždane ovojnice.



Slika 9. Tehnika podizanja uzorka fascije temporalnog mišića. Nakon bikoronalne incizije, podiže se prednji i stražnji kožni reznj. Nakon toga je odignut uzorak temporalne fascije kirurškom tehnikom i u gabaritima identičnim onima prethodno opisanima kojima se koristimo tijekom kirurških zahvata.

Dio uzorka ovojnice temporalnog mišića, ovojnice mišića natkoljenice i tvrde moždane ovojnice veličine 10x10 mm fiksiran je u 10 % formaldehidu tijekom 24 h. Uzorci su potom podvrgnuti ponovnom procesu fiksacije i dehidracije tkiva te uklopljeni u parafin u obliku

kočke. Materijal je potom narezan na debljinu od 5 mikrometara ( $\mu\text{m}$ ) i obojan hemalaun-eosinom. Tkivo je rutinski bojano hemalaun-eosinom i specijalnim histokemijskim bojanjima po Malloryju i Van Giesonu.


Analizirala sam debljinu uzoraka, a zatim organizaciju i gustoću elastičnih vlakana u pojedinom uzorku. U morfometrijskoj analizi elastičnih vlakana korištena je semikvantitativna skala koju sam označila od 0 do 4, a modificirana je prema skali koju su objavili Morales-Avalos i suradnici (50). U semikvantitativnoj skali 0 sam obilježila odsutnost elastičnih vlakana u uzorcima, 1 uzorke kod kojih su elastična vlakna tanka i rijetka, 2 uzorke s nekoliko debljih rijetko do umjereno raspoređenih elastičnih vlakana, 3 uzorke s tankim vlaknima raspoređenim u umjerenom količini, 4 uzorke kod koji su vlakna srednje debljine i deblja u umjerenom i obilnoj količini. U analizi je korišten svjetlosni mikroskop. Uzorke je analizirao patolog Kliničkog zavoda za patologiju i citologiju KBC-a Zagreb.

### **4.3. Biomehanički dio istraživanja**

Istraživanje je provedeno u laboratoriju Prehrambeno-biotehnološkog fakulteta, u suradnji s djelatnicima tog Fakulteta i Fakulteta strojarstva i brodogradnje Sveučilišta u Zagrebu.


Svi biomehanički testovi provedeni su na kidalici, mjernom instrumentu za vlačno ispitivanje čvrstoće materijala. Uređaj je Stable Micro Systems, model TA.HD plus texture analyser, mjerne ćelije od 750 kg s čeljustima HD Tensile Grips (Stable Micro Systems Ltd.) (slika 10).





Slika 10. Kidalica, mjerni instrument za ispitivanje vlačne čvrstoće materijala.

Uzorci temporalnog mišića, ovojnice mišića natkoljenice i tvrde moždane ovojnice širine 15 milimetara (mm) i duljine 30 mm rezani su uz pomoć plastičnog predloška, pri čemu je uzeto po dodatnih 15 mm s obje strane dužine uzorka zbog sigurnijeg učvršćenja uzorka u čeljustima kidalice (slika 11).




Slika 11. Plastični predložak rezan je u dimenziji od 60 mm (30 mm s dodatnih 15 mm sa svake strane po dužini uzorka zbog sigurnijeg i stabilnijeg učvršćivanja uzorka u čeljustima kidalice) u dužinu i 15 mm u širinu. Uzorci ispitivanog tkiva rezani su uz rubove predloška zbog maksimalne ujednačenosti uzoraka u dimenziji.

Nakon makroskopske inspekcije, neadekvatne sam uzorke isključila iz daljnjeg istraživanja. Nakon toga uzorke sam stavila u posudicu s fiziološkom otopinom, 0,9 % NaCl, i pohranila ih u hladnjak na temperaturu od  $+7^{\circ}$  C. Debljinu svakog uzorka mjerila sam digitalnim pomičnim mjerilom s točnošću od 0,01 mm. Sva biomehanička ispitivanja provodila sam u vremenskom intervalu od maksimalno 24 h nakon obdukcije.

Sve uzorke s jednog kadavera podigla sam u isto vrijeme i pohranila u jednakim uvjetima do trenutka njihova biomehaničkog testiranja. To je potrebno napomenuti s obzirom na moguće negativne učinke 0,9 % fiziološke otopine na strukturu uzoraka. Sve uzorke, ovojnice temporalnog mišića, ovojnice mišića natkoljenice i tvrde moždane ovojnice, podignute s jednog kadavera biomehanički sam testirala u isto vrijeme.

Uzorci su fiksirani u čeljustima kidalice u smjeru uzdužnih kolagenih vlakana (56, 57, 58, 59) (slika 12). Na rubove uzorka postavila sam vodootporni pješčani papir da bih spriječila klizanje i kidanje uzorka na rubovima (slika 12).



Slika 12. Uzorak u čeljustima kidalice, u smjeru uzdužnih kolagenih vlakana.

15 uzoraka ovojnice temporalnog mišića, 10 uzoraka ovojnice mišića natkoljenice i 14 uzoraka tvrde moždane ovojnice istezani su s limitiranim produljenjem od 6 % njihove ukupne duljine.

Svaki je uzorak 5 puta ciklički istezan s pauzama od 180 s između pojedinih mjerenja. Uzorci su u pauzama oblagani gazicom natopljenom fiziološkom otopinom, 0,9 % NaCl.

Test je modifikacija biaksijalnog testa prema Pancheriju i suradnicima (56) u skladu s mogućnostima laboratorija. Uniaksijalno istezanje u izvedenom pokusu uzima u obzir anizotropiju tkiva, ali bez upliva sile u poprečnom smjeru istezanja.

U svakom pojedinom ciklusu odredila sam silu u N i izračunala, na osnovu sile i poprečnog presjeka uzorka u  $\text{mm}^2$ , naprezanje izraženo u MPa.

Poprečni presjek izračunala sam tako da pomnožim širinu uzorka koja je iznosila 15 mm za sve uzorke i debljinu svakog pojedinog uzorka mjerenu digitalnim pomičnim mjerilom na tri mjesta.

Naprezanje sam izračunala prema formuli (60, 61)

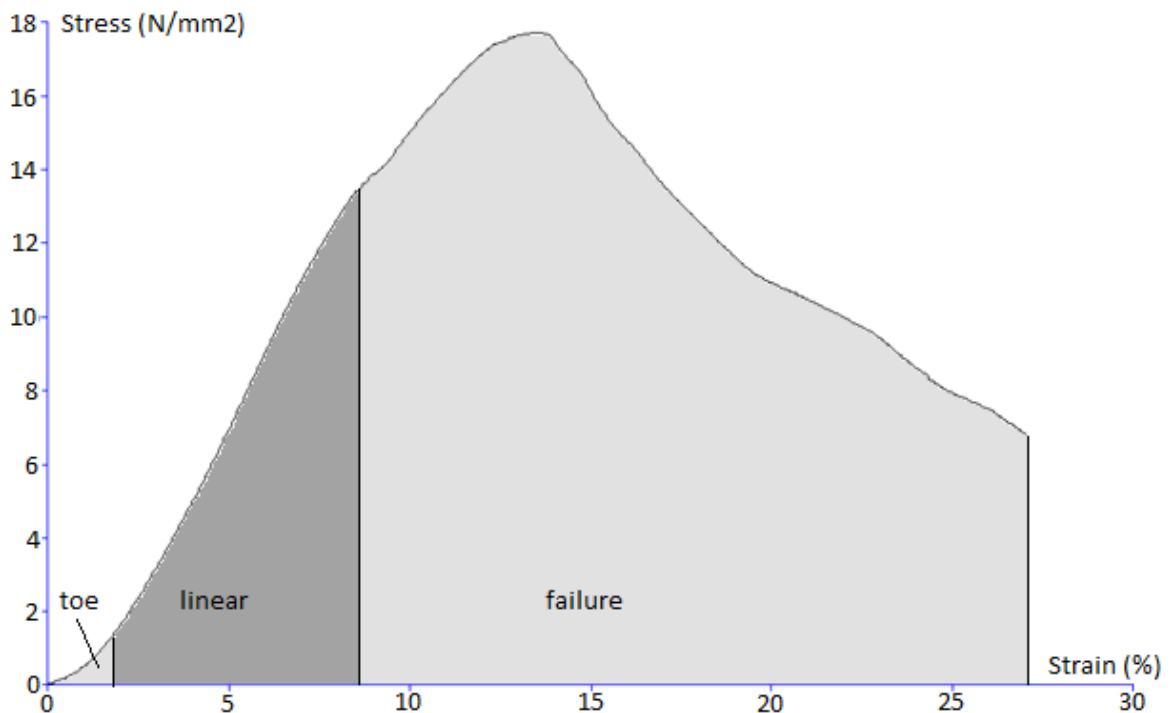
$$\sigma = F/A$$

gdje  $\sigma$  predstavlja naprezanje,  $F$  silu, a  $A$  poprečni presjek uzorka.

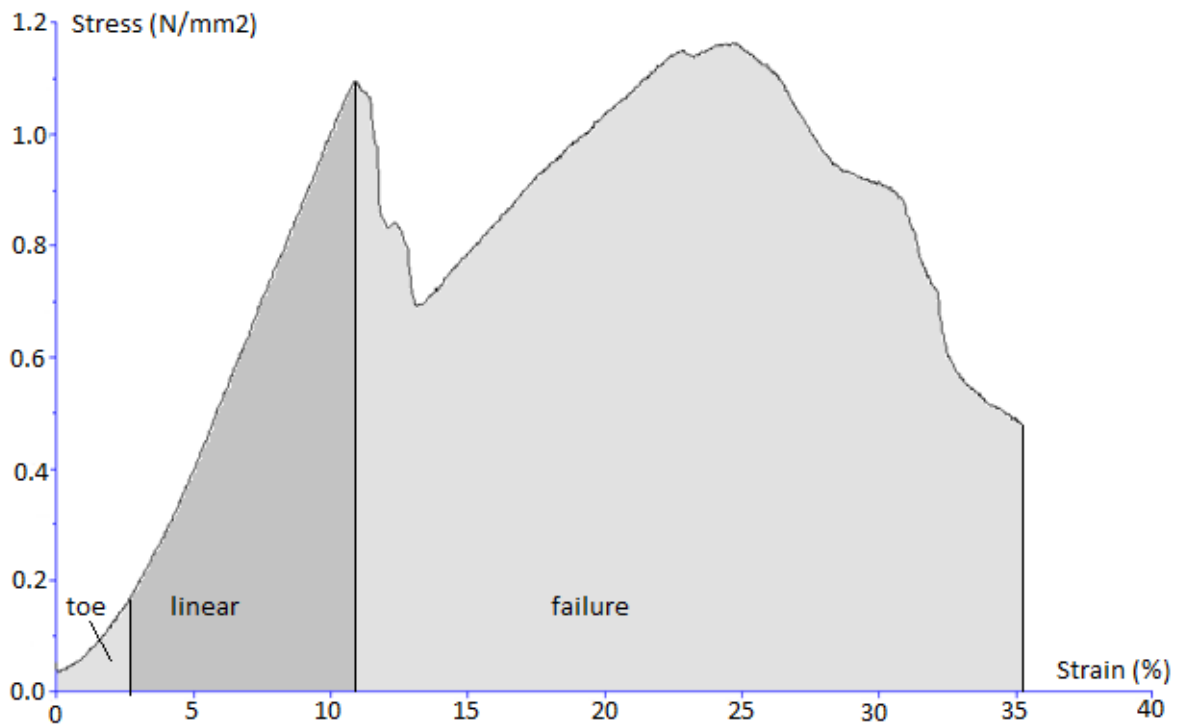
Nakon petog ciklusa istezanja do 6 % ukupne dužine uzorka i prikladne relaksacije tkiva, sve sam uzorke opteretila testom istezanja do maksimalne sile, odnosno do trenutka kidanja tkiva.

Na dijagramu sila – produljenje odredila sam, uz pomoć računala, vrijednosti sile na elastičnom limitu i maksimalne vrijednosti sile u N, te produljenje na vrijednosti sile na elastičnom limitu i maksimalne vrijednosti sile, izraženo u mm. Naprezanje izraženo u MPa izračunala sam na temelju vrijednosti sile u N i poprečnog presjeka uzorka u mm<sup>2</sup>.

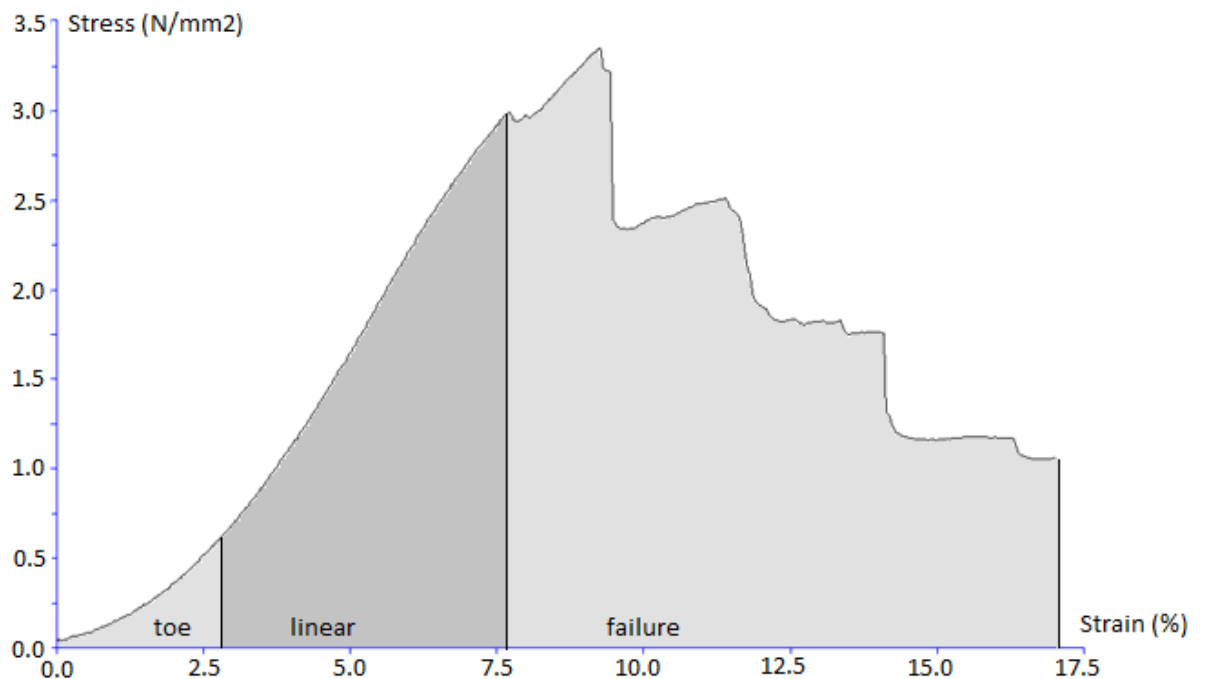
Prikazala sam tipične naprezanje (*stress*) – deformacija (*strain*) krivulje za sva tri ispitivana tkiva. Naprezanje i deformaciju računala sam na temelju sile, poprečnog presjeka uzorka, inicijalne dužine i produljenja za svaki uzorak računalnim programom (Texture exponent) (slike 13, 14, 15).



Slika 13. Primjer naprezanje (*stress*) – deformacija (*strain*) krivulje za ovojnicu mišića natkoljenice, *toe* (inicijalni, početni dio krivulje), *linear* (linearni dio krivulje), *failure* (dio krivulje s deformacijama).



Slika 14. Primjer naprezanje (*stress*) – deformacija (*strain*) krivulje za ovojnicu temporalnog mišića, *toe* (inicijalni, početni dio krivulje), *linear* (linearni dio krivulje), *failure* (dio krivulje s deformacijama).



Slika 15. Primjer krivulje naprezanje (*stress*) – deformacija (*strain*) za duru, *toe* (inicijalni, početni dio krivulje), *linear* (linearni dio krivulje), *failure* (dio krivulje s deformacijama).

U drugom dijelu pokusa, na dijagramu sila – produljenje odredila sam pomoću računala otklon od linearne krivulje istezanja što znači kritičnu vrijednost na kojoj tkivo gubi elastičnost. Pomoću računala odredila sam također vrijednost sile u N na kojoj tkivo gubi elastičnost i produljenje u mm na toj vrijednosti sile, za svaki pojedini uzorak.

Na temelju vrijednosti sile u N na kojoj tkivo gubi elastičnost i poprečnog presjeka uzorka u mm<sup>2</sup> izračunala sam naprezanje na granici elastičnosti za svaki pojedini uzorak.

Prosječno naprezanje tvrde moždane ovojnice pri kojoj ona gubi elastična svojstva koristila sam kao podlogu za drugi dio pokusa.

U drugom dijelu pokusa željela sam ispitati koliko su uzorci ovojnice temporalnog mišića i ovojnice mišića natkoljenice prema biomehaničkim svojstvima bliski tvrdoj moždanoj ovojnici. Ispitivano tkivo koje je bliže svojstvima tvrde moždane ovojnice predstavlja kvalitetnije rekonstruktivno tkivo.

Dobivenim prosječnim naprezanjem tvrde moždane ovojnice pri kojoj ona gubi elastična svojstva i poprečnog presjeka svakog pojedinog preparata u mm<sup>2</sup> izračunala sam vrijednost sile do koje ću istezati svaki pojedini preparat.

Rekonstruktivno tkivo u moždanoj šupljini izloženo je tijekom vremena različitim vrijednostima sile. Uzorke sam stoga opteretila različitim vrijednostima sile da bih dobila što vjerniji prikaz događanja u prednjoj lubanjskoj jami pri kretanju i promjeni položaja tijela.

Postavila sam izračunatu vrijednost sile kao onu do koje ću istezati 10 uzoraka ovojnice temporalnog mišića, 11 uzoraka ovojnice mišića natkoljenice i 10 uzoraka tvrde moždane ovojnice u 4 ciklusa s 25 %, 50 %, 75 % i 100 % vrijednosti sile iz prethodno određene vrijednosti naprezanja tvrde moždane ovojnice na njezinoj granici elastičnosti. Između pojedinih mjerenja pravila sam pauze od 180 s, a uzorke vlažila gazicom natopljenom u fiziološku otopinu, 0,9 % NaCl.

Pomoću računala odredila sam produljenje u mm za svaki pojedini uzorak na 25 %, 50 %, 75 % i 100 % vrijednosti sile zadane u tom ciklusu istezanja.

Nakon toga sam uzorke kojima 100 % vrijednosti sile nije bila i maksimalna sila opteretila do maksimalne sile i odredila produljenje u mm.

#### **4.4. Statističke metode**

Kategorijski podaci predstavljeni su apsolutnim i relativnim frekvencijama. Razlike kategorijskih varijabli testirane su  $\chi^2$  testom. Numerički podaci opisani su medijanom i

granicama interkvartilnog raspona. Normalnost raspodjele numeričkih varijabli testirana je Shapiro-Wilkovim testom. Razlike numeričkih varijabli između dviju nezavisnih skupina testirane su Mann-Whitneyjevim U testom (Bonferroni korekcija) i Conover testom. Razlike numeričkih varijabli između u slučaju 3 i više nezavisnih skupina testirane su Kruskal-Wallisovim testom. Razlike unutar svake pojedine skupine uzoraka testirane su Friedmanovim testom. Sve P vrijednosti su dvostrane. Razina značajnosti postavljena je na  $\alpha = 0,05$ . Za statističku analizu korišten je statistički program SPSS (inačica 16.0, SPSS Inc., Chicago, IL, SAD).

## **5. Rezultati**

### **5.1. Rezultati kliničkog dijela istraživanja**

Rezultati kliničkog dijela istraživanja podrazumijevaju analizu učestalosti i tipa postoperativnih komplikacija koje su povezane s kvalitetom rekonstrukcije tvrde moždane ovojnice, likvoreju, infekciju u smislu meningitisa i apscesa mozga, pneumocefalus, pneumoencefalus i hernijaciju mozga.

42 bolesnika su u proteklih 5 godina na Klinici za bolesti uha, nosa i grla i kirurgiju glave i vrata KBC-a Zagreb podvrgnuti endoskopskom operativnom odstranjenju tumora prednje lubanjske jame i paranasalnih sinusa, a kod kojih je rekonstrukcija srednjih i velikih defekata tvrde moždane ovojnice učinjena pomoću slobodnog presatka ovojnice temporalnog mišića.

Postoperativno dva bolesnika imala su komplikaciju u smislu prolazne likvor fistule, koja nije zahtijevala revizijsku operaciju, što iznosi 4,76 %. Dva bolesnika imala su komplikaciju u smislu početnog meningitisa, koji je izliječen ciljanom primjenom antibiotske terapije, što iznosi 4,76 %. Jedan je bolesnik perioperativno egzistirao nevezano uz operativne komplikacije. Drugih komplikacija kao što su trajna likvor fistula, hernijacija mozga, pneumocefalus i pneumoencefalus nije bilo.

### **5.2. Rezultati patohistološkog dijela istraživanja**

Medijan (interkvartilni raspon – IQR) debljine tkiva fascije late iznosi 1 mm (IQR od 0,8 mm do 1 mm), za tkivo fascije temporalnog mišića 1,2 mm (IQR od 1,1 mm do 1,3 mm) i za duru 1 mm (IQR od 0,96 mm do 1 mm). Postoji statistički značajna razlika u debljini između sva tri tkiva (Kruskal-Walis test,  $P < 0,002$ ). Postoji statistički značajna razlika u debljini između tkiva fascije temporalnog mišića i dure (Post hoc Conover test,  $P < 0,05$ ), a nema statistički značajne razlike u debljini između tkiva fascije late i dure (tablica 1).



Tablica 1. Debljina (mm) za tkiva fascije late, fascije temporalnog mišića i dure.

| Debljina (mm)                          | Medijan<br>(interkvartilni<br>raspon) | 95 % CI medijana | P*                |
|----------------------------------------|---------------------------------------|------------------|-------------------|
| Fascija lata (FL)                      | 1 (0,8 – 1)                           | 0,8 – 1,01       | <b>0,002</b>      |
| Fascija<br>temporalnog<br>mišića (TMF) | 1,2 (1,1 – 1,3)                       | 1,1 – 1,3        |                   |
| Dura                                   | 1 (0,962 – 1)                         | 1 – 1            |                   |
| FL vs. TMF                             |                                       |                  | <b>&lt; 0,05†</b> |
| FL vs. Dura                            |                                       |                  | <b>&gt; 0,05†</b> |
| TMF vs. Dura                           |                                       |                  | <b>&lt; 0,05†</b> |

\*Kruskal-Wallis test; †Post hoc Conover

Semikvantitativnom analizom elastičnih vlakana utvrđeno je da postoji značajna razlika u ocjeni elastičnih vlakana između sva tri ispitivana tkiva ( $\chi^2$  test,  $P < 0,001$ ). Značajno bolju ocjenu elastičnih vlakana ima fascija temporalnog mišića (4/14 tkiva ima obilježje 2, po 5/14 tkiva ima obilježje 3 i 4), u odnosu na tkivo dure (po 2/8 tkiva ima obilježja 0, 1, 2, 3), i u odnosu na tkivo fascije late (1/14 tkiva ima obilježje 0 i 13/14 tkiva ima obilježje 1) (tablica 2).

Tablica 2. Semikvantitativna analiza elastičnih vlakana za tkiva fascije late, fascije temporalnog mišića i dure.

| Elastična vlakna | Fascija lata (FL) | Fascija temporalnog mišića (TMF) | Dura | Ukupno     | P*                |
|------------------|-------------------|----------------------------------|------|------------|-------------------|
| 0                | 1/14              | 0                                | 2/8  | 3 (8 %)    | <b>&lt; 0,001</b> |
| 1                | 13/14             | 0                                | 2/8  | 15 (42 %)  |                   |
| 2                | 0                 | 4/14                             | 2/8  | 6 (17 %)   |                   |
| 3                | 0                 | 5/14                             | 2/8  | 7 (19 %)   |                   |
| 4                | 0                 | 5/14                             | 0    | 5 (14 %)   |                   |
| Ukupno           | 14/14             | 14/14                            | 8/8  | 36 (100 %) |                   |

\*  $\chi^2$  test

0 – odsutnost elastičnih vlakana u uzorcima, 1 – elastična vlakna tanka i rijetka, 2 – nekoliko debljih rijetko do umjerenom raspoređenih elastičnih vlakana, 3 – tanka vlakna raspoređena u umjerenom količini, 4 – vlakna srednje debljine i deblja u umjerenom i obilnoj količini.

### 5.3. Rezultati biomehaničkog dijela istraživanja

Medijan (interkvartilni raspon – IQR) naprezanja u limitiranom testu istezanja od 6 % ukupne duljine uzorka u pet ciklusa, iznosi 1,67 MPa (IQR od 1,33 MPa do 2,14 MPa) za fasciju temporalnog mišića, 13,58 MPa (IQR od 10,3 MPa do 17,55 MPa) za fasciju lata i 5,28 MPa (IQR od 3,31 MPa do 7,87 MPa) za duru. Postoji statistički značajna razlika u limitiranom testu istezanja od 6 % ukupne duljine uzorka, između pojedinih skupina uzoraka, u svakom pojedinom ciklusu istezanja (Kruskal-Walis test,  $P < 0,001$ ) (tablica 3).

Nema statistički značajne razlike u naprezanju između ciklusa unutar skupine uzoraka fascije temporalnog mišića, a postoji statistički značajna razlika u naprezanju između ciklusa unutar skupine uzoraka fascije late (Friedmanov test,  $P < 0,001$ ) i unutar skupine uzoraka dure (Friedmanov test,  $P < 0,001$ ) (tablica 3).

Tablica 3. Naprezanje (MPa) u limitiranom testu istezanja od 6 % u 5 ciklusa, za uzorke fascije temporalnog mišića, fascije late i tvrde moždane ovojnice.

| Ciklus   | Naprezanje (MPa) u limitiranoj ekstenziji od 6 % |      |                          |         |                       |         | P ‡     |
|----------|--------------------------------------------------|------|--------------------------|---------|-----------------------|---------|---------|
|          | Fascija temporalnog mišića (TMF)                 |      | Fascija lata (FL)        |         | Dura                  |         |         |
|          | medijan (IQR*)                                   | P †  | medijan (IQR*)           | P †     | medijan (IQR*)        | P †     |         |
| Ciklus 1 | 1,3<br>(0,95 – 1,83)                             | 0,39 | 12,98<br>(9,89 – 17,52)  | < 0,001 | 5,13<br>(2,65 – 7,28) | < 0,001 | < 0,001 |
| Ciklus 2 | 1,55<br>(1,12 – 2,07)                            |      | 13,48<br>(10,29 – 17,65) |         | 5,5<br>(3,08 – 7,91)  |         | < 0,001 |
| Ciklus 3 | 1,62<br>(1,3 – 2,05)                             |      | 13,62<br>(10,4 – 17,92)  |         | 5,39<br>(3,47 – 7,97) |         | < 0,001 |
| Ciklus 4 | 1,65<br>(1,19 – 2,12)                            |      | 13,51<br>(10,39 – 18,04) |         | 5,5<br>(3,15 – 7,8)   |         | < 0,001 |
| Ciklus 5 | 1,67<br>(1,33 – 2,14)                            |      | 13,58<br>(10,3 – 17,55)  |         | 5,28<br>(3,31 – 7,87) |         | < 0,001 |

\* interkvartilni raspon 25 % – 75 %; †Friedmanov test; ‡Kruskal-Wallis test

Medijan (interkvartilni raspon – IQR) produljenja uzoraka na njihovu elastičnom limitu, određenom na krivulji sila – produljenje, za duru iznosi 2,22 mm (IQR 2,07 mm do 2,78 mm), što je 7,4 % ukupne duljine uzorka. Ista vrijednost za fasciju temporalnog mišića iznosi 2,42 mm (IQR 2,03 mm do 3 mm), što je 8 %, a za fasciju latu iznosi 1,91 mm (IQR 1,8 mm do 1,99 mm), što je 6,3 % ukupne duljine uzorka.

Nema statistički značajne razlike u produljenju na vrijednosti elastičnog limita između uzoraka dure i fascije temporalnog mišića. Postoji statistički značajna razlika u produljenju na vrijednosti elastičnog limita između uzoraka dure i fascije late (Mann-Whitney U test, P = 0,001) (tablica 4).

Postoji statistički značajna razlika u produljenju uzoraka fascije late na vrijednosti elastičnog limita u usporedbi s uzorcima fascije temporalnog mišića i dure (Kruskal-Wallis test,  $P = 0,002$ ) (tablica 4).

Medijan (interkvartilni raspon – IQR) produljenja za uzorke na vrijednosti maksimalne sile, određenom na krivulji sila – produljenje iznosi 2,98 mm (IQR 2,48 mm do 3,51 mm) za duru, što je 9,9 % ukupne duljine uzorka, 3,36 mm (IQR 2,8 mm do 4,21 mm) za fasciju lata, što je 11,2 % ukupne duljine uzorka, i 5,56 mm (IQR 4,48 mm do 7,39 mm) za fasciju temporalnog mišića, što je 18,5 % ukupne duljine uzorka.

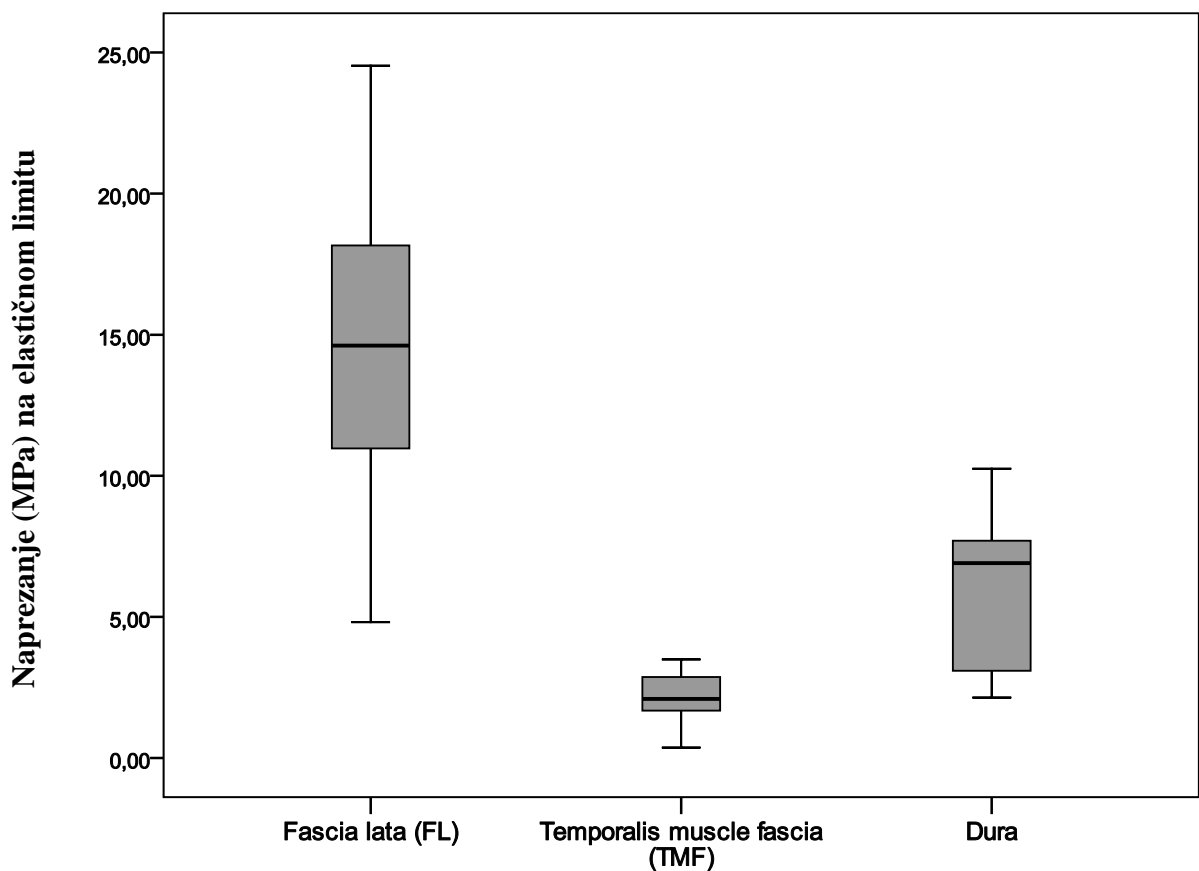
Nema statistički značajne razlike u produljenju na maksimalnoj sili između uzoraka dure i fascije late. Postoji statistički značajna razlika u produljenju na maksimalnoj sili između uzoraka dure i fascije temporalnog mišića (Mann-Whitney U test,  $P < 0,001$ ) (tablica 4).

Tablica 4. Produljenje (mm) na elastičnom limitu i produljenje (mm) na maksimalnoj sili u vlačnom testu istezanja za uzorke fascije temporalnog mišića, fascije late i dure.

| Uzorak                           | Produljenje na elastičnom limitu |          |                           | Produljenje na maksimalnoj sili  |          |                               |
|----------------------------------|----------------------------------|----------|---------------------------|----------------------------------|----------|-------------------------------|
|                                  | Medijan<br>(25 % – 75 %)<br>[mm] | Postotak | P*                        | Medijan<br>(25 % – 75 %)<br>[mm] | Postotak | P*                            |
| Fascija temporalnog mišića (TMF) | 2,42<br>(2,03 – 3)               | 8,0      | <b>0,002</b>              | 5,56<br>(4,48 – 7,39)            | 18,5     | <b>&lt;0,001</b>              |
| Fascija lata (FL)                | 1,91<br>(1,8 – 1,99)             | 6,3      |                           | 3,36<br>(2,8 – 4,21)             | 11,2     |                               |
| Dura                             | 2,22<br>(2,07 – 2,78)            | 7,4      |                           | 2,98<br>(2,48 – 3,51)            | 9,9      |                               |
| TMF vs. Dura                     |                                  |          | 0,60 <sup>†</sup>         | TMF vs. Dura                     |          | <b>&lt;0,001</b> <sup>†</sup> |
| FL vs. Dura                      |                                  |          | <b>0,001</b> <sup>†</sup> | FL vs. Dura                      |          | 0,24 <sup>†</sup>             |

\*Kruskal-Wallis test; <sup>†</sup>Mann-Whitney U test (Bonferroni korekcija)

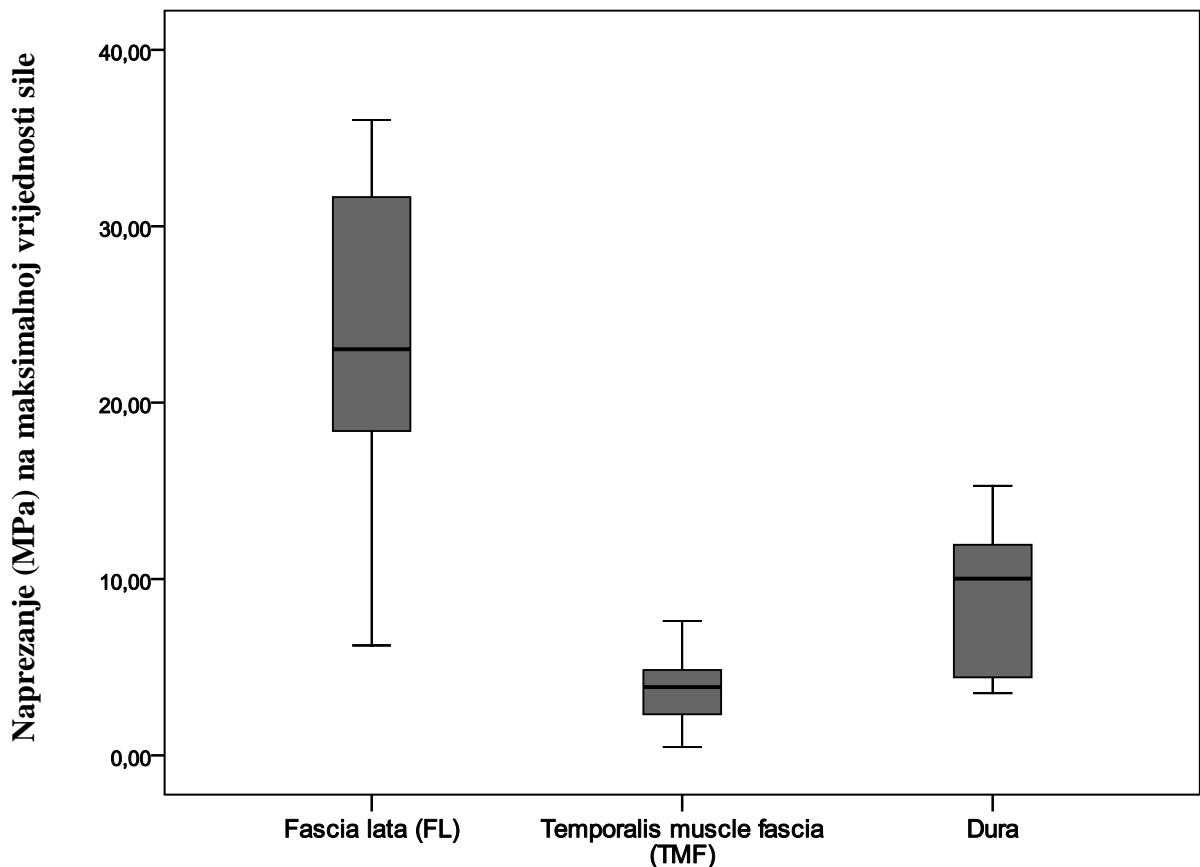
Medijan (interkvartilni raspon – IQR) naprezanja na vrijednosti elastičnog limita iznosi 2,09 MPa (IQR 1,59 MPa do 2,94 MPa) za fasciju temporalnog mišića, 14,61 MPa (IQR 10,35 MPa do 18,76 MPa) za fasciju late i 6,91 MPa (IQR 2,79 MPa do 7,87 MPa) za duru. Postoji statistički značajna razlika u naprezanju na vrijednosti elastičnog limita za fasciju temporalnog mišića u usporedbi s fascijom latom i durom (Kruskal-Wallis test,  $P < 0,001$ ). Postoji statistički značajna razlika u naprezanju na vrijednosti elastičnog limita između dure i fascije temporalnog mišića (Mann-Whitney U test,  $P < 0,001$ ), i između dure i fascije late (Mann-Whitney U test,  $P = 0,001$ ) (slika 16).



Slika 16. Naprezanje (MPa) na elastičnom limitu u vlačnom testu do vršne sile, za uzorke fascije temporalnog mišića (TMF), fascije late (FL) i dure.

Medijan (interkvartilni raspon – IQR) naprezanja na vrijednosti maksimalne sile iznosi 3,88 MPa (IQR 2,27 MPa do 4,85 MPa) za fasciju temporalnog mišića, 23,03 MPa (IQR 17,4

MPa do 2,71 MPa) za fasciju latu i 10,02 MPa (4,33 MPa do 12,75 MPa) za duru. Postoji statistički značajna razlika u naprezanju na vrijednosti maksimalne sile između dure i fascije temporalnog mišića (Mann-Whitney U test,  $P = 0,001$ ), i između dure i fascije late (Mann-Whitney U test,  $P < 0,001$ ) (slika 17).



Slika 17. Naprezanje (MPa) na maksimalnoj sili u testu istezanja, za uzorke fascije temporalnog mišića (TMF), fascije late (FL) i dure.

Medijan (interkvartilni raspon – IQR) udjela sile na elastičnom limitu u ukupnoj sili iznosi 59,33 % (IQR 48,94 % do 80,54 %) za fasciju temporalnog mišića, 65,24 % (IQR 52,98 % do 75,27 %) za fasciju latu i 65,7 % (IQR 58,45 % do 70,36 %) za duru. Nema statistički značajne razlike između uzoraka tri različita tkiva što se tiče udjela sile na granici elastičnosti u ukupnoj sili (tablica 5).

Tablica 5. Postotak (%) sile (N) na elastičnom limitu (N) za uzorke fascije temporalnog mišića, fascije lata i dure.

|                            | Medijan (interkvartilni raspon)<br>udjela sile na elastičnom limitu | P*   |
|----------------------------|---------------------------------------------------------------------|------|
| Fascija temporalnog mišića | 59,33 (48,94 – 80,54)                                               | 0,82 |
| Fascija lata               | 65,24 (52,98 – 75,27)                                               |      |
| Dura                       | 65,7 (58,45 – 70,36)                                                |      |

\*Kruskal-Wallis test

U drugom dijelu istraživanja izračunala sam standardnu silu na temelju vrijednosti naprežanja za duru na njezinu elastičnom limitu i poprečnom presjeku svakog pojedinog uzorka (tablica 6).

Tablica 6. Sila (N) izračunata na temelju naprežanja (MPa) dure na elastičnom limitu i poprečnog presjeka (mm<sup>2</sup>) svakog pojedinog uzorka, u 4 paralele, na 25 %, 50 %, 75 % i 100 % izračunate sile.

| Sila                      | Medijan (interkvartilni raspon) izračunate sile |                           |                          | P*               |
|---------------------------|-------------------------------------------------|---------------------------|--------------------------|------------------|
|                           | Fascija temporalnog<br>mišića (TMF)             | Fascija lata (FL)         | Dura                     |                  |
| 1. paralela 25 %<br>sile  | 31,65<br>(16,86 – 36,81)                        | 21,77<br>(13,5 – 30,51)   | 10,21<br>(9,06 – 12,74)  | <b>&lt;0,001</b> |
| 2. paralela<br>50 % sile  | 63,31<br>(33,73 – 73,63)                        | 43,54<br>(27,07 – 61,02)  | 20,41<br>(18,22 – 25,5)  | <b>&lt;0,001</b> |
| 3. paralela 75 %<br>sile  | 94,97<br>(50,6 – 110,44)                        | 65,32<br>(40,6 – 91,53)   | 30,62<br>(27,34 – 38,25) | <b>&lt;0,001</b> |
| 4. paralela 100 %<br>sile | 126,63<br>(67,47 – 147,26)                      | 87,09<br>(54,14 – 122,05) | 40,82<br>(36,45 – 51)    | <b>&lt;0,001</b> |

\*Kruskal-Wallis test

Uzorke dure, fascije late i fascije temporalnog mišića istezala sam s 25 %, 50 %, 75 % i 100 % izračunate vrijednosti sile. Nakon toga odredila sam produljenje za svaki pojedini uzorak na izračunatoj vrijednosti sile.

Produljenje na 25 % izračunate vrijednosti sile iznosi medijan 1,18 mm (IQR 1,01 mm do 1,36 mm) za duru, 0,57 mm (IQR 0,26 mm do 1,42 mm) za fasciju latu i 2,58 mm (IQR 1,68 mm do 4,06 mm) za fasciju temporalnog mišića. Razlika u produljenju između dure i fascije late nije statistički značajna, dok je statistički značajna razlika u produljenju između dure i fascije temporalnog mišića (Mann-Whitney U test,  $P = 0,001$ ).

Produljenje na 50 % izračunate vrijednosti sile iznosi medijan 1,95 mm (IQR 1,54 mm do 2,3 mm) za duru, 0,9 mm (IQR 0,52 mm do 1,89 mm) za fasciju latu i 3,42 mm (IQR 2,86 mm do 5,68 mm) za fasciju temporalnog mišića. Postoji statistički značajna razlika u produljenju između dure i fascije late (Mann-Whitney U test,  $P = 0,02$ ) i između dure i fascije temporalnog mišića (Mann-Whitney U test,  $P = 0,001$ ).

Medijan (interkvartilni raspon – IQR) produljenja na 75 % vrijednosti izračunate sile iznosi 2,52 mm (IQR 2,04 mm do 2,73 mm) za duru, 1,26 mm (IQR 0,76 mm do 2,22 mm) za fasciju latu i 3,62 mm (IQR 3,49 mm do 3,73 mm) za fasciju temporalnog mišića. Nema statistički značajne razlike u produljenju između dure i fascije late, dok postoji statistički značajna razlika u produljenju između dure i fascije temporalnog mišića (Mann-Whitney U test,  $P = 0,04$ ).

Medijan (interkvartilni raspon – IQR) produljenja na 100 % izračunate vrijednosti sile iznosi 2,55 mm (IQR 2,4 mm do 3,37 mm) za duru, 1,51 mm (IQR 0,96 mm do 2,36 mm) za fasciju latu, i 5,099 mm za fasciju temporalnog mišića. Postoji statistički značajna razlika u produljenju između dure i fascije late (Mann-Whitney U test,  $P = 0,03$ ), dok nema statistički značajne razlike u produljenju između dure i fascije temporalnog mišića (tablica 7).



Tablica 7. Produljenje (mm) na vrijednosti sile (N) izračunate na temelju naprezanja (MPa) dure na elastičnom limitu, u četiri ciklusa, za uzorke fascije temporalnog mišića, fascije late i dure.

| Sila                      | Medijan (interkvartilni raspon)<br>produljenja (mm) na izračunatoj vrijednosti sile |                       |                       | P*                      |
|---------------------------|-------------------------------------------------------------------------------------|-----------------------|-----------------------|-------------------------|
|                           | Fascija temporalnog mišića (TMF)                                                    | Fascija lata (FL)     | Dura                  |                         |
| 1. paralela<br>25 % sile  | 2,58<br>(1,68 – 4,06)                                                               | 0,57<br>(0,26 – 1,42) | 1,18<br>(1,01 – 1,36) | <b>&lt;0,001</b>        |
| 2. paralela<br>50 % sile  | 3,42<br>(2,86 – 5,68)                                                               | 0,9<br>(0,52 – 1,89)  | 1,95<br>(1,54 – 2,3)  | <b>&lt;0,001</b>        |
| 3. paralela<br>75 % sile  | 3,62<br>(3,49 – 3,73)                                                               | 1,26<br>(0,76 – 2,22) | 2,52<br>(2,04 – 2,73) | <b>0,02</b>             |
| 4. paralela<br>100 % sile | 5,099 <sup>†</sup>                                                                  | 1,51<br>(0,96 – 2,36) | 2,55<br>(2,4 – 3,37)  | <b>0,03<sup>‡</sup></b> |

\*Kruskal-Wallis test; <sup>†</sup> samo jedan uzorak; <sup>‡</sup> Mann-Whitney U test (Bonferroni korekcija)

U slučaju kada 100 % izračunate vrijednosti sile na elastičnom limitu dure nije ujedno i maksimalna sila za uzorak koji se isteže, uzorke sam istežala do njihove maksimalne sile i odredila produljenje na toj vrijednosti sile. Medijan (interkvartilni raspon – IQR) produljenja za duru iznosio je 3,41 mm (IQR 3,11 mm do 4,08 mm) na vrijednosti maksimalne sile od 43,35 N (IQR 33,11 N do 53,44 N); produljenje za fasciju latu iznosilo je 3,19 mm (IQR 2,68 mm do 4,34 mm) na vrijednosti maksimalne sile od 164,69 N (IQR 133,24 N do 208,8 N), dok je produljenje za fasciju temporalnog mišića iznosilo 5,33 mm (IQR 4,37 mm do 5,67 mm) na vrijednosti maksimalne sile od 63,42 N (IQR 39,37 N do 78,37 N). Nema statistički značajne razlike u produljenju između dure i fascije late, dok postoji statistički značajna razlika u maksimalnom produljenju između dure i fascije temporalnog mišića (Mann-Whitney U test,  $P < 0,001$ ). Nema statistički značajne razlike na vrijednosti maksimalne sile između dure i fascije temporalnog mišića, dok postoji statistički značajna razlika na vrijednosti maksimalne sile između dure i fascije late (Mann-Whitney U test,  $P < 0,001$ ) (tablica 8).

Tablica 8. Maksimalna sila (N) i produljenje (mm) na maksimalnoj sili, u slučaju kada izračunata sila na temelju naprezanja na elastičnom limitu dure ujedno nije bila i maksimalna sila, za uzorke fascije temporalnog mišića, fascije late i dure.

|                           | Medijan (interkvartilni raspon)<br>produljenja (mm) pri maksimalnoj sili |                            |                          | P*               |
|---------------------------|--------------------------------------------------------------------------|----------------------------|--------------------------|------------------|
|                           | Fascija<br>temporalnog<br>mišića (TMF)                                   | Fascija lata (FL)          | Dura                     |                  |
| Maksimalna<br>sila        | 63,42<br>(39,37 – 78,37)                                                 | 164,69<br>(133,24 – 208,8) | 43,35<br>(33,11 – 53,44) | <b>&lt;0,001</b> |
| Maksimalno<br>produljenje | 5,33<br>(4,37 – 5,67)                                                    | 3,19<br>(2,68 – 4,34)      | 3,41<br>(3,11 – 4,08)    | <b>0,002</b>     |

\*Kruskal-Wallis test

## **6. Rasprava**

### **6.1. Ciljevi uspješne rekonstrukcije**

Nakon resekcije tumora prednje lubanjske jame često nastaje komunikacija između sterilne šupljine prednje lubanjske jame i kontaminiranog prostora nosa i paranazalnih šupljina. Cilj uspješne rekonstrukcije je ponovno formiranje zrakonepropusne i vodonepropusne barijere između moždane i sinonazalne šupljine i osiguravanje čvrste mehaničke potpore intrakranijskim strukturama. Na taj način sprječava se razvoj ozbiljnih i potencijalno letalnih postoperativnih komplikacija. Kirurška tehnika koja zadovoljava sve prije navedene zahtjeve osigurava pacijentima dobru postoperativnu kvalitetu života i optimalan funkcionalni i estetski rezultat (10, 15, 16, 17, 34, 37).

Kvalitetnom rekonstrukcijom tvrde moždane ovojnice sprječavamo likvoreju, te posljedično razvoj intrakranijskih infekcija, u smislu meningitisa i apscesa mozga. Rekonstrukcija tvrde moždane ovojnice stoga ima ključnu ulogu u rekonstrukciji baze lubanje.

#### **6.1.1. Fascija lata u rekonstrukciji dure**

Fascija lata je u današnje vrijeme najčešće korišten biološki materijal za rekonstrukciju tvrde moždane ovojnice nakon tumorske ablacije (4, 10, 16, 38, 52, 19, 39).

#### **6.1.2. Fascija temporalnog mišića u rekonstrukciji dure**

Slobodni presadak ovojnice temporalnog mišića uspješno upotrebljavamo kod endoskopskih i otvorenih kirurških postupaka u području prednje lubanjske jame.

U proteklih 15 godina u otvorenim kirurškim postupcima, i proteklih 5 godina u endoskopskim tehnikama, na Klinici za bolesti uha, nosa i grla i kirurgiju glave i vrata KBC-a Zagreb rutinski se i ekskluzivno koristi fascija temporalnog mišića za rekonstrukciju tvrde moždane ovojnice nakon ablacijskih postupaka u području prednje lubanjske jame.

Fascija temporalnog mišića je mekana, glatka, prilagodljiva i strukturalno slična tvrdoj moždanoj ovojnici. Fascija temporalnog mišića je isto tako tehnički gledano jednostavna za primjenu (54).

Prema dosadašnjem iskustvu, dovoljne je veličine za rekonstrukciju velikih defekata tvrde moždane ovojnice. Morbiditet donorskog mjesta je minimalan ili izostaje u cijelosti, i nema značajnijih postoperacijskih komplikacija.

S obzirom na te činjenice, vrednovala sam kvalitetu originalne endoskopske rekonstrukcije tvrde moždane ovojnice sa slobodnim presatkom ovojnice temporalnog mišića nakon ablacije tumora.

## **6.2. Stupanj komplikacija u rekonstrukciji**

Temeljni principi rekonstrukcije kod otvorenih kirurških tehnika uključivali su vaskularizirane režnjeve. U početku primjene endoskopskih tehnika, od prije 20-ak godina, intenzivno se istraživao način primjene vaskulariziranih režnjeva u rekonstrukciji. Prije uvođenja vaskulariziranih režnjeva u rekonstrukciji baze lubanje endoskopskim endonazalnim pristupom korišteni su višeslojni slobodni presadci. Stupanj komplikacija, u smislu likovoreja, nakon rekonstrukcije baze lubanje višeslojnim slobodnim presadcima iznosio je 20 %. Nakon uvođenja peteljkastog nazoseptalnog režnja u rekonstrukciju baze lubanje razina komplikacija smanjena je na 5,4 % (27), odnosno na 4 % za rekonstrukciju velikih defekata prednje lubanjske jame korištenjem vaskularnog peteljkastog nazoseptalnog režnja, odnosno perikranijskog režnja u slučajevima kada se nazoseptalni režanj nije mogao upotrijebiti zbog njegove zahvaćenosti tumorom (23).

Stupanj postoperativne likvoreje iznosi 8,5 %, prema podacima koje su objavili Soudry i suradnici u sistematskom preglednom istraživanju koje obuhvaća 22 studije na 673 pacijenta. Od toga, prostor prednje lubanjske jame, od planuma sfenoida do stražnjeg zida frontalnog sinusa, obuhvaća 8 studija na 142 pacijenta, a stupanj uspješnosti rekonstrukcije baze lubanje nevaskulariziranim i vaskulariziranim tehnikama od jednoslojnih slobodnih presadaka do višeslojnih rekonstrukcija koje uključuju peteljkaste režnjeve iznosi 92 %. Stupanj uspješnosti rekonstrukcije baze lubanje s troslojnim slobodnim presatkom iliotibijalnog traktusa objavljenih na istraživanju kod 41 pacijenta iznosi 93 %, dok jedna manja studija od 6 pacijenata u rekonstrukciji baze lubanje koristi tri sloja fascije late sa stupnjem uspješnosti od 67 % (24).

Analizirajući učestalost i tip postoperativnih komplikacija u kliničkom dijelu studije, nakon rekonstrukcije srednjih i velikih defekata tvrde moždane ovojnice slobodnim presatkom ovojnice temporalnog mišića, koji iznosi 4,76 % prolaznih likvor fistula i 4,76 % početnog meningitisa, te s obzirom na to da drugih komplikacija u smislu razvoja trajnih likvor fistula,

razvijenog meningitisa, apscesa mozga, hernijacija ni hidrocefalusa nije bilo, mogu zaključiti da su u skladu s objavljenim studijama, odnosno da je komplikacija u provedenom istraživanju manje u odnosu na objavljena istraživanja u svijetu. Originalna tehnika rekonstrukcije srednjih i velikih defekata tvrde moždane ovojnice slobodnim presatkom ovojnice temporalnog mišića daje odlične rezultate na razini od 95,2 % uspješnosti bez razvoja ozbiljnih i potencijalno letalnih komplikacija. Ona je apsolutno komparabilna i superiorna rezultatima rekonstrukcije u analiziranoj medicinskoj literaturi.

### **6.3. Patohistološka analiza**

Rezultati patohistološke, morfometrijske analize uz pomoć semikvantitativne skale pokazuju značajno najbolju ocjenu elastičnih vlakana tkiva ovojnice temporalnog mišića, u odnosu na tvrdu moždanu ovojnicu i posebno na ovojnicu mišića natkoljenice. Rezultati semikvantitativne morfometrijske analize u skladu su s rezultatima biomehaničkih testova, gdje tkivo ovojnice temporalnog mišića ima najveće relativno produljenje u testu istezanja do maksimalne vrijednosti sile, odnosno najveću elastičnost u usporedbi s oba tkiva, i tkivom ovojnice mišića natkoljenice i tvrdom moždanom ovojnicom.

### **6.4. Značaj elastičnosti tkiva u rekonstrukciji**

Rekonstruktivni materijal na mjestu defekta tvrde moždane ovojnice izložen je tijekom vremena različitim vrijednostima opterećenja hidrostatske i hidrodinamičke sile cerebrospinalne tekućine (CSF), koja rezultira centripetalnom silom na krajevima defekta tvrde moždane ovojnice. Centripetalna sila na rubovima defekta djeluje tako da pokušava izmaknuti tkivo s rubova na mjestu rekonstrukcije.

Elastičnije rekonstruktivno tkivo bolje podnosi opterećenja hidrostatske i hidrodinamičke sile, što rezultira manjom centripetalnom silom na rubovima defekta.

Kod otvorenih kirurških tehnika šivamo rubove defekta i rekonstrukcijsko tkivo te je, zbog fiksacije kirurškim šavovima za koštani rub defekta, pomicanje tkiva djelovanjem centripetalne sile manje izraženo u odnosu na endoskopske kirurške tehnike.

Kod endoskopskih rekonstrukcija rekonstruktivni materijal nije fiksiran uz rubove defekta kirurškim šavovima, te je podložan dislokaciji. Pomicanje rekonstrukcijskog tkiva kod endoskopskih kirurških tehnika može rezultirati postoperativnim komplikacijama, najčešće likvorejom i intrakranijskom infekcijom. Jedine sile koje drže rekonstrukcijsko tkivo na mjestu

rekonstrukcije su pritisak težine mozga i adhezijske sile između rekonstrukcijskog tkiva i okolne kosti.

Manja sila na rubovima postablacijskog defekta omogućuje manje napetosti između rekonstrukcijskog tkiva i rubova defekta, a time brže i adekvatnije cijeljenje.

Dostupna su nam dva manevra koje je moguće koristiti kako bismo smanjili centripetalnu silu na rubovima defekta. Prvi manevar je povećanje elastičnosti rekonstrukcijskog materijala, a drugi je povećavanje adhezije na mjestu rekonstrukcije.

Manipulacije težinom moždanog tkiva i intrakranijskim tlakom, s ciljem povećavanja sile adhezije na mjestu rekonstrukcije, nisu moguće.

Postavljanje rekonstrukcijskog materijala što lateralnije od rubova defekta, kako bismo povećali kontaktnu površinu između rekonstrukcijskog materijala i kosti, tehnički je limitirano.

Korištenje najelastičnijeg dostupnog materijala za rekonstrukciju postablacijskog defekta tvrde moždane ovojnice također smanjuje centripetalnu silu na rubovima defekta. To je tehnički najjednostavniji i najsigurniji manevar koji nam je uvijek dostupan i sa sobom nosi najmanji rizik morbiditeta i mortaliteta rekonstrukcije.

Vjerujem da tkivo koje najviše odgovara duri u smislu svojih biomehaničkih karakteristika, koje je pritom najelastičnije od svih dostupnih rekonstruktivnih tkiva, predstavlja najbolju i najsigurniju opciju za rekonstrukciju postablacijskih defekata dure. Kako bih utvrdila koji od rekonstruktivnih materijala zadovoljava te kriterije, testirala sam biomehaničke karakteristike elastičnosti, dure, fascije temporalnog mišića i fascije late.

## **6.5. Granica elastičnosti bioloških tkiva**

Tipična krivulja naprezanja i deformacije za biološka tkiva sastoji se od tri dijela. Dva od njih su nelinearna, početni dio i dio s deformacijama na kraju krivulje, dok se između njih nalazi linearni dio.

Kod istezanja tkiva događaju se promjene u strukturi tkiva koje možemo evidentirati na krivulji naprezanje – deformacija. U početnom dijelu krivulje vlakna iz inicijalnog zavnutog oblika prelaze u izravni oblik. Kada su sva vlakna postavljena u izravni položaj, na krivulji naprezanje – deformacija bilježimo linearni oblik.

Elastični limit je kritična granica na kojoj započinju nepovratne promjene u mikrostrukturi tkiva, odnosno promjene koje sprječavaju tkivu povratak u njegov izvorni oblik. Elastični limit na krivulji naprezanje – deformacija definiran je kao maksimalna točka na linearnom dijelu krivulje nakon čega započinju nepovratne promjene i deformacija tkiva koje

bilježimo kao nelinearni završni dio krivulje. Dio krivulje s deformacijama završava maksimalnom vrijednošću sile, gdje tkivo gubi svoje karakteristike i eventualno se kida (62, 63, 64).

Vrijednost elastičnog limita odredili smo jednostavno i precizno na krivulji sila – produljenje, na završetku linearnog dijela krivulje.

Granica elastičnosti predstavlja kritičnu vrijednost na kojoj dolazi do nepovratnih promjena unutar mikrostrukture tkiva. Pancheri i suradnici radili su studiju na kadaverima koza (*Capra hircus*), te prema podacima publiciranim u literaturi, vrijednost elastičnog limita za ovojnicu mišića natkoljenice kod uniaksijalnog istezanja u razini je vrijednosti od 6 % (56).

Rezultati prikazani u radu Pancherija i suradnika imaju implikacije na način funkcioniranja humanog iliotibijalnog traktusa. Vrijednosti naprezanja i deformacije kod uniaksijalnog istezanja longitudinalno orijentiranih vlakana na kadaverima koza slične su vrijednostima mehaničkog odgovora kod humanog iliotibijalnog traktusa (56).

Budući da se sva biološka tkiva sisavaca (*mammalia*) biomehanički ponašaju slično (65), postavila sam relativnu vrijednost od 6 % ukupne dužine uzorka kao granicu limitiranog produljenja, da bih vidjela kako se u tim uvjetima ponaša humano tkivo i eventualno potvrdila rezultate objavljene u literaturi. Radi što preciznije usporedbe koristila sam relativne vrijednosti produljenja ukupne dužine uzorka, odnosno vrijednosti elastičnog limita.

## **6.6. Analiza limitiranog testa istezanja do 6 %**

Analizirajući rezultate testa istezanja dobila sam nekoliko zanimljivih zaključaka. Tijekom testa istezanja, s limitiranom vrijednosti istezanja od 6 % ukupne dužine uzorka, koja je publicirana kao vrijednost granice elastičnosti za fasciju latu (u koza), zabilježila sam značajnu razliku u naprezanju između pojedinih ciklusa za fasciju latu, dok nema značajne razlike u naprezanju između pojedinih ciklusa za fasciju temporalnog mišića (tablica 3). To pokazuje da tkivo fascije temporalnog mišića vrlo dobro podnosi silu naprezanja i lakše se i brže potpuno oporavlja nakon mehaničkog stresa. Time ne samo da se potvrđuje hipoteza da je fascija temporalnog mišića biomehanički barem jednake kvalitete u usporedbi s durom i fascijom latom, nego ona definitivno predstavlja biomehanički stabilnije i kvalitetnije tkivo u odnosu na njih.

## 6.7. Analiza rezultata testa istezanja do maksimalne sile

Limitiranom ekstenzijom od 6 % u testu s uniaksijalnim istezanjem od 6 % ukupne dužine uzorka, medijan naprezanja od 12,98 – 13,62 MPa za fasciju latu odgovara vrijednosti granice elastičnosti od 14,61 MPa medijana naprezanja, odnosno 6,3 % produljenja ukupne dužine uzorka, određenoj na krivulji sila – produljenje u testu istezanja do maksimalne sile. Medijan (interkvartilni razmak) produljenja na vrijednosti granice elastičnosti za fasciju latu iznosi 1,91 (1,8 – 1,99) mm, što je 6,3 % ukupne dužine uzorka.

Time sam potvrdila da je granica elastičnosti za fasciju latu u razini vrijednosti od 6 % produljenja ukupne dužine uzorka.

Vrijednosti elastičnog limita od 6,3 % dobivene u pokusu dobro koreliraju s vrijednostima koje su dobili Pancheri i suradnici za elastični limit u granicama od 6 % kod uniaksijalnog istezanja fascije late koza.

Potvrdila sam da fascija lata koza i humana fascija lata imaju sličan biomehanički odgovor u uniaksijalnoj ekstenziji, u smjeru longitudinalno usmjerenih vlakana, u smislu naprezanja, deformacije i relativnog produljenja. Štoviše, dvostruko sam potvrdila kvalitetu i reproduktibilnost rada i rezultata.

Medijan produljenja uzoraka na njihovu elastičnom limitu, određen na krivulji sila – produljenje bio je 7,4 % ukupne dužine uzorka za duru s vrijednostima naprezanja od 6,91 MPa, 8 % ukupne dužine uzorka za fasciju temporalnog mišića s vrijednostima naprezanja od 2,09 MPa, i 6,3 % ukupne dužine uzorka fascije late s vrijednostima naprezanja od 14,61 MPa. Razlika u produljenju na vrijednosti elastičnog limita između uzoraka dure i fascije temporalnog mišića nije statistički značajna, dok postoji statistički značajna razlika u produljenju na granici elastičnosti između uzoraka dure i fascije late ( $P = 0,001$ , Mann-Whitney U test). Postoji statistički značajna razlika u produljenju na granici elastičnog limita uzoraka fascije late u odnosu na uzorke i dure i fascije temporalnog mišića ( $P = 0,002$ , Kruskal-Wallis test).

Rezultati istraživanja sugeriraju da su biomehaničke karakteristike fascije temporalnog mišića i dure na nižim vrijednostima naprezanja, odnosno na vrijednostima elastičnog limita vrlo slične, te da se oni u biomehaničkom smislu ponašaju gotovo identično, kao jedan te isti materijal.

Nasuprot tome fascija lata se biomehanički na vrijednostima elastičnog limita ponaša kao potpuno drugačije tkivo u odnosu na fasciju temporalnog mišića i duru.



Medijan produljenja uzoraka na vrijednosti maksimalne sile određen na krivulji sila – produljenje bio je 9,9 % ukupne dužine uzorka dure s vrijednostima naprezanja od 10,02 MPa, 18,5 % ukupne dužine uzorka fascije temporalnog mišića s vrijednostima naprezanja od 3,88 MPa, i 11,2 % ukupne dužine uzorka fascije late s vrijednostima naprezanja od 23,03 MPa. Razlika produljenja na vrijednosti maksimalne sile između uzoraka dure i fascije late nije statistički značajna, dok postoji statistički značajna razlika u produljenju na vrijednosti maksimalne sile između uzoraka dure i fascije temporalnog mišića ( $P < 0,001$ , Mann-Whitney U test).

Na maksimalnim vrijednostima sile fascija lata i dura predstavljaju biomehanički rigidnije tkivo u odnosu na fasciju temporalnog mišića, koje bolje tolerira stres i ima najveću relativnu ekstenziju uzorka.

Produljenje od 11,2 % ukupne dužine uzorka, koje smo odredili na krivulji sila – produljenje, pri maksimalnoj sili za humanu fasciju latu, dobro korelira s ranije publiciranim vrijednostima od 10 do 18 % za fasciju latu koza (56) i 10 % za humanu fasciju latu (57).

Unutar pojedine skupine uzoraka, razlike u vrijednosti naprezanja daleko su najniže za fasciju temporalnog mišića, i na vrijednosti elastičnog limita i na maksimalnoj vrijednosti sile, u odnosu na fasciju latu i duru, što sugerira biomehaničku stabilnost fascije temporalnog mišića (slike 16 i 17).

Potpuno je jasno da je fascija temporalnog mišića daleko najelastičnije tkivo od sva tri ispitivana tkiva. Vrijednosti relativnog produljenja uzorka fascije temporalnog mišića tijekom cijelog istraživanja su najviše, a vrijednosti naprezanja su najniže u odnosu na duru i fasciju latu. Nadalje, biomehaničke karakteristike dure i fascije temporalnog mišića su tijekom cijelog istraživanja slične, dok fascija lata predstavlja rigidniji i biomehanički potpuno različit materijal.

Vrijednosti naprezanja za fasciju temporalnog mišića su iznenađujuće niske u odnosu na druga dva materijala, što bi moglo sugerirati da je fascija temporalnog mišića biomehanički insuficijentan materijal u rekonstrukciji dure u smislu toleriranja prosječnog CSF tlaka. Vrijednosti medijana (interkvartilni razmak) naprezanja za fasciju temporalnog mišića na granici elastičnosti od 2,09 (1,59 – 2,94) MPa i na maksimalnoj sili od 3,88 (2,27 – 4,85) MPa su značajno više od vrijednosti normalnog intrakranijskog tlaka, koji je u granicama od 1,3 – 2 kPa (10 – 15 mmHg) u zdravih odraslih osoba, i mijenja se kod kretanja i promjene položaja tijela (66).

Ti podaci sugeriraju da bi fascija temporalnog mišića trebala dobro tolerirati intrakranijski tlak na mjestu endoskopske rekonstrukcije dure tijekom dužeg vremena i da ima adekvatnu sigurnost na rubovima rekonstrukcijskog materijala s biomehaničkog stajališta. Zbog svoje elastičnosti, u usporedbi s fascijom latom, bolje tolerira iznenadne promjene intrakranijskog tlaka, provocirane kretanjem tijela i promjenama položaja. To posljedično rezultira znatno nižim centripetalnim silama na rubovima postablacijskog defekta dure. Niže centripetalne sile na rubovima postablacijskog defekta dure odgovorne su za brže i adekvatnije cijeljenje koje rezultira sigurnijom rekonstrukcijom i nižom razinom komplikacija nakon ablacijske kirurgije prednje lubanjske jame.

### **6.8. Test opterećenja silom izračunatom prema elastičnom limitu dure**

Rekonstruktivno tkivo na mjestu defekta dure tijekom vremena je izloženo promjenjivom opterećenju hidrostatske i hidrodinamičke sile likvora.

Fizikalno stanje temelji se na osnovi cikličkog opterećenja s limitiranom vrijednosti opterećenja, a ne deformacije.

Kako bih što vjernije prikazala i simulirala izloženost rekonstruktivnog tkiva na mjestu defekta dure, u drugom sam dijelu pokusa tkivo opterećivala u 4 ciklusa s različitim vrijednostima sile. Standardnu vrijednost sile izračunala sam na temelju vrijednost naprezanja na granici elastičnosti za tkivo dure i poprečnog presjeka svakog pojedinog uzorka. Zatim sam uzorke fascije temporalnog mišića, fascije late i dure ciklički opterećivala sukcesivno rastućim vrijednostima od 25 %, 50 %, 75 % i 100 % standardne vrijednosti sile.

Analizirajući rezultate testa istezanja na 25 %, 50 %, 75 % i 100 % vrijednosti sile izračunate na elastičnom limitu dure i produljenju uzoraka pri maksimalnoj sili vidljivo je da su fascija temporalnog mišića, fascija lata i dura tri različita tkiva s obzirom na njihove biomehaničke karakteristike.

Ipak, dura i fascija temporalnog mišića ponašaju se slično na nižim vrijednostima naprezanja, odnosno na vrijednostima njihova elastičnog limita, koji odgovara vrijednosti normalnog tlaka likvora.

Treba napomenuti da su uzorci tkiva temporalne fascije opterećivani višim vrijednostima sile zbog veće debljine uzoraka. Medijan (interkvartilni razmak) 100 % vrijednosti sile izračunate prema elastičnom limitu za tkivo dure, iznosi 126,63 (67,47 – 147,26) N za tkivo fascije temporalnog mišića, 87,09 (54,14 – 122,05) N za tkivo fascije late i 40,82 (36,45 – 51) N za tkivo dure (tablica 4).

Medijan (interkvartilni raspon) produljenja na 100 % izračunate vrijednosti sile, koja je zapravo sila izračunata na vrijednosti naprezanja za elastični limit tkiva dure, iznosi 2,55 (2,4 – 3,37) mm za duru, 1,51 (0,96 – 2,36) mm za fasciju latu i 5,099 mm za fasciju temporalnog mišića. Postoji statistički značajna razlika u produljenju između dure i fascije late ( $P = 0,034$ , Mann-Whitney U test), dok nema statistički značajne razlike u produljenju između dure i fascije temporalnog mišića (tablica 5).

Rezultati dobiveni na 100 % vrijednosti sile, odnosno na vrijednosti elastičnog limita za tkivo dure, dobro koreliraju s prvim dijelom pokusa, odnosno s testom istezanja do maksimalne vrijednosti sile, gdje vrijednost produljenja na vrijednosti elastičnog limita za duru iznosi 2,22 (2,07 – 2,78) mm, a produljenje na vrijednosti njegova vlastitog elastičnog limita za fasciju temporalnog mišića iznosi 2,42 (2,03 – 3) mm, odnosno nema statistički značajne razlike u produljenju na vrijednosti njihova vlastitog elastičnog limita između uzoraka dure i fascije temporalnog mišića.

Mogu zaključiti da nema statistički značajne razlike u produljenju između uzoraka fascije temporalnog mišića i dure na elastičnom limitu izračunatom za svako tkivo pojedinačno u testu istezanja do maksimalne sile. Nema ni statistički značajne razlike u produljenju izračunatom prema tkivu dure u drugom dijelu pokusa.

Medijan (interkvartilni razmak) produljenja na 100 % izračunate vrijednosti sile, odnosno sile izračunate na vrijednosti elastičnog limita za tkivo dure u drugom dijelu pokusa od 2,55 (2,4 – 3,37) mm dobro korelira s vrijednostima medijana (interkvartilni razmak) produljenja na elastičnom limitu određenog na krivulji sila – produljenje u testu istezanja do maksimalne sile za tkivo dure od 2,22 (2,07 – 2,78) mm.

Tkivo koje se biomehanički ponaša sličnije tkivu dure i koje je elastičnije smatram kvalitetnijim materijalom za rekonstrukciju postablacijskog defekta dure. Na mjestu rekonstrukcije s korištenjem takvog tkiva manje su tenzije na rubu defekta dure i koštanog defekta što je posebno važno u endoskopskoj kirurgiji gdje nema šivanja nego se rekonstruktivno tkivo na rekonstruiranom mjestu drži samo silom adhezije.

Na višim vrijednostima naprezanja, fascija temporalnog mišića pokazuje ekstremnu elastičnost u odnosu na druga dva tkiva, daje najveće produljenje i tolerira relativno visoko naprezanje pri maksimalnoj sili. Fascija lata je u drugu ruku relativno najrigidnije tkivo od tri testirana na svim razinama naprezanja.

S obzirom na biomehaničke karakteristike i visoku elastičnost, fascija temporalnog mišića predstavlja prikladnije tkivo u rekonstrukciji prednje lubanjske jame nakon ablacijske kirurgije.

Fascija temporalnog mišića predstavlja kvalitetno rekonstruktivno tkivo, te je bolja i sigurnija rekonstruktivna opcija u usporedbi s facijom latom u endoskopskoj kirurgiji prednje lubanjske jame.

## 7. Zaključci

Temeljem provedenog istraživanja i dobivenih rezultata mogu se izvesti sljedeći zaključci:

- biomehaničke karakteristike ovojnice temporalnog mišića znatno premašuju očekivanja, dokazala sam da je ovojnica temporalnog mišića superiornija u odnosu na fasciju latu u smislu elastičnosti i tolerancije stresa

- ovojnica temporalnog mišića biomehanički predstavlja izrazito stabilno tkivo koje odlično tolerira stres

- biomehaničke karakteristike ovojnice temporalnog mišića i tvrde moždane ovojnice na nižim vrijednostima stresa, odnosno do vrijednosti elastičnog limita gotovo su identične

- ovim istraživanjem potvrdila sam da je fascija temporalnog mišića najelastičnije tkivo, i na vrijednosti svog elastičnog limita i pri maksimalnoj vrijednosti sile, u odnosu na duru i posebno na fasciju latu, koja je najrigidniji materijal od sva tri ispitivana

- fascija temporalnog mišića, zbog svojih biomehaničkih osobina koje su najsličnije tkivu dure, i svoje izvanredne elastičnosti predstavlja najprikladnije tkivo, tj. zlatni standard, u rekonstrukciji dure nakon ablacijske kirurgije u području prednje lubanjske jame.

## 8. Sažetak

Cilj istraživanja: Dokazati da je fascija temporalnog mišića, u smislu biomehaničkih karakteristika elastičnosti, jednako kvalitetno tkivo u usporedbi s fascijom latom, što ju čini pogodnim tkivom u rekonstrukciji tvrde moždane ovojnice.

Nacrt studije: Istraživanje se sastoji od kliničke studije o komplikacijama u operiranih bolesnika, te patohistološke i biomehaničke analize koje uključuju 26 humanih kadavera.

Ispitanici i metode: Testom istezanja do 6 % vrijednosti ukupne dužine uzorka, i nakon toga istezanjem do maksimalne vrijednosti sile, uspoređivali smo elastičnost tkiva fascije temporalnog mišića, fascije late i dure.

Rezultati: Dura i fascija temporalnog mišića imaju gotovo identične biomehaničke karakteristike na vrijednostima do njihova elastičnog limita bez statistički značajnih razlika u njihovu produljenju. Fascija lata je znatno rigidnije tkivo u usporedbi s druga dva tkiva. Postoji statistički značajna razlika u produljenju fascije late na vrijednosti elastičnog limita u usporedbi s druga dva tkiva (Kruskal-Wallis test,  $P = 0,002$ ) Razlika u produljenju na vrijednosti maksimalne sile za temporalnu fasciju je statistički značajno veća i manje tenzije u odnosu na druga dva tkiva.

Zaključak: Tijekom cjelokupnog biomehaničkog testiranja fascija se temporalnog mišića ponašala kao daleko najelastičniji materijal s najmanjim silama naprezanja u usporedbi s durom, a poglavito u usporedbi s fascijom latom. Zbog svoje izrazite elastičnosti i sličnosti s biomehaničkim karakteristikama dure, fasciju temporalnog mišića možemo smatrati najprikladnijim tkivom u rekonstrukciji defekata dure nakon ablativnih zahvata u području lubanjske osnovice prednje lubanjske jame.

Ključne riječi: elastičnost; slobodni presadak ovojnice mišića natkoljenice; slobodni presadak ovojnice temporalnog mišića; test istezanja; tvrda moždana ovojnica.

## 9. Summary

### Biomechanical Comparison of the Temporalis Muscle fascia, the Fascia Lata, and the Dura Mater

**Objectives:** The purpose of research is to prove that elastic biomechanical characteristics of the temporalis muscle fascia are comparable to those of the fascia lata, which makes temporalis muscle fascia adequate material for dural reconstruction in the region of anterior cranial fossa.

**Study Design:** Clinical study analyses the data on complications in patients in which a dural defect was reconstructed by use free temporalis muscle fascia graft. Twenty six fresh human cadavers, were included in the histopathological analysis and biomechanical study.

**Participants and Methods:** Biomechanical stretching test with the comparison of elasticity among the tissues of temporalis muscle fascia, fascia lata and dura were performed. The samples were stretched up to the value of 6 % of the total sample length and subsequently they were further stretched to the maximum value of force. The value of extension at its elastic limit for the each sample was extrapolated from the force-extension curve.

**Results:** Dura and temporalis muscle fascia shared the same biomechanical behaviour pattern up to the value of their elastic limit, just opposite to those of fascia lata which proved itself to be the stiffest among the three investigated tissues and there was a statistically significant difference in the extension of the samples at the value of the elastic limit for the fascia lata in comparison to the temporalis muscle fascia and the dura (Kruskal-Wallis test,  $P = 0,002$ ). Beyond the value of elastic limit, the temporalis muscle fascia proved itself to be by far the most elastic tissue in comparison to the fascia lata and the dura.

**Conclusion:** Because of its elasticity and similarity in its mechanical behaviour to the dura, the temporalis muscle fascia can be considered the most suitable tissue for dural reconstruction.

**Keywords:** elasticity; dura mater; free fascia lata graft; free temporalis muscle fascia graft; tensile test.

## 10. Literatura

1. Hankinson TC. Skull base tumors. Medscape 2013 Okt. Dostupno na adresi: <http://emedicine.medscape.com/article/250237-overview>.
2. Eibling DE, Janecka IP, Snayderman CH, Cass SP. Meta-analysis of outcome in anterior skull base resection for squamous cell and undifferentiated carcinoma. *Skull Base Surg.* 1993;3(3):123-129.
3. Castelnuovo P, Turri-Zanoni M, Battaglia P, Antognoni P, Bossi P, Locatelli D. Sinonasal Malignancies of Anterior Skull Base Histology-driven Treatment Strategies. *Otolaryngol Clin North Am.* 2016;49(1):183-200.
4. Freije JE, Gluckman JL, VanLoveren H, McDonough JJ, Shumrick KA. Reconstruction of the anterior skull base after craniofacial resection. *Skull Base Surg.* 1992;2(1):17-21.
5. Lund J, Stammberger H, Nicolai P, Castelnuovo P, Beal T, Beham A, i sur. European position paper of endoscopic management of tumours of the nose and paranasal sinuses and skull base. *Rhinol Suppl.* 2010;22:1-143.
6. Meyers M, Granger B, Herman P, Janot F, Garrel R, Fakhry N, i sur. Head and neck adenoid cystic carcinoma: A prospective multicenter REFCOR study of 95 cases. *Eur Ann Otorhinolaryngol Head Neck Dis.* 2016;133(1):13-7.
7. Patel SG, Singh B, Stambuk HE, Carlson D, Bridger PG, Cantu G, i sur. Craniofacial surgery for esthesioneuroblastoma: report of an international collaborative study. *J Neurol Surg B Skull Base.* 2012;73:208-220.
8. Jurlina M. Minimally invasive routes to the anterior skull base. U: Prgomet D, Werner JA, Remacle M, Ferris RL, urednici. Minimally invasive and endoscopic head and neck surgery. Zagreb: Naklada Ljevak; 2010. str. 118-21.
9. Georgel T, Jankowski R, Henrot P, Baumann C, Kacha S, Grignon B, i sur. CT assesment of woodworkers nasal adenocarcinomas confirms the origin in the olfactory cleft. *AJNR Am J Neuroradiol.* 2009;30(7):1440-4.
10. Gil Z, Abergel A, Leider-Trejo L, Khafif A, Margalit N, Amir A, i sur. A comprehensive algorithm for anterior skull base reconstruction after oncological resections. *Skull Base.* 2007;17(1):25-37.



11. Snyderman CH, Pant H, Carrau RL, Prevedello D, Gardner P, Kassam AB. What are the limits of endoscopic sinus surgery? : the expanded endonasal approach to the skull base. *Keio J Med.* 2009;58(3):152-60.
12. Castelnuovo P, Turri-Zanoni M, Bataglia P, Bignami M, Bolzoni Villaret A, Nicolai P. Endoscopic endonasal approaches for malignant tumours involving the skull base. *Curr Otorhinolaryngol Rep.* 2013;1:197-205. <https://doi.org/10.1007/s40136-013-0028-3>.
13. Bodino C, Jankowski R, Grignon B, Jimenez-Chobillon A, Braun M. Surgical anatomy of the turbinal wall of the ethmoidal labyrinth. *Rhinology.* 2004;42(2):73-80.
14. Hollinshead WH, ur. *Anatomy for surgeons: Volume 1.* New York, San Francisco, London: Harper & Row; 1968.
15. Snyderman CH, Janecka IP, Sekhar LN, Sen CN, Eibling DE. Anterior cranial base reconstruction: role of galeal and pericranial flaps. *Laryngoscope.* 1990;100(6):607-14.
16. Fliss DM, Gil Z, Spector S, Leider-Trejo L, Abergel A, Khafif A, i sur. Skull base reconstruction after anterior subcranial tumor resection. *Neurosurg Focus.* 2002;12(5):e10.
17. Leadrach K, Lukes A, Raveh J. Reconstruction of skull base and fronto-orbital defects following tumor resection. *Skull Base.* 2007;17(1):59-72.
18. Castelnuovo PG, Belli E, Bignami M, Battaglia P, Sberze F, Tomei G. Endoscopic nasal and anterior craniotomy resection for malignant nasoethmoid tumors involving the anterior skull base. *Skull Base.* 2006;16(1):15-8.
19. Castelnuovo PG, Delu G, Locatelli D, Padoan G, Bernardi F, Pistoichini A, i sur. Endonasal endoscopic duraplasty: our experience. *Skull Base.* 2006;16(1):19-24.
20. Choby GW, Pinheiro-Neto CD, de Almeida JR, Ruiz-Valdepenas EC, Wang EW, Fernandes-Miranda JC, i sur. Extended inferior turbinate flap for endoscopic reconstruction of skull base defects. *J Neurol Surg B Skull Base.* 2014;75(04):225-30.
21. McLaughlin N, Ditzel Filho LF, Prevedello DM, Kelly DF, Carrau RL, Kassam AB. Side-cutting aspiration device for endoscopic and microscopic tumor removal. *J Neurol Surg B Skull Base.* 2012;73(1):11-20.
22. Nicolai P, Battaglia P, Bignami M, Bolzoni Villaret A, Delu G, Khrais T, i sur. Endoscopic surgery for malignant tumours of the sinonasal tract and adjacent skull base: A 10-year experience. *Am J Rhinol.* 2008;22(3):308-16. [doi:10.2500/ajr.2008.22.3170](https://doi.org/10.2500/ajr.2008.22.3170).

23. Patel MR, Stadler ME, Snyderman CH, Carrau RL, Kassam AB, Germanwala AV, i sur. How to choose? Endoscopic skull base reconstructive options and limitations. *Skull Base* 2010;20(16):397-404.
24. Soudry E, Turner JH, Nayak JV, Hwang PH. Endoscopic reconstruction of surgically created skull base defects: a systematic review. *Otolaryngol-Head Neck Surg.* 2014;150(5):730-8.
25. Snyderman CH, Kassam AB, Carrau R, Mintz A. Endoscopic Reconstruction of Cranial Base Defects following Endonasal Skull Base Surgery. *Skull Base.* 2007;17(1):73-8.
26. Grosjean R, Gallet P, Baumann C, Jankowski R. Transfacial versus endoscopic approach in the treatment of woodworkers nasal adenocarcinomas. *Head Neck.* 2015;37(3):347-56.
27. Prevedello DM, Kassam AB, Snyderman C, Carrau RL, Mintz AH, Thomas A, i sur. Endoscopic cranial base surgery: ready for prime time? *Clin Neurosurg.* 2007;54:48-57.
28. Palluzi A, Fernandez-Miranda JC, Pinheiro-Neto C, Alcocer-Barradas V, Lopez-Alvares B, Gardner P, i sur. Endoscopic endonasal infrasellar approach to the sellar and suprasellar regions: technical note. *Skull Base.* 2011;21(5):335-42.
29. Jankowski R, Auque J, Simon C, Marchal JC, Hepner H, Wayoff M. Endoscopic pituitary tumor surgery. *Laryngoscope* 1992;102(2):198-202.
30. Reyes C, Mason E, Solares CA. Panorama of Reconstruction of Skull Base Defects: From Traditional Open to Endonasal Endoscopic Approaches, from Free Grafts to Microvascular Flaps. *Int Arch Otorhinolaryngol.* 2014; 18:S179-S186.
31. Jankowski R, Georgel T, Vignaud JM, Hemmaoui B, Toussaint B, Graff P, i sur. Endoscopic surgery reveals that woodworkers adenocarcinomas originate in the olfactory cleft. *Rhinology.* 2007;45(4):308-14.
32. Jankowski R. Endoscopic resection of the olfactory cavity. *Fr ORL-2007;* 93:341-46.
33. Castelnovo P, Battaglia P, Turri-Zanoni M, Volpi L, Bignami M, Dallan I. Transnasal skull base reconstruction using a 3-d endoscope: our first impresions. *J Neurol Surg B Skull Base.* 2012;73(2):85-9.
34. Pant H, Bhatki AM, Snyderman CH, Vescan AD, Carrau RL, Gardner P i sur. Quality of life following endonasal skull base surgery. *Skull Base.* 2010; 20(1):35-40.
35. Trivedi NP, Kuriakose MA, Iyer S. Reconstruction in skull base surgery: Review of current concepts. *Indian J Plast Surg.* 2007;40,S1:52-9.

36. Bernal-Sprekelsen M, Rioja E, Ensenat J, Enriquez K, Viscovich L, Agredo-Lemos FE, i sur. Management of anterior skull base defect depending on its size and location. *Biomed Res Int*. 2014;346873. <http://dx.doi.org/10.1155/2014/346873>.
37. Hoffman TK, El Hindy N, Muller OM, Schuler PJ, Bergmann C, Hierner R, i sur. Vascularised local and free flaps in anterior skull base reconstruction. *Eur Arch Otorhinolaryngol*. 2013;270(3):899-907.
38. Alobid I, Ensenat J, Rioja E, Enriquez K, Viscovich L, de Notaris M, i sur. Management of cerebrospinal fluid leaks according to size. Our experience. *Acta Otorrinolaringol Esp*. 2014;65(3):162-9.
39. Draf W, Schick B. How I Do It: Endoscopic-Microscopic Anterior Skull Base Reconstruction. *Skull Base*. 2007;17(1):53-8.
40. Snow Jr JB, Ballenger JJ, urednici. Ballengers otorhinolaryngology head and neck surgery. Hamilton, Ontario, Canada: BC Decker Inc; 2003.
41. Wang B, Wu S, Li Z, Liu P. Anterior and middle skull base reconstruction after tumor resection. *Chin Med J*. 2010;123(3):281-5.
42. Hata N, Hisada K, Torisu R, Suzuki SO, Kameda K, Sasaki T. Foreign body granuloma associated with dura-cranioplasty after resection of convexity meningioma with extracranial extension. *Neurol Med Chir*. 2011;51(3):236-8.
43. Hadad G, Bassagasteguy L, Carrau RL, Mataza JC, Kassam A, Snyderman CH, i sur. A novel reconstructive technique after endoscopic expanded endonasal approaches: vascular pedicle nasoseptal flap. *Laryngoscope*. 2006;116(10):1882-6.
44. Imola MJ. Skull base reconstruction treatment and management. *Medscape* 2012 Apr. Dostupno na: <http://emedicine.medscape.com/article/883609-treatment>.
45. Fu CH, Hao SP, Hsu YS. Use of galeopericranial flap for the reconstruction of anterior cranial base defects. *Chang Gung Med J*. 2005;28:341-8.
46. Pinheiro-Neto CD, Ramos HF, Peris-Celda M, Fernandez-Miranda JC, Gardner PA, Snyderman CH, i sur. Study of the nasoseptal flap for endoscopic anterior cranial base reconstruction. *Laryngoscope*. 2011;121(12):2514-20.
47. Thakker JS, Fernandes R. Evaluation of reconstructive techniques for anterior and middle skull base defects following tumor ablation. *J Oral Maxillofac Surg*. 2014;72(1):198-204.
48. Frederic JW, Sweeny L, Carroll WR, Peters GE, Rosental EL. Outcomes in head and neck reconstruction by surgical site and donor site. *Laryngoscope* 2013;123(7):1612-7.

49. Sabatino G, Della Pepa GM, Bianchi F, Capone G, Rigante L, Albanese A, i sur. Autologous dural substitutes: a prospective study. *Clin Neurol Neurosurg.* 2014;116:20-3.
50. Morales-Avalos R, Soto-Dominguez A, Garcia-Juarez J, Saucedo-Cardenas O, Bonilla-Galvan JR, Cardenas-Serna M, i sur. Characterization and morphological comparison of human dura mater, temporalis fascia, and pericranium for the correct selection of an autograft in duraplasty procedures. *Surg Radiol Anat.* 2017;39(1):29-38.
51. Hegazy HM, Carrau RL, Snyderman CH, Kassam A, Zweig J. Transnasal endoscopic repair of cerebrospinal fluid rhinorrhea: a meta analysis. *Laryngoscope.* 2000;110(7):1166-72.
52. Reinard K, Basheer A, Jones L, Standring R, Lee I, Rock J. Surgical technique for repair of complex anterior skull base defects. *Surg Neurol Int.* 2015;6:20.
53. Yildirim AE, Dursun E, Ozdol C, Divanlioglu D, Nacar OA, Koyun OK, i sur. Using an autologous fibrin sealant in the preventing of cerebrospinal fluid leak with large skull base defect following endoscopic endonasal transsphenoidal surgery. *Turk Neurosurg.* 2013;23(6):736-41.
54. Rengachary SS, GuthikondaM, Diaz F. Dural substitutes. U: Rengachary SS, Benzel EC, urednici. *Calvarial and dural reconstruction.* Illinois: The American association of neurological surgeons; 1998. str. 47-57.
55. Amir A, Gatot A, Zucker G, Sagi A, Fliss DM. Harvesting large fascia lata sheats: a rational approach. *Skull Base Surg.* 2000;10(1):29-34.
56. Pancheri FQ, Eng CM, Lieberman DE, Biewener AA, Dorfmann L. A constitutive description of the anisotropic response of the fascia lata. *J Mech Behav Biomed Mater.* 2014;30:306-23.
57. Gratz CM, Tensile strenght and elasticity test on human fascia lata. *J Bone Joint Surg.* 1931;13:334-40.
58. Henderson ER, Friend EJ, Toscano MJ, Parsons KJ, Tarlton JF. Biomechanical comparison of canine lata and thoracolumbar fascia: an in vitro evaluation of replacement tissues for body wall reconstruction. *Vet Surg.* 2015;44(1):126-34.
59. Trindade VL, Martins PA, Santos S, Parente MP, Natal Jorge RM, Santos A, i sur. Experimental study of the influence of senescence in the biomechanical properties of the temporal tendon and deep temporal fascia based on uniaxial tension tests. *J Biomech.* 2012;45(1):199-201.

60. Jecić S, Semenski D, ur. *Jednadžbe teorije elastičnosti*. Fakultet strojarstva i brodogradnje Sveučilišta u Zagrebu. Zagreb: AJA; 2001.
61. Timoshenko S, Goodier JN, ur. *Theory of elasticity*. New York: McGraw-Hill Book Company; 1951:1-10.
62. Henninger HB, Underwood CJ, Romney SJ, Davis GL, Weiss JA. Effect of elastin digestion on the quasi-static tensile response of medial collateral ligament. *J Orthop Res*. 2013;31(8):1226-33.
63. Kikuchi M, Feng Z, Kosawada T, Sato D, Nakamura T, Umezu M. 2016. Stress relaxation and stress-strain characteristics of porcine amniotic membrane. *Bio Med Mater Eng*. 2016;27(6):603-11.
64. Whiting WC, Zernicke RF, ur. *Biomechanics of Musculoskeletal Injury*, Second Edition. Champaign, IL: Human Kinetics; 2008. str. 80-93.
65. Bennett MB, Ker RF, Dimery NJ, Alexander RMcN. Mechanical properties of various mammalian tendons. *J Zool Lond*. 1986;209:537-48.
66. Greenberg MS, ur. *Handbook of neurosurgery*. New York: Thieme; 2010.

## 11. Životopis

### **Mirjana Pukšec**

Rodila se u Belom Manastiru 16. svibnja 1970.

*Medicinski fakultet* Sveučilišta u Zagrebu upisala je akademske 1988./1989. godine.

Diplomirala je u Zagrebu, u lipnju 1994.

*Stručni ispit* položila je u veljači 1997. u Zagrebu.

*Specijalizaciju iz Otorinolarinologije* započela je u prosincu 1999.

*Specijalistički ispit iz Otorinolarinologije* položila je u siječnju 2003.

*Užu specijalizaciju iz fonijatrije* započela je u ožujku 2011.

*Ispit uže specijalizacije iz fonijatrije* položila je u ožujku 2013.

Zaposlena je u Općoj županijskoj bolnici i bolnici hrvatskih veterana u Vukovaru.