

Analiza koštanog i hrskavičnog tkiva u zoni okoštavanja miševa divljeg tipa i miševa s isključenim genom TFF3

Ivančević, Lucija

Undergraduate thesis / Završni rad

2019

Degree Grantor / Ustanova koja je dodijelila akademski / stručni stupanj: **Josip Juraj Strossmayer University of Osijek, Faculty of Medicine Osijek / Sveučilište Josipa Jurja Strossmayera u Osijeku, Medicinski fakultet Osijek**

Permanent link / Trajna poveznica: <https://um.nsk.hr/um:nbn:hr:152:304069>

Rights / Prava: [In copyright](#) / [Zaštićeno autorskim pravom](#).

Download date / Datum preuzimanja: **2025-03-25**



Repository / Repozitorij:

[Repository of the Faculty of Medicine Osijek](#)



SVEUČILIŠTE JOSIPA JURJA STROSSMAYERA U OSIJEKU
MEDICINSKI FAKULTET OSIJEK
PREDDIPLOMSKI SVEUČILIŠNI STUDIJ MEDICINSKO
LABORATORIJSKA DIJAGNOSTIKA

Lucija Ivančević

ANALIZA KOŠTANOG I
HRSKAVIČNOG TKIVA U ZONI
OKOŠTAVANJA MIŠEVA DIVLJEG
TIPA I MIŠEVA S ISKLJUČENIM
GENOM TFF3

Završni rad

Osijek, 2019.

SVEUČILIŠTE JOSIPA JURJA STROSSMAYERA U OSIJEKU
MEDICINSKI FAKULTET OSIJEK
PREDDIPLOMSKI SVEUČILIŠNI STUDIJ MEDICINSKO
LABORATORIJSKA DIJAGNOSTIKA

Lucija Ivančević

ANALIZA KOŠTANOG I
HRSKAVIČNOG TKIVA U ZONI
OKOŠTAVANJA MIŠEVA DIVLJEG
TIPA I MIŠEVA S ISKLJUČENIM
GENOM TFF3

Završni rad

Osijek, 2019.

Rad je ostvaren u: Medicinski fakultet Osijek, Zavod za histologiju i embriologiju

Mentor rada: doc. dr. sc. Nikola Bijelić

Rad ima 26 listova, 4 tablice i 4 slike.

SADRŽAJ

1. UVOD	1
1.1. Koštano tkivo.....	1
1.2. Razvoj kosti	2
1.3. Hrskavično tkivo.....	3
1.4. Tff proteini.....	3
1.4.1. Uloga Tff3 proteina u fiziološkim i patološkim procesima	4
2. HIPOTEZA	7
3. CILJEVI	8
4. MATERIJAL I METODE.....	9
4.1. Ustroj studije.....	9
4.2. Materijal.....	9
4.3. Metode	9
4.4. Statističke metode.....	12
5. REZULTATI.....	13
6. RASPRAVA.....	18
7. ZAKLJUČAK	20
8. SAŽETAK.....	21
9. SUMMARY	22
10. LITERATURA.....	23
11. ŽIVOTOPIS	26

POPIS KRATICA

BCL-2	protein iz obitelji BCL2 proteina (engl. <i>B cell lymphoma 2</i>)
dH ₂ O	destilirana voda
KO	miševi s isključenim genom <i>Tff3</i>
TFF	obitelj trefoil factor proteina (engl. <i>trefoil factor family</i>)
TFF3	<i>trefoil factor family 3</i> protein
WT	miševi divljeg tipa

1. UVOD

1.1. Koštano tkivo

Koštano tkivo je glavni sastojak skeletnog sustava kralježnjaka. Osim što pruža potporu, služi i kao zaštita organa u lubanji i prsnoj šupljini, štiti koštanu srž te služi kao hvatište i polazište mišića. Kostri pripadaju krvotvornim organima jer sadrže koštanu srž u kojoj se stvaraju stanice krvi. Minerali, od kojih najviše ima kalcija i fosfora, daju kostima potrebnu tvrdoću. Kostri su ujedno i spremište minerala te se oni mogu oslobađati ili pohranjivati ovisno o njihovoj koncentraciji u tjelesnim tekućinama. Zrelo koštano tkivo građeno je od koštanog matriksa (međustanične tvari) i triju vrsta koštanih stanica – osteocita, osteoblasta i osteoklasta. Vanjske površine svih kostiju obložene su slojem vezivnog tkiva koji se naziva periost, a sastoji se od kolagenih vlakana i fibroblasta, dok njegov unutarnji sloj sadrži osteoprogenitorne stanice. Unutarnju površinu kosti oblaže endost koji izgrađuje jedan sloj koštanih prastanica s malo vezivnog tkiva. Glavne su funkcije periosta i endosta prehrana koštanog tkiva i opskrba novim osteoblastima iz kojih će se razviti osteociti (1, 2).

Osteociti su zrele stanice koštanog tkiva koje nastaju od osteoblasta i nalaze se između lamela matriksa u lakunama; svaka lakuna sadrži jedan osteocit. Imaju ovalan oblik, spljoštene su i imaju dugačke izdanke kojima su povezani i preko kojih se događa izmjena hranjivih tvari. Izdanci osteocita prolaze kroz uske kanaliće u koštanom matriksu. Na površini koštanog tkiva nalaze se osteoblasti. Važni su u stvaranju koštanog tkiva, sintetiziraju organske sastojke koštane međustanične tvari i sudjeluju u ugradnji anorganskih sastojaka u matriks. Osteoblast postaje osteocit tek kada ga potpuno okruži izlučeni matriks. Osteoklasti su velike stanice s puno jezgara koje razgrađuju koštano tkivo, a nastaju stapanjem stanica porijeklom iz koštane srži. Proces razgradnje i stvaranja kosti često se događa gotovo istodobno. Koštani matriks sastoji se od anorganske i organske tvari. Anorgansku tvar najvećim dijelom čine kalcij i fosfor, uz njih i bikarbonati, citrati, magnezij, kalij i natrij, a organsku kolagen tipa I i amorfnu tvar koja sadrži proteoglikane i glikoproteine. Razlikujemo primarno i sekundarno koštano tkivo. Primarno je privremena kost koju će zamijeniti sekundarna kost, ali na nekim dijelovima ostaje trajno, na primjer u ležištima zuba, kod šavova među pločastim kostima lubanje i na hvatištima tetiva. Sekundarno koštano tkivo građeno je od sustava koštanih lamela. U kompaktnoj kosti postoje četiri vrste lamela: 1)

vanjske osnovne lamele (ispod periosta, teku paralelno s vanjskom površinom kosti), 2) unutarnje osnovne lamele (ispod endosta, teku paralelno s unutarnjom površinom kosti), 3) Haversove lamele koje sadržavaju živce, krvne žile i rahlo vezivno tkivo, a nalaze se oko Haversovih kanala te 4) intersticijske ili prijelazne lamele (nalaze se između ostalih vrsta lamela, kao rezultat pregradnje kosti). Okomito na Haversove kanale pružaju se Volkmannovi kanali i spajaju ih. Postoje dvije vrste koštanog tkiva, kompaktno i spužvasto. Kompaktno ima relativno malo šupljina u kojima se nalaze krvne žile i koštane stanice, dok spužvasto čine koštane gredice između kojih se nalaze veći prostori ispunjeni koštanom srži. Ovisno o vrsti i obliku kosti, kompaktna i spužvasta kost su različito zastupljene. Na primjer, dijafiza je izgrađena od sloja kompaktne kosti s malo spužvaste kosti, a epifize su građene od tankog sloja kompaktne kosti koji prekriva spužvastu kost (1–3).

1.2. Razvoj kosti

Kosti nastaju na dva načina – intramembranskim i enhondralnim okoštavanjem tijekom prenatalnog razvoja i nakon rođenja, sve do završetka rasta skeleta. Ishodište intramembranskog okoštavanja je u zgusnutom mezenhimu (vezivnom tkivu zametka) i zove se primarno središte okoštavanja. Prvi je korak diferencijacija mezenhimskih stanica u osteoblaste koji izlučuju koštani matriks i s vremenom postaju osteociti. Koštano tkivo zamjenjuje vezivno tako da se središta okoštavanja šire radijalno i spajaju se. Enhondralno okoštavanje događa se na hrskavičnoj podlozi – u hijalinoj hrskavici koja služi kao model za kosti koje će se razviti. U dubljim slojevima perihondrija u području dijafize nastaje koštani cilindar, tzv. koštani ovratnik. U dijafizi hrskavičnog modela hondrociti se prvo povećaju, a zatim propadaju i ostavljaju šupljine. U koštanom ovratniku pojavljuju se otvori kroz koje prolaze krvne žile i koštane prastanice ulaze u hrskavični matriks. Koštane prastanice potom se diferenciraju u osteoblaste. Tako nastaje primarno središte okoštavanja. Sekundarna središta pojavljuju se u nešto kasnijim fazama u području budućih epifiza. Napredovanjem okoštavanja morfološki razlikujemo pet različitih zona: zona mirovanja, zona umnažanja, zona hipertrofične hrskavice, zona ovapnjene hrskavice i zona okoštavanja. Sve do završetka rasta kostiju nakon puberteta u nekim kostima još postoje ovakva područja enhondralnog okoštavanja, npr. epifizne ploče rasta dugih kostiju (1).

1.3. Hrskavično tkivo

Hrskavično tkivo je vrsta potpornog vezivnog tkiva koje daje potporu mekim tkivima, služi za ublažavanje udaraca i klizanjem omogućuje pokretanje kosti unutar zglobova svojom glatkom površinom i elastičnošću. Sastoji se od hondrocita koji su uloženi u međustaničnu tvar. Hrskavično tkivo jedino je tkivo među potpornim i vezivnim tkivima koje ne sadržava krvne i limfne žile te živce. U lakunama u međustaničnoj tvari smješteni su hondrociti koji izlučuju kolagen i sintetiziraju molekule međustanične tvari. Imaju okrugli oblik, mogu se nalaziti u izogenim grupama koje nastaju mitotskom diobom jednog hondrocita, a sadrže najviše osam stanica. Čvrsta međustanična tvar omogućuje hrskavici da izdrži mehanička opterećenja bez trajnih deformacija i poremećaja oblika. Razlikujemo tri vrste hrskavičnog tkiva: hijalina, elastična i vezivna hrskavica, a razlikuju se na osnovi građe međustanične tvari. U međustaničnoj tvari hijaline hrskavice najzastupljeniji je kolagen tipa II. Elastična hrskavica, za razliku od hijaline, osim kolagena tipa II ima i mnogo elastičnih vlakana, a međustanična tvar vezivne hrskavice pretežno je izgrađena od kolagena tipa I. Hrskavice hranjive tvari dobivaju iz sinovijske tekućine u zglobnim šupljinama ili difuzijom hranjivih tvari iz kapilara u perihondriju, ovojnici građenoj od gustog vezivnog tkiva koja okružuje i odvaja hrskavicu od okolnih tkiva. Važan je za rast i održavanje hrskavice i sadržava velike količine kolagena tipa I i fibroblasta. Perihondrij sudjeluje i u regeneraciji hrskavice, koja je moguća samo u ograničenoj mjeri. Hijalina hrskavica najzastupljenija je hrskavica u tijelu. Služi kao privremeni skelet embrija, a kod odraslih je možemo naći na zglobnim površinama, u stijenkama dišnih putova i na mjestu spoja rebra s prsnom kosti. U uški, stijenci vanjskog zvučnog voda, Eustachijevoj cijevi i epiglotisu nalazi se elastična hrskavica. Vezivnu hrskavicu nalazimo u intervertebralnim pločama, meniscima koljena, hvatištima ligamenata za površinu kostiju i u simfizi stidne kosti. Hrskavica može rasti mitotskim diobama hondrocita (intersticijski rast) i diferencijacijom stanica perihondrija u hondrocite (apozicijski rast) (1, 3).

1.4. Tff proteini

Obitelj Tff proteina (engl. *Trefoil factor family*) skupina je malih proteina koju čine Tff1 protein, Tff2 protein i Tff3 protein. Imaju važnu ulogu u različitim patološkim i fiziološkim procesima sluznice. Tff proteini utječu na diferencijaciju i migraciju stanica, što omogućuje zaštitu i obnavljanje stanica epitela. Poznato je i da utječu na apoptozu stanica i imunosti sustav. Na dugom kraku 21. kromosoma (genomska regija 21q22.31) nalaze se geni koji kodiraju Tff proteine. Tff proteini su prvobitno najčešće bili istraživani u okviru

probavnog sustava jer ih luče vrčaste stanice koje se nalaze u sluznici probavnog sustava. Daljnjim istraživanjem otkriveno je da i druge epitelne stanice luče Tff proteine, na primjer stanice u respiracijskom epitelu, ali također i u mukoznim dijelovima slinovnica, bubrežnim kanalićima, epitelu mliječne žlijezde, kubičnom epitelu štitnjače. Osim toga, pronađeni su i u neuronima središnjeg živčanog sustava (4, 5). Izražaj pojedinih Tff proteina drukčiji je u različitim tkivima (6). Nedavna istraživanja pokazala su prisutnost Tff3 proteina tijekom enhondralnog okoštavanja u zametku miša (7).

1.4.1. Uloga Tff3 proteina u fiziološkim i patološkim procesima

Probavni sustav glavno je mjesto fiziološkog djelovanja Tff proteina. Sva tri Tff proteina prisutna su u određenom dijelu probavnog sustava i imaju bitnu ulogu u cijeljenju njegove sluznice (8, 9). S druge strane, Tff proteini povezani su i s patološkim zbivanjima probavnog sustava. Oštećenja gena za Tff3 protein dovode do otežanog cijeljenja rana sluznice debelog crijeva, što može biti povezano sa smrtonosnim ishodom. Tff3 protein spominje se i kao prognostički marker kod osoba koje imaju karcinom želuca. Naime, lučenje Tff3 proteina pokazuje pozitivnu korelaciju s veličinom tumora, metastazama, slabom diferencijacijom stanica i uznapredovanjem bolesti te se Tff3 protein u serumu može koristiti kao dijagnostički marker, ali isto tako i kao metoda za praćenje odgovora bolesnika na kemoterapiju (10–12).

Mukozne stanice respiracijskog epitela u sluz izlučuju Tff peptide, od kojih najviše Tff3. On potiče diferencijaciju stanica kako bi se sluznica očuvala i kako bi se što brže obnovio epitel. Zaštitni epitel respiracijskog sustava može biti oštećen različitim čimbenicima kao što su udahnute bakterije, virusi, sitne čestice i upala (13). Ekspresija Tff3 proteina povišena je u respiracijskom epitelu u alergijskim reakcijama te također u serumu pacijenata oboljelih od karcinoma pluća te se može koristiti i kao dijagnostički marker kod primarnog adenokarcinoma pluća i sekundarnih adenokarcinoma koji su nastali metastaziranjem (14).

Tff3 zajedno sa Tff2 sudjeluje u procesu obnavljanja epitela bubrežnih kanalića. Istraživanje provedeno na štakorima pokazalo je da Tff3 protein ima značajnu ulogu i kao dijagnostički marker. Korištenje albumina i Tff3 proteina omogućuje osjetljiviju i točniju dijagnostiku akutnog renalnog oštećenja; gdje su vrijednosti koncentracije Tff3 proteina u urinu snižene, a vrijednosti koncentracije albumina povišene (15, 16).

Kod karcinoma dojke, ekspresija Tff3 proteina pokazuje pozitivnu korelaciju s veličinom tumora, metastazama limfnih čvorova, stupnjem razvoja bolesti i lošijim izgledima preživljavanja. Ekspresija Tff3 proteina u stanicama karcinoma dojke pod utjecajem je estrogena, koji potiče njegovu ekspresiju. Estrogenom potaknuta ekspresija Tff3 proteina povezana je s lošijim preživljavanjem osoba oboljelih od raka dojke jer pripomaže u angiogenezi i rastu tumora te metastatskom širenju (17, 18). Istraživanja pokazuju da je ekspresija Tff3 u stanicama karcinoma rezistentnim na tamoksifen povećana i da doprinosi otpornosti karcinoma na antiestrogensku terapiju (19).

Prisutnost Tff3 proteina u tumorskim stanicama karcinoma prostate znatno je viša nego u stanicama normalnog tkiva. Stanice BCL-2 inhibiraju Tff3, a njegovom inhibicijom usporava se rast i migracija tumorskih stanica. Kao i kod nekih drugih zloćudnih bolesti, u slučaju karcinoma prostate Tff3 protein može se koristiti kao dijagnostički marker te kao marker praćenja odgovora na terapiju (20).

Tff3 je prisutan u različitim dijelovima živčanog sustava. Dokazan je u citoplazmi neurona u mozgu i produženoj moždini, sivoj tvari kralježnične moždine i koroidnom pleksusu te u ganglijskim stanicama u mišjih zametaka (21). Prisutnost Tff3 u ljudskom mozgu ukazuje na moguću ulogu neuropeptida u hipotalamo-hipofiznom sustavu, iako ta funkcija još nije razjašnjena. Velike količine Tff3 prisutne su u neurohipofizi odakle se Tff3 zajedno s oksitocinom otpušta u krvotok. Također je dokazana prisutnost Tff3 u cerebrospinalnoj tekućini (22).

Ekspresija Tff3 proteina pronađena je pri upalnim stanjima i patološkim procesima (osteoartritis i septički artritis) u zglobnoj hrskavici ljudi i miševa, dok ekspresije nema u zdravoj zglobnoj hrskavici. U nedavnim istraživanjima u hrskavici je tijekom enhondralnog okoštavanja imunohistokemijskim metodama dokazana prisutnost Tff3 proteina. Osim toga, dokazano je da Tff3 protein utječe na kvalitetu spužvaste kosti miševa. Miševi s isključenim *Tff3* genom imaju manju količinu koštanih gredica spužvaste kosti i veći razmak između pojedinih gredica te je stoga njihova spužvasta kost slabije kvalitete u odnosu na miševe divljeg tipa (7, 23, 24).

Ovo relativno novo područje istraživanja Tff3 proteina pokazuje da njegovi učinci nisu ograničeni samo na sluznice, već imaju ulogu i u procesima degradacije i raspadanja hrskavice, kao i u nastajanju kosti. Do danas nije poznato na koji način Tff3 protein utječe na kvalitetu spužvaste kosti i ometa li na neki način proces enhondralnog okoštavanja. Nema ni

podataka utječe li Tff3 protein na količinu hrskavice i zrelog koštanog tkiva tijekom formiranja koštanih gredica u dugim kostima.

2. HIPOTEZA

Postoje značajne razlike u udjelu zrelog koštanog tkiva i hrskavičnog tkiva u koštanim gredicama zone okoštavanja kod miševa divljeg tipa i miševa s isključenim genom *Tff3*.

3. CILJEVI

Ciljevi ovog istraživanja su:

- 1) utvrditi udio zrelog koštanog tkiva u koštanim gredicama zone okoštavanja kod miševa divljeg tipa i miševa s isključenim genom *Tff3*
- 2) utvrditi udio hrskavičnog tkiva u području spužvaste kosti zone okoštavanja kod miševa divljeg tipa i miševa s isključenim genom *Tff3*
- 3) utvrditi postoje li značajne razlike ispitivanih svojstava kostiju između miševa divljeg tipa i miševa s isključenim genom *Tff3*.

4. MATERIJAL I METODE

4.1. Ustroj studije

Istraživanje je provedeno kao presječna studija u kojoj su se koristili uzorci mišjih kostiju iz arhive Zavoda za histologiju i embriologiju. Preparati kostiju miševa divljeg tipa te miševa s isključenim genom *Tff3* bojani su toluidinskim modrilom i Ralis-Watkins metodom te su analizirani kvantitativno i kvalitativno na osnovi histomorfološke građe i histomorfometrijskih parametara.

4.2. Materijal

Za istraživanje su korištene kosti (tibije) mužjaka miševa divljeg tipa razvijenih križanjem mišjih sojeva 129/Sv i C57BL/6j te miševi s isključenim genom *Tff3*. Korišteno je 5 miševa iz svake skupine (ukupno 10 miševa) starih mjesec dana, a koji su uzgojeni u vivariju Medicinskog fakulteta u Osijeku. Žrtvovanje miševa izvršeno je u sklopu projekta MZOŠ „Uloga malih zaštitnih TFF proteina u zdravlju i bolesti“ (šifra 219-0982914-2179, voditelj prof. dr. sc. Mirela Baus Lončar), a koji je dobio odobrenje relevantnog etičkog povjerenstva. Istraživanje je odobreno od strane Etičkog povjerenstva Medicinskog fakulteta Sveučilišta Josipa Jurja Strossmayera u Osijeku (Klasa: 602-04/19-18/04, Ur. broj 2158-61-07-19-104).

4.3. Metode

Fiksirane i dekalcinirane kosti uklopljene u parafinske blokove izrezane su rotacijskim mikrotomom marke Reichert-Jung 2400 na serijske rezove debljine 6 µm. Rezovi su nakon rezanja nanoseni na predmetna stakalca i obojeni pomoću dviju metoda: toluidinskim modrilom za prikazivanje hrskavice i Ralis-Watkins metodom za prikazivanje razlike između zrele i nezrele kosti.

Postupak bojenja toluidinskim modrilom:

1. Deparafiniranje (ksilol I, II)
2. Rehidriranje (silazni niz alkohola 100 %, 96 %, 70 %)

3. Destilirana voda
4. 0,1 %-tno toluidinsko modriilo 20 min
5. Ispiranje u 96 %-tnom alkoholu
6. Dehidriranje u apsolutnom alkoholu
7. Ksilol III, IV

Otopine za bojenje metodom Ralis-Watkins:

1. Weigertov hematoksilin A – 1 %-tni hematoksilin u apsolutnom alkoholu
2. Weigertov hematoksilin B – 4 mL 30 %-tnog željeznog klorida (FeCl_3), 100 mL dH_2O , 1 mL koncentrirane HCl
3. Weigert radna otopina – dodati otopinu B u otopinu A u omjeru 1 : 1
4. Kiseli alkohol – 1 %-tna koncentrirana HCl u 70 %-tnom alkoholu
5. 90 %-tni etanol
6. 1 %-tna fosfovolframska kiselina u dH_2O
7. 0,1 %-tni anilin u 1 %-tnoj octenoj kiselini
8. Pikro-orange G – 1 : 9 omjer 1 %-tni orange G i zasićene vodene otopine pikrinske kiseline
9. Ponceau miks – 4 dijela 2 %-tni Ponceau 2R u 1 %-tnoj octenoj kiselini, 1 dio 2 %-tni Ponceau u 6R u 1 %-tnoj octenoj kiselini

Postupak bojenja metodom Ralis-Watkins:

1. Deparafiniranje i rehidriranje rezova
2. 10 min Weigert radna otopina
3. Ispiranje u vodovodnoj vodi, preparati stoje u vodovodnoj vodi 10 min
4. Diferenciranje u kiselom alkoholu (30 sekundi)
5. Ispiranje u vodovodnoj vodi, preparati stoje u vodovodnoj vodi 10 min
6. 2 min 90 %-tni etanol
7. 5 min 1 %-tna fosfovolframska kiselina
8. Ispiranje u dH_2O
9. 8 min 0,1 %-tna otopina anilina na 21 – 23 °C
10. Ispiranje u dH_2O
11. 30 sekundi Pikro-orange G
12. Ispiranje u dH_2O
13. 5 min Ponceau miks na 20 °C

14. Ispiranje u vodovodnoj vodi

15. Dehidriranje i zatvaranje

Digitalne fotografije proksimalnih epifiza tibija načinjene su digitalnim fotoaparatom marke Olympus®, model C-5050, spojenim na mikroskop marke Olympus®, model BX-50 uz pomoć računalnog programa QuickPHOTO Pro (Promicra s.r.o, Prag, Republika Češka). Fotografije preparata obojenih toluidinskim modrilom s tamnoplavo obojenim područjem hrskavičnog tkiva obrezane su kako bi uključivale zone okoštavanja u primarnom centru okoštavanja (distalno od epifizne ploče rasta) i obrađene uz pomoć računalnog programa FIJI (FIJI is Just ImageJ) (25). Uz pomoć navedenog programa (korištenjem alata *Color thresholding*) izdvojeno je samo tkivo hrskavice u području zone okoštavanja te se izračunala njegova površina. Također, izmjerena je i ukupna površina tkiva zone okoštavanja koja je prethodno obrezana na digitalnoj fotografiji preparata. Pomoću tih dviju vrijednosti izračunat je udio hrskavičnog tkiva u spužvastoj kosti zone okoštavanja dijeljenjem površine hrskavičnog tkiva s površinom područja zone okoštavanja. Zbog nejasnih obrisa koštanih gređica bojenih ovom metodom, računalo se udio hrskavice u ukupnom tkivu spužvaste kosti (uključujući i područje koštane srži) umjesto samo u koštanim gređicama. Fotografije preparata bojenih metodom Ralis-Watkins obrezane su kako bi se analiziralo područje najjačeg bojenja zrele kosti vidljive na preparatu. Tako odabrani dijelovi fotografija obrađeni su u računalnom programu GIMP (GNU Image Manipulation Program) kako bi se dobile trobojne „maske“ za daljnju analizu. Maske su se sastojale od polja crne, crvene i bijele boje koja su predstavljala (tim redom) nezreli dio koštane gređice (hrskavični dio i nezrela kost), područje zrele kosti i okolno tkivo (koštana srž). Na dobivenim maskama izvršena su mjerenja površine zrelog koštanog tkiva te ukupne površine vidljivih koštanih gređica pomoću programa FIJI na temelju kojih je izračunat udio zrelog koštanog tkiva u ispitivanim koštanim gređicama.

Za svaku životinju izabrana su po 3 reza iz srednje 2/3 kosti, osim za jednu kost gdje su zbog oštećenja izabrana samo 2 reza. Za svaki uzorak izračunata je aritmetička sredina kako bi se dobile prosječne vrijednosti udjela zrele kosti odnosno hrskavičnog tkiva za svaku životinju te je na osnovi tih podataka napravljena statistička analiza.


4.4. Statističke metode

Numerički podaci opisani su medijanom i granicama interkvartilnog raspona. Razlike između skupina testirane su Mann-Whitney U testom za nezavisne uzorke. Sve P vrijednosti su dvostrane. Razina značajnosti postavljena je na $\alpha = 0,05$. Za statističku analizu korišten je program MedCalc Statistical Software verzija 18 (MedCalc Software bvba, Ostend, Belgium; <https://www.medcalc.org>;2019).


5. REZULTATI

U svrhu izrade ovog rada analizirano je pet uzoraka kosti miševa divljeg tipa i pet uzoraka kosti miševa s isključenim *Tff3* genom kako bi se istražio udio zrelog koštanog tkiva u koštanim gredicama zone okoštavanja, udio hrskavičnog tkiva u području spužvaste kosti zone okoštavanja i razlike ispitivanih svojstava kostiju između miševa divljeg tipa i miševa s isključenim genom *Tff3*. Toluidinskim modrilom obojeni su uzorci koji su služili za analizu hrskavičnog tkiva, koje se obojilo tamnoplavo, dok su se kost i koštana srž obojile svijetloplavo. Na takav se način dobilo zadovoljavajući kontrast između hrskavičnog tkiva i okolnih struktura, što je omogućilo računalnu obradu slike. Ralis-Watkins metodom bojenja zrelo koštano tkivo obojilo se crvenom bojom, dok su se nezrelo koštano tkivo i hrskavica obojili svijetloplavo. Morfološkim pregledom pod svjetlosnim mikroskopom nije uočena razlika u intenzitetu bojenja u spužvastoj kosti niti u građi epifizne ploče između dvije ispitivane skupine. Koštane gredice bile su uobičajenog oblika, a zona okoštavanja imala je sve karakteristične zone. Kod životinja s isključenim genom *Tff3* koštane gredice bile su nešto rjeđe raspoređene.

Slika 1. prikazuje jedan od preparata nakon obrezivanja digitalne fotografije kako bi sadržavala samo područje zone okoštavanja, a Slika 2. prikazuje „masku“ napravljenu u računalnom programu FIJI gdje bijela boja označava hrskavično tkivo.



Slika 1. Područje zone okoštavanja u primarnom centru okoštavanja (distalno od epifizne ploče rasta) jednog od miševa s isključenim *Tff3* genom. Bojenje toluidinskim modrilom (fotografirala autorica)



Slika 2. Fotografija sa Slike 1. obrađena u računalnom programu FIJI, bijela boja označava površinu hrskavičnog tkiva (fotografiju obradila autorica)

U tablicama 1. i 2. prikazane su aritmetičke sredine vrijednosti ukupne površine zone okoštavanja, površine hrskavičnog tkiva i udio hrskavičnog tkiva u zoni okoštavanja za svaki uzorak miševa divljeg tipa i miševa s isključenim genom *Tff3*.

Tablica 1. Vrijednosti površine zone okoštavanja, površine hrskavice i udjela hrskavičnog tkiva u tkivu zone okoštavanja za uzorke miševa divljeg tipa (WT)

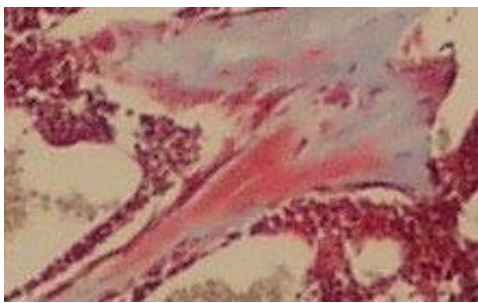
Uzorak	Površina zone okoštavanja (μm^2)	Površina hrskavice (μm^2)	Udio hrskavičnog tkiva (%)
WT 1	499733	99504,67	20,29
WT 2	629772,33	142222,67	23,16
WT 3	202299,33	66621,33	35,53
WT 4	345774,33	86521,33	25,11
WT 5	400272,33	191261	47,79

Tablica 2. Vrijednosti površine zone okoštavanja, površine hrskavice i udjela hrskavičnog tkiva u tkivu zone okoštavanja za uzorke miševa s isključenim genom *Tff3* (KO)

Uzorak	Površina zone okoštavanja (μm^2)	Površina hrskavice (μm^2)	Udio hrskavičnog tkiva (%)
KO 1	753213	170257	22,48
KO 2	624140,67	109607	17,50
KO 3	978495,67	220924,67	22,48
KO 4	792535	154817	19,44
KO 5	562382,67	150115,67	26,70

Dobivene vrijednosti su testirane Mann-Whitneyjevim testom. Analizom udjela hrskavičnog tkiva u zoni okoštavanja nije uočena značajna razlika između miševa divljeg tipa (medijan 25,1; interkvartilni raspon 22,44 – 38,6) i miševa s isključenim genom *Tff3* (medijan 22,48; interkvartilni raspon 18,96 – 23,54) ($P = 0,12$).

Metoda bojenja Ralis-Watkins korištena je za bojenje uzoraka kod kojih se analizirao udio zrelog koštanog tkiva u zoni okoštavanja. Na preparatu se taj dio vidi kao žarko crveno obojenje u koštanim gredicama (Slika 3.). Fotografije su obrađene u računalnom programu GIMP, u kojem su napravljene „maske“, kako je navedeno u dijelu 4.2. (Slika 4.). Uz pomoć programa FIJI izmjerena je ukupna površina koštanih gredica i površina zrelog koštanog tkiva u koštanim gredicama te je na osnovu tih podataka izračunat udio zrelog koštanog tkiva (kvocijent vrijednosti površine zrelog koštanog tkiva i ukupne površine koštanih gredica).



Slika 3. Uzorak kosti miša s isključenim *Tff3* genom obojen metodom Ralis-Watkins, na temelju koje je izrađena trobojna maska na slici 4. (fotografirala autorica)



Slika 4. Trobojna „maska“ napravljena u računalnom programu GIMP. Crvena boja predstavlja zrelo koštano tkivo, crna ostatak koštane gredice, a bijela okolno tkivo (fotografiju obradila autorica)

Tablice 3. i 4. prikazuju aritmetičke sredine vrijednosti površine zrelog koštanog tkiva u koštanim gredicama, ukupnu površinu koštanih gredica i udio zrelog koštanog tkiva za svaki uzorak.

Tablica 3. Vrijednosti površine zrelog koštanog tkiva u koštanim gredicama, površine koštanih gredica i udjela zrelog koštanog tkiva za uzorke miševa divljeg tipa (WT)

Uzorak	Površina zrelog koštanog tkiva u koštanim gredicama (μm^2)	Površina koštanih gredica (μm^2)	Udio zrelog koštanog tkiva (%)
WT 1	1977,67	13947,33	15,50
WT 2	355	8566	4,67
WT 3	1935,33	10779,67	15,24
WT 4	2363,67	17577,33	16,12
WT 5	1115,67	5563,33	18,69

Tablica 4. Vrijednosti površine zrelog koštanog tkiva u koštanim gredicama, površine koštanih gredica i udjela zrelog koštanog tkiva u uzorcima miševa s isključenim *Tff3* genom (KO)

Uzorak	Površina zrelog koštanog tkiva u koštanim gredicama (μm^2)	Površina koštanih gredica (μm^2)	Udio zrelog koštanog tkiva (%)
KO 1	3407,67	7607,33	34,53
KO 2	1803,33	8327	22,58
KO 3	493	3991	10,56
KO 4	1243,33	12922,67	10,48
KO 5	2044	8459,33	16,15

Dobivene vrijednosti testirane su Mann-Whitneyjevim testom. Analizom udjela zrelog koštanog tkiva u koštanim gredicama zone okoštavanja nije uočena značajna razlika između miševa divljeg tipa (medijan 15,5; interkvartilni raspon 12,6 – 16,76) i miševa s isključenim genom *Tff3* (medijan 16,14; interkvartilni raspon 10,54 – 25,57) ($P = 0,46$).

6. RASPRAVA

Prethodna istraživanja pokazala su da Tff3 protein utječe na histomorfološku građu spužvaste kosti jer nedostatak Tff3 proteina u životinja s isključenim genom uzrokuje smanjenu količinu koštanih gredica u spužvastoj kosti te povećanu udaljenost među koštanima gredicama, kako u primarnim tako i u sekundarnim centrima okoštavanja mišjih tibija (23, 26).

Mehanizam koji dovodi do ovakvih promjena nije poznat. Osim toga, do sada nije istraženo utječe li isključenje *Tff3* gena na udio hrskavičnog tkiva ili zrelog koštanog tkiva u koštanima gredicama tijekom enhondralnog okoštavanja. Promjene u njihovu udjelu mogle bi uputiti istraživače na moguće mehanizme nastajanja spužvaste kosti slabije kvalitete u životinja s isključenim genom za Tff3 protein. Ovim istraživanjem nije uočena statistički značajna razlika u udjelu hrskavičnog tkiva, kao ni u udjelu zrelog koštanog tkiva u zoni okoštavanja miševa divljeg tipa i miševa s isključenim genom *Tff3*. Dakle, nedostatak Tff3 proteina ne uzrokuje promjene u udjelu hrskavice i zrelog koštanog tkiva u nastalim koštanima gredicama. Iako su gredice malobrojnije i razmaknutije u životinja s isključenim *Tff3* genom, udjeli pojedinih vrsta tkiva u njima isti su kao kod divljeg tipa miševa. Stoga slabija kvaliteta spužvaste kosti u miševa s isključenim genom *Tff3* najvjerojatnije nije posljedica promijenjenog udjela hrskavičnog ni zrelog koštanog tkiva u koštanima gredicama. Daljnja istraživanja potrebna su kako bi se rasvijetlio mehanizam zbog kojeg miševi s isključenim genom *Tff3* imaju slabiju kvalitetu spužvaste kosti.

Kod enhondralnog okoštavanja, na osnovi ostataka ovapnjele hrskavice koja se raspada i uklanja nastaju primarna i sekundarna zona okoštavanja. U mišjih zametaka Tff3 protein je pristan u enhondralnom okoštavanju, i to u zonama umnažanja te hipertrofične i ovapnjele hrskavice, odnosno u zonama u kojima hondrociti i međustanična tvar koja ih okružuje prolaze morfološku transformaciju koja završava fiziološkim propadanjem hrskavice (7). Tff3 protein nije eksprimiran u zdravoj hrskavici, ali je poznata njegova ekspresija kod pacijenata oboljelih od osteoartritisa i septičkog artritisa, što je potvrđeno i na humanim i na animalnim hrskavicama. Tff3 podržava kataboličke funkcije upaljene hrskavice te se sumnja da bi mogao biti jedan od patogenetskih faktora koji sudjeluju u osteoartritisu i septičkom artritisu (24). Navedeno upućuje na zaključak da postoji mogućnost da su zajednički mehanizmi prisutni i u fiziološkom procesu raspadanja hrskavice tijekom okoštavanja i u patološkim procesima kao što je osteoartritis. S obzirom na javnozdravstveni značaj degenerativnih bolesti hrskavice u modernom društvu, ovo područje zaslužuje daljnja

istraživanja, na primjer, kako bi se potiskivanje izražaja Tff3 proteina odrazilo na upalne i degenerativne procese u hrskavici zahvaćenoj upalnim procesima. Te spoznaje mogle bi biti korisne u liječenju degenerativnih bolesti hrskavice u budućnosti.

7. ZAKLJUČAK

Provedenim istraživanjem dolazimo do sljedećih zaključaka:

- 1) udio zrelog koštanog tkiva u zoni okoštavanja miševa divljeg tipa i miševa s isključenim genom *Tff3* ne razlikuje se značajno
- 2) udio hrskavičnog tkiva u području zoni okoštavanja miševa divljeg tipa i miševa s isključenim genom *Tff3* ne razlikuje se značajno
- 3) slabija kvaliteta spužvaste kosti u miševa s isključenim genom *Tff3* nije posljedica promijenjenog udjela hrskavičnog ni zrelog koštanog tkiva u koštanim gredicama.

8. SAŽETAK

CILJEVI ISTRAŽIVANJA. Ciljevi ovog istraživanja bili su utvrđivanje udjela zrelog koštanog tkiva i udjela hrskavičnog tkiva u zoni okoštavanja miševa divljeg tipa i miševa s isključenim genom *Tff3* te ispitivanje postoje li razlike navedenih vrijednosti između tih dviju skupina miševa.

USTROJ STUDIJE. Istraživanje je provedeno kao presječna studija u kojoj su korišteni uzorci mišjih kostiju iz arhive Zavoda za histologiju i embriologiju. Preparati su analizirani kvalitativno i kvantitativno na osnovi histomorfološke građe.

MATERIJAL I METODE. Za istraživanje su korištene kosti (tibije) mužjaka miševa divljeg tipa te miševa s isključenim genom *Tff3*, po 5 miševa iz svake skupine. Preparati su bojeni toluidinskim modrilom i Ralis-Watkins metodom, a dobiveni preparati fotografirani su digitalnim fotoaparatom. Fotografije su obrađene u računalnom programu GIMP, a mjerenja su izvršena pomoću programa FIJI. Za svaki uzorak izračunata je aritmetička sredina kako bi se dobile prosječne vrijednosti udjela zrele kosti odnosno hrskavičnog tkiva za svaku životinju te je na osnovi tih podataka napravljena statistička analiza.

REZULTATI. Analizom dobivenih vrijednosti nije uočena značajna razlika u udjelu zrelog hrskavičnog tkiva i koštanog tkiva, a pregledom preparata pod svjetlosnim mikroskopom nisu uočene značajne razlike u bojenju navedenog tkiva.

ZAKLJUČAK. Ne postoje značajne razlike u udjelu zrelog koštanog tkiva i hrskavičnog tkiva u koštanim gredicama zone okoštavanja miševa divljeg tipa i miševa s isključenim genom *Tff3*. Nedostatak *Tff3* proteina ne uzrokuje promjene u udjelu hrskavice i zrelog koštanog tkiva u nastalim koštanim gredicama.

KLJUČNE RIJEČI. hrskavično tkivo; koštano tkivo; okoštavanje; *Tff3*; zona okoštavanja

9. SUMMARY**ANALYSIS OF BONE AND CARTILAGE TISSUE IN THE OSSIFICATION ZONE
OF WILD TYPE AND TFF3 KNOCK-OUT MICE**

OBJECTIVES: The objectives of this study were to determine the share of mature bone tissue and cartilage tissue in the ossification zone of wild type and *Tff3* knock-out mice, as well as to see whether there are any differences in values between the two types of mice.

STUDY DESIGN: The research was done as a cross-sectional study of the samples of mice bones from the archives of the Department for Histology and Embryology. Bone slides were analyzed qualitatively and quantitatively based on histomorphology.

MATERIAL AND METHODS: Five samples of male mouse bones (tibiae) of wild type mice and five samples of *Tff3* knock-out mice were used for this research. The bone slides were stained with toluidine blue and Ralis-Watkins method, and later photographed via digital camera. Photographs were then processed by computer program GIMP and measured by computer program FIJI. Arithmetic mean was calculated for each sample in order to get the average values of mature bone tissue and cartilage tissue share for each specimen. This data was later used for statistical analysis.

RESULTS: The analysis of obtained values did not show any significant difference in the share of mature bone and cartilage tissues. Examination of slides under the light microscope also showed no significant differences in staining of bone and cartilage tissues.

CONCLUSION: There are no significant differences in share of mature bone and cartilage tissues in bone trabeculae in the ossification zone of wild type and *Tff3* knock-out type of mice. The absence of *Tff3* protein does not cause changes in share of cartilage and mature bone tissues in the bone trabeculae.

KEYWORDS: bone tissue; cartilage tissue; ossification; ossification zone; *Tff3*

10. LITERATURA

1. Junqueira LC, Carneiro J. Osnove histologije. Zagreb: Školska knjiga; 1995.
2. Jalšovec D. Sustavna i topografska anatomija čovjeka. Zagreb: Školska knjiga; 2005.
3. Durst-Živković B. Praktikum iz histologije. 4. prerađeno izdanje. Zagreb: Školska knjiga; 1998.
4. Gött P, Beck S, Machado JC, Carneiro F, Schmitt H, Blin N. Human trefoil peptides: genomic structure in 21q22.3 and coordinated expression. *Eur J Hum Genet EJHG*. 1996;4(6):308–15.
5. Hoffmann W, Jagla W, Wiede A. Molecular medicine of TFF-peptides: from gut to brain. *Histol Histopathol*. 2001;16(1):319–34.
6. Madsen J, Nielsen O, Tornøe I, Thim L, Holmskov U. Tissue localization of human trefoil factors 1, 2, and 3. *J Histochem Cytochem Off J Histochem Soc*. 2007;55(5):505–13.
7. Bijelić N, Belovari T, Baus Lončar M. Trefoil factor family protein 3 (TFF3) is present in cartilage during endochondral ossification in the developing mouse fetus. *Acta Histochem*. 2013;115(3):204–8.
8. Barrett KE, Ghishan FK, Merchant JL, Said HM, Wood JD. *Physiology of the Gastrointestinal Tract*. 4. izd. Burlington: Elsevier; 2006.
9. Kawai T, Takagi Y, Fukuzawa M, Yamagishi T, Goto S. The role of trefoil factor family in apparently healthy subjects administrated gastroprotective agents for the primary prevention of gastrointestinal injuries from low-dose acetylsalicylic acid: a preliminary study. *J Clin Biochem Nutr*. 2011;49(2):136–40.
10. Ross-Innes CS, Debiram-Beecham I, O'Donovan M, Walker E, Varghese S, Lao-Sirieix P, i ostali. Evaluation of a minimally invasive cell sampling device coupled with assessment of trefoil factor 3 expression for diagnosing Barrett's esophagus: a multi-center case-control study. *PLoS Med*. 2015;12(1):e1001780.

11. Li Y, Sun Z, Liu K, Qiu W, Yao R, Feng T, i ostali. Prognostic significance of the co-expression of nucleophosmin and trefoil factor 3 in postoperative gastric cancer patients. *Mol Clin Oncol*. 2014;2(6):1055–61.
12. Xiao L, Liu Y-P, Xiao C-X, Ren J-L, Guleng B. Serum TFF3 may be a pharmacodynamic marker of responses to chemotherapy in gastrointestinal cancers. *BMC Clin Pathol*. 2014;14:26.
13. LeSimple P, van Seuning I, Buisine M-P, Copin M-C, Hinz M, Hoffmann W, i ostali. Trefoil factor family 3 peptide promotes human airway epithelial ciliated cell differentiation. *Am J Respir Cell Mol Biol*. 2007;36(3):296–303.
14. Wang X-N, Wang S-J, Pandey V, Chen P, Li Q, Wu Z-S, i ostali. Trefoil factor 3 as a novel biomarker to distinguish between adenocarcinoma and squamous cell carcinoma. *Medicine (Baltimore)*. 2015;94(20):e860.
15. Yu Y, Jin H, Holder D, Ozer JS, Villarreal S, Shughrue P, i ostali. Urinary biomarkers trefoil factor 3 and albumin enable early detection of kidney tubular injury. *Nat Biotechnol*. 2010;28(5):470–7.
16. Yamanari T, Sugiyama H, Tanaka K, Morinaga H, Kitagawa M, Onishi A, i ostali. Urine Trefoil Factors as Prognostic Biomarkers in Chronic Kidney Disease. *BioMed Res Int*. 2018;2018:3024698.
17. Pandey V, Wu Z-S, Zhang M, Li R, Zhang J, Zhu T, i ostali. Trefoil factor 3 promotes metastatic seeding and predicts poor survival outcome of patients with mammary carcinoma. *Breast Cancer Res BCR*. 2014;16(5):429.
18. Lau W-H, Pandey V, Kong X, Wang X-N, Wu Z, Zhu T, i ostali. Trefoil Factor-3 (TFF3) Stimulates De Novo Angiogenesis in Mammary Carcinoma both Directly and Indirectly via IL-8/CXCR2. *PloS One*. 2015;10(11):e0141947.
19. Kannan N, Kang J, Kong X, Tang J, Perry JK, Mohankumar KM, i ostali. Trefoil factor 3 is oncogenic and mediates anti-estrogen resistance in human mammary carcinoma. *Neoplasia N Y N*. 2010;12(12):1041–53.

20. Liu J, Kim SY, Shin S, Jung S-H, Yim S-H, Lee JY, i ostali. Overexpression of TFF3 is involved in prostate carcinogenesis via blocking mitochondria-mediated apoptosis. *Exp Mol Med*. 2018;50(8):110.
21. Belovari T, Bijelić N, Levak MT, Lončar MB. Trefoil factor family peptides TFF1 and TFF3 in the nervous tissues of developing mouse embryo. *Bosn J Basic Med Sci*. 2015;15(1):33–7.
22. Jagla W, Wiede A, Dietzmann K, Rutkowski K, Hoffmann W. Co-localization of TFF3 peptide and oxytocin in the human hypothalamus. *FASEB J Off Publ Fed Am Soc Exp Biol*. 2000;14(9):1126–31.
23. Bijelić N, Belovari T, Stolnik D, Lovrić I, Baus Lončar M. Histomorphometric Parameters of the Growth Plate and Trabecular Bone in Wild-Type and Trefoil Factor Family 3 (Tff3)-Deficient Mice Analyzed by Free and Open-Source Image Processing Software. *Microsc Microanal*. 2017;23(4):818–25.
24. Rösler S, Haase T, Claassen H, Schulze U, Schicht M, Riemann D, i ostali. Trefoil factor 3 is induced during degenerative and inflammatory joint disease, activates matrix metalloproteinases, and enhances apoptosis of articular cartilage chondrocytes. *Arthritis Rheum*. ožujak 2010;62(3):815–25.
25. Schindelin J, Arganda-Carreras I, Frise E, Kaynig V, Longair M, Pietzsch T, i ostali. Fiji: an open-source platform for biological-image analysis. *Nat Methods*. 2012;9(7):676–82.
26. Bijelić N, Perić Kačarević Ž, Belovari T, Radić R. Trefoil factor family protein 3 affects cancellous bone formation in the secondary centers of ossification of mouse tibiae. *Period Biol*. 2015;117(1):59–64.

11. ŽIVOTOPIS

OSOBNI PODACI:

Lucija Ivančević, studentica 3. godine, Preddiplomski sveučilišni studij Medicinsko laboratorijska dijagnostika

Datum i mjesto rođenja: 22. svibnja 1996., Osijek

Kućna adresa: S. S. Kranjčevića 28, 31550 Valpovo

Tel. +385953652395

E-mail: lucijaaivancevic@gmail.com

OBRAZOVANJE:

2003. – 2011. Osnovna škola Matije Petra Katančića Valpovo

2011. – 2015. Srednja škola Valpovo, opća gimnazija

2015. – 2019. Medicinski fakultet u Osijeku, Preddiplomski sveučilišni studij Medicinsko laboratorijska dijagnostika

OSTALE AKTIVNOSTI:

2000. – 2012. trenirala gimnastiku

2012. postala gimnastički sudac

2011. – 2015. odbojka

2010. volonter u udruzi osoba s invaliditetom Vjera i svjetlo

2009. članica Hrvatskog Crvenog križa

2013. – 2014. voditelj na Ljetnoj školi mladih Crvenog križa

2018. vozačka dozvola B kategorije