

# Citološka dijagnostika tekućih uzoraka

---

**Maričić, Maja**

**Undergraduate thesis / Završni rad**

**2020**

*Degree Grantor / Ustanova koja je dodijelila akademski / stručni stupanj:* **Josip Juraj Strossmayer University of Osijek, Faculty of Medicine Osijek / Sveučilište Josipa Jurja Strossmayera u Osijeku, Medicinski fakultet Osijek**

*Permanent link / Trajna poveznica:* <https://um.nsk.hr/um:nbn:hr:152:277641>

*Rights / Prava:* [In copyright](#) / [Zaštićeno autorskim pravom.](#)

*Download date / Datum preuzimanja:* **2024-08-18**



*Repository / Repozitorij:*

[Repository of the Faculty of Medicine Osijek](#)



**SVEUČILIŠTE JOSIPA JURJA STROSSMAYERA U OSIJEKU**  
**MEDICINSKI FAKULTET OSIJEK**  
**PREDDIPLOMSKI SVEUČILIŠNI STUDIJ MEDICINSKO**  
**LABORATORIJSKA DIJAGNOSTIKA**

**Maja Maričić**

**CITOLOŠKA DIJAGNOSTIKA TEKUĆIH UZORAKA**

**Završni rad**

**Osijek, 2020.**

**SVEUČILIŠTE JOSIPA JURJA STROSSMAYERA U OSIJEKU**  
**MEDICINSKI FAKULTET OSIJEK**  
**PREDDIPLOMSKI SVEUČILIŠNI STUDIJ MEDICINSKO**  
**LABORATORIJSKA DIJAGNOSTIKA**

**Maja Maričić**

**CITOLOŠKA DIJAGNOSTIKA TEKUĆIH UZORAKA**

**Završni rad**

**Osijek, 2020.**

Rad je ostvaren u Kliničkom zavodu za kliničku citologiju KBC Osijek.

Mentor rada: doc. dr. sc. Branka Lončar

Rad ima 35 listova, 17 slika iz zbirke Kliničkog zavoda za kliničku citologiju KBC Osijek i 3 tablice.

## **Zahvala**

Zahvaljujem se mentorici doc. dr. sc. Branki Lončar na predanosti, strpljenju i pomoći prilikom izrade završnog rada.

Zahvaljujem se obitelji, prijateljima i dečku na velikoj podršci i razumijevanju tijekom studija.

## SADRŽAJ

1. UVOD .....	1
1.1. Prikupljanje i transport tekućih uzoraka .....	1
1.2. Obrada tekućih uzoraka .....	2
1.3. Obrada hemoragičnih uzoraka .....	4
2. CENTRIFUGA I CITOCENTRIFUGA.....	6
3. METODE BOJENJA TEKUĆIH UZORAKA .....	8
3.1. May Grünwald Giemsa bojenje .....	8
3.2. Bojenje po Papanicolaou .....	8
4. METODA STANIČNOG BLOKA .....	11
5. METODA TEKUĆINSKE CITOLOGIJE – LIQUID BASED CYTOLOGY (LBC) .....	12
6. CITOLOŠKA DIJAGNOSTIKA TEKUĆIH UZORAKA .....	13
6.1. Citološka dijagnostika seroznih izljeva .....	13
6.1.1. Razlikovanje benignih i malignih izljeva .....	16
6.1.2. Imunocitokemija izljeva.....	18
6.2. Citološka analiza urina .....	24
6.3. Citološka analiza cerebrospinalne tekućine.....	26
6.4. Citološka analiza zglobne tekućine .....	28
7. SAŽETAK.....	30
8. SUMMARY .....	31
9. LITERATURA.....	32
10. ŽIVOTOPIS .....	35

## 1. UVOD

Klinička citologija morfološka je grana medicine koja proučava i dijagnosticira bolesti na staničnoj razini. Citodijagnostika zauzima glavno mjesto u prepoznavanju i dijagnostici različitih stanja analizom stanica u standardno obojenim razmazima. Citološke pretrage su morfološke, minimalno invazivne i neagresivne pretrage, jednostavne kako za izvođenje tako i za bolesnika, brze, točne i pouzdane. Primjenjuju se odmah na početku dijagnostičkog postupka, čime se često može izbjeći složenije i agresivnije, skuplje i za pacijenta neugodnije postupke. Standardna citomorfologija osnova je na temelju koje se donosi odluka o dodatnim tehnologijama iz citološkog uzorka i/ili direktno na citološkim razmazima (citokemija, imunocitokemija, protočna citometrija, molekularna analiza i citogenetika), kako u svrhu točnije dijagnoze tako i subtipizacije i prognoze novotvorina (1,2).

S obzirom na način dobivanja uzorka/stanica za analizu, citologija se dijeli na eksfolijativnu i aspiracijsku, te citologiju otiska. Točnost citološke analize u najvećem dijelu ovisi o kvaliteti prikupljanja, obrade i bojenja citoloških preparata te o interpretaciji dobivenih rezultata (3).

Eksfolijativna citologija temelji se na proučavanju stanica koje su ili odljuštene ili uklonjene s raznih epitelnih površina. One mogu biti prikupljene spontano iz prirodnih sekreta kao što su urin, sputum, vaginalna ili prostatična tekućina ili na umjetan način laganim struganjem, brisanjem ili ispiranjem površina. Eksfolijativna citologija ima veliku ulogu u dijagnostici tumora, raznih upalnih stanja poput parazitskih infestacija i bakterijskih, gljivičnih ili virusnih infekcija (4).

### 1.1. Prikupljanje i transport tekućih uzoraka

Tekuće je uzorke najbolje transportirati u sterilnim posudama i pripremati u što svježijem stanju, neposredno nakon uzorkovanja. Optimalna količina za citološku analizu iznosi 25 mL. Ukoliko je potrebno provoditi dodatnu dijagnostičku obradu potrebna je i veća količina uzorka od navedenog. Ispirci predstavljaju suspenziju stanica u fiziološkoj otopini u kojoj je morfologija očuvana. Količina likvora, koji se šalje na citološku analizu, u pravilu je mala (obično 1 mL), a stanice brzo propadaju, stoga ga treba transportirati i obraditi u najkraćem mogućem vremenu (20 minuta). Sadržaj cističnih tvorbi, u pravilu se šalje u cijelosti. Ukoliko

nije moguće odmah transportirati uzorak, potrebno ga je pohraniti u hladnjaku na 4°C. Ukoliko su u tekućini prisutni ugrušci preporučuje ih se odstraniti i fiksirati u formalinu, potom uklopiti u parafin i obraditi kao histološki uzorak (5).

Očuvanje stanične morfologije do trenutka obrade uzorka osnova je točne citološke interpretacije. Vrijeme očuvanosti stanica između prikupljanja i obrade uzorka prije nego se pojave oštećenja na stanicama ovisi o sastavu proteina, pH, enzimatskoj aktivnosti te prisutnosti ili odsutnosti bakterija. Mnogi čimbenici otežavaju analizu, a najčešće su to jake upalne promjene i velike količine krvi. Točnost citološke dijagnoze ovisi u jednakoj mjeri o izvrsnosti kliničke procedure korištene prilikom uzorkovanja kao i o laboratorijskoj proceduri koja je korištena prilikom obrade uzorka. Općenito, materijal za citološko ispitivanje dobiven je ili u obliku razmaza pripremljenog od strane liječnika ili u obliku tekućeg uzorka koji je proslijeđen u laboratorij za daljnju obradu (3,4,6).

Najčešći tekući uzorci koji se citološki analiziraju su:

1. Bronhoalveolarni lavat i ispirak
2. Urin (spontano izmokren ili dobiven instrumentacijom)
3. Tekućine tjelesnih šupljina
4. Cerebrospinalna tekućina
5. Ispirci tjelesnih šupljina
6. Razne druge tekućine (zglobna tekućina, tekućina iz ciste) (3)

### **1.2. Obrada tekućih uzoraka**

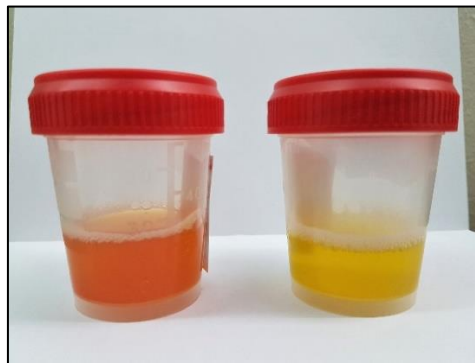Nakon što je uzorak primljen u laboratorij, unosi se u laboratorijski sustav podataka i daje mu se odgovarajući broj. Upisuje se volumen, boja, prozirnost kao i dodatna obilježja poput viskoznosti i mirisa (Slika 1. i 2.).





Slika 1. Hemoragičan, gnojan i hemoragično-gnojan uzorak.

(Zbirka Kliničkog zavoda za kliničku citologiju KBC Osijek)



Slika 2. Lagano hemoragičan i bistar uzorak.

(Zbirka Kliničkog zavoda za kliničku citologiju KBC Osijek)

Makroskopski izgled tekućeg uzorka često ukazuje na uzrok i njegov stanični sastav. Uzorci koji sadrže malu količinu materijala i dobro prijanjanju za predmetno staklo mogu se pripremiti direktnim razmazom. Kod pripreme, najvažnije je uzorak jednoličnim, neprekidnim pokretom razvući na predmetnicu kako bi se stanice jednako rasporedile po površini. Cilj pripreme razmaza osigurati je optimalnu raspodjelu očuvanih stanica.

Uzorci mogu biti poslani u laboratorij bez prethodne fiksacije ili dodavanja različitih konzervansa u slučaju potrebe za hitnom obradom. Optimalno vrijeme tijekom kojeg se uzorak mora obraditi nakon prikupljanja, prije nego dođe do oštećenja stanica, ovisi o različitim faktorima. Uzorci s velikom količinom sluzi poput sputuma ili aspirata bronha, mogu se čuvati 12-24 sata u hladnjaku. Hlađenje usporava rast bakterija, a sluz prekriva stanicu štiteći ju od brze degeneracije. Uzorci koji sadrže visoku koncentraciju proteina, poput pleuralne, peritonealne ili perikardijalne tekućine čuvaju se 24-48 sati u hladnjaku. Proteinima bogata

tekućina pomaže u očuvanju stanične morfologije. Uzorci s manjim udjelom proteina ili sluzi poput urina ili cerebrospinalne tekućine čuvaju se samo 1-2 sata u hladnjaku. Hlađenje može inhibirati rast bakterija. Kada stigne u laboratorij, uzorak se mora promiješati kako bi se suspendirane stanice jednakomjerno rasporedile po uzorku. Većina malignih izljeva je hemoragična, a boje se kreću od narančaste do tamnocrvene. Približno polovica (46%) izljeva obojenih krvlju pozitivna je na maligne stanice. Svijetlo smeđu boju imaju izljevi s mnogo hemosiderofaga zbog kroničnih krvarenja. Čokoladno smeđa boja se može vidjeti u slučajevima metastatskog melanoma koji sadrže brojne stanice melanoma čija je citoplazma ispunjena pigmentom melaninom. Smeđe-narančastu ili čak zelenkastu boju imaju izljevi u bolesnika sa žuticom ili povezani s curenjem žuči u peritonealnu šupljinu. Nakon centrifugiranja obojenog sadržaja, promjena boje ostaje u supernatantu (7).

Hilozni izljevi makroskopski su mliječno-žućkaste zamućene tekućine, a biokemijski se nalazi visoki sadržaj triglicerida ( $> 110$  mg/dL). Citološki se u takvim izljevimima može naći predominacija limfocita. Noriega Aldave i Leslie te Ozcakar B. i njegovi suradnici u svom istraživanju nisu našli povezanost nalaza krvi u rekurentnim pleuralnim izljevimima onkoloških bolesnika i nalaza malignih stanica (8,9). Suprotno njima Porcel i Vives izvijestili su o znatno većem broju eritrocita u bolesnika s malignim pleuralnim izljevimima u usporedbi s bolesnicima u kojih maligne stanice u izljevimima nisu nađene (10).

Viskozni izljevi mogu biti povezani s difuznim malignim mezoteliomom epitelnog tipa, a tipično su povezani s visokom koncentracijom hijaluronske kiseline. Pseudomyxoma peritonei pokazuje izrazito viskoznan uzorak zbog obilne količine sluzi, što može biti izuzetno teško aspirirati. Obrada viskoznog uzorka može biti teška jer se u njemu stanice ne talože tijekom centrifugiranja. Viskozni uzorci mogu se razrijediti prikladnim mukolitičkim sredstvom kao što je ditiotreitol (u konačnoj koncentraciji od  $50$   $\mu$ g/mL) (7).

### **1.3. Obrada hemoragičnih uzoraka**

U uzorcima koji sadrže veliku količinu krvi eritrociti mogu maskirati epitelne stanice u razmazu. Postoji nekoliko metoda pripreme i obrade krvavih uzoraka, a to su flotacijske tehnike čija je svrha odvajanje eritrocita od ostalih staničnih elemenata. Među njih ubrajamo lizu eritrocita prije pripreme razmaza, nakon pripreme razmaza te nakon bojenja određenih razmaza.

Liziranje eritrocita prije pripreme razmaza omogućava nam bolju interpretaciju razmaza zbog prisutnosti dobro očuvanih epitelnih stanica. Starije metode koje su se koristile, poput ledene octene kiseline, hemolizirajućeg reagensa Lyse SIII te klorovodične kiseline napuštene su zbog neprihvatljivo velikog utjecaja na morfologiju stanica. Danas su u upotrebi metode koje su razvijene za automatizirane sustave, a koriste komercijalne reagense. Osim što liziraju eritrocite, spomenuti reagensi također fiksiraju ostale stanične elemente. Dva su takva fiksativa CytoRich Red i CytoLite Solution. Preporučuje se dodavanje 1 mL fiksativa na 25-50 mL uzorka. Nakon što se mješavina fiksativa i uzorka ostavi stajati nekoliko minuta, uzorak se centrifugira, supernatant odlije i razmaz se priprema uobičajenom metodom koja se koristi u laboratoriju. Metoda CytoRich Red uključuje stavljanje pripremljenog krvavog razmaza u CytoRich Red reagens. Nakon 30 sekundi, razmaz se prebacuje u 95%-tni etanol i obrađuje na uobičajeni način. Također se za lizu eritrocita u hemoragičnim tekućinama može koristiti i Carnoy fiksativ (6).

## 2. CENTRIFUGA I CITOCENTRIFUGA

Različiti tipovi tekućih uzoraka zahtijevaju neku od metoda koncentracije kako bi se olakšalo taloženje suspendiranih stanica na predmetno staklo. Koncentracija uzoraka tradicionalno se radi centrifugiranjem velikog volumena uzorka. Centrifuge za velike volumene obično sadrže epruvete kapaciteta 25 mL. Cilj centrifugiranja tekućeg uzorka dobiti je stanice s mjesta najveće koncentracije (iz tzv. "buffy coat" sloja) za pripremu razmaza. On predstavlja frakciju uzorka koja sadrži najviše bijelih krvnih stanica i bilo kojih tumorskih stanica. U epruveti, smješten je između tekućine koja se nalazi iznad i crvenih krvnih stanica koje se nalaze ispod njega. Centrifuga je uređaj koji koristi brze kružne pokrete čestica oko središnje osi, a prilikom okretanja stvara se centrifugalna sila koja odvaja te čestice dalje od centralne osi. Reprezentativni volumen tekućine (10-15 mL) centrifugira se na 2500 okretaja kroz 5 minuta. Nakon centrifugiranja jedna do dvije kapi sedimenta kapne se na predmetnicu i ostavi da se jednako rasporedi stavljanjem pokrovnice.

Citocentrifuga, uređaj je koji se koristi za koncentriranje stanica na točno određenom području kako bi se omogućila morfološka identifikacija i diferencijalno brojanje stanica (Slika 3.).



Slika 3. Smještaj nosača sa komoricama u citocentrifugi



Slika 4. Nosač komorica i filter papira

(Zbirka Kliničkog zavoda za kliničku citologiju KBC Osijek)

## 2. CENTRIFUGA I CITOCENTRIFUGA

Omogućava dobivanje većeg broja stanica nego kod pripreme uobičajenog razmaza iz istog uzorka i osigurava veću preciznost prilikom brojanja stanica. Uzorci malog volumena se u pravilu obrađuju citocentrifugom. To je uređaj koji koristi centrifugalnu silu za taloženje stanica iz suspenzije direktno na predmetno staklo. Osnovu čini nosač komorice s lijevkom, filter papirom i predmetnim staklom (Slika 4.). Mali volumen stanične suspenzije doda se u lijevak i cijela aparatura zajedno stavlja se u citocentrifugu. Rotirajući uzorci na 2000 okretaja kroz 2 minute sedimentiraju stanice direktno na predmetnicu dok istovremeno filter papir apsorbira tekući medij. Rezultat je jedan sloj stanica u krugu promjera 6 mm (3,4,6,11).

### 3. METODE BOJENJA TEKUĆIH UZORAKA

#### 3.1. May Grünwald Giemsa bojenje

May Grünwald Giemsa (MGG) bojenje metoda je standardnog bojenja citoloških uzoraka. Originalno se koristila u hematologiji za bojenje krvnih razmaza i razmaza koštane srži, a kasnije i za druge uzorke u citodijagnostici. U bojenju MGG metodom koriste se otopina May Grünwald (metilensko modri i kiseli eozin otopljen u metanolu) i otopina Giemsa (azur II-eozin i azur II otopljen u glicerinu i metanolu). Postupak bojenja osušenih razmaza je (11):

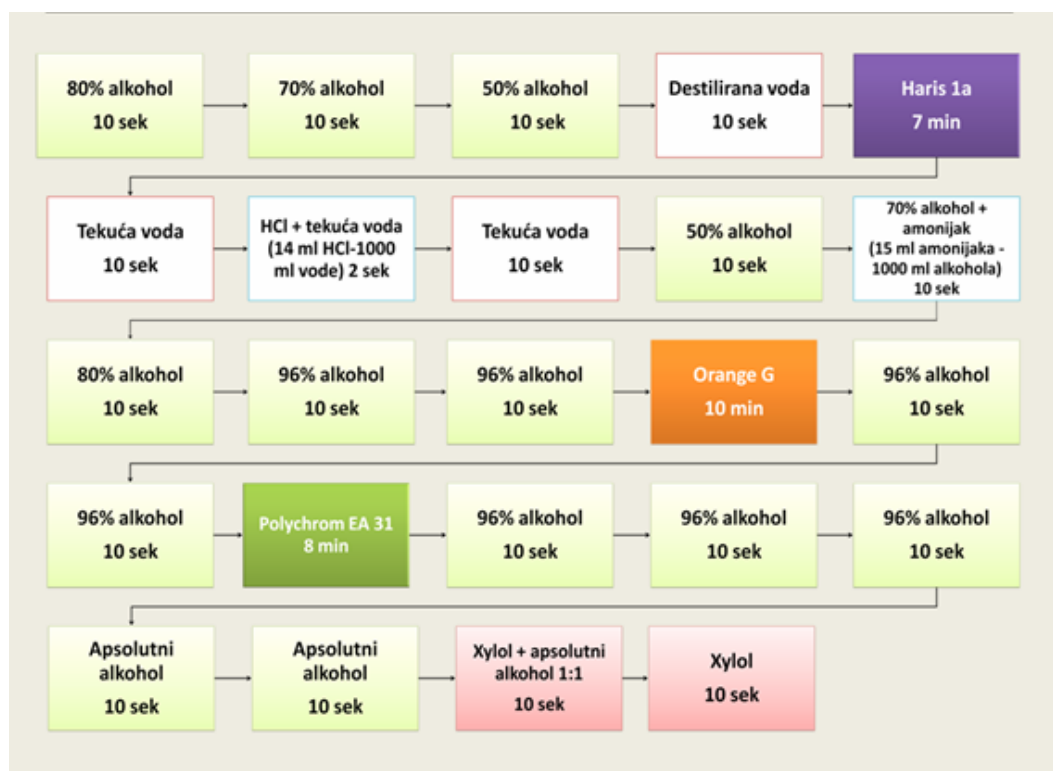1. Otopina May Grünwald 3 minute
2. ispiranje destiliranom vodom 1 minutu
3. Otopina Giemsa 20 minuta
4. Isprati destiliranom vodom 1 - 2 minute
5. Postavljanje preparata u kosi položaj na žičane predloške
6. Sušenje preparata na zraku

Rezultati bojenja su slijedeći: jezgre su crvene do ljubičaste, citoplazma je u različitim nijansama sive i plave, a keratin se boja tirkizno. Ukoliko je u uzorku više slojeva, boja ne može prodrijeti do stanica i one ostaju nebojene. Optimalno se boje samo tanki jednoslojni uzorci. Sluz se boja metakromatski i ukoliko je obilna može maskirati stanične detalje (5).

#### 3.2. Bojenje po Papanicolaou

Dr. George Papanicolaou, otac citologije, koristio je bojenje u svom radu, koje je kasnije po njemu i nazvano, a smatra se jednim od najvažnijih bojenja citoloških uzoraka. Koristi se za bojenje eksfolijativnih i aspiracijskih uzoraka. Prednosti su bojenja po Papanicolaou jasni nuklearni detalji, očuvana transparentnost citoplazme, mogućnost razlikovanja stupnja stanične diferencijacije pločastog epitela i dugotrajna stabilnost bojenja. Bojenje omogućuje jasnu vizualizaciju čak i u područjima gdje je obilje sluzi, staničnog detritusa i više slojeva stanica (7).

Papanicolaou bojenje metoda je polikromnog bojenja čiji rezultati ovise o metaboličkoj aktivnosti i zrelosti stanica. Boje koje se koriste prilikom bojenja su: hemaktosilin (Harris haematoxylin) za bojenje jezgre, Orange G za bojenje citoplazme i keratina i Eosin Asure (EA), polikromatska boja koja se sastoji od 3 boje: eozin (Eosin Y), svijetlo zelena (Light green SF yellowish) i Bismarck smeđa (Bismarck brown Y).



Slika 5. Metoda bojenja po Papanicolaou.

Modifikacija Kliničkog Zavoda za kliničku citologiju.

(Zbirka Kliničkog zavoda za Kliničku citologiju KBC Osijek)

Bojenje po Papanicolaou uključuje: fiksiranje, bojenje jezgre, bojenje citoplazme i čišćenje. Osnovni koraci su (Slika 5.):

1. Rehidracija razmaza – uranjanjem razmaza u silazni gradijent alkohola
2. Bojenje jezgre hematoksilinom
3. Dehidracija u rastućem gradijentu alkohola
4. Bojenje citoplazme Orange G bojom - alkoholna boja, razmaz se mora ponovno uroniti u alkohol i zatim se može obojiti
5. Bojenje citoplazme Eosin Asurom - plavo zelena boja

6. Dehidracija - apsolutnim alkoholom
7. Čišćenje ksilolom
8. Uklapanje

U bojenju po Papanicolaou jezgra je plava, tamno ljubičasta do crna, citoplazma je sivoplava, ružičasto-narančasta, eritrociti su crveni, eozinofili ružičasti, bazofili plavo-zeleni, a mikroorganizmi sivoplavi (6).



#### 4. METODA STANIČNOG BLOKA

Metoda staničnog bloka koristi se u obradi tekućih uzoraka (sedimenata), krvnih ugrušaka ili grubo vidljivih fragmenata tkiva iz citoloških uzoraka. Stanični blok nudi brojne prednosti u odnosu na druge citološke pripreme, osobito za imunocitokemijska i molekularna ispitivanja (13,14).

Metoda staničnog bloka osigurava veliku koncentraciju stanica u malom području predmetnog stakla, korelaciju histološkog i citološkog uzorka, uvid u arhitekturu mikrofragmenata, izradu dodatnih uzoraka za primjenu imunohistokemijskih i molekularnih metoda koje omogućuju klasifikaciju malignih tumora te izradu arhivskih uzoraka za buduća ispitivanja. Pri izradi staničnog bloka, stanični pelet u cijelosti se fiksira i uklapa u parafinske blokove koji se potom režu u slojeve debljine 4–5  $\mu\text{m}$  i oboje hematoksilinom i eozinom (H&E) ili nekom od drugih metoda bojenja. Opisani su različiti postupci za izradu staničnih blokova, ali glavno načelo im je isto.

Priprema staničnog bloka započinje centrifugiranjem uzorka kako bi se dobio koncentrat stanica u vidu taloga. Supernatant se odlije, a stanični talog učvršćuje dodavanjem trombina ili sredstva za geliranje. Stvrdnuti talog/pelet prenosi se u kasetu obloženu spužvom, zatvori i fiksira u neutralnom formalinu nekoliko sati, uranja se u parafin i reže u slojeve debljine 4–5  $\mu\text{m}$  koji se prenose na predmetna stakla i boje H&E ili nekom od metoda imunohistokemije. Proturječna su mišljenja o rutinskoj primjeni staničnog bloka, zbog visokih troškova te vremena potrebnog za njegovu izradu, čime se konačna dijagnoza odgađa za najmanje 24 sata. Protivnici izrade staničnih blokova tvrde da su dodatni sedimenti/citospini isplativiji, mogu se pripremiti brže, a mogu se koristiti i za dodatna imunocitokemijska bojenja. S druge strane, mnogi zagovaraju rutinsku uporabu staničnih blokova uz istodobnu analizu sedimenta, čime bi se povećala dijagnostička točnost. Istodobna izrada staničnih blokova preporučuje se i uz metodu tekućinske citologije (15). Opisani su različiti postupci za izradu staničnih blokova, koji se razlikuju se po načinu fiksacije i transporta uzorka, ali glavno načelo im je isto, prikazati arhitekturu i histološke osobine tkiva (13,14,15).

## 5. METODA TEKUĆINSKE CITOLOGIJE – LIQUID BASED CYTOLOGY (LBC)

Metoda tekućinske citologije u obradi citoloških uzoraka pruža brojne prednosti. U rutinskom se radu koriste dvije metode: ThinPrep, koji se temelji na filtraciji uzorka, i SurePath koji se temelji na sedimentaciji kroz Ficoll gradijentnu cijev. Metodologija je automatizirana, a konačni uzorak čini tanak sloj staničnog uzorka s minimalnim preklapanjem stanica uz smanjenu kontaminaciju krvlju ili drugim čimbenicima koji otežavaju analizu. Dovoljna je izrada jednog preparata koji se smatra reprezentativnim za uzorak, no, ukoliko je potrebno, moguće je izraditi dodatne preparate iz istog uzorka koji su identični izvornom preparatu. Iz uzorka za tekućinsku citologiju, preporučuje se i izrada staničnog bloka, jer tekućine mogu sadržavati velike fragmente koji možda neće proći kroz filter, a naći će se u staničnom bloku (15).

SurePath i ThinPrep dvije su LBC metode odobrene od strane FDA za cervikovaginalno ispitivanje, ali i za uzorke neginekološkog podrijetla. U obje metode, uzorak se skuplja na konvencionalan način s jednim od instrumenata za četkanje, ali umjesto razmazivanja na predmetno staklo, stavljaju se u bočicu koja sadrži određeni fiksativ. SurePath metoda temelji se na sedimentaciji kroz gradijentnu cijev, a instrumenti potrebni za obradu su robotska pipeta koju kontrolira računalo i centrifuga. ThinPrep metoda, temeljena na filtraciji uzorka, zahtijeva uređaj i posebne polikarbonatne filtere. Nakon što uređaj uroni filter u bočicu, filter se rotira kako bi se homogenizirao uzorak. Stanice se skupljaju na površinu filtera i nakon određenog vremena primjenjuje se vakuum. Filter se tada utisne na predmetnicu kako bi prenio stanice u krug promjera 20 mm. Obje metode rezultiraju dobro pripremljenim monoslojem stanica, s pozadinom bez primjese krvi i sluzi. LBC metodu karakterizira očuvanje staničnog materijala te obrada materijala poluautomatiziranim ili potpuno automatiziranim sustavom. Uvid u nekoliko literatura pokazuje da je u velikoj mjeri prihvaćen u cijeloj Europi i svijetu, tako da je u nekoliko laboratorija, posebno u industrijaliziranim zemljama, zamijenio konvencionalne razmaze. Postoji nekoliko prednosti uvođenja LBC-a u smislu ekonomičnosti, standardizacije, praktičnijeg pristupa, uštede vremena i jednostavne primjene pomoćnih tehnika (imunocitkemija). Dva glavna pitanja koja se odnose na LBC razvoj su i validacija standarda te jedinstvenost kriterija (predanalitičkih, analitičkih i postanalitičkih) za interpretaciju molekularnih analiza na citološkim uzorcima. Problem uvođenja metode tekućinske citologije njezina je nepristupačna cijena (6,15,16).

## 6. CITOLOŠKA DIJAGNOSTIKA TEKUĆIH UZORAKA

Citološka dijagnostika tekućih uzoraka brza je, jednostavna, isplativa i pouzdana metoda. Nezamjenjiva je u dijagnostici malignih bolesti, ali i mnogih ne-neoplastičnih stanja. Najčešće se provodi s ciljem isključivanja/potvrde maligne bolesti, a kada je moguće i sugerira primarno mjesto malignosti serozne (pleuralne, peritonealne i perikardijalne) tekućine.

### 6.1. Citološka dijagnostika seroznih izljeva

Citološka analiza seroznih izljeva, koji nastaju u seroznim šupljinama (pleuralna, perikardijalna i peritonealna), gdje seroznu tekućinu luče mezotelne stanice koje oblažu vanjsku i unutarnju površinu svake šupljine, poseban je izazov za citopatologa. Serozna tekućina omogućuje klizanje organa uslijed respiracije, kontrakcije miškulature i peristaltike crijeva, organa smještenih unutar šupljina. Nastanak izljeva uvijek je posljedica patološkog stanja, a njihova analiza nam pomaže u otkrivanju uzroka njegova nastanka. Uzorkovanje serozne tekućine vrši se citološkom punkcijom i aspiracijom širokom iglom kroz torakalnu ili abdominalnu stijenkku. Kako bi dobili što točnije rezultate, uzorak mora biti prikupljen, pohranjen i obrađen na pravilan način. Idealno bi bilo da se svježi uzorak tekućine nakon uzorkovanja odmah odnese u laboratorij kako bi se spriječilo propadanje stanica. Ukoliko nije moguća trenutna obrada uzorka, potrebno ga je pohraniti u hladnjak na 4 °C. Izljevi su tekućine bogate proteinima koji služe kao hranjive tvari stanicama tijekom skladištenja te nije potrebno dodavati fiziološku otopinu. Tekućine su prirodne suspenzije stanica i svježja tekućina, bez dodatnih konzervansa, najprikladniji je uzorak za citološku analizu i provođenje drugih dodatnih dijagnostičkih postupaka. Dodatne metode koje se mogu koristiti u obradi izljeva su imunocito/immunohistokemija, određivanje tumorskih markera, fluorescentna in situ hibridizacija (FISH), polimerazna lančana reakcija (Polymerase Chain Reaction, PCR) (15).

Najčešći izljevi seroznih šupljina koji se citološki analiziraju su pleuralni izljevi. Samo mali volumen pleuralne tekućine (<10 mL) formira se ultrafiltracijom plazme u endotelu kapilara pleuralne šupljine. Njezina uloga podmazivanje je i olakšavanje međusobnog klizanja pleuralnih membrana. Prilikom neravnoteže stvaranja i apsorpcije, dolazi do nakupljanja pleuralne tekućine i formira se izljev. Najčešće je uzrokovan zatajenjem srca, cirozom jetre, plućnim infekcijama, malignitetima ili plućnom embolijom. U slučaju pleuralnog izljeva, indicira se skupljanje uzorka i laboratorijska obrada kako bi kliničar uz pacijentovu povijest

bolesti i fizički pregled mogao odrediti specifičnu bolest/stanje koje uzrokuje nakupljanje tekućine (17).

Uzorci pleuralne tekućine moraju biti uzorkovani na pravilan način (torakocentezom) te pravilno i točno obilježeni pacijentovim podacima (ime, prezime, datum rođenja, vrijeme i datum uzorkovanja, anatomsko područje uzorkovanja itd.). Uzorci koji su nepravilno označeni ne mogu se prihvatiti na analizu. Uzorak se prikuplja u epruvete koje sadrže EDTA antikoagulans za postupak diferencijacije stanica, a za biokemijske analize uzorkuje se u epruvete s heparinom. Uzorak je potrebno transportirati u laboratorij na sobnoj temperaturi odmah nakon uzimanja. Za interpretativne svrhe, serum je potrebno prikupiti unutar sat vremena od uzorkovanja pleuralne tekućine i poslati u laboratorij. Epruvete s antikoagulansima koje sadrže uzorak potrebno je lagano miješati kako bi se izbjeglo formiranje ugruška. Za određivanje pH pleuralne tekućine, uzorkovanje se treba vršiti u anaerobnim uvjetima. Prije same obrade potrebno je provjeriti kvalitetu uzorka kako bi se izbjegle moguće pogreške prilikom analize. Laboratorijsko osoblje treba biti svjesno mogućeg utjecaja hemolize, lipemije, ikterije i ekstremnih pH vrijednosti na rezultate mjerenja. Jako hemolizirani i zgrušani uzorci ne bi smjeli biti prihvaćeni za analizu.

Inicijalni korak u laboratorijskoj analizi pleuralne tekućine određivanje je izgleda tekućine. Izgled nam može ukazivati na moguću etiologiju izljeva. Potrebno je razlikovati traumatsku punkciju od drugih mogućih uzroka hemoragičnog izljeva. Karakterizira ju neujednačena raspodjela krvi ili formiranje malih ugrušaka. Hematokrit iznad 0.500 L/L ukazuje nam na stvarni hemotoraks, koji je obično prisutan prilikom traume prsnog koša. Mutne, mliječne ili krvave uzorke potrebno je centrifugirati te ako supernatan postaje bistar, ukazuje nam na povećanu prisutnost staničnih elemenata, a ako ostaje mutan i nakon centrifugiranja najvjerojatnije se radi o hloznom ili pseudohloznom izljevu i potrebna je analiza lipida.

Izljeve možemo podijeliti na transudate i eksudate i postoje točno određeni kriteriji za njihovo razlikovanje. Oni uključuju mjerenje ukupnih proteina i laktat dehidrogenaze u pleuralnoj tekućini i serumu. Za potvrdu da je tekućina eksudat mora biti ispunjen barem jedan od slijedećih kriterija:

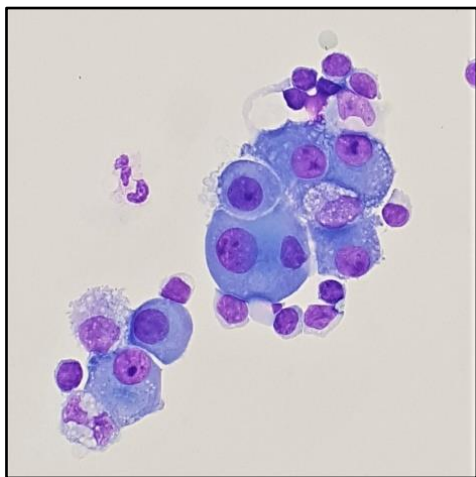
- a) omjer proteina pleuralne tekućine i seruma  $> 0,5$
- b) omjer laktat dehidrogenaze pleuralne tekućine i seruma  $> 0,6$

- c) aktivnost laktat dehidrogenaze u pleuralnoj tekućini  $> 2/3$  gornje referentne granice seruma

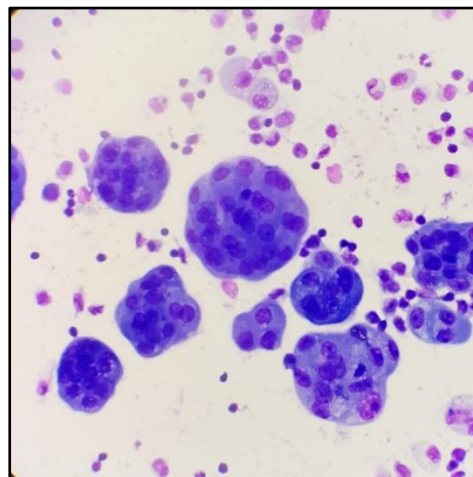
Transudati nastaju ne-upalnim sustavnim procesom i obično ne zahtijevaju daljnu dijagnostičku obradu, dok eksudati ukazuju na upalni ili maligni proces te zahtijevaju opsežnija laboratorijska ispitivanja kako bi se utvrdio uzrok nakupljanja tekućine (18).

Diferencijacija stanica u pleuralnom izljevu izvodi se mikroskopiranjem razmaza dobivenog citocentrifugiranjem i bojenjem po MGG-u ili po Papanicolaou.

Tipovi stanica koji se pojavljuju u pleuralnom, a tako i peritonealnom i perkardijalnom izljevu su granulociti, limfociti, plazma stanice, mononuklearni fagociti, mezotelne stanice i maligne stanice. Mezotelne stanice, zbog njihovog varijabilnog oblika, često uzrokuju poteškoće prilikom mikroskopiranja jer se mogu zamijenti za maligne stanice. Vrlo je važno biti upoznat sa širokim rasponom oblika benignih mezotelnih stanica kako bi mogli razlikovati reaktivne i proliferativne promjene mezotelnih stanica od maligniteta (Slika 6. i 7.). Različiti oblici malignih stanica mogu se pronaći u pleuralnoj tekućini i mikroskopski pregled na maligne stanice zapravo je najvažniji dio dijagnostičke procedure (17,18).



Slika 6. Reaktivno promijenjene stanice mezotela, MGG x1000



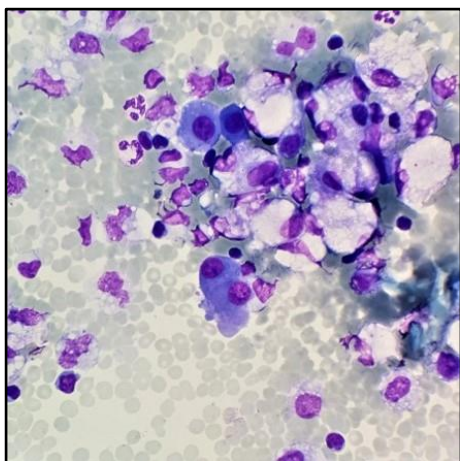
Slika 7. Kuglaste nakupine stanica malignog mezotelioma, MGG x 400

(Zbirka Kliničkog zavoda za kliničku citologiju KBC Osijek)

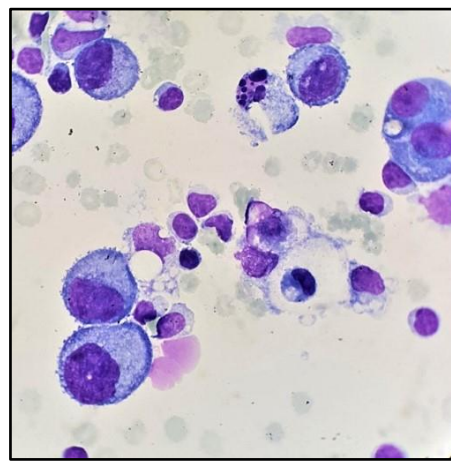
### 6.1.1. Razlikovanje benignih i malignih izljeva

S obzirom na citološki nalaz, izljeve možemo podijeliti na reaktivne i maligne. Patofiziološki, izljevi mogu biti klasificirani kao transudati ili eksudati. Transudati uglavnom ne zahtijevaju pretragu na maligne stanice, dok je eksudate potrebno citološki obraditi kako bi se odredila njihova etiologija. Kod odraslih osoba, većinu izljeva uzrokuju benigna stanja poput kongestivnog zatajenja srca, ciroze jetre ili perikarditisa, a maligni izljevi obično su sekundarne prirode (metastaze).

Kod reaktivnih izljeva veliki problem mogu nam predstavljati reaktivne morfološki promijenjene mezotelne stanice (Slika 8.) koje se prema nekim sličnostima s malignim stanicama (Slika 9.) mogu zamijeniti za njih. Kako bi izbjegli lažno pozitivne nalaze potrebno je poznavati relevantne kliničke podatke. Izljevi koji nastaju kao posljedica maligne bolesti obično su rekurentni i hemoragični. Najčešći uzroci malignog pleuralnog izljeva kod muškaraca su karcinom pluća, gastrointestinalnog trakta i gušterače, a kod žena karcinom dojke, pluća i jajnika. Najčešći uzroci malignog peritonealnog izljeva su karcinomi gušterače, jajnika i gastrointestinalnog trakta. Karakteristika malignog izljeva njegovo je brže nastajanje od različitih reaktivnih izljeva (15).



Slika 8. Reaktivni mezotel, limfociti, granulociti, monocitoidne stanice i brojni eritrociti, MGG x600

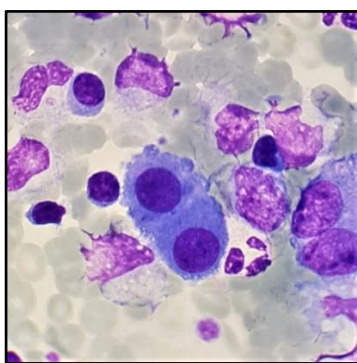


Slika 9. Maligne stanice žljezdanog epitela u izljevu, MGG x1000

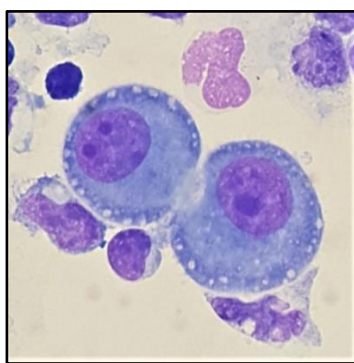
(Zbirka Kliničkog zavoda za kliničku citologiju KBC Osijek)

Kod malignih izljeva, metastatske maligne stanice najčešće su epitelnog podrijetla (karcinom), a u manjem broju slučajeva mogu biti neepitelnog podrijetla (sarkom, melanom, maligne hematološke bolesti). Najrjeđi oblik koji se javlja stanice su primarnog podrijetla kod mezotelioma. Identifikacija malignih stanica ovisi o usporedbi s drugim populacijama stanica u staničnoj populaciji reaktivnih mezotelnih stanica. Većina karcinoma, melanoma i sarkoma dijagnosticira se uz pomoć standardno obojenih razmaza (bojenih po MGG-u ili Papanicolaou), no nije moguće utvrditi primarno podrijetlo tumora. Za potvrdu maligniteta i jasnu identifikaciju tipa tumora potrebne su dodatne metode, a najčešće se koriste metode imunocitokemije.

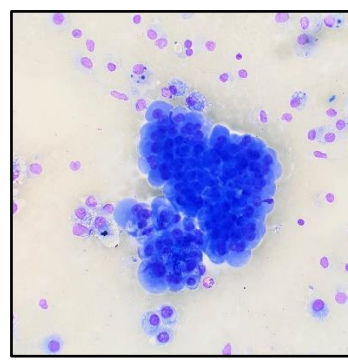
Maligni mezoteliom (primarni maligni tumor mezotela) među najvećim je dijagnostičkim izazovima i za iskusnog citopatologa jer su maligne mezotelne stanice morfoloijom istovjetne s reaktivnim mezotelnim stanicama (Slika 10. i 11.). Pomoć pri postavljanju dijagnoze nalaz je većih loptastih nakupina (Slika 12.), radiološki i klinički nalaz koji ukazuje na mezoteliom te primjena imunocitokemije karakteristične za mezoteliom (15,17).



Slika 10. Reaktivno promijenjene stanice mezotela, MGG x600



Slika 11. Stanica malignog mezotelioma, MGG x1000



Slika 12. Loptaste nakupine stanica malignog mezotelioma, MGG x400

(Zbirka Kliničkog zavoda za kliničku citologiju KBC Osijek)

### 6.1.2. Imunocitokemija izljeva

Citologija izljeva jedno je od najizazovnijih područja citopatologije. Reaktivne mezotelne stanice pokazuju izuzetno širok spektar morfoloških oblika koji se mogu preklapati s raznim benignim i malignim procesima na stanicama. Zbog ovih ograničenja, pojedine izljeve teško je samo citomorfološki protumačiti. Metoda imunocitokemije izuzetno je korisna dodatna metoda koja može pridonijeti objektivnijoj interpretaciji rezultata. Može se koristiti u kombinaciji s drugim pomoćnim metodama. Stalno usavršavanje tehnike imunocitokemije sa sve većim brojem imunomarkera, stavlja sve više ovu metodu u prvi plan. Najvažnije pitanje koje se treba uzeti u obzir prilikom primjene imunocitokemije izljeva značajna je varijacija rezultata zbog mnogih varijabli koje su nastale od vremena uzimanja uzorka do konačnog imunološkog bojenja. Varijable koje mogu utjecati na krajnje rezultate uključuju obradu, fiksiranje i pohranu uzoraka. Tijekom obrade i objektivne interpretacije imunocitokemije izljeva treba uzeti u obzir nekoliko različitih varijabli:

- a) Tumorske stanice u izljevima mogu varirati od pojedinačno razbacanih do malih kohezivnih nakupina.
- b) Za reproducibilne rezultate važno je odabrati imunopanel koji će temeljno identificirati većinu mezotelnih i upalnih stanica.
- c) Izazovu razlikovanja mezotelioma od reaktivnih mezotelnih stanica treba se pristupiti oprezno. Diferencijacija se treba temeljiti na količini i kvaliteti abnormalnih stanica uz pravilnu kliničku i radiološku korelaciju. Nakon što se utvrdi da je velika vjerojatnost da se radi o mezoteliomu, relativno je jednostavno, uz pomoć imunocitokemije isključiti adenokarcinom.
- d) Obrazac imunoreaktivnosti za različite imunomarkere neće ostati isti ako se koriste drugi načini fiksacije i obrade uzoraka. Poželjno je slijediti jedan protokol kako bi rezultati bili točniji.
- e) Tekući uzorak koji sadrži veliku količinu proteina može uzrokovati neočekivanu nespecifičnu imunoreaktivnost. Nespecifično bojenje upalnih stanica može ometati procjenu panela imunocitokemijskog bojenja (19).



## 6. CITOLOŠKA DIJAGNOSTIKA TEKUĆIH UZORAKA

Stanični blokovi metoda su izbora za primjenu imunocitokemije. Imunocitokemijske markere ne preporučuje se primjenjivati u slabo celularnim i oskudnim uzorcima. Veći volumen uzorka olakšava pronalazak odgovarajućeg staničnog materijala za stanični blok. Višestruki rezovi staničnog bloka omogućuju primjenu većeg broja imunomarkera.

Budući da različite novotvorine mogu imati značajno preklapajuće imunoprofile, preporučuje se evaluacija s optimalnim brojem imunoloških markera. Upotreba suboptimalnoga, ograničenog imunopanela može rezultirati pogrešnom interpretacijom. Predviđanje primarnog mjesta malignog tumora treba vezati uz relevantne kliničke podatke. Pravilnom primjenom imunocitokemijskih panela (općim biljezima malignosti i negativim biljezima mezotelnih stanica i makrofaga) (Tablica 1), kao i specifičnih markera za određene zloćudne bolesti (Tablica 2) moguće je ukazati na moguće primarno podrijetlo metastatskog tumora (Tablica 3).

Tablica 1: Preporučeni imunocitokemijski panel za rutinsku dijagnostiku

<b>Mezotelni markeri</b>	<b>Nemezotelni markeri</b>
Calretinin	Ber-Ep4
Cytokeratin 5/6	mCEA
Podoplanin	MOC-31
WT-1	BG-8
Thrombomodulin	B72.3
<b>Manje osjetljivi/manje specifični</b>	<b>Manje osjetljivi, specifični</b>
Mesotelin, HMB-1, N-cadherin, OV632, CD44S	TTF-1, PSA, calcitonin, ER, CDX2

Za određivanje primarnog podrijetla metastatskog tumora od velike koristi diferencijalna je ekspresija citokeratina 7 i 20 (Tablica 2), kao i panel tumor specifičnih protutijela.

Tablica 2: Diferencijalna ekspresija CK7 i CK20

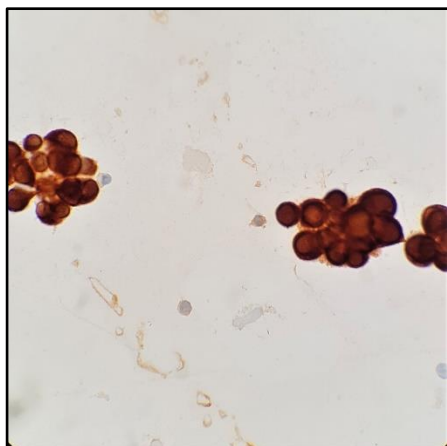
CK7+ CK20+	CK7+ CK20-	CK7- CK20+	CK7- CK20-
Pankreas	Pluća	Karcinom debelog crijeva	Prostata
Bilijarni trakt	Dojka		Bubreg
Gornji gastrointestinalni trakt	Štitnjača		Mezoteliom
Mucinozni karcinom jajnika	Serozni karcinom jajnika		
Karcinom urotela	Karcinom endometrija		

CK7 pozitivan je kod karcinoma pluća, jajnika, dojke i endometrija, a CK20 pozitivan je kod gastrointestinalnih karcinoma i karcinoma prijelaznog epitela (Slika 13.).

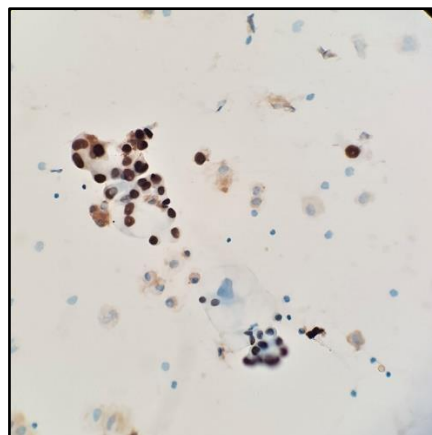
TTF-1 marker koristan je pri dijagnostici adenokarcinoma pluća u pleuralnom izljevu (Slika 14.), a calretinin pri dijagnostici mezotelioma (Slika 15.) (15).

Tablica 3: Tumor specifična protutijela korisna za određivanje primarnog podrijetla malignog tumora

Maligni tumor	Protutijela
Pluća	TTF-1, CD56, CK19
Jajnik	WT-1 (pozitivan u mezoteliomu), ER
gastrointestinalni trakt	CDX2, CK7/CK20, CA19-9, CEAm
Dojka	ER, mammaglobin
Melanom	S-100, HMB-45, melan A
Limfom	CD3, CD20, ostala specifična protutijela
Sarkom	Vimentin, ostala specifična protutijela

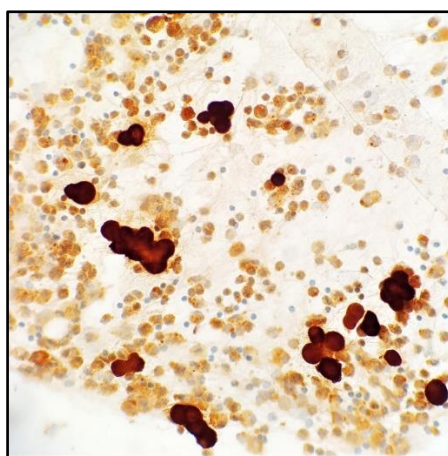


Slika 13. CK7 pozitivne maligne stanice adenokarcinoma pluća u pleuralnom izljevu, MGG x600



Slika 14. TTF-1 pozitivne maligne stanice adenokarcinoma pluća u pleuralnom izljevu, MGG x 400

(Zbirka Kliničkog zavoda za kliničku citologiju KBC Osijek)



Slika 15. Calretinin pozitivne stanice mezotelioma u pleuralnom izljevu, MGG x 400  
(Zbirka Kliničkog zavoda za kliničku citologiju KBC Osijek)

Imunomarkere možemo podijeliti na mezotelne i nemezotelne. Mezotelni imunomarkeri prisutni su u mezotelnim stanicama, a neki od najvažnijih su:

1. Calretinin – prisutan u mezotelnim stanicama, stanicama koje sintetiziraju steriode u testisima i jajnicima, bubrežnim tubularnim stanicama i adipocitima. Osjetljivost i specifičnost mu je 80-100%.
2. HBME-1 – boja se intenzivno oko periferije mezotelnih stanica. Specifičnost mu je oko 80%, a većina mezotelnih stanica pokazuje jaki pozitivitet.
3. WT-1 – transkripcijski faktor izoliran iz bubrežnih stanica, pokazuje ekspresiju u citoplazmi i jezgri mezotelnih stanica. Pozitivitet se vidi također i kod dezmozoplastičnog tumora malih stanica i seroznog karcinoma jajnika.
4. D2-40 – relativno je osjetljiv i specifičan marker mezotelnih stanica
5. CK5/6 – pokazuju citoplazmatski pozitivitet i kod benignih i kod malignih mezotelnih stanica. Bojaju se također u tumorima poput karcinoma skvamoznih stanica, karcinoma dojke, karcinoma žlijezda slinovnica.

Najvažniji nemezotelni imunomarkeri su:

1. BER EP4 – protutijelo visoke osjetljivosti i specifičnosti za adenokarcinome
2. CEA – obično je prisutan kod malog broja normalnih epitelnih stanica, a u velikom broju kod gastrointestinalnih i plućnih adenokarcinoma. Specifičnost je vrlo visoka kod razlikovanja mezotelnih stanica od adenokarcinoma.
3. MOC 31 – pozitivan je kod svih slučajeva karcinoma pluća i kod mnogih neplućnih adenokarcinoma.
4. Leu M1 (CD15) – specifično demonstrira stanice karcinoma, ali osjetljivost mu je vrlo mala (29%).
5. Citokeratin – ovisno o molekularnoj masi, klasificiran je u 20 različitih tipova. Demonstracija specifičnog citokeratina od velike je koristi pri dokazivanju podrijetla metastatskog tumora. Kombinacija CK7 i CK20 često pomaže u lociranju primarnog podrijetla maligniteta.
6. Vimentin – obično se ekspresira u mezenhimalnim stanicama poput fibroblasta, endotelnih stanica, stanicama glatkih mišića itd. Pokazuje pozitivitet kod epitelnih neoplazmi poput karcinoma bubrežnih stanica i kod mezotelnih stanica (6,11,15).

U bilo kojem imunocitokemijskom bojenju vrlo je važno imati prikladne kontrole kako bi znali da je test valjan. Kontrolni rezovi pokazuju specifičnost testa jer je vrlo važno znati koje antitijelo specifično reagira s određenim epitopom traženog antigena, a da ne pokazuje reaktivnost s drugim nespecifičnim antigenima. Kod negativne kontrole primarno je antitijelo izostavljeno i u odsutnosti primarnog antijela ne bi se smjela dogoditi pozitivna reakcija bojenja. Kod pozitivne kontrole imamo poznato tkivo u kojem je prisutan antigen koji se koristi.

Osnovni koraci imunocitokemijskog bojenja su:

1. Oslobođanje antigena – oslobađanje antigena od formalina zagrijavanjem na optimalnoj temperaturi (oko 90°C).
2. Inaktivacija endogenih enzima – neophodno je inaktivirati tkivne peroksidaze obično prisutne u eritrocitima, polimorfonuklearima i histiocitima. Za blokadu peroksidaze, komadić tkiva potrebno je držati u 0.5-1%-tnom vodikovom peroksidu u apsolutnom metanolu kroz 10 min. Alkalna fosfataza prisutna je u leukocitima, jetri, crijevima, kostima itd. 1 mM levamizola u 0.5 M otopini HCl-a dovoljno je za njegovu inaktivaciju.
3. Blokiranje pozadinskog bojenja – primarna antitijela visoko su nabijene molekule i mogu se privući ionskim vezama i hidrofobnim interakcijama s drugim recipročno nabijenim molekulama poput kolagena ili nekih drugih protutijela prisutnih u serumu. Prethodna inkubacija uzorka s 2%-tnim albuminom normalnog seruma ili 5%-tnim albuminom goveđeg seruma kroz 1 sat, može smanjiti neželjena nespecifična vezanja. Albumini se vežu na nabijene čestice i neutraliziraju ih.
4. Inkubacija s primarnim protutijelom – optimalno razrijeđenje primarnog protutijela potrebno je kako bi se izbjegli lažno negativni rezultati. Razrijeđenje koje nam daje intezivno jasno obojenje smatra se optimalnim. U ovom koraku dolazi do vezanja primarnog protutijela za određeni epitop antigena koji tražimo.
5. Inkubacija s obilježenim sekundarnim protutijelom – sekundarno protutijelo veže se na primarno.
6. Vizualizacija – dodaje se kromogen koji reagira s obilježenim sekundarnim protutijelom i vizualizira reakciju.
7. Kontrastno bojenje – za vizualizaciju jezgre i tkivne arhitekture.
8. Dehidracija i fiksiranje – slijedi nakon završenih svih prethodnih koraka (11).

### 6.2. Citološka analiza urina

Citološka analiza urina jeftina je i neinvazivna metoda za dijagnostiku vrlo čestih smetnji kod bolesnika i patoloških rezultata rutinske analize urina, korisna u otkrivanju i praćenju bolesti mokraćnog sustava (20).

Pločaste stanice, stanice urotela i, rjeđe, tubularne stanice bubrega, epitelne stanice prostate i sjemenskih mjehurića deskvamiraju u urin. Hematurija je čest simptom novotvorina mokraćnog sustava i najčešća indikacija za citološku pretragu urina. Citologija urina vrlo je osjetljiva i specifična u otkrivanju dobro diferenciranih (in situ i invazivnih) novotvorina. Otkrivanje novotvorina urotela niskog stupnja malignosti znatno je manje osjetljivo. Teško ih je citološki prepoznati zbog morfološke sličnosti s normalnim deskvamiranim stanicama urotela i onima viđenim kod litijaze, upale i stanica urotela u urinu dobivenog instrumentacijom (21).

#### **Indikacije za citološki pregled mokraće uključuju:**

1. Hematuriju kod sumnje na neoplaziju mokraćnog sustava.
2. Praćenje nakon liječenja in situ i invazivne neoplazije mokraćnog mjehura.
3. Procjena glomerularnog oštećenja bubrežne parenhimske bolesti demonstriranjem mokraćnih odljeva i dismorfizma crvenih krvnih zrnaca (22).

Spontano izmokreni urin najčešće je analizirani tekući uzorak urotakta. Urin dobiven instrumentalno kateterizacijom rjeđe se analizira i tada je nužno naznačiti podrijetlo i način dobivanja uzorka budući da su moguće dijagnostičke pogreške. Selektivna kateterizacija uretera i bubrežnih čašica uz irigaciju fiziološke otopine omogućava precizno otkrivanje sijela tumora, informaciju koju nije moguće dobiti iz spontano izmokrenog urina (20). Prvi jutarnji urin nije pogodan za citološku analizu, jer urin nije medij u kojem stanice mogu ostati dugo sačuvane. Zato je potrebno uzeti bilo koji uzorak svježeg izmokrenog urina osim prvog jutarnjeg. Citološku analizu urina najbolje je učiniti na samom početku dijagnostičkog postupka, prije bilo kakvih instrumentacija (cistoskopija) ili kontrastnih radioloških pretraga (intravenska urografija). Svi ti zahvati dovode do reaktivnih promjena na stanicama urotela, koje otežavaju interpretaciju nalaza i nose opasnost od lažno pozitivnih nalaza. Spontano izmokreni urin uobičajeno je uzimati kroz 3 dana jer neke patološke promjene na sluznici urotakta ne deskvamiraju stanice

kontinuirano sa svoje površine, a i hematurija je često intermitentna pa analiziranje većeg broja uzoraka povećava osjetljivost metode (23).

Analiza urina započinje pregledom izgleda i boje. Normalni urin bistar je i žut. Crvena boja sugerira nam prisutnost krvi, smeđa žučnih pigmenata, narančasta urobilinogena, a tamno smeđa prisutnost hemoglobina. Najčešća indikacija za citološku pretragu urina nalaz je eritrocita u urinu, bilo da se radi o mikrohematuriji kao slučajnom nalazu pri sistematskim i sličnim pregledima ili o pacijentima sa simptomima vezanim uz mokraćni sustav (dizurične smetnje, bolovi, makrohaturija) (17,23).

Prednosti citološke analize urina su: jednostavno prikupljanje uzoraka, neinvazivna pretraga, bez kontraindikacija, može se ponavljati beskonačno puta, mogućnost ranog otkrivanja karcinoma urotela (prije nego što postane vidljiv makroskopski, cistoskopski, na intravenskoj urografiji ili ultrazvuku), mogućnost otkrivanja premalignih lezija – atipija i displazija urotela, te *Ca in situ*, pretraga obuhvaća čitavu površinu kanalnog sustava pokrivenu urotelom i niska cijena pretrage. Nedostaci citološke analize urina: nemogućnost točne lokalizacije patološke promjene unutar kanalnog sustava, poteškoće u dijagnosticiranju dobro diferenciranih tumora (papilom vs. dobro diferencirani papilarni karcinom) i poteškoće u razlikovanju karcinoma *in situ* (CIS) urotela od slabije diferenciranog invazivnog karcinoma urotela (23).

Mikroskopski pregled sedimenta urina najvažnija je komponenta analize. Najčešće se uočavaju dva tipa epitela, stanice pločastog i prijelaznog epitela, rjeđe stanice žljezdanog epitela. U tipičnom čistom uzorku urina najzastupljenije su pločaste stanice. Velike su, imaju centralno smještenu jezgru i nizak im je omjer jezgre i citoplazme (N/C omjer). Među urotelne stanice ubrajamo dvije vrste, superficijalne i bazalne stanice. Superficijalne su relativno velike, sadrže obilnu citoplazmu i prilično velike jezgre. Ponekad se mogu pojaviti u multinuklearnom obliku. Bazalne stanice, puno su manje od svih ostalih i imaju viši N/C omjer (17).

Primjenom Pariške klasifikacije dijagnostičkih kategorija u citologiji urina standardizirana je morfološka terminologija, a zbog jasnijeg priopćavanja rezultata citološke analize urina i ujednačavanja terminologije, članovi Hrvatskog društva za kliničku citologiju izradili su standardizirani obrazac za priopćavanje nalaza citološke analize urina (24,25).

Dodatni testovi, bazirani na stanicama, a koji se oslanjaju na nemorfološku analizu samog urina, UroVysion® (U-FISH) i ImmunoCyt/UCyt+® indicirani su za postavljanje dijagnoze karcinoma prijelaznog epitela u pacijenata s hematurijom ili praćenje pacijenata s prethodnim

karcinomom mokraćnog mjehura. U-FISH je test koji se oslanja na detekciju numeričkih i strukturalnih kromosomskih aberacija koje su karakteristične za karcinom prijelaznog epitela, a rijetko se nađu u zdravim stanicama. U-Cyt je imunoflorescentni test koji se zasniva na detekciji triju proteina, koji su prvenstveno izraženi u malignim stanicama prijelaznog epitela (26).

Citološka analiza urina ima nisku osjetljivost i visoku specifičnost u detekciji karcinoma. To znači da ne bi trebalo biti lažno pozitivnih citoloških nalaza, ali postoji značajan broj lažno negativnih. Dijagnostičku točnost urinarne citologije ukratko možemo opisati kao nisku i varijabilnu kod papilarnih neoplazmi niskog stupnja malignosti te visoko točnu kod high-grade tumora visokog stupnja malignosti, uključujući invazivni karcinom i karcinom in situ (20,27).

### 6.3. Citološka analiza cerebrospinalne tekućine

Cerebrospinalna tekućina uzorak je koji zahtjeva posebnu pažnju u svakom trenutku, počevši od priprema i provođenja postupka uzimanja uzorka, do transporta i naknadne laboratorijske dijagnostike. Uzorak likvora neponovljivi je uzorak i kada stigne u laboratorij, potrebna je hitna obrada kako ne bi došlo do propadanja stanica. Analiza cerebrospinalne tekućine važna je komponenta u dijagnozi ili isključivanju pojedinih stanja i bolesti poput upala koje uključuju središnji živčani sustav, autoimunih bolesti, subarahnoidnog krvarenja, neoplazija s mogućom infiltracijom u središnji živčani sustav, idiopatske epilepsije ili nekakvih trauma. Likvor je uzorak koji se može skupljati samo u ograničenim količinama. U prosjeku, laboratorijska dijagnostika zahtijeva 5-10 mL, a otprilike 4-5 mL potrebno je za procjenu broja stanica i diferencijaciju, a minimum od 0,5 mL potreban je za određivanje ukupnih proteina, albumina, laktata i glukoze.

Prije brojenja i diferencijacije stanica, upisuje se makroskopski izgled cerebrospinalne tekućine, a sadržaj hemoglobina i koncentracija proteina kvalitativno određuje pomoću test trake. Pod pretpostavkom da cerebrospinalna tekućina stigne u laboratorij odmah nakon uzimanja i pod pogodnim transportnim uvjetima stanice se moraju brojiti odmah nakon primitka uzorka. Kraći životni vijek stanica u likvoru, posebno granulocita, među ostalim čimbenicima može se pripisati znatno nižem sadržaju proteina (28).



Stanice koje možemo pronaći pri mikroskopskoj analizi razni su oblici leukocita (posebice limfociti kod odraslih te monociti kod novorođenčadi), eritrociti, stanice koroidnog pleksusa te stanice središnjeg živčanog sustava (29). Nakon brojenja i diferencijacije stanica cerebrospinalne tekućine slijedi mikroskopsko otkrivanje gljiva i bakterija, čija se definitivna dijagnoza potvrđuje u mikrobiološkom laboratoriju i predstavlja važan dio osnovnog programa obrade likvora. Normalna cerebrospinalna tekućina je u pravilu acelularna.

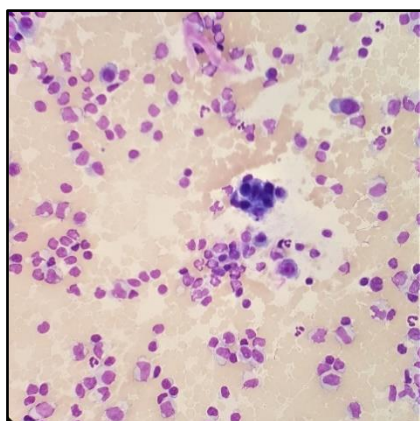
Cilj pripreme preparata likvora dobiti je optimalan odnos stanica u vidnom polju, sva stanična populacija sadržana u cerebrospinalnoj tekućini mora biti prisutna u sedimentu, bez promjene njihovog odnosa. Potrebno je spriječiti preklapanje stanica, posebice u slučaju povećanog broja eritrocita u uzorku. Dvije uobičajene metode izrade preparata za mikroskopsku diferencijaciju stanica su citocentrifugiranje i Sayk metoda. Citocentrifugiranjem moguća je promjena morfologije stanica, osobito ako je u uzorku mali broj stanica. Dodavanje albumina u uzorak sprječava autolitičke procese. Koncentriranje likvora s malim brojem stanica osobito je važna u slučajevima akutne mijeloične i akutne limfocitne leukemije. U dijagnostici cerebrospinalne tekućine poželjna je automatizacija i standardizacija, budući da velik broj čimbenika utječe na kvalitetu konačnog rezultata (28).

Za obradu u citocentrifuzi potrebno je 250  $\mu$ L uzorka (po staklu) koji se centrifugira pri brzini od 1120 okretaja kroz 5 minuta. Nakon toga slijedi fiksiranje sušenjem na zraku i bojenje metodom po MGG-u. Za bojenje metodom po Papanicolaou sediment se fiksira u metanolu 2-5 minuta (30).

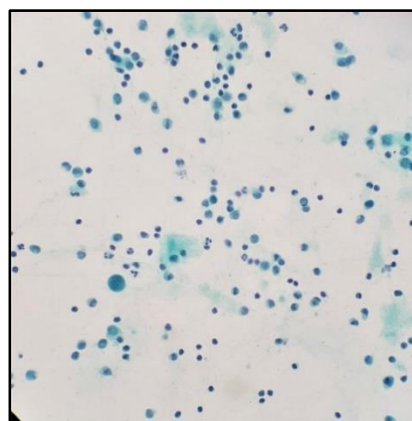
Poznavanje citoloških karakteristika stanica u normalnim i bolesnim stanjima osnova su pouzdane citološke dijagnoze. U normalnom likvoru nalaze se limfociti i monociti. Prevladavanje neutrofilnih granulocita ukazuje na bakterijski meningitis i intracelularne bakterije. Suprotno tome, kod virusnih i kroničnih infekcija prevladavaju limfociti i monociti. Nakon aktivacije limfociti se obično umnažaju i na kraju diferenciraju u plazma stanice, a monociti se diferenciraju u makrofage koji čiste stanične ostatke. Makrofazi koji sadrže fragmente eritrocita ili produkte razgradnje hemoglobina nazivaju se eritro- ili siderofazi, a oba ukazuju na prethodno subarahnoidalno krvarenje. Nalaz tumorskih stanica specifičan je za neoplastični meningitis. Podrobna morfološka analiza cerebrospinalne tekućine omogućuje dragocjene dijagnostičke podatke, nužna je u svim slučajevima s povišenim brojem stanica, sumnjom na subarahnoidalno krvarenje i neoplastični meningitis. Rezultati citodijagnostike cerebrospinalne tekućine nadopunjuju ostale kliničke i laboratorijske nalaze, a uvijek ih treba tumačiti u kliničkom kontekstu (31).

#### 6.4. Citološka analiza zglobne tekućine

Zglobna tekućina transudat je plazme koja nastaje filtracijom kroz sinovijalnu membranu, a bogata je hijaluronskom kiselinom koju stvaraju sinoviociti. Viskozna sinovijalna tekućina podupire i podmazuje zglobnu hrskavicu u zglobovima. Bolesti koje zahvaćaju zglobove mogu uzrokovati izljeve u zglobni prostor. Najvažnija klinička primjena citološke analize zglobne tekućine razlikovanje je neupalnih (degenerativnih) od upalnih (septičkih, giht, reumatoidnih) izljeva u zglobove. Kao kod svih tekućih uzoraka pri prijemu u laboratorij označava se količina, boja, prozirnost i viskoznost te prisutnost solidnijih dijelova (koaguluma, komadića hrskavice, fibrilarnog materijala). Normalna zglobna tekućina bezbojna je i bistra. U nativnom (neobojenom) uzoku mogu se naći dijelovi hrskavice, hondrociti i ragociti, stanice karakteristične za reumatoidni artritis. To su polimorfonukleari čija je citoplazma ispunjena zrcima koja su posljedica unosa IgG imunoglobulina, reumatoidnog faktora i komplementa. Uzorak se, ovisno o viskoznosti, može direktno razmazati na predmetno staklo ili centrifugirati te bojiti metodama po MGG-u i Papanicolaou nakon odgovarajuće fiksacije. U upalnim artropatijama dominiraju polimorfonukleari, a limfociti, makrofazi i sinoviociti u ne-upalnim stanjima (osteoartritis, trauma) (Slika 16. i 17.). Bojenjem uzorka berlinskim modrilom mogu se dokazati depoziti Fe u makrofazima koji se vide nakon krvarenja u zglobne prostore (32).



Slika 16. Upalne stanice, pretežno limfociti i stanice sinovije, MGG x400



Slika 17. Upalne stanice, pretežno limfociti i stanice sinovije, Papanicolaou x400

(Zbirka Kliničkog zavoda za kliničku citologiju KBC Osijek)

## 6. CITOLOŠKA DIJAGNOSTIKA TEKUĆIH UZORAKA

Velik broj različitih vrsta uzoraka iz svih glavnih organskih sustava uključeno je u kategoriju eksfolijativnih tekućih uzoraka. Citodijagnostika tekućih uzoraka analizira odljuštene stanice, a njihovom obradom u citocentrifugi dobije se suspenzija stanica na malom prostoru koju je moguće morfološki analizirati, učiniti stanični blok i provesti dodatne citokemijske, imunocitokemijske i molekularne analize. Citodijagnostika tekućih uzoraka ima značajnu ulogu u obradi bolesnika s neoplastičnim i ne-neoplastičnim bolestima. Od velike je važnosti zbog nalaza malignih stanica u tjelesnim tekućinama, posebno u pacijenata bez prethodne dijagnoze maligne bolesti, jer ukazuje ne samo na moguće podrijetlo primarnog tumora već i na stupanj proširenosti maligne bolesti.

## 7. SAŽETAK

**CILJ ISTRAŽIVANJA:** Cilj ovog rada pregledno je prikazati metode prikupljanja i obrade uzoraka te mogućnosti citodijagnostike tekućih uzoraka.

**MATERIJALI I METODE:** Literatura je pretraživana prema temi i predmetu istraživanja, autorima i časopisu. Ciljana pretraga provedena je na bazama MEDLINE/PubMed, Science Direct, Google pretraživaču i putem znanstvenih članaka. Literaturni pregled obuhvaća razdoblje do 2020. godine i oslanja se na javnodostupne baze. Pri proučavanju relevantnih članaka izdvojeni su najvažniji rezultati, rasprave i zaključci koji su prikazani ovim završnim radom.

**REZULTATI:** Citodijagnostika tekućih uzoraka ima značajnu ulogu u obradi bolesnika sa neoplastičnim i ne-neoplastičnim bolestima. Od velike je važnosti u slučaju nalaza malignih stanica u tjelesnim tekućinama, osobito u pacijenata bez prethodne dijagnoze maligne bolesti, jer ukazuje ne samo na stupanj proširenosti maligne bolesti već i na moguće podrijetlo primarnog tumora. Za morfološku analizu tekući uzorci se centrifugiraju i standardno boje metodama po MGG-u i Papanicolaou. Metoda staničnog bloka osigurava uvid u arhitekturu fragmenata, korelaciju histološkog i citološkog uzorka te izradu uzoraka pogodnih za imunocitokemijske i molekularne analize. Metodom tekućinske citologije dobije se tanak sloj stanica s minimalnim preklapanjem koji uvelike olakšava morfološku analizu.

**ZAKLJUČAK:** Citodijagnostika tekućih uzoraka analizira odljuštene stanice, a njihovom obradom u citocentrifugi dobije se suspenzija stanica na malom prostoru koju je moguće morfološki analizirati, učiniti stanični blok i provesti dodatne citokemijske, imunocitokemijske i molekularne analize.

**KLJUČNE RIJEČI:** tjelesne tekućine, citologija tekućina, citodijagnostika, citocentrifuga

## 8. SUMMARY

### CYTOLOGICAL DIAGNOSTIC OF LIQUID SAMPLES

**OBJECTIVES:** The main purpose of this final paper is to clearly show methods of collecting and processing samples as well as possibilities of cytodiagnosics of liquid samples.

**MATERIAL AND METHODS:** Literature was searched by topic and subject of research, authors and journal. A targeted search was conducted on the bases of MEDLINE/PubMed, Science Direct, Google search and through scientific articles. The literature review covers the period up to 2020 and relies on publicly available databases. In studying the relevant articles, the most important results, discussions and conclusions are identified and presented in this final paper.

**RESULTS:** Cytodiagnosics of liquid samples plays a significant role in the treatment of patients with neoplastic and non-neoplastic diseases. It is of great importance in the case of finding malignant cells in bodily fluids, especially in patients without previous diagnosis of malignancy because it indicates not only the degree of the spread of malignancy but also the possible origin of the primary tumour. For morphological analysis, liquid samples are centrifuged and standardly stained by MGG and Papanicolaou methods. The cell block method provides insight into the architecture of fragments, the correlation of histological and cytological samples and the production of samples suitable for immunocytochemical and molecular analyses. The liquid based cytology method produces a thin layer of cells with minimal overlap that greatly facilitates morphological analysis.

**CONCLUSION:** Cytodiagnosics of liquid samples analyses peeled cells, and their processing in a cytocentrifuge gives a suspension of cells on the small area that can be morphologically analysed, turned into cell block and additional cytochemical, imunocytochemical and molecular analyses can be performed.

**KEYWORDS:** bodily fluids, liquid based cytology, cytodiagnosics, cytocentrifuge

**9. LITERATURA**

1. Kardum Skelin I, Fabijanić I, Jelić-Puškarić B, Šiftar Z, Kardum Paro MM, Lasan Trčić R i sur. Jedna stanica – konačna dijagnoza! Gdje prestaje struka i počinje umjetnost? *Acta Med Croatica*. 2008;62:343-9.
2. Znidarčić Ž. Klinička citologija: zašto i kako? *Acta Med Croatica*, 2013;67(5):395-400.
3. Koss L, Woyke S, Olszewski W. *Aspiration Biopsy - Cytologic Interpretation and Histologic Bases*. 4. izd. New York, NY: Iguku-Shoin; 1992.
4. Mach AJ, Adeyiga OB, Di Carlo D. Microfluidic sample preparation for diagnostic cytopathology. *Lab Chip*. 2013;13(6):1011-1026.
5. McGloin JE. Routine procedures. Techniques. U: Kocjan G, Gray W, Levine T, Kardum-Skelin I, Vielh P. *Diagnostic Cytopathology Essentials*. Edinburgh: Churchill Livingstone, Elsevier; 2013.
6. Leopold G. Koss, Myron R. Melamed. *Koss' Diagnostic Cytology and its Histopathologic Bases*. 5. izd. Philadelphia: Lippincott Williams & Wilkins; 2006. str. 1570-1603.
7. Gray W, Kocjan G. *Diagnostic Cytopathology*. 3.izd. Churchill Livingstone, Elsevier; 2010.
8. Noriega Aldave AP, Leslie JW. Transudative chylothorax in a patient with lymphangioliomyomatosis. *Respiratory Medicine Case Reports*. 2017;22:271–3.
9. Ozcakar B, Martinez CH, Morice RC, Eapen GA, Ost D, Sarkiss MG i sur. Does pleural fluid appearance really matter? The relationship between fluid appearance and cytology, cell counts, and chemical laboratory measurements in pleural effusions of patients with cancer. *Journal of Cardiothoracic Surgery*. 2010;5:63.
10. Porcel JM, Vives M: Etiology and pleural fluid characteristics of large and massive effusions. *Chest*. 2003;124:978-83.
11. Dey P. *Basic and Advanced Laboratory Techniques in Histopathology and Cytology*. Singapur: Springer Nature; 2018.
12. Ewered A., Shambayati B. Preparation techniques. Principles and techniques of specimen collection. U: Shambayati B. *Cytopathology*. Oxford University Press; 2017.

13. Krogerus L, Kholová I. Cell Block in Cytological Diagnostics: Review of Preparatory Techniques. *Acta Cytol.* 2018;62:237-43.
14. Nambirajan A, Jain D. Cell blocks in cytopathology: An update. 2018;29:505-24.
15. Lončar B, Pauzar B. Citodijagnostika izljeva. Tečaj trajnog usavršavanja medicinskih biokemičara. U: Debeljak Ž, urednik. *Analitičke tehnike u kliničkom laboratoriju: svjetlosna i masena mikroskopija.* Zagreb: Medicinska naklada; 2019. str. 65-79.
16. Martini M, Capodimonti S, Cenci T, Bilotta M, Fadda G, Larocca LM i sur. To Obtain More With Less: Cytologic Samples With Ancillary Molecular Techniques - The Useful Role of Liquid-Based Cytology. *Arch Pathol Lab Med.* 2018;142:299–307.
17. Kjeldsberg CR, Hussong JW. *Kjeldsberg's Body Fluid Analysis.* 1. izd. Chicago: American Society for Clinical Pathology; 2015.
18. Milevoj Kopcinovic L, Culej J, Jokic A, Bozovic M, Kocijan I. Laboratory testing of extravascular body fluids: National recommendations on behalf of the Croatian Society of Medical Biochemistry and Laboratory Medicine. Part I – Serous fluids. *Biochem Med.* 2020;30:31-59.
19. Shidham VB, Atkinson BF. *Cytopathologic Diagnosis of Serous Fluids.* London: Elsevier Health Sciences; 2007. str. 55-79.
20. Znidarčić Ž, Jeren T, Kaić G, Kardum-Skelin I, Knežević-Obad A, Smojver-Ježek S i sur. *Clinical Cytology and Primary Health Care of Children and Adults.* *Collegium antropologicum.* 2010;34(2):737-48.
21. McKee GT. *Urinary tract cytology.* U: Gray W, McKee GT. *Diagnostic cytopathology.* Edinburgh: Churchill Livingstone; 2003. str. 471–97.
22. Allen DJ, Challacombe B, Clovis JS, Chandra A, Dasgupta P, Popert R. Urine cytology: appropriate usage maximizes sensitivity and reduces cost. *Cytopathology.* 2005;16(3):139–42.
23. Seili-Bekafigo I, Štemberger C, Rajković Molek K. *Klinička citologija.* *Medicina Fluminensis.* 2016;52(3):301-313.
24. Rosenthal DL, Wojcik EM, Kurtycz DFI. *The Paris System for Reporting Urinary Cytology.* 1.izd. Cham Springer International Publishing; 2016.

25. Ljubić N, Stemberger C, Gjadrov Kuveždić K, Jelić Puškarić B, Miličić V. STANDARDIZIRANI NALAZ CITOLOŠKE ANALIZE URINA–SMJERNICE HRVATSKOG DRUŠTVA ZA KLINIČKU CITOLOGIJU. Liječnički vjesnik. 2018;140 (5-6):147-9.
26. Ljubić N, Gjadrov Kuveždić K, Jelić Puškarić B, Miličić V, Stemberger C., Vasilj A i sur. PARIŠKA KLASIFIKACIJA THE PARIS SYSTEM (TPS) FOR REPORTING URINE CYTOLOGY – PRIKAZ DIJAGNOSTIČKIH KATEGORIJA U CITOLOGIJI URINA. Liječnički vjesnik. 2018;140(5-6):143-6.
27. Miličić V, Prvulović I. Mogućnosti citodijagnostike bolesti mokraćnog sustava. U: Miličić v, Tomašković I, Butković-Soldo S. Zbornik radova, Suvremeni pristup infektivnim i neoplastičnim bolestima mokraćnog sustava. Osijek: Studio HS internet: Udruga EduMOS; 2015. str.34-47.
28. Sysmex. SEED Body Fluids– Cerebrospinal fluid (CSF): a material with special requirements. Dostupno na adresi: <https://www.sysmex-europe.com/fileadmin/media/f100/SEED/CSF - a material with special requirements.pdf>. Datum pristupa: 17.8.2020.
29. Collins L. Examination of Body Fluids: Preparation of Slides and Cell Morphology. Clin Lab Sci. 2009;22(1):49
30. Kocjan G, Gray W, Levine T, Kardum Skelin I, Vielh P. Cerebrospinal fluid. U: Kocjan G, Gray W, Levine T, Kardum Skelin I, Vielh P. Diagnostic Cytopathology Essentials. Edinburgh: Churchill Livingstone, Elsevier. 2013. str 360-366.
31. Rahimi J, Woehrer A. Overview of cerebrospinal fluid cytology. Handb Clin Neurol. 2017;145:563-71.
32. Kocjan G, Gray W, Levine T, Kardum Skelin I, Vielh P. Synovial fluid. U: Kocjan G, Gray W, Levine T, Kardum Skelin I, Vielh P. Diagnostic Cytopathology Essentials. Edinburgh: Churchill Livingstone, Elsevier. 2013. str. 387-391.



## 10. ŽIVOTOPIS

### Osobni podatci:

- Ime i prezime: Maja Maričić
- Datum rođenja: 1. listopada 1998.
- Adresa: Ulica Biskupa Antuna Mandića 70 A, 31400 Đakovo (Hrvatska)
- Tel.: +38595/ 815-8176
- E-mail adresa: [maricicmaja921@gmail.com](mailto:maricicmaja921@gmail.com)

### Obrazovanje:

- 2005.-2013. Osnovna škola Ivana Gorana Kovačića, Đakovo
- 2013.-2017. Opća gimnazija Antuna Gustava Matoša, Đakovo
- 2017.-2020. Preddiplomski sveučilišni studij Medicinsko laboratorijska dijagnostika, Medicinski fakultet Osijek, Sveučilište Josipa Jurja Strossmayera u Osijeku