

Značaj scintigrafije limfnog čvora stražara kod malignog melanoma trupa

Vejseli, Hatidže

Undergraduate thesis / Završni rad

2020

Degree Grantor / Ustanova koja je dodijelila akademski / stručni stupanj: **Josip Juraj Strossmayer University of Osijek, Faculty of Medicine Osijek / Sveučilište Josipa Jurja Strossmayera u Osijeku, Medicinski fakultet Osijek**

Permanent link / Trajna poveznica: <https://urn.nsk.hr/urn:nbn:hr:152:973148>

Rights / Prava: [In copyright](#)/[Zaštićeno autorskim pravom.](#)

Download date / Datum preuzimanja: **2025-03-05**



Repository / Repozitorij:

[Repository of the Faculty of Medicine Osijek](#)



SVEUČILIŠTE JOSIPA JURJA STROSSMAYERA U OSIJEKU
MEDICINSKI FAKULTET OSIJEK
PREDDIPLOMSKI SVEUČILIŠNI STUDIJ MEDICINSKO
LABORATORIJSKA DIJAGNOSTIKA

Hatidže Vejseli

ZNAČAJ SCINTIGRAFIJE LIMFNOG
ČVORA STRAŽARA KOD MALIGNOG
MELANOMA TRUPA

Završni rad

Osijek, 2020.

SVEUČILIŠTE JOSIPA JURJA STROSSMAYERA U OSIJEKU
MEDICINSKI FAKULTET OSIJEK
PREDDIPLOMSKI SVEUČILIŠNI STUDIJ MEDICINSKO
LABORATORIJSKA DIJAGNOSTIKA

Hatidže Vejseli

ZNAČAJ SCINTIGRAFIJE LIMFNOG
ČVORA STRAŽARA KOD MALIGNOG
MELANOMA TRUPA

Završni rad

Osijek, 2020.

Rad je ostvaren u: Klinički zavod za nuklearnu medicinu i zaštitu od zračenja, KBC Osijek,
Medicinski fakultet Osijek

Mentor rada: doc. dr. sc. Darija Šnajder Mujkić, dr. med.

Rad ima 29 listova, 4 tablice i 5 slika.

Zahvala

Najiskrenije zahvaljujem svojoj mentorici, doc. dr. sc. Dariji Šnajder Mujkić, na izdvojenom vremenu, usmjeravanju i pomoći tijekom izrade ovoga rada.

Najveće hvala mojoj obitelji i prijateljima na velikom strpljenju, ljubavi i podršci, koju su mi pružali tijekom studija i što su uvijek bili uz mene.

SADRŽAJ

1. UVOD.....	1
1.1. Melanom trupa.....	1
1.1.1. Klinička slika melanoma trupa.....	2
1.1.2. Dijagnostika melanoma trupa.....	3
1.2. Scintigrafija limfnog čvora stražara	3
1.2.1. Postupak scintigrafije limfnoga čvora stražara	3
2. CILJEVI.....	5
3. MATERIJAL I METODE	6
3.1. Ustroj studije.....	6
3.2. Ispitanici	6
3.3. Metode.....	6
3.4. Radiofarmak i priprema radiofarmaka	7
3.5. Metodologija limfoscintigrafije kod sentinel limfnog čvora.....	8
3.6. Statističke metode	10
4. REZULTATI.....	11
5. RASPRAVA	15
6. ZAKLJUČAK	17
7. SAŽETAK	18
8. SUMMARY	19
9. LITERATURA.....	21
10. ŽIVOTOPIS	23

POPIS KRATICA

LČ limfni čvor

SLČ sentinel limfni čvor/ limfni čvor čuvar/ limfni čvor stražar

SSM površinsko šireći melanom

NM nodularni melanom

LMM lentigo maligna melanom

ALM akralni lentiginozni melanom

KZZNM Klinički zavod za nuklearnu medicinu i zaštitu od zračenja

KBCO Klinički bolnički centar Osijek

1. UVOD

Pojam limfni čvor „stražar“ ili „sentinel“ limfni čvor (engl. sentinel lymph node concept, SLN concept, guard lymph node) odnosi se na prvi limfni čvor u koji se drenira limfa iz određene regije. Klinička opažanja sugeriraju da se karcinomi epitelne prirode šire ponajprije limfnim putem (1, 2). Ukoliko u „sentinel“ limfnom čvoru (SLČ) ne pronalazimo tumorske stanice, pretpostavka je kako nema ni metastaza (grč. metástasis), odnosno bolest nije uznapredovala. Upravo zbog činjenice da je bolest u početnom stadiju, liječenje će biti manje radikalno, oporavak brži, te će šanse za potpunim oporavkom i kvalitetnijim životom bolesnika biti veće.

Iako povijest melanoma započinje u 18. stoljeću, opisom Johna Huntera, povijest limfoscintigrafije, kao metode prikaza SLČ-a, započela je tek prije 50-ak godina. Rudolf Virchow je u drugoj polovici 19. stoljeća postulirao kako limfni čvorovi funkcioniraju kao filteri te tako istaknuo povezanost limfnih čvorova i metastaza melanoma, dok su prva istraživanja o ulozi limfnog sustava u širenju stanica raka i metastaza provedena tek 1950.-ih (3). Prvi, koji u obzir uzima limfne puteve kao prvu obrambenu liniju širenja metastaza, bio je Cabanas 1977. godine, a nakon njega Donald L. Morton sa suradnicima, 90-ih godina prošlog stoljeća, uvodi scintigrafiju SLČ-a kao dio operativnog zahvata prilikom odstranjenja melanoma. Isto tako, tek nakon jednog desetljeća dokazivanja metode, kada su ju primijenili Alex i Krag sa suradnicima, limfoscintigrafija je postala metodom izbora u klasifikaciji bolesnika s melanomom (4).

Melanom spada među najzloćudnije tumore kože, čiji je uzrok nastajanja maligno alteriranje pigmentnih stanica melanocita. Iako čini relativno mali postotak (5 %) svih primarnih zloćudnih tumora kože, odgovoran je za veliki postotak (oko 80 %) svih smrtnih slučajeva kožnih tumora. Budući da se melanom širi infiltracijom, limfogeno i hematogeno, invazivnost primarnog tumora i individualan način širenja mogu biti razlog tomu da i manji primarni melanomi imaju udaljene metastaze (4).

1.1. Melanom trupa

Melanomi trupa čine otprilike jednu trećinu svih zloćudnih melanoma, dok veći ostatak čine melanomi glave i vrata te ekstremiteta. Uočen je stalni porast broja melanoma, što dovodi do činjenice da je jedan od tumora s najvećim širenjem posljednjih godina. Godišnje se broj oboljelih povećava za oko 7 %. U Republici Hrvatskoj svake je godine oko 580 novih slučajeva, dok je

novootkrivenih melanoma 2016. godine bilo čak 800 (5). U mnogim je zemljama prisutan porast incidencije melanoma kože pa je melanom u nekim populacijama jedno od deset najčešćih sijela raka. Porast incidencije direktno je povezan sa znatnim oštećenjem ozonskog sloja, koji apsorbira UV-B zračenje pa se u sljedećim desetljećima očekuje drastičan porast melanoma (1).

Važnim čimbenicima rizika pripadaju: utjecaj sunčeve svjetlosti (UV-B zrake valne duljine od 290 do 320 nm), genetički čimbenici i predispozicija (albinizam, poremećaj replikacije DNA, bazocelularni nevus), atrofične kožne promjene (kožna tuberkuloza, eritematozni lupus i lichen planus), iradijacija, imunosupresija i sl. (1). Posebnu predispoziciju za rak kože predstavlja svijetla put, odnosno koža koja na ekspoziciju UV zračenju reagira opeklinama (4).

1.1.1. Klinička slika melanoma trupa

Klinička slika melanoma ovisi o lokalizaciji melanoma na koži, koji se može pojaviti na bilo kojem području tijela. Primarni melanom kod žena se najčešće pojavljuje na leđima i donjim ekstremitetima, dok je kod muškaraca učestaliji melanom trupa. Patohistološki se melanom dijeli na četiri osnovna tipa primarnog kožnog melanoma: površinsko šireći melanom (SSM), nodularni melanom (NM), lentigo maligna melanom (LMM) i akralni lentiginozni melanom (ALM). Najčešći melanom, **površinsko šireći melanom**, koji se pojavljuje u 70 % slučajeva, karakteriziraju promjene na već postojećim madežima poput lezija u obliku niskih ili lagano uzdignutih promjena promjera od 6 do 8 mm, nepravilnih rubova i s varijabilnom pigmentacijom na području gornjeg dijela leđa. Idući po učestalosti, s pojavnošću od 15 do 30 %, **nodularni melanom**, raste brzo (nekoliko tjedana ili mjeseci) i izgleda je izdignute papule tamnosmeđe ili crne boje, koja može ulcerirati ili krvariti, a mjesto pojave su najčešće trup i noge. Slijedi **lentigo maligna melanom**, koji se javlja u 4 - 10 % bolesnika, najčešće u starijih osoba (70 godina) na glavi i vratu, koji dugo raste, a samo mali je postotak takvih melanoma invazivan. Pojavljuje se kao smeđa makula s varijabilnom pigmentacijom, nepravilnih rubova i veličine veće od 1 cm. Posljednji je **akralni lentiginozni melanom**, najrjeđi od svih melanoma, s pojavnošću 2 - 8 %, koji je pak vrlo čest melanom u Afrikanaca, Azijata i Hispanaca. Pojavljuje se kao smeđe-crna pigmentacija promjera 3 cm ili više, najčešće na palmarnom dijelu tabana ili ispod noktiju (1, 6).

1.1.2. Dijagnostika melanoma trupa

U dijagnostici melanoma, klinička detekcija ima vrlo važnu ulogu. Prognostičke čimbenike, koji ukazuju na promjene, možemo podijeliti na rane/suptilne te kasne/razvijene promjene različitoga stupnja. U rane znakove spadaju: male papule s teleangiektazijama, zone učvršćivanja i induracije kože te mala područja iregularne keratoze i ljuštenja. Nešto više vidljivi su kasniji znakovi poput: gubitka rubova, točkastih/difuznih promjena pigmentacije te regularne i uzdignute zone hiperkeratoze. Vrlo kasni znakovi uključuju ulcerirajuće lezije i perzistirajuće ulceracije uzdignutih rubova (1, 4, 7).

1.2. Scintigrafija limfnog čvora stražara

Scintigrafija limfnog čvora stražara je minimalno invazivna dijagnostička slikovna metoda u nuklearnoj medicini, koja se temelji na snimanju bioraspodjele radiofarmaka od područja intradermalnog ubrizgavanja, odnosno, područja primarnog tumora, do limfnih čvorova u koje se drenira limfa iz područja tumora. Radiofarmaci obilježeni su radionuklidom, koji u pravilu emitira gama-zračenje jer je ono dovoljno prodorno da stigne od izvora u tijelu pacijenta do vanjskog detektora zračenja (7, 8). S obzirom na preživljavanje kod malignog melanoma, postupak se prema literaturi preporučuje kod pacijenata s debljinom melanoma 1,2 - 3,5 mm po Breslowu (4).

1.2.1. Postupak scintigrafije limfnoga čvora stražara

Za limfoscintigrafiju se najčešće primjenjuju koloidne čestice obilježene ^{99m}Tc -om, u pravilu veličine 50 - 200 nm. Injicirane koloidne čestice aktivno se transportiraju od intersticija do limfnih čvorova zbog aktivnih pokreta mišićne mase.

Nakon intradermalnog unošenja radiofarmaka oko mjesta ekscizijske biopsije melanoma i njegove biodistribucije, pomoću posebnih uređaja za slikanje (npr. gama-kamera), napravi se slikovni prikaz prostorne i vremenske raspodjele nakupljanja radiofarmaka u dijelu tijela od interesa (7).

U limfoscintigrafiji melanoma trupa područje od interesa su sentinel limfni čvorovi u trupu, tj. oni u blizini melanoma trupa u kojima se prvo uoči nakupljanje radiofarmaka te se prvi prikazuju na scintigramu (8). Rezultat scintigrafije je scintigram (scintigrafska snimka), odnosno,

dvodimenzionalni prikaz raspodjele radioaktivnosti u organu i tijelu. S druge strane, korištenjem dodatnih tehnika poput tomografije, može se dobiti slikovni prikaz u trodimenzionalnom obliku, a kompjuterskom tomografijom i anatomske informacije ispitivane regije. Scintigram u sebi sjedinjuje podatke o morfologiji i funkciji organa i tkiva (8, 9, 10).

Općenito, uređaji koje koristimo u scintigrafiji jesu scintigraf i gama-kamera, koji kao detektor gama-zračenja koriste scintilacijski detektor izrađen od kristala NaI (Tl). Scintigraf je zapravo brojačka sonda, koja se sustavno mehanički pomiče iznad tijela pacijenta, a izmjerena razina radioaktivnosti prevodi se u slikovnu informaciju preko pisača u boji ili na fotografskom filmu. Gama-kamere prema izvedbi dijelimo na: statičke planarne i tomografske. Planarni scintigram nema informaciju o dubini na kojoj se nalazi prikazana radioaktivnost, dok se tomografskim scintigramom može dobiti puna trodimenzionalna informacija o raspodjeli radiofarmaka. Prilikom takvih snimanja koriste se gama-kamere s jednim, dva ili više detektora, koje rotiraju oko tijela (8, 10, 11). Za dodatne anatomske informacije područja koja snimamo može se učiniti SPECT/CT.

2. CILJEVI

Ciljevi ovog istraživanja jesu:

- 1) ispitati broj scintigrafija limfnog čvora stražara kod malignog melanoma učinjenih na Kliničkom zavodu za nuklearnu medicinu i zaštitu od zračenja KBC-a Osijek unazad 10 godina;
- 2) izračunati udio limfoscintigrafija kod malignog melanoma trupa u ukupnom broju;
- 3) odrediti povezanost pojave melanoma trupa sa spolom i dobi pacijenata;
- 4) ispitati drenažne puteve ovisno o lokalizaciji melanoma trupa;
- 5) ispitati broj detektiranih limfnih čvorova.

3. MATERIJAL I METODE

3.1. Ustroj studije

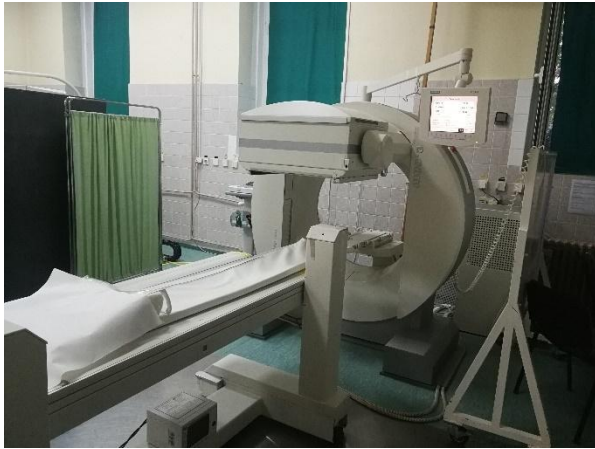Istraživanje je ustrojeno kao presječna studija s povijesnim podacima u kojem su isti prikupljeni pregledom kartoteke obavljenih limfoscintigrafija na Kliničkom zavodu za nuklearnu medicinu i zaštitu od zračenja, analizirani, prikazani i interpretirani shodno ciljevima istraživanja.

3.2. Ispitanici

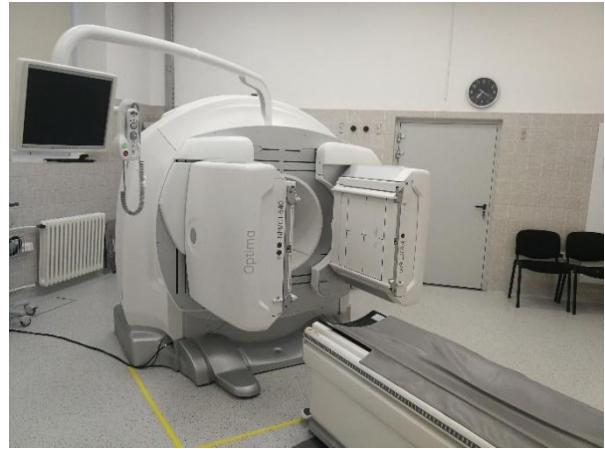Ispitanici istraživanja su pacijenti obaju spolova i svih dobnih skupina, oboljeli od malignoga melanoma, kojima je unazad 10 godina na Kliničkom zavodu za nuklearnu medicinu i zaštitu od zračenja KBC-a Osijek napravljena scintigrafija limfnog čvora stražara. Kriterij za isključivanje ispitanika iz istraživanja nedostatna je medicinska dokumentacija, koja ne sadrži tražene podatke za analizu, primjerice pacijenti kod kojih je limfoscintigrafija učinjena prije više od 10 godina, nepoznat spol i dob pacijenata, nepoznata lokalizacija primarnog malignog melanoma, nepoznata lokalizacija i broj pronađenih limfnih čvorova stražara.

3.3. Metode

Relevantni demografski i klinički podaci prikupljeni su iz arhive medicinske dokumentacije Kliničkog zavoda za nuklearnu medicinu i zaštitu od zračenja KBC-a Osijek. Limfoscintigrafija je učinjena korištenjem ^{99m}Tc -Nanocolla i snimljena pomoću dviju kamera: Siemens e-Cam gama kamera (Slika 1.) i GE Healthcare Optima NM/CT 640 SPECT/CT (Slika 2.) prema standardnom protokolu dvojne studije te obrađena odgovarajućim programskim sustavima. Zabilježeni su dob i spol pacijenata, ukupan broj učinjenih limfoscintigrafija kod malignih melanoma, broj učinjenih limfoscintigrafija kod malignih melanoma trupa, broj i lokalizacija melanoma na trupu te broj i lokalizacija uočenih limfnih čvorova stražara na scintigramu.



Slika 1. Siemens e-Cam gama kamera (izradila autorica)



Slika 2. GE Healthcare Optima NM/CT 640 SPECT/CT (izradila autorica)

3.4. Radiofarmak i priprema radiofarmaka

Radiofarmak je potreban za vizualizaciju limfnog puta od mjesta injekcije do sentinel limfnog čvora, gdje se mora skupiti i zadržati, zbog njegove detekcije i identifikacije gama-sondom pred- i intraoperativno, ili prije i poslije biopsije. Radiofarmaci se sastoje od molekula nosača, čija je uloga širenje tijelom, i radioaktivnog izotopa određenog kemijskog elementa vezanog za nosač, a čija je uloga vizualizacija. Najčešće korišteni radionuklid u nuklearnoj medicini, tehnećij ^{99m}Tc , karakterizira povoljno vrijeme poluraspada, jeftin i brz način dobivanja u laboratoriju, mogućnost stvaranja niza kemijskih spojeva, kao i povoljne slikovne karakteristike te relativno nisko radijacijsko opterećenje. Međutim, upravo zbog njegovog kratkog vremena poluraspada od 6 sati, onemogućeno je njegovo skladištenje i prijevoz je vrlo skup, stoga se isporučuje u bolnice u obliku matičnog nuklida ^{99}Mo u generatorima, uređajima koji osiguravaju zaštitu od zračenja prilikom transporta i smanjuju dodatnu radijaciju prilikom njihovog korištenja u medicinskoj ustanovi. (11, 12)

^{99m}Tc , koji nastaje propadanjem ^{99}Mo , kemijski je ekstrahiran iz $^{99}\text{Mo}/^{99m}\text{Tc}$ -generatora. Većina komercijalnih generatora, koji se koriste u bolnicama, koriste kromatografiju na stupcu, pri čemu se adsorbiranjem $^{99}\text{MoO}_4^{2-}$ na Al_2O_3 i propadanjem ^{99}Mo , formira pertehnetat $^{99m}\text{TcO}_4^-$. Propuštanjem normalne fiziološke otopine kroz kolonu, eluira se topljivi $^{99m}\text{TcO}_4^-$ koji se dalje može koristiti kao radiofarmak ili u slučaju limfoscintigrafije za obilježavanje. Obilježavanje se izvodi tako da se otopina pertehnetata određene aktivnosti dodaje liofiliziranoj smjesi spoja, koji

se želi obilježiti i kositar-(II)-klorida, kao bitnih komponenti komercijalnih kitova. Jedan generator ^{99m}Tc , koji sadrži samo nekoliko μg ^{99}Mo , snažno proizvodi ^{99m}Tc više od tjedan dana, čime se može dijagnosticirati do 10 000 pacijenata.

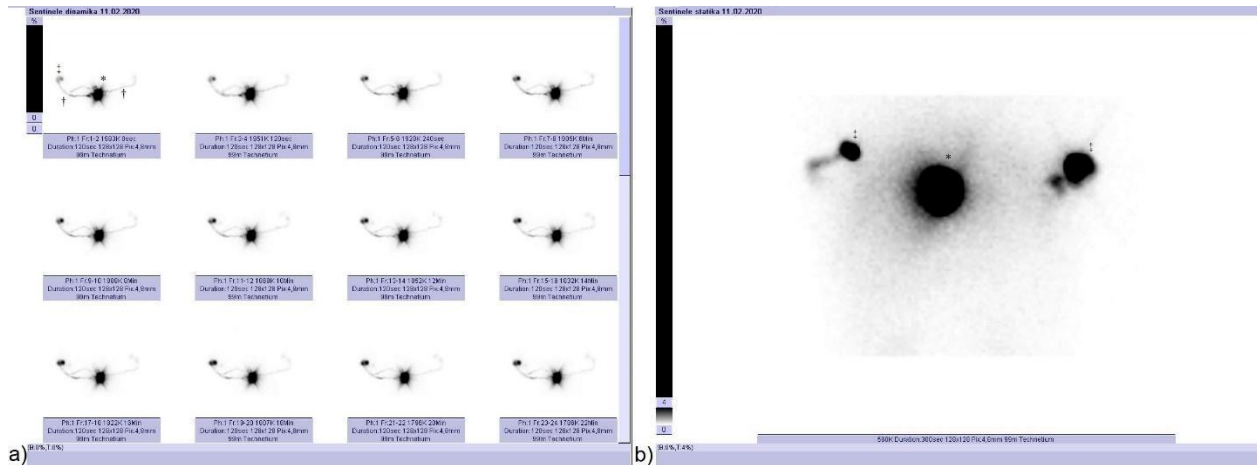
Na europskom je tržištu najkorišteniji radiofarmak za limfoscintigrafiju ^{99m}Tc -Nanocoll (GE Healthcare, Chicago, SAD), koji se koristi i na KZZNM u KBCO, čije su koloidne čestice albumina veličine 50 - 200 nm (8, 11). Odabir radiofarmaka ovisi o nizu čimbenika, koji utječu na brzinu drenaže, od kojih je prvi veličina koloidnih čestica. Česticama koloida, čija veličina prelazi graničnu veličinu, spriječen je ulazak u limfne žile te se čestice ne šire, već ostaju u tkivu, stoga se pri odabiru radiofarmaka u obzir uzima optimalna veličina koloidnih čestica. Osim veličine čestica, brzina drenaže ovisi i o drugim čimbenicima, poput osobine tkiva, veličini i poroznosti limfnih žila, o dobi i stanju bolesnika i sl. (11).

Priprema radiofarmaka započinje stavljanjem bočice koja sadrži koloidne čestice albumina u prikladan olovni štit, nakon čega se u bočicu aseptično uvodi 1 - 5 ml natrijevog pertehnetata (^{99m}Tc) aktivnosti 185 do 5550 MBq (5 - 150 mCi). Ukoliko je radiofarmak namijenjen djeci, moguće ga je razrijediti u omjeru 1:50 s natrijevim kloridom za injekcije. Slijedi otpuštanje viška tlaka u bočici jednostavnim povlačenjem jednakog volumena plina u štrcaljku te pažljivo preokretanje bočice nekoliko puta, kako bi se otopio njezin sadržaj. Idući korak je kromatografija. Za papirnu kromatografiju bočica ostaje stajati 5 - 10 minuta na sobnoj temperaturi (15 - 25°C), dok za kromatografiju na TLC-SA treba stajati 30 minuta. Prije povlačenja doze treba protresti bočicu i ni u kojemu slučaju pripravak ne smije biti u kontaktu sa zrakom (12).

Scintigrafija limfnog čvora stražara kod melanoma trupa nakon obilježavanja izvodi se tako da se intradermalno injicira 5 - 120 MBq radiofarmaka podijeljeno u 4-6 injekcija (volumena oko 0,1 - 0,2 mL) oko mjesta ekscizijske biopsije melanoma (13).

3.5. Metodologija limfoscintigrafije kod sentinel limfnog čvora

Postupak prijeoperacijske limfoscintigrafije jednostavan je postupak i ne zahtjeva dodatne pripreme. Metoda se sastoji od intradermalnog injiciranja malih volumena (0,1 - 0,5 mL) pripremljenog ^{99m}Tc -koloida oko mjesta ekscizijske biopsije te se snima dvojna studija, koja se sastoji od dinamičke i statičke scintigrafije. (Slika 3.)



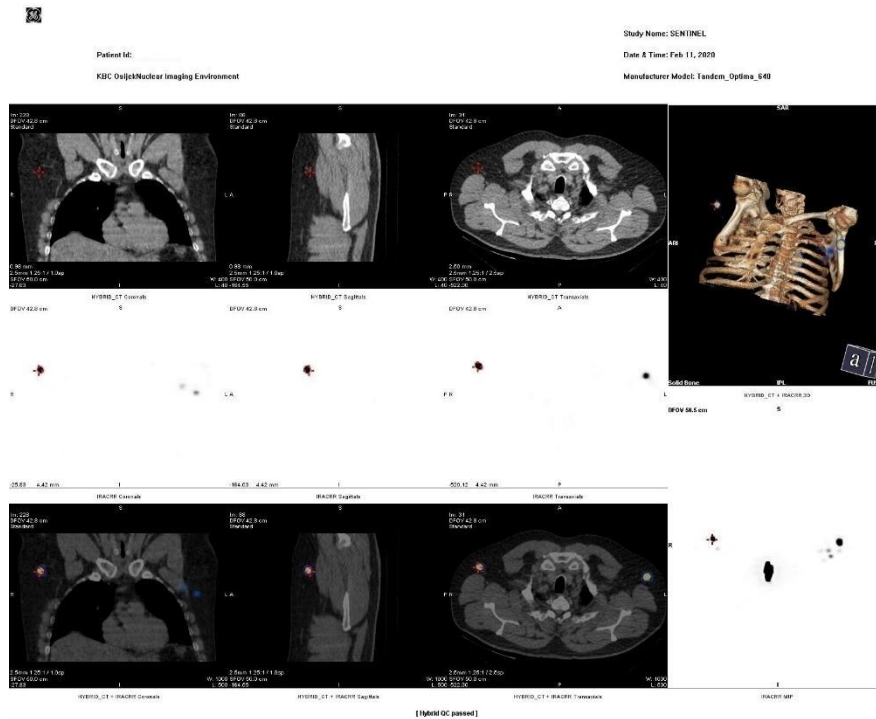
Slika 3. Scintigrafija limfnog čvora stražara kod melanoma na leđima uz prikaz obaju limfnih puteva i sentinel limfnih čvorova u obje aksilarne regije. (izradila autorica)

a) dinamička studija b) statička snimka

*mjesto injiciranja, †limfni putevi, ‡sentinel limfni čvorovi

Dinamička scintigrafija obuhvaća snimanje neposredno nakon aplikacije radiofarmaka. Radiofarmak vrlo brzo putuje limfom do regionalnih limfnih čvorova, stoga je kod malignog melanoma od velike važnosti snimanje započeti unutar prve minute nakon aplikacije radiofarmaka. Unutar 20 do 45 min uzastopno se snimaju 30 - 45 ili više sličica, odnosno, scintigrama, u jednoj ili dvije projekcije. Rezultat dinamičke scintigrafije prikaz je sekvencijskih scintigrama, čijom je analizom vidljiv tijek limfe kroz limfne žile prema nekoliko drenažnih područja i postupno nakupljanje radiofarmaka u limfnim čvorovima – SLČ. (Slika 3.a).

Nakon toga slijedi višekратно snimanje bolesnika do potpune vizualizacije SLČ-a, odnosno statička scintigrafija (Slika 3.b), a snima se iznad područja gdje se vizualizira SLČ. Najčešće se odvija i do 4 sata nakon aplikacije radiofarmaka, a samo snimanje traje 5 min, no snimanje se može produžiti i do 24h nakon injiciranja radiofarmaka. Rezultat statičke scintigrafije snimke su SLČ-a u različitim projekcijama, kako bismo točno odredili njegov položaj u tijelu – anteriorna, posteriorna, lateralna ili polukosa projekcija (8). Naposljetku, dolazi do identifikacije SLČ-a gama-sondom i obilježavanja mjesta markerom, na kojemu će se izvršiti biopsija, nakon čega se SLČ šalje na patohistološku analizu. Dodatno se može učiniti i SPECT/CT, što daje dodatne informacije o anatomskoj lokalizaciji SLČ-a (Slika 4.).



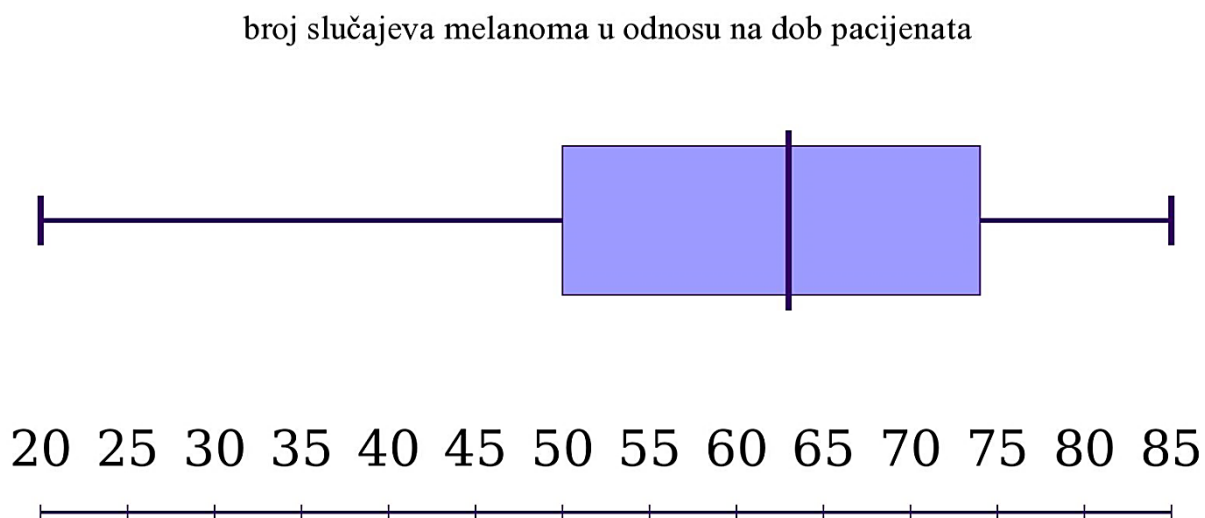
Slika 4. SPECT/CT limfnog čvora stražara kod melanoma na leđima s prikazom jednog limfnog čvora u objema aksilama. (izradila autorica)

3.6. Statističke metode

Kategorijski podaci predstavljani su apsolutnim i relativnim frekvencijama. Normalnost raspodjele numeričkih varijabli testirana je Kolmogorov–Smirnovljevim testom. Aritmetička sredina i standardna devijacija korištene su za opis numeričkih podataka u slučaju normalne distribucije, a suprotnom medijan i interkvartilni raspon. χ^2 -kvadratnim testom testirane su razlike kategorijskih varijabli, ukoliko je bilo potrebno, i Fisherovim egzaktnim testom. Studentov T test korišten je za testiranje razlika normalno raspodijeljenih numeričkih varijabli između dviju nezavisnih skupina, a u slučaju odstupanja od normalne raspodjele korišten je neparametrijski Mann–Whitney U test. Razina statističke značajnosti postavljena je na $\alpha=0,05$, a program koji je korišten za statističku analizu je MedCalc (inačica 18, Ostend, Belgija).

4. REZULTATI

U svrhu izrade ovoga rada analizirani su svi slučajevi scintigrafija limfnog čvora stražara kod malignih melanoma unazad 10 godina u KBCO. Od ukupno 265 učinjenih limfoscintigrafija u pacijenata s malignim melanomom, 107 je limfoscintigrafija u pacijenata s malignim melanomom trupa, što znači da udio limfoscintigrafija kod malignog melanoma trupa u ukupnom broju limfoscintigrafija kod malignih melanoma iznosi 40 %. Aritmetička sredina dobi svih pacijenata je $61,3 \pm 14,9$, srednja dob muških ispitanika iznosila je $62,5 \pm 14,5$, a žena $59,1 \pm 15,7$ godina. Najmlađi ispitanik imao je 20, a najstariji 85 godina (Slika 5.).



Slika 5. Broj slučajeva melanoma u odnosu na dob pacijenata. (izradila autorica)

Nije uočena značajna razlika u broju melanoma između muških i ženskih pacijenata u odnosu na dob (χ^2 test, $P = 0,48$) (Tablica 1.).

Tablica 1. Broj melanoma u odnosu na dob i spol pacijenata

dob	MUŠKI PACIJENTI	ŽENSKI PACIJENTI	<i>ukupno</i>	P*
20 - 29 godina	1	2	3	0,48
30 - 39 godina	5	1	6	
40 - 49 godina	8	8	16	
50 - 59 godina	15	8	23	
60 - 69 godina	12	6	18	
70 - 79 godina	25	8	33	
80 - 89 godina	5	3	8	

* χ^2 test

U odnosu na spol, nešto je više muških pacijenata, njih 71 (66,4 %) od ženskih pacijenata, kojih je 36 (33,6 %). S obzirom na lokalizaciju melanoma trupa bolesnici su podijeljeni u 3 skupine (leđa, toraks, abdomen). Na leđima se melanom pojavio u 88 pacijenata (82,2 %), na abdomenu u 11 pacijenata (10,3 %) te na toraksu u 8 pacijenata (7,5 %).

Nije uočena značajna razlika u lokalizaciji melanoma između muških i ženskih pacijenata (χ^2 test, $P = 0,28$) (Tablica 2.).

Tablica 2. Lokalizacija melanoma u odnosu na spol pacijenata

	MUŠKI PACIJENTI	ŽENSKI PACIJENTI	<i>ukupno</i>	P*
LEĐA	60 (56,1 %)	28 (26,2 %)	88 (82,2 %)	0,28
ABDOMEN	5 (4,7 %)	6 (5,6 %)	11 (10,3 %)	
TORAKS	6 (5,6 %)	2 (1,8 %)	8 (7,5 %)	
<i>ukupno</i>	71 (66,4 %)	36 (33,6 %)	107	

* χ^2 test

U odnosu na drenažne puteve melanoma, tj. prema lokalizaciji sentinel limfnih čvorova, razlikujemo 10 lokalizacija: desna aksilarna regija, lijeva aksilarna regija, obje aksilarne regije, desna ingvinalna regija, lijeva ingvinalna regija, lijeva lumbalna regija, lijeva cervikalna regija, ilijačna i pektoralna regija, aksilarna regija uz anatomske blisku lokaciju te bez vidljivih SLČ-ova. Kod najvećeg broja pacijenata dolazi do pojave sentinel limfnih čvorova u desnom i/ili lijevom aksilarnom području. Nije uočena značajna razlika u lokalizaciji SLČ-a u odnosu na lokalizaciju melanoma (χ^2 test, $P = 0,49$) (Tablica 3.).

Tablica 3. Raspodjela pacijenata s obzirom na lokalizaciju melanoma trupa i područje sentinela

LOKALIZACIJA MELANOMA	BROJ MELANOMA	LOKALIZACIJA SENTINELA	BROJ SLČ-ova	P*
leđa	88 (82,2 %)	desna aksilarna regija	28	0,49
		lijeva aksilarna regija	35	
		obje aksilarne regije	14	
		desna ingvinalna regija	1	
		lijeva ingvinalna regija	1	
		lijeva lumbalna regija	1	
		ilijačna i pektoralna regija	1	
		aksila uz anatomske blisku lokaciju	6	
		bez vidljivih SLČ-ova	1	
abdomen	11 (10,3 %)	desna aksilarna regija	5	0,49
		lijeva aksilarna regija	5	
		obje aksilarne regije	1	
toraks	8 (7,5 %)	desna aksilarna regija	3	0,49
		lijeva aksilarna regija	3	
		obje aksilarne regije	1	
		lijeva cervikalna regija	1	

* χ^2 test

Ukupan broj pronađenih sentinel limfnih čvorova u limfoscintigrafijama pacijenata s malignim melanomom trupa iznosi 179. Kod muških je pacijenata pronađeno ukupno 122 (68,2 %), a kod ženskih je pacijenata pronađeno 57 (31,8 %) SLČ-a. U najviše pacijenata, njih 57, pronađen je jedan SLČ, dva SLČ-a kod 34 pacijenta, a kod jednog pacijenta čak 6 SLČ-a (Tablica 4.).

Nije uočena značajna razlika u broju sentinel limfnih čvorova pronađenih u muških i ženskih pacijenata (χ^2 test, $P = 0,49$) (Tablica 4.).

Tablica 4. Broj sentinel limfnih čvora u muških i ženskih pacijenata

BROJ SLČ-A	BROJ MUŠKIH PACIJENATA	BROJ ŽENSKIH PACIJENATA	UKUPNO	P*
0	0	1	1	0,46
1	40	17	57	
2	19	15	34	
3	6	2	8	
4	5	1	6	
5	0	0	0	
6	1	0	1	
ukupno	71	36	107	

* χ^2 test

5. RASPRAVA

Melanomi trupa čine otprilike jednu trećinu svih zloćudnih melanoma, a s godinama dolazi do stalnog porasta broja oboljelih od melanoma, što ga čini jednim od tumora s najvećom ekspanzijom u posljednjih godina (5). Metoda, kojom se u nuklearnoj medicini radiofarmakom obilježavaju sentinel limfni čvorovi, limfni čvorovi kojim otkrivamo postojanje metastaze maligne bolesti, naziva se scintigrafija limfnog čvora stražara ili limfoscintigrafija (1, 2).

Ova presječna studija s povijesnim podacima obuhvatila je 107 pacijenata s malignim melanomom trupa, kojima je unazad 10 godina obavljena scintigrafija sentinel limfnog čvora na Kliničkom zavodu za nuklearnu medicinu i zaštitu od zračenja KBC-a Osijek. Postotak limfoscintigrafija učinjenih kod pacijenata s malignim melanomom trupa u odnosu na ukupan broj učinjenih limfoscintigrafija iznosi 40 %, dok prema literaturi udio melanoma trupa iznosi jednu trećinu ukupno dijagnosticiranih malignih melanoma (5).

Aritmetička sredina dobi pacijenata je $61,3 \pm 14,9$ godina, u rasponu od 20 do 85 godina. Nešto je više muških pacijenata, njih 71 (66,4 %) od ženskih pacijenata, kojih je 36 (33,6 %). S obzirom na dob, nije uočena značajna razlika u pojavi melanoma. Autor Ali i suradnici u svojem radu opisuju prevalenciju malignog melanoma kod žena u mlađoj životnoj dobi (4:10 u dobi od 20 do 24 godine) s promjenom u starijoj životnoj dobi te povećanim brojem melanoma u muškaraca (16:10 iznad 85 godina) s izraženijim povećanjem incidencije u muškaraca nakon 55. godine (14). U ovom istraživanju srednja dob žena bila je nešto niža od srednje dobi muškaraca, a najveći broj muškaraca (njih 25) bio je u dobi između 70 i 79 godina starosti.

Isto tako, nije uočena značajna razlika u lokalizaciji melanoma trupa između muških i ženskih pacijenata. U većini slučajeva (82,2 %) maligni melanom lociran je na leđima, dok je u ostalima lociran na abdomenu i toraksu pacijenata. Druge retrospektivne studije pokazuju otprilike istu pojavnost malignog melanoma na toraksu i abdomenu (15).

U odnosu na drenažne puteve melanoma, tj. lokalizaciji sentinel limfnih čvorova kod najvećeg broja pacijenata dolazi do pojave sentinel limfnih čvorova u desnom ili lijevom aksilarnom području ili u oba područja istovremeno. U nekoliko slučajeva došlo je i do pojave SLČ-a u aksili uz anatomske blisku lokaciju poput nuhalne regije, vrata, ramena i pektoralne regije. Ostala područja pojavljivanja SLČ-ova jesu: desna ingvinalna regija, lijeva ingvinalna regija, lijeva

lumbalna regija, lijeva cervikalna regija, ilijačna i pektoralna regija. Uočen je 1 slučaj malignog melanoma trupa bez vidljivog SLČ-a na scintigramu.

Drugi autori također potvrđuju različite lokalizacije limfne drenaže kod malignog melanoma trupa (16), a neprikazivanje limfne drenaže i SLČ-a može biti povezano s dobi pacijenta, indeksom tjelesne mase, izrazitom metastatskom zahvaćenošću limfnog čvora, neoadjuvantnom terapijom, limfovaskularnom invazijom, okluzijom limfnih puteva i volumenom injiciranog radiofarmaka (17). U ovom istraživanju dob pacijenta, kod kojeg se nije prikazao SLČ, bila je 59 godina.

Ukupan broj uočenih SLČ-ova u muških i ženskih pacijenata iznosi 179. Budući da muških pacijenata ima nešto više od ženskih, za očekivati je bilo da je i više SLČ-ova pronađeno kod muških pacijenata, stoga je statističkom analizom potvrđeno da nije uočena značajna razlika u broju sentinel limfnih čvorova u muških i ženskih pacijenata.

Zaključno, važnost scintigrafije limfnog čvora stražara kod malignog melanoma trupa leži u mogućnosti multiplih drenažnih puteva lokalizacije melanoma te time i nepredvidivosti lokalizacije sentinel limfnog čvora, što uvelike pomaže kirurgu u prijeoperacijskoj pripremi i omogućuje što točnije određivanje stadija karcinoma.

6. ZAKLJUČAK

Provedenim istraživanjem dolazimo do sljedećih zaključaka:

- 1) od 265 učinjenih scintigrafija limfnog čvora stražara kod malignog melanoma, 107 ih je učinjeno kod pacijenata s malignim melanomom trupa;
- 2) u ukupnom broju, udio limfoscintigrafija kod malignog melanoma trupa iznosi 40 %;
- 3) s obzirom na spol i dob pacijenata, nije uočena značajna razlika niti u pojavi niti u lokalizaciji melanoma trupa;
- 4) s obzirom na lokalizaciju melanoma trupa uočeno je nekoliko drenažnih puteva i lokalizacija sentinel limfnih čvorova;
- 5) ukupno je pronađeno 179 sentinel limfnih čvorova kod 107 pacijenata, kod kojih je učinjena limfoscintigrafija;
- 6) s obzirom na spol pacijenata i lokalizaciju melanoma, nije uočena značajna razlika niti u broju niti u lokalizaciji sentinel limfnih čvorova.

7. SAŽETAK

CILJEVI ISTRAŽIVANJA: Ciljevi su bili ispitati broj scintigrafija limfnog čvora stražara kod malignog melanoma učinjenih na KZZNM KBCO unazad 10 godina, izračunati udio limfoscintigrafija kod malignog melanoma trupa u ukupnom broju, odrediti povezanost pojave melanoma trupa sa spolom i dobi pacijenata te ispitati drenažne puteve, ovisno o lokalizaciji melanoma trupa i broj detektiranih limfnih čvorova.

NACRT STUDIJE: Presječna studija s povijesnim podacima.

MATERIJAL I METODE: Ispitanici istraživanja su pacijenti obaju spolova i svih dobnih skupina oboljeli od malignog melanoma, kojima je unazad 10 godina na KZZNM KBCO napravljena scintigrafija limfnog čvora stražara. Podaci su prikupljeni iz arhive medicinske dokumentacije. Zabilježena je dob i spol pacijenata, ukupan broj učinjenih limfoscintigrafija, broj učinjenih limfoscintigrafija kod malignih melanoma trupa, broj i lokalizacija melanoma na trupu, broj i lokalizacija SLČ-ova na scintigramu.

REZULTATI: Od ukupnog broja ispitanika je njih 107, odnosno, 40 % s učinjenom limfoscintigrafijom kod malignog melanoma trupa. Njih je 66,4 % muških, a 33,6 % ženskih pacijenata. Aritmetička sredina dobi pacijenata je $61,3 \pm 14,9$ godina. U većini slučajeva (82,2 %) maligni melanom lociran je na leđima, dok je u ostalima lociran na abdomenu i toraksu. Najčešće dolazi do pojave SLČ-ova u desnoj ili lijevoj aksili ili u objema aksilama istovremeno.

ZAKLJUČAK: U svim, osim u jednom slučaju pronađen je sentinel limfni čvor. Analizom dobivenih vrijednosti nije uočena značajna razlika niti u pojavi, niti u lokalizaciji melanoma trupa, s obzirom na spol i dob pacijenata, niti značajna razlika u broju i lokalizaciji SLČ-ova prema spolu pacijenata i lokalizaciji melanoma.

KLJUČNE RIJEČI: maligni melanom trupa, scintigrafija, sentinel limfni čvor, radiofarmak.

8. SUMMARY**SENTINEL LYMPH NODE SCINTIGRAPHY IN MALIGNANT MELANOMA OF THE TRUNK**

OBJECTIVES: The objectives of this study were to examine the number of sentinel lymph node scintigraphy in malignant melanoma performed at the Clinical Institute of Nuclear Medicine and Radiation Protection of KBC Osijek in the past 10 years, to calculate the percentage of scintigraphies in malignant melanoma of the trunk in the total number, to determine the connection between sex and age of patients and melanoma occurrence, examine drainage pathways depending on the location of the melanoma of the trunk and the number of detected lymph nodes.

STUDY DESIGN: The research was conducted as a cross-sectional study with historical data.

MATERIAL AND METHODS: The subjects of the research are patients of both sexes and all age groups suffering from malignant melanoma who underwent sentinel lymph node scintigraphy at the Clinical Institute of Nuclear Medicine and Radiation Protection at University Hospital Osijek in the past 10 years, from whose medical histories the data was collected. The collected data was age and sex of patients, total number of performed sentinel lymph node scintigraphy and the number performed in malignant melanoma of the trunk, the number and location of melanoma on the trunk, the number and location of sentinel lymph nodes.

RESULTS: From the total number of subjects, 40 % underwent sentinel lymph node scintigraphy in trunk melanoma. 66,4 % are male and 33,6 % are female patients. The average age of the patients is 61.3 ± 14.9 years. In most cases (82,2 %) malignant melanoma is located on the back, while in others on the abdomen and thorax. Regarding the melanoma drainage pathways, sentinel lymph nodes most commonly occur in the right or left axillary area or in both areas simultaneously.

CONCLUSION: In all cases except one the sentinel lymph node was found. The analysis of the obtained data did not show a significant difference in the occurrence or localization of trunk melanoma regarding the sex and age of patients. In addition to that, no significant difference was observed either in the number or in the localization of sentinel lymph nodes according to the sex of the patients and the localization of melanoma.

KEYWORDS: malignant melanoma of the trunk, scintigraphy, sentinel lymph node, radiopharmaceutical.

9. LITERATURA

1. Šamića M i sur. Onkologija. Zagreb: Medicinska naklada; 2000.
2. Dogan NU, Dogan S, Favero G, Köhler C, Dursun P. The Basics of Sentinel Lymph Node Biopsy: Anatomical and Pathophysiological Considerations and Clinical Aspects. *J Oncol.* 2019;2019:3415630.
3. Rogan SA, Kovačić K, Kusić Z. Sentinel Lymph Node Concept and its Role in the Management of Melanoma Patients. *Acta clinica Croatica.* 2007;46(2):175 - 185.
4. Mršić-Krmpotić Z, Roth A i sur. Internistička onkologija. Zagreb: Medicinska naklada; 2004.
5. Hrvatski zavod za javno zdravstvo: Incidencija raka u Hrvatskoj, Bilten br. 41. Zagreb: 2019.
6. Mitchell TC, Karakousis G, Schuchter L. Chapter 66: Melanoma. In: Niederhuber JE, Armitage JO, Doroshow JH, Kastan MB, Tepper JE, eds. *Abeloff's Clinical Oncology.* 6th ed. Philadelphia, Pa: Elsevier; 2020.
7. Marone U, Aloj L, Di Monta G, Caracò C. Lymphoscintigraphy defines new lymphatic pathways from cutaneous melanoma site: clinical implications and surgical management. *Radiol Res Pract.* 2011;2011:817043.
8. Dodig D, Kusić Z. Klinička nuklearna medicina. Zagreb: Medicinska naklada; 2012.
9. McGregor A, Kim S, Norwich-Cavanaugh A, i sur. Clinical Value of Single-photon Emission Computed Tomography Combined With Computed Tomography for Sentinel Lymph Node Identification in Melanoma. *Ann Plast Surg.* 2019;82(4S Suppl 3):S192-S194.
10. Moncayo VM, Aarsvold JN, Alazraki NP. Lymphoscintigraphy and sentinel nodes. *J Nucl Med.* 2015;56:901-7.
11. Bagaria SP, Faries MB, Morton DL. Sentinel node biopsy in melanoma: technical considerations of the procedure as performed at the John Wayne cancer institute. *J Surg Oncol.* 2010;101:669–76
12. Mariani G, Gipponi M, Moresco L, i sur. Radioguided sentinel lymph node biopsy in malignant cutaneous melanoma. *J Nucl Med.* 2002;43:811-27.

13. Drugs.com [Internet]. Nanocoll 500 micrograms kit for radiopharmaceutical preparation. Dostupno na adresi: <https://www.drugs.com/uk/nanocoll-500-micrograms-kit-for-radiopharmaceutical-preparation-leaflet.html>. Datum pristupa: 20.08.2020.
14. Ali Z, Yousaf N, Larkin J. Melanoma epidemiology, biology and prognosis. *EJC Suppl.* 2013;11(2):81-91.
15. Ariel IM. Malignant melanoma of the trunk: a retrospective review of 1128 patients. *Cancer.* 1982;49(6):1070-1078.
16. Ribero S, Osella Abate S, Pasquali S, i sur. Multiple lymph node basin drainage in trunk melanoma is not associated with survival of sentinel lymph node-positive patients. *Dermatology.* 2017;233(2-3):205-211.
17. Wosnitzer B, Mirtcheva R, Ghesani M. Nonvisualization of sentinel node by lymphoscintigraphy in advanced breast cancer. *Radiol Case Rep.* 2015;5(3):444.

10. ŽIVOTOPIS

OSOBNI PODACI:

Hatidže Vejseli, studentica 3. godine, Preddiplomski sveučilišni studij Medicinsko laboratorijska dijagnostika

Datum i mjesto rođenja: 4. ožujka 1999., Osijek

Kućna adresa: Ulica svete Ane 82, 31000 Osijek

Tel. +385995067676

E-mail: hatidze.vejseli@gmail.com

OBRAZOVANJE:

2005. - 2013. Osnovna škola Svete Ane u Osijeku

2013. - 2017. II. gimnazija Osijek, jezična gimnazija

2017. - 2020. Medicinski fakultet u Osijeku, Preddiplomski sveučilišni studij Medicinsko laboratorijska dijagnostika

OSTALE AKTIVNOSTI:

2008. - 2014. trenirala tenis

2014. - 2016. sudjelovanje u projektu Erasmus+ („Znanjem do razvoja“)

2017. DSD diploma – C1 razina

2018. vozačka dozvola B kategorije

2020. članica Hrvatske Mense