

Povezanost izražaja interleukina (IL)-17A u koži s težinom kliničke slike lichen planusa

Pauzar, Mirta

Master's thesis / Diplomski rad

2022

Degree Grantor / Ustanova koja je dodijelila akademski / stručni stupanj: **Josip Juraj Strossmayer University of Osijek, Faculty of Medicine Osijek / Sveučilište Josipa Jurja Strossmayera u Osijeku, Medicinski fakultet Osijek**

Permanent link / Trajna poveznica: <https://urn.nsk.hr/urn:nbn:hr:152:804520>

Rights / Prava: [In copyright](#)/[Zaštićeno autorskim pravom.](#)

Download date / Datum preuzimanja: **2025-03-04**



Repository / Repozitorij:

[Repository of the Faculty of Medicine Osijek](#)



**SVEUČILIŠTE JOSIPA JURJA STROSSMAYERA U OSIJEKU
MEDICINSKI FAKULTET OSIJEK**

**INTEGRIRANI PREDDIPLOMSKI I DIPLOMSKI STUDIJ
MEDICINE**

Mirta Pauzar

**POVEZANOST IZRAŽAJA
INTERLEUKINA (IL) - 17A U KOŽI S
TEŽINOM KLINIČKE SLIKE LICHEN
PLANUSA**

Diplomski rad

Osijek, 2022.

**SVEUČILIŠTE JOSIPA JURJA STROSSMAYERA U OSIJEKU
MEDICINSKI FAKULTET OSIJEK**

**INTEGRIRANI PREDDIPLOMSKI I DIPLOMSKI STUDIJ
MEDICINE**

Mirta Pauzar

**POVEZANOST IZRAŽAJA
INTERLEUKINA (IL) - 17A U KOŽI S
TEŽINOM KLINIČKE SLIKE LICHEN
PLANUSA**

Diplomski rad

Osijek, 2022.

Rad je ostvaren na Zavodu za dermatologiju i venerologiju u Kliničkom bolničkom centru Osijek i Histološkom laboratoriju Zavoda za histologiju i embriologiju Medicinskog fakulteta Osijek.

Mentorica rada: izv. prof. dr. sc. Martina Mihalj

Neposredna voditeljica: dr. sc. Maja Tolušić Levak

Rad ima 21 stranicu, 4 slike i 3 tablice.

ZAHVALE:

Zahvaljujem svojoj mentorici izv.prof.dr.sc. Martini Mihalj na uloženom trudu i strpljenju. Također, veliko hvala mojoj neposrednoj voditeljici dr. sc. Maji Tolušić-Levak, na velikoj pomoći, motivaciji i prenesenom znanju.

Od srca zahvaljujem bratu Bernardu, roditeljima Biljani i Miroslavu, te mojoj Sari i Teni, što su uvijek vjerovali u mene te što su mi pružili neizmjernu ljubav i podršku tijekom cjelokupnog studiranja. Posebno hvala Ani Mikleušević koja je sa mnom dijelila i uljepšala mi ovih šest godina.

SADRŽAJ:

1. UVOD.....	1
1.1 Epidemiologija	1
1.2 Etiologija i čimbenici rizika za razvoj lichen planusa	1
1.3 Patofiziologija lichen planusa	1
1.4 Biološki učinci IL - 17 tijekom upale.....	2
1.5 Patohistološka obilježja lichen planusa	3
1.6 Klinička obilježja i podtipovi lichen planusa.....	3
1.7 Dijagnostika lichen planusa	5
1.8 Terapija lichen planusa	5
2. HIPOTEZA	7
3. CILJEVI.....	8
4. MATERIJALI I METODE	9
4.1 Ustroj studije	9
4.2 Ispitanici.....	9
4.3 Metode	9
4.4 Statističke metode.....	10
5. REZULTATI.....	11
6. RASPRAVA	15
7. ZAKLJUČAK	17
8. SAŽETAK	18
9. SUMMARY	19
10. LITERATURA	20
11. ŽIVOTOPIS	21

1. UVOD

Lichen planus (LP) kronična je T – stanično posredovana autoimuna upalna bolest koja zahvaća kožu, adneksne kože te oralnu i anogenitalnu sluznicu (1).

1.1 Epidemiologija

Zabilježena prevalencija lichen planusa u svijetu kreće se od 0,2 – 5 %. Može se javiti u bilo kojoj dobi, ali najčešća pojavnost je između tridesete i šezdesete godine života. Postoji blaga predominacija u osoba ženskog spola, bez očite rasne predispozicije. U rijetkim slučajevima kad LP nastupi u dječjoj dobi, zabilježena je duplo češća pojavnost u muškog spola, što sugerira dosad nepoznate patogenetske mehanizme (1,2).

1.2 Etiologija i čimbenici rizika za razvoj lichen planusa

Lichen planus kompleksna je bolest koja može biti uzrokovana genetskim i/ili okolišnim čimbenicima. Kao mogući etiološki čimbenici u obzir se uzimaju razni egzogeni faktori poput virusa - prije svega virusa hepatitisa C, humanog herpes virusa 6 i humanog papiloma virusa, lijekova i cjepiva (1). Smatra se kako kontaktne alergije na metale molekularnom mimikrijom potiču imunološku kaskadnu reakciju koja rezultira razvojem bolesti. Lezije može potaknuti i radioterapija. Poznata je i obiteljska pojavnost s incidencijom od 10.7 %, a najviše se genskih lokusa za LP povezuju s HLA regijom. Nerijetka je istovremena prisutnost drugih autoimunih bolesti poput sistemskog lupusa, vitiliga, ulceroznog kolitisa, primarne bilijarne ciroze te dijabetesa melitusa (1,4). Autoantigenskoj teoriji u prilog ide činjenica da se s LP-om povezuje polimorfizam gena različitih HLA markera i prisutnost upalnih citokina i kemokina. Faktori rizika koji pogoduju erupciji lihenoidnih lezija uključuju anksioznost i stres, depresiju, dispilidemiju te maligne bolesti, čak i u potpuno zdravih osoba (2,4).

1.3 Patofiziologija lichen planusa

Patofiziologija lichen planusa zadnjih godina predmet je istraživanja, osobito razvojem suvremenih molekularnih metoda. Smatra se kako je kožni oblik bolesti lichen planus posljedica odgođene reakcije preosjetljivosti u kojoj aktivirane T stanice otpuštaju citokine koji kemotaktički privlače upalne stanice i potiču stanično posredovanu citotoksičnost. Važnu ulogu

u u patogenezi lichen planusa ima IL - 17, pleotropični proupalni citokin kojeg izlučuju pomoćnički T limfociti, ali ga mogu lučiti i neutrofilni, mastociti, makrofagi i brojne druge stanice. IL - 17, osim imunskih stanica proizvode i keratinociti te druge vrste epitelnih stanica i fibroblasti. IL - 17 sudjeluje u patogenezi i drugih upalnih kožnih bolesti pa je tako do sada dokazana prisutnost IL - 17 u serum

u i u tkivima bolesnika koji boluju od psorijaze, atopijskog dermatitisa, alopecie areate, buloznih dermatoza te neutrofilnih dermatoza (3).

1.4 Biološki učinci IL - 17 tijekom upale

IL - 17 je citokin koji potiče upalu u brojnim imunološki posredovanim bolestima. Multifunkcionalni adaptorski protein Act1 potiče signalizaciju posredovanu IL - 17, vežući se na IL - 17 receptore. Dolazi do porasta faktora povezanih s TNF receptorima koji započinju transkripcijske i posttranskripcijske signalne puteve. Kod akutnih upala, kao što su infekcije, njegov je izražaj prolazan, dok mu kod kroničnih upala i autoimunih bolesti koncentracije ostaju dugotrajno povišene. IL - 17 potiče proliferaciju epitelnih stanica, keratinocita, omogućujući cijeljenje tkiva, a disregulacijom takve signalizacije kod dugotrajnih upala moguć je nastanak tumora. Primjerice, interleukinska signalizacija u kožnim bazalnim stanicama aktivira receptore za epidermalni faktor rasta koji posljedično dovode do stanične proliferacije i tumorogeneze potaknute ozljedom. IL - 17 utječe na adipogenezu, termogenezu te fibrozu, a zabilježen mu je veći izražaj kod pretilosti, dijabetesa i osteoporoze. Tijekom upale dolazi do pozitivne povratne sprege: ciljane stanice IL - 17 otpuštaju efektorske molekule koje moduliraju sustavni metabolizam, zauzvrat regulirajući metabolizam i funkciju stanica na koje djeluje IL - 17. Kod psorijaze, ciljane stanice IL - 17 su keratinociti. IL - 17 reprogramira ciklus ureje povišenjem koncentracije arginaza - 1 enzima u koži. Nakupljanjem tog enzima povećava se proizvodnja poliamina koji se veže za RNA - antigen komplekse koje otpuštaju keratinociti. Na taj način se aktiviraju kožne dendritičke stanice i proizvode proupalne citokine koji potiču proizvodnju još većih koncentracija IL - 17. Tako se pozitivnom povratnom spregom održava upala u psorijatičnoj koži. Brojne autoimune bolesti poput psorijaze su često praćene nepovoljnim učincima na krvožilni sustav. IL - 17 potiče odlaganje kolagena u psorijatičnim lezijama, distalnoj koži i arterijama, gdje dovodi do poremećaja prometa lipoproteina i posljedične ateroskleroze.

1.5 Patohistološka obilježja lichen planusa

Iako postoji nekoliko subkliničkih oblika bolesti, histopatologija LP relativno je uniformna. Glavna obilježja su pojavnost ortohiperkeratoze i hipergranuloze epidermisa, posljedična akantozna, vakuolarna degeneracija bazalnog sloja, nazubljenost epidermodermalne granice uz koju se nalazi gusti pojasasti limfocitni infiltrat te „interface dermatitis“. Moguća je konfluacija vakuolarnih promjena bazalnog sloja koja posljedično dovodi do separacije epidermisa i dermisa te do nastanka Max Josephovih prostora (žarišni subepidermalni rascjepi). Glavninu upalnog infiltrata čine CD3+ T - limfociti, a rjeđe se pronalaze plazma stanice, makrofagi, eozinofili i mastociti. Zbog gustoće upalnog infiltrata ponekad je teško prepoznati bazalni sloj u ranim fazama bolesti (1,2). Nekrotizirani keratinociti prisutni su u bazalnom sloju epidermisa i na epidermodermalnoj granici, a u dermisu se mogu naći eozinofilni ostaci anuklearnih apoptotičkih bazalnih stanica (2).

1.6 Klinička obilježja i podtipovi lichen planusa

Karakteristične primarne lezije bolesti su male, poligonalne, smečkasto ljubičaste papule ravnoga vrha, blago sjajne ili transparentne površine. Mreža tankih bijelih linija koje se nazivaju Wickhamove strije, histološki korespondiraju s fokalnim zadebljanjima granularnog sloja i lako su vidljive dermatoskopom (1). Često se vide i postinflamatorne hiperpigmentacije i Koebnerov fenomen koji predstavlja pojavnost novih kožnih lezija na dotad zdravoj koži kao rezultat traume. Naziva se još i izomorfni odgovor jer su novonastale lezije klinički i histološki identične bolesnikovoj postojećoj kožnoj bolesti (6). Ekskorijacije i impetiginizacija su rijetke. Lezije najčešće zahvaćaju fleksorne površine podlaktica i zapešća, dorzalne strane dlanova, potkoljenice i presakralno područje, a u rijetkim slučajevima može se raditi o generaliziranom obliku bolesti. U više od 50 % slučajeva zahvaćene su mukozne membrane, poglavito oralna sluznica, a ponekad mogu biti i jedino sjelo bolesti. Većina kožnih oblika prolazi unutar 1 do 2 godine, dok neki podtipovi kod kojih su zahvaćene sluznice i folikuli dlake mogu perzistirati duže.

S obzirom na morfologiju lezija postoji nekoliko podtipova bolesti. To su papularni, hipertrofični, vezikobulozni, aktinički, anularni, atrofični, linearni, folikularni i lichen planus pigmentosus (2,4).

Klasični ili papularni tip karakteriziran je sjajnim crveno ljubičastim papulama ravnog vrha koje mogu biti prekrivene tankim prozirnim ljuskicama. Na površini dobro razvijenih papula vidljive su Wickhamove strije (4).

Hipertrofični tip obilježen je hiperkeratotičkim, debelim crveno - smeđim do ljubičasto - sivim plakovima s folikularnom akcentuacijom. Uglavnom se javlja na ekstremitetima, najčešće na anteriornim stranama nogu, interfalangealnim zglobovima i dorzalnim stranama stopala. Lezije su simetrične i većinom kronične zbog kontinuiranog grebanja. Poligonalne papule mogu okruživati primarne lezije. Iz dugotrajnih hipertrofičnih lezija moguć je razvoj planocelularnog karcinoma (SCC) (4,7).

U vezikobuloznom podtipu unutar već postojećih lezija LP dolazi do razvoja mjehura koji nastaju kao rezultat intenzivne lihenoidne inflamacije i značajnog epidermalnog oštećenja. Dolazi do epidermodermalne separacije i formiranja Max Josephovih prostora. Poglavitito se javlja na donjim ekstremitetima. Važno je ne zamijeniti ga s Lichen planus pemphigoides, rijetkim oblikom gdje su istovremeno prisutni bulozni pemfigoid i LP (7). Aktinički oblik je rijedak i lokaliziran je uglavnom na područjima koja su često izložena suncu: lice, vrat te dorzalne površine ruku i dlanova. Uglavnom zahvaća mlađe osobe i djecu bez spolne preferencije. Češće se javlja u području Sjevernog istoka, ali pojavnost je zabilježena u cijelom svijetu. Obilježavaju ga mnogobrojni plakovi s hipopigmentiranim prstenom oko hiperpigmentiranog središta. Bolest tipično nastupa u proljeće ili ljeto, s mogućom spontanom regresijom tijekom zimskih mjeseci (7).

Anularni podtip vrlo je rijedak a zahvaća penis, aksile, prepone i ekstremitete. Papule se šire periferno s istovremenom regresijom središta. Anularni rub blago je uzdignut, ljubičaste boje, dok je središnji dio hipopigmentiran ili normalne boje kože. Iako se uglavnom prezentira s pruritusom većinom je asimptomatski, pogotovo ako se javi u genitalnoj regiji (4,8). Atrofični podtip predstavlja završni stadij anularnog ili hipertrofičnog LP. Dolazi do stapanja već postojećih papula u veće plakove koji nakon nekog vremena centralno atrofiraju, s rezidualnom hiperpigmentacijom. Smatra se kako je klinička slika odraz stanjivanja epidermisa, a povezuje se i s uporabom topičkih kortikosteroida. Najčešće se javlja na intertriginoznim područjima i donjim ekstremitetima (2,7).

Linearne lezije LP-a može uzrokovati Koebnerov fenomen, ali se smatra da je prava linearna forma puno kompleksnija i da prati Blaschkove linije. Te su linije posljedica normalnog razvoja i migracije embrionalnih stanica i stanica kože koje su u fiziološkim uvjetima nevidljive. Preko leđa imaju oblik slova V, na prsima i bokovima slova S, a na glavi im je oblik spiralan (9).

Kod folikularnog je podtipa prisutna klinička i histološka involviranost folikula dlake. Češće su zahvaćene žene, a ovaj podtip može se javiti sam ili s tipičnim LP lezijama negdje dalje na tijelu. Lezije su multipli keratotični plakovi okruženi tankim ljubičastim rubom primarno na tjemenu, iako se može javiti na drugim dijelovima tijela na kojima normalno rastu dlake. Upalni proces dovodi do ožiljkivanja i gubitka folikularne strukture što rezultira trajnom, ožiljnom, alopecijom (8).

Lezije LP pigmentosus javljaju se bilateralno na područjima koja su često izložena suncu, uglavnom kod tamnopusih osoba. LP pigmentosus inversus njegova je forma koja zahvaća osobe fototipova I - III, a zahvaća intertriginozna i fleksorna područja. Predstavlja se smeđim do sivo - smeđim makulama uglavnom bez prethodnog eritema, s čestim razvojem difuzne ili retikularne pigmentacije (2,4). U rjeđim slučajevima, lichen planus zahvaća nokte, sluznicu i adneксе, čak i kad nisu prisutni znakovi zahvaćenosti kože (10).

1.7 Dijagnostika lichen planusa

Iako se dijagnoza može postaviti klinički, definitivno se potvrđuje biopsijom kožne lezije. U potvrđivanju dijagnoze od pomoći može biti direktna imunofluorescencija. Nalaz pokazuje globularne depozite imunoglobulina IgG, IgM, IgA te komplementa. Na bazalnoj membrani prisutni su linearni depoziti fibrina i fibrinogena. Cirkulirajuća antitijela se ne pronalaze, zbog čega je imunofluorescencija negativna (8).

1.8 Terapija lichen planusa

Terapija lichen planusa sastoji se od medikamentnog pristupa i fototerapije. Od lijekova se najčešće koriste topički lijekovi, intralezijski i sistemni kortikosteroidi, antihistaminici te imunosupresivni agenti. Od topičkih lijekova najčešće se upotrebljavaju kortikosteroidi prve i druge skupine u obliku kreme ili masti, a primjenjuju se 1 - 2 puta dnevno. Koriste se kao inicijalna terapija koja olakšava pruritus, ali sporo otklanja simptome. Osim kortikosteroida u

lokalnoj terapiji primjenjuju se još i topički inhibitori kalcineurina, takrolimus i pimekrolimus. Od intralezijskih lijekova najčešće se primjenjuje triamkinolon acetamid za reduciranje hipertrofičnih lezija zapešća i potkoljenica. Injekcije se mogu davati svaka tri do četiri tjedna. Sistemni kortikosteroidi koriste se kod težih, generaliziranih oblika bolesti. Većinom se oralno uzima prednizon, ili metilprednizolon u dozi koja se prilagođava ovisno o tjelesnoj masi bolesnika. Kod generaliziranih oblika LP koji zahtijevaju duže liječenje mogu se koristiti imunomodulacijski lijekovi acitretin, azatioprin, ciklosporin, metotrexat, hidroksiklorokin te mikofenolat mofetil (1).

Antihistaminici, poglavito hidoksizin, mogu se koristiti za olakšavanje pruritusa.

Fototerapija, konkretno PUVA (psoralen + UVA zrake) i „narrowband UVB“ terapija koristi se kod svih oblika LP-a, osobito kod generaliziranih, simptomatskih oblika lichen planusa. Nakon poboljšanja nije potrebna terapija održavanja (7).

2. HIPOTEZA

Imunoekspresija IL - 17 značajno se razlikuje kod oboljelih ispitanika u usporedbi sa zdravim ispitanicima, a imunoekspresija IL - 17 je izraženija kod težih kliničkih oblika bolesti.

3. CILJEVI

Ciljevi istraživanja su:

1. Ispitati postoje li razlike u imunohistokemijskom izražaju IL - 17 u uzorcima kožnih lezija lichen planusa i uzorcima zdrave kože.
2. Usporediti podatke imunoekspresije IL - 17 ovisno o kliničkim obilježjima pojedinih podgrupa oboljelih od lichen planusa.

4. MATERIJALI I METODE

4.1 Ustroj studije

Istraživanje je provedeno kao presječna studija s povijesnim podacima. Istraživanje je odobrilo Etičko povjerenstvo Sveučilišta Josipa Jurja Strossmayera u Osijeku Medicinskog fakulteta Osijek (Klasa: 602-04/22-08/02 URBROJ: 2158-61-46-22-98).

4.2 Ispitanici

U studiju je bilo uključeno 20 uzoraka kožnih lezija LP te 10 uzoraka zdrave kože prikupljenih iz arhive Kliničkog zavoda za patologiju i sudsku medicinu. Klinički podatci o oboljelima od LP-a (demografski podatci, dermatološki status, PHD nalaz i klinički tijek bolesti) prikupljeni su iz arhive Zavoda za dermatologiju i venerologiju. Skupina uzoraka lichen planusa podijeljena je po kliničkim oblicima i lokalizaciji lezija. Po kliničkim oblicima bolesti, uzorci su podijeljeni u dvije skupine, 8 uzoraka LP-a bilo je uzeto bolesnicima koji su imali promjene i na koži i na oralnoj sluznici, a 12 uzoraka bilo je uzeto od bolesnika koji su imali samo kutani oblik bolesti. Po lokalizaciji, uzorci su bili podijeljeni u dvije skupine: 10 uzoraka bilo je uzeto bolesnicima koji su imali generalizirani oblik bolesti (zahvaćene tri, ili više regija) te 10 uzoraka bolesnicima koji su imali lokalizirani oblik bolesti (zahvaćene do dvije regije).

4.3 Metode

Ekspresija proteina IL - 17 u uzorcima tkiva određena je imunohistokemijskom analizom uzoraka kože dobivenih s Kliničkog zavoda za patologiju i sudsku medicinu KBC-a Osijek. Imunohistokemijska analiza učinjena je na uzorcima tkiva fiksiranim 10 % -tnim neutralnim formalinom, uklopljenim u parafin te rezanim mikrotomom na debljinu 3 - 5 mikrometara, montiranim na adhezivna predmetna stakla. Rezovi su deparafinirani i rehidrirani, izvršeno je blokiranje endogene peroksidaze 0,3 % -tnim vodikovim peroksidom te izlaganje epitopa (antigen retrieval) u citratnom puferu (pH = 6,0), zagrijavanjem u mikrovalnoj pećnici tijekom približno 5 minuta. Primarno protutijelo (Interleukin 17 (IL - 17) Primary antibody, Abxexa LTD, Cambridge, UK) nanoseno je na preparate koji su se preko noći inkubirali na 4 °C. Na negativne kontrole nanosen je PBS (pH = 7,4) bez primarnog protutijela, inkubiran preko noći u istim uvjetima kao i preparati na koje je nanoseno primarno protutijelo. Nakon inkubacije s

primarnim protutijelom rezovi su isprani u PBS-u, te se na preparate nanijelo odgovarajuće sekundarno protutijelo. Nakon ispiranja, primijenio se pripravak streptavidina konjugiranog s peroksidazom iz hrena (Streptavidin-HRP, Vector Laboratories, USA), nakon čega se nanijela otopina 3,3' - diaminobenzidina (DAB Peroxidase Substrate Kit, Vector Laboratories, USA). Preparati su se kontrastno obojili hemalaunom (engl. counterstaining) i dehidrirali. Za pozitivnu kontrolu korišteno je tkivo karcinoma debelog crijeva. Analiza je učinjena u Laboratoriju za histologiju Medicinskog fakulteta u Osijeku. Dobiveni preparati analizirani su i fotografirani digitalnim fotoaparatom marke Olympus®, model C - 5050, spojenim na mikroskop marke Olympus®, model BX - 50 pomoću računalnog programa QuickPHOTO Pro. Histomorfološkom analizom. U svakom uzorku, utvrdila se prisutnost i udio ekspresije IL17 i proteina te jačina signala. Za histomorfološku analizu koristila se modificirana „Quick score“ metoda analize imunohistokemijskih preparata (11).

4.4 Statističke metode

Kategorički podatci predstavljani su apolutnim i relativnim frekvencijama. Normalnost raspodjele numeričkih varijabli testirana je Shapiro - Wilkovim testom, a zbog razdiobe koja ne slijedi normalnu i zbog malog uzorka, podaci su opisani medijanom i granicama interkvartilnog raspona. Za testiranje razlika, a s obzirom na lokalizaciju i zahvaćenost sluznice je Mann Whitney U test (uz Hodges Lehmannovu razliku medijana i pripadni 95 % interval pouzdanosti razlike). Sve P vrijednosti su dvostrane. Razina značajnosti postavljena je na $\alpha = 0,05$. Za analizu podataka korišten je statistički program MedCalc® Statistical Software version 20.100 (*MedCalc Software Ltd, Ostend, Belgium; <https://www.medcalc.org>; 2022*).

5. REZULTATI

Istraživanje je provedeno na 30 uzoraka kože, od kojih su 10 (33,3 %) uzorci zdrave kože, a 20 (66,7 %) uzorci kože oboljele od *Lichen planus*. Izražaj proteina IL - 17 određen je imunohistokemijskom metodom. Humano tkivo karcinoma kolona korišteno je za pozitivnu kontrolu. Isto je tkivo bez nanošenja primarnog protutijela korišteno kao negativna kontrola. Pozitivne kontrole su se obojile sukladno izražaju IL - 17 proteina u tkivu karcinoma kolona, dok na negativnim kontrolama imunohistokemijski signal nije uočen.

Izražaj proteina IL - 17 određen je pomoću modificirane Q score metode za semikvantitativnu analizu izražaja proteina (11).

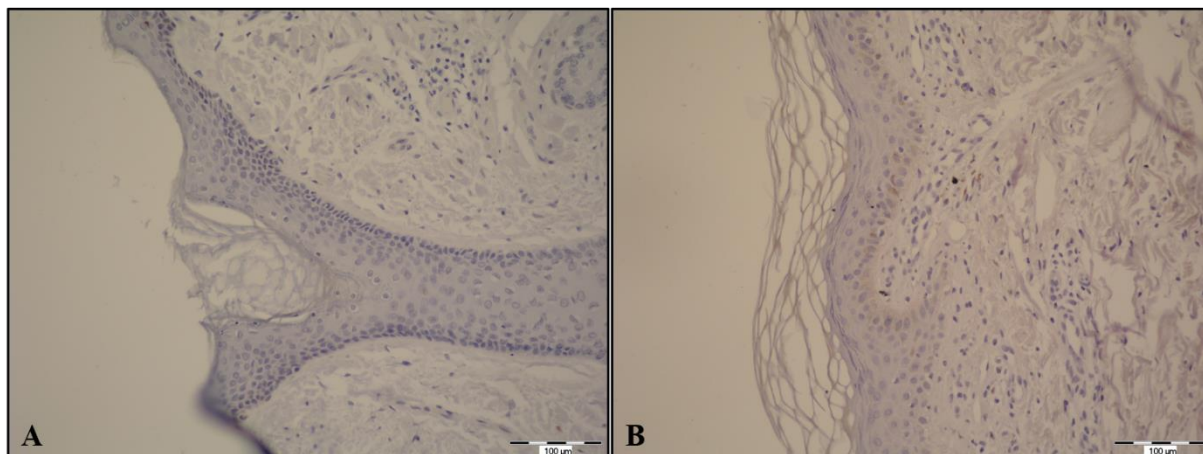
Kod zdrave kože nije uočen izražaj IL - 17, a u skupini lichen planus svi uzorci pokazali su izražaj IL - 17. Medijan Q scora kod *Lichen planus* skupine iznosio je 4, u rasponu od najmanje 2 do najviše 6 (Tablica 1).

Tablica 1. Razlike u Q scoru između skupina

	Medijan (interkvartilni raspon)		Razlika (95 % raspon pouzdanosti)	P*
	Zdrava koža	<i>Lichen planus</i>		
Q scor	0	4 (3 – 5)	4 (3 – 5)	<0,001

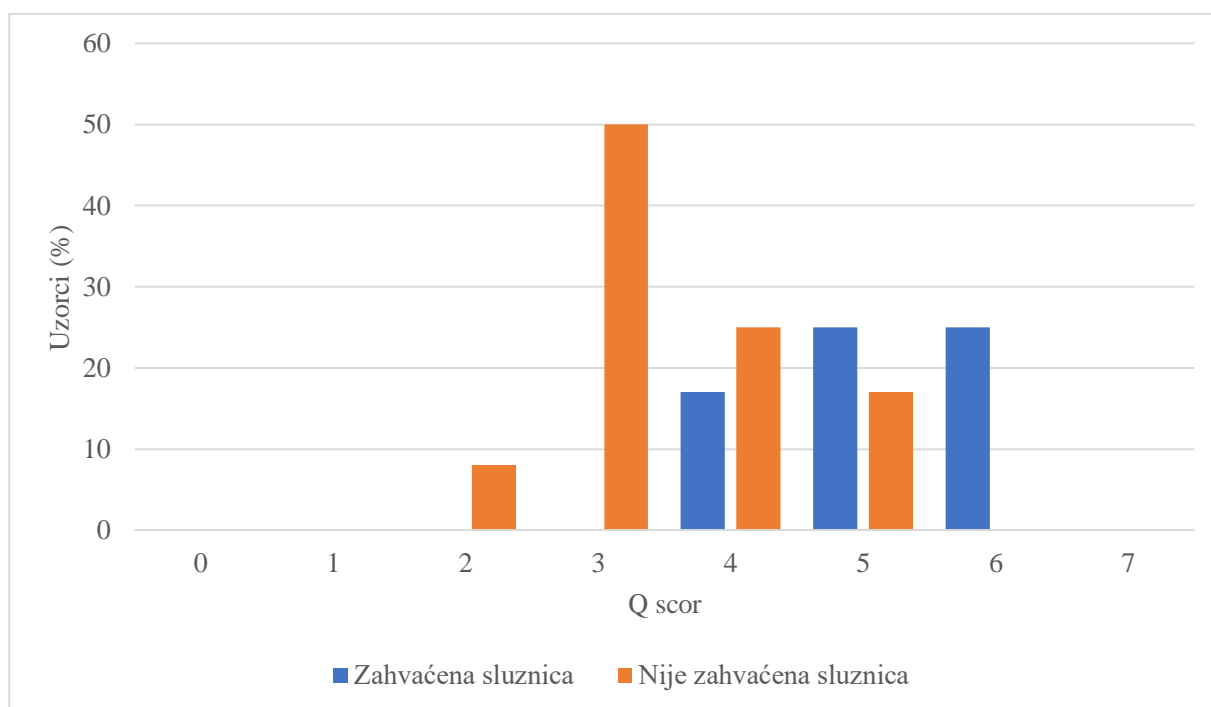
*Mann Whitney U test

Imunohistokemijski signal proteina IL - 17 uočen je u citoplazmi keratinocita i stanica dermisa kao smeđe obojenje (Slika 1).



Slika 1. Izražaj proteina IL - 17 u uzorcima zdrave kože (A) i u uzorcima kože oboljele od lichen planusa (B). Mjerilo, 100 µm; Slike fotografirala autorica.

Od ukupno 20 uzoraka *Lichen planus*, kod 8 uzoraka (40 %) u kliničkoj je slici osim kože bila zahvaćena i oralna sluznica. Većina tih uzoraka ima Q score 5 ili 6, dok je u skupini uzoraka gdje nije zahvaćena sluznica Q score u većini slučajeva 3 ili 4 (Slika 2).



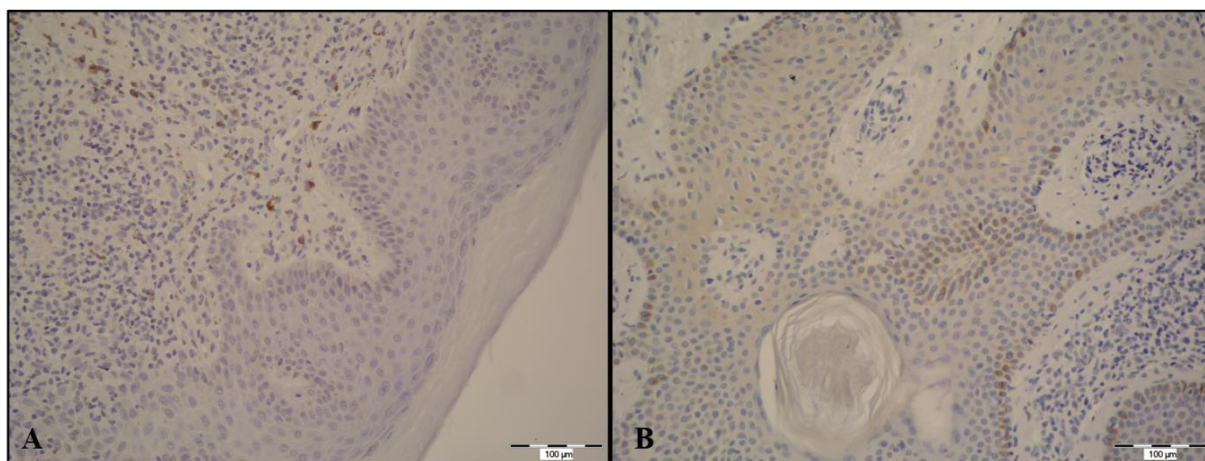
Slika 2. Raspodjela uzoraka prema Q scoru i zahvaćenosti sluznice

Statistički je značajno veći izražaj proteina IL - 17 u uzorcima kože kod bolesnika kojima je zahvaćena i koža i sluznica, u odnosu na bolesnike kojima je zahvaćena samo koža, bez zahvaćanja sluznica (Mann Whitney U test, $P = 0,003$) (Tablica 2). Imunohistokemijski signal IL - 17 uočen je u citoplazmi keratinocita i stanica dermisa (Slika 3).

Tablica 2. Razlike u Q scoru prema zahvaćenosti sluznice, u skupini uzoraka s Lichen planus

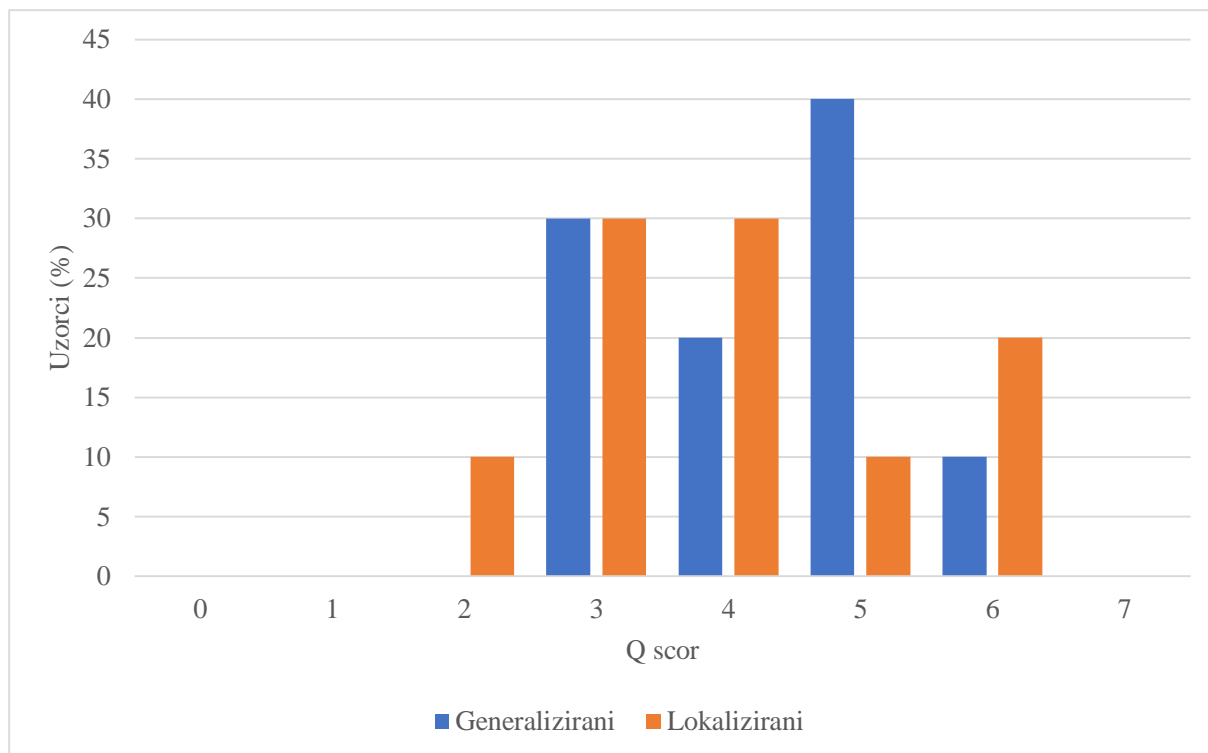
	Medijan (interkvartilni raspon)		Razlika (95 % raspon pouzdanosti)	P*
	Zahvaćena sluznica (n = 8)	Nije zahvaćena sluznica (n = 12)		
Q scor	5 (5 – 6)	3 (3 – 4)	-2 (-3 do -1)	0,003

*Mann Whitney U test



Slika 3. Izražaj proteina IL - 17 u uzorcima kože kod skupine bolesnika koji su imali samo kožne lezije (A) i u uzorcima kože kod bolesnika koji su imali lezije i na koži i na oralnoj sluznici (B). Mjerilo, 100 µm; Slike fotografirala autorica.

Prema lokalizaciji i distribuciji kožnih lezija, po 10 (50 %) bolesnika s *Lichen planusom* imalo je klinički generalizirani oblik bolesti, a 10 klinički lokalizirani oblik bolesti. U skupini generaliziranih, 3 / 10 (30 %) uzoraka je s Q scorom 3, a 4 / 10 (40 %) sa Q scorom 5, dok u skupini lokaliziranih, po 3 / 10 (30 %) uzorka imaju Q scor 3 ili 4 (Slika 4).



Slika 4. Raspodjela uzoraka prema Q scoru i lokalizaciji kliničkih promjena.

Nije uočena statistički značajna razlika u izražaju IL - 17 s obzirom na lokalizaciju kožnih promjena lichen planusa (Tablica 3).

Tablica 3. Razlike u Q scoru prema lokalizaciji, u skupini uzoraka s *Lichen planus*

	Medijan (interkvartilni raspon)		Razlika (95 % raspon pouzdanosti)	<i>P</i> *
	Generalizirani (n = 8)	Lokalizirani (n = 12)		
Q scor	4,5 (3 – 5)	4,0 (3 – 5)	0 (-2 do 1)	0,56

*Mann Whitney U test

6. RASPRAVA

Interleukin 17 (IL - 17) je proupalni citokin kojeg prvenstveno izlučuju pomoćnički T limfociti, ali ga u manjoj mjeri izlučuju i druge imunološke stanice te epitelne stanice pa tako i keratinociti, odnosno epitelne stanice kože. Na tržištu već više od 10 godina postoje lijekovi koji blokiraju izlučivanje IL - 17 i indicirani su za liječenje psorijaze, autoimune upalne bolesti kože. S obzirom da lichen planus spada u skupinu upalnih bolesti kože, posljednjih godina provedeno je nekoliko istraživanja koja su pokazala kako bi IL - 17 mogao imati važnu ulogu i u patogenezi lichen planusa, ali još uvijek bez dovoljno jasnog zaključka o važnosti njegove uloge u patofiziologiji i etiopatogenezi bolesti.

Cilj ovog istraživanja bio je ispitati izražaj IL - 17 u uzorcima zdrave kože i kože oboljele od lichen planusa te usporediti izražaj IL - 17 u uzorcima kože bolesnika s različitim oblicima i distribucijom kliničkih promjena. U ovom istraživanju provedena je imunohistokemijska analiza na 30 uzoraka kože od kojih je 10 (33,3 %) bilo uzoraka zdrave kože, a 20 (66,7 %) uzoraka kože oboljelih od lichen planusa. Preparati su analizirani te je pomoću modificirane Quick score metode za semikvantitativnu analizu izražaja proteina određen izražaj proteina IL - 17.

Rezultati istraživanja pokazali su kako IL - 17 nije prisutan u uzorcima zdrave kože, ali je njegova prisutnost uočena u uzorcima lichen planusa. Statistički značajna razlika u izražaju IL - 17 uočena je kod bolesnika koji su imali kliničke promjene i na koži i na oralnoj sluznici u usporedbi s bolesnicima koji su imali kliničke promjene samo na koži, što je djelomično u skladu s rezultatima studija koju su proveli Mahmoud i suradnici te Huseina – ElAhmed i suradnici. U istraživanju Mahmoud i suradnika nije bilo statistički značajne razlike u izražaju IL - 17 u tkivima kože kod bolesnika koji su imali samo kliničke promjene na koži i bolesnika kojima je i sluznica klinički promijenjena, ali u serumu bolesnika koji su imali i kožne i sluznične lezije IL - 17 bio je značajno više izražen nego kod bolesnika koji su imali samo kožne promjene (10). U istraživanju Huseina – ElAhmed i suradnika koji su napravili metanalizu do sada dostupnih istraživanja pokazali su kako je u većini dosadašnjih istraživanja dobiveno kako je IL - 17 u uzorcima tkiva izraženiji kod bolesnika koji imaju i kožne i sluznične lezije usporedno s bolesnicima koji su imali samo kožne lezije (12). Uspoređujući izražaj IL - 17 u uzorcima kože bolesnika s lokaliziranim oblikom bolesti i bolesnika s generaliziranim oblikom bolesti nije uočena statistički značajna razlika što je u skladu s rezultatima istraživanja

koje su 2020. godine proveli Zychowska i suradnici koji također nisu pronašli statistički značajne razlike u ekspresiji IL - 17 u tkivima i serumu bolesnika s različitom kliničkom lokalizacijom i distribucijom kožnih lezija kod oboljelih od lichen planusa (3).

Iako je ovo istraživanje rađeno na malom broju uzoraka rezultati potvrđuju rezultate dobivene u do sada provedenim istraživanjima koji su dostupni u literaturi. Potrebne su studije s puno većim brojem uzoraka i različitim molekularnim metodama kako bi se potvrdila egzaktna uloga i važnost IL - 17 u patofiziologiji lichen planusa. Točnim definiranjem uloge IL - 17 u etiopatogenezi i patofiziologiji lichen planusa mogle bi se potaknuti studije primjene inhibitora IL - 17, lijekova već prisutnih na tržištu. Na taj bismo način dobili nove terapijske mogućnosti u liječenju bolesnika koji boluju od težih oblika lichen planusa, a koji imaju slab terapijski odgovor na trenutne opcije liječenja.

7. ZAKLJUČAK

Na temelju provedenog istraživanja i dobivenih rezultata mogu se izvesti sljedeći zaključci:

- izražaj proteina IL - 17 je statistički značajno manji kod uzoraka zdrave kože u odnosu na lichen planus
- izražaj proteina IL - 17 je statistički značajno veći u onih uzoraka kod kojih je, klinički, uz kožu zahvaćena i sluznica u odnosu na uzorke bolesnika kojima sluznica nije klinički promijenjena
- s obzirom na lokalizaciju i distribuciju kožnih promjena ne postoji značajna razlika između skupine bolesnika s generaliziranim i lokaliziranim kliničkim oblikom lichen planusa.

8. SAŽETAK

Cilj istraživanja: Cilj ove studije bio je ispitati postoje li razlike u imunohistokemijskom izražaju IL - 17 u uzorcima zdrave kože i lezijama lichen planusa. Isto tako, cilj je bio usporediti podatke imunoekspresije IL - 17 u uzorcima oboljelih sa različitim kliničkim obilježjima i lokalizacijama kožnih lezija.

Nacrt studije: Presječna studija

Ispitanici i metode: U ovo istraživanje uključeno je 30 uzoraka, od kojih je 10 zdrava koža, a 20 uzoraka lichen planusa. Uzorci su prikupljeni na Zavodu za patologiju Kliničkog bolničkog centra Osijek.

Rezultati: Dobiveni rezultati pokazali su da postoji značajna razlika u imunoekspresiji IL - 17 koja je veća kod uzoraka lichen planusa ($P < 0,001$), ali da ne postoji značajna razlika u imunoekspresiji IL - 17 između generaliziranog i lokaliziranog oblika lichen planusa ($P = 0,56$). Također je uočeno kako je značajno viša imunoekspresija IL - 17 kod uzoraka bolesnika koji su imali kliničke promjene i na koži i na sluznicama usporedno s bolesnicima kojima je sluznica bila klinički nepromijenjena ($P = 0,003$).

Zaključak: Ovom presječnom studijom potvrđeno je da je izražaj proteina IL - 17 veći kod uzoraka lichen planusa u odnosu na zdravu kožu, te u onih uzoraka gdje su bolesnici osim kože imali zahvaćenu i sluznicu. S obzirom na lokalizaciju lezija lichen planusa, ne postoji značajna razlika izražaja IL - 17.

Ključne riječi: imunohistokemija, interleukin, lichen planus

9. SUMMARY

Correlation between expression of Interleukin (IL) - 17A in the skin and the severity of clinical presentation of lichen planus

Objectives: The goal of this study was to examine whether there are differences in the immunohistochemical expression of IL - 17 in healthy skin samples and lichen planus lesions. The aim was also to compare immunoexpression data in lichen planus skin samples of different clinical properties and skin lesions localization.

Study design: The study was conducted as a cross - sectional study.

Subjects and methods: 30 samples were included in this study: 10 of healthy skin, and 20 of lichen planus patients. Samples were collected at the Department of Pathology of the Clinical Hospital Center Osijek.

Results: The obtained results showed that there is a significant difference in IL - 17 immunoexpression that is higher in lichen planus samples ($P < 0,001$), and that there is no significant difference in IL - 17 immunoexpression between generalized and localized lichen planus form ($P = 0,56$). It is also determined that the immunoexpression of IL - 17 is significantly higher in patients who have experienced both skin and mucose lesions, rather than only skin lesions ($P = 0,003$).

Conclusion: This cross - sectional study confirmed that the expression of protein IL - 17 is higher in lichen planus samples than in those of healthy skin, and in samples of patients who have suffered both skin and mucose lesions. There is no significant difference in IL - 17 expression regarding lichen planus localization.

Key words: immunohistochemistry, interleukin, lichen planus

10. LITERATURA

1. Bologna JL, Schaffer JV, Cerroni L. *Dermatology: 2-Volume Set*. 4th ed. London, England: Elsevier Health Sciences; 2017.
2. Gorouhi F, Davari P, Fazel N. Cutaneous and mucosal lichen planus: a comprehensive review of clinical subtypes, risk factors, diagnosis, and prognosis. *ScientificWorldJournal*. 2014;2014:742826.
3. Żychowska M, Batycka-Baran A, Baran W. Increased serum level and high tissue immunoexpression of interleukin 17 in cutaneous lichen planus: A novel therapeutic target for recalcitrant cases? *Dis Markers*. 2020;2020:6521274.
4. Tziotzios C, Lee JYW, Brier T, Saito R, Hsu C-K, Bhargava K, et al. Lichen planus and lichenoid dermatoses: Clinical overview and molecular basis. *J Am Acad Dermatol*. 2018;79(5):789–804.
5. Bechara R, McGeachy MJ, Gaffen SL. The metabolism-modulating activity of IL-17 signaling in health and disease. *J Exp Med*. 2021;218(5).
6. Weiss G, Shemer A, Trau H. The Koebner phenomenon: review of the literature. *J Eur Acad Dermatol Venereol*. 2002;16(3):241–8.
7. Wolff. *Fitzpatrick's color atlas and synopsis of clinical dermatology*. 8th ed. Maidenhead, England: McGraw Hill Higher Education; 2017.
8. Dinulos JGH. *Habif's clinical dermatology: A color guide to diagnosis and therapy*. 7th ed. Philadelphia, PA: Elsevier - Health Sciences Division; 2020.
9. Molho-Pessach V, Schaffer JV. Blaschko lines and other patterns of cutaneous mosaicism. *Clin Dermatol*. 2011;29(2):205–25.
10. Mahmoud SB, Anwar MK, Shaker OG, El Sharkawy DA. Possible relation between vitamin D and interleukin-17 in the pathogenesis of lichen planus. *Dermatology* 2021;237(6):896–901.
11. Tolušić Levak M, Mihalj M, Koprivčić I, Novak S, Bijelić N, Baus Lončar M i sur. Differential Expression of TFF Genes and Proteins in Breast Tumors. *Acta clinica Croatica*, 2018;57.(2.):264-277. <https://doi.org/10.20471/acc.2018.57.02.06>
12. Husein-ElAhmed H, Steinhoff M. Potential role of INTERLEUKIN-17 in the pathogenesis of oral lichen planus: a systematic review with META-analysis. *JEADV*, 2022., <https://doi.org/10.1111/jdv.18219>

11. ŽIVOTOPIS

OSOBNI PODATCI

Ime i prezime: Mirta Pauzar

Datum i mjesto rođenja: 18. lipnja 1996., Osijek

Adresa: Savska ulica 5, Osijek

E-mail: mirta.pauzar@gmail.com

Mobilni telefon: 0992515667

OBRAZOVANJE

2016. – trenutno: Sveučilišni integrirani preddiplomski i diplomski studij medicine, Medicinski fakultet Osijek, Sveučilište Josipa Jurja Strossmayera u Osijeku

2011. – 2015. II. gimnazija Osijek

2003. – 2011. Osnovna škola Dobriša Cesarić

AKTIVNOSTI

2022. – dobitnica Dekanove nagrade u akademskoj godini 2020. / 2021.

2020. – 2021. – Volonter u sklopu pandemije COVID 19