

Utjecaj metode bojenja preparata perigonadalnog masnog tkiva na računalnu analizu morfologije adipocita

Hudek, Lucija

Undergraduate thesis / Završni rad

2024

Degree Grantor / Ustanova koja je dodijelila akademski / stručni stupanj: **Josip Juraj Strossmayer University of Osijek, Faculty of Medicine Osijek / Sveučilište Josipa Jurja Strossmayera u Osijeku, Medicinski fakultet Osijek**

Permanent link / Trajna poveznica: <https://um.nsk.hr/um:nbn:hr:152:124385>

Rights / Prava: [In copyright](#) / [Zaštićeno autorskim pravom](#).

Download date / Datum preuzimanja: **2025-02-02**



Repository / Repozitorij:

[Repository of the Faculty of Medicine Osijek](#)



SVEUČILIŠTE JOSIPA JURJA STROSSMAYERA U OSIJEKU

MEDICINSKI FAKULTET OSIJEK

SVEUČILIŠNI PRIJEDIPLOMSKI STUDIJ MEDICINSKO

LABORATORIJSKA DIJAGNOSTIKA

Lucija Hudek

**UTJECAJ METODE BOJENJA
PREPARATA PERIGONADALNOG
MASNOG TKIVA NA RAČUNALNU
ANALIZU MORFOLOGIJE ADIPOCITA**

Završni rad

Osijek, 2024.

SVEUČILIŠTE JOSIPA JURJA STROSSMAYERA U OSIJEKU

MEDICINSKI FAKULTET OSIJEK

SVEUČILIŠNI PRIJEDIPLOMSKI STUDIJ MEDICINSKO

LABORATORIJSKA DIJAGNOSTIKA

Lucija Hudek

**UTJECAJ METODE BOJENJA
PREPARATA PERIGONADALNOG
MASNOG TKIVA NA RAČUNALNU
ANALIZU MORFOLOGIJE ADIPOCITA**

Završni rad

Osijek, 2024.

Rad je ostvaren u: Medicinski fakultet Osijek, Katedra za histologiju i embriologiju

Mentor rada: izv. prof. dr. sc. Nikola Bijelić

Neposredni voditelj: dr. sc. Robert Grgac

Rad ima 21 list, 3 tablice i 3 slike.

SADRŽAJ

1. UVOD	1
1.1. Masno tkivo.....	1
1.2. Perigonadalno masno tkivo	1
1.3. Histološka bojenja.....	1
1.4. Ovarijektomijski model osteoporoze	2
1.5. Utjecaj ovarijektomije na masno tkivo štakorica	2
1.6. Morfološka istraživanja masnog tkiva	3
2. CILJEVI	5
3. MATERIJALI I METODE	6
3.1. Ustroj studije	6
3.2. Materijali	6
3.3. Metode.....	6
3.4. Statističke metode	9
4. REZULTATI.....	10
5. RASPRAVA.....	13
6. ZAKLJUČCI	15
7. SAŽETAK.....	16
8. SUMMARY	17
9. LITERATURA.....	18
10. ŽIVOTOPIS	21

1. UVOD

1.1. Masno tkivo

Masno tkivo je vrsta vezivnog tkiva u kojem prevladavaju masne stanice, odnosno adipociti. Najveće je spremište energije u tijelu (u obliku triglicerida), sudjeluje u toplinskoj izolaciji i pomaže u učvršćivanju organa u njihovim položajima (1). Metabolički je dinamični organ čija je primarna uloga pohrana viška energije, no ono je i endokrini organ koji je sposoban sintetizirati mnoge biološki aktivne tvari kao i regulirati metaboličku homeostazu (2). Općenito, masno tkivo se i kod ljudi i kod glodavaca može podijeliti u dvije velike regije, supkutano i visceralno masno tkivo (3). Supkutano se nakuplja po cijelom tijelu i to većinom ispod kože, dok se visceralno nalazi u tjelesnim šupljinama (3). Visceralno masno tkivo, okružuje unutarnje organe i većinom se nakuplja između abdominalnih organa (4).

1.2. Perigonadalno masno tkivo

Perigonadalno se masno tkivo uz retroperitonealno i mezenterično ubraja u visceralno masno tkivo kod glodavaca. Ono je najbolje proučeno bijelo masno tkivo koje se u mužjaka naziva još i epididimalno, a kod ženki periovarijsko (4). Dominira središnjim dijelom tijela, odnosno abdominalnom šupljinom. Retroperitonealno i mezenterično masno tkivo se uglavnom ne koriste za analize jer nisu dovoljno istraženi u glodavaca. Osim toga, ta tkiva su vrlo vaskularizirana pa je teško dobiti uzorak koji nije ispunjen krvnim žilama (3, 4). Perigonadalno masno tkivo je, suprotno tome, najčešće korišteno u istraživanjima i analizama zbog svoje lake dostupnosti i veličine (4). Nalazi se uz reproduktivne organe i ima ulogu zaštitnog jastučića te skladišta lipida (3). Osim toga, perigonadalno masno tkivo ima i bitnu endokrinu funkciju jer luči razne adipokine među kojima su adiponektin, leptin, angiotenzin, interleukin-6 (IL-6) i čimbenik nekroze tumora α (engl. *tumor necrosis factor α* , TNF- α) (2).

1.3. Histološka bojenja

Većina stanica i međustanične tvari prirodno je bezbojna, stoga je za mikroskopsko proučavanje nužno obojiti preparate (1). Svrha bojenja histoloških preparata je istaknuti i razlučiti pojedine strukturne komponente tkiva i organa i tako olakšati mikroskopsku analizu (5). Bojenje histoloških preparata, ovisno o odabranoj metodi, temelji se na različitim fizikalno-kemijskim interakcijama, a uglavnom se radi o interakcijama između kiselina i baza, stoga boje najčešće dijelimo na bazične i kisele (6). Bazične boje imaju visoki afinitet za kisele sastojke tkiva, odnosno bazofilne sastojke, dok kisele boje imaju visoki afinitet za bazične sastojke tkiva,

odnosno acidofilne sastojke (1). Najčešće korištena metoda bojenja koja se temelji na ovim interakcijama je bojenje hemalaun-eozin. Hemalaun je bazična boja koja oboji kisele elemente tkiva plavo-ljubičastom bojom, uključujući nukleinske kiseline jezgre i ribosoma te glikozaminoglikane. Za razliku od toga, eozin je kisela boja koja oboji acidofilne elemente u crveno-ružičaste nijanse, kao što su mitohondriji, citoplazma većine stanica i kolagena vlakna. Postoje i specifične metode bojenja za točno određene sastojke tkiva, npr. pikrosirijus crvenilo, koja posebno dobro prikazuje kolagena vlakna (pogotovo ako se promatra polariziranim mikroskopom), orcein, koji se koristi za prikaz elastičnih vlakana i druge metode (1, 5).

1.4. Ovarijektomijski model osteoporoze

Ovarijektomija (kirurško uklanjanje jajnika) predstavlja često korišten eksperimentalni životinjski model ljudske menopauze (7). Ulaskom žena u menopauzu funkcija jajnika slabi, a lučenje estrogena se smanjuje, što uzrokuje različite simptome, npr. noćno znojenje i valove vrućine, suhoću i atrofiju rodnice, emocionalne poteškoće te negativne učinke na koštano tkivo najprije u smislu osteopenije, a potom i osteoporoze (8). Osteoporoza je bolest kostiju koju karakterizira smanjenje mase i mineralne gustoće kostiju, što je povezano s promjenama strukture i snage kostiju i većim rizikom od prijeloma te je osteoporoza glavni uzrok prijeloma kostiju kod žena u postmenopauzi (9).

Estrogen ima važnu ulogu i u reguliranju razvoja i pohrane masnog tkiva kod žena (7). Nakon menopauze razine estrogena padaju, što dovodi do povećanja tjelesne mase i nakupljanja masnog tkiva. Nakupljanje masnog tkiva može uzrokovati ozbiljne zdravstvene posljedice kao što su metaboličke bolesti, inzulinska rezistencija, dijabetes tip 2, hipertenzija, kardiovaskularne bolesti i razne kronične bolesti (7, 10). Zbog toga se sve više provode istraživanja učinka ovarijektomije na organizam, vrlo često na štakorima kao eksperimentalnom modelu. Ovarijektomijski model osteoporoze kod štakora je odličan model za proučavanje razvoja osteoporoze u postmenopauzi. Ovaj model imitira gubitak gustoće kostiju izazvan manjkom estrogena i oponaša kliničke manifestacije osteoporoze u postmenopauzi. Nadalje, neki od načina liječenja osteoporoze koji su trenutno dostupni (npr. estrogen i bisfosfonati), ispitivani su na ovarijektomijskom modelu štakora (11).

1.5. Utjecaj ovarijektomije na masno tkivo štakorica

Nakupljanje masnog tkiva može se odvijati povećanjem broja adipocita, a samim time i njihove ukupne mase (hiperplazija) te povećanjem postojećih adipocita (hipertrofija) (12). Dosadašnja istraživanja utjecaja ovarijektomije na naslage masnog tkiva i pretilost u štakorica

dovela su do različitih zaključaka. Neka istraživanja ukazuju na to da ovarijektomija dovodi do većeg rizika za pretilost u eksperimentalnih životinja, dok druga navode da nema značajnog povećanja mase i masnog tkiva u ovarijektomiranih životinja, ali da ovarijektomija kombinirana sa prehranom koja sadrži visoki udio masnih kiselina dovodi do značajne promjene u veličini, sastavu i raspodjeli masnog tkiva (10, 13). Nadalje, kod ovarijektomiranih miševa na dijeti s visokim udjelom masti promijenjen je metabolizam ugljikohidrata, a povećana je veličina, promjer i volumen adipocita te koncentracija ukupnog kolesterola i koncentracija triglicerida u serumu (10). Spomenuta obilježja dovode do visceralne pretilosti te koreliraju s povećanim rizikom od razvoja bolesti povezanih s nakupljanjem visceralnog masnog tkiva. Također, visceralna je pretilost povezana s povećanim rizikom od razvoja raznih vrsta karcinoma (14, 15). Postoji mnogo faktora koji uz prehranu utječu na pretilost, a oni uključuju gensku predispoziciju, hormonalnu stabilnost, fizičku aktivnost i dob (16). Istraživanja pokazuju kako je povećanje količine visceralnog masnog tkiva povezano sa menopauzom i starenjem žena. Spol je značajan čimbenik u raspodjeli visceralnog masnog tkiva pa žene u postmenopauzi imaju i do 50 % manje visceralnog masnog tkiva od muškaraca iste dobi (17). Istraživanja pokazuju da i kod žena srednje dobi koje još nisu ušle u postmenopauzu dolazi do povećanja udjela visceralnog masnog tkiva u usporedbi s mlađim ženama pa se smatra da je i dob povezana s povećanim masnim tkivom, a ne samo ulazak u menopauzu (14). To se područje još uvijek aktivno istražuje.

1.6. Morfološka istraživanja masnog tkiva

Morfološka analiza podrazumijeva proučavanje oblika i strukture organizma, organa, tkiva i njihovih sastojaka. To uključuje anatomska obilježja kao i mikroskopska obilježja. Morfološka analiza masnog tkiva obuhvaća promatranje strukture, oblika i veličine adipocita, njihove prostorne raspodjele, međusobnih odnosa s drugim stanicama, količine međustanične tvari te intenziteta i vrste bojenja na preparatima (6, 18). Danas se u brojnim znanstvenim istraživanjima masnog tkiva koriste računalni programi za mjerenje i analizu adipocita, a oni mogu biti plaćeni ili besplatni, otvorenog ili zatvorenog koda (19). Besplatni programi otvorenog koda za analizu slike sve se više koriste i imaju dobru podršku u znanstvenoj zajednici, kao npr. ImageJ i njegova distribucija Fiji (Fiji is just ImageJ) (20, 21). Za analizu morfologije adipocita razvijen je poseban priključak za ImageJ/Fiji pod nazivom Adiposoft (22). Iako je Adiposoft dizajniran prvenstveno za specifičnu metodu bojenja (hemalaun-eozin), teoretski bi se mogao koristiti i uz druge metode bojenja koje jasno i na donekle sličan pokazuju strukturu tkiva, a koriste se zbog prikazivanja nekih specifičnih detalja na tkivu (npr.

pikrosirijus crvenilo za prikaz kolagena). Time bi se pojednostavnio postupak i smanjilo korištenje kemikalija. U ovom završnom radu testirali smo priključak Adiposoft uz standardno bojenje (hemalaun-eozin) i ispitivanu metodu (pikrosirijus crvenilo) kako bismo istražili hoće li spomenuti priključak s jednakom točnošću izmjeriti morfologiju masnih stanica na preparatima obojenim i standardnim i ispitivanim načinom bojenja.

2. CILJEVI

Ciljevi ovog istraživanja su:

- 1) Morfološka analiza perigonadalnog masnog tkiva ovarijektomiranih i neovarijektomiranih štakorica obojenog hemalaun-eozinom
- 2) Morfološka analiza perigonadalnog masnog tkiva ovarijektomiranih i neovarijektomiranih štakorica obojenog pikrosirijus crvenilom
- 3) Usporedba morfologije adipocita ovarijektomiranih i neovarijektomiranih štakorica
- 4) Usporedba rezultata morfoloških analiza perigonadalnog masnog tkiva obojanih pikrosirijus crvenilom i hemalaun-eozinom

3. MATERIJALI I METODE

3.1. Ustroj studije

Ovo je istraživanje provedeno kao nerandomizirani kontrolirani pokus na životinjama. Životinje su uzgojene i žrtvovane na Zavodu za animalnu fiziologiju Biološkog odsjeka Prirodoslovno-matematičkog fakulteta u Zagrebu u sklopu prethodnih istraživanja provedenih uz dozvolu Hrvatskog nacionalnog etičkog povjerenstva za zaštitu životinja koje se koriste u znanstvene svrhe (EP 233/2020) i dozvolu Povjerenstva za bioetiku i dobrobit životinja Biološkog odsjeka Prirodoslovno-matematičkog fakulteta u Zagrebu (Klasa: 643-02/19-01/3, URBROJ: 251-58-10617-19-704) te Etičkog povjerenstva Medicinskog fakulteta Osijek (KLASA: 602-04/22-08/02 URBROJ: 2158-61-46-22-16). Za ovo istraživanje pribavljena je dozvola Etičkog povjerenstva Medicinskog fakulteta Osijek (KLASA: 641-01/24-01/04 URBROJ: 2158-61-46-24-96).

3.2. Materijali

U istraživanju je korišteno perigonadalno masno tkivo ženki štakora iz arhive Katedre za histologiju i embriologiju Medicinskog fakulteta Osijek (parafinski blokovi). Tkiva su dobivena od ženki štakora visokosrodnog soja Wistar, starosti oko 6 mjeseci i težine 150 – 250 g, iz uzgoja Zavoda za animalnu fiziologiju Biološkog odsjeka Prirodoslovno-matematičkog fakulteta u Zagrebu. Štakorice su uzgajane su u standardnim uvjetima: ciklus od 12 sati svjetla i 12 sati mraka, temperatura 24 °C uz kontroliranu vlažnost zraka. Životinje su hranjene komercijalnom hranom uz pristup hrani i vodi bez restrikcija. Korišteno je 18 životinja, a podijeljene su u dvije skupine:

- 1) Štakorice podvrgnute operativnom postupku ovarijektomije
- 2) Štakorice koje nisu bile podvrgnute operativnom postupku ovarijektomije, nego placebo (engl. sham) operaciji

Nakon operativnog zahvata, životinje su uzgajane narednih mjesec dana kako bi se razvio model osteoporoze u ovarijektomiranih štakorica. U ovarijektomiranoj skupini bilo je 8, a u kontrolnoj skupini 10 životinja.

3.3. Metode

Masno tkivo je nakon fiksacije u 4 %-nom paraformaldehidu uklopljeno u parafin. Iz parafinskih blokova izrezani su uzorci debljine 5-6 µm korištenjem rotacijskog mikrotoma Slee

CUT 4060 (Slee, Mainz, Njemačka), a zatim su postavljeni na standardna predmetna stakalca i pripremljeni za bojanje metodama hemalaun-eozin i pikrosirijus crvenilo. Preparati obje ispitivane skupine životinja obojeni su korištenjem i jedne i druge metode.

Postupak bojenja hemalaun-eozinom:

1. Deparafinirati preparat
2. Rehidrirati preparat silaznim nizom etanola
3. Uroniti preparat u otopinu Mayerovog hemalauna 5 min
4. Isprati preparat destiliranom vodom
5. Razvijati boju u vodovodnoj vodi 15 min
6. Isprati preparat destiliranom vodom
7. Uroniti preparat u otopinu eozina 10 min
8. Isprati preparat destiliranom vodom
9. Dehidrirati preparat uzlaznim nizom etanola
10. Držati preparat u ksilolu 2 puta po 10 min
11. Zatvoriti preparat kanadskim balzomom te pokrovnicom

Postupak bojenja pikrosirijus crvenilom:

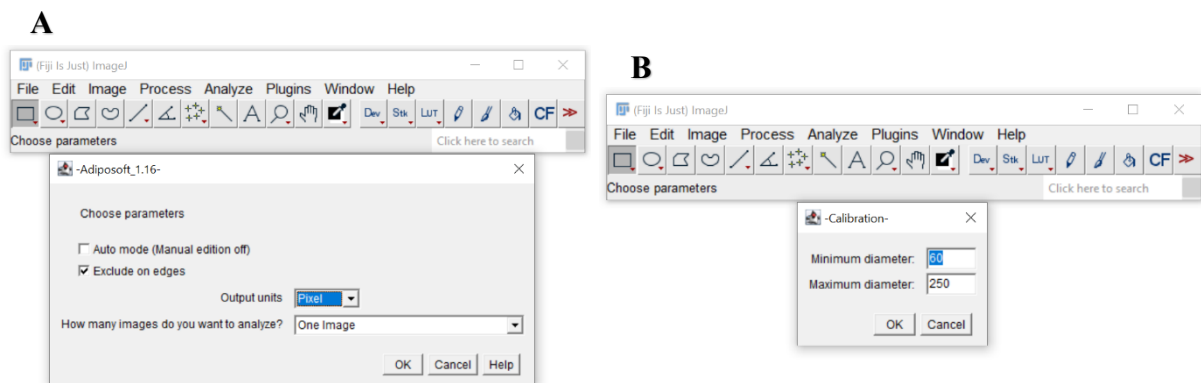
1. Deparafinirati preparat
2. Rehidrirati preparat silaznim nizom alkohola etanola
3. Isprati preparat destiliranom vodom
4. Uroniti preparat u otopinu pikrosirijus crvenila na 1 sat
5. Isprati preparat 2 puta u octenoj vodi
6. Dehidrirati preparat uzlaznim nizom etanola
7. Držati preparat u ksilolu 2 puta po 10 min
8. Zatvoriti preparat kanadskim balzomom i pokrovnicom

Priprema otopina:

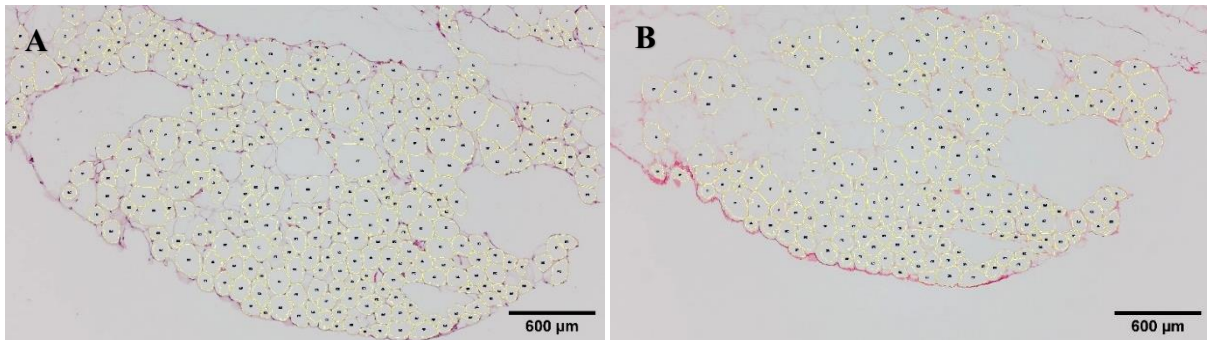
1. Pikrosirijus crvenilo – 0,5 g sirijus crvenila F3B i 500 mL zasićene otopine pikrinske kiseline (vodene otopine)
2. Octena voda – 5 mL ledene octene kiseline i 1000 mL destilirane vode

Obojeni preparati su fotografirani tako da su za svaku životinju snimljena po 3 različita vidna polja. Preparati su fotografirani digitalnom kamerom (Zeiss AxioCam 208c, Zeiss,

Oberkochen, Njemačka) povezanom sa svjetlosnim mikroskopom (Olympus BX-50, Olympus, Tokio, Japan). Mjerenja uzoraka su izvršena pomoću besplatnog softverskog paketa Fiji korištenjem priključka Adiposoft. Slike su se ručno uređivale isključivanjem opcije *Automode* kako bi se omogućilo dodavanje, brisanje, razdvajanje ili spajanje detektiranih adipocita (slika 1. (A)). Navedeni alati za uređivanje nalaze se na alatnoj traci uz sliku koja se uređuje. Ova opcija je dostupna samo kada se slike uređuju u pojedinačnom modu rada (*One image*), a ne kada ih se uređuje više istovremeno. Minimalni promjer za detekciju je bio 60, a maksimalni 250 piksela (slika 1. (B)). Program je automatski izbacio artefakte i adipocite koji su oštećeni, a nakon toga je izvršena ručna kontrola odabira adipocita. Dobivene vrijednosti (promjeri i površine adipocita) izvezeni su u Excel tablicu. Spomenuta obilježja su iz piksela pretvorena u mikrometre koji su se dalje koristili u statistici. Izračunata je aritmetička sredina vrijednosti dobivenih mjerenjem 3 vidna polja za svaku životinju te su te vrijednosti dalje korištene u statističkoj analizi. Volumen masne kapljice za svaki adipocit izračunat je pomoću formule $V=(1/6) \times \pi \times (d-eq)^3$, gdje je d-eq ekvivalentni promjer (promjer kruga iste površine kao izmjereni adipocit, veličina koju Adiposoft izbacuje prilikom mjerenja promjera). Slika 2. prikazuje uređenu sliku presjeka masnog tkiva obojenu hemalaun-eozinom (A) i pikrosirijus crvenilom (B) nakon obrade pomoću priključka Adiposoft.



Slika 1. Podešavanje postupka mjerenja u priključku Adiposoft. Isključen je način rada *Automode*, mjerenje je postavljeno u pikselima i bira se samo jedna slika za uređivanje (*One image*) (A). Podešavanje minimalnog i maksimalnog promjera u pikselima prije automatizirane analize fotografije (B). (slikala autorica).



Slika 2. Prikazani su označeni adipociti perigonadalnog masnog tkiva nakon analize priključkom „Adiposoft“ u programu Fiji. Na slici je presjek kroz preparat perigonadalnog masnog tkiva obojen hemalaun-eozinom (A) i pikrosirijus crvenilom (B). Površina pojedinačnih adipocita je omeđena žutim linijama, a svakom adipocitu dodijeljen je broj. Objektiv 10 ×, mjerilo 600 μm. (fotografirala autorica).

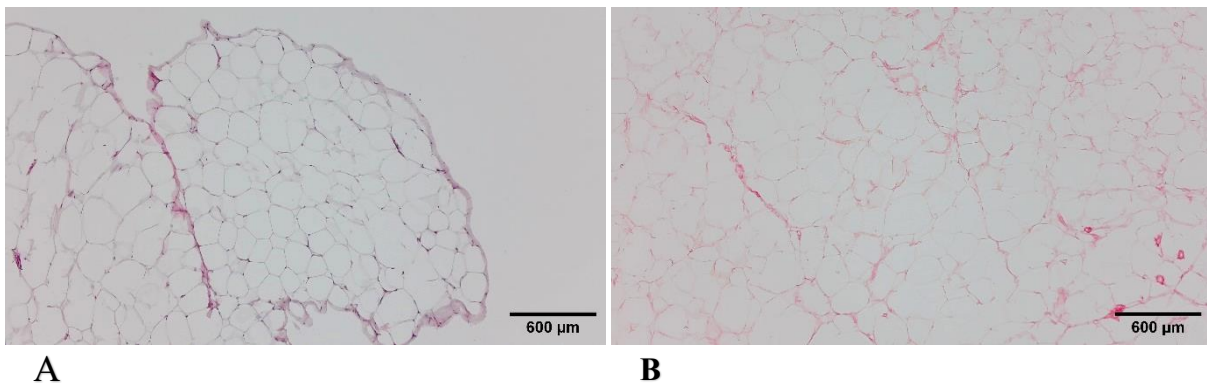
3.4. Statističke metode

Normalnost raspodjele numeričkih varijabli testirana je Kolmogorov-Smirnovljevom testom. Numerički podatci opisani su medijanom i granicama interkvartilnog raspona. Usporedba između dvije nezavisne skupine (ovarijektomirane i kontrolne) izvršena je Mann-Whitney U testom. Razlike među zavisnim skupinama (metode bojenja) testirane su Wilcoxonovim testom. Sve P vrijednosti su dvostrane. Razina značajnosti je postavljena na $\alpha = 0,05$. Za statističku analizu korišten je program MedCalc Statistical Software, inačica 22 (MedCalc Software bvba, Ostend, Belgium; <https://www.medcalc.org>; 2024).

4. REZULTATI

Analizirano je 18 uzoraka perigonadalnog masnog tkiva štakora obojenih hemalaun-eozinom (standardno bojenje) i pikrosirijus crvenilom (ispitivano bojenje). Korišteno je 8 uzoraka ovarijektomiranih i 10 kontrolnih (neovarijektomiranih) životinja. U programu Fiji ispitano je hoće li priključak Adiposoft s jednakom točnošću izmjeriti masne stanice na preparatima obojenim i standardnim i ispitivanim načinom bojenja te postoje li razlike u morfološkim osobinama masnog tkiva ispitivanih skupina (ovarijektomirane i kontrolne).

Slika 3. prikazuje preparat obojen hemalaun-eozinom (A) gdje svaka stanica izgleda kao tanki prsten citoplazme. Vide se plavo obojene jezgre adipocita koje su potisnute uz staničnu membranu. Slika također prikazuje preparat obojen pikrosirijus crvenilom (B) gdje su crveno obojena kolagena vlakna koja okružuju adipocite. Tijekom pregleda masnog tkiva pod svjetlosnim mikroskopom nije uočeno značajnih razlika u intenzitetu bojenja. Masno tkivo bilo je normalne morfologije na svim preparatima, adipociti, su izgledali uobičajeno u obje skupine uz artefakte na pojedinim preparatima (pucanje adipocita i manje razderotine tkiva).



Slika 3. Prikazan je preparat perigonadalnog masnog tkiva obojen hemalaun-eozinom (A) i pikrosirijus crvenilom (B). Objektiv 10 ×, mjerilo 600 µm. (fotografirala autorica).

U tablici 1. prikazane su vrijednosti medijana i interkvartilnog raspona za promjer, površinu i volumen adipocita ovarijektomiranih i neovarijektomiranih štakorica na preparatima obojenim hemalaun-eozinom. Nije uočena značajna razlika ni u jednom od ispitivanih obilježja masnog tkiva između štakorica koje su podvrgnute procesu ovarijektomije i onih koje nisu.

Tablica 1. Rezultati analize promjera, površine i volumena adipocita ovarijektomirane i kontrolne skupine obojenih hemalaun-eozinom (Mann-Whitney U test).

Obilježje	Ovarijektomija	Kontrola	P*
	Medijan (interkvartilni raspon)	Medijan (interkvartilni raspon)	
Promjer (μm)	120,59 (112,33 – 121,89)	115,22 (109,23 – 121,59)	0,41
Površina (μm²)	12933,15 (11308,21 – 13275,16)	11732,45 (10539,44 – 13121,40)	0,36
Volumen (μm³)	1306023,23 (1090341,33 – 1365231,48)	1131652,48 (958223,29 – 1330775,27)	0,36

*Mann-Whitney U test

U tablici 2. prikazane su vrijednosti medijana i interkvartilnog raspona za promjer, površinu i volumen adipocita ovarijektomiranih i neovarijektomiranih štakorica na preparatima obojenim pikrosirijus crvenilom. Ni pomoću ovog bojenja nije uočena značajna razlika u mjerenim obilježjima masnog tkiva između štakorica koje su podvrgnute procesu ovarijektomije i onih koje nisu.

Tablica 2. Rezultati analize promjera, površine i volumena adipocita ovarijektomirane i kontrolne skupine bojenih pikrosirijus crvenilom (Mann-Whitney U test).

Obilježje	Ovarijektomija	Kontrola	P*
	Medijan (interkvartilni raspon)	Medijan (interkvartilni raspon)	
Promjer (μm)	118,59 (112,07 – 123,40)	120,10 (113,41 – 124,84)	0,70
Površina (μm²)	12657,08 (11324,18 – 13572,07)	12839,13 (11546,99 – 13775,35)	0,76
Volumen (μm³)	1285793,14 (1108054,57 – 1404134,50)	1299447,51 (1124787,72 – 1410270,52)	0,97

*Mann-Whitney U test

U tablici 3. prikazane su vrijednosti medijana i interkvartilnog raspona za promjer, površinu i volumen adipocita obje skupine životinja ovisno o bojenju hemalaun-eozinom, odnosno pikrosirijus crvenilom. Analizom mjerenja ovih obilježja nije uočena značajna razlika u obilježjima masnih stanica između dvije različite metode bojenja.

Tablica 3. Rezultati analize promjera, površine i volumena adipocita svih životinja ovisno o metodi bojenja (hemalaun-eozin ili pikrosirijus crvenilo) (Wilcoxon test).

Obilježje	Hemalaun-eozin	Pikrosirijus-crvenilo	P*
	Medijan (interkvartilni raspon)	Medijan (interkvartilni raspon)	
Promjer (μm)	119,03 (111,44 – 121,59)	119,56 (113,41 – 124,69)	0,83
Površina (μm^2)	12366,45 (11020,30 – 13121,40)	12787,29 (11546,0 – 13762,07)	0,64
Volumen (μm^3)	1190607,27 (1009927,52 – 1330775,27)	1285793,14 (1124787,72 – 1410270,52)	0,44

*Wilcoxon test

5. RASPRAVA

U ovom je radu istražen utjecaj različitih metoda bojenja na računalnu analizu perigonadalnog masnog tkiva priključkom Adiposoft za programski paket Fiji te je ispitano postoje li razlike u morfologiji adipocita između ovarijektomirane i neovarijektomirane skupine (podvrgnutoj placebo operaciji). Uspoređeni su rezultati dobiveni metodom hemalaun-eozin (za koju je razvijen priključak Adiposoft) te metodom pikrosirijus-crvenilo, koja je ispitivana metoda u ovom istraživanju.

Pregledom preparata obojenih hemalaun-eozinom pod svjetlosnim mikroskopom i analizom njihovih fotografija priključkom Adiposoft nije uočena značajna razlika između ovarijektomiranih i neovarijektomiranih štakorica u morfologiji adipocita. Oblik adipocita bio je pravilan, a promjer, površina i volumen bili su jednaki u obje skupine. Slični rezultati dobiveni su i analizom preparata obojenih pikrosirijus crvenilom. Prema tome, u našem istraživanju zabilježeno je da ovarijektomija u štakora nije imala značajan utjecaj na morfologiju adipocita. U jednom je istraživanju na miševima zabilježeno povećanje adipocita supkutanog masnog tkiva nakon ovarijektomije u miševa, s tim da je povećanje bilo izraženije kod mladih miševa, a kod starijih nešto slabije, iako još uvijek prisutno (23). U drugom istraživanju na štakorima također je zabilježeno povećanje adipocita u abdominalnog masnog tkiva nakon ovarijektomije, premda u tom istraživanju nije izvršena placebo operacija kontrola i ne navodi se precizno iz kojeg je depoa u abdomenu uzet uzorak (24). S obzirom na suprotstavljene rezultate i različitu metodologiju u ovom i spomenutim istraživanjima, bilo bi korisno ponoviti istraživanje na većem uzorku i pritom usporediti potkožno masno tkivo i različite depoe visceralnog masnog tkiva (perigonadarno, oko bubrega te u mezenteriju). Osim toga, trebalo bi standardizirati kontrole.

Ograničenje našeg istraživanja je što nije izvagana ukupna količina izoliranog perigonadalnog masnog tkiva. Vaganje cijelih životinja ne bi bilo prikladno, jer ovarijektomija utječe i na težinu drugih organa, npr. kost i maternicu, stoga bi došlo do pogreške u tumačenju utjecaja ovarijektomije na pretilost (25). Glavne karakteristike menopauze su postupno gubljenje funkcija jajnika a samim time i pad razine estrogena (26). Estrogen igra glavnu ulogu u regulaciji, razvoju i skladištenju masnog tkiva kod žena (7), a menopauza često bude popraćena visceralnom pretilošću (27). Dosadašnja istraživanja na životinjskim modelima, ukazuju na to da sama ovarijektomija uzrokuje visceralnu pretilost, dok se u nekima navodi kako uz ovarijektomiju trebaju postojati i drugi faktori, a jedan najčešćih je hrana sa visokim

udjelom masti (10, 27). Daljnja istraživanja u tom smjeru važna su zbog boljeg razumijevanja promjena u masnom tkivu tijekom menopauze te definiranja odgovarajućih metoda promjene stila života i liječenja kroničnih bolesti povezanih s njom.

Usporedbom bojenja standardnom i ispitivanom metodom, nisu pronađene značajne razlike u mjerenim obilježjima adipocita, što znači da je analiza preparata bojenih pikrosirijus crvenilom dala rezultate usporedive s onima dobivenim analizom preparata obojenih metodom hemalaun-eozin. Rezultati testiranja dviju skupina životinja (nezavisni uzorci) nisu bili značajno različiti ni na jednom bojenju, niti su pronađene razlike kad se usporedilo dvije metode bojenja za sve životinje (zavisni uzorci). Stoga je potvrđeno da se za analize Adiposoftom može koristiti i metoda pikrosirijus crvenilo, iako nije prvenstveno dizajnirana za njega. Jedan od razloga vjerojatno je što se objema metodama adipociti slično prikazuju te su im konture obojene crveno, pa softver procesuirao fotografije testne metode slično kao one obojene hemalaun-eozinom.

U ovom je radu testirana samo jedna dodatna metoda bojenja, međutim, u histološkim analizama postoji mnogo različitih vrsta bojenja i nije poznato može li se uz Adiposoft koristiti i neka od njih. To bi pojednostavnilo istraživanja kod kojih su istraživačima potrebna specifična bojenja jer tada ne bi morali dodatno koristiti hemalaun-eozin samo zbog analize u Adiposoftu. Priključak Adiposoft adekvatan je i koristan alat u morfološkoj analizi perigonadalnog masnog tkiva (22). Međutim, sam softver ima i određena ograničenja. Automatski način rada može biti prilično neprecizan, pogotovo u prisutnosti nejednolikog bojenja i nekih vrsta artefakata, koji se pojavljuju na histološkim preparatima. Ako se prebaci u precizniji, ručni način rada, označeni adipociti mogu se uklanjati ili dodavati samo pojedinačno i svaki puta je potrebno iznova odabrati opcije za uređivanje. Za neke funkcije postoje prečice na tipkovnici, što može donekle ubrzati postupak, ali ne značajno. Vjerojatno će se u budućnosti ova softverska rješenja unaprjeđivati, što je važno za daljnji napredak u istraživanju morfologije masnog tkiva.

6. ZAKLJUČCI

Na temelju rezultata provedenog istraživanja izvedeni su sljedeći zaključci:

- 1) Promjer, površina i volumen adipocita perigonadalnog masnog tkiva ne razlikuju se značajno usporedbom ovarijektomirane i kontrolne skupine.
- 2) Promjer, površina i volumen adipocita perigonadalnog masnog tkiva ispitivanih životinja ne razlikuju se značajno usporedbom standardnog i ispitivanog bojenja.
- 3) Bojenje pikrosirijus crvenilom može se koristiti uz priključak Adiposoft umjesto bojenja hemalaun-eozin.

7. SAŽETAK

CILJEVI ISTRAŽIVANJA. Ciljevi ovog istraživanja bili su izmjeriti morfološke značajke adipocita perigonadalnog masnog tkiva ovarijektomiranih i neovarijektomiranih štakorica pomoću dodatka Adiposoft u programskom paketu Fiji te usporediti dobivene rezultate kako bi se ispitalo jesu li rezultati analize preparata obojenih metodom pikrosirijus crvenilom usporedivi s onima dobivenim bojenjem hemalaun-eozinom. Također je uspoređena morfologija adipocita ovarijektomiranih i neovarijektomiranih životinja.

USTROJ STUDIJE. Istraživanje je provedeno kao nerandomizirani kontrolirani pokus na životinjama.

MATERIJAL I METODE. U istraživanju je korišteno perigonadalno masno tkivo ženki štakora visokosrodnog soja Wistar. Ukupno 18 uzoraka perigonadalnog masnog tkiva je obojeno hemalaun-eozinom i pikrosirijus crvenilom. Od ukupnog broja uzoraka, 8 uzoraka unutar svake skupine bojenja pripadalo je ovarijektomiranim životinjama, dok je 10 uzoraka bilo kontrolno. Za analizu su mjereni promjer i površina adipocita, a volumen je izračunat iz promjera. Fotografije su obrađene dodatkom Adiposoft u programskom paketu Fiji.

REZULTATI. Pregledom preparata pod svjetlosnim mikroskopom i statističkom analizom računalno izmjerenih obilježja nije primijećena značajna razlika u promjeru, površini i volumenu adipocita perigonadalnog masnog tkiva između ovarijektomirane i kontrolne skupine. Također, nisu pronađene razlike u navedenim obilježjima između standardnog i ispitivanog bojenja.

ZAKLJUČAK. Morfološka obilježja adipocita perigonadalnog masnog tkiva ne pokazuju značajne razlike između ovarijektomirane i kontrolne skupine, niti između standardnog i ispitivanog bojenja. Bojenje pikrosirijus crvenilom, uz primjenu dodatka Adiposoft, može se koristiti kao alternativa bojenju hemalaun-eozinom.

KLJUČNE RIJEČI. Adiposoft, hemalaun-eozin, ovarijektomija, perigonadalno masno tkivo, pikrosirijus-crvenilo.

8. SUMMARY

The impact of perigonadal adipose tissue slide staining method on computer analysis of adipocyte morphology

OBJECTIVES: The goals of this research were to measure the morphological features of adipocytes in perigonadal adipose tissue in ovariectomized rats and those that were not ovariectomized, using the Adiposoft plug-in in the Fiji software package, and to compare the given results to check whether the analysis of samples stained using the picosirius red method would give results comparable to those stained using the hematoxylin-eosin method. Additionally, the morphology of adipocytes of ovariectomized animals was compared with those that were not ovariectomized.

STUDY DESIGN: The research was conducted as a non-randomized controlled experiment on animals.

MATERIALS AND METHODS: In this research, perigonadal adipose tissue of female Wistar rats was used. A total of 18 samples of perigonadal adipose tissue were used and stained using hematoxylin-eosin and picosirius red methods. Eight samples within each staining group were classified as ovariectomized and ten as control. In the analysis, the diameter and area were measured. Volume was calculated from the diameter. The photos of the samples were processed with the Adiposoft plug-in for the Fiji software.

RESULTS: Upon examining the samples under a light microscope and conducting statistical analysis of the computer-measured features, no significant difference was observed in the diameter, surface area, and volume of adipocytes of the perigonadal adipose tissue of the ovariectomized and control groups, as well as the differences in these features obtained using standard or tested staining.

CONCLUSION: Morphological characteristics of adipocytes in the perigonadal adipose tissue do not differ significantly when comparing ovariectomized and control groups, nor when comparing standard and tested staining. Picosirius red staining can be used with Adiposoft plug-in instead of hematoxylin-eosin staining.

KEY WORDS: Adiposoft, hematoxylin-eosin, ovariectomy, perigonadal adipose tissue, picosirius red.

9. LITERATURA

1. Junqueira LC, Carneiro J. Osnove histologije. Udžbenik i atlas prema 10. američkom izdanju. Zagreb: Školska knjiga; 2005.
2. Coelho M, Oliveira T, Fernandes R. Biochemistry of adipose tissue: an endocrine organ. Arch Med Sci AMS. 2013 Apr 20;9(2):191–200.
3. Börgeson E, Boucher J, Hagberg CE. Of mice and men: Pinpointing species differences in adipose tissue biology. Front Cell Dev Biol. 2022;10:1003118.
4. Chusyd DE, Wang D, Huffman DM, Nagy TR. Relationships between Rodent White Adipose Fat Pads and Human White Adipose Fat Depots. Front Nutr. 2016;3:10.
5. Durst-Živković B. Praktikum iz histologije. IV. prerađeno izdanje. Zagreb: Školska knjiga; 1998.
6. Bojenje i analiza histoloških preparata. 2018. Dostupno na adresi: <https://www.slideshare.net/slideshow/bojenje-i-analiza-histoloških-preparata-117964221/117964221>. Datum pristupa: 02.09.2024.
7. Oliveira THC de, Gonçalves GKN. Effect of ovariectomy and high-fat diet on the expression of estrogen receptors and adipose tissue metabolism in wistar rats. Mol Cell Endocrinol. 2024;592:112327.
8. Ji MX, Yu Q. Primary osteoporosis in postmenopausal women. Chronic Dis Transl Med. 2015;1(1):9–13.
9. Branch NSC and O. National Institute of Arthritis and Musculoskeletal and Skin Diseases. NIAMS. Osteoporosis. 2017. Dostupno na adresi: <https://www.niams.nih.gov/health-topics/osteoporosis>. Datum pristupa 01.09.2024.
10. Ludgero-Correia A, Aguila MB, Mandarim-de-Lacerda CA, Faria TS. Effects of high-fat diet on plasma lipids, adiposity, and inflammatory markers in ovariectomized C57BL/6 mice. Nutrition. 2012;28(3):316–323.
11. Yousefzadeh N, Kashfi K, Jeddi S, Ghasemi A. Ovariectomized rat model of osteoporosis: a practical guide. EXCLI J. 2020;19:89–107.

12. Mandarim-de-Lacerda C.A., del Sol M., Vásquez B., Aguila M.B. Mice as an Animal Model for the Study of Adipose Tissue and Obesity. *Int J Morphol.* 2021;39(6):1521-1528.
13. Hong J, Stubbins RE, Smith RR, Harvey AE, Núñez NP. Differential susceptibility to obesity between male, female and ovariectomized female mice. *Nutr J.* 2009;8:11.
14. Tchernof A, Després JP. Pathophysiology of Human Visceral Obesity: An Update. *Physiol Rev.* 2013;93(1):359–404.
15. Crudele L, Piccinin E, Moschetta A. Visceral Adiposity and Cancer: Role in Pathogenesis and Prognosis. *Nutrients.* 2021;13(6):2101.
16. Cornier MA, Després JP, Davis N, Grossniklaus DA, Klein S, Lamarche B, i sur. Assessing Adiposity. *Circulation.* 2011;124(18):1996–2019.
17. Kvist H, Chowdhury B, Grangård U, Tylén U, Sjöström L. Total and visceral adipose-tissue volumes derived from measurements with computed tomography in adult men and women: predictive equations. *Am J Clin Nutr.* 1988;48(6):1351–1361.
18. Tandon P, Wafer R, Minchin JEN. Adipose morphology and metabolic disease. *J Exp Biol.* 2018;221(Pt Suppl 1):jeb164970.
19. Rođak E, Oršolić N, Grgac R, Rajc J, Bakula M, Bijelić N. Analysis of Uterine Morphology in Ovariectomized Rats Treated With Alendronate and Hop Extract Using Open-Source Software. *Image Anal Stereol.* 2022;41(3):193–202.
20. Schindelin J, Rueden CT, Hiner MC, Eliceiri KW. The ImageJ ecosystem: An open platform for biomedical image analysis. *Mol Reprod Dev.* 2015;82(7–8):518–529.
21. Schindelin J, Arganda-Carreras I, Frise E, Kaynig V, Longair M, Pietzsch T, et al. Fiji: an open-source platform for biological-image analysis. *Nat Methods.* 2012;9(7):676–682.
22. Galarraga M, Campión J, Muñoz-Barrutia A, Boqué N, Moreno H, Martínez JA, i sur. Adiposoft: automated software for the analysis of white adipose tissue cellularity in histological sections. *J Lipid Res.* 2012;53(12):2791–2796.

23. Ivanishchev V, Ustymenko A, Kyryk V, Butenko G. Comparative morphometric study of adipose tissue in ovariectomized mice of different ages. 2019. Dostupno na adresi: <https://transplantology.org/2020-8-1-en/article-6/>. Datum pristupa: 09.09.2024.
24. Ayida Al-Wahaibi, Wan Nazaimoo WM, Farihah HS, Azian AL. Effect of Ovariectomy, *Labisia pumila* var *alata* Treatment and Estrogen Replacement Therapy on the Morphology of Adipose Tissue in Ovariectomized Sprague Dawley Rats. 2006. Dostupno na adresi: <https://scientificjournals.org/journals2007/articles/1024.htm>. Datum pristupa: 09.09.2024.
25. Rođak E. Terapijski učinak fitoestrogena iz ekstrakta hmelja u kombinaciji s alendronatom na osteoporozu u ženki wistar štakora. Josip Juraj Strossmayer University of Osijek. Faculty of Medicine Osijek; 2023. Dostupno na adresi: <https://urn.nsk.hr/urn:nbn:hr:152:221003>. Datum pristupa: 09.09.2024
26. Souza VR, Mendes E, Casaro M, Antiorio ATFB, Oliveira FA, Ferreira CM. Description of Ovariectomy Protocol in Mice. *Methods Mol Biol Clifton NJ*. 2019;1916:303–309.
27. Boldarine VT, Pedroso AP, Brandão-Teles C, LoTurco EG, Nascimento CMO, Oyama LM, i sur. Ovariectomy modifies lipid metabolism of retroperitoneal white fat in rats: a proteomic approach. *Am J Physiol Endocrinol Metab*. 2020;319(2):427–437.

10. ŽIVOTOPIS

OSOBNI PODACI:

Lucija Hudek, studentica 3. godine, Sveučilišni prijediplomski studij Medicinsko laboratorijska dijagnostika

Datum i mjesto rođenja: 03. ožujka 2003., Zagreb

Kućna adresa: Trg pape Ivana Pavla II. 30, Marija Bistrica

Tel. +385919556423

E-mail: lucihudek@gmail.com

OBRAZOVANJE:

2009. – 2017. Osnovna škola Marija Bistrica, Marija Bistrica

2010. – 2016. Osnovna glazbena škola pri OŠ Marija Bistrica, Marija Bistrica

2017. – 2021. Srednja škola Zlatar, opća gimnazija

2021. – 2024. Medicinski fakultet u Osijeku, Sveučilišni prijediplomski studij Medicinsko laboratorijska dijagnostika

OSTALE AKTIVNOSTI:

2009. – 2018. Kud Lovro Ježek, folklorna sekcija