

Morfološke promjene krvnih stanica u pacijenata sa SARS-CoV-2 infekcijom

Pernjek, Anamarija

Undergraduate thesis / Završni rad

2024

Degree Grantor / Ustanova koja je dodijelila akademski / stručni stupanj: **Josip Juraj Strossmayer University of Osijek, Faculty of Medicine Osijek / Sveučilište Josipa Jurja Strossmayera u Osijeku, Medicinski fakultet Osijek**

Permanent link / Trajna poveznica: <https://urn.nsk.hr/urn:nbn:hr:152:510284>

Rights / Prava: [In copyright](#)/[Zaštićeno autorskim pravom.](#)

Download date / Datum preuzimanja: **2024-12-26**



Repository / Repozitorij:

[Repository of the Faculty of Medicine Osijek](#)



SVEUČILIŠTE JOSIPA JURJA STROSSMAYERA U OSIJEKU
MEDICINSKI FAKULTET OSIJEK
SVEUČILIŠNI PRIJEDIPLOMSKI STUDIJ
MEDICINSKO LABORATORIJSKA DIJAGNOSTIKA

Anamarija Pernjek

MORFOLOŠKE PROMJENE KRVNIH
STANICA U PACIJENATA SA
SARS-CoV-2 INFEKCIJOM

Završni rad

Osijek, 2024.

SVEUČILIŠTE JOSIPA JURJA STROSSMAYERA U OSIJEKU
MEDICINSKI FAKULTET OSIJEK
SVEUČILIŠNI PRIJEDIPLOMSKI STUDIJ
MEDICINSKO LABORATORIJSKA DIJAGNOSTIKA

Anamarija Pernjek

MORFOLOŠKE PROMJENE KRVNIH
STANICA U PACIJENATA SA
SARS-CoV-2 INFEKCIJOM

Završni rad

Osijek, 2024.

Rad je ostvaren u Klinici za infektivne bolesti „Dr. Fran Mihaljević“ u Zagrebu.

Mentor rada: izv. prof. prim. dr. sc. Valerija Miličić, dr. med., specijalist kliničke citologije i patologije i citologije.

Rad ima 35 listova, 9 tablica i 18 slika.

SADRŽAJ

POPIS KRATICA	II
1. UVOD	3
1.1. Kliničke i laboratorijske značajke SARS-CoV-2 infekcije	3
1.2. COVID-19 u Republici Hrvatskoj	4
1.3. Citološka mikroskopska analiza razmaza periferne krvi	4
1.3.1. Promjene u eritrocitnoj lozi	4
1.3.2. Promjene u limfocitnoj lozi	5
1.3.3. Promjene monocitne loze	5
1.3.4. Promjene granulocitne loze	6
1.3.5. Promjene trombocita	6
2. CILJ RADA	7
3. ISPITANICI I METODE	8
3.1. Ustroj studije	8
3.2. Ispitanici	8
3.3. Metode	9
3.4. Statističke metode	9
4. REZULTATI	10
5. RASPRAVA	24
6. ZAKLJUČAK	26
7. SAŽETAK	27
8. SUMMARY	28
9. LITERATURA	29
10. ŽIVOTOPIS	32

POPIS KRATICA

ALT	alanin aminotransferaza
ARDS	akutni respiratorni distres sindrom
CMV	citomegalovirus
COVID-19	koronavirusna bolest 2019
CRP	C-reaktivni protein
EBV	Epstein-Barr virus
HIV	virus humane imunodeficijencije (engl. <i>Human Immunodeficiency Virus</i>)
HZJZ	Hrvatski zavod za javno zdravstvo
IL-6	interleukin 6
KKS	kompletna krvna slika
LDH	laktat dehidrogenaza
LGL	veliki granulirani limfocit (engl. <i>Large Granular Lymphocyte</i>)
MGG	May-Grünwald-Giemsa
PPH	Pseudo-Pelger Huët anomalija
RDW	širina distribucije volumena eritrocita (engl. <i>Red Cell Distribution Width</i>)
RT-PCR	PCR u stvarnom vremenu (engl. <i>Real-Time Polymerase Chain Reaction</i>)
SARS-CoV-2	teški akutni respiratorni sindrom koronavirus 2 (engl. <i>Severe Acute Respiratory Syndrome Coronavirus 2</i>)
SZO / WHO	Svjetska zdravstvena organizacija (engl. <i>World Health Organisation</i>)
TNF- α	faktor tumorske nekroze alfa
TTP	trombotična trombocitopenična purpura

1. UVOD

Krajem 2019. godine u kineskom gradu Wuhanu u provinciji Hubei evidentirano je povećanje broja oboljelih od upale pluća u odnosu na prosječnu pojavnost te bolesti prethodnih sezona. Prvi slučajevi zabilježeni su već početkom prosinca, a prema epidemiološkim podacima poveznica među oboljelima bio je boravak na gradskoj tržnici „Huanan Seafood Wholesale Market“.

Krajem prvog tjedna 2020. godine, 7. siječnja, izdano je službeno priopćenje kineske vlade o otkriću novog koronavirusa (SARS-CoV-2), uzročnika virusne upale pluća stanovnika Wuhana. Uvedena je karantena u čitavoj Kini, ograničen domaći i međunarodni zračni prijevoz te su uvedene mjere dezinfekcije javnih površina. Usprkos poduzetom, a zbog brzine širenja zaraze i nedostatka informacija vezanih uz istu, 30. siječnja 2020. godine proglašena je epidemija koronavirusa. Od 11. veljače službeni naziv bolesti je koronavirusna bolest 2019 (COVID-19), a mjesec dana nakon, zbog globalnog širenja, Svjetska zdravstvena organizacija (SZO, engl. *World Health Organisation (WHO)*) proglašava početak pandemije (1).

1.1. Kliničke i laboratorijske značajke SARS-CoV-2 infekcije

Pandemija COVID-19 bolesti brzo se proširila svijetom te kod ljudi primarno uzrokovala respiratorne simptome. Osim na gornji dišni sustav i pluća, bolest nerijetko utječe i na brojne druge organe u ljudskom tijelu, a laboratorijskim testovima uočene su promjene i na krvnim stanicama periferne krvi (2).

Klinička manifestacija bolesti može varirati od asimptomatskog slučaja do upale pluća različite težine, akutnog respiratornog distres sindroma (ARDS), sepse, multiorganskog zatajenja i smrti. Početne značajke bolesti su vrućica, suh kašalj, poremećaji koagulacije, umor, dispneja, a s vremenom se razvije u neki od oblika upale pluća (3).

Od laboratorijskih pretraga ističu se znatno smanjenje koncentracije hemoglobina uz povećanu širinu distribucije crvenih krvnih stanica (RDW) i povišenu razinu D-dimera. Biokemijska analiza serumskih markera najčešće ukazuje na povišene vrijednosti laktat dehidrogenaze (LDH), C-reaktivnog proteina (CRP), alanin aminotransferaze (ALT) i serumskog feritina (3, 4).

1.2. COVID-19 u Republici Hrvatskoj

Prvi slučaj zaraze bolesti COVID-19 u Republici Hrvatskoj zabilježen je 25. veljače 2020. godine kod mlađe muške osobe, koja je boravila u pokrajini Lombardiji u Italiji. Po povratku je hospitaliziran u zagrebačku Kliniku za infektivne bolesti „Dr. Fran Mihaljević“ u izolaciju (5).

Prema statističkim podacima Državnog zavoda za statistiku Republike Hrvatske i Hrvatskog zavoda za javno zdravstvo (HZJZ), u periodu od 25. veljače 2020. godine do 31. prosinca 2023. godine, u Republici Hrvatskoj zabilježeno je 1.348.362 slučajeva zaraze SARS-CoV-2, od čega do kraja 2022. godine 16.878 završava smrtnim ishodom (6).

Središnja zdravstvena ustanova za liječenje najtežih slučajeva oboljelih od infekcije u Republici Hrvatskoj je Klinika za infektivne bolesti „Dr. Fran Mihaljević“ u Zagrebu. U tom je periodu u Klinici bilo smješteno ukupno 5.648 COVID-19 pacijenata, od kojih je umrlo njih 640 (6).

1.3. Citološka mikroskopska analiza razmaza periferne krvi

Najčešće hematološke promjene koje se javljaju tijekom infekcije su limfopenija, neutrofilija i trombocitopenija (4). Kod COVID-19 pacijenata uočene su morfološke promjene na stanicama leukocitne, eritrocitne i trombocitne loze, a zahvaćaju jezgru i/ili citoplazmu stanice. Citološka mikroskopska analiza razmaza periferne krvi je najdostupnija i najjednostavnija metoda za utvrđivanje morfoloških promjena i abnormalnosti stanica (2, 7).

1.3.1. Promjene u eritrocitnoj lozi

Promjene u veličini (anizocitoza) i obliku eritrocita (poikilocitoza) često se opisuju u dostupnoj literaturi, a najistaknutija je detekcija shistocita. Shistociti koreliraju s pojavom trombotičkih mikroangiopatija i hemolizom, a ujedno su i indikator trombotične trombocitopenične purpure (TTP) (7, 8).

Promjene uključuju i prisustvo nukleiranih crvenih krvnih stanica u razmazu periferne krvi. Kombinacija istovremenog pomaka mijeloične i eritrocitne loze u lijevo naziva se leukoeritroblastičnom reakcijom (9).

1.3.2. Promjene u limfocitnoj lozi

Najčešće abnormalnosti uočene u diferencijalnoj krvnoj slici su pojava polimorfnih i reaktivnih limfocita te prisustvo velikih granuliranih limfocita.

Polimorfni limfociti, u literaturi često imenovani kao atipični limfociti, definirani su povećanim omjerom citoplazme i jezgre u odnosu na male limfocite, a morfološki se razlikuju od limfoblasta (8, 10).

Veliki granulirani limfocit (LGL) vrsta je atipičnog velikog limfocita sa specifičnim azurofilnim citoplazmatskim granulama (2, 4).

Reaktivni limfociti imaju izrazito uvećanu promijenjenu jezgru i veliku citoplazmu poligonalnog oblika, specifičnog izgleda koji odgovara izgledu limfocita u slučajevima zaraze Epstein-Barr virusom (EBV) i citomegalovirusom (CMV). Pronađeni su u gotovo svakom razmazu COVID-19 pacijenata, no u znatno smanjenom broju u odnosu na navedene virusne infekcije. Povezuju se s boljom prognozom i učinkovitijim imunološkim odgovorom (4, 7, 11).

U razmazima periferne krvi bolesnika s COVID-19 bolešću uočeni su i limfociti koji morfologijom ne odgovaraju ni malignoj ni do sada opisanim reaktivnim skupinama pa su nazvani „*coviciti*“, a definirani su kao povećane stanice s manjim omjerom jezgre i citoplazme. Jezgra je karakterizirana grudastim kromatinom, dok je citoplazma tamnije plave boje s citoplazmatskim repom i granulacijama u njemu. Prisutnost *covicita* opažena je kod pacijenata s povišenim brojem trombocita i eozinofila te je povezana s boljom prognozom liječenja (4, 10).

Limfoplazmocitoidne stanice svrstane su u zrele reaktivne limfocite s tamnijom bazofilnom citoplazmom i ekscentričnom jezgrom, a definirane kao prijelazni stadij između plazma stanica i limfocita (4).

1.3.3. Promjene monocitne loze

U literaturi se ne navode značajne razlike u broju monocita između bolesnika s COVID-19 bolešću i zdravih osoba, ali se opisuju brojne morfološke promjene monocita. Od abnormalnih značajki većina autora ističe uvećanje monocita s izraženom bazofilijom citoplazme i njenom vakuolizacijom. Takve monocite nazivamo **reaktivnim monocitima**.

Pacijenti s većim udjelom reaktivnih monocita pokazuju i pojačano stvaranje medijatora upale, prije svega interleukina 6 (IL-6) i faktora tumorske nekroze alfa (TNF- α) svrstavajući ih u one s povećim rizikom prijema na jedinicu intenzivne njege. Suprotno njima, pacijenti s većim udjelom limfocita češće su imali bolju prognozu te su se ranije oporavili (3, 4).

1.3.4. Promjene granulocitne loze

COVID bolesnici u perifernoj krvi češće pokazuju pomak u lijevo, odnosno prisutnost nezrelijih razvojnih oblika, promijelocita, mijelocita, metamijelocita i veći broj neseegmentiranih granulocita. Broj granulocita je povećan (neutrofilija) uz pojavu toksičnih granula, citoplazmatskih vakuola i Döhleovih tjelešaca. Manje učestale promjene su Pseudo-Pelger Huët (PPH) anomalija, hipergranulacija i hipogranulacija citoplazme, hiposegmentacija odnosno hipersegmentacija jezgre te nespecifične nuklearne deformacije poput jezgara u obliku znaka pi, u obliku fetusa, slova C te okruglog oblika krafne (4, 8).

1.3.5. Promjene trombocita

Promjene morfologije trombocita očituju se prije svega u promjeni veličine, uz pojavu divovskih trombocita čija je veličina veća od veličine eritrocita. Takvi trombociti mogu dolaziti pojedinačno i u nakupinama. Njihova prisutnost povezuje se s činjenicom da su pluća najpogođeniji organ ovom infekcijom (4, 7).

2. CILJ RADA

Ciljevi ove presječne studije:

1. odrediti udio citoloških razmaza periferne krvi s vidljivim reaktivnim promjenama limfocita, monocita i granulocitne loze;
2. ispitati povezanost promijenjene morfologije nađene u diferencijalnoj krvnoj slici u odnosu na laboratorijske nalaze leukocita, LDH i CRP-a;
3. ispitati postoje li razlike u promijenjenoj morfologiji u odnosu na ishod liječenja (preživio bolest/smrtni ishod).

3. ISPITANICI I METODE

3.1. Ustroj studije

U ovom presječnom istraživanju s povijesnim podacima prikupljali su se podaci o pacijentima s COVID-19 bolešću iz medicinske dokumentacije te su analizirani njihovi razmazi periferne krvi učinjeni tijekom hospitalizacije.

3.2. Ispitanici

Retrospektivnom studijom obuhvaćeni su ispitanici hospitalizirani zbog SARS-CoV-2 infekcije u Klinici za infektivne bolesti “Dr. Fran Mihaljević” od 24. 3. 2020. do 31. 12. 2023. godine, kojima je tijekom hospitalizacije učinjen barem jedan citološki razmaz periferne krvi. U analizu su uključeni prvi razmazi učinjeni pacijentima s potvrđenom dijagnozom infekcije SARS-CoV-2 metodom RT-PCR ili brzim antigenim testom na COVID-19 uz poznate informacije o suživotu sa zaraženima ili bliskom kontaktu zaraženog. Ukoliko je ispitanik imao više od jedne citološke mikroskopske analize u navedenom razdoblju, a pritom je i riječ o pacijentu sa smrtnim ishodom, za usporedbu je uziman nalaz s najjače izraženim promjenama u diferencijalnoj krvnoj slici. Citološki uzorci obrađeni su na Odjelu za medicinsku biokemiju, hematologiju i koagulaciju s citologijom u Klinici za infektivne bolesti “Dr. Fran Mihaljević” u Zagrebu.

Iz istraživanja su isključeni ispitanici oboljeli od HIV-a, hepatitisa, infektivne mononukleoze i malignih hematoloških bolesti zbog značajnog utjecaja na morfologiju krvnih stanica.

Uvažavajući navedene uključne i isključne kriterije predmet istraživanja čine krvni razmazi 217 ispitanika.

Uveden je sustav šifriranja prema kojem nije moguće utvrditi identitet osobe čiji su podatci korišteni u daljnjem tijeku istraživanja.

3.3. Metode

Podaci o ispitanicima prikupljeni su iz medicinske dokumentacije. Laboratorijsko određivanje parametara kompletne krvne slike (KKS) odrađeno je u Odjelu za medicinsku biokemiju, hematologiju i koagulaciju s citologijom na analizatoru Beckman Coulter DxH 800, dok su vrijednosti CRP-a i LDH izmjerene na analizatoru Beckman Coulter DxC 700 AU u istom Odjelu.

Razmazi periferne krvi fiksirani su sušenjem na zraku i obojeni metodom po May-Grünwald-Giemsi (MGG), a analizirani su svjetlosnim mikroskopom Zeiss Axioscope 5 (Carl Zeiss, Sydney, Australia). Analizu su izvršila dva iskusna promatrača (specijalistica kliničke citologije i patologije i citologije te magistra medicinsko laboratorijske dijagnostike, obje s više od 15 godina iskustva) te jedan neiskusni promatrač – studentica medicinsko laboratorijske dijagnostike. Kao rezultat analize uzimala se srednja vrijednost sva tri promatranja.

3.4. Statističke metode

Kategorički podaci su predstavljeni apolutnim i relativnim frekvencijama. Razlike u kategoričkim varijablama testirale su se hi-kvadrat testom, a po potrebi Fisherovim egzaktnim testom. Normalnost raspodjele numeričkih varijabli testirana je Shapiro-Wilkovim testom, a zbog razdiobe koja ne slijedi normalnu, podaci su opisani medijanom i granicama interkvartilnog raspona. Za testiranje razlika između dvije nezavisne skupine koristio se Mann Whitneyev U test. Sve P vrijednosti su dvostrane. Razina značajnosti je postavljena na α (alpha) = 0,05. Za analizu podataka korišten je statistički program MedCalc® Statistical Software version 22.023 (MedCalc Software Ltd, Ostend, Belgium; <https://www.medcalc.org>; 2024)

4. REZULTATI

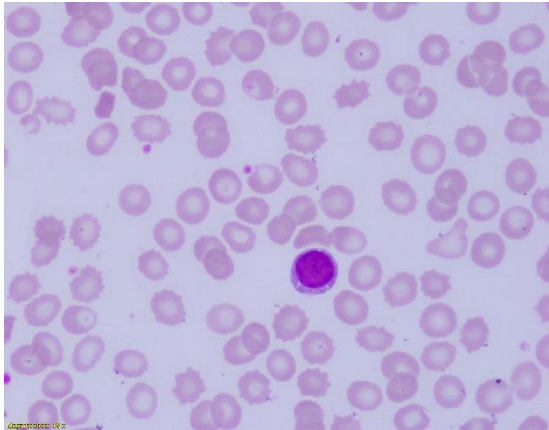
Pri analizi diferencijalne krvne slike morfološke promjene limfocita razvrstane su u šest kategorija: normalna morfolologija (Slika 1), polimorfni limfociti (Slika 2), reaktivni limfociti (Slika 3), LGL (Slika 4), *coviciti* (Slike 5-7), limfoplazmocitoidne stanice (Slika 8).

Nakon što su izdvojeni svi ispitanici koji nemaju limfocitozu (vrijednost limfocita je ispod 20 %), težina morfoloških promjena limfocita preostalih ispitanika klasificirana je u tri kategorije:

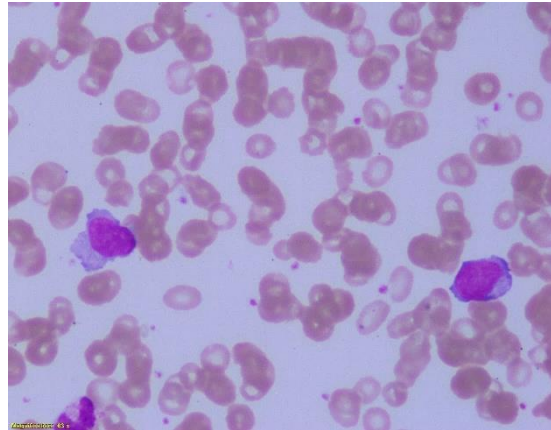
- 1. kategorija** – uz limfocite normalne morfolologije prisutno do 5 polimorfnih limfocita;
- 2. kategorija** – uz limfocite normalne morfolologije prisutno 6 ili više polimorfnih limfocita i/ili do 3 limfocita drugih kategorija (reaktivni limfociti, LGL, *coviciti*, limfoplazmocitoidne stanice);
- 3. kategorija** – prisutno 3 ili više limfocita drugih kategorija (reaktivni limfociti, LGL, *coviciti*, limfoplazmocitoidne stanice).

Također, bilježilo se odstupanje od normalne morfolologije monocita (Slike 9 i 10) i granulocitne loze (normalna morfolologija/prisustvo reaktivnih promjena) (Slike 11-14), dok je uz promjene morfolologije eritrocita (Slika 15) bilježena i pojava eritroblasta u perifernoj krvi (Slika 16).

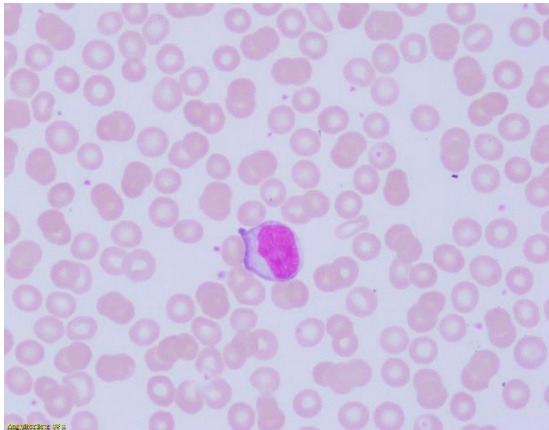
Od promjena trombocita bilježili su se makrotrombociti (Slika 17) i nakupine trombocita (Slika 18).



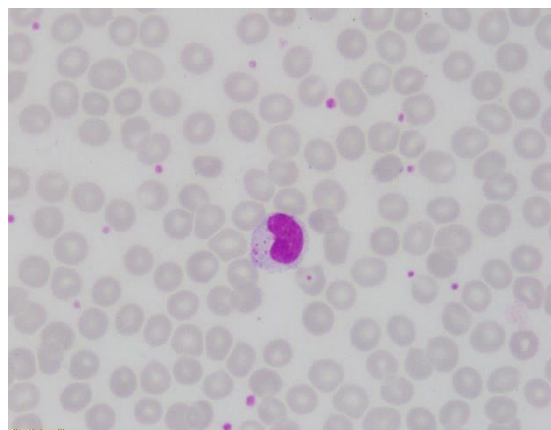
Slika 1. Mali limfocit uredne morfologije, May-Grünwald-Giemsa, x1000 (izvor: fotografirala autorica rada)



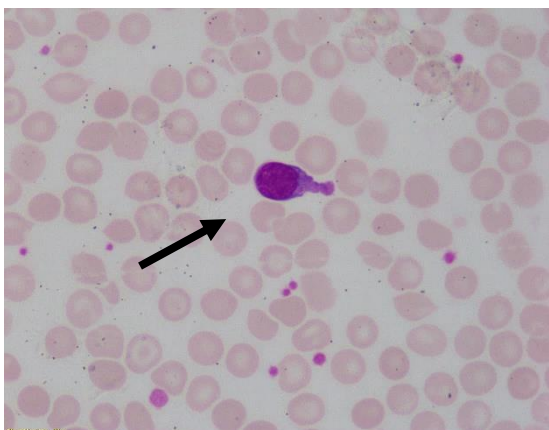
Slika 2. Polimorfni (atipični) limfociti, May-Grünwald-Giemsa, x1000 (izvor: fotografirala autorica rada)



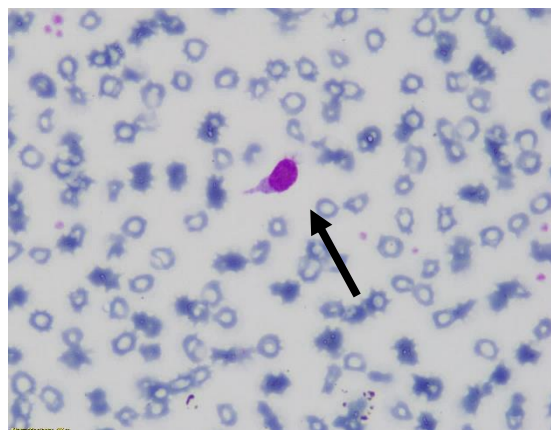
Slika 3. Reaktivni limfocit, May-Grünwald-Giemsa, x1000 (izvor: fotografirala autorica rada)



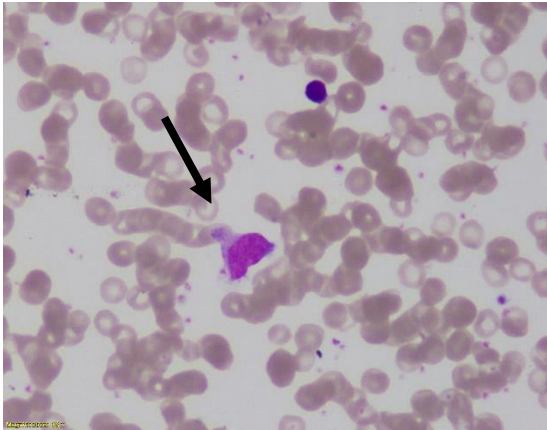
Slika 4. Veliki granulirani limfocit (LGL), May-Grünwald-Giemsa, x1000 (izvor: fotografirala autorica rada)



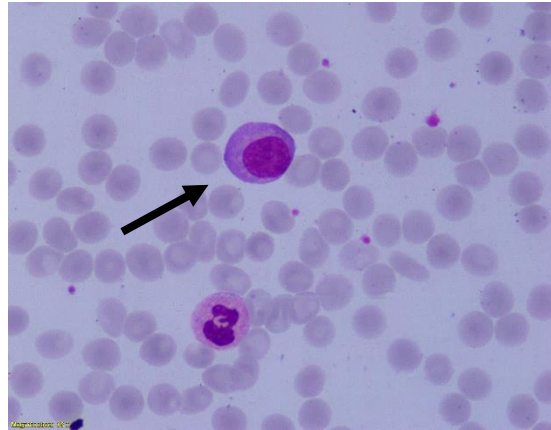
Slika 5. Covicit, May-Grünwald-Giemsa, x1000 (izvor: fotografirala autorica rada)



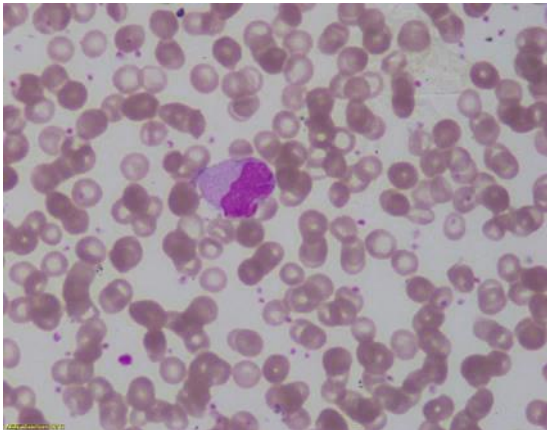
Slika 6. Covicit, May-Grünwald-Giemsa, x1000 (izvor: fotografirala autorica rada)



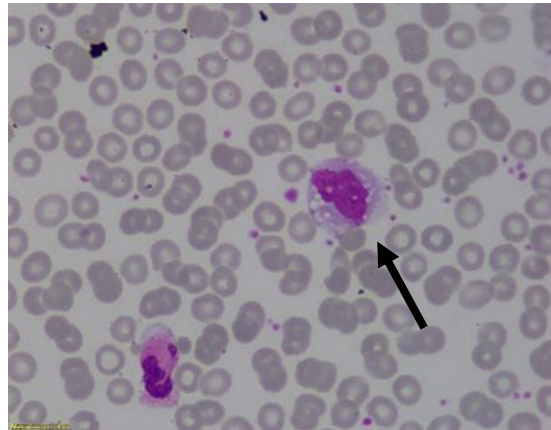
Slika 7. Covicit, May-Grünwald-Giemsa, x1000 (izvor: fotografirala autorica rada)



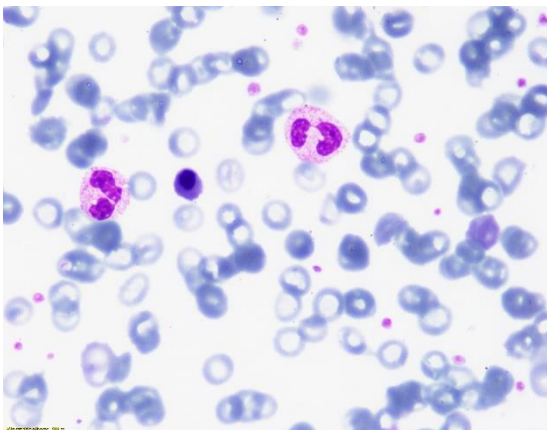
Slika 8. Limfoplazmocitoidna stanica, May-Grünwald-Giemsa, x1000 (izvor: fotografirala autorica rada)



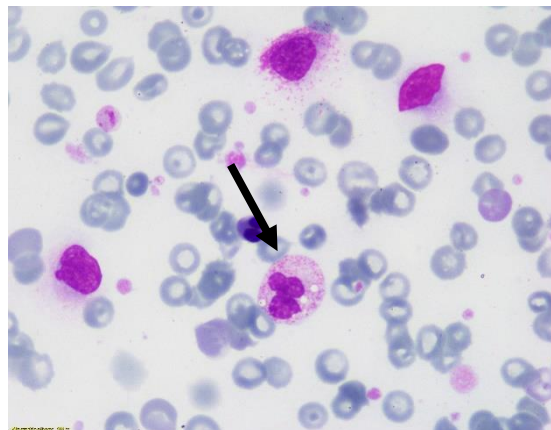
Slika 9. Monocit, May-Grünwald-Giemsa, x1000 (izvor: fotografirala autorica rada)



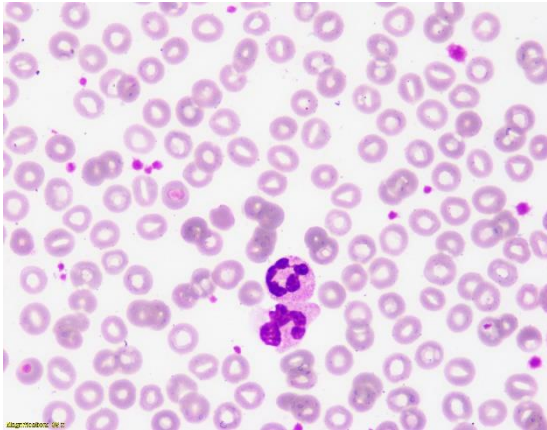
Slika 10. Reaktivni monocit, May-Grünwald-Giemsa, x1000 (izvor: fotografirala autorica rada)



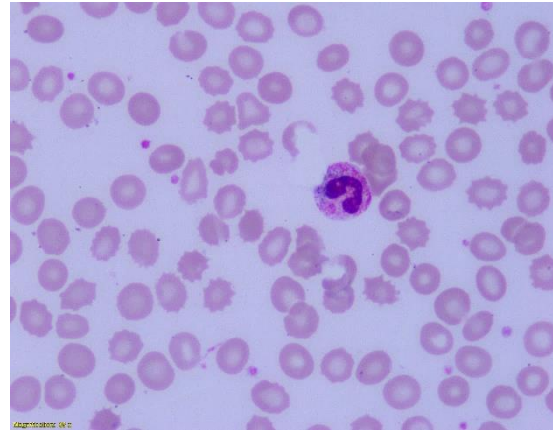Slika 11. Pseudo-Pelger Huët anomalije, May-Grünwald-Giemsa, x1000 (izvor: fotografirala autorica rada)



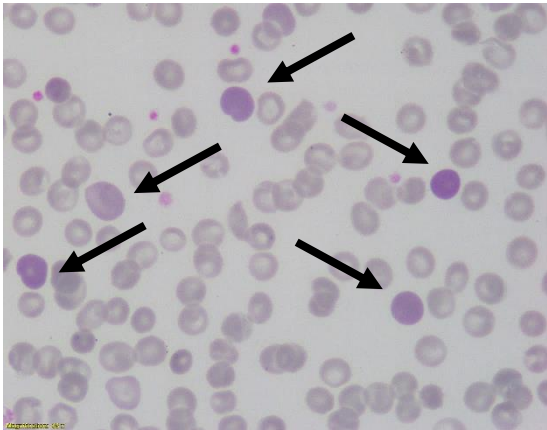
Slika 12. Vakuole u granulocitnoj lozi, May-Grünwald-Giemsa, x1000 (izvor: fotografirala autorica rada)



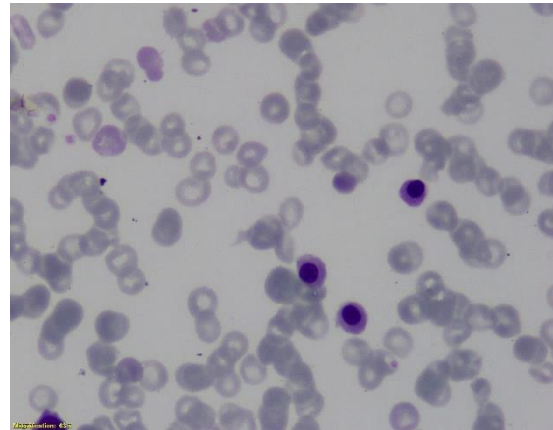
Slika 13. Hipersegmentacija, May-Grünwald-Giemsa, x1000 (izvor: fotografirala autorica rada)



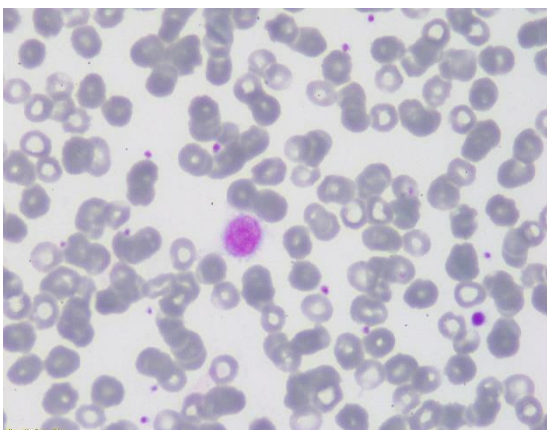
Slika 14. Döhleovo tjelešce, May-Grünwald-Giemsa, x1000 (izvor: fotografirala autorica rada)



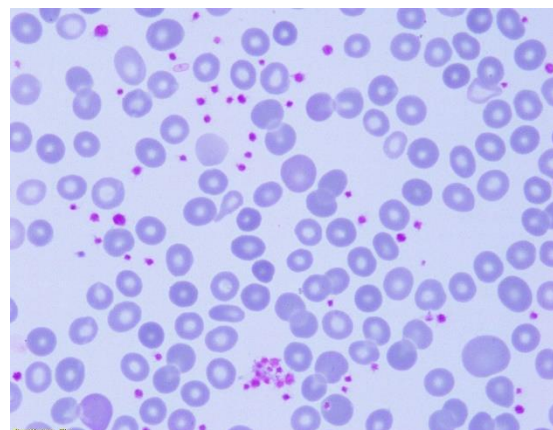
Slika 15. Eritrociti s bazofilnim punktacijama, May-Grünwald-Giemsa, x1000 (izvor: fotografirala autorica rada)



Slika 16. Eritroblasti, May-Grünwald-Giemsa, x1000 (izvor: fotografirala autorica rada)



Slika 17. Makrotrombocit, May-Grünwald-Giemsa, x1000 (izvor: fotografirala autorica rada)



Slika 18. Trombociti u nakupinama, May-Grünwald-Giemsa, x1000 (izvor: fotografirala autorica rada)

Istraživanje je provedeno na 217 bolesnika, od kojih su 132 (60,8 %) muškog spola. Medijan dobi bolesnika je 66 godina, u rasponu od par mjeseci do najviše 95 godina. U dobi do 65 godina su 104 (47,9 %) ispitanika. Pozitivan ishod liječenja (preživio) imalo je 150 (69,1 %) ispitanika (Tablica 1).

Tablica 1. Osnovna obilježja ispitanika

Spol [n (%)]	
Muški	132 (60,8)
Ženski	85 (39,2)
Dob (godine) [Medijan (interkvartilni raspon)]	
	66 (47 – 79)
Dobne skupine [n (%)]	
do 65 godina	104 (47,9)
65 i više godina	113 (52,1)
Ishod liječenja [n (%)]	
Preživio	150 (69,1)
Premينو	67 (30,9)

Vrijednosti hematoloških i biokemijskih pokazatelja u trenutku uzimanja uzorka razmaza periferne krvi prikazane su u Tablici 2.

Tablica 2. Vrijednosti hematoloških i biokemijskih pokazatelja u trenutku DKS

U trenutku DKS	Medijan (interkvartilni raspon)	Raspon minimum - maksimum
Leukociti	8,5 (3,8 - 16,6)	0,5 - 59,3
Eritrociti	3,99 (3,34 - 4,6)	2,22 - 7,14
Trombociti	182 (112 - 280,5)	8 - 1107
C-reaktivni protein	62,9 (11,5 – 157,6)	0,2 - 424,2
LDH	302 (212,5 – 483,5)	89 - 26611

Vrijednosti leukocita u 53 % ispitanika su do $9,7 \times 10^9$ u litri krvi. Više vrijednosti CRP-a od 5 (patološki nalaz) ima 150 (86,2 %) ispitanika, a vrijednosti LDH 241 IU i više (patološki nalaz) njih 89 (48,6 %) (Tablica 3).

Tablica 3. Podjela leukocita, C-reaktivnog proteina i LDH prema referentnom rasponu u trenutku DKS

Vrijednosti u trenutku DKS	Broj (%) bolesnika
Leukociti ($\times 10^9/L$)	
do 9,7	115 (53,0)
više od 9,7	102 (47,0)
C-reaktivni protein (mg/L)	
do 5	24 (13,8)
više od 5	150 (86,2)
LDH (IU)	
manje od 241	94 (51,4)
241 i više	89 (48,6)

Udjeli pojedinih stanica u diferencijalnoj krvnoj slici prikazani su u Tablici 4. Udio citoloških razmaza periferne krvi s izraženim reaktivnim promjenama limfocita iznosi 35 %. Udio razmaza s barem jednim reaktivnim monocitom iznosi 80,2 %, dok se izraženije promjene morfologije monocita (5 i više reaktivnih monocita) nađu u 18,9 % ispitanika. Skretanje u lijevo vidljivo je u 30,9 % ispitanika. U 91 % razmaza prisutne su toksične granule, a u 85 % razmaza uz toksične granule vidljiva su i Döhleova tjelešca.

Tablica 4. Udjeli pojedinih stanica u diferencijalnoj krvnoj slici

	Medijan (interkvartilni raspon)	Raspon minimum - maksimum
Limfociti normalni (%)	9,33 (4,17 - 25,3)	0 - 69
Limfociti polymorfni (%)	2,33 (0,67 - 5,3)	0 - 21
Limfociti reaktivni (%)	0,67 (0 - 1,3)	0 - 13,33
<i>Coviciti</i> (%)	0 (0 - 0,7)	0 - 6,67
LGL (%)	0 (0 - 0,3)	0 - 5,67
Monociti (%)	4,33 (2,33 - 6,3)	0,33 - 28
Monociti reaktivni (%)	2 (0,67 - 4)	0 - 32,67
Eozinofili (%)	0,33 (0 - 1)	0 - 26
Bazofili (%)	0 (0 - 0,3)	0 - 1,67
Limfoplazmocitoidne stanice (%)	0 (0 - 0,3)	0 - 4,33
Segmentirani neutrofili (%)	68,33 (43,17 - 82,8)	5,33 - 97
Nesegmentirani neutrofili (%)	1,33 (0,5 - 4,7)	0 - 33,33
Metamijelociti (%)	0 (0 - 0,7)	0 - 10,33
Mijelociti (%)	0 (0 - 0,3)	0 - 12,33
Promijelociti (%)	0 (0 - 0)	0 - 6,67
Eritroblasti (%)	0 (0 - 0)	0 - 91,33

Pojava povećanog broja nesegmentiranih granulocita (3 ili više) u diferencijalnoj krvnoj slici uočava se kod 88 (40,6 %) ispitanika. Podjednak broj ispitanika ima vrijednosti eritroblasta od 1 – 5 ili 6 i više (6,5 %; 6,9 %), dok glavnina 188 odnosno 86,6 % ispitanika nema patološki nalaz prisutnosti eritroblasta u perifernoj krvi.

Udio citoloških razmaza periferne krvi s vidljivim reaktivnim promjenama limfocita iznosi 35 %. Najizraženije promjene morfologije limfocita ima 40 (18,4 %), blaže promjene ima 36 (16,6 %) ispitanika, dok 134 (61,8 %) nema izraženu limfocitozu (Tablica 5).

Tablica 5. Raspodjela ispitanika prema izraženosti morfoloških promjena na stanicama

	Broj (%) ispitanika
Granulociti	
manje od 3 nesegmentirana	129 (59,4)
3 ili više nesegmentirana	88 (40,6)
Eritroblasti	
0	188 (86,6)
1 – 5	14 (6,5)
6 i više	15 (6,9)
Limfociti	
0. kategorija	134 (61,8)
1. kategorija	7 (3,2)
2. kategorija	36 (16,6)
3. kategorija	40 (18,4)

S obzirom na morfologiju eritrocitne loze, 212 (97,7 %) ispitanika ima izraženu anizocitozu, 204 (94 %) polikromaziju, 201 (92,6 %) poikilocitozu, a hipokromiju 32 (14,7 %) (Tablica 6). Specifična promjena morfologije koja je obuhvaćena pojmom poikilocitoze viđena je u 169 (77,9 %) ispitanika. Najčešća je pojava akantocita u 32,3 % uzoraka. Manjom učestalošću se pojavljuju: ovalociti (19,8 %), target stanice (8,3 %), fragmentirani eritrociti (4,1 %), dakriociti (2,8 %), anulociti (2,3 %), dok su eliptociti viđeni u 1,4 % uzoraka. Mikrociti su viđeni u 24,9 %, a makrociti u 30,4 % razmaza.

Makrotrombociti su prisutni kod 130 (59,9 %) ispitanika (Tablica 6).

Tablica 6. Raspodjela ispitanika prema morfologiji eritrocita i nalazu makrotrombocita

	Broj (%) ispitanika
Anizocitoza	
Nije prisutna	5 (2,3)
Prisutna	212 (97,7)
Polikromazija	
Nije prisutna	13 (6,0)
Prisutna	204 (94,0)
Poikilocitoza	
Nije prisutna	16 (7,4)
Prisutna	201 (92,6)
Hipokromija	
Nije prisutna	185 (85,3)
Prisutna	32 (14,7)
Makrotrombociti	
Nije prisutna	87 (40,1)
Prisutna	130 (59,9)

U 68 ispitanika (31,3 %) u razmazu periferne krvi nađen je barem jedan *covicit*. Vrijednosti leukocita više od $9,7 \times 10^9$ ima ukupno 102 (47 %) ispitanika, od kojih značajnije više u onih kod kojih u razmazima *coviciti* nisu viđeni (χ^2 test, $P = 0,001$). Značajno je više umrlih ispitanika kod kojih u razmazima nema *covicita*, dok je u skupini preživjelih značajnije više onih s barem jednim *covicitom* (χ^2 test, $P < 0,001$). Vrijednosti CRP-a više od 5 mg/L (χ^2 test, $P = 0,013$), kao i vrijednosti LDH 241 IU i više (χ^2 test, $P = 0,044$), imaju značajnije više ispitanici bez *covicita*.

U dobi ispitanika, trombocita i prisutnosti makrotrombocita nema značajne razlike (Tablica 7).

Tablica 7. Povezanost morfološkog nalaza *covicita* s dobi ispitanika, vrijednostima trombocita, pojavom makrotrombocita, CRP-om, LDH-om i s ishodom liječenja

	Broj (%) ispitanika prema nalazu <i>covicita</i>			<i>P</i> *
	Nisu viđeni	1 i više	Ukupno	
Dob ispitanika				
do 65 godina	77 (45)	27 (59)	104 (48)	0,10
65 i više godina	94 (55)	19 (41)	113 (52)	
Ishod liječenja				
Preživio	106 (62)	44 (96)	150 (69)	< 0,001
Preminuo	65 (38)	2 (4)	67 (31)	
Leukociti (x 10⁹/L)				
do 9,7	71 (47)	34 (74)	115 (53)	0,001
više od 9,7	90 (53)	12 (26)	102 (47)	
C-reaktivni protein (mg/L)				
do 5	11 (9)	13 (23)	24 (14)	0,013
više od 5	107 (91)	43 (77)	150 (86)	
LDH (IU)				
manje od 241	25 (29)	16 (35)	41 (31)	0,044
241 i više	60 (71)	30 (65)	90 (69)	
Trombociti (x10⁹/L)				
manje od 158	76 (44)	14 (30)	90 (41)	0,15
od 158 do 424	83 (49)	26 (57)	109 (50)	
425 i više	12 (7)	6 (13)	18 (8)	
Makrotrombociti				
Nisu prisutni	67 (39)	20 (43)	87 (40)	0,60
Prisutni	104 (61)	26 (57)	130 (60)	

* χ^2 test

Značajno su više vrijednosti limfocita uredne morfologije (Mann Whitney U test, $P < 0,001$), broja polimorfnih limfocita (Mann Whitney U test, $P < 0,001$), reaktivnih limfocita (Mann Whitney U test, $P = 0,004$), udjela monocita (%) (Mann Whitney U test, $P < 0,001$), reaktivnih monocita (Mann Whitney U test, $P = 0,001$) i bazofilnih granulocita (Mann Whitney U test, $P = 0,01$) u skupini ispitanika s vrijednosti *covicita* 1 i više, u odnosu na ispitanike koji nemaju *covicite* (Tablica 8).

Tablica 8. Razlike u udjelima stanica u diferencijalnoj krvnoj slici obzirom na nalaz *covicita*

	Medijan (interkvartilni raspon) prema nalazu <i>covicita</i>		<i>P</i> *
	do 1	1 i više	
Limfociti normalni (%)	6,67 (3,33 - 17)	25,83 (12,67 - 47,3)	<0,001
Limfociti polimorfni (%)	1,67 (0,67 - 4)	6,67 (3,17 - 11,1)	<0,001
Limfociti reaktivni (%)	0,67 (0 - 1,3)	1 (0,33 - 2,8)	0,004
LGL (%)	0 (0 - 0,3)	0 (0 - 0,7)	0,14
Monociti (%)	3,67 (2,33 - 5,7)	6 (4,59 - 9,4)	<0,001
Monociti reaktivni (%)	1,67 (0,67 - 3,7)	3,17 (1,59 - 4,8)	0,001
Eozinofilni granulociti (%)	0 (0 - 0,7)	0,33 (0 - 1,3)	0,07
Bazofilni granulociti (%)	0 (0 - 0)	0,2 (0 - 0,4)	0,01

*Mann Whitney U test

Postoji značajna razlika u raspodjeli ispitanika prema dobnim skupinama, ishodu liječenja, vrijednostima leukocita, CRP-a i LDH, u odnosu na težinu morfoloških promjena limfocita (Fisherov egzakti test, $P < 0,001$, $P = 0,008$) (Tablica 9).

Tablica 9. Povezanost kategorija morfoloških promjena limfocita s dobi ispitanika, trombocitima, CRP-om, LDH-om i ishodom liječenja

	Broj (%) ispitanika prema težini morfoloških promjena limfocita				Ukupno	<i>P</i> *
	Kategorija 0.	Kategorija 1.	Kategorija 2.	Kategorija 3.		
Dob ispitanika						
do 65 godina	53 (40)	2 (29)	17 (47)	32 (80)	104 (48)	<0,001
65 i više godina	81 (60)	5 (71)	19 (53)	8 (20)	113 (52)	
Ishod liječenja						
Preživio	72 (54)	6 (86)	34 (94)	38 (95)	150 (69)	<0,001
Preminuo	62 (46)	1 (14)	2 (6)	2 (5)	67 (31)	
Leukociti (x 10⁹/L)						
do 9,7	44 (33)	6 (86)	34 (94)	31 (78)	115 (53)	<0,001
više od 9,7	90 (67)	1 (14)	2 (6)	9 (23)	102 (47)	
C-reaktivni protein (mg/L)						
do 5	5 (4)	0 (0)	4 (14)	15 (58)	24 (14)	<0,001
više od 5	110 (96)	5 (100)	24 (86)	11 (42)	150 (86)	
LDH (IU)						
manje od 241	21 (24)	2 (67)	12 (60)	6 (27)	41 (31)	0,008
241 i više	65 (66)	1 (33)	8 (40)	16 (73)	90 (69)	

*Fisherov egzakti test

Nema značajnih razlika u raspodjeli ispitanika prema ishodu liječenja u odnosu na morfologiju eritrocita i na prisutnost makrotrombocita (Tablica 10).

Tablica 10. Raspodjela ispitanika prema morfologiji eritrocita i pojavi makrotrombocita u odnosu na ishod liječenja

	Broj (%) ispitanika prema ishodu liječenja			<i>P</i> *
	Preživio	Preminuo	Ukupno	
Anizocitoza				
Nije prisutna	4 (3)	1 (1)	5 (2)	> 0,99
Prisutna	146 (97)	66 (99)	212 (98)	
Polikromazija				
Nije prisutna	12 (8)	1 (1)	13 (6)	0,07
Prisutna	138 (92)	66 (99)	204 (94)	
Poikilocitoza				
Nije prisutna	12 (8)	4 (6)	16 (7)	0,78
Prisutna	138 (92)	63 (94)	201 (93)	
Hipokromija				
Nije prisutna	131 (87)	54 (81)	185 (85)	0,22
Prisutna	19 (13)	13 (19)	32 (15)	
Makrotrombociti				
Nisu prisutni	64 (43)	23 (34)	87 (40)	0,30
Prisutni	86 (57)	44 (66)	130 (60)	

*Fisherov egzakti test

5. RASPRAVA

Rezultati ovog istraživanja pružaju uvid u citološke promjene periferne krvi kod pacijenata oboljelih od COVID-19, posebno u kontekstu povezanosti tih promjena i težine bolesti te ishoda liječenja. Ova studija potvrđuje već dokumentirane promjene u krvnim stanicama pacijenata s COVID-19, kao i specifične morfološke abnormalnosti koje su prisutne kod određenih kategorija bolesnika.

Jedan od glavnih nalaza ove studije je visok postotak reaktivnih promjena limfocita, monocita i granulocita u citološkim razmazima periferne krvi. Prethodne studije pokazale su da su neke od tih promjena uobičajene kod pacijenata s teškom kliničkom slikom COVID-19, posebno u slučajevima s fatalnim ishodom (2, 4). U našoj analizi, značajan broj reaktivnih monocita (5 ili više) bio je prisutan u petine ispitanika, što opisuju i drugi autori (13, 14), dok je izraženija morfološka promjena limfocita primijećena u trećine slučajeva. Analiza rezultata pokazuje značajnu povezanost između morfologije limfocita i uspješnosti liječenja. Pacijenti s normalnom morfologijom limfocita ili blagim promjenama imali su lošije ishode, dok su pacijenti s izraženim promjenama u limfocitnoj lozi imali bolje šanse za preživljavanje. Prisustvo specifičnih limfocitnih populacija, poput *covicita*, ukazuje na učinkovit imunološki odgovor te bolju prognozu oboljelih, što sugerira da određeni morfološki markeri u krvi mogu pomoći u procjeni imunološkog odgovora pacijenata i identifikaciji pacijenata kojima prijeti teži oblik bolesti i koji zahtijevaju intenzivniji nadzor i liječenje. S druge strane Zini i sur. (15) navode da je povećanje broja atipičnih limfocita i LGL-a posljedica primjene antivirusnih i antiinflamatornih lijekova.

Također, prisutnost toksičnih granula i Döhleovih tjelešaca kod većine pacijenata (91 %) sugerira da COVID-19 može izazvati značajne promjene u granulocitima, što je povezano s teškim kliničkim stanjima kao što su akutni respiratorni distress sindrom (ARDS) i multiorgansko zatajenje (3). Skretanje u lijevo kod 30,9 % ispitanika dodatno naglašava aktivaciju granulocitne loze u odgovoru na upalu. Anani i sur. (15) te Fan i sur. (16) povezuju povišenje broja leukocita na račun neutrofilije s lošijim ishodom što objašnjavaju superponiranom bakterijskom infekcijom, a Wang i sur. (17) sugeriraju da je lošiji ishod posljedica povezanosti neutrofilije s citokinskom olujom.

Nadalje, uočena je značajna povezanost između povišenih vrijednosti CRP-a te prisustva specifičnih limfocitnih promjena, što dodatno podržava prethodna istraživanja koja povezuju sistemski upalni odgovor s promjenama u krvnim stanicama (15). Naši ispitanici kojima su u razmazu vidljive izražene reaktivne promjene, uključujući i *covicite*, uglavnom su bili mlađi od 65 godina, gotovo svi imali su pozitivan ishod liječenja, većinom su imali vrijednosti leukocita i CRP-a u referentnom intervalu, dok je LDH u većine bio povišen. Drugi autori (18, 19, 20) povezuju povišenje razine CRP-a s lošijim ishodom bolesti, dok u našem istraživanju, od ukupnog broja ispitanika, njih dvije trećine je preživjelo, iako su gotovo svi imali povišene vrijednosti CRP-a.

Iako su promjene eritrocitne loze bile prisutne kod gotovo svih ispitanika, nije pronađena značajna povezanost tih promjena s ishodom liječenja. Anizocitoza, poikilocitoza i polikromazija su najčešće viđene morfološke promjene u eritrocitima, što ukazuje na opću disregulaciju hematopoeze kod pacijenata s COVID-19, ali bez jasne kliničke implikacije.

Ograničenja ove studije uključuju retrospektivan dizajn i analizu samo jednog razmaza krvi po pacijentu, što može ograničiti mogućnost uočavanja dinamičkih promjena u krvnim stanicama tijekom bolesti. Isto je dijelom posljedica što je početkom pandemije poznavanje samog virusa i njegove transmisije bilo ograničeno te su se, zbog ograničavanja broja medicinskih djelatnika koji dolaze u kontakt s oboljelima, krvni razmazi uzimali u prijeko potrebi što je rezultiralo malim brojem uzoraka dostupnim za analizu. Također, studija je provedena na uzorcima pacijenata iz jedne zdravstvene ustanove, što može ograničiti mogućnost generalizacije rezultata.

Unatoč tim ograničenjima, ova studija doprinosi razumijevanju hematoloških i citoloških promjena povezanih s COVID-19 te njihovom potencijalnom kliničkom značaju. Buduće studije trebale bi se usmjeriti na longitudinalno praćenje promjena u krvnim stanicama tijekom bolesti kako bi se bolje razumjeli mehanizmi koji stoje iza ovih promjena i njihova prognostička vrijednost.

6. ZAKLJUČAK

Na temelju provedenog istraživanja i dobivenih rezultata može se zaključiti:

- Citološki razmazi periferne krvi ispitanika sa SARS-CoV-2 infekcijom imaju izražene reaktivne promjene na limfocitima, monocitima i granulocitnoj lozi.
- U gotovo trećine ispitanika u razmazu periferne krvi nađene su morfološke promjene koje specifično odgovaraju infekciji koronavirusom.
- Zamalo polovica ispitanika ima povišene vrijednosti leukocita, značajnije manje oni bez *covicita*, dok LDH povišene vrijednosti ima gotovo dvije trećine pacijenata, a gotovo svi imaju povišen CRP - značajnije više ispitanici bez prisutnih *covicita*.
- Gotovo trećina ispitanika imala je nepovoljni ishod liječenja, dok je u skupini preživjelih značajnije više onih s jednim ili više *covicita*, a čija se prisutnost u razmazima periferne krvi može povezati s boljim ishodom bolesti.

7. SAŽETAK

CILJ ISTRAŽIVANJA: Odrediti udio razmaza periferne krvi s vidljivim reaktivnim promjenama limfocita, monocita i granulocitne loze; ispitati povezanost promijenjene morfologije nađene u krvnoj slici u odnosu na laboratorijske nalaze te ispitati postoje li razlike u promijenjenoj morfologiji u odnosu na ishod liječenja.

USTROJ STUDIJE: Presječna studija s povijesnim podacima.

ISPITANICI I METODE: Studijom je obuhvaćeno 217 ispitanika kojima je tijekom hospitalizacije zbog SARS-CoV-2 infekcije u razdoblju od početka pandemije do kraja 2023. godine u Klinici za infektivne bolesti, napravljen razmaz periferne krvi i određene vrijednosti leukocita, CRP-a i LDH. Iz istraživanja su isključeni ispitanici oboljeli od HIV-a, hepatitisa, infektivne mononukleoze i hematoloških malignoma. Razmazi su bojani metodom po May-Grünwald-Giemsu, analizirani od strane dva iskusna te jednog neiskusnog promatrača.

REZULTATI: Izražene reaktivne promjene limfocita vidljive su u 35 %, a monocita u 18,9 % razmaza. Skretanje u lijevo vidljivo je u 30,9 % ispitanika. U 91 % razmaza prisutne su toksične granule, a u 85 % Döhleova tjelešca. U 31,3 % ispitanika nađen je barem jedan *covicit*. Povišene vrijednosti leukocita ima 47 % ispitanika, značajnije više u kojih *covicit* nisu nađeni. U istoj skupini značajno je više umrlih ispitanika. Povišene vrijednosti CRP-a i LDH nalaze se u većine ispitanika, više u onih bez *covicit*, dok u dobi ispitanika, vrijednostima trombocita i prisutnosti makrotrombocita nema značajne razlike.

ZAKLJUČAK: SARS-CoV-2 uzrokuje promjene u morfologiji eritrocitne, granulocitne te trombocitne loze. U trećini uzoraka vidljive su promjene morfologije limfocita specifične za SARS-CoV-2 infekciju, čija se prisutnost u razmazima periferne krvi povezuje s boljim ishodom bolesti.

KLJUČNE RIJEČI: *covicit*, COVID-19, SARS-CoV-2

8. SUMMARY

Morphological Changes of Blood Cells in Patients with COVID-19 Infection

OBJECTIVES. To determine the proportion of peripheral blood smears with visible reactive changes in lymphocytes, monocytes and granulocyte lineage; to examine the correlation between altered morphology found in the differential blood count concerning laboratory findings of leukocytes, LDH and CRP; and to investigate whether there are differences in altered morphology concerning treatment outcomes.

STUDY DESIGN. Cross-sectional study with historical data.

PARTICIPANTS AND METHODS. The study included 217 patients who were hospitalized for SARS-CoV-2 infection between the onset of the pandemic and the end of 2023 at the Clinic for Infectious Diseases in Zagreb. During hospitalization, peripheral blood smears were made and values of leukocytes, C-reactive protein (CRP) and lactate dehydrogenase (LDH) were measured. Patients with HIV, hepatitis, infectious mononucleosis and hematological malignancies were excluded from the study. The blood smears were stained using the May-Grünwald-Giemsa method and analyzed by two experienced and one inexperienced observer.

RESULTS. Reactive changes in lymphocytes are observed in 35% of smears and monocytic changes in 18.9%. Left shift is visible in 30.9% of subjects. Toxic granules are present in 91% of smears and Döhle bodies in 85%. At least one covicyt was found in 31.3% of subjects. Elevated leukocyte levels are present in 47% of subjects, significantly more in those where covicytes were not found. In the same group, there are significantly more patients with the lethal outcome. Elevated CRP and LDH levels are found in the majority of subjects, more in those without covicytes, while there is no significant difference in the age of subjects, platelet levels or presence of macrothrombocytes.

CONCLUSION. SARS-CoV-2 causes changes in the morphology of erythrocyte, granulocyte and platelet lineages. In one-third of samples, specific changes in lymphocyte morphology, characteristic of SARS-CoV-2 infection, are observed. The presence of these changes in peripheral blood smears is associated with a better disease outcome.

KEYWORDS. *covicyt*; COVID-19; SARS-CoV-2

9. LITERATURA

1. Civilna-zastita.gov.hr. Odluke Stožera civilne zaštite RH za sprečavanje širenja zaraze koronavirusom. Dostupno na adresi: <https://civilna-zastita.gov.hr/odluke-stozera-civilne-zastite-rh-za-sprecavanje-sirenja-zaraze-koronavirusom/2304>. Datum pristupa: 20. 06.2024.
2. Pezeshki A, Vaezi A, Nematollahi P. Blood cell morphology and COVID-19 clinical course, severity, and outcome. *J Hematop.* 2021;14(3):221–228.
3. Zhang D, Guo R, Lei L, Liu H, Wang Y, Wang Y, i sur. Frontline Science: COVID-19 infection induces readily detectable morphologic and inflammation-related phenotypic changes in peripheral blood monocytes. *J Leukoc Biol.* 2021;109(1):13–22.
4. Refaat L, Abdellateif MS, Bayoumi A, Khafagy M, Kandeel EZ, Nooh HA. Detection of abnormal lymphocytes in the peripheral blood of COVID-19 cancer patients: diagnostic and prognostic possibility. *Hematol Amst Neth.* 2022;27(1):745–756.
5. Hrvatski zavod za javno zdravstvo. Hrvatski zdravstveno statistički ljetopis. 2024. Dostupno na adresi: <https://www.hzjz.hr/hrvatski-zdravstveno-statisticki-ljetopis/>. Datum pristupa: 20. 06.2024.
6. Državni zavod za statistiku. Arhiva. 2024. Dostupno na adresi: <https://podaci.dzs.hr/hr/arhiva/>. Datum pristupa: 01. 08.2024.
7. Odjel za medicinsku dokumentaciju. Klinika za infektivne bolesti. 2024. Dostupno na adresi: <https://bfm.hr/odjel-za-medicinsku-dokumentaciju/>. Datum pristupa: 20. 08.2024.
8. Lüke F, Orsó E, Kirsten J, Poeck H, Grube M, Wolff D, i sur. Coronavirus disease 2019 induces multi-lineage, morphologic changes in peripheral blood cells. *EJHaem.* 2020;1(1):376–383.
9. Labar B, Hauptmann E, i sur. *Hematologija*. Zagreb. Školska knjiga; 2007.
10. Tummididi S, Shankaralingappa A. Peripheral smear in COVID 19: a case report. *Hematol Transfus Cell Ther.* 2021;43(4):545–547.

11. Zini G, d'Onofrio G. Coronavirus disease 2019 (COVID-19): Focus on peripheral blood cell morphology. *Br J Haematol.* 2023;200(4):404–419.
12. Pozdnyakova O, Connell NT, Battinelli EM, Connors JM, Fell G, Kim AS. Clinical Significance of CBC and WBC Morphology in the Diagnosis and Clinical Course of COVID-19 Infection. *Am J Clin Pathol.* 2021;155(3):364–375.
13. Zhang D, Guo R, Lei L, Liu H, Wang Y, Wang Y, i sur. Frontline Science: COVID-19 infection induces readily detectable morphological and inflammation-related phenotypic changes in peripheral blood monocytes, the severity of which correlate with patient outcome. *J Leukoc Biol.* 2021;109(1):13–22.
14. Lippi G, Plebani M. The critical role of laboratory medicine during coronavirus disease 2019 (COVID-19) and other viral outbreaks. *Clin Chem Lab Med.* 2020;2019:39–45.
15. Zini G, Bellesi S, Ramundo F, d'Onofrio G. Morphological anomalies of circulating blood cells in COVID-19. *Am J Hematol.* 2020;95(7),870–872.
16. Anani M, Amer SA, Kishk RM, Hassan A, Hassan S, Fadia A. Evaluation of blood and biochemical parameters of COVID-19 patients in Suez Canal University Hospital; A retrospective study. *JIDC.* 2022;16(4), 592–599.
17. Fan BE, Chong VCL, Chan SSW, Lim GH, Lim KGE, Tan GB, i sur. Hematologic parameters in patients with COVID-19 infection. *Am J Hematol.* 2020;95(6), E131–E134.
18. Wang D, Hu B, Hu C, Zhu F, Liu X, Zhang J, i sur. Clinical characteristics of 138 hospitalized patients with 2019 novel coronavirus-infected pneumonia in Wuhan, China. *JAMA.* 2020;323(11):1061–1069.
19. Li F, He M, Zhou M, Lai Y, Zhu Y, Liu Z, i sur. Association of C-reactive protein with mortality in Covid-19 patients: a secondary analysis of a cohort study. *Sci Rep.* 2023;13(1), 20361.

20. Stringer D, Braude P, Myint PK, Evans L, Collins JT, Verduri A, i sur. The role of C-reactive protein as a prognostic marker in COVID-19. *Int J Epidemiol.* 2021;50, 420–429.

21. Bannaga AS, Tabuso M, Farrugia A, Chandrapalan S, Somal K, Lim VK, i sur. C-reactive protein and albumin association with mortality of hospitalised SARS-CoV-2 patients: A tertiary hospital experience. *Clin Med (Lond).* 2020;20(5), 463–467.

10. ŽIVOTOPIS

OSOBNI PODACI:

Anamarija Pernjek, studentica 3. godine	Datum i mjesto rođenja:
Sveučilište J. J. Strossmayera u Osijeku	10. 02. 2003., Zabok
Medicinski fakultet Osijek	Kućna adresa:
Studij medicinsko laboratorijske dijagnostike	Špičkovina 8, 49 210 Zabok
Cara Hadrijana 10 E	Tel. +385-98-532-841
Tel. +385-31-51-28-00	E-mail: p.anamarija1002@gmail.com

OBRAZOVANJE:

2013. – 2017. Osnovna škola Ksavera Šandora Gjalskog Zabok
2017. – 2021. Gimnazija Antuna Gustava Matoša Zabok
2021. – 2024. Sveučilišni prijediplomski studij Medicinsko laboratorijska dijagnostika,
Medicinski fakultet Osijek, Sveučilište Josipa Jurja Strossmayera u Osijeku

ČLANSTVA:

2022. – danas - Hrvatska udruga studenata medicinsko laboratorijske dijagnostike –
CMLDSA
2024. – danas – Hrvatska udruga laboratorijske medicine – HULM

OSTALE AKTIVNOSTI:

23. studenog 2023. – prisustvovala na predavanju povodom Svjetskog tjedna svjesnosti o
antimikrobnim lijekovima u organizaciji Studentske sekcije za infektologiju -
ContagiOs
07. rujna 2024. – prisustvovala na Simpoziju „Znanost za bolju dijagnostiku: Novi koraci u
laboratorijskoj medicini“, KB „Sveti Duh“, Zagreb