

Citološki nalazi kod patohistološki dokazanih neinvazivnih karcinoma prijelaznog epitela visokog stupnja

Vrbanić, Antonija

Master's thesis / Diplomski rad

2017

Degree Grantor / Ustanova koja je dodijelila akademski / stručni stupanj: **Josip Juraj Strossmayer University of Osijek, Faculty of Medicine / Sveučilište Josipa Jurja Strossmayera u Osijeku, Medicinski fakultet**

Permanent link / Trajna poveznica: <https://urn.nsk.hr/urn:nbn:hr:152:183261>

Rights / Prava: [In copyright](#) / [Zaštićeno autorskim pravom.](#)

Download date / Datum preuzimanja: **2024-07-13**



Repository / Repozitorij:

[Repository of the Faculty of Medicine Osijek](#)



SVEUČILIŠTE JOSIPA JURJA STROSSMAYERA U OSIJEKU

MEDICINSKI FAKULTET OSIJEK

Studij medicine

Antonija Vrbanić

**CITOLOŠKI NALAZI KOD
PATOHIŠTOLOŠKI DOKAZANIH
NEINVAZIVNIH KARCINOMA
PRIJELAZNOG EPITELA VISOKOG
STUPNJA**

Diplomski rad

Osijek, 2017.

SVEUČILIŠTE JOSIPA JURJA STROSSMAYERA U OSIJEKU

MEDICINSKI FAKULTET OSIJEK

Studij medicine

Antonija Vrbanić

**CITOLOŠKI NALAZI KOD
PATOHIŠTOLOŠKI DOKAZANIH
NEINVAZIVNIH KARCINOMA
PRIJELAZNOG EPITELA VISOKOG
STUPNJA**

Diplomski rad

Osijek, 2017.

Rad je ostvaren u Kliničkom bolničkom centru Osijek.

Mentor rada: izv. prof. prim. dr. sc. Valerija Miličić, dr. med., specijalist kliničke citologije

Rad ima 27 listova, 5 tablica i 7 slika.

SADRŽAJ

POPIS KRATICA	II
1. UVOD.....	1
1.1. Anatomija i histologija mokraćnog sustava.....	1
1.2. Etiologija i patogeneza karcinoma prijelaznog epitela.....	2
1.3. Dijagnostika karcinoma prijelaznog epitela	3
1.4. Uzorci urina za citološku analizu	4
1.4.1. Spontano izmokreni urin	4
1.4.2. Uzorci urina dobiveni instrumentacijom	5
1.5. Neoplazme prijelaznog epitela	5
1.6. Citološka dijagnostika urina	6
1.6.1. Uredan citomorfološki nalaz urina	6
1.6.2. Citološki nalaz karcinoma prijelaznog epitela visokog stupnja	7
1.7. Dijagnostička vrijednost citologije.....	7
2. CILJ RADA.....	8
3. MATERIJALI I METODE	9
3.1. Ustroj studije.....	9
3.2. Ispitanici	9
3.3. Metode	10
3.4. Statističke metode.....	13
4. REZULTATI.....	14
5. RASPRAVA.....	17
6. ZAKLJUČAK	20
7. SAŽETAK.....	21
8. SUMMARY	22
9. LITERATURA.....	23
10. ŽIVOTOPIS	27

POPIS KRATICA

DNA	deoksiribonukleinska kiselina (engl. <i>Deoxyribonucleic acid</i>)
CIS	ravna lezija (lat. <i>carcinoma in situ</i>)
CT	kompjuterizirana tomografija
EA	<i>eosin azure</i> boja
HGUC	karcinom prijelaznog epitela visokog stupnja (engl. <i>High Grade Urothelial Carcinoma</i>)
IVU	intravenska urografija
LGUN	karcinom prijelaznog epitela niskog stupnja (engl. <i>Low Grade Urothelial Neoplasm</i>)
MGG bojanje	bojanje uzoraka po May-Grünwald-Giems
N/C omjer	nukleo / citoplazmatski omjer
PUNLMP	papilarna urotelna neoplazma niskog malignog potencijala (engl. <i>Papillary Urothelial Neoplasm of Low-Malignant Potential</i>)
TP53	tumor supresorski gen p53
UTUC	karcinom prijelaznog epitela gornjeg mokraćnog sustava (engl. <i>Upper Tract Urothelial Carcinoma</i>)
UZV	ultrazvuk
WHO/ISUP	Svjetska zdravstvena organizacija / Međunarodno društvo za urološku patologiju (engl. <i>World Health Organization / International Society of Urological Pathology classification</i>)

1. UVOD

Karcinom mokraćnog mjehura je najčešći malignom mokraćnog sustava (1) i sedmi najčešće dijagnosticirani karcinom u muškaraca diljem svijeta, odnosno jedanaesti ako uzmemo u obzir oba spola (2, 3). Incidencija varira između zemalja i regija. U svijetu, dobno - standardizirana stopa incidencije na 100 000 iznosi 9,0 za muškarce, odnosno 6,2 za žene (3), dok je u Europi najviša zabilježena u Belgiji (31 u muškaraca, 6,2 u žena), a najniža u Finskoj (18,1 u muškaraca, 4,3 u žena) (3, 4). U Republici Hrvatskoj svake se godine otkrije nešto više od tisuću slučajeva karcinoma mokraćnog mjehura i bilježi se oko 120 smrtnih slučajeva (5).

Genetska predispozicija ima značajan utjecaj na pojavnost karcinoma mokraćnog mjehura (4). Rak je mokraćnog mjehura snažno povezan s pušenjem duhana te profesionalnom izloženošću aromatskim aminima (6 – 8). Također, s povećanim rizikom nastanka karcinoma mokraćnog mjehura povezuje se i ionizirajuće zračenje (9).

Tumori mokraćnog mjehura klinički se očituju hematurijom, polakisurijom te disurijom, tj. učestalim i bolnim mokrenjem (10). Hematurija (abnormalna prisutnost krvi ili eritrocita u urinu) jest najčešći znak karcinoma mokraćnog mjehura, i invazivnih i neinvazivnih oblika.

Osim značajne detaljne anamneze i kliničke slike, vrlo važnu ulogu kod dijagnosticiranja tumora mokraćnog sustava imaju citološka analiza urina, cistoskopija i slikovne metode.

Citologija je urina najčešće upotrebljavana neinvazivna metoda za otkrivanje karcinoma prijelaznog epitela. S visokom osjetljivošću detektira karcinome prijelaznog epitela visokog stupnja, dok je kod karcinoma prijelaznog epitela niskog stupnja ta osjetljivost relativno niska (11, 12). Intravenska urografija (IVU) se koristi u detekciji egzofitičnih tumora, a alternativna metoda joj je CT urografija. Koristi se i transabdominalni ultrazvuk (UZV).

1.1. Anatomija i histologija mokraćnog sustava

Mokraćni sustav je sastavljen od bubrega, bubrežnih vrčeva, nakapnice, mokraćovoda, mokraćnog mjehura i mokraćne cijevi. Većim dijelom je obložen prijelaznim epitelom. Taj sustav nadzire promet određenih tvari u organizmu te održava ravnotežu vode i elektrolita približno konstantnom u tjelesnim tekućinama.

Bubrezi su sastavljeni od nefrona te su smješteni s obje strane kralježnice. Osim stvaranja glomerulanog filtrata, bubrezi proizvode eritropoetin, renin te metabolički aktivan oblik vitamina D (13, 14).

Mokraćovodi su mišićne cijevi koje peristaltičkim kontrakcijama odvođe urin iz bubrega u mokraćni mjehur te se otvaraju na bazi istog. Mokraćni mjehur je rezervoar koji služi odlaganju mokraće. Prazan mjehur se nalazi u maloj zdjelici, dok se nakupljanjem urina širi u anteroposteriornom smjeru u abdominalnu šupljinu (14). Epitel mokraćnog mjehura sastavljen je od nekoliko slojeva stanica. Kod praznog mjehura, stanice su poredane u 5 – 6 slojeva, a one koje se nalaze na površini se izbočuju u lumen i multinuklearne su. Kad je mjehur pun mokraće, epitel je rastegnut, površinske stanice su spljoštene, a stanice se nalaze u 3 – 4 sloja. Prijelazni epitel je vrlo fleksibilan i prilagođava se promjenama volumena mokraće koja se mokraćnom cijevi izlučuje iz organizma (13).

1.2. Etiologija i patogeneza karcinoma prijelaznog epitela

Na razvoj karcinoma prijelaznog epitela utječe velik broj poznatih karcinogena (15). Najvažniji rizični čimbenik za nastanak karcinoma mokraćnog mjehura je pušenje duhana (povezano s nastankom karcinoma u oko 50 % slučajeva) (4, 16). Izloženost aromatskim aminima, policikličkim aromatskim ugljikovodicima i kloriranim ugljikovodicima na radnom mjestu utječe na razvoj oko 10 % karcinoma. Takva vrsta izloženosti javlja se uglavnom u industrijskim postrojenjima za obradu boje, metala i naftnih derivata (4, 9). Genetska predispozicija pridonosi osjetljivosti na druge rizične čimbenike (4, 17). Kloriranje pitke vode i nusprodukti trihalometani potencijalni su karcinogeni (4, 18). Izloženost ionizirajućem zračenju, arsenu te ponavljane shistosomijaze su također povezani s povećanim rizikom od nastanka karcinoma (4).

Djelovanjem rizičnih čimbenika dolazi do oštećenja DNA i prilagodbe stanica prijelaznog epitela, hiperplazije i displazije. Iste su patogenetski mehanizmi maligne transformacije prijelaznog epitela te nastanka karcinoma istog. U 80 % slučajeva, progresijom hiperplazije nastaje karcinom prijelaznog epitela niskog stupnja (engl. *Low Grade Urothelial Neoplasm* – LGUN). Displazija je puno rjeđa i odgovorna je za nastanak oko 20 % karcinoma prijelaznog epitela. Tim patogenetskim mehanizmom nastaje karcinom prijelaznog epitela visokog stupnja (engl. *High Grade Urothelial Carcinoma* – HGUC). U većem postotku HGUC, nastaje papilarna lezija, dok manji broj čine ravne lezije visokog stupnja. HGUC je povezan s visokom stopom recidiva te ima visok rizik od progresije u invazivni karcinom,

stadij T2, T3 i T4 sa zahvaćenim limfnim čvorovima i sistemskim metastazama. Taj je patogenetski put vrlo nestabilan i najvažnija je mutacija inaktivacija tumor supresorskog gena p53 (TP53), koja je identificirana u čak oko 60 % tih karcinoma i povezana je s višim stupnjem malignosti (19, 20).

1.3. Dijagnostika karcinoma prijelaznog epitela

Uzimanje sveobuhvatne anamneze je prvi korak u dijagnosticiranju svih bolesti, a tako i karcinoma prijelaznog epitela visokog stupnja. Hematurija je najčešći nalaz neinvazivnog karcinoma mokraćnog mjehura, dok simptomi donjeg dijela mokraćnog sustava (polakisurija, disurija, urgencija) mogu ukazivati na *carcinoma in situ* (CIS). Fizikalni nalaz ne može otkriti neinvazivni karcinom prijelaznog epitela (2). Uz anamnezu i kliničku sliku, vrlo važnu ulogu u dijagnosticiranju tumora mokraćnog sustava imaju analiza urina, cistoskopija i slikovne metode.

CT urografija može detektirati velike papilarne tumore urinarnog trakta koji ispunjavaju mokraćni mjehur (21). IVU je alternativna metoda ako CT nije dostupan (22). CT daje više informacija u odnosu na IVU posebice ako se radi o neinvazivnom tumoru mokraćnog mjehura i karcinomu u gornjem mokraćnom sustavu (engl. *Upper Tract Urothelial Carcinoma – UTUC*) (2). Tijekom praćenja pacijenata, osobitu pažnju treba posvetiti onima koji imaju multiple i tumore visokog stupnja, budući da isti imaju povećan rizik za razvoj karcinoma gornjeg dijela mokraćnog sustava (23).

Transabdominalni UZV omogućuje karakterizaciju bubrežnih masa, otkrivanje hidronefroze i vizualizaciju intraluminalnih masa mokraćnog mjehura. Posljedično, UZV je koristan kod pacijenata s hematurijom, no ne može isključiti prisutnost UTUC, niti zamijeniti CT urografiju (23).

Citologija urina je najraširenije upotrebljavana neinvazivna metoda za otkrivanje karcinoma prijelaznog epitela. Ispitivanje uzorka spontano izmokrenog urina ili ispirka mokraćnog mjehura u svrhu otkrivanja prisutnosti eksfoliranih malignih stanica ima visoku osjetljivost kod HGUC (84 %), a nisku kod LGUN (16 %) (12). Osjetljivost za detekciju CIS iznosi 28 – 100 % (9). Citologija je korisna, osobito kao dodatna metoda cistoskopiji, a pozitivan citološki nalaz spontano izmokrenog urina ukazuje na prisutnost maligniteta bilo gdje u mokraćnom sustavu, dok ga negativan nalaz ne isključuje (2).

Tumačenje citološkog nalaza subjektivna je metoda koja ovisi o edukaciji i iskustvu citologa (24). Procjena može biti otežana niskom celularnošću uzorka, urinarnim infekcijama,

kamencima te prisutnošću instilacija u mokraćnom mjehuru, no kod iskusnog citologa specifičnost doseže 90 % (25). Zbog niže osjetljivosti citologije urina, razvijeni su brojni urinarni testovi (25 – 27), no nijedan od njih nije prihvaćen u rutinskoj praksi ili kliničkim smjernicama.

Dijagnoza papilarnog karcinoma mokraćnog mjehura ovisi o cistoskopskom pregledu i histološkoj evaluaciji reseciranog tkiva. CIS se dijagnosticira kombinacijom cistoskopije, citologije urina i histološke evaluacije multiplih biopsija mokraćnog mjehura (2, 28).

1.4. Uzorci urina za citološku analizu

Uzorci urina dijele se na spontano izmokreni urin i urin dobiven instrumentacijom. Te se dvije kategorije urina morfološki razlikuju u celularnosti. U spontano izmokrenom urinu stanice su dobivene spontanom deskvamacijom te je celularnost takvih uzoraka slaba. Iznimno, celularnost je pojačana u prisutnosti bolesti (npr. karcinom prijelaznog epitela visokog stupnja, nefrolitijaza) (5, 29). Citološka interpretacija ovisi o citologu te je važno navesti na uputnici na koji je način dobiven uzorak urina zbog pogrešaka u citološkoj dijagnostici koje su karakteristične za pojedinu vrstu uzorka. Evaluacija može biti ograničena infekcijom mokraćnog sustava, kamencima te smanjenom celularnošću (5, 24).

1.4.1. Spontano izmokreni urin

Spontano izmokreni urin je najjednostavnija metoda skupljanja urina. Prvi jutarnji (noćni) urin je mikrobiolozima najkorisniji urin, dok za citološku analizu nije prikladan jer protrahiranim stajanjem urina u mokraćnom mjehuru dolazi do degenerativnih promjena na stanicama što otežava točnu procjenu. Za citološku analizu preporuka je koristiti drugi izmokreni urin nakon ustajanja (5, 29). Normalni uzorci spontano izmokrenog urina sadrže nekoliko epitelnih stanica (30).

Urin se daje na Odjelu za citologiju, tri dana zaredom. Za očuvanje stanica neki autori navode da je važan niski pH urina te preporučaju uzimanje 1 grama vitamina C noć prije pregleda urina. Urin mora biti svjež, a samo iz opravdanih razloga prihvaća se urin donesen od kuće, kao kod pacijenata ograničene pokretljivosti (5). Najčešće se preporuča uzeti srednji mlaz urina jer se na taj način uklone suvišne stanice pločastog epitela, dok autori Pariške klasifikacije preporučuju uzimanje prvog mlaza urina zbog veće celularnosti istog. Prije uzimanja uzorka potrebno je oprati vanjsko spolovilo te osušiti papirnatom maramicom. Ukoliko pranje spolovila nije moguće, preporuča se toaletnim papirom temeljito obrisati

vanjsko spolovilo u smjeru od naprijed prema nazad (žene moraju razmaknuti velike labije), ispustiti prvi mlaz mokraće u nužnik, izmokriti oko 30 ml mokraće u neprekinutom nizu u sterilnu posudicu te čvrsto zatvoriti posudicu poklopcem dotičući samo vanjsku stranu istog (5, 31).

1.4.2. Uzorci urina dobiveni instrumentacijom

Uzorci urina dobiveni instrumentacijom uključuju kateterizirani urin, ispirke mokraćnog mjehura, desnog i lijevog uretera te u malobrojnim ustanovama uzorke uretera, uretre ili mokraćnog mjehura dobivene četkanjem. Uzimanje uzorka ispiranjem mokraćnog mjehura temelji se na injiciranju 50 – 100 ml fiziološke otopine ili Ringerova laktata u mokraćni mjehur (29). Ispirci su najsenzitivniji uzorci za otkrivanje neoplazmi i primjenjuju se kad se na većem području traži maligna tvorba. Uzorci dobiveni četkanjem mogu se uzeti iz bilo kojeg područja urinarnog trakta, a obično se uzimaju s ispirom određenog područja (5).

Na celularnost urina dobivenog instrumentacijom mogu utjecati različiti tehnički čimbenici, poput vještine cistoskopičara, metode kojom se provodi ispiranje, količina tekućine koja se koristi kod ispiranja te udaljenost cistoscopa i sluznice.

Za razliku od spontano izmokrenog urina, uzorci urina dobiveni instrumentacijom ovise o količini tekućine koja je instilirana u mokraćni mjehur, manja je kontaminacija stanicama ne-urotelnog porijekla i obično je visoko celularan (32).

1.5. Neoplazme prijelaznog epitela

Prijelazni epitel oblaže bubrežne vrčeve, bubrežne nakapnice, mokraćovode, mokraćni mjehur i prostatički dio uretre kod muškaraca (13). Postoje važne razlike u ponašanju i prognozi tumora prijelaznog epitela temeljene na morfolgiji i kliničkoj slici, ali i citološkoj prezentaciji. Tumori prijelaznog epitela mokraćnog mjehura klasificirani u dvije skupine, papilarne i nepapilarne (ravne) tumore. U papilarne tumore mokraćnog mjehura ubrajamo papilom, papilarnu urotelnu neoplazmu niskog malignog potencijala (engl. *Papillary Urothelial Neoplasm of Low-Malignant Potential* – PUNLMP), papilarni karcinom niskog i visokog stupnja (29). U ravne tumore ubrajamo *carcinoma in situ*, invazivne karcinome prijelaznog epitela, invazivni karcinom pločastog epitela i adenokarcinom (10). Prema klasifikaciji *World Health Organization / International Society of Urological Pathology classification* (WHO / ISUP) tumora mokraćnog sustava iz 1998. razlikujemo: hiperplaziju,

ravne lezije s atipijom, papilarne neoplazme prijelaznog epitela, invazivne neoplazme prijelaznog epitela, neoplazme niskog stupnja (33). Prema klasifikaciji Svjetske zdravstvene organizacije iz 2016. godine, karcinomi prijelaznog epitela podijeljeni su u dvije skupine: infiltrirajuće karcinome prijelaznog epitela i neinvazivne neoplazije prijelaznog epitela. Infiltrirajući karcinomi prijelaznog epitela su „nested“ karcinom, mikrocistični karcinom, mikropapilarni karcinom, karcinom nalik na limfoepiteliom, plazmacitoid, sarkomatoid, slabo diferencirani karcinom, karcinom velikih stanica, rak svijetlih stanica. U neinvazivne neoplazije prijelaznog epitela ubrajamo urotelni CIS, neinvazivni papilarni karcinom prijelaznog epitela niskog i visokog stupnja, papilarnu urotelnu neoplazmu niskog malignog potencijala, papilom, invertirani urotelni papilom, urotelnu proliferaciju nesigurnog malignog potencijala, urotelnu displaziju (34).

1.6. Citološka dijagnostika urina

Citološko ispitivanje urina je jednostavna metoda kojom možemo otkriti bolest bilo gdje u mokraćnom sustavu. Citološkom evaluacijom urina moguće je detektirati većinu karcinoma mokraćnog mjehura i može biti korisna u dijagnostici CIS-a kojeg je teško identificirati cistoskopski (30).

1.6.1. Uredan citomorfološki nalaz urina

Najveći utjecaj na interpretaciju citoloških nalaza ima metoda skupljanja urina te se poznavanjem iste mogu izbjeći greške u interpretaciji, posebice kod tumora prijelaznog epitela niskog stupnja (29).

Neka područja mokraćnog mjehura, poput trigonuma i uretre, mogu biti obložene žljezdanim epitelom kao i parauretralne žlijezde. Osim žljezdanih i prijelaznih stanica, u urinu se mogu naći pločaste stanice, s obzirom da je cijela ženska i distalni dio muške uretre prekriven pločastim epitelom. Također, izvor potonje vrste stanica može biti i pločasta metaplazija. Osim epitelnih stanica u urinu nalazimo i leukocite, histiocite, makrofage te eritrocite. Ne-celularne elemente u urinu čine cilindri i kontaminacije poput pamučnih niti, sluzi, pudera (5).

1.6.2. Citološki nalaz karcinoma prijelaznog epitela visokog stupnja

Kao kod svih dijagnostičkih metoda, tako je i kod citologije mokraćnog sustava vrlo važno znati mogućnosti i ograničenja iste. Vrlo je korisna kod dijagnoze HGUC, uključujući i CIS, kao prekursora invazivnog karcinoma prijelaznog epitela. Papilarni tumori prijelaznog epitela visokog stupnja pokazuju značajna citološka odstupanja epitelnih stanica (29). Očituju se potpunim poremećajem arhitekture epitela i izraženom atipijom stanica (10). Citomorfološki kriteriji u dijagnostici istih obuhvaćaju povećanje stanica, povećanje omjera između jezgre i citoplazme, nepravilne obrise jezgre i prisutnost mitozna (35, 36).

U slučaju da citološka dijagnoza govori u prilog HGUC, a biopsija ne potvrdi sumnju, potrebno je učiniti multiple biopsije mokraćnog mjehura te istražiti i gornji urinarni trakt. Ako pak citologija pokaže da je riječ o neoplazmi prijelaznog epitela visokog stupnja, a u bioptičkom uzorku se dokaže neoplazma prijelaznog epitela niskog stupnja, potrebno je nastaviti pretragu za malim žarištem CIS-a ili lezijom viskog stupnja (37).

Kod CIS-a, tumorske stanice ne moraju zauzimati cijelu debljinu prijelaznog epitela. Mitoze se nalaze u gornje dvije trećine epitela, a na površini se mogu vidjeti i „stanice kišobrana“ (10). Razlikujemo primarnu formu CIS-a koja se javlja kao početna lezija i sekundarnu formu koja se javlja zajedno s papilarnim tvorbama mokraćnog mjehura (28). Kriteriji za postavljanje CIS dijagnoze, osim citomorfoloških obilježja, uključuju i odsutnost krvi, izražene upale te raspadnutih stanica (nekroza) (35).

1.7. Dijagnostička vrijednost citologije

Degenerativne promjene, stanične promjene uzrokovane radioterapijom ili kemoterapijom, reaktivne promjene vezane uz infekciju mogu biti uzroci lažno pozitivnih citoloških nalaza karcinoma prijelaznog epitela. Stupanj degeneracije je vezan uz kiselost urina i upalne promjene, a degenerativne promjene su najizraženije u spontano izmokrenim urinima. Takve promjene su najčešći uzrok postavljanju dijagnoze atipije ili suspektnog nalaza (5). Od početno pozitivne citološke dijagnoze do trenutka kada se lezija prijelaznog epitela može vidjeti citoskopski ili potvrditi biopsijom mogu proći i do dvije godine.

Dijagnostička točnost citologije urina ovisi o tome radi li se o neoplazmi niskog ili visokog stupnja, uključujući CIS i invazivni karcinom. Kod neoplazmi niskog stupnja, dijagnostička točnost je niska i varijabilna, dok je kod neoplazmi visokog stupnja visoko točna (29).

2. CILJ RADA

Cilj ove retrospektivne poredbene studije:

1. Ispitati postoji li povezanost citološke i patohistološke dijagnoze kod ispitanika s patohistološki dokazanim neinvazivnim karcinomom prijelaznog epitela visokog stupnja.
2. Odrediti udio citološki točno dijagnosticiranih patohistološki dokazanih ravnih lezija (*carcinoma in situ*) te udio lažno negativnih citoloških dijagnoza.
3. Odrediti udio citološki točno dijagnosticiranih patohistološki dokazanih papilarnih neinvazivnih karcinoma prijelaznog epitela visokog stupnja te udio lažno negativnih citoloških dijagnoza.

3. MATERIJALI I METODE

3.1. Ustroj studije

U ovoj retrospektivnoj poredbenoj studiji (38) prikupljali su se podaci o citološkim promjenama urina u patohistološki dokazanih neinvazivnih karcinoma prijelaznog epitela visokog stupnja.

3.2. Ispitanici

Retrospektivnom poredbenom studijom obuhvaćeno je 74 ispitanika kojima je od siječnja 2006. godine do prosinca 2015. godine učinjena patohistološka verifikacija neinvazivne papilarne lezije prijelaznog epitela visokog stupnja ili ravne lezije (*carcinoma in situ*), uz uvjet da su u vremenskom razdoblju od najduže godinu dana prije patohistološke verifikacije imali citološku pretragu urina (spontano izmokreni urin, urin dobiven instrumentacijom). Ako je ispitanik imao više od jednog patohistološkog nalaza u navedenom razdoblju, za usporedbu je uziman najteži. Citološki uzorci obrađeni su u Kliničkom zavodu za kliničku citologiju Kliničkog bolničkog centra Osijek. Histološki nalazi učinjeni su u Zavodu za patološku anatomiju i sudsku medicinu Kliničkog bolničkog centra Osijek.

Isključni kriteriji bili su: neadekvatan citološki i / ili patohistološki nalaz te postojanje invazivne lezije visokog stupnja u vremenskom razdoblju od godine dana prije ili poslije verificirane neinvazivne lezije. Iz studije je isključeno 10 pacijenata, od kojih 5 zbog nemogućnosti točne procjene invazije i mikroskopskog širenja tumora, 2 zbog nemogućnosti verificiranja stupnja lezije prijelaznog epitela iz postojećeg nalaza (gradus II), odnosno ne može se sa sigurnošću potvrditi neinvazivna lezija prijelaznog epitela visokog stupnja. Postojanje invazivne lezije u razdoblju od godine dana prije verifikacije neinvazivne lezije prijelaznog epitela visokog stupnja bilo je isključni kriterij kod 2 pacijenta. Zbog neprimjerenog uzorka urina, odnosno zbog nemogućnosti postavljanja citološke dijagnoze i svrstavanja iste u jednu od 5 navedenih kategorija, 1 pacijent je isključen iz daljnje studije. Ukupan uzorak koji je predmet istraživanja čine 64 ispitanika.

Uveden je sustav šifriranja prema kojem nije moguće utvrditi identitet osobe čiji su podaci korišteni u daljnjem tijeku istraživanja.

3.3. Metode

Citološki su uzorci sedimentirani u citocentrifugi (Cytospin), fiksirani i bojani metodom po May-Grünwald Giemsi (MGG) i Papanicolaou u Kliničkom zavodu za kliničku citologiju Kliničkog bolničkog centra Osijek (Slika 1. – 2.). Histološki nalazi učinjeni su na Zavodu za patološku anatomiju i sudsku medicinu Kliničkog bolničkog centra Osijek. Patohistološka je dijagnoza postavljena na bioptičkom ili resekcijskom materijalu fiksiranom u formalinu i uklopljenom u parafinske kocke. Patohistološka dijagnoza određena je u skladu s trenutno važećom WHO klasifikacijom.

Za svakog ispitanika određena je:

1. dob pri postavljanju patohistološke dijagnoze
2. citološka dijagnoza (najteža ako ih ima više u vremenskom periodu od godine dana prije patohistološke dijagnoze)
3. patohistološka dijagnoza (najteža ako ih ima više).

Citološke dijagnoze podijeljene su u pet kategorija: benigna lezija, atipija, diskarioza, suspektna i maligna lezija (Slika 3. – 7.).

Citocentrifugom uzorci se sedimentiraju 3 min / 1500 okretaja. Nakon centrifugiranja za bojanje metodom po Papanicolaou potrebno je na vrijeme fiksirati uzorke kako bi se spriječilo isušivanje stanica i omogućilo bojanje istih, ali i kako bi se spriječio nastanak artrefakata koji otežavaju postavljanje dijagnoze. Dobra fiksacija je preduvjet za postavljanje točne dijagnoze. Uzorak možemo fiksirati na nekoliko načina. Odmah nakon sedimentiranja uzorka, isti uronimo u 95 %-tni alkohol. To je tzv. mokra fiksacija. Drugi način obuhvaća mokru fiksaciju uz naknadno sušenje na zraku. Može se primijeniti ukoliko je potrebno uzorak poslati iz jednog u drugi laboratorij radi bojenja i interpretacije. Prije samog bojanja u određenoj laboratoriju ponovno se uranja u 95 %-tni alkohol. Osim alkohola, postoje i različiti komercijalni *spray* fiksativi, tj. vodeno-alkoholne otopine koje sadrže polietilenglikol. Nakon centrifugiranja, prema uputama proizvođača, na uzorak se nanosi *spray* fiksativ. U nedostatku fiksativa, kao sredstvo fiksacije iznimno može poslužiti i lak za kosu.

Papanicolaou bojanje se može pojednostavljeno podijeliti na 4 koraka: fiksaciju, bojanje jezgre, bojanje citoplazme te čišćenje. Prednosti istog su jasni nuklearni detalji, očuvana transparentnost citoplazme, mogućnost razlikovanja stupnja stanične diferencijacije pločastog epitela i stabilnost bojanja nakon dužeg vremenskog razdoblja (30).

Za bojanje jezgre koristi se prirodna boja hematoksilin, najčešće Harris hematoksilin, koja dobro prikazuje strukturu kromatina normalne ili abnormalne stanice. Budući da je

Harris vodena boja, uzorak je prije bojenja jezgre potrebno rehidrirati u padajućim koncentracijama alkohola (80 %, 70 %, 50 %). Nakon toga se ispiru destiliranom vodom i izbjeljuje 0,025 %-tnom otopinom klorovodične kiseline koja se također ispiru.

Citoplazma se prvo boja monokromatskom Orange bojom, koja oboji keratin u narančasto. Njome se dobro prikazuje prekeratoza, hiperkeratoza i keratinizirane maligne stanice. Zatim se boja polikromatskom EA (*eosin azure*) bojom. Eozin boja citoplazmu zrelih pločastih stanica, nukleole i cilije boji u ljubičasto, svijetlo zelena boja boji citoplazmu metabolički aktivnih stanica u plavo, a Bismarck smeđa ne daje karakterističnu boju citoplazmi. Uranjanjem u apsolutni alkohol dolazi do kompletne dehidracije koja služi kao priprema za čišćenje uzorka za koje se koristi ksilol. Konačno, uklapanjem se čuva prepaarat od isušivanja te se sprječava oskudacija i blijeđenje uzorka (39, 40).

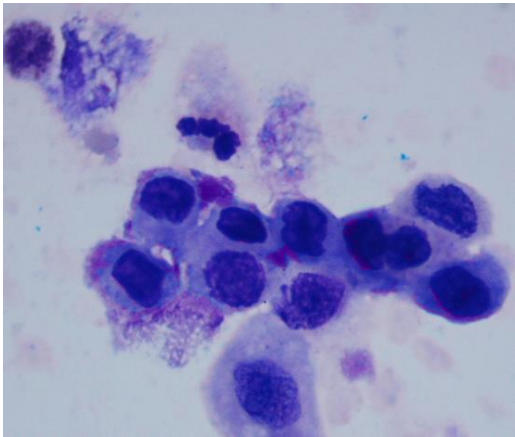
Za bojanje po MGG-u uzorke je potrebno fiksirati sušenjem na zraku. Otopine MGG reagensa komercijalno se mogu nabaviti kod različitih proizvođača i veoma je važno držati se uputa istih prilikom same pripreme uzorka, kako bi rezultati bili zadovoljavajući i točni (29). Uzorke je potrebno sušiti najmanje 2 sata na zraku, osim u hitnim slučajevima, kada je prihvatljivo da se suše pola sata. Nakon fiksacije uzorci se slažu na stalak i prelijevaju May-Grünwald otopinom. Nakon 3 minute, uzorci se ispiru destiliranom vodom te se dodaje razrijeđena otopina Giemse. Giemsa se razrijeđuje destiliranom vodom u omjeru 7:100. Nakon 15 minuta, uzorci se ponovno ispiru destiliranom vodom, višak vode se obriše suhom krpom te se uzorci ostavljaju na zraku kako bi se do kraja osušili. Potpuno osušene uzorke je potrebno šifrirati te su spremni za mikroskopiranje.



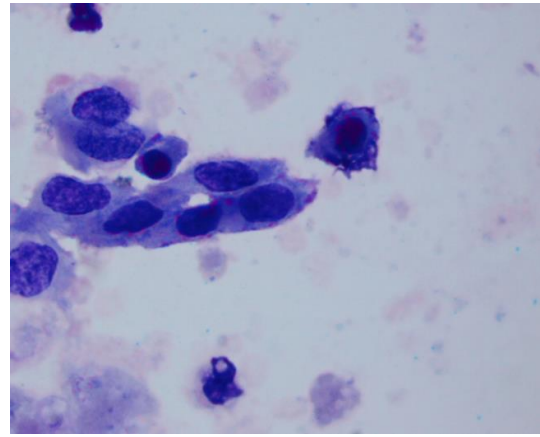
Slika 1. Aparat za bojanje po Papanicolaou (preuzeto iz fundusa Kliničkog zavoda za kliničku citologiju, KBC-a Osijek)



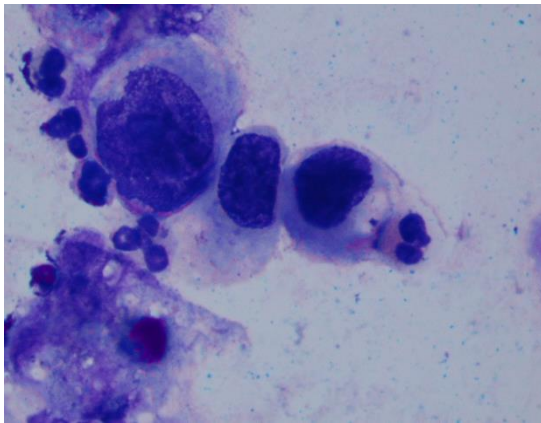
Slika 2. Bojanje po May-Grünwald Giemsi (preuzeto iz fundusa Kliničkog zavoda za kliničku citologiju, KBC-a Osijek)



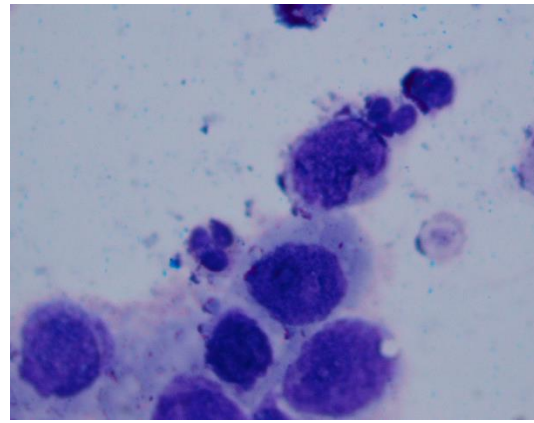
Slika 3. Diskariotične stanice prijelaznog epitela, May-Grünwald-Giemsa, x1000 (preuzeto iz fundusa Kliničkog zavoda za kliničku citologiju, KBC-a Osijek)



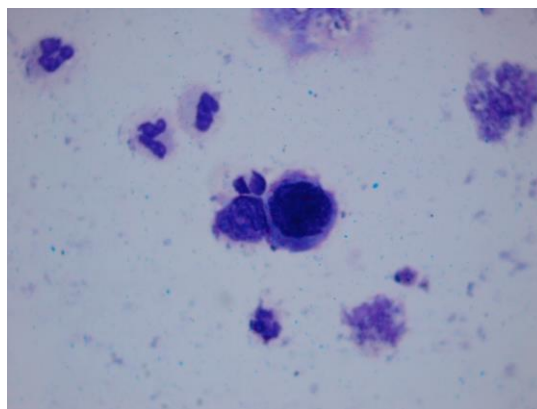
Slika 4. Suspektne stanice prijelaznog epitela, May-Grünwald-Giemsa, x1000 (preuzeto iz fundusa Kliničkog zavoda za kliničku citologiju, KBC-a Osijek)



Slika 5. Maligne stanice prijelaznog epitela, May-Grünwald-Giemsa, x1000 (preuzeto iz fundusa Kliničkog zavoda za kliničku citologiju, KBC-a Osijek)



Slika 6. Maligne stanice prijelaznog epitela, May-Grünwald-Giemsa, x1000 (preuzeto iz fundusa Kliničkog zavoda za kliničku citologiju, KBC-a Osijek)



Slika 7. Maligne stanice prijelaznog epitela, May-Grünwald-Giemsa, x1000 (preuzeto iz fundusa Kliničkog zavoda za kliničku citologiju, KBC-a Osijek)

3.4. Statističke metode

Kategorijski su podatci prikazani u obliku apsolutnih i relativnih frekvencija. Numerički podatci opisani su medijanom i granicama interkvartilnog raspona. Povezanost kategorijskih varijabli testirana je Fisherovim egzaktnim testom. Normalnost raspodjele numeričkih varijabli testirana je Shapiro-Wilkovim testom. Razlike u dobi prema citološkoj dijagnozi testirane su Kruskal-Wallisovim testom. Sve P vrijednosti su dvostrane. Razina značajnosti je postavljena na $\text{Alpha} = 0,05$ (41). Za statističku analizu korišten je statistički program MedCalc (inačica 16.2.0, MedCalc Software bvba, Ostend, Belgija) (42).

4. REZULTATI

Studijom je obuhvaćeno 64 ispitanika, a od toga 50 (78 %) muškaraca i 14 (22 %) žena, kojima je od siječnja 2006. godine do prosinca 2015. godine učinjena patohistološka verifikacija neinvazivne papilarne lezije prijelaznog epitela visokog stupnja ili ravne lezije (*carcinoma in situ*) na Zavodu za patološku anatomiju i sudsku medicinu Kliničkog bolničkog centra Osijek te su imali citološku pretragu urina u vremenskom razdoblju od najduže godinu dana prije patohistološke verifikaciju na Kliničkom zavodu za kliničku citologiju Kliničkog bolničkog centra Osijek.

Medijan dobi svih ispitanika je 69 godina (interkvartilnog raspona od 64 do 76 godina) u rasponu od 29 do 93 godine, bez značajnih razlika prema citološkoj dijagnozi (Tablica 1.).

Tablica 1. Dob ispitanika s obzirom na citološku dijagnozu (N = 64)

		Medijan*	Minimalna dob	Maksimalna dob	p [†]
Citološka dijagnoza	Benigno	70 (62 – 77)	29	80	0,98
	Atipija	67 (49 – 52)	65	69	
	Diskarioza	70 (62 – 93)	62	93	
	Suspektno	69 (60 – 79)	57	86	
	Maligno	69 (64 – 74)	37	91	

*Granice interkvartilnog raspona; †Kruskal Wallisov test

Radi lakšeg računanja pacijent koji je imao 7 bioptičkih uzoraka i patohistološke nalaze istih (u 4 bioptička uzorka je dokazana ravna lezija, u 1 papilarna lezija, dok u 2 preostala uzorka nije dokazana patološka promjena) svrstan je u kategoriju ravnih lezija.

Citološki nalazi su klasificirani u pet kategorija: benigna lezija, atipija, diskarioza, suspektna i maligna lezija. Od citoloških dijagnoza kod patohistološki dokazanih neinvazivnih karcinoma prijelaznog epitela visokog stupnja najveću učestalost imale su maligne lezije 33 (52 %). Kod 20 (31 %) ispitanika citološka dijagnoza je bila benigna, kod 2 (3 %) atipija, kod 3 (5 %) je citologija ukazala na diskariozu, odnosno kod 6 (9 %) na suspektnu leziju (Tablica 2.).

Tablica 2. Citološke dijagnoze kod patohistološki dokazanih neinvazivnih karcinoma prijelaznog epitela visokog stupnja

<i>Citološka dijagnoza</i>	<i>Broj (%)</i>
Benigno	20 (31)
Atipija	2 (3)
Diskarioza	3 (5)
Suspektno	6 (9)
Maligno	33 (52)
Ukupno	64 (100)

Dijagnoze diskarioza, suspektno i maligno slijedom dijagnostičko-terapijskog postupnika iziskuju isti dijagnostički pristup, odnosno urološku obradu s cistoskopijom i eventualno biopsijom. Dijagnoza atipije zahtjeva samo citološku kontrolu budući da citolog predmnijeva da promjene morfologije koje su prisutne na stanicama odgovaraju reaktivnim promjenama. Slijedom dijagnostičkog postupka kojeg iziskuju, citološke se dijagnoze mogu grupirati u dvije kategorije – od kojih jednu čine uredni citološki nalazi i atipije, a drugu diskarioza, suspektno i maligno (Tablica 3.).

Tablica 3. Citološke dijagnoze kod patohistološki dokazanih neinvazivnih karcinoma prijelaznog epitela visokog stupnja (grupirane dijagnoze)

<i>Citološka dijagnoza</i>	<i>Broj (%)</i>
Benigno + Atipija	22 (34)
Diskarioza + Suspektno + Maligno	42 (66)
Ukupno	64 (100)

Patohistološki nalazi neinvazivnih lezija prijelaznog epitela visokog stupnja svrstani su u dvije kategorije, papilarne i ravne lezije. Potom je citološkom pretragom točno dijagnosticirano 46 % papilarnih te 9 od 12 ravnih lezija. Suspektne stanice su citološki dokazane u 4 (8 %) papilarnih i 2 od 12 ravnih lezija. Atipija je citološki dijagnosticirana u 2 (4 %) papilarne lezije, a diskarioza u 3 (6 %). Nije bilo slučajeva citološki dijagnosticiranih diskariotičnih i atipičnih stanica kod patohistološki dokazanih ravnih lezija. Benigni citološki nalazi (lažno negativni nalazi) dijagnosticirani su u 19 (36 %) papilarnih i 1 od 12 ravnih lezija (Tablica 4.).

Tablica 4. Udio citološki točno dijagnosticiranih patohistološki dokazanih papilarnih i ravnih lezija prijelaznog epitela visokog stupnja

Citološka dijagnoza	Broj (%) patohistoloških dijagnoza neinvazivne lezije		
	Papilarna lezija	Ravna lezija	Ukupno
Benigno	19 (36)	1 / 12	20 (31)
Atipija	2 (4)	0	2 (3)
Diskarioza	3 (6)	0	3 (5)
Suspektno	4 (8)	2 / 12	6 (9)
Maligno	24 (46)	9 / 12	33 (52)
Ukupno	52 (100)	12 / 12	64 (100)

Ukoliko malignim nalazima pribrojimo i diskariozu i suspektne lezije, udio citološki točno dijagnosticiranih iznosi 60 % papilarnih lezija, odnosno 11 od 12 ravnih lezija. Ukoliko benignim nalazima pribrojimo i atipiju, tada udio lažno negativnih citoloških nalaza iznosi ukupno 40 % kod papilarnih lezija, odnosno 1 od 12 kod ravnih lezija. Postoji povezanost citoloških i patohistoloških dijagnoza kod patohistološki dokazanih papilarnih i ravnih lezija prijelaznog epitela visokog stupnja (Tablica 5).

Tablica 5. Udio citološki točno dijagnosticiranih patohistološki dokazanih papilarnih i ravnih lezija prijelaznog epitela visokog stupnja

Citološka dijagnoza	Broj (%) patohistoloških dijagnoza neinvazivne lezije			P [‡]
	Papilarna lezija	Ravna lezija	Ukupno	
Benigno + Atipija	21 (40)	1 / 12	22 (34)	0,04
Diskarioza + Suspektno + Maligno	31 (60)	11 / 12	42 (66)	
Ukupno	52 (100)	12 / 12	64 (100)	

[‡]Fisherov egzakti test

5. RASPRAVA

Probir urinarnom citologijom široko je prihvaćena metoda u otkrivanju bolesti mokraćnog sustava, tako i karcinoma prijelaznog epitela (43). To je pretraga urina čija je upotreba u dijagnosticiranju novotvorina mokraćnog sustava bila poznata prije patohistološke analize bioptičkog uzorka. Ipak, unatoč integraciji u kliničku evaluaciju pacijenata sa simptomatologijom mokraćnog sustava, citologija urina ostala je podcijenjena (19). Histološke klasifikacije tumora prijelaznog epitela i njihovi citološki ekvivalenti su, kako u povijesti tako i danas, vrlo zbunjujući. Zbog nepostojanja jedinstvene terminologije za opis citoloških nalaza niti na europskoj razini niti u Republici Hrvatskoj, susrećemo se sa semantičkim problemom kod pisanja istih. Svaki laboratorij koristi svoju terminologiju kod opisivanja nalaza te tako jedan pojam označava različite promjene. Najviše dvojbi uzrokuju nalazi atipije stanica prijelaznog epitela. Citološka dijagnoza atipije može ukazivati na početak neoplastičnog procesa. Taj termin u osječkom Zavodu opisuje reaktivne, upalne promjene stanica prijelaznog epitela (5). Pojam malignosti je korišten za tumore koji su postali životno ugrožavajući invadirajući okolno tkivo i dajući udaljene metastaze. Malignitet prijelaznog epitela nije bio definiran na osnovi stupnja anaplazije stanica prijelaznog epitela, koja je u drugim organskim sustavima znak zloćudne bolesti. Urinarna citologija, koja ne može detektirati stanice koje nisu anaplastički promijenjene te ne može otkriti tumore ako im iste nedostaju, smatrana je nedostatnom metodom u dijagnostici. Neoplazme prijelaznog epitela niskog stupnja obično prepoznaju endoskopičari, dok iskusni citopatolozi mogu detektirati leziju prijelaznog epitela visokog stupnja s pozitivnom prediktivnom vrijednošću većom od 85 % što je osobito korisno pacijentima s cistoskopski urednim nalazom ili s difuzno nodularnim promjenama nakon intravezikalne terapije (19).

Osim citološkog uzorka, paralelno je moguće uzeti i uzorak za patohistološku analizu, no citološki i patohistološki nalazi ne moraju biti istovjetni. Mogu proći do dvije godine od početno pozitivne citološke do trenutka kada je ista vidljiva cistoskopski odnosno potvrđena biopsijom. Ako nakon prvotno pozitivne citološke pretrage koja ukazuje na leziju prijelaznog epitela visokog stupnja, biopsija rezultira negativnim nalazom, potrebno je učiniti multiple biopsije mokraćnog mjehura te istražiti gornji urinarni trakt. Ako pak citologija ukaže na leziju visokog stupnja, a patohistološki nalaz ukazuje na leziju niskog stupnja, potrebno je tragati za CIS-om ili lezijom visokog stupnja gornjeg urinarnog trakta (35). S obzirom na to da je citologija urina neinvazivna i bezbolna metoda, zbog jednostavnog i lakog dobivanja

uzoraka, prihvatljiva je za bolesnike, a također nije financijski zahtjevnija pa njeno opetovano korištenje, osobito u praćenju bolesnika, ne predstavlja opterećenje za zdravstveni sustav.

Na tragu tih prednosti i ograničenja citologije kao metode, cilj je ove studije bio utvrđivanje njene vrijednosti u dijagnostici neinvazivnih karcinoma prijelaznog epitela visokog stupnja.

Prije je CIS mokraćnog mjehura bio kategoriziran zajedno s karcinomom mokraćnog mjehura, ali je uvođenjem WHO/ISUP klasifikacije 1998. prepoznat kao odvojeni entitet. Za razliku od drugih premalignih *in situ* lezija, CIS mokraćnog mjehura je definiran kao malignitet visokog stupnja zbog visoke stope progresije i recidiva. Usprkos tome, trenutno se CIS mokraćnog mjehura u mnogim zemljama ne izvještava kao maligna lezija, nije tako registriran i zbog svoje nomenklature nije uključen u statistiku karcinoma mokraćnog mjehura. Kao rezultat, incidencija je CIS-a mokraćnog mjehura u mnogim zemljama nepoznata. Kako god, procjenjuje se da je 5 – 19 % karcinoma mokraćnog mjehura CIS (42).

Kad detektira invazivnu leziju citologu pri analizi uzorka uz sam izgled stanice (nukleo/citoplazmatski (N/C) omjer, izgled kromatina, nepravilnost jezgrine membrane) pomaže i izgled „podloge“, odnosno prisustvo krvi, upale, nekroze... Kod detekcije neinvazivnih lezija tih „pomoćnih“ morfoloških kriterija nema te je zato njihova detekcija zahtjevnija.

U našoj studiji, citološkom je pretragom točno dijagnosticirano 33 (52 %) neinvazivnih karcinoma prijelaznog epitela visokog stupnja, što je znatno niže u odnosu na malobrojne podatke u literaturi. Razlog tome je što su tako visoki podatci u literaturi dobiveni analizom ispiraka mjehura što je znatno osjetljivija metoda od analize spontano izmokrenog urina (45, 46). Tako Fležar i suradnici (46) navode osjetljivost analize ispiraka mjehura od čak visokih 100 %, no do tog rezultata su došli uzimajući kao točno pozitivne citološke nalaze i atipiju NOS (*not other specified*) i suspektne nalaze. Ukoliko kao točno pozitivne nalaze u našoj studiji smatramo uz sve maligne i sve nalaze koji zahtijevaju urološku obradu (suspektno i diskariotične stanice), citologija je ispravno ukazala na 42 (66 %) neinvazivnih karcinoma prijelaznog epitela.

Podatci u literaturi se razlikuju. Osjetljivost urinarne citologije je od 20 do 97,3 % za HGUC, a specifičnost varira od 26,3 do 88 % ovisno o vrsti uzorka i kliničkoj prezentaciji (20, 29,47 - 50). Razlike među rezultatima u pojedinim studijama mogu biti uzrokovane nejednakim izvođenjem pretraga, ali i različitim načinom uzorkovanja. Osjetljivost od 66 % svrstava naše rezultate u gornju polovicu navoda u literaturi, što ima još veću dijagnostičku vrijednost obzirom da naša studija proučava isključivo neinvazivne lezije.

Od ukupno dijagnosticiranih neinvazivnih karcinoma prijelaznog epitela patohistološki je papilarna lezija dijagnosticirana u 52 (81 %) slučajeva, a ravna u 12 (19 %). Citologija je ispravno ukazala na 31 (60 %) papilarnih lezija, i na 11 od 12 ravnih lezija, što diže osjetljivost citologije u dijagnostici ravnih lezija na 91,7 %, ali budući da se radi o malom broju uzoraka rezultate ne možemo sa sigurnošću smatrati reprezentativnim. Unatoč tome, možemo zaključiti da je citologija izuzetno uspješna u dijagnostici ravnih lezija iako se ne radi o invazivnim lezijama, odnosno da citolog može isključivo prema morfološkom izgledu stanice, bez dodatnih posrednih znakova invazije, pretpostaviti da se radi o teškoj intaepitelnoj leziji.

Udio lažno negativnih citoloških dijagnoza kod patohistološki dokazanih neinvazivnih karcinoma prijelaznog epitela visokog stupnja iznosi 22 (34 %) ako benignim nalazima pribrojimo atipiju koja u osječkom Zavodu za citologiju označava reaktivne, upalne promjene i ne zahtjeva daljnju urološku obradu. Drugim riječima, citologija neće detektirati više od trećine neinvazivnih karcinoma prijelaznog epitela, što je čini vrlo korisnom, ali ne i dostatnom metodom detekcije neinvazivnog karcinoma prijelaznog epitela. Osjetljivost citologije može se povećati ponavljanjem pretrage (49), a u budućnosti svakako očekujemo podizanje dijagnostičke vrijednosti citologije osobito u dijagnostici svih lezija visokog stupnja budući da su izlaskom Pariške klasifikacije po prvi puta definirane dijagnostičke kategorije u urinarnoj citologiji i dani decidirani dijagnostički kriteriji za svaku kategoriju. To će svakako pridonijeti povećanju osjetljivosti i reproducibilnosti citologije kao metode.

6. ZAKLJUČAK

Na temelju provedenog istraživanja i dobivenih rezultata može se zaključiti:

- Kod ispitanika s patohistološki dokazanim neinvazivnim karcinomom prijelaznog epitela visokog stupnja postoji povezanost citološke i patohistološke dijagnoze.
- Citologijom je ispravno dijagnosticirano više od polovine patohistološki dokazanih papilarnih neinvazivnih karcinoma prijelaznog epitela visokog stupnja, odnosno više od 90 % patohistološki dokazanih ravnih lezija (*carcinoma in situ*).
- Lažno negativni citološki nalazi dijagnosticirani su kod čak 40 % patohistološki dokazanih papilarnih lezija, odnosno kod 1 od 12 ravnih lezija (*carcinoma in situ*).
- Citološkom pretragom slobodno izmokrenog urina detektirano je gotovo 70 % neinvazivnih karcinoma prijelaznog epitela. Uzevši u obzir da je slobodno izmokren urin inferiornija metoda za dokazivanje karcinoma mokraćnog mjehura u odnosu na ispirke, a i činjenicu da se citološka detekcija neinvazivnih lezija osniva isključivo na citomorfološkim obilježjima stanice, navedeni rezultat pozicionira citologiju na vrlo važno mjesto u dijagnostici ne samo invazivnih već i neinvazivnih karcinoma visokog stupnja.

7. SAŽETAK

CILJ ISTRAŽIVANJA. Ispitati povezanost citološke i patohistološke dijagnoze kod ispitanika s patohistološki dokazanim neinvazivnim karcinomom prijelaznog epitela visokog stupnja. Odrediti udio citološki točno dijagnosticiranih neinvazivnih papilarnih karcinoma prijelaznog epitela visokog stupnja i ravnih lezija te udio lažno negativnih citoloških dijagnoza.

USTROJ STUDIJE. Retrospektivna poredbena studija.

ISPITANICI I METODE. Studijom je obuhvaćeno 64 ispitanika kojima je od 2006. do 2015. godine učinjena patohistološka verifikacija neinvazivne papilarne lezije prijelaznog epitela visokog stupnja ili ravne lezije, uz prethodnu citološku pretragu urina. Citološki uzorci sedimentirani su i fiksirani te bojani metodom po May-Grünwald-Giemsu i Papanicolaou u Kliničkom zavodu za kliničku citologiju Kliničkog bolničkog centra Osijek. Histološki nalazi učinjeni su na Zavodu za patološku anatomiju i sudsku medicinu Kliničkog bolničkog centra Osijek. Patohistološka je dijagnoza postavljena na bioptičkom ili resekcijskom materijalu fiksiranom u formalinu i uklopljenom u parafinske kocke.

REZULTATI. Kod ispitanika s patohistološki dokazanim neinvazivnim karcinomom prijelaznog epitela visokog stupnja postoji povezanost citološke i patohistološke dijagnoze. Udio citološki ispravno dijagnosticiranih patohistološki dokazanih ravnih lezija iznosio je 11 / 12 slučajeva. Udio citološki ispravno dijagnosticiranih patohistološki dokazanih papilarnih neinvazivnih karcinoma prijelaznog epitela visokog stupnja iznosio je 31 (60 %) slučajeva.

ZAKLJUČAK. Citološkom pretragom slobodno izmokrenog urina detektirano je ukupno 42 (66 %) neinvazivnih karcinoma prijelaznog epitela što pozicionira citologiju na vrlo važno mjesto u dijagnostici ne samo invazivnih već i neinvazivnih karcinoma visokog stupnja.

KLJUČNE RIJEČI. Carcinoma in situ; citologija; neinvazivni karcinom prijelaznog epitela; papilarni; urotelni karcinom; visoki stupanj

8. SUMMARY

CYTOLOGICAL FINDINGS IN PATHOHISTOLOGICALLY PROVEN NON- INVASIVE UROTHELIAL HIGH GRADE CARCINOMAS

OBJECTIVES. To test the correlation between cytological and pathohistological diagnosis in patients with pathohistologically proven high-grade non-invasive urothelial carcinoma. To determine the proportion of cytologically accurately diagnosed pathohistologically proven high-grade non-invasive papillary urothelial carcinoma and flat lesions (*carcinoma in situ*) and the proportion of false negative cytological diagnosis.

STUDY DESIGN. A retrospective cohort study.

PARTICIPANTS AND METHODS. The study included 64 respondents who performed histopathological verification of high-grade non-invasive papillary lesions of urothelial epithelium or flat lesions (*carcinoma in situ*) from 2006 to 2015 with prior cytological urine screening. The cytological samples were sedimented, air-dried and fixed in 95 % alcohol and painted by May-Grünwald-Giemsa and Papanicolaou at the Department of Clinical Cytology, University Hospital Center Osijek. The histological findings were recorded at the Anatomy and Department of Pathological Judicial Medicine, University Hospital Center Osijek. The pathohistological diagnosis is based on biopsy or resection material fixed in formalin and embedded in paraffin blocks.

RESULTS. In patients with pathohistologically proven high-grade non-invasive urothelial carcinoma, there is a correlation between cytological and pathohistological diagnosis. The rate of cytologically accurately diagnosed pathohistologically proven flat lesions was 11 / 12 of cases. The rate of cytologically accurately diagnosed pathohistologically proven high-grade non-invasive papillary carcinoma was 31 (60 %) of cases.

CONCLUSION. Cytology of voided urine revealed a total of 42 (66 %) high-grade non-invasive urothelial carcinoma, which assigns cytology a highly important position in the diagnosis of not only invasive but also non-invasive high grade carcinomas.

KEYWORDS. *carcinoma in situ*; cytology; high grade; non-invasive transitional cell carcinoma of high grade; papillar; urothelial carcinoma

9. LITERATURA

1. Babjuk M, Burger M, Zigeuner R, Shariat SF, van Rhijn BW, Comperat E, i sur. EAU Guidelines on non-muscle-invasive urothelial carcinoma of the bladder. *Eur Urol*. 2013;64(4):639-53.
2. Babjuk M, Böhle A, Burger M, Capoun O, Cohen D, Compérat EM, i sur. EAU Guidelines on Non–Muscle-invasive Urothelial Carcinoma of the Bladder: Update 2016. *Eur Urol*. 2017;71(3):447-61.
3. Ferlay J, Soerjomataram I, Ervik M, Dikshit R, Eser S, Mathers C, i sur. GLOBOCAN 2012 v.1.0, estimated cancer incidence, mortality and prevalence worldwide in 2012. Lyon, France: International Agency for Research on Cancer; 2013.
4. Burger M, Catto FWJ, Dalbagni G, Grossman BH, Herr H, Karakiewicz P, i sur. Epidemiology and risk factors of urothelial bladder cancer. *Eur Urol*. 2013;63(2):234-41.
5. Miličić V, Prvulović I. Mogućnosti citodijagnostike bolesti mokraćnog sustava. U: Miličić V, Tomašković I, Butković-Soldo S, urednici. *Suvremeni pristup infektivnim i neoplastičnim bolestima mokraćnog sustava*. Osijek: Studio HS internet d.o.o., Udruga MOS; 2015.
6. Ferlay J, Randi G, Bosetti C, Levi F, Negri E, Boyle P, i sur. Declining mortality from bladder cancer in Europe. *BJU Int*. 2008;101(1):11-9.
7. Pelucchi C, Bosetti C, Negri E, Malvezzi M, La Vecchia C. The mechanisms of disease: epidemiology of bladder cancer. *Nat Clin Pract Urol*. 2006;3(6):327-40.
8. Silverman DT, Devesa SS, Moore LE, Rothman N. Bladder cancer. In Schottenfeld D, Fraumeni JF eds, *Cancer Epidemiology and Prevention*. Oxford: Oxford University press, 2006:1101–27.
9. Ruhton L, Hutchings JS, Fortunato L, Young C, Evans SG, Brown T, i sur. Occupational cancer burden in Great Britain. *BJC*. 2012;107:S3-S7.
10. Damjanov I, Jukić S, Nola M. *Patologija*. 3. izd. Zagreb: Medicinska naklada; 2011.
11. Tetu B. Diagnosis of urothelial carcinoma from urine. *Mod Pathol*. 2009;22:S53-S59.
12. Yafi FA, Brimo F, Steinberg J, Aprikian AG, Tanquay S, Kassouf W. Prospective analysis of sensitivity and specificity of urinary cytology and other urinary biomarkers for bladder cancer. *Urol Oncol*. 2015;33(2):66.e25-31.
13. Junqueira LC, Carneiro J. *Osnove histologije: Udžbenik i atlas prema 10. američkom izdanju*. Zagreb: Školska knjiga; 2005.

14. Krmpotić-Nemanić J, Marušić A. Anatomija čovjeka. 2. izd. Zagreb: Medicinska naklada; 2007.
15. McCahy PJ, Harris CA, Neal E. The accuracy of recording of occupational history in patients with bladder cancer. *Br J Urol.* 1997;79:91-3.
16. Freedman DN, Silverman TD, Hollenbeck RA, Schatzkin A, Abnet RA. Association between smoking and risk of bladder cancer among men and women. *JAMA.* 2011;306(7):737-745.
17. Corral R, Lewinger JP, Van Den Berg D, Joshi AD, Yuan JM, Gago-Dominguez M, i sur. Comprehensive analyses of DNA repair pathways, smoking and bladder cancer risk in Los Angeles and Shanghai. *Int J Cancer.* 2014;135(2):335–47.
18. Ros MM, Bas Bueno-de-Mesquita HB, Buchner FL, et al. Fluid intake and the risk of urothelial cell carcinomas in the European Prospective Investigation into Cancer and Nutrition (EPIC). *Int J Cancer.* 2011;128:2695–708.
19. Rosenthal DL, Wojcik ME, Kurtycz DFI. The Paris system for reporting urinary cytology. 1. izd. Philadelphia: Springer; 2016.
20. Moonen PMJ, Merckx GFM, Peelen P, Karthaus HFM, Smeets DFCM, Witjes JA. UroVysion compared with cytology and quantitative cytology in the surveillance of non–muscle-invasive bladder cancer. *Eur Urol.* 2007;51(5):1275-80.
21. Babjuk M, Oosterlink W, Sylvester R, Kaasinen E, Böhle A, Redorta PJ. EAU Guidelines on non-muscle-invasive urothelial carcinoma of the bladder. *Eur Urol.* 2008;54(2):303-14.
22. Nolte-Ernsting C, Cowan N. Understanding multislice CT urography techniques: many roads lead to Rome. *Eur Radiol.* 2006;16(12):2670–86.
23. Millan-Rodriguez F, Chechile-Toniolo G, Salvador-Bayarri J, Huguet-Perez J, Vicente-Rodriguez J. Upper urinary tract tumors after primary superficial bladder tumors: prognostic factors and risk groups. *J Urol.* 2000;164:1183–7.
24. Raitanen MP, Aine R, Rintala E, Kallio J, Rajala P, Juusela H, i sur. Differences between local and review urinary cytology in diagnosis of bladder cancer. An interobserver multicenter analysis. *Eur Urol.* 2002;41:284–9.
25. Lokeshwar VB, Habuchi T, Grossman HB, Murphy WM, Hautmann SH, Hemstee GP 3rd, i sur. Bladder tumor markers beyond cytology: international consensus panel on bladder tumor markers. *Urology.* 2005;66(Suppl 1):35–63.

26. Hajdinjak T. UroVysion FISH test for detecting urothelial cancers: meta-analysis of diagnostic accuracy and comparison with urinary cytology testing. *Urol Oncol.* 2008;26(6):646–51.
27. van der Aa MN, Steyerberg EW, Bangma C, van Rhijn BW, Zwarthoff EC, van der Kwast TH. Cystoscopy revisited as the gold standard for detecting bladder cancer recurrence: diagnostic review bias in the randomized, prospective CEFUB trial. *J Urol.* 2010;183(1):76–80.
28. Aaronson DS, Walsh TJ, Smith JF, Davies BJ, Hsieh MH, Konety BR. Meta-analysis: does lidocaine gel before flexible cystoscopy provide pain relief? *BJU Int.* 2009;104(4):506–9.
29. Koss LG, *Koss' Diagnostic Cytology and Its Histopathologic Basis.* 5. izd. Philadelphia: Lippincott Williams & Wilkins; 2005.
30. Gray W, McKee G. *Diagnostic cytopathology.* 2. izd. Churchill Livingstone: Elsevier; 2003.
31. VandenBussche CJ, Rosenthal DL, Olson MT. A minimum volume of 30 mL is necessary to ensure that a voided urine specimen is benign: a retrospective review of 15,731 cases. *Cancer Cytopathol.* 2016;124:174-80.
32. Murphy WM, Crabtree WN, Jukkola AF, Soloway MS. The diagnostic value of urine versus bladder washing in patients with bladder cancer. *J Urol.* 1981;126:320–2.
33. Roychowdhury M, *Bladder Urothelial nonneoplastic lesions WHO/ISUP classification (2004).* Dostupno na adresi:
<http://www.pathologyoutlines.com/topic/bladderwhoisup.html>. Datum pristupa: 17.4.2017.
34. Moch H, Cubilla AL, Humphrey PA, Reuter VE, Ulbright TM. The 2016 WHO Classification of Tumours of the Urinary System and Male Genital Organs-Part A: Renal, Penile, and Testicular Tumours. *Eur Urol.* 2016 Jul;70(1):93-105.
35. Rosenthal DL, Raab S. *Cytologic detection of urothelial lesions.* 1. izd. New York: Springer; 2005.
36. Gray W, Kocjan G. *Diagnostic Cytopathology.* 3. izd. Churchill Livingstone: Elsevier; 2010.
37. Goessl C, Knispel HH, Miller K, Klän R. Is routine excretory urography necessary at first diagnosis of bladder cancer. *J Urol.* 1997;157(2):480-1.
38. Kolčić I, Vorko-Jović A, ur. *Epidemiologija.* 1. izd. Zagreb: Medicinska naklada; 2012.

39. Singer Z. Priručnik za ginekološku citologiju. 2. izd. Zagreb: Vlastita naklada; 1994.
40. Miličić-Juhas V. Dysplasia media (cervikalna intraepitelna neoplazija II) - realna i/ili nužna citološka dijagnoza. [Doktorska disertacija]. Osijek: Sveučilište J. J. Strossmayera - Medicinski fakultet; 2008.
41. Milošević Z, Bogdanović D. Statistika i informatika u oblasti medicinskih nauka. 1. izd. Niš. Galaksija; 2012.
42. MedCalc Statistic Software. Dostupno na adresi: <https://www.medcalc.org/>. Datum pristupa: 20.4.2017.
43. Lee PJ, Owens CL, Lithgow MY, Jiang Z, Fischer AH. Causes of false negative for high-grade urothelial carcinoma in urine cytology. *Diagn Cytopathol.* 2016;44(12):994-999.
44. Ranasinghe W, Hounscome L, Verne J, Persad R. Impact of carcinoma in situ of the bladder in the UK. *Trends in urology & Men's health.* 2013;4(5):22-24.
45. Garbar C, Mascaux C, Wespes E. Is urinary Cytology still useful for diagnosis of bladder carcinomas? A large series of 592 bladder washings using a five-category classification of different cytological diagnoses. *Cytopathology.* 2007;18:79-83.
46. Fležar MS. Urine and bladder washing cytology for detection of urothelial carcinoma: standard test with new possibilities. *Radiol Oncol.* 2010;44(4):207-214.
47. Lee PJ, Owens CL, Lithgow MY, Jiang Z, Fischer AH. Causes of false negative for high grade urothelial carcinoma in urine cytology. *Diagn Cytopathol.* 2016;44(12):994-999.
48. Lotan Y, Roehrborn CG. Sensitivity i specificity of commonly available bladder tumor markers versus cytology: results of a comprehensive literature review and meta-analyses. *Urology.* 2003;61(1):109-18.
49. Brimo F, Vollmer RT, Case B, Aprikian A, Kassouf W, Auger M. Accuracy of urine cytology and the significance o fan atypical category. *Am J Clin Pathol.* 2009;132:785-793.
50. Malkowicz SB. Bladder cancer: Defining intermediate-risk non-muscle-invasive bladder cancer *Nat Rev Urol.* 2014;11(8):430-2.

10. ŽIVOTOPIS

Antonija Vrbanić, studentica 6. godine	Datum i mjesto rođenja:
Sveučilište J. J. Strossmayera u Osijeku	3. 3. 1993., Varaždin
Medicinski fakultet Osijek	Kućna adresa:
Studij medicine	Ledinska 27, 48 000 Koprivnica
Cara Hadrijana 10 E, 31 000 Osijek	Tel. +385-99-648-72-74
Tel. +385-31-51-28-00	E-mail: an.vrbanic93@gmail.com

OBRAZOVANJE:

1999. – 2007. Osnovna škola „Andrije Palmović“, Rasinja
2007. – 2011. Gimnazija „Fran Galović“, Koprivnica
2011. – 2017. Studij medicine, Medicinski fakultet Osijek, Sveučilište Josipa Jurja Strossmayera

OSTALE AKTIVNOSTI:

2008. – 2010. – Aktivno volontiranje u „Domu mladih“ Koprivnica
2015. – 2017. – Aktivno volontiranje u „Centru za nestalu i zlostavljanu djecu“ Osijek
11. – 13. svibnja 2017. sudjelovala na 12.-im osječkim urološkim danima i 5.-im osječkim nefrološkim danima (predavanje: „Citološka dijagnostika neinvazivnih karcinoma prijelaznog epitela visokog stupnja“ i „Citologija u dijagnostici karcinoma prijelaznog epitela niskog stupnja“)