

IZRAŽENOST GLIKOPROTEINSKOG ANTITIJELA MUC2 I VASKULARNOGA ENDOTELNOG ČIMBENIKA RASTA (VEGF) U SLUZNICI BARRETTOVOG JEDNJAKA

Ražov Radas, Melanija

Doctoral thesis / Disertacija

2017

Degree Grantor / Ustanova koja je dodijelila akademski / stručni stupanj: **Josip Juraj Strossmayer University of Osijek, Faculty of Medicine / Sveučilište Josipa Jurja Strossmayera u Osijeku, Medicinski fakultet**

Permanent link / Trajna poveznica: <https://urn.nsk.hr/urn:nbn:hr:152:676046>

Rights / Prava: [In copyright](#) / [Zaštićeno autorskim pravom.](#)

Download date / Datum preuzimanja: **2025-02-24**



Repository / Repozitorij:

[Repository of the Faculty of Medicine Osijek](#)



SVEUČILIŠTE JOSIPA JURJA STROSSMAYERA U OSIJEKU
MEDICINSKI FAKULTET OSIJEK

Melanija Ražov Radas

**IZRAŽENOST GLIKOPROTEINSKOG ANTITIJELA MUC2 I VASKULARNOGA
ENDOTELNOG ČIMBENIKA RASTA (VEGF) U SLUZNICI BARRETTOVOG
JEDNJAKA**

Doktorska disertacija

Zadar – Osijek – Zagreb, 2016

Doktorski rad izrađen je u Općoj bolnici Zadar

Mentor: prof. dr.sc. Aleksandar Včev.

Doktorska rad ima: 63 lista, 14 tablica i 7 slika.

Disertacija broj:

Povjerenstvo za ocjenu doktorskog rada:

1. prof.dr.sc. Dražen Kovač, redoviti profesor u trajnom zvanju Medicinskog fakulteta u Rijeci, predsjednik
2. prof.dr.sc. Branko Dmitrović, redoviti profesor u trajnom zvanju Medicinskog fakulteta Osijek, član
3. prof.dr.sc. Aleksandar Včev, redoviti profesor u trajnom zvanju Medicinskog fakulteta Osijek, član i mentor

Povjerenstvo za obranu doktorskog rada:

1. prof.dr.sc. Dražen Kovač, redoviti profesor u trajnom zvanju Medicinskog fakulteta u Rijeci, predsjednik
2. prof.dr.sc. Branko Dmitrović, redoviti profesor u trajnom zvanju Medicinskog fakulteta Osijek, član
3. prof.dr.sc. Dragan Jurčić, redoviti profesor Medicinskog fakulteta Osijek, član

Datum obrane: 07.srpnja 2017. Zagreb, Klinička bolnica *Sveti duh*

Lektorica: doc.dr.sc. Katarina Ivon

ZAHVALA

Hvala mojoj obitelji na beskrajnom strpljenju i podršci.

SADRŽAJ:

1. UVOD	1
1.1 Pregled dosadašnjih radova.....	1
1.2 Što je Barrettov jednjak.....	2
1.3 Simptomi bolesti i epidemiologija	2
1.4 Klasifikacija bolesti.....	2
1.5 Incidencija bolesti	3
1.6 Dijagnoza bolesti.....	3
1.7 Endoskopsko praćenje.....	6
1.8 Terapijski pristup	6
1.9 Dodatne metode dijagnostike.....	7
1.9.1 Narrow band imaging metoda (NBI)	7
1.9.2 Endoskopski ultrazvuk	7
1.10 Metode liječenja	7
1.10.1 Inhibitori protonske pumpe (IPP).....	7
1.10.2 Argon plazma koagulacija (APK).....	8
1.10.3 Fotodinamska terapija	9
1.10.4 Nd-YAG laser	9
1.10.5 Radiofrekventna ablacija.....	9
1.10.6 Endoskopska mukozna resekcija (EMR) i endoskopska submukozna disekcija (ESD)	10
1.10.7 Endoskopska submukozna disekcija (ESD).....	10
1.11 Imunohistokemijski biljezi.....	11
1.11.1 MUC2.....	11
1.11.2 VEGF	11
1.12 Helicobacter pylori.....	12
2. HIPOTEZA RADA	13
2.1 Hipoteza istraživanja - primarna	13
2.2 Hipoteza istraživanja - sekundarna	13
3. CILJ RADA	14
3.1 Primarni ciljevi istraživanja:	14
3.2 Sekundarni cilj istraživanja:.....	14
4. ISPITANICI I METODE.....	15
4.1 Ustroj studije	15
4.2 Ispitanici.....	15
4.3 Metode.....	15
4.4 Plan istraživanja	16
4.5 Statistička obrada podataka.....	16
4.6 Imunohistokemijska obrada podataka.....	17
4.6.1 Imunohistokemijska analiza MUC2.....	17
4.6.2 Imunohistokemijska analiza VEGF	18
4.7 Etička načela istraživanja.....	20

5. REZULTATI	21
5.1 Opis uzorka	21
5.2 Probir nakon prve EGDS	21
5.2.1 Kirurški pristup	21
5.2.2 Endoskopska mukozna resekcija.....	21
5.2.3 Radiofrekventna ablacija.....	21
5.2.4 Argon plazma koagulacija.....	22
5.3 Utvrditi izražajnost MUC2 i VEGF-a u tkivu sluznice Barrettovog jednjaka	24
5.3.1 MUC2.....	24
5.3.2 Utvrditi izraženost MUC2 i VEGF-a u tkivu sluznice oboljelih od adenokarcinoma jednjaka	28
5.3.3 Utvrditi je li ekspresija MUC2 i VEGF-a u sluznici BJ-a korisna u determinaciji intestinalne metaplazije i displazije.	30
5.3.4 Utvrditi uzrokuje li postojanje bakterije Helycobacter Pylori na zahvaćenoj sluznici povećani rizik od nastanka BJ-a.	32
5.3.5 Dodatne analize.....	32
6. RASPRAVA	35
7. ZAKLJUČCI	43
8. SAŽETAK	44
9. SUMMARY	46
10. LITERATURA	48
11. ŽIVOTOPIS	53
12. PRILOZI	55

POPIS OZNAKA I KRATICA :

EG – ezofagogastrični spoj

BJ – Barrettov jednjak

MUC2 – mucinozno glikoproteinsko antitijelo

VEGF – vaskularni endotelni čimbenik rasta

GERB – gastroezofagealna refluksna bolest

EGD – ezofagogastroduodenoskopija

APK – argon plazma koagulacija

EUZ – endoskopski ultrazvuk

NBI – narrow band imaging

RFA – radiofrekventna ablacija

EMR – endoskopska mukozna resekcija

ESD – endoskopska submukozna disekcija

HP – *Helicobacter pylori*

HIF – hipoksija inducibilni faktor

PHD – patohistološka dijagnoza

IM – intestinalna metaplazija

CA – carcinom

1. UVOD

Višegodišnjim praćenjem promjena na ezofagogastričnom (EG) spoju u oboljelih od refluksne bolesti zabilježene su sve učestalije promjene EG-spoja u smislu otočića vilozno promijenjene sluznice. Patohistološkom obradom dobivenih biopsijskih uzoraka sve je učestalija dijagnoza Barrettovog jednjaka (BJ). Priroda ove bolesti, njezina progresija i brzina progresije prema malignoj bolesti još uvijek nije do kraja istražena te za sada ne postoje biokemijsko-imunohistokemijsko-patohistološki biljezi koji bi bili visoko specifični za dijagnostiku ove bolesti.

1.1 Pregled dosadašnjih radova

Pretražujući dostupnu literaturu više je radova u kojima se istraživao određeni biomarker, ali niti jedan rad nije iznjedrilo specifičan biljeg za ovo oboljenje. Tako su Van De Bovenkamp i sur. 2003. (1) istraživali obitelj TFF-peptida (Trefoil factor family) i MUC2 te zaključili da je njihova izraženost pozitivna u ranom stadiju Barrettovog ezofagitisa, a posebno MUC2 koji je povezan s nastankom prekancerozne lezije u oboljeloga od BJ-a.

Anne Couvelard i sur. 2000. (2) bavili su se korelacijom između angiogeneze u neoplastičnoj sekvenci Barrettovog jednjaka s VEGF (vaskularni endotelni faktor rasta) izražajnošću. Istraživanjem su potvrdili tezu da postoji uzročno-posljedična povezanost između visoke izraženosti VEGF-a i preživljenja. Naime, visoka izraženost VEGF-a direktno je povezana s višim stupnjem mikrovaskularne invazije karcinomskih stanica.

SC Burjonrappa i sur. 2007. (3) proučavali su izraženost porodice mucina (MUC1, MUC2, MUC5AC, MUC6) na displastično promijenjenoj sluznici BE te na sluznici koja je zahvaćena adenokarcinomom. Ovdje ćemo se osvrnuti samo na rezultat istraživanja MUC2 koji nije nađen u normalnim pločastim stanicama, nego samo u metaplastičnim stanicama. Normalno se nalazi u citoplazmi vrčastih stanica i ima zaštitnu ulogu. Istraživanje je također podvuklo jednu zanimljivu tezu, a to je da gubitak MUC2 u stanicama koje produciraju mucin može biti pokazatelj gubitka diferencijacije neoplastičnih stanica i doprinijeti smanjenoj izraženosti i kasnijem otkrivanju adenokarcinoma.

IC Törkmen i sur. 2012. (4) istraživali su imunohistokemijsku izraženost CDX2, COX2 i MUC2 u BE u otkrivanju rane pojave intestinalne metaplazije ili displazije. Istraživanjem je dokazan pozitivan MUC2 u 93.2 % slučajeva (59 BE-a od kojih je 22 imalo intestinalnu metaplaziju (IM)). Studija je prikazala da je MUC2 jedinstven biljeg u vrčastim stanicama oboljelih od BJ-a.

S obzirom na to da u znanstvenom svijetu još uvijek nije jasan patohistološki opis Barrettovog jednjaka koji prethodi nastanku adenokarcinoma te da je nužnost dokazivanja vrčastih stanica u BJ-u kontroverzna, a metaplazija koja se nalazi u BJ-u još uvijek nije do kraja ispitana, odnosno nije jasna njezina uzročno-posljedična veza s nastankom adenokarcinoma, radom su se pokušale dokazati izraženosti MUC2 i VEGF-a u oboljelih od Barrettovog jednjaka u našoj populaciji. Ovo je prvi takav rad i prvo istraživanje spomenutih biljega u Hrvatskoj, a istraživanjem su obuhvaćeni stanovnici Zadarske županije kod kojih je postavljena dijagnoza BJ-a.

1.2 Što je Barrettov jednjak

Barrettov jednjak (BJ) je prekanceroza (Slika 1.), koja je prvi put opisana 1950., javlja se češće u bijelaca muškog spola prosječne dobi oko 55 godina s prevalencijom 22.6/100.000 (autopsija 376/100.000– 21 puta više), a patohistološki se radi o specijaliziranoj intestinalnoj metaplaziji nastaloj zamjenom višeslojnoga pločastog epitela u jednostavan cilindrični epitel (Slika 2. i 3.).

1.3 Simptomi bolesti i epidemiologija

Bolesnici često imaju gastroezofagealnu refluksnu bolest (GERB) s kroničnim refluksnim simptomima više od 10 godina, koja prethodi razvoju BJ-a. BJ nije rijedak, za vrijeme ezofagogastroduodenoskopije (EGD) dijagnosticira se u 6 – 12 % pregledanih. Prevalencija raste s dobi. Barrettov se jednjak u pacijenata dijagnosticira 20 puta rjeđe nego što pokazuju nalazi autopsije, a kako se radi o premalignoj leziji od izrazite je važnosti pravodobno postavljenje dijagnoze te liječenje u skladu s težinom promjena na sluznici (4,5). Gotovo 95% bolesnika koji razviju karcinom EG-spoja nisu znali da boluju od BJ-a, te da je evolucija od BJ-a do karcinoma trajala 20 – 30 godina (5). U istraživanju Sagar S. Garud i sur. (6) prevalencija BJ-a kreće se 0.9 – 4.5 %, uz progresiju u adenokarcinom u 0.5 % po pacijentu u godini dana.

1.4 Klasifikacija bolesti

Postoje kontroverze vezane uz klasifikaciju Barrettovog jednjaka. Tako se opisuje BJ dugog segmenta kod kojega je segment zahvaćen promjenama barem 3 cm iznad Z-linije, a kod kojega je povećan rizik od nastanka adenokarcinoma. Opisuje se i BJ kratkog segmenta (manje od 3 cm), koji je 3 – 5 puta rjeđi od prethodnoga, s ukupnim rizikom nastanka adenokarcinoma koji je također niži od prethodnoga (5). Bolesnici s BJ-om dugog segmenta

imaju 30 – 125 puta veći rizik za razvoj karcinoma jednjaka u usporedbi s općom populacijom.

Helicobacter pylori pozitivni bolesnici imaju blaže oblike GERB-a, manje Barrettovog jednjaka i striktura jednjaka u odnosu na one koji su HP negativni (7). Predložen je i drugi opis Barrettovog jednjaka, prikazan u Pragu na konferenciji *United European Gastroenterology Week* 2004. godine. Tu se opisuje cirkumferencija (C) i maksimalna (M) ekstenzija cilindričnog epitela. Taj će se opis Barrettovog jednjaka prihvatiti nakon potvrde u praksi (6).

1.5 Incidencija bolesti

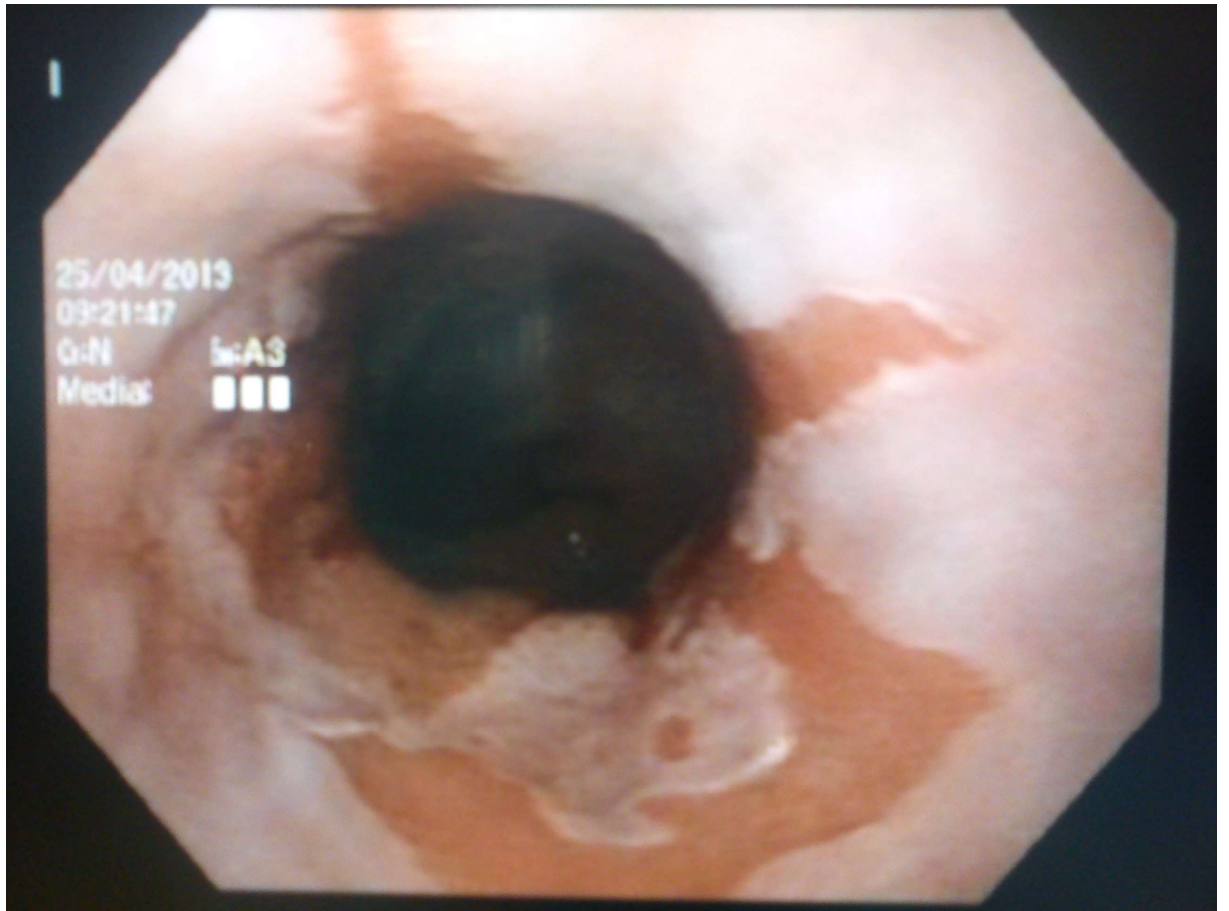
Proteklih 20 godina incidencija skvamoznog karcinoma je stalna, dok je incidencija adenokarcinoma jednjaka i ezofagogastričnog (EG) spoja viša od incidencije bilo kojeg drugog karcinoma u ljudskoj populaciji. Povezanost između metaplazije-displazije-adenoma već je dugo poznata (5). Razvoj adenokarcinoma (CA) u korelaciji je s dužinom lezije na jednjaku, te postojanjem i stupnjem displazije (8,9). Brojni su se upalni medijatori pokušali dovesti u vezu s razvojem Barrettovog jednjaka (9), ali nisu predmetom ovoga razmatranja.

Nadalje, provedena su istraživanja na štakorima kod kojih je učinjena ezofagojejunalna anastomoza koja je bila izložena djelovanju žući, što je u periodu od 9 tjedana dovelo do razvoja karcinoma na anastomozi (10), međutim u ovom razmatranju nije promatran utjecaj refluksa žučnog sadržaja na EG-spoj.

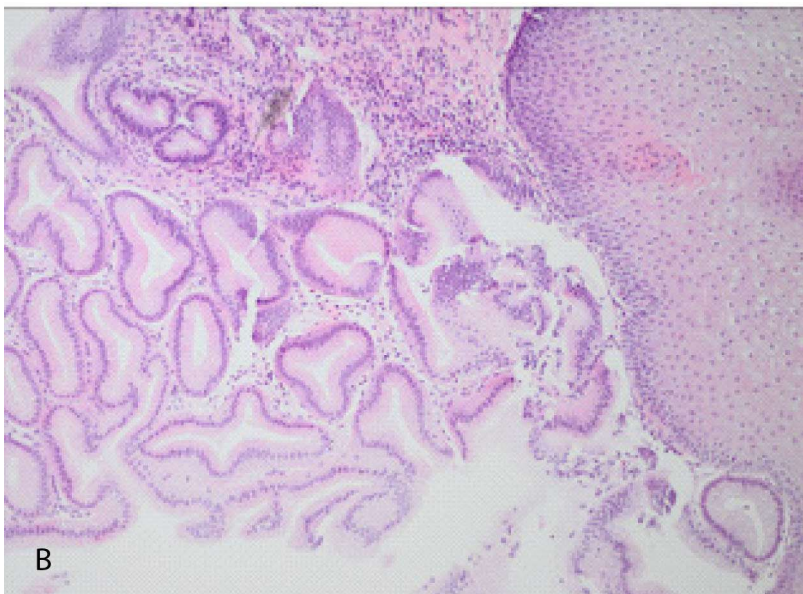
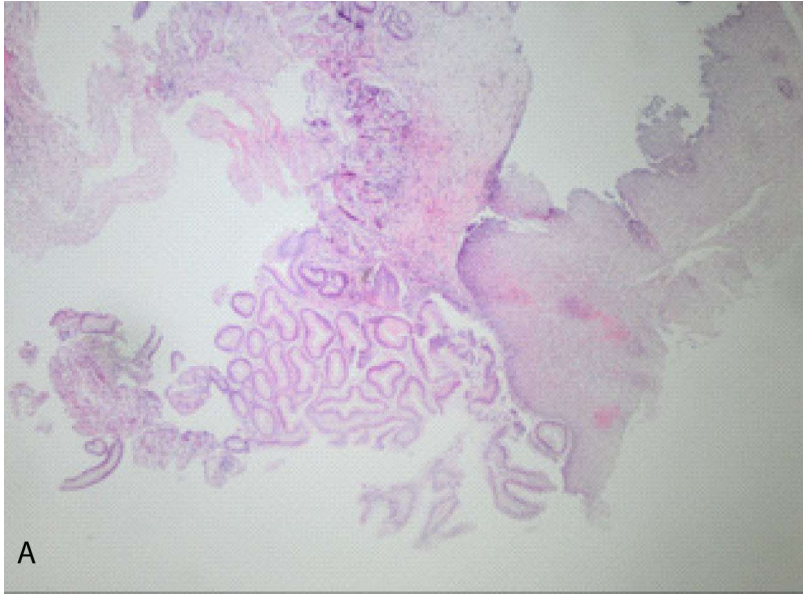
Za sada ne postoji visoko specifičan i osjetljiv biljeg za postavljanje dijagnoze Barrettovog jednjaka (9), te je ovo istraživanje svojevrsni izazov u pokušaju da se takav biljeg detektira.

1.6 Dijagnoza bolesti

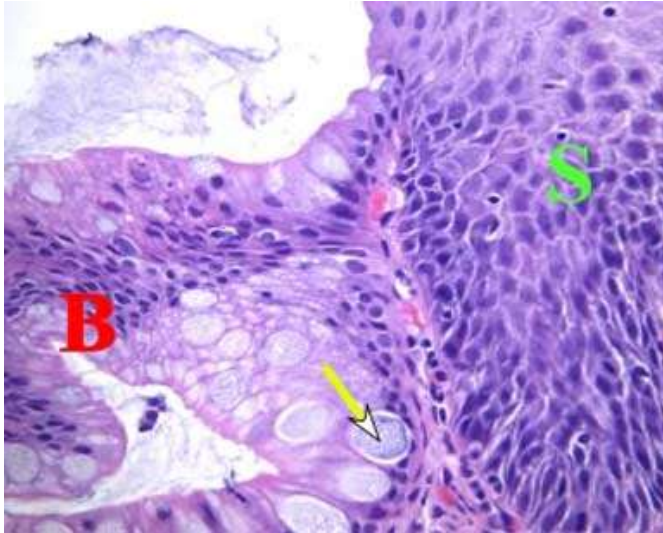
Kada posumnjamo na postojanje Barrettovog jednjaka, dijagnozu moramo potvrditi brojnim biopsijama ezofagogastričnog spoja, u području vidljivog cilindričnog epitela. Klasična citološka analiza ima limitirajuće značenje. Za potvrdu Barrettovog jednjaka potreban je nalaz cilindričnog epitela iznad Z-linije (gastroezofagealna junkcija). Histološki se otkrivaju tri glavna tipa epitela: fundusni, junkcijski (tipa kardije) i specijalizirani epitel koji se opisuje kao intestinalni tip s viliformnon površinom i intestinalnim stanicama (6,9). Samo specijalizirana intestinalna metaplazija može progredirati u displaziju niskog i visokog stupnja, i konačno u karcinom (4).



Slika 1. Endoskopski prikaz promijenjene sluznice EG-spoja. Vlastiti izvor



Slika 2. Prikaz prijelaza višeslojnoga pločastog u cilindrični epitel, bojanje hemalaun eozin.
Slika 2a. povećana je 4 puta, slika 2b. povećana je 10 puta. Vlastiti izvor: Odjel za patologiju
Opće bolnice Zadar.



Slika 3. Područje označeno znakom S prikazuje višeslojni pločasti epitel, a područje označeno znakom B prikazuje intestinalnu metaplaziju. Žutom je strelicom označena *goblet* stanica karakteristična za BJ. Bojanje hemalaun-eozin, povećanje 40 puta. Vlastita izvor: Odjel za patologiju Opće bolnice Zadar.

1.7 Endoskopsko praćenje

Endoskopsko praćenje obavlja se u različitim intervalima ovisno o stupnju displazije nađene u biopsijskim uzorcima: svakih 3 – 5 godina za bolesnike u kojih nije nađena displazija, 6 – 12 mjeseci za one s displazijom niskoga stupnja, te svaka 3 mjeseca u bolesnika s displazijom visokog stupnja (7).

1.8 Terapijski pristup

Terapijski pristup bolesnicima s Barrettovim jednjakom:

- a) *displazija visokog stupnja* – dvostruka doza IPP-a / 3 mjeseca, potom kontrolna endoskopija s biopsijama. Ukoliko je potvrđena displazija visokog stupnja, a radi se o mladim bolesnicima preporuča se kirurški zahvat, a ukoliko se radi o starijim bolesnicima preporuča se endoskopska terapija;
- b) *displazija niskog stupnja* – dvostruka doza IPP-a / 3 mjeseca, potom kontrolna endoskopija. Ukoliko je potvrđena displazija niskog stupnja, endoskopska se pretraga ponavlja jednom godišnje dok se ne dobije nalaz bez displazije. Cijelo je vrijeme bolesnik tretiran IPP-om. Nakon što je potvrđen nalaz bez displazije, endoskopska se pretraga ponavlja svake pete godine;
- c) *nema displazije* – endoskopska pretraga s biopsijama svakih 24 – 36 mjeseci uz kliničko praćenje. Ukoliko i dalje nema displazije, nastavlja se endoskopsko praćenje

svake pete godine. Terapija inhibitorima protonske pumpe (IPP) preporuča se u dvostrukoj dozi. U slučaju endoskopski i patohistološki negativnog nalaza preporuča se IPP u dozi koja kontrolira simptome GERB-a (4,7,11-14).

1.9 Dodatne metode dijagnostike

1.9.1 Narrow band imaging metoda (NBI)

Klasična endoskopska pretraga u ovih bi bolesnika trebala biti dopunjena **narrow band imaging** metodom (NBI). NBI je metoda kojom se svjetlost specifične plave (440 – 460 nm) i zelene (540 – 560 nm) valne duljine koristi u razlikovanju krvnih žila (vaskularizacije) u odnosu na okolno tkivo. Naime, ovom se tehnikom krvne žile prikazuju izrazito tamne u odnosu na okolne strukture, a poznato je da svako tkivo s mogućom malignom alteracijom, ima izraženu vaskularizaciju (utjecaj VEGF-a, vaskularnoga endotelijalnog faktora rasta). Osim u dijagnostici BJ-a, ova je tehnika pronašla mjesto i u identifikaciji *flat* (ravnih) adenoma kolorektuma, displazije kod oboljelih od ulceroznog kolitisa te kod pretraživanja promjena u mokraćnom mjehuru za vrijeme cistoskopije (15).

1.9.2 Endoskopski ultrazvuk

Ima mjesto u dijagnostici prikaza prodora lezije u dublje slojeve jednjaka, odnosno u razgraničenju lezija koje su zahvatile mišićni sloj (potrebna je kirurška resekcija), od onih koje nisu (endoskopske metode resekcije).

1.10 Metode liječenja

Metode liječenja ove bolesti su različite: inhibitori protonske pumpe (IPP), argon plazma koagulacija (APK), fotodonamska terapija, Nd-YAG laser, radiofrekventna ablacija (RFA) (4,7,11-14, 16 – 22,23,24).

1.10.1 Inhibitori protonske pumpe (IPP)

Inhibitori protonske pumpe skupina su lijekova koji smanjuju sekreciju želučane kiseline putem inhibicije H⁺,K⁺-ATPaze, protonske pumpe parijetalnih stanica želuca. Blokada je inhibicije sekrecije želučane kiseline ireverzibilna. Da bi se ponovo mogla lučiti želučana kiselina, parijetalna stanica mora sintetizirati novu protonsku pumpu. Na svjetskom tržištu su od 1988. godine, kada je prvi registrirani bio omeprazol. Danas je uz omeprazol registrirano više različitih molekula kao što su ezomeprazol, pantoprazol, lanzoprazol i rabeprazol. Dugotrajna terapija inhibitorima protonske pumpe uzrokuje povišenu razinu gastrina, što

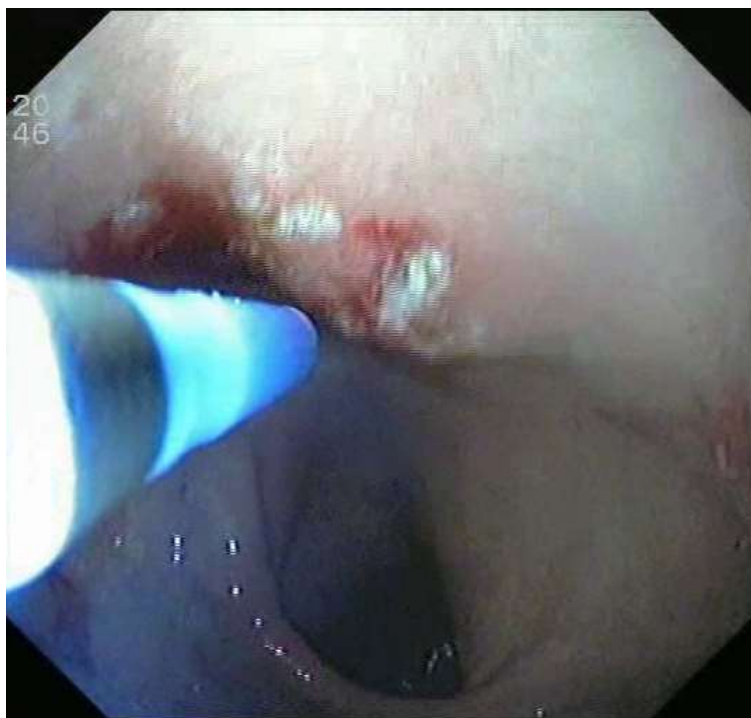
dovodi do hiperplazije enterokromafinih stanica. Ipak ne postoje podaci o metaplaziji ili malignoj transformaciji u bolesnika na takvoj terapiji. Produžena supresija želučane kiseline povezana je s malapsorpcijom vitamina B₁₂. (9).

1.10.2 Argon plazma koagulacija (APK)

Argon plazma koagulacija nekontaktna je metoda elektrokoagulacije koja se temelji na prijenosu visokofrekventne monopolarne struje ciljnom tkivu ili leziji kroz ionizirani i električki provodljiv plin argon (Slika 4.). Omogućuje oštećenje ciljnog tkiva ograničene, odnosno predviđene dubine. Primjena s nižom energijom prijenosa koristi se kao efikasna terapija vaskularnih lezija u probavnom traktu, kao što su angiodisplazije ili hemoragični radijacijski proktitis. Više energije koriste se za ablaciju tkiva kao što su: adenomi tankog crijeva, sesilni i pedunkularni polipi kolorektuma, karcinom rektuma te za rekanalizaciju okludiranih stentova (16-23). APC se koristi za ablaciju Barretovog jednjaka i karcinoma jednjaka (u inoperabilnih bolesnika) (25). APK je monopolarna elektrokoagulacija kod koje se koristi usmjeren plin argon koji se otpušta pod visokom voltažom s vrha fleksibilnog katetera. Koristi se kao alternativa fotokoagulaciji kod lezija koje su površinske (dubina prodora je oko 2 mm). (16-23).

Nedostatak APK je učestalo ponavljanje BJ-a i rezidua (tzv. *buried Barrett* – pojava Barretovog jednjaka ispod uredne sluznice višeslojnoga pločastog epitela), za što je mogući razlog mala dubina prodora plina. Danas se APK preporuča i za ablaciju rezidua nakon *piece-mail* endoskopske mukozne resekcije (24,26).

APK uzrokuje oštećenje metaplastičnog epitela u okruženju gdje je prethodno učinjena supresija lučenja kiseline djelovanjem IPP-a, što dovodi do djelomične regresije promjena na sluznici i posljedično skvamozne (pločaste) reepitelizacije tkiva koja nastaje iz pluripotentnih stanica u tretiranom području (26).



Slika 4. Argon plazma koagulacija. Vlastiti izvor.

1.10.3 Fotodinamska terapija

Fotodinamska terapija uključuje intravenoznu primjenu derivata hematoporfirina ili porfirina koji se selektivno nakupljaju u tumorskim stanicama. Aktiviraju se laserom male snage, a rezultat je fluorescencija, citotoksična reakcija i nekroza tumora (23).

1.10.4 Nd-YAG laser

Nd-YAG laser koristi se prvenstveno u rekanalizaciji maligne opstrukcije jednjaka. Laserska svjetlost može se precizno usmjeriti u tkivo uz veliku koncentraciju energije. Energija se apsorbira i pretvara u toplinu. Ovisno o količini apsorbirane energije konačni su učinci: opekline, koagulacija, vaporizacija, karbonizacija ili rezanje tkiva (23).

1.10.5 Radiofrekventna ablacija

Radiofrekventna je ablacija metoda kojom se specijalnom elektrodom na endoskopu u oštećenu sluznicu pušta radiofrekventna struja do precizno određene dubine. Ona prvo spaljuje, a zatim ljušti tretirani dio sluznice. Ova se metoda počela koristiti 2004. u Sjedinjenim Američkim Državama. Uspješnost radiofrekventne terapije je potvrđena u 98 % bolesnika.

U posljednje se vrijeme kod submukoznog BJ-a «niskog rizika» za razvoj karcinoma radi endoskopska resekcija jer postoji mali rizik od limfogenog širenja bolesti (8).

1.10.6 Endoskopska mukozna resekcija (EMR) i endoskopska submukozna disekcija (ESD)

Endoskopska mukozna resekcija (EMR) i endoskopska submukozna disekcija (ESD) primjenjuju se u svijetu posljednjih šest do sedam godina. Napretkom endoskopskih tehnika i alata došlo je do mogućnosti da se bez ikakvoga vanjskog reza endoskopskim putem odstrani zloćudna promjena probavne cijevi, bilo da je riječ o jednjaku, želucu ili debelom crijevu. Endoskopska mukozna resekcija i submukozna disekcija pripadaju naprednim terapijskim metodama u gastrointestinalnoj endoskopiji. Danas su se ove tehnike nametnule kao prva linija liječenja ranih novotvorina probavne cijevi. Uvjet je da se jasno utvrdi dubina tumorske lezije, odnosno tumor mora biti ograničen na mukozu, bez prodora u mišićni sloj. Za to koristimo endoskopski ultrazvuk te narrow band imaging (NBI) koji prethode EMR-u. Ove su endoskopske tehnike gotovo potpuno zamijenile potrebu za kirurškim zahvatom kod tumora manjih od 20 mm i bez prodora u mišićni sloj. Prilikom EMR-a sluznica se odstranjuje dijatermijskom omčom, a s obzirom na instrumentarij koji se koristi razlikuju se dvije tehnike EMR-a:

- a) “odigni i odreži” (*lift-and-cut*), pomoću ligacijskog uređaja (*band-and-cut*) ili prozirne kapice (*cup-assisted EMR*). Ovom je metodom moguće u cijelosti resekirati (*en bloc*) uzorak sluznice veličine do 2 cm;
- b) lezije veće od 2 cm mogu se odstraniti “komad po komad” (*piecemeal fashion*), ali se tako umanjuje kvaliteta patohistološkog pregleda zbog nejasnoga resekcijskog ruba.

Prvu primjenu ESD-a opisali su 2001. Ono i suradnici u liječenju ranog karcinoma želuca (6). Glavni je cilj ESD-a *en bloc* uklanjanje sluzničnih neoplazma u svrhu patohistološke ocjene proširenosti tumora i minimiziranja pojave lokalnog recidiva.

1.10.7 Endoskopska submukozna disekcija (ESD)

Endoskopska submukozna disekcija izvodi se u nekoliko koraka. Prvi je korak cirkumferentno obilježavanje granica lezije nekoliko milimetara od ruba lezije, radi osiguranja slobodne margine. Potom se lezija odiže od mišićnog sloja, injiciranjem tekućine u podsluznicu. Nakon odizanja lezije radi se cirkumferentna incizija po rubu lezije i potom pažljiva disekcija lezije, od mišićnog sloja. Ovisno o vrsti tekućine koja se infiltrira u submukozu (najčešće fiziološka otopina ili HAES –*hydroxyethyl starch*) i brzini njezine resorpcije u tkivu, prilikom zahvata često je potrebno dodatno injiciranje radi održanja submukoznog “jastuka”.

U odnosu na EMR ovom se metodom mogu dobiti resekcijski uzorci veći od 2 cm sa

slobodnim resekcijskim rubom čime se olakšava kvaliteta patohistološke ocjene proširenosti tumora. Osim u superiornosti resekcijskog uzorka druga temeljna razlika u odnosu na EMR jest i primjena drugačijeg instrumentarija. Postoji nekoliko vrsta nožića koji se rabe prilikom ESD-a poput IT-nožića (*IT-Knife*), udice (*Hook-Knife*), dvojnog nožića (*Dual-Knife*), Flex-nožića (*Flex-Knife*) i u posljednje vrijeme vrlo popularnoga hibridnog nožića (*Hybrid-Knife*). Ovaj nožić omogućuje simultanu primjenu elektroresekcije i submukoznog injiciranja tekućine, čime se postižu brže i lakše odizanje i disekcija sluzničnih lezija (27).

1.11 Imunohistokemijski biljezi

1.11.1 MUC2

MUC2 - glikoprotein je koji pripada porodici mucina, a produciraju ga epitelne stanice na svojoj površini zbog čega se ponašaju kao fiziološka barijera protiv ozljede površinskog sloja stanice. Kodiran je genom MUC2. Postoji devet različitih gena epitelnih mucina (MUC – 1, 2, 3, 4, 5AC, 5B, 6, 7 i 8), od kojih je za ovu studiju MUC2 od posebnoga značaja. U normalnom tkivu, MUC2 nalazi se u citoplazmi vrčastih (*goblet*) stanica, uključujući: tanko crijevo, kolon, bronh, žlijezde slinovnice, konjunktiva oka, a ne nalazi se u normalnoj sluznici želuca. Sekrecija mucina je potaknuta prašinom, dimom, raznim virusima, bakterijama itd.

U kontekstu proučavanja malignih oboljenja pozitivan nalaz MUC2 zabilježen je u:

- a) primarni gastrointestinalni tumori kolona, želuca i ezofagusa;
- b) vrčaste stanice u metastatskom tkivu kolorektalnog karcinoma u ovarij, ali ne i u primarnom mucinoznom adenokarcinomu ovarija;
- c) intestinalna metaplazija (IM) ezofagusa (BJ), gdje je prikazana ekspresija MUC2 u vrčastim stanicama (28-32).

Slijedom navedenoga postavljaju se pitanja: je li MUC2 At prediktivni biljeg za regresiju BJ-a u bolesnika liječenih IPP-om, APK-om i/ili kombiniranom terapijom; je li njegova prisutnost povezana s progresijom u displaziju te postoji li ekspresija istoga gena u oboljelih od adenokarcinoma jednjaka.

1.11.2 VEGF

VEGF – vaskularni je endotelni faktor rasta, signalni protein uključen u proces vaskulogeneze (*de novo* formiranje embriogenog sustava cirkulacije) te angiogeneze (rast krvnih žila iz postojeće vaskulature). Dio je sustava koji osigurava opskrbu tkiva kisikom kada je cirkulacija krvi neadekvatna. Normalna je funkcija VEGF-a stvaranje novih krvnih žila za vrijeme embriogeneze, nakon ozljeda, kod pojačanoga mišićnog rada te stvaranje kolateralnih

krvnih žila kod oštećenja cirkulacije. Tumori koji mogu producirati VEGF, mogu i metastazirati. VEGF se vezuje za receptor tirozin kinazu koja se nalazi na površini stanice te je aktivira za proces angiogeneze. Produkcija VEGF-a je inducirana u stanicama koje nemaju dovoljno kisika. Kada stanici nedostaje kisik, ona proizvodi hipoksija inducibilni faktor (HIF) koji stimulira oslobađanje VEGF-a i njegovo vezivanje za receptor tirozin kinazu, kao preduvjet za početak angiogeneze (33-36). Nadalje, ekspresija VEGF-a, kao jednog od najpotentnijih izvora angiogeneze, već je dokazana kao bitan čimbenik u stvaranju vaskularne mreže kod rasta i metastaziranja tumora u različitim i brojnim tumorima koji se javljaju u ljudskoj populaciji, kao što su: karcinom dojke, jetre, debelog crijeva, želučani adenokarcinom i planocelularni karcinom jednjaka (36).

U zdravom jednjaku (uzimajući u obzir čitavu debljinu zida) VEGF se može naći u normalnom mijenteričkom pleksusu, u glatkim mišićima stanica u muskularis mukozi, muskularis propriji te u mišićnom zidu arterija i vena. Endokrine stanice metaplastički promijenjene mukoze pokazuju ekspresiju VEGF-a unutar citoplazme (37).

1.12 *Helicobacter pylori*

Helicobacter pylori – spiralni je gramnegativni organizam koji se prilagodio životu u kiseloj sredini, kultiviran iz stolice, pljuvačke i zubnog plaka, što ukazuje na oralno-oralni ili feko-oralni put prijenosa. Infekcija je sklona širenju u skupinama poput članova obitelji ili stanara skrbničkih ustanova. Učinci *H. pylori* infekcije razlikuju se ovisno o lokalizaciji na sluznici želuca. Antralno dominantna infekcija dovodi do povećanog stvaranja gastrina, najvjerojatnije zbog lokalno smanjenog djelovanja somatostatina. Posljedična hipersekrecija kiseline povećava sklonost prepiloričnom i duodenalnom vriedu. Infekcija dominantno smještena u korpusu izaziva atrofiju sluznice i smanjeno lučenje kiseline, vjerojatno lokalno povećanim stvaranjem interleukina 1 α . U takvih bolesnika povećana je sklonost nastajanja želučanog vrieda i karcinoma. *H.pylori* infekcija povezana je s intestinalnim tipom adenokarcinoma antruma i korpusa želuca, ali ne i karcinomom kardije. *H. pylori* infekcija također je povezana s limfomom želuca i posebnim monoklonskim tumorom B-stanica tzv. MALT limfom (engl. *mucosaassociated lymphoid tissue* = limfom sluzničnoga limfnog tkiva). *H. pylori* treba eradicirati u bolesnika s komplikacijama kao što su: gastritis, vried, MALT limfom (13,14,38,39).

2. HIPOTEZA RADA

2.1 Hipoteza istraživanja - primarna

Hipoteza je istraživanja da će VEGF i MUC2 biti izraženi u oboljelih od Barrettovog jednjaka, dok će nalaz biti negativan u oboljelih od GERB-a ili s urednim patohistološkim nalazom EG-spoja.

2.2 Hipoteza istraživanja - sekundarna

Potvrditi smanjenu prisutnost ili potpunu regresiju MUC2 i VEGF-a nakon terapije IPP-om i/ili APK-om.

3. CILJ RADA

3.1 Primarni ciljevi istraživanja:

1. utvrditi izražajnost MUC2 i VEGF u tkivu sluznice Barrettovog jednjaka, u odnosu na nezahvaćen dio sluznice te postojanje IM i/ili D;
2. utvrditi izražajnost MUC2 i VEGF-a u tkivu sluznice oboljelih od adenokarcinoma jednjaka;
3. utvrditi je li izražajnost MUC2 i VEGF-a u sluznici BJ-a korisna u determinaciji displazije; utvrditi uzrokuje li postojanje bakterije *Helicobacter pylori* na zahvaćenoj sluznici povećani rizik od nastanka BJ-a i adenokarcinoma.

3.2 Sekundarni cilj istraživanja:

1. ispitati iskoristivost izraženosti MUC2 i VEGF-a u donošenju odluke o terapijskom protokolu.

Kako je, za sada, patofiziološki put metaplazija – displazija – adenokarcinom viđen u Barrettovom jednjaku i dalje nejasan (4,5,39,40), a stalno se traže nove metode kojima bi se predvidjela ili prikazala displazija u samom začetku bolesti, ova bi studija mogla dati doprinos u znanstvenome razjašnjenju ove zagonetke.

Stoga je važno prikazati je li statistički znakovito određivanje MUC2 i VEGF-a u uzorcima tkiva u osoba koje imaju Barrettov jednjak, tj. mogu li spomenuti biljezi biti prediktivan faktor u razvoju displazije, a potom i adenokarcinoma jednjaka.

Pokušala se utvrditi izražajnost MUC2 i VEGF-a u promijenjenoj sluznici ezofagogastričnog spoja te moguće smanjenje ili potpuni nestanak izražajnosti spomenutih biljega nakon liječenja. Time bi se možda postavili novi kriteriji u patohistološkoj dijagnostici BJ-a te praćenju bolesnika oboljelih od spomenute bolesti.

4. ISPITANICI I METODE

4.1 Ustroj studije

Randomizirani klinički pokus, prospektivno-retrospektivna studija

4.2 Ispitanici

Za uočavanje efekta od 0.8 uz razinu značajnosti 0.05 i snagu test 0.9 potrebna veličina uzorka je 34 ispitanika po skupinama.

U kliničko istraživanje uključeno je 36 bolesnika životne dobi 18-80 godina s refluksnim smetnjama, a bili su obrađeni u Gastroenterološkoj ambulanti Opće bolnice Zadar u okviru svakodnevne gastroenterološke obrade bolesnika.

Ispitanici su sačinjavati skupinu od 36 žena i muškaraca životne dobi 18-80 godina s refluksnim smetnjama i dokazanim postojanjem Barrettovog jednjaka ili adenokarcinoma jednjaka.

Kontrolnu skupinu činili su isti ispitanici kod kojih se ponovio protokol pretraga nakon provedene adekvatne terapije po smjericama.

Uključni kriteriji: ispitanici oba spola u dobi 18-80 godina bez otprije poznate maligne bolesti; ispitanici s pozitivnim refluksnim simptomima; ispitanici koji nemaju antikoagulantnu terapiju, a kod kojih je potvrđeno postojanje promjena na sluznici EG-spoja u smislu postojanja BJ-a ili adenokarcinoma.

Isključni kriteriji: bolesnici koji se mlađi ili stariji od gore navedenih, koji u anamnezi imaju podatak o ranijem malignom oboljenju, koji su već liječeni IPP-om zbog GERB-a a bez prethodno učinjene EGD; ispitanici na antikoagulantnoj terapiji te ispitanici koji ne razumiju upitnik.

4.3 Metode

U istraživanju su sudjelovali ispitanici u kojih je PHD-analizom dokazano postojanje Barrettovog jednjaka, adenokarcinoma te isti ispitanici nakon provedene terapije Barrettovog jednjaka IPP-om, i/ili APC-om, odnosno nakon ezofagektomije (oboljeli od adenokarcinoma). Ispitanicima se uzela anamneza i status, UZV abdomena, ispunjen je upitnik o GERB-u te je učinjena ezofagogastroduodenoskopija s uzimanjem bioptičkih uzoraka na mjestu ezofagogastričnog spoja koja se ponovila EGD-om nakon terapije s uzimanjem bioptičkih uzoraka nad EG-spojem, odnosno kod operiranih bolesnika s mjesta anastomoze. Učinjena je PHD-analiza bioptata na postojanje promjena koje odgovaraju Barrettovom jednjaku, uz

određivanje MUC2 i VEGF-a te utvrđivanje postojanja bakterije *Helicobacter pylori*. Patohistološko-imunohistokemijska analiza obavljena je na Odjelu za patologiju i sudsku medicinu Opće bolnice Zadar, na uređaju DAKO s kitovima i antitijelima od istog proizvođača. Dakle:

1. kit EnVISION FLEX HIGH pH, MO A-Hu MUC2, clone CCP58, te VEGF Clone:VG1, Isotype:IgG1 kappa;
2. kitMO A-HU VASCULAR ENDOTHELIAL GROWTH FACTOR.

4.4 Plan istraživanja

Ispitanici koji su uključeni u predloženu studiju bili su odabrani od skupine osoba koje su obrađene u sklopu svakodnevnih aktivnosti Gastroenterološke ambulante Poliklinike za gastroenterologiju Opće bolnice Zadar u Zadru, a na temelju anamneze, statusa, transabdominalnoga ultrazvučnog nalaza i u skladu s postavljenim kriterijima za uključivanje/isključivanje. Uz to, u daljnju su obradu predviđenu ovim istraživanjem bili uključeni samo oni ispitanici koji će nakon upoznavanja sa svrhom i ciljevima studije i uvidom u informirani pristanak biti suglasni sudjelovati u istoj. Svoj su pristanak iskazali potpisivanjem informiranog pristanka.

Kod ispitanika je potom učinjena ezofagogastroduodenoskopija s uzimanjem bioptičkih uzoraka s EG-spoja od strane istog liječnika koji je pretragu preporučio.

Da bi se procijenila težina refluksnih simptoma i utjecaj negativnih životnih navika na postojanje simptoma, svaki će ispitanik popuniti GERB-upitnik koji je predložilo Hrvatsko gastroenterološko društvo.

4.5 Statistička obrada podataka

Dobiveni rezultati opisani su parametrima deskriptivne statistike: kvantitativne varijable čija razdioba ne slijedi normalnu distribuciju opisane su medijanom i interkvartilnim raspršenjem, dok su kvalitativne varijable (kategoričke (nominalne i ordinalne) varijable) opisane apsolutnim i relativnim frekvencijama.

Za testiranje razlika između skupina u kvantitativnim varijablama korištena je jednosmjerna analiza varijance (ANOVA), a za testiranje razlika kategoričkih podataka korišteni su test predznaka (*sign-test*), Mann-Whitney test i hi-kvadrat test. U slučaju kada je broj ispitanika u pojedinim ćelijama kontingencijske tablice bio manji od 5 (što je uvjet za računanje hi-

kvadrata), gdje je to bilo moguće spajane su ćelije s manjim brojem frekvencija i tada je izračunat hi-kvadrat, a kad to logički nije bilo moguće korišten je Fisherov egzaktni test.

Korelacije su izražene Goodman i Kruskalovim gama-koeficijentom korelacije (asocijacije) koji je primjeren u slučajevima kad postoji velik broj vezanih rangova (što je karakteristično za kategoričke podatke kakvi su bili u našem istraživanju).

Rezultati su tumačeni uz prihvatljivu razinu značajnosti $p < 0,05$. Podatci su obrađeni programom *Statistica 13.0*.

4.6 Imunohistokemijska obrada podataka

4.6.1 Imunohistokemijska analiza MUC2.

U laboratoriju za imunohistokemiju Odjela za patologiju, citologiju i sudsku medicinu Opće bolnice Zadar iz parafinskog bloka tumorskog tkiva izrezani su preparati debljine 3-4 μ m te montirani na silanizirane predmetnice. Nakon rezanja grijani su u termostatu na 60°C sat vremena nakon čega su bojani primjenom indirektno imunohistokemijske metode bez biotina koristeći Ultra View Universal DAB Detection kit marke Ventana. Daljnji postupci koji su potrebni za izvođenje imunohistokemijske analize izvedeni su potpuno automatizirano na platformi Ventana BenchmarkGX po sljedećem protokolu:

4.6.1.1 Deparafinizacija:

na preparate se aplicira sistemska otopina EZ prep nakon čega se preparati zagrijavaju na 75°C, inkubacija 16 minuta, ispiranje TRIS-puferom.

4.1.1.1 Razotkrivanje antigena:

na preparate se aplicira sistemska otopina CC1 (TRIS/BORAT/EDTA PUFER pH 8.4) preparati se zagrijavaju na 95°C, inkubacija 30 minuta, hlađenje na 37°C, ispiranje TRIS-puferom.

4.6.1.2 Blokiranje endogene peptidaze:

na preparate se aplicira H₂O₂, inkubacija 4 minute, ispiranje TRIS-puferom.

4.6.1.3 Aplikacija primarnog protutijela:

na preparate je aplicirano primarno monoklonalno, mišje protutijelo MUC2 Clone CCP58 marke DAKO razrijeđeno diluentom u omjeru 1:50, inkubacija 30 minuta, ispiranje TRIS-puferom.

4.6.1.4 Aplikacija sekundarnog protutijela:

na preparate se aplicira multimer, odnosno koktel sekundarnih protutijela na koja su vezani enzimi HRP (horseradish peroksidaza), inkubacija 8 minuta.

4.6.1.5 Vizualizacija

Kompleks antigen/primarno protutijelo/sekundarno protutijelo (multimer HRP) vizualizira se apliciranjem supstrata H₂O₂ te kromogena 3,3 diaminobenzidin tetra klorid DAB, inkubacija 8 minuta

4.6.1.6 Poboljšanje intenziteta obojenja:

na preparate se aplicira UV Copper (metal za pojačavanje intenziteta obojenja), inkubacija 4 minute, ispiranje TRIS-puferom.

Kontrastno bojanje učinjeno je hematoksilinom. Preparati su dehidrirani u rastućem gradijentu alkohola bistreni u ksilolu te pokriveni filmom za pokrivanje histoloških preparata. Kao pozitivna kontrola za MUC2 korišteno je tkivo debelog crijeva.

Nalaz se tumačio na sljedeći način: 0 - bez bojanja stanica, +1 ako je došlo do bojanja najmanje 30% stanica, +2 ako je došlo do bojanja 31-60% stanica, a +3 ako je došlo do bojanja više od 60% stanica (42).

4.6.2 Imunohistokemijska analiza VEGF

U laboratoriju za imunohistokemiju Odjela za patologiju, citologiju i sudsku medicinu Opće bolnice Zadar iz parafinskog bloka tumorskog tkiva izrezani su preparati debljine 3-4 μ m te montirani na silanizirane predmetnice. Nakon rezanja grijani su u termostatu na 60°C sat vremena nakon čega su bojani primjenom indirektno imunohistokemijske metode bez biotina koristeći UltraView Universal DAB Detection kit marke Ventana. Daljnji postupci koji su potrebni za izvođenje imunohistokemijske analize izvedeni su potpuno automatizirano na platformi Ventana BenchmarkGX po sljedećem protokolu:

4.6.2.1 Deparafinizacija:

na preparate se aplicira sistemska otopina EZ prep nakon čega se preparati zagrijavaju na 75 °C, inkubacija 16 minuta, ispiranje TRIS-puferom.

4.6.2.2 Razotkrivanje antigena:

na preparate se aplicira sistemska otopina CC1 (TRIS/BORAT/EDTA PUFER pH 8.4) preparati se zagrijavaju na 95°C, inkubacija 60 minuta, hlađenje na 37°C, ispiranje TRIS-puferom.

4.6.2.3 Blokiranje endogene peptidaze:

na preparate se aplicira H₂O₂, inkubacija 4 minute, ispiranje TRIS-puferom.

4.6.2.4 Aplikacija primarnog protutijela:

na preparate je aplicirano primarno monoklonalno, mišje protutijelo Vascular Endotelial Growth Factor Clone VG1 marke DAKO razrijeđeno diluentom u omjeru 1:30, inkubacija 32 minute, ispiranje TRIS-puferom.

4.6.2.5 Aplikacija sekundarnog protutijela:

na preparate se aplicira multimer, odnosno koktel sekundarnih protutijela na koja su vezani enzimi HRP (horseradish peroksidaza), inkubacija 8 minuta.

4.6.2.6 Vizualizacija

Kompleks antigen/primarno protutijelo/sekundarno protutijelo (multimerHRP) vizualizira se apliciranjem supstrata H₂O₂ te kromogena 3,3 diaminobenzidin tetra klorid DAB, inkubacija 8 minuta.

4.6.2.7 Poboljšanje intenziteta obojenja:

na preparate se aplicira UV Copper (metal za pojačavanje intenziteta obojenja), inkubacija 4 minute, ispiranje TRIS-puferom.

Kontrastno je bojanje učinjeno hematoksilinom. Preparati su dehidrirani u rastućem gradijentu alkohola, bistreni u ksilolu te pokriveni filmom za pokrivanje histoloških preparata. Kao pozitivna kontrola za VEGF korišteno je tkivo tonzile.

Nalaz se tumačio na sljedeći način : uzorci obojani anti-VEGF antitijelom su žuto-smeđe granule u citoplazmi stanica ili citoplazmatskoj membrani. Negativan uzorak je onaj u kojemu je manje od 30% stanica sadržavalo VEGF, a pozitivan ukoliko je 31 – 100% stanica imalo VEGF (34,35).

4.7 Etička načela istraživanja

Istraživanje je u cijelosti izvedeno u skladu s etičkim principima Helsinške deklaracije koju je prihvatila 18. svjetska medicinska skupština u lipnju 1964. godine u Helsinkiju te ju revidirala 49. svjetska zdravstvena skupština u listopadu 2000. u Edinbourghu. Deklaracija je potom revidirana i 2002., 2004. i 2008. godine. U skladu je s Pravilnikom o kliničkim ispitivanjima lijekova i dobroj kliničkoj praksi objavljenim u Narodnim novinama 30. listopada 1998. te revidiranim 06. ožujka 2015. godine u Zagreb. S obzirom na to da su analizirani biološki materijali uzeti u svrhu postavljanja dijagnoze te procjene statusa nakon liječenja, u sklopu ovog istraživanja niti jedan bolesnik nije bio podvrgnut dodatnim niti po njega neugodnim pretragama. Istraživanjem se nije utjecalo na dijagnostički i terapijski postupak uobičajen i prihvaćen u postupanju s oboljelima od navedenih bolesti. Identitet ispitanika ostao je anonimn.

5. REZULTATI

5.1 Opis uzorka

U ispitivanju je sudjelovalo ukupno 36 žena i muškaraca (19 žena i 17 muškaraca), prosječne dobi 60.6 godina za žene i 59.8 godina za muškarce. Medijan njihove dobi iznosio je 61 godinu (raspon 34-82; donji kvartil 50; gornji kvartil 70). U ukupnom uzorku bilo je 10 (27,78 %) ispitanika koji su izjavili da su pušači i 8 (22,22 %) koji su izjavili da piju alkohol. Podatke za drugi pregled imamo za 32 ispitanika, s obzirom na to da je njih četvero koji su na prvom pregledu imali dijagnozu karcinoma operirano i za koje nema podataka o drugom pregledu (učinjena je ezofagektomija). Raspon između dvaju pregleda iznosio je u prosjeku 24,5 mjeseci (raspon 3 – 69 mjeseci; donji kvartil 7,5, a gornji kvartil 41).

5.2 Probir nakon prve EGDS

5.2.1 Kirurški pristup

Nakon prve EGD, adenokarcinom je dijagnosticiran u jedne žene u dobi 56 g. i 36 g. te u dva muškarca u dobi 55g. i 50 g. Kod svih četvero oboljelih učinjena je totalna ezofagektomija s ezofagogastroanastomozom. Kontrolne EGD, radiološke, laboratorijske pretrage su uredne. Bolesnici se prate posljednjih 6 godina i svi su bez propagacije osnovne bolesti.

5.2.2 Endoskopska mukozna resekcija

U jednog bolesnika rođenog 1957. godine, nakon učinjene patohistološke analize, nađena je displazija umjerenog do teškog stupnja te je učinjena imunohistokemijska analiza i prikazan pozitivan nalaz MUC2 i VEGF-a. Sve se navedeno uklapa u prekanceroznu leziju visoko suspektu na karcinom, s negativnom nalazom HP-a, koja je zahvatila 40-50% cirkumferencije jednjaka. Kod bolesnika je učinjena NBI, a potom EMR *duette* navedene lezije.

5.2.3 Radiofrekventna ablacija

U jednog bolesnika rođenog 1945. godine, učinjenom patohistološkom analizom bioptičkoga uzorka prikazana je displazija srednjeg stupnja te je učinjena imunohistokemijska analiza i prikazan pozitivan nalaz MUC2 i VEGF-a, a negativan nalaz HP-a. Sve se navedeno uklapa u prekanceroznu leziju, ali je stupanj zahvaćene cirkumferencije jednjaka bio ispod 20% pa se pristupilo RFA navedene lezije.

5.2.4 Argon plazma koagulacija

Od 2008. do 2014. godine učinjena je gastroenterološka obrada četiriju bolesnica u dobi od 33, 59, 60 i 68 godina te jednog bolesnika u dobi od 70 godina (Tablica 1.). Kod svih oboljelih nakon patohistološke analize postavljena je dijagnoza BJ-a, te negativnog nalaza na bakteriju HP. Praćeni su u periodu 3 – 6 godina, kada su rađene redovite godišnje endoskopske kontrole uz biopsije promijenjene sluznice ezofagogastričnog spoja. Imunohistokemijska analiza MUC2 bila je pozitivna samo u bolesnice u dobi od 33 godine (u drugoj EGD je bila negativna), dok je kod ostalih ispitanika bila negativna u obje analize (nakon prve EGD, te nakon terapije IPP-om i ponovljenih biopsija). VEGF je u svih oboljelih u prvoj analizi bio između 5 – 10 % , a nakon terapije je u bolesnice u dobi od 59 godina bio negativan, dok je u ostalih ispitanika ostao na gotovo jednakim vrijednostima. U svih je ispitanika dokazana intestinalna metaplazija I. – III. stupnja. Kod bolesnica u dobi od 59 i 60 godina, nađena je IM III. stupnja s displazijom I. stupnja (u mlađe bolesnice). Nakon terapije u mlađe je bolesnice nestala D, a IM je blažeg stupnja – II., dok je u bolesnice u dobi od 60 godina nakon terapije negativan nalaz IM i D. Budući da su bolesnici liječeni dvostrukom dozom IPP-a te je ponovljena endoskopska obrada, uz analizu novih bioptičkih uzorka u kojima su i dalje elementi BJ-a, pristupilo se tretmanu APK-om. Svih je pet oboljelih tretirano APK-om u dva navrata u razmaku 1 – 2 godine. Između tretmana APK-om, predloženo je liječenje IPP-om u dvostrukoj dozi (4,5,7,11-14).

Tablica 1.

		1	2	3	4	5
Oznaka pacijenta		f 33	f 59	f 60	f 68	m 70
Intestinalna metaplazija - PRIJE	0 – nema; 1, 2, 3	2	3	3	2	1
Displazija - PRIJE	0 – nema; 1, 2, 3	0	1	0	0	0
Intenzitet bojanja za VEGF PRIJE	0 – nema; 1 - +1 (1-30%), 2 - +2 (31-60%), 3 - +3 (>61% stanica)	1	1	1	1	1
Intenzitet bojanja za MUC2 PRIJE	0 – nema; 1 - +1 (1-30%), 2 - +2 (31-60%), 3 - +3 (>61% stanica)	1	0	0	0	0
Intestinalna POSLIJE	0 – nema; 1, 2, 3	0	2	0	1	3
Displazija - POSLIJE	0 – nema; 1, 2, 3	0	0	0	0	0
Intenzitet bojanja za VEGF POSLIJE	0 – nema; 1 - +1 (1-30%), 2 - +2 (31-60%), 3 - +3 (>61% stanica)	1	0	1	1	1
Intenzitet bojanja za MUC2 POSLIJE	0 – nema; 1 - +1 (1-30%), 2 - +2 (31-60%), 3 - +3 (>61% stanica)	0	0	0	0	0

Legenda: oznaka pacijenta: slovo označava spol (f – žena; m – muškarac), a broj označava dob pacijenta (broj godina)

5.3 Utvrditi izražajnost MUC2 i VEGF-a u tkivu sluznice Barrettovog jednjaka

5.3.1 MUC2

MUC2

Od 32 ispitanika koji su u prvom pregledu imali dijagnozu BJ-a njih 18 (56,25%) ima MUC2 u kategoriji 0; njih 12 (37,50%) ima MUC2 u kategoriji od 1 do 30%; jedan ispitanik (3,125%) ima kategoriju MUC2 između 31 i 60%, a jedan (3,125%) ima MUC2 u kategoriji između 61 i 100%.

Na drugom pregledu (nakon perioda terapije) vrijednosti MUC2 i VEGF-a su se promijenile. Pa je na drugom pregledu bilo 24 (66,67%) ispitanika s MUC2 u kategoriji 0 (negativno), 6 (16,67%) ih je imalo MUC2 u kategoriji 1 – 30%, a jedan (2,78%) je bio u kategoriji MUC2 od 31 – 60% i jedan (2,78%) u kategoriji 61 – 100%.

Tablica 2. Distribucija ispitanika s obzirom na izraženost MUC2 na prvom i drugom pregledu

Kategorija	Prvi pregled			Drugi pregled		
	Frekvencija	Kumulativna frekvencija	Postotak	Frekvencija	Kumulativna frekvencija	Postotak
0	19	19	52,78	24	24	66,67
1 (1 – 30%)	14	33	38,89	6	30	16,67
2 (31 – 60%)	2	35	5,56	1	31	2,78
3 (61 – 100%)	1	36	2,78	1	32	2,78
4 (operirani)	-	-	-	4	36	11,11
UKUPNO	36	36	100,00		36	100,00

Hi-kvadrat testom provjereno je razlikuje li se statistički značajno broj ispitanika u različitim kategorijama izraženosti MUC2 između dvaju pregleda.

Pri tome su zbog premalog broja (manji od 5) ispitanika u ćelijama s kategorijama izraženosti MUC2 od 31 – 60% i 61 – 100%, ove ćelije spojene zajedno s ćelijom izraženosti MUC2 od 1–30%. Drugim riječima, ispitanici su podijeljeni u dvije kategorije: one kod kojih je izraženost MUC2 bila 0% i one kod kojih je vrijednost MUC2 bila veća od 0%.

Tablica 3. Frekvencije za hi-kvadrat analizu s obzirom na izraženost MUC2 (izraženost 0% ili izraženost veća od 0%) u prvom i drugom pregledu

	MUC2=0	MUC2>0	Ukupno
1. pregled	18	14	32
2. pregled	24	8	32
Ukupno	42	22	64

Dobivena vrijednost hi-kvadrata nije bila statistički značajna (hi-kvadrat=2.49 (df=1), p=0.114) što znači da nije bilo značajne razlike u izraženosti MUC2 na prvom i drugom pregledu.

5.3.1.1 VEGF

Od 32 ispitanika koji su na prvom pregledu imali dijagnozu BJ-a njih 6 (18,75%) imalo je VEGF u kategoriji 0; njih 23 (71,875%) imalo je VEGF u kategoriji od 1 do 30%; jedan ispitanik (3,125%) imao je kategoriju VEGF-a između 31 i 60%; a dva (6,25%) su ima VEGF u kategoriji između 61 i 100%.

Što se tiče izraženosti VEGF-a na drugom pregledu, bilo ih je 14 s VEGF u kategoriji 0 (38,89); 13 (36,11%) ispitanika je bilo u kategoriji 1 (1 – 31%); 3 ispitanika (8,33%) bila su u kategoriji 1 (31 – 60%) i 2 (5,56%) su bila u kategoriji VEGF-a od 2 (61 – 100%).

Vrijednost hi-kvadrata u ovoj se analizi pokazala značajnom: hi-kvadrat=4,65 (df=1), p=0.031. Dakle hi-test je pokazao da je u periodu od prvog do drugog pregleda došlo do značajne promjene u VEGF-u (povećao se broj onih s visinom VEGF-a od nula posto, a smanjio broj onih s VEGF-om većim od nula posto (kategorije 1,2,3). Treba napomenuti da operirani pacijenti (njih 4) nisu uključeni u ovu obradu. U sljedećem koraku analize usporedili smo tri kategorije ispitanika s obzirom na to: je li im se VEGF povećao, ostao isti ili se smanjio od prvog do drugog pregleda. Izraženost VEGF-a se povećala kod 5 ispitanika, ostala je ista kod 16 ispitanika, a smanjila se kod 11 ispitanika (4 operirana pacijenta nisu u ovoj obradi jer za njih nema vrijednosti za VEGF2) .

Tablica 4. Distribucija ispitanika s obzirom na izraženost VEGF-a na prvom i drugom pregledu

Frekvencije ispitanika s obzirom na kategoriju izraženosti VEGF-a						
Kategorija	Prvi pregled			Drugi pregled		
	Frekvencija	Kumulativna frekvencija	Postotak	Frekvencija	Kumulativna frekvencija	Postotak
0	7	7	19,44	14	14	38,89
1 (1 – 30%)	25	32	69,44	13	27	36,11
2 (31 – 60%)	2	34	5,56	3	30	8,33
3 (61–100%)	2	36	5,56	2	32	5,56
4 (operirani)	-	-	-	4	36	11,11
UKUPNO	36	36	100,00		36	100,00

Kao i kod računanja hi-kvadrata za izraženost MUC2 i u ovom slučaju su, zbog premalog broja (manji od 5) ispitanika u nekim ćelijama s kategorijama izraženosti VEGF-a, ispitanici podijeljeni u dvije kategorije: one kod kojih je izraženost VEGF-a bila 0% i one kod kojih je vrijednost VEGF-a bila veća od 0%.

Tablica 5. Frekvencije za hi-kvadrat analizu s obzirom na izraženost VEGF-a (izraženost 0% ili izraženost veća od 0%) u prvom i drugom pregledu

	VEGF=0	VEGF>0	Ukupno
Prvi pregled	6	26	32
Drugi pregled	14	18	32
	20	44	64

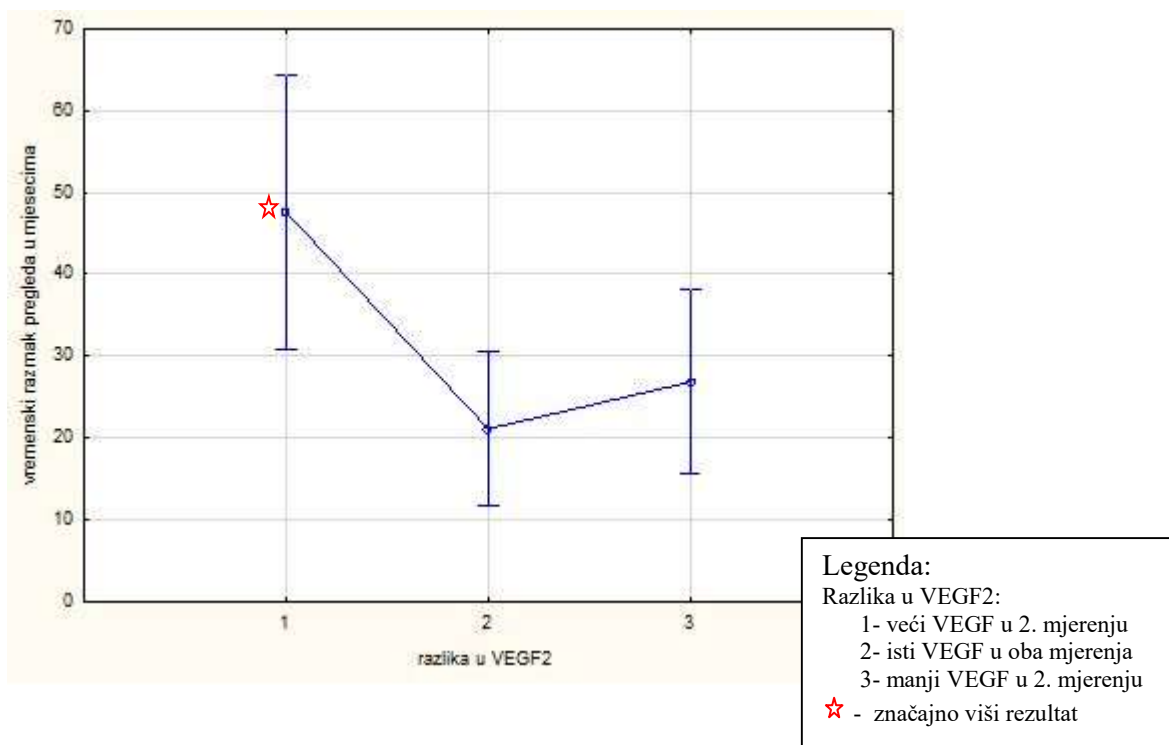
Kod prvog pregleda 6 ispitanika je imalo VEGF 0%, a kod drugog 14 ispitanika. Kod prvog pregleda je 26 ispitanika imalo VEGF veći od 0%, a kod drugog 18 ispitanika. Nakon terapije smanjio se broj ispitanika sa VEGF-om većim od 0%. Hi-kvadrat testom provjerena je značajnost ove razlike u izraženosti VEGF-a između dvaju pregleda i ona se pokazala značajnom (hi-kvadrat=4.65 (df=1), p=0.031).

U svrhu bolje interpretacije dobivenih podataka napravljena je jednosmjerna analiza varijance (ANOVA) da bi se provjerilo razlikuju li se u duljini vremenskog razmaka između dvaju pregleda tri kategorije ispitanika s obzirom na promjenu u VEGF-u (VEGF se smanjio, ostao isti ili se povećao).

Tablica 6. Frekvencije ispitanika i duljina razmaka između pregleda s obzirom na promjenu izraženosti VEGF-a između dvaju pregleda

Promjena u VEGF između dva pregleda	Kod	N	Duljina razmaka između pregleda (u mjesecima)
VEGF se povećao	1	5	47,60
VEGF je ostao isti	2	16	21,06
VEGF se smanjio	3	11	26,82

Jednosmjerna analiza varijance pokazala je da se tri skupine ispitanika (s obzirom na VEGF promjenu) značajno razlikuju u duljini vremenskog razmaka između dvaju pregleda u mjesecima ($F(2,29)=3.97$, $p=0.029$).



Slika 5. Razlika u VEGF-u s obzirom na vremenski razmak između dvaju pregleda

Post-hoc usporedba Newman-Keuls testom pokazala je da se kategorije međusobno razlikuju tako da je vrijeme razmaka između dvaju pregleda značajno dulje kod ispitanika kojima se VEGF2 povećao do drugog pregleda, nego kod ispitanika kod kojih je ostao isti ($p=0.016$) ili bio manji na drugom pregledu ($p=0.027$).

5.3.1.2 Promjene u kliničkoj slici

Na prvom pregledu imali smo 32 ispitanika s dijagnozom BJ-a, te četiri s dijagnozom karcinoma. Na drugom pregledu s dijagnozom BJ-a ima samo 7 ispitanika, dok ih je 25 prešlo u kategoriju GERB-a (četiri ispitanika koja su na prvom pregledu imali CA do drugog su pregleda već operirani).

Tablica 8. Distribucija ispitanika s obzirom na dijagnozu

Klinička dijagnoza (kod)	1. pregled	2. pregled
	N (%)	N (%)
GERB (1)	0	25 (69,445%)
BE (2)	32 (88,89%)	7 (19,445%)
CA (3)	4 (11,11%)	0
Operirani (4)	0	4 (11,11%)
Ukupno	36 (100%)	36 (100%)

Provjerili smo statističku značajnost ove promjene testom-predznaka (sign-test) i on je pokazao značajnu promjenu ($Z=4.233$, $p=0.000$).

5.3.2 Utvrditi izraženost MUC2 i VEGF-a u tkivu sluznice oboljelih od adenokarcinoma jednjaka

U ovoj je skupini četvero ispitanika koji su operirani: jedan je na prvom pregledu imao MUC2 od 0, dva su imala MUC2 u kategoriji 1 – 30% , a jedan u kategoriji 31 – 60%. Što se tiče kategorije VEGF-a na prvom pregledu kod ovih četvero pacijenata situacija je ista: jedan je imao VEGF od 0, dva su imala VEGF u kategoriji 1 – 30% , a jedan je imao VEGF u kategoriji 31 – 60%.

5.3.2.1 MUC2

U analizi su ispitanici s karcinomom (CA) uzeti kao bolesni (pozitivan nalaz), a oni s BJ-om kao zdravi (negativan nalaz). Izraženost MUC2 je definirana kao pozitivna ukoliko je bila veća od 0%, a kao negativna ako je bila 0%.

Tablica 9. Kontingencijska tablica s izraženošću MUC2 i vrstom oboljenja (razlikovanje BJ-a od CA)

Oboljenje	MUC2		Ukupno
	Pozitivno (> 0%)	Negativno (0%)	
CA (pozitivno)	3	1	4
BE (negativno)	14	18	32
Ukupno	17	19	36

Fisherovim egzaktnim testom provjerena je valjanosti parametra MUC2 za razlikovanje BJ-a od CA, međutim nije dobivena statistički značajna vrijednost ($p=0.259$).

5.3.2.2 VEGF

I u slijedećoj analizi su ispitanici s karcinomom (CA) uzeti kao bolesni (pozitivan nalaz), a ispitanici s BJ-om kao zdravi (negativan nalaz). Izraženost VEGF-a je definirana kao pozitivna ukoliko je bila veća od 0%, a kao negativna ako je bila 0%.

Tablica 10. Kontingencijska tablica s izraženošću VEGF-a i vrstom oboljenja (razlikovanje BJ-a od CA)

Oboljenje	VEGF		Ukupno
	Pozitivno (> 0%)	Negativno (0%)	
CA (pozitivno)	3	1	4
BE (negativno)	26	6	32
Ukupno	17	19	36

Fisherovim egzaktnim testom provjerena je valjanosti parametra VEGF-a za razlikovanje BJ-a od CA, međutim ni u ovom slučaju nije dobivena statistički značajna vrijednost ($p=0.597$).

5.3.3 Utvrditi je li ekspresija MUC2 i VEGF-a u sluznici BJ-a korisna u determinaciji intestinalne metaplazije i displazije.

5.3.3.1 U tablici je prikazana frekvencija DY pozitivnih i DY negativnih ispitanika s obzirom na kategorije izraženosti MUC2, VEGF-a i HP-a.

Tablica 11. Frekvencije DY pozitivnih i DY negativnih ispitanika s obzirom na izraženost MUC2, VEGF-a i HP-a.

		MUC2 (1. mjerenje)				
		0	1-30%	31-60%	61-100%	Ukupno
DY	- (0)	15	9	1	1	26
	+ (1,2,3)	3	3	0	0	6
Ukupno		18	12	1	1	32
		VEGF (1. mjerenje)				
		0	1-30%	31-60%	61-100%	Ukupno
DY	- (0)	6	19	0	1	26
	+ (1,2,3)	0	4	1	1	6
Ukupno		6	23	1	2	32
		HP bakterija				
		neg	poz	pozpoz	pozpozpoz	Ukupno
DY	- (0)	18	2	4	2	26
	+ (1,2,3)	4	1	1	0	6
Ukupno		22	3	5	2	32

Razlika u MUC2, VEGF-u i HP-u između DY pozitivnih i DY negativnih ispitanika provjerena je Fisherovim egzaktnim testom, zato što su, i nakon što su ispitanici s obzirom na izraženost MUC2, VEGF-a i HP-a podijeljeni u dvije kategorije, neke ćelije iz kontingencijske tablice imale broj ispitanika manji od pet.

Rezultati Fisherova egzaktnog testa pokazali su da između DY pozitivnih i DY negativnih ispitanika nema statistički značajne razlike u izraženosti MUC2 ($p=0.540$), VEGF ($p=0.254$)

i HP ($p=0.627$).

5.3.3.2 *Tablica frekvencija IM pozitivnih i IM negativnih ispitanika s obzirom na kategorije izraženosti MUC2, VEGF-a i HP-a*

Tablica 12. Frekvencije IM pozitivnih i IM negativnih ispitanika s obzirom na izraženost MUC2, VEGF-a i HP-a.

		MUC2 (1. mjerenje)				
		0	1-30%	31-60%	61-100%	Ukupno
IM	- (0)	4	4	0	0	8
	+ (1,2,3)	14	8	1	1	24
Ukupno		18	12	1	1	32
		VEGF (1. mjerenje)				
		0	1-30%	31-60%	61-100%	Ukupno
IM	- (0)	1	6	1	1	9
	+ (1,2,3)	5	17	0	1	23
Ukupno		6	23	1	2	32
		Bakterija				
		neg	poz	pozpoz	pozpozpoz	Ukupno
IM	- (0)	6	1	2	0	9
	+ (1,2,3)	17	2	2	2	23
Ukupno		23	3	4	2	32

Statistička značajnost razlika u izraženosti MUC2, VEGF-a i HP-a između IM pozitivnih i IM negativnih ispitanika provjerena je Fisherovim egzaktnim testom. Pri tome ni u jednoj od tri provjere nismo dobili statistički značajan rezultat (za MUC2 $p=0.496$; za VEGF $p=0.445$; za HP $p=0.499$).

5.3.4 Utvrditi uzrokuje li postojanje bakterije *Helicobacter Pylori* na zahvaćenoj sluznici povećani rizik od nastanka BJ-a.

Tablica 13. Kontingencijska tablica CA i BJ-a ispitanika s obzirom na izraženost bakterije HP

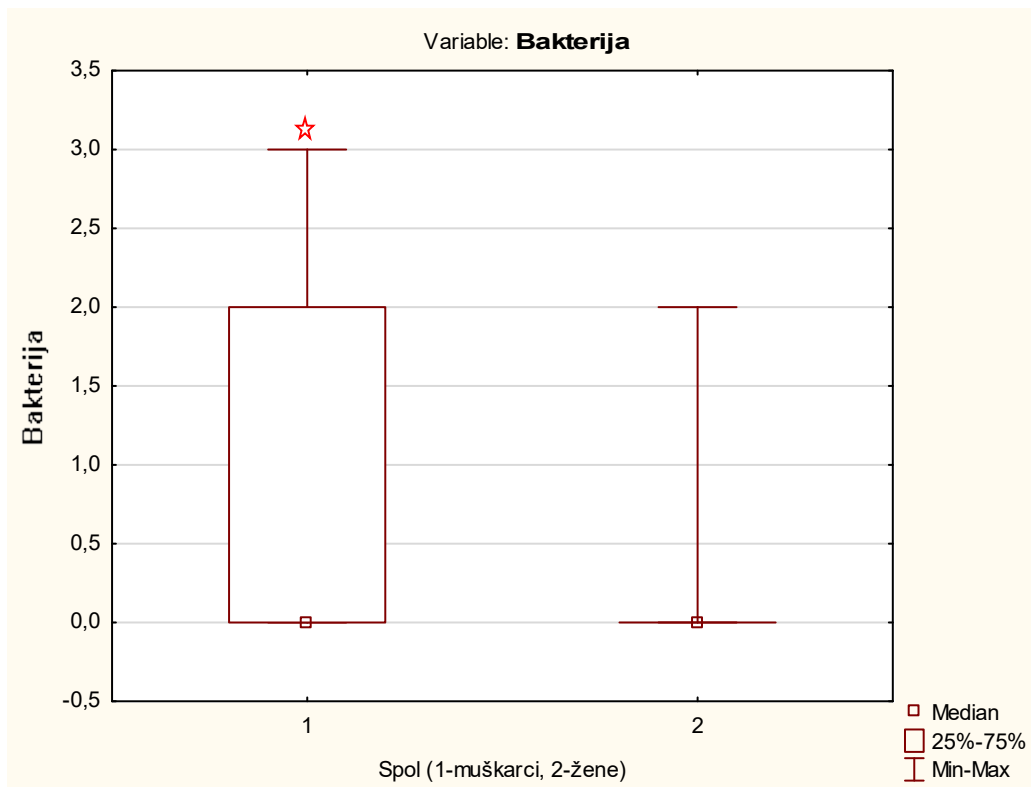
Oboljenje	HP bakterija		Ukupno
	Pozitivno (veće od 0%)	Negativno (0%)	
CA (pozitivno)	0	4	4
BE (negativno)	22	10	32
Ukupno	22	14	36

Fisherovim egzaktnim testom provjerena je valjanost parametra HP bakterije za razlikovanje između CA (pozitivnih) i BJ (negativnih) ispitanika, te se u ovoj analizi Fisherov egzaktni test pokazao značajnim ($p=0.017$).

5.3.5 Dodatne analize

5.3.5.1 Mann-Whitney test

Mann-Whitney testom provjereno je razlikuju li se muškarci i žene s obzirom na ispitivane varijable. Pokazalo se da se žene i muškarci značajno razlikuju jedino u izraženosti helikobakterije ($Z=-221.9$, $p=0.026$). Naime, žena je više u kategoriji 0 (negativne) nego muškaraca.



☆ - značajno viši rezultat

Slika 6. Rezultati Mann-Whitney testa kojime je provjereno razlikuju li se žene i muškarci u izraženosti bakterije HP

5.3.5.2 Korelacije

Goodman i Kruskalov gama-koeficijent korelacije (točnije, asocijacije) mjeri jačinu asocijacije kad su obje varijable mjerene na ordinalnoj razini. S obzirom na to da su naše varijable MUC2, VEGF i razina bakterije HP toga tipa, odnosi među njima izraženi gama-koeficijentom prikazani su u tablici 14.

Tablica 14. Matrica korelacija (gama-koeficijenti) između ispitivanih varijabli (označene korelacije značajne su na $p < 0,05$)

Varijable	M1MUC2	M2MUC2	M1VEGF	M2VEGF	Bakterija HP
dob	0,194444	0,411168*	-0,164983	0,111821	-0,063492
M1MUC2	1,000000	0,656716*	-0,451777*	-0,267760	-0,111111
M2MUC2		1,000000	-0,477612*	-0,343511	0,555556*
M1VEGF			1,000000	0,382550	-0,225352
M2VEGF				1,000000	-0,414286
Bakterija HP					1,000000

Legenda: M1MUC2- 1. pregled MUC2

M2MUC2- 2. pregled MUC2

M1VEGF- 1. pregled VEGF

M2VEGF- 2. pregled VEGF

*- $p < 0,05$

Analizom značajnih koeficijenata korelacije među ispitivanim varijablama uočljivo je sljedeće:

1. što su ispitanici stariji, viši im je MUC2 na drugom pregledu;
2. značajno su povezani MUC2 pri prvom mjerenju i MUC2 pri drugom mjerenju – dakle oni koji su u startu imali višu kategoriju MUC2 imaju višu kategoriju i na drugom pregledu;
3. zanimljivo je da je VEGF pri prvom mjerenju značajno negativno povezan s MUC2 u oba mjerenja (znači što je viši VEGF to je manji MUC2). VEGF pri drugom mjerenju nije povezan s MUC2 (on se značajno smanjio pa su svi ispitanici u nižim kategorijama);
4. što je viši MUC2 to ispitanici imaju i višu kategoriju bakterije HP (43).

6. RASPRAVA

Uspoređujući ovaj rad, koji je prvi takav u Hrvatskoj, s ranije publiciranim radovima drugih autora iz Europe i svijeta dobila sam sljedeće rezultate:

Steininger i sur. (37) promatrali su ekspresiju MUC 2 i CDX2 u BJ-u te zaključili da je MUC2 u ranom BJ-u negativan (37). U studiji smo također dobili negativan MUC2 u BJ-u niskog rizika. Chaves i sur. (44) su istraživali mucin subtipove u IM i prikazali pozitivan nalaz MUC2 u 72.7% stanica s intestinalnom metaplazijom (44). U studiji smo također usporedili IM pozitivne i IM negativne ispitanike s obzirom na kategorije izraženosti MUC2, VEGF-a i HP-a i nismo dobili statistički znakovitu razliku. Hahn Hejin i sur.(45). Istraživali su CDX2 i MUC2 ekspresiju u BJ-u i IM-i. Dobili su pozitivan nalaz MUC2 i CDX2 u 85-98% slučajeva (45). Njihovo istraživanje također dokazuje da metaplastično promijenjen cilindrični epitel bez vrčastih stanica pokazuje fenotipsku potvrdu intestinalne diferencijacije i podržava teoriju da se pločasti epitel u početku procesa mijenja u cilindrični bez vrčastih stanica. Ovdje također nalazimo poveznicu s našim istraživanjem jer su naši ispitanici mahom imali BJ niskog rizika, a kod dvaju ispitanika s BJ-om visokog rizik imali smo pozitivan nalaz MUC2, VEGF, D i IM, te smo ih tretirali agresivnijim metodama liječenja kao što su RFA i EMR. Potrebne su daljnje studije kojima bi se procijenio maligni potencijal kod BJ-a bez vrčastih stanica.

Proučavajući rezultate drugih autora, npr. Saligram S. i sur. 2015, koji su pratili promjene na sluznici EG-spoja nakon mukozne ablacije BJ-a (APK-om ili multipolarnom elektrokoagulacijom), na uzorku od 28 bolesnika, mogu se uočiti sličnosti u rezultatima. Bolesnici su praćeni 6.4 godine nakon ablacijske terapije. U 50% bolesnika je nakon kompletne ablacijske eradikacije ponovno došlo do pojave BJ-a, u 36 % bolesnika i nakon višestrukih ablacijskih postupaka ponovno se razvio BJ, a jedan je obolio od adenokarcinoma. U tom je periodu 21% bolesnik preminuo, nevezano za pojavnost BJ-a (41).

Ova nam spoznaja govori da kompletna remisija BJ-a ablaciom argon plazmom, za sada nije moguća. Dobiveni rezultati nameću pitanje uloge ablacijske terapije argonom u bolesnika s niskim rizikom BJ-a (41). Naime, APK se koristi kao alternativa fotokoagulaciji kod lezija koje su površinske (dubina prodora je oko 2 mm) (16-23).Nedostatak APK-e je učestalo ponavljanje BJ-a i rezidua (tzv. *buried Barrett* – pojava Barrettovog jednjaka ispod uredne sluznice višeslojnog pločastog epitela), za što je mogući razlog mala dubina prodora plina. Danas se APK preporučuje za ablaciju rezidua nakon *piece-mail* endoskopske mukozne resekcije. Kod naših smo se bolesnika odlučili na spomenuti način liječenja jer nam nisu

dostupne sljedeće metode koje se koriste u liječenje BJ-a, posebno s displazijom visokog stupnja: fotodinamska terapija, Nd-YAG laser (23) te radiofrekventna ablacija (RFA) kao najnovija metoda liječenja Barrettovog jednjaka. Nedavno se počela koristiti metoda *cryospray* ablacije BJ-a koristeći CO₂ pod pritiskom, a posebno je mjesto našla u uklanjanju malih lezija zaostalih nakon RFA-e. Međutim, nije postignut zadovoljavajući učinak u ranoj neoplaziji jednjaka (posebno bitno kod osoba starije životne dobi) (23).

Drugi je razlog za tretiranje BJ-a APK-om bio taj što su promjene bile bez displazije ili s displazijom niskog stupnja.

Postavlja se pitanje koji su razlozi djelomičnog uspjeha. Zasigurno nije zanemariva mala dubina prodora argona u zahvaćeno tkivo, neadekvatno tretiranje zahvaćenog tkiva zbog mobilnosti jednjaka, moguća pojava *burried Barretta*, nedovoljna suradljivost bolesnika u dosljednom uzimanju IPP-a. Naime, svi su bolesnici, unatoč drugačijoj preporuci, samoinicijativno "smanjili" dozu lijeka do one koja je kontrolirala simptome (uglavnom polovična doza od preporučene).

Rezultati prikazani u Tablici 1. su sljedeći: u bolesnica koje su imale samo promjene sluznice u smislu IM, nakon APC-a je došlo do regresije spomenutih promjena te su endoskopski nalazi biopsije i PHD-a govorile u prilog GERB-u ili zdravoj sluznici. Kod oboljelih s promjenama sluznice u smislu IM i displazije blagog do srednjeg stupnja, nažalost nije došlo do značajnije regresije simptoma, odnosno regresija je bila kratkotrajna (maksimalno godinu dana). Kod njih je planirano dugotrajno liječenje punom dozom IPP-a, a nakon ponovljene EGDS i biopsije EG-spoja, ukoliko se potvrdi IM učinit će se APC, a kod displazije niskog stupnja RFA.

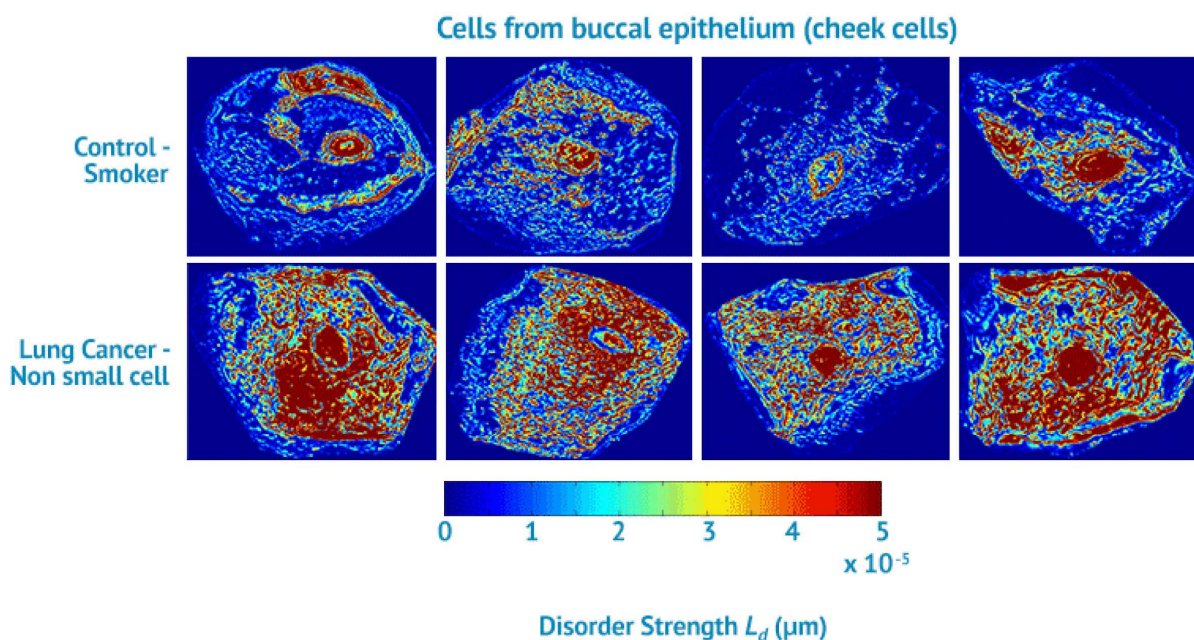
Potrebna su stalna endoskopska praćenja s biopsijama (svakih 6 – 12 mjeseci) i terapija IPP-om u dvostrukoj dozi. U slučaju endoskopski i patohistološki negativnog nalaza preporuča se IPP u dozi koja kontrolira simptome GERB-a. Kod BJ-a s displazijom bez obzira na stupanj potrebno je pribjeći efikasnijim metodama liječenja kao što je RFA, mada nakon spomenutog tretmana nisu rijetkost stenotične promjene tretiranog područja. Kirurški zahvat kao opcija liječenja je indiciran kod BJ-a s displastičnim promjenama visokog stupnja i to u mlađe populacije. Nadalje, potreban je i razvoj citologije, napose nanocitologije koja bi bila manje invazivna tehnika uzimanja površinskih uzoraka tkiva, posebno ako bi se rabile četkice dizajnirane tako da zahvaćaju veliku površinu, ali i prodiru dublje u tkivo.

Korištenja endoskopskog ultrazvuka u dijagnostici GERB-a ima limitirano značenje, jer jednak prikaz daje i karcinom koji zahvaća mukoza (hipoehogena mukoza i jako "nazubljen"

sloj submukoze) (43).

Zadarska županija ima oko 170 000 stanovnika. U gastroenterološkoj ambulanti se na godišnjoj razini učini između 3000 – 3500 ezofagogastroduodenoskopija. Pozitivan nalaz GERB-a je čest; nalazi se u oko 20 – 25 % pregledanih, a od toga se broja BJ na godišnjoj razini dijagnosticira u svega nekoliko oboljelih. Podatci iz dostupne literature (4,5), ukazuju na činjenicu kako se za vrijeme EGD-a, bolest dijagnosticira u 6 – 12 % pregledanih. Mogući uzroci ovog subdijagnosticiranja leže u sljedećem: nedovoljno pažljivo analiziranje EG-spoja, odnosno "brzi prolaz" kroz jednjak; rijetko uzimanje bioptičkih uzoraka zbog subjektivnog osjećaja nelagode bolesnika (nisu sedirani!) te velike pokretljivosti jednjaka (otežano uzimanje adekvatnog uzorka); uzimanje uzoraka koji nisu sa samoga spoja nego su najčešće želučani.

Potrebno je provoditi intenzivnu edukaciju osoblja, koristiti dodatne mogućnosti analize sluznice koje su nam dostupne na endoskopu (NBI) te ciljano bioptiranje, sedacija bolesnika kada je moguće. Možda budućnost leži u *brush*-tehnikama s četkicama koje imaju čvršća i duža vlakna koja dublje prodiru u tkivo, pritom zahvaćajući veću površinu kako bi se dobio adekvatan uzrok za analizu citologa. Sam zahvat bi se izveo u kraćem periodu, što nije zanemarivo. Tako bi se izbjegle moguće komplikacije nakon multiplih biopsija EG-spoja (mikroperforacije, krvarenja i sl.). Na tom se tragu razvija nanocitologija (46) – tehnika kojom se novim suvremenim optičkim instrumentima mogu prikazati promjene na stanicama koje su predmet istraživanja, a koje do sada nije bilo moguće vidjeti. Ovom se tehnikom mogu detektirati nanoarhitekturne alternacije u istraživanoj stanici (Slika 6.). Tehnika se počela primjenjivati u ranoj detekciji karcinoma pluća obriskom bukalne sluznice te analizom obriska kolonocita u ranoj detekciji kolorektalnog karcinoma (46).



Slika 7. Nanocytology. [Slika s interneta]. Datum pristupa: 2016.12.20. Dostupno na:
<http://nano-cytomics.com/technology/>

Na području istraživanja promjena na sluznici jednjaka Kenneth E. Fasanella i sur. (46) obuhvatili su istraživanjem 128 ispitanika s normalnom EG-sluznicom, s GERB-om, BJ-om i karcinomom kod kojih je učinjena *brush*-citologija, 1-2 cm ispod kardije te oko 20 cm od granice inciziva. Na dobivenim staničnim jezgrama učinjena je optička analiza. Nuklearnim nanoarhitekturnim markerima otkrila se displazija i karcinom u statistički znakovitom broju uzoraka.

Prvi cilj ove studije bio je utvrditi izražajnost MUC2 i VEGF-a u tkivu sluznice Barrettovog jednjaka u odnosu na nezahvaćeni dio sluznice, što je prikazano u Tablicama 2. i 4. Prikazana je izražajnost spomenutih biljega na prvom pregledu i na drugom pregledu, dakle nakon provedenog liječenja.

Barretov jednjak prekancerozna je lezija jednjaka kojoj prethodi dugogodišnje postojanje refluksne bolesti. Javlja se nešto češće u muškaraca bijele populacije, srednje životne dobi. U trenutku otkrivanja maligne bolesti jednjaka, prvenstveno adenokarcinoma, 95 % oboljelih nije znalo da boluje od GERB-a, a sama evolucija do razvoja adenokarcinoma trajala je 20 – 30 godina (4.5.7).

Istraživanjem je potvrđeno da je izraženost MUC2 karakteristična za vrčaste (*goblet*) stanice, koje su ujedno jedinstveni, ali ne i jedini patohistološki marker u sluznici Barrettovog jednjaka. Sluznica nezahvaćena promjenama nema vrčastih stanica, a time niti pozitivnog nalaza MUC2. Također se vidjelo da u BJ-u niskog rizika nema nužno vrčastih stanica u

patohistološkom uzorku tkiva. Istraživanjem se potvrdilo da postojanje VEGF-a nije karakteristično samo za metaplaziju višeslojnoga pločastog epitela u jednoslojnoj cilindričnoj što je drugi karakterističan patohistološki nalaz Barrettovog jednjaka, nego se pojačana ekspresija nalazi i u sluznici u kojoj postoji intestinalna metaplazija III. stupnja te displazija, s obzirom na to da je osnovni učinak VEGF-a utjecaj na stvaranje vaskularne mreže u neoplastično promijenjenom tkivu.

MUC2 i VEGF izraženi su postotkom (0 – 100%) i apsolutnim brojem od 0 (negativan nalaz) te od +1 do +3, ovisno o količini mrlja koje su se obojile na pregledanim uzorcima tkiva, za svakih 25 % stanica. U periodu od prvog do drugog pregleda došlo je do značajne promjene u VEGF-u, što je vidljivo u Tablici 5. Vrijednost hi-kvadrata u ovoj se analizi pokazala značajnom: hi-kvadrat=4,65 (df=1), p=0.031. Naime, povećao se broj onih s visinom VEGF-a od nula posto, a smanjio broj onih s VEGF-om većim od nula posto (kategorije 1,2,3). Treba napomenuti da operirani pacijenti (njih 4) nisu uključeni u ovu obradu. U sljedećem koraku analize usporedili smo tri kategorije ispitanika s obzirom na to: je li im se VEGF povećao, ostao isti ili se smanjio od prvog do drugog pregleda. Rezultati su prikazani u Tablici 6 i na Slici 5. iz kojih je vidljivo da se izraženost VEGF-a povećala kod 5 ispitanika, ostala je ista kod 16 ispitanika, a smanjila se kod 11 ispitanika (4 operirana pacijenta nisu u ovoj obradi jer za njih nema vrijednosti za VEGF2). Analiza je pokazala da se ove tri kategorije ispitanika statistički značajno razlikuju s obzirom na duljinu vremenskog razmaka između dvaju pregleda ($F(2, 29)=3,97$; $p=0,03$). Vrijeme razmaka između dvaju pregleda bilo je značajno dulje kod ispitanika kojima se VEGF2 povećao do drugog pregleda. Ovaj rezultat može odražavati neredovito uzimanje IPP-a u terapiji, ali može indicirati i potrebu eventualnog skraćivanja vremenskog razmaka između dvaju pregleda.

Terapija koja je primijenjena između prvog i drugog pregleda značajno je utjecala na smanjenje VEGF-a u sluznici oboljelih od BJ-a (točnije dovela je do 0), ali nije značajno djelovala na smanjenje izraženosti MUC2 između dvaju pregleda.

Budući su svi ispitanici bili na terapiji IPP-om, uz dodatne endoskopske zahvate kod onih s patohistološki agresivnijom bolesti, nameće se zaključak da je spomenuta terapija IPP-om značajno djelovala na smanjenje VEGF-a između dvaju pregleda, ali nije imala učinka na smanjenje MUC2 što pokazuje dobivena vrijednost hi-kvadrata koja nije bila statistički značajna (hi-kvadrat=2.49 (df=1), p=0.114).

MUC 2 je bio negativan tek nakon ablativnih tehnika kao što su RFA i EMR.

Drugi je cilj studije bio utvrditi izraženost MUC2 i VEGF-a u tkivu sluznice oboljelih od adenokarcinoma jednjaka. Distribucija ispitanika s obzirom na dijagnozu prikazana je u

Tablici 8. iz koje je vidljivo da se 1. klinička dijagnoza (GERB) i 2. klinička dijagnoza (BJ) razlikuju. Statistička značajnost ove razlike potvrđena je je testom predznaka ($z=4.80$, $p<0.001$) (u obzir nisu uzeta 4 operirana pacijenta).

U studiji je pri prvom endoskopskom pregledu adenokarcinom dijagnosticiran u četvero ispitanika. Provjera učinjena Fisherovim egzaktnim testom (2×2 kontingencijske tablice) nije pokazala značajnost razlike izraženosti MUC2 ($p=0.259$) i VEGF-a ($p=0.597$) u tkivu sluznice oboljelih od adenokarcinoma jednjaka i onih oboljelih od BJ-a (Tablice 9 i 10).. Fisherov egzaktni test nije se pokazao značajnim, što znači da na osnovu parametra MUC2 ne možemo razlikovati ispitanike s CA-om i one s BJ-om. Razlog leži u činjenici da je MUC2 zastupljen u vrčastim stanicama koje se nalaze i kod BJ-a i kod CA-a (47).

Dovodeći u vezu VEGF s oboljelima od CA i BJ-a Fisherovim egzaktnim testom također se nije pokazala statistička znakovitost, što znači da na osnovu parametra VEGF-a ne možemo razlikovati one s CA-om i one s BJ-om. Razlog ovakvom nalazu možemo obrazložiti činjenicom da je prisutnost VEGF-a zabilježena i u BJ i u CA jednjaka (2). Couvelard A i sur. (2) dokazali su da je ekspresija VEGF-a u korelaciji s vaskularizacijom, ali nema neovisnu prognostičku vrijednost.

Za pretpostaviti je da je uzorak od četiri ispitanika ipak bio malen da bi se sa sigurnošću moglo zaključiti kako izražajnost MUC2 i VEGF-a nije bila značajna. Ova će se teza morati ispitati na većem broju ispitanika te bi je valjalo provjeriti u budućim studijama.

Treći cilj studije bio je utvrditi je li ekspresija MUC2 i VEGF-a u sluznici BJ-a korisna u determinaciji intestinalne metaplazije i displazije.

Intestinalna metaplazija (IM) se patohistološki opisuje u tri stupnja. IM tip I karakteriziraju vrčaste i panetove stanice (tip tankog crijeva). IM tip II karakteriziraju sijalomucini, a IM tip III karakteriziraju sulfomucini (tip debelog crijeva) koji su pokazatelj prekanceroze. Displastične promjene zahvaćene sluznice također se tumače u tri stupnja: niski, srednji i visoki stupanj. Viši stupanj displazije karakterizira pleomorfizam jezgri, gubitak polariteta, atipične mitoze.

Viši stupanj VEGF pozitiviteta (iznad 30%), vezan je uz veću umreženost novih krvnih žila, što je karakteristična pojava u razvoju neoplastičnih lezija. Pojačana ekspresija VEGF-a nalazi se u sluznicama s IM tipa III i displazijom.

MUC2 pozitivitet je jedinstvena pojava u vrčastim stanicama koje su karakterističan znak postojanja BJ-a.

Fisherovim egzaktnim testom usporedili smo izraženost MUC2 između DY pozitivnih i DY negativnih ispitanika, zatim razliku u izraženosti VEGF-a između DY pozitivnih i DY

negativnih te razliku u izraženosti HP-a (Tablica 11), ali u niti jednoj učinjenoj analizi između DY pozitivnih i DY negativnih ispitanika nismo dobili statistički znakovit rezultat. Razlog vjerojatno leži u malom uzorku ispitanika koji su imali pozitivan nalaz displazije.

Zatim smo istim testom usporedili izraženost MUC2 između IM pozitivnih i IM negativnih ispitanika, zatim razliku u izraženosti VEGF-a između IM pozitivnih i IM negativnih te razliku u izraženosti HP-a između IM pozitivnih i IM negativnih (Tablica 12), ali niti u ovim analizama nismo dobili statistički znakovit rezultat, odnosno, nema razlike u izraženosti MUC2, VEGF i HP između IM pozitivnih i IM negativnih ispitanika.

Imunohistokemijski rezultati podudaraju se sa statističkim podacima: pozitivan nalaz MUC2 i VEGF-a, nije bio uzročno-posljedično vezan uz viši stupanj displazije i/ili metaplazije, niti je bio vezan uz češću pojavnost pozitivnog nalaza na bakteriju HP, nego je bio jasan pokazatelj postojanja IM i/ili displazije.

IM se može razviti svugdje gdje ima pločastog epitela, a prelazak u displaziju je posljednja stepenica do razvoja karcinoma. U istraživanju Sagar S. Garud i sur. (48) prevalencija BJ-a kreće se od 0.9 – 4.5 %, uz progresiju u adenokarcinom u 0.5 % po pacijentu u godini dana. IPP su osnova u liječenju i kontroli BJ-a. BJ bez displazije ili s niskim stupnjem displazije tretira se ablativnim tehnikama, a BJ s displazijom visokog stupnja agresivnijim tehnikama kao što je endoskopska resekcija ili endoskopska mukozna disekcija, a kao posljednjih izbor kirurška ezofagektomija (48).

Četvrti je cilj studije bio utvrditi uzrokuje li postojanje bakterije *Helicobacter pylori* na zahvaćenoj sluznici povećani rizik od nastanka BJ-a (distribucija ispitanika je prikazana u Tablici 13.).

Fisherovim egzaktnim testom usporedili smo izraženost HP-a između CA (pozitivnih) i BJ (negativnih) ispitanika i dobili zanimljiv rezultat. Naime, Fisherov egzaktni test pokazao se značajnim ($p=0.017$), što znači da se na osnovu izraženosti bakterije HP na sluznici jednjaka može razlikovati ispitanike s CA i one s BJ-om – oni s CA imaju manju izraženost HP-a. Kako je već naglašeno, iako je značajno, ovaj nalaz treba interpretirati s oprezom jer smo imali samo četiri ispitanika s CA. Tezu također treba potvrditi u budućim radovima na puno većem broju ispitanika. Sličan rezultai imali su Sharma VK i sur. koji su 2004. doveli u vezu pozitivan nalaz H.P. u sluznici želuca sa zaštitnim djelovanjem na EG spoj kod BJ-a (49).

MUC2 je izražen u intestinalnoj metaplaziji, uglavnom u vrčastim stanicama. Ekspresija mucina u progresivnim fazama kroničnog gastritisa i infekcije želučanog epitela s bakterijom HP omogućuje identifikaciju intestinalne metaplazije koja je karakterizirana smanjenom ekspresijom želučanih mucina (MUC5AC i MUC6) i *de novo* ekspresiju MUC2 (50).

MUC2 pouzdan je pokazatelj intestinalne metaplazije koja se pojavljuje u bakteriji *H. pylori* zaraženih osoba oboljelih od kroničnog gastritisa (49). Znači li to i zaštitu želučane sluznice od CA, ostaje kao ideja budućega rada. Stoga bi statistički rezultat kod kojega oboljeli od CA imaju manju izraženost bakterije HP trebalo shvatiti kao indikaciju koju treba provjeriti u budućim istraživanjima. U naših je ispitanika Mann-Whitneyevim testom utvrđena razlika po spolu u odnosu na postojanje HP (Slika 6). Naime, više je žena u kategoriji nula (negativan HP), nego muškaraca. Nema jasnog obrazloženja ovog zapažanja. Analiza međusobnih odnosa ispitivanih varijabli (gama-koeficijenti korelacije) koje su prikazane u Tablici 14., pokazala je sljedeće:

1. što su ispitanici stariji, viši im je MUC2 na drugom pregledu - moguća veza s neredovitim korištenjem preporučene terapije IPP-om;
2. značajno su povezani MUC2 pri prvom mjerenju i MUC2 pri drugom mjerenju – oni ispitanici koji su u startu imali višu kategoriju MUC2 imaju višu kategoriju i na drugom pregledu - moguća veza s neredovitim korištenjem preporučene terapije IPP-om;
3. Zanimljivo je da je VEGF pri prvom mjerenju značajno negativno povezan s MUC2 u oba mjerenja (znači što je viši VEGF to je manji MUC2) - ovaj se podatak mora dalje istraživati. VEGF pri drugom mjerenju nije povezan s MUC2 (on se značajno smanjio pa su svi u nižim kategorijama);
4. što je viši MUC2 to ispitanici imaju i višu kategoriju bakterije HP (49). Patohistološki se postojanje HP označava s 1 – 3 znaka plus; viša kategorija = više pluseva.

7. ZAKLJUČCI

1. MUC2 pozitivnost je jedinstvena u vrčastim stanicama oboljelih od BJ-a. VEGF je pokazatelj angiogeneze u sluznici oboljelih od BJ-a; osnovni učinak VEGF-a je utjecaj na stvaranje vaskularne mreže u neoplastično promijenjenom tkivu.
2. Izraženost MUC2 i VEGF-a u adenokarcinomu jednjaka nije bila statistički znakovita u našem istraživanju što je vjerojatno posljedica malog broja ispitanika.
3. Ekspresija MUC2 i VEGF-a u sluznici BJ nije se u našem istraživanju pokazala korisnom u determinaciji displazije. Jedan od mogućih uzroka ovog nalaza jest mali broj displazija pozitivnih nalaza, pa je ovu tezu o korisnosti MUC2 i VEGF-a u sluznici BJ za determinaciju displazije potrebno provjeriti u budućim istraživanjima s većim brojem displazija pozitivnih nalaza.

Helicobacter pylori može imati protektivni učinak na sluznicu želuca,. U ovom smo istraživanju dokazali da ona snovu izraženosti bakterije HP na sluznici jednjaka možemo razlikovati ispitanike s CA i one s BJ-om, pri čemu oni s CA imaju manju izraženost HP-a. Rezultat se treba uzeti sa visokom dozom opreza jer smi imal samo četiri ispitanika sa CA.

4. *Dugotrajna terapija* IPP-om je osnova u liječenju i praćenju oboljelih od BJ-a. Značakno je djelovala na smanjenje VEGF-a između dvaju pregleda, ali nije imala učinka na smanjenje MUC 2.

8. SAŽETAK

Cilj istraživanja: Cilj ovog istraživanja je bio utvrditi izražajnost MUC2 i VEGF u tkivu sluznice oboljelih od Barrettovog jednjaka, potom kod oboljelih od karcinoma jednjaka, te utvrditi je li izražajnost MUC2 i VEGF-a u sluznici BJ-a korisna u determinaciji displazije. Također smo pokušali utvrditi uzrokuje li postojanje bakterije *Helicobacter pylori* na zahvaćenoj sluznici povećani rizik od nastanka BJ-a i adenokarcinoma.

Barrettov je jednjak prekanceroza čija je pojavnost u suvremenom svijetu u izrazitom porastu. Važnost ove bolesti je u činjenici da se radi o prekancerozi u sekvenci metaplazija-displazija-adenokarcinom. Izražajnost glikoproteina MUC2 i VEGF-a u sluznici Barrettovog jednjaka može se dovesti u vezu s većim rizikom razvoja adenokarcinoma jednjaka. Gotovo 95% bolesnika koji razviju karcinom ezofagogastričnog spoja nisu znali da boluju od BJ-a, te da je evolucija od BJ-a do karcinoma trajala 20 – 30 godina.

Materijali i metode: U studiju je uključeno 36 bolesnika sa dijagnozom BJ kratkog segmenta sa intestinalnom metaplazijom i/ili displazijom nakon neuspješnog liječenja inhibitorima protonske pumpe. Dijagnoza je potvrđena patohistološkom analizom, a izražajnost MUC2 i VEGF-a imunohistokemijskom analizom.

Rezultati : Provedenim istraživanjem potvrdili smo MUC2 pozitivnost u vrčastim stanicama, te VEGF kao osnovu stvaranja vaskularne mreže u metaplastično promjenjenim stanicama BJ-a. Otkriveno je četvero bolesnika u ranom stadiju adenokarcinoma jednjaka (svima je učinjena kirurška reekcija), 32 bolesnika sa BE; petoro je imalo uvjete za APK, jedan za RFA, jedan za EMR, a 25 ih je liječeno IPP-om. Nakon provedenog liječenja, u kontrolnoj patohistološkoj i imunohistokemijskoj analizi dokazana je regresija BJ u 25 ispitanika. Terapija IPP-om značajno je djelovala na smanjenje VEGF-a između dvaju pregleda, ali nije imala učinka na smanjenje MUC2 koji je bio negativan nakon ablativnih tehnika kao što su RFA i EMR. Na osnovu parametra MUC2 nismo mogli razlikovati ispitanike s CA-om i one s BJ-om. Razlog leži u činjenici da je MUC2 zastupljen u vrčastim stanicama koje se nalaze i kod BJ-a i kod CA-a. Isto se odnosi i na VEGF - na osnovu parametra VEGF-a nismo mogli razlikovati one s CA-om i one s BJ-om. Razlog ovakvom nalazu možemo obrazložiti činjenicom da je prisutnost VEGF-a zabilježena i u BJ i u CA jednjaka.

Fisherovim egzaktnim testom usporedili smo izraženost MUC2 između DY pozitivnih i DY negativnih ispitanika, zatim razliku u izraženosti VEGF-a između DY pozitivnih i DY negativnih

te razliku u izraženosti HP-a. U sve tri analize između DY pozitivnih i DY negativnih nismo dobili statistički znakovit rezultat. Razlog vjerojatno leži u malom uzorku ispitanika koji su imali pozitivan nalaz displazije. Na osnovu izraženosti bakterije HP na sluznici jednjaka moglo se razlikovati ispitanike s CA i one s BJ-om, pri čemu oni s CA imaju manju izraženost HP-a.

Zaključak: MUC 2 pozitivnost je karakteristična za vrčaste stanice Barrettovog jednjaka, ali nije jedini biomarker. VEGF je pokazatelj angiogeneze u mukozni oboljelih od Barrettovog jednjaka, sa i/ili bez IM i DY niskog stupnja. Uloga H Pylori je protektivna na sluznici jednjaka. Ukupno, ova disertacija upućuje na potrebu češćeg uzimanja bioptičkih uzoraka sa EG spoja i kod ispitanika sa minimalnim endoskopskim promjenama na sluznici, te uz klasičnu patohistološku analizu pokazala se korist u dopuni obrade uvođenjem imunohistokemijske analize MUC2 i VEGF-a, kao pokazatelja mogućeg razvoja karcinoma. Terapija inhibitorima protonske pumpe je i dalje osnova u liječenju, uz uvođenje i razvoj ablativnih tehnika kao što su APK, RFA , EMR.

KLJUČNE RIJEČI: Barrettov jednjak; glikoprotein MUC2; VEGF (vaskularni endotelni čimbenik rasta), inhibitor protonske pumpe (IPP).

9. SUMMARY

EXPRESSION OF MUCIN CORE POLYPEPTIDE MUC 2 AND VASCULAR ENDOTHELIAL GROWTH FACTOR (VEGF) IN BARRETT'S ESOPHAGUS

Background: The aim of this study was to determine expression of MUC2 and VEGF in the mucosa tissue in patients with Barrett esophagus, then patients with diagnose of esophageal carcinoma and to determine whether expression of MUC2 and VEGF in the BE mucosa may be useful in determining dysplasia.

We also tried to determine whether existence of *Helicobacter pylori* in affected mucosa caused increased risk for BE and adenocarcinoma.

Barrett's esophagus is a precancerous lesion whose appearance in the modern world constantly rise. The importance of this disease is in the fact that precancer sequence have three degree : metaplasia-dysplasia-adenocarcinoma. The expressiveness of the glycoprotein MUC2 and VEGF in the mucosa of Barrett esophagus may be associated with a higher risk of developing esophageal adenocarcinoma. Almost 95% of patients who develop cancer of esophagogastric junction did not know that they suffer from BE , and that the evolution of BE to cancer last 20-30 years.

Materialis and methods: The study included 36 patients with diagnose of BE short segments with intestinal metaplasia and / or dysplasia after unsuccessful treatment with proton pump inhibitors. The diagnosis was confirmed by histopathological analysis and the expression of MUC2 and VEGF by immunohistochemistry analysis

Results: Study have confirmed the MUC2 positivity of goblet cells, and VEGF as a basis for creation of the vascular network in the metaplastic altered cells of BE. We found four patients in the early stage of esophageal adenocarcinoma (all underwent surgical resection), 32 patients with BE; five of them had conditions for APC, one for the RFA, one for EMR, and 25 of them were treated with PPI's. After the treatment, the control histological and imunohistochemistry analysis confirmed the regression of BE in 25 subjects. Treatment with PPI's substantially had influence in reduction of VEGF between the two views, but had no effect in reducing MUC2, which was negative after ablative techniques such as RFA and EMR. Based on the parameter MUC2 , we could not distinguish subjects with CA from those with BE. The reason lied in the fact that MUC2 was presented in goblet cells of BE and CA.

Also, based on the parameter of VEGF, we could not distinguish subjects with CA from those with BE. The reason lied in the fact that the presence of VEGF was presented in BE and in the CA esophagus.

With Fisher exact test, we compared the expression of MUC2 between DY positive and DY negative subjects, then the difference in the intensity of VEGF between DY positive and DY negative and the difference in the intensity of HP. In all three analyzes between DY positive and DY negative we did not found a statistically significant diference. The reason probably lied in a small sample of subjects who had a positive finding of dysplasia. Based on severity of bacteria HP in the esophageal mucosa, we could distinguish subject with CA and those with BE, among which those with the CA had a smaller expression of HP.

Conclusion: MUC 2 positivity is characteristic for goblet cells of Barrett's esophagus, but not the only biomarker. VEGF is an indicator of angiogenesis in the mucosa of Barrett's esophagus, with / or without an IM and low grade DY. The role of H pylori was protecting to the mucosa of the esophagus. This dissertation indicates for more frequent intake of bioptic samples from the EG junction in patients with minimal endoscopic changes in the mucosa. Classic histopathologic analysis showed the benefit of the additional immunohistochemical analysis of MUC2 and VEGF, as indicators for development of an cancer. Teraphy with proton pump inhibitors is still basic protocol for the treatment, with the introduction and development of ablative techniques such as ASF, RFA, EMR.

Keywords: Barrett's oesophagus; Mucin core peptid 2; VEGF (vascular endothelial growth factor), Proton pump inhibitor (PPI).

10. LITERATURA

1. Van De Bovenkamp JH, Korteland-Van Male AM, Warson C, Büller HA, Einerhand AW, Ectors NL, Dekker J. Gastric-type mucin and TFF-peptide expression in Barrett's oesophagus is disturbed during increased expression of MUC2. *Histopathology*. 2003;42(6):555-65.
2. Couvelard A, Paraf F, Gratio V, Scoazec JY, Hénin D, Degott C, Fléjou JF. Angiogenesis in the neoplastic sequence of Barrett's oesophagus. Correlation with VEGF expression. *J Pathol*. 2000;192(1):14-8.
3. Burjonrappa SC, Reddimasu S, Nawaz Z, Gao X, Sharma P, Loggie B. Mucin expression profile in Barrett's, dysplasia, adenocarcinoma sequence in the esophagus. *Indian J Cancer*. 2007;44(1):1-5.
4. Pulanić R. Gastroezofagelana refluksna bolest. U: Vucelić B, urednik. *Gastroenterologija i hepatologija*. Zagreb: Medicinska naklada; 2002, str. 395 – 408.
5. Sleisenger and Fordtran's Gastroesophageal Reflux disease and It's Complications. U: Feldman M, Friedman LS, Brandt LJ, urednici. *Sleisenger and Fordtran's Gastrointestinal and Liver Disease*. 8 izd. Philadelphia: Saunders; 2006: 921 – 930.
6. Ono H, Kondo H, Gotoda T i sur. Endoscopic mucosal resection for treatment of early gastric cancer. *Gut* 2001;48:225-9.
7. Lippincott, Williams et Wilkins, *Medical Management of Malignant Disease*. U: Lippincott, Williams et Wilkins *The Washington Manual of Medical Therapeutics*. 31 izd. St.Louis, Missouri; str. 444.
8. Harrison, Mučnina, povraćanje i probavne tegobe. U: Ivančević Ž. *Principi interne medicine*, Split: Placebo d.o.o., 2008; str. 200.
9. Pulanić R. Gastroezofagealna refluksna bolest i ostale bolesti jednjaka. U: Vrhovac B. *Interna medicina*, Zagreb: Naklada Ljevak; 2003: 830 – 4.
10. Bonde P, Sui G, Dhara S, Wang J, Broor A, Kim IF, Wiley JE, Marti G, Duncan M, Jaffe. E, Montgomery E, Maitra A, Harmon JW. Cytogenetic characterization and gene expression profiling in the rat reflux-induced esophageal tumor model. *J Thorac Cardiovasc Surg*. 2007; 133: 763 – 9.
11. Hyun JJ, Hye SL, Nayoung K, Ryoung HN, Hyun C, Min SK. Predictable Marker for Regression of Barrett's Esophagus by Proton Pump Inhibitor Treatment in

- Korea. *J Neurogastroenterol Motil* 2013; 19(2): 210 – 218.
12. Pulanić R. Tumori jednjaka. U: Vucelić B, urednik. *Gastroenterologija i hepatologija*, Zagreb: Medicinska naklada; 2002. str. 245 – 442.
 13. MSD Priručnik dijagnostike i terapije. *Farmakoterapija želučane kiselosti*. 18. izd. Split: Placebo d.o.o.; 2010; str.124.
 14. MSD Priručnik dijagnostike i terapije. *Gastritis i peptički vried.* 18.izd. Split: Placebo d.o.o.; 2010; str. 116 – 117.
 15. Bergman JJ. Barrett's esophagus: Evaluation with Narrow Band Imaging [Internet]. [citirano 8.svibnja 2015.] Dostupno na: <http://www.uptodate.com/contents/barretts-esophagus-evaluation-with-narrow-band-imaging>.
 16. Watson JP, Bennett MK, Griffin SM, Matthewson K. The tissue effect of argon plasma coagulation on eosophageal and gastric mucosa. *Gastrointest Endosc.* 2000; 52: 342 – 5 .
 17. Brand E, Pearlman H. Electrosurgical debulking of ovarian cancer: a new technique using the argon beam coagulator. *Gynecol Oncol.* 1990; 39: 115 – 8.
 18. Daniell JF, Fisher B, Alexander W. Laparoscopic evaluation the argon beam coagulator.Initial report. *J Reprod Med.* 1993; 38: 121 – 6.
 19. Lewis RJ, Caccavale RJ, Sisler GE. VATS-argon beam coagulator treatment of diffuse end-stage bilateral bullous disease of the lung. *Ann Thorac Surg.* 1993; 55: 1394 – 8.
 20. Farin G, Grund KE. Technology of argon plasma coagulation with particular regard to endoscopic applications. *Endosc Surg.* 1994; 2: 71 – 7.
 21. Ginsberg GG, Barkun AN, Bosco JJ, Burdick JS, et al. The argon plasma coagulator. *Gastroinest Endosc.* 2002; 55: 807 – 10.
 22. Vargo JJ. Clinical applications of the argon plasma coagulator. *Gastroinest Endosc.* 2004; 59: 81 – 8.
 23. Overholt BF, Panjehpour M (Knoxville) What are the results of photodynamic therapy for Barrett's esophagus? *OESO books; vol 5. The Esophagogastric Junction (internet)* ,(citirano 15. prosinca 2014.). Dostupno na adresi: http://www.hon.ch/OESO/books/Vol_5_Eso_Junction/Articles/art272.html
 24. Rangunath K, Krasner N, Raman VS, Haqqani MT, Phillips CJ, Cheung I. Endoscopic ablation of dysplastic Barrett's oesophagus comparing argon plasma coagulation and photodynamic therapy: a randomized prospective trial assessing

- efficacy and cost-effectiveness. *Scand J Gastroenterol.* 2005; 40: 750 – 8.
25. Chen M, Cai E, Huang J, Yu P, Li K, et al. Prognostic value of vascular endothelial growth factor expression in patients with esophageal cancer: a systematic review and meta-analysis. *Cancer Epidemiol Biomarkers Prev.* 2012; 21: 1126 – 34.
 26. Pereira-Lima JC, Busnello JV, Saul C, Toneloto EB, Lopes CV, Rynkowski CB, Blaya C. High power setting argon plasma coagulation for the eradication of Barrett's esophagus. *Am J Gastroenterol.* 2000; 95: 1661 – 8 .
 27. Iveković H, Markoš P, Grubelić Ravić K. Mjesto i uloga endoskopske resekcije u liječenju novotvorina probavne cijevi. *MEDICUS.* 2012; 2: 197 – 201.
 28. Hu Y, Jones C, Gellersen O, Williams VA, Watson TJ, Peters JH. Pathogenesis of Barrett esophagus: deoxycholic acid up-regulates goblet-specific gene MUC2 in concert with CDX2 in human esophageal cells. *Arch Surg.* 2007; 142: 540 – 4.
 29. McIntire MG, Soucy G, Vaughan TL, Shahaafaei A, Odze RD. MUC2 is a highly specific marker of goblet cell metaplasia in the distal esophagus and gastroesophageal junction. *Am J Surg Pathol.* 2011; 35: 1007 – 13.
 30. Szachnowicz S, Cecconello I, Ribeiro U, Iriya K, El Ibrahim R, Takeda FR, et al. Mucin pattern reflects the origin of the adenocarcinoma in Barrett's esophagus: a retrospective clinical and laboratorial study. *World J Surg Oncol.* 2009; 7: 27.
 31. Rieder F, Biancani P, Harnett K, Yerian L, Falk GW. Inflammatory mediators in gastroesophageal reflux disease: impact on esophageal motility, fibrosis, and carcinogenesis. *Am J Physiol Gastrointest Liver Physiol.* 2010; 298: G571 – 81.
 32. Yuan J, Hernandez JC, Ratuapli SK, Ruff KC, De Petris G, Lam-Himlin DM, et al. Prevalence of buried Barrett's metaplasia in patients before and after radiofrequency ablation. *Endoscopy.* 2012; 44: 993 – 7.
 33. Moriyama N, Amano Y, Mishima Y, Okita K, Takahashi Y, Yuki T, et al. What is the clinical significance of stromal angiogenesis in Barrett's esophagus? *J Gastroenterology Hepatol.* 2008;23 Suppl 2: S210 – 5.
 34. Vascular endothelial growth factor [Internet]. [citirano 11. studenog 2013.] Dostupno na adresi: <http://en.wikipedia.org/wiki>.
 35. Wei Qu, Jin-Dong Fu, Fang Yang, Gong-Li Yang, Ya-Li Zhang, Xin-Ying Wang, et al. Clinical implications of PTEN and VEGF expression status, as well as microvessel density in esophageal squamous cell carcinoma. *Oncol Lett.* 2015;10:1409–1415.

36. Maley CC. Multistage carcinogenesis in Barrett's esophagus. *Cancer Lett.* 2007;245(1-2):22-32.
37. Steininger H, Pfofe DA, Müller H, Haag-Sunjic G, Fratianu V. Expression of CDX2 and MUC2 in Barrett's mucosa. *Pathol Res Pract.* 2005; 201: 573 – 577.
38. Damania D, Roy HK, Subramanian H, Weinberg DS, Rex DK, Goldberg MJ, et al. Nanocytology of rectal colonocytes to assess risk of colon cancer based on field cancerization. *Cancer Res.* 2012; 72: 2720 – 7.
39. Babu SD, Jayanthi V, Devaraj N, Reis CA, Devaraj H. Expression profile of mucins (MUC2, MUC5AC and MUC6) in Helicobacter pylori infected pre-neoplastic and neoplastic human gastric epithelium. *Mol Cancer.* 2006; 5:10.
40. Richter JE. The refractory GERD patient. *World Gastroenterology News.* 2007; 12: 11 – 13.
41. Saligram S, Tofteland N, Wani S, Gupta N, Mathur S, Vennalaganti P, et al. Long-term results of the mucosal ablation of Barrett's esophagus: efficacy and recurrence. *Endosc Int Open.* 2015; 3: E189–E194.
42. Türkmen IÇ, Başsüllü N, Uraz S, Yerdel MA, Memişoğlu R, Bülbül Doğusoy G. CDX2, COX2 and MUC2 expressions in Barrett's esophagus: can they be useful in determination of the dysplasia? *Turk Patoloji Derg.* 2012; 28(3): 251 – 8.
43. Wray A, Rice R, Love M. Endoscopic Ultrasound in Barrett's Oesophagitis with Dysplasia. *Ulster Med J.* 2012; 81(2):70–3.
44. Chaves P, Cruz C, Dias Pereira A, Suspiro A, de Almeida JC, Leitão CN, Soares J. Gastric and intestinal differentiation in Barrett's metaplasia and associated adenocarcinoma. *Dis Esophagus.* 2005; 18: 383 – 387.
45. Hahn HP, Blount PI, Ayuli K, Das KM, Souza R, Spechler S, Odze RD. Intestinal differentiation in metaplastic, nongoblet columnar epithelium in the esophagus. *Am J Surg Pathol.* 2009; 33: 1006 – 1015.
46. Fasanella KE, Bista RK, Staton K, Rizvi S, Uttam S, Zhao C, et al. Nuclear Nano-architecture Markers of Gastric Cardia and Upper Squamous Esophagus Detect Esophageal Cancer "Field Effect". *J Cancer.* 2013; 4: 626 – 34.
47. Fiocca R, Villani L, Tenti P, Solcia E, Cornaggia M, Frigerio B, Capella C. Characterization of four main cell types in gastric cancer: foveolar, mucopeptic, intestinal columnar and goblet cells. An histopathologic, histochemical and ultrastructural study of "early" and "advanced" tumours. *Pathol Res Pract.* 1987;182: 308 – 25.

48. Garud SS, Keilin S, Cai Q, Willingham FF. Diagnosis and management of Barrett's esophagus for the endoscopist. *Therap Adv Gastroenterol.* 2010; 3: 227–38.
49. Sharma VK, Crowell MD, Howden CW. Infection with *H. pylori* or CAGA+ *H. pylori* is protective against Barrett's esophagus and esophageal adenocarcinoma: A metaanalysis. *Gastroenterology* 2004; Suppl 2: A – 87.
50. Khor TS, Alfaro EE, Ooi EM, Li Y, Srivastava A, Fujita H, et al. Divergent expression of MUC5AC, MUC6, MUC2, CD10, and CDX-2 in dysplasia and intramucosal adenocarcinomas with intestinal and foveolar morphology: is this evidence of distinct gastric and intestinal pathways to carcinogenesis in Barrett Esophagus? *Am J Surg Pathol.* 2012; 36: 331 – 42.
51. Gastric Cancer (Carcinoma) Markers [Internet]. [citirano 11. studenoga 2013.] Dostupno na: <http://www.antibodybeyond.com>.

11. ŽIVOTOPIS

Melanija Ražov Radas rođena je 1970. godine u Zadru. Nakon završene srednje medicinske škole u Zadru nastavila je visoko obrazovanje na Medicinskom fakultetu Sveučilišta u Zagrebu. Diplomirala je 1996. godine. Povratkom u rodni grad Biograd na Moru završila je dvogodišnji staž te počela raditi u službi hitne medicinske pomoći, ambulanti obiteljske medicine te pedijatrijskoj ambulanti.

Specijalizaciju interne medicine započela je 2001. godine na Kliničkoj bolnici "Sestre milosrdnice" u Zagrebu gdje je u veljači 2006. godine položila završni ispit. Na istoj klinici 2009. godine završila je subspecijalističko usavršavanje iz područja gastroenterologije i hepatologije. Potom je slijedio Poslijediplomski doktorski studij Biomedicina i zdravstvo na Sveučilištu Josipa Jurja Strossmayera u Osijeku. Od 2007. godine stalni je suradnik na kolegijima: "Fiziologija" i "Medicina i turizam" na Odjelu za zdravstvene studije Sveučilišta u Zadru.

Jedna je od autorica udžbenika "Medicina i turizam" te je objavila više znanstvenih radova. Kao pozvani predavač sudjelovala je na brojnim medicinskim skupovima. Suradnica je na udžbeniku "Fiziologija" za studente sestrištva (u izradi).

Članica je HLK (Hrvatske liječničke komore), HGD (Hrvatskog gastroenterološkog društva), ECCO (European Crohn's and Colitis Organisation).

Zaposlena je u Općoj bolnici Zadar, kao specijalistica interne medicine – gastroenterolog. Voditeljica je OHBP-a i Centra za hitnu medicinu. Udana je i majka je jedne djevojčice.

BIOGRAPHICAL NOTE

Melanija Ražov Radas, was born in 1970 in Zadar.

After graduating at medical school in Zadar, continued higher education at the Medical School, University of Zagreb. After graduation, returning to her own town, Biograd na Moru. After two years training period, she started to work in the service of emergency medical assistance, family medicine and with pediatric population.

2001 started specialization in field of internal medicine, in Clinical hospital " Sisters of Mercy" in Zagreb, where she passed the final exam in February 2006. At the same clinic, three years later, ended sub specialist training in the field of gastroenterology and hepatology. Then followed postgraduate study Medicine and Health, on the University Osijek.

Since 2007 she has been an associate of the Health Studies in Zadar, department for "Physiology" and "Medicine and tourism".

She was one of the authors of textbooks "Medicine and tourism", published several scientific papers, participated in numerous medical conferences as an invited speaker. Assistant to the textbook "Physiology" for nursing students (under construction).

Member of the CMA (Croatian Medical Association), CSG (Croatian Society of Gastroenterology), ECCO (European Crohn's and Colitis Organisation).

She works in the General Hospital Zadar, as a specialist in field of internal medicine - gastroenterology, and she is head leader of integrated emergency hospital admissions and the Center for Emergency Medicine. Married, mother of one girl.

12. PRILOZI

12.1. Informirani pristanak i suglasnost bolesnika za sudjelovanje u pretragama

Istraživanje se provodi s ciljem otkrivanja mogućeg razvoja maligne (zloćudne) bolesti na mjestu oštećenog spoja jednjaka sa želucem. Oštećenje može nastati kao posljedica traume (udarac volana, podizanje teškog tereta itd.); infekcije (bakterije); utjecaja povrata kiseline u želudac; nošenje uske odjeće; sagnut ili sjedeći položaj pri radu; pušenja; uživanja alkoholnih pića itd.

Rezultati ovog istraživanja bi mogli pridonijeti uvođenju novih metoda za ispitivane tkiva zahvaćenog promjenama na mogući razvoj maligne bolesti prije nego ona nepovratno ošteti Vaš organizam. Protokol pregleda i pretraga, dakle dijagnostičko-terapijski protokol, provodi se redovito u sklopu otkrivanja i liječenja ove bolesti.

Prije nego pristupite pretrazi koja se zove ezofagogastroduodenoskopija (endoskopska pretraga jednjaka, želuca i dvanaesnika - EGD) i uzimanju uzoraka tkiva, pregledat će Vas liječnik gastroenterolog, objasniti način izvođenja pretrage, moguće komplikacije iste, a Vi ćete ispuniti GERB-upitnik (upitnik za gastroezofagealnu refluksnu bolest, Barrettov jednjak, karcinom jednjaka). Upitnik je pripremila endoskopska sekcije Hrvatskog gastroenterološkog društva. Nakon analize uzetih uzoraka tkiva ponovo ćete razgovarati s liječnikom radi metoda liječenja te praćenja Vašeg stanja, potrebe ponavljanja endoskopske pretrage i procjene Vašeg stanja nakon liječenja.

12.2 što je ezofagogastroduodenoskopija?

EGD je dijagnostička metoda koja se koristi za pregled sluznice jednjaka, želuca i dvanaesnika s pomoću savitljivog instrumenta, gastroskopa. Ova pretraga omogućava: slikanje navedenih organa, odstranjenje polipa, biopsije (uzimanje djelića tkiva za mikroskopski pregled), zaustavljanje krvarenja iz stjenke i širenje suženih dijelova jednjaka, postavljanje samoširećih umetaka na mjesto suženja te postavljanje tzv. PEG-a (perkutana gastrostoma) - mekana cjevčica za hranjenje bolesnika koji ne mogu gutati hranu, neovisno o razlogu ovoga poremećaja. Prije pretrage bolesnik ne smije ništa jesti za doručak, a večerati smije lagano kako bi želudac bio slobodan od hrane. Time se omogućuje pregled cijele sluznice i smanjuje opasnost od povraćanja. Pretraga se izvodi tako da se gastroskop uvede kroz usta u jednjak. Obično traje nekoliko minuta. Bolesnici je uglavnom izdrže bez problema, a osjetljiviji mogu prije zahvata primiti umirujuća sredstva. Gastroskopija je

sigurna pretraga, no u rijetkim slučajevima mogu se pojaviti komplikacije:

- alergijska reakcija na lokalni anestetik;
- perforacija jednjaka, želuca ili dvanaesnika;
- infekcija vrata, prsišta ili trbušne šupljine kao posljedica perforacije;
- krvarenje, posebice nakon odstranjenja polipa;
- upala pluća nakon udisanja povraćanog sadržaja;
- srčani infarkt i zastoj, poremećaji srčanog ritma (krajnje rijeke komplikacije);
- pad tlaka.

Poseban oprez je potreban u sljedećim slučajevima:

- trudnoća i dojenje;
- teška srčana, plućna i bubrežna bolest, šećerna bolest;
- AIDS;
- bolesti srčanih zalistaka, umjetni zalisci i premosnice;
- poremećaji zgrušavanja krvi i kada uzimate lijekove koji utječu na zgrušavanje krvi kao što su: Martefarin, Pelentan, Aspirin, Andol ili lijekove za reumatske tegobe (liječnik će vas uputiti da privremeno prekinete uzimanje navedenih lijekova)
- alergija na neki lijek.

12.3 Povjerljivost

Vaši osobni podatci neće biti objavljeni niti u jednom izvješću niti tiskovini koja će proizaći iz ovog istraživanja. Uvid u Vaše podatke imat će samo liječnik/istraživač i medicinsko osoblje koje će sudjelovati u izvođenju pretrage.

12.4 Vaša prava

Vaša odluka o sudjelovanju u ovom istraživanju je dragovoljna i odustajanje od sudjelovanja ne povlači za sobom nikakve posljedice. Ukoliko želite možete se povući iz ispitivanja u bilo kojem trenutku, bez posljedica i obveze obrazloženja.

Pažljivo sam pročitao/la i shvatio/la sve naprijed navedeno i na sva pitanja dobio/la zadovoljavajući odgovor od strane liječnika/ispitivača.

Datum: _____

Potpis bolesnika: _____

M. Ražov Radas, dr.med.

Internist-gastroenterolog

Informirajući se pristanak temelji na uputama „PODSJETNIKA ZA ISTRAŽIVAČA U SVEZI PRIPREME DOKUMENTA ZA DOBIVANJE PRISTANKA OBAVIJEŠTENE OSOBE“ za potrebe Etičkog povjerenstva za istraživanja - Medicinskog fakulteta Sveučilišta J. J. Strossmayera u Osijeku u svrhu prosudbe etičkih aspekata predloženoga istraživanja/odobrenja teme magistarskog i / ili doktorskog rada koje je izradila *prof.dr. sc. Biserka Belicza*.