

# Neurokirurško liječenje i karakteristike ozljeda glave uzrokovanih samoozljeđivanjem pištoljem za omamljivanje životinja

---

Mesarić-Čandrić, Luka

Master's thesis / Diplomski rad

2017

Degree Grantor / Ustanova koja je dodijelila akademski / stručni stupanj: **Josip Juraj Strossmayer University of Osijek, Faculty of Medicine / Sveučilište Josipa Jurja Strossmayera u Osijeku, Medicinski fakultet**

Permanent link / Trajna poveznica: <https://um.nsk.hr/um:nbn:hr:152:546874>

Rights / Prava: [In copyright](#) / [Zaštićeno autorskim pravom](#).

Download date / Datum preuzimanja: **2024-12-26**



Repository / Repozitorij:

[Repository of the Faculty of Medicine Osijek](#)



**SVEUČILIŠTE JOSIPA JURJA STROSSMAYERA U OSIJEKU  
MEDICINSKI FAKULTET OSIJEK**

**Studij medicine**

**Luka Mesarić-Čandrić**

**NEUROKIRURŠKO LIJEČENJE I  
KARAKTERISTIKE OZLJEDA GLAVE  
UZROKOVANIH  
SAMOOZLJEĐIVANJEM PIŠTOLJEM  
ZA OMAMLJIVANJE ŽIVOTINJA**

**Diplomski rad**

**Osijek, 2017.**



**SVEUČILIŠTE JOSIPA JURJA STROSSMAYERA U OSIJEKU  
MEDICINSKI FAKULTET OSIJEK**

**Studij medicine**

**Luka Mesarić-Čandrić**

**NEUROKIRURŠKO LIJEČENJE I  
KARAKTERISTIKE OZLJEDA GLAVE  
UZROKOVANIH  
SAMOOZLJEĐIVANJEM PIŠTOLJEM  
ZA OMAMLJIVANJE ŽIVOTINJA**

**Diplomski rad**

**Osijek, 2017.**

Rad je ostvaren na Klinici za neurokirurgiju Kliničkog bolničkog centra Osijek.

Mentor rada: doc. dr. sc. Božidar Muršić, dr. med.

Rad ima 39 listova, 11 tablica i 6 slika

## **Predgovor**

*Zahvaljujem svom mentoru, doc. dr. sc. Božidaru Muršiću, na uloženom strpljenju, trudu i stručnom vodstvu u izradi ovog diplomskog rada.*

*Mnogo hvala i mom ocu, prof. dr. sc. Josipu Mesariću, koji je dao veliki doprinos u statističkoj obradi podataka.*

*Posebnu zahvalu dugujem svojoj obitelji zbog beskrajnog strpljenja i bezuvjetne podrške tijekom cijelog mog školovanja. Dragi roditelji, hvala Vam što ste tako dobri uzori i izvor nepresušne mudrosti i ljubavi. Sve ste ono što se nadam da ću i sam postati.*

*Na kraju, zahvaljujem svojoj djevojci, vjernim prijateljima i kolegama, zbog kojih će mi završetak studija, okrunjen ovim diplomskim radom, ostati u najljepšem sjećanju.*



# KAZALO

POPIS KRATICA .....	II
POPIS TABLICA.....	III
POPIS SLIKA .....	IV
1. Uvod.....	1
1.1. Pištolj za omamljivanje stoke prije klanja.....	1
1.2. Rana.....	3
1.3. Dijagnostika i liječenje.....	4
1.4. Intracerebralni hematom i intraventrikularno krvarenje .....	6
1.5. Glasgowska ljestvica za procjenu kome.....	7
2. Hipoteza .....	8
3. Ciljevi .....	9
4. Ispitanici i metode .....	10
4.1. Ustroj studije .....	10
4.2. Ispitanici .....	10
4.3. Metode.....	10
4.4. Statističke metode .....	11
5. Rezultati .....	12
5.1. Osnovna obilježja ispitanika .....	12
5.2. Raspodjela ispitanika prema vrijednosti GCS-a i lokalizaciji ulazne rane .....	13
5.3. Raspodjela ispitanika prema prisutnosti intracerebralnog hematoma i intraventrikularnog krvarenja .....	14
5.4. Raspodjela ispitanika prema ishodu liječenja .....	16
5.4.1. Lokalizacija ulazne rane i ishod liječenja .....	16
5.4.2. GCS vrijednosti i ishod liječenja.....	18
5.4.3. Prisutnost IC hematoma i IV krvarenja i ishod liječenja .....	18
5.5. Raspodjela ispitanika prema prisutnosti neurološkog deficita .....	19
5.5.1. Lokalizacija ulazne rane i vrsta neurološkog deficita kod preživjelih pacijenata ..	19
5.5.2. Prisutnost IC hematoma i IV krvarenja i vrste neurološkog deficita .....	19
6. Rasprava .....	21
7. Zaključci.....	24
8. Sažetak .....	25
9. Summary .....	26
10. Literatura .....	28
11. Životopis.....	30



## **POPIS KRATICA**

KBC – klinički bolnički centar

CT – računalna tomografija

GCS – engl. *Glasgow Coma Scale*

IV – intraventrikularno

IC – intracerebralno

## POPIS TABLICA

<b>Tablica 1 – Raspodjela pacijenata prema godinama prijema na liječenje u KBC-u</b>	
<b>Osijek</b> .....	12
<b>Tablica 2 – Raspodjela pacijenata prema vrijednosti GCS-a</b> .....	13
<b>Tablica 3 – Raspodjela pacijenata prema lokalizaciji ulazne rane.</b> .....	13
<b>Tablica 4 – Vrijednosti GCS pri prijemu i lokalizacija ulazne rane</b> .....	14
<b>Tablica 5 – Prisutnost intracerebralnog hematoma i intraventrikularnog krvarenja</b> ....	14
<b>Tablica 6 – Raspodjela IC hematoma i IV krvarenja u odnosu na lokalizaciju ulazne rane</b> .....	15
<b>Tablica 7 – Raspodjela pacijenata prema ishodu liječenja i lokalizaciji ulazne rane</b> .....	17
<b>Tablica 8 – Raspodjela broja pacijenata prema smrtnom ishodu (preživljenju) i vrijednosti GCS-a</b> .....	18
<b>Tablica 9 – Raspodjela prisutnosti IC hematoma i IV krvarenja i preživljenja (smrtnosti) pacijenata</b> .....	18
<b>Tablica 10 – Raspodjela preživjelih pacijenata prema lokalizaciji ulazne rane i postojanju i vrsti neurološkog deficita</b> .....	19
<b>Tablica 11 – Raspodjela pacijenata prema prisutnosti IC hematoma i IV krvarenja i neurološkog deficita kod preživjelih pacijenata</b> .....	20

## POPIS SLIKA

<b>Slika 1 – Pištolj za omamljivanje stoke .....</b>	<b>1</b>
<b>Slika 2 – Sastavni i rezervni dijelovi pištolja za omamljivanje stoke .....</b>	<b>2</b>
<b>Slika 3 – CT snimka mozga (transverzalni presjek) pokazuje slobodne koštane fragmente u mozgovnom tkivu (crveni krugovi).....</b>	<b>5</b>
<b>Slika 4 - CT snimka mozga (transverzalni presjek) pokazuje intraventrikularno krvarenje (crvena strjelica) i intracerebralni hematoma (žuta strjelica). .....</b>	<b>6</b>
<b>Slika 5- CT snimka mozga (transverzalni presjek) pokazuje strijelni kanal frontalno. Vidljivi su koštani fragmenti u mozgovnom tkivu (plave strjelice) i zrak u strijelnom kanalu (zelene strjelice). .....</b>	<b>16</b>
<b>Slika 6- CT snimka mozga (transverzalni presjek) pokazuje strijelni kanal temporalno lijevo. Vidljivi su koštani fragmenti u mozgovnom tkivu (plave strjelice), krvarenje u ventriklima (crvene strjelice) i zrak u strijelnom kanalu (zelene strjelice). .....</b>	<b>17</b>

## 1. Uvod

U medicinskoj literaturi slučajna ranjavanja, ubojstva iz nehaja i ubojstva s namjerom izrazito su rijetka, dok je većina takvih ozljeda posljedica samoranjavanja u samoubilačkoj namjeri (1, 2). Osobe koje su pokušale suicid pištoljem za omamljivanje stoke uglavnom su osobe koje su u profesionalnom radu u doticaju sa životinjama poput mesara, uzgajivača stoke, radnika u klaonici, veterinara i sl. Te osobe u svakodnevnom radu imaju pristup navedenom oruđu i obučene su za rukovanje pištoljem za omamljivanje životinja. Takav pištolj dostupan je u slobodnoj prodaji u specijaliziranim trgovinama. Također je važno napomenuti kako u Republici Hrvatskoj nije potrebna dozvola za korištenje tog oruđa, iako je riječ o potencijalno opasnom alatu.

### 1.1. Pištolj za omamljivanje stoke prije klanja

Mesarski je pištolj specifično oruđe čija je svrha onesvijestiti životinju uzrokujući lezije moždanih struktura kako bi naposljetku životinja iskrvarila pri klanju. Pištolj za omamljivanje s penetrirajućim klinom (Slika 1) alat je koji se u mesoprerađivačkoj industriji koristi za omamljivanje stoke pri klanju i predstavlja mehaničku metodu omamljivanja stoke prije klanja (3). Glavni zadatak tog oruđa jest da snažnim udarcem u čelo izbací klin kako bi onesvijestio životinju prije klanja.

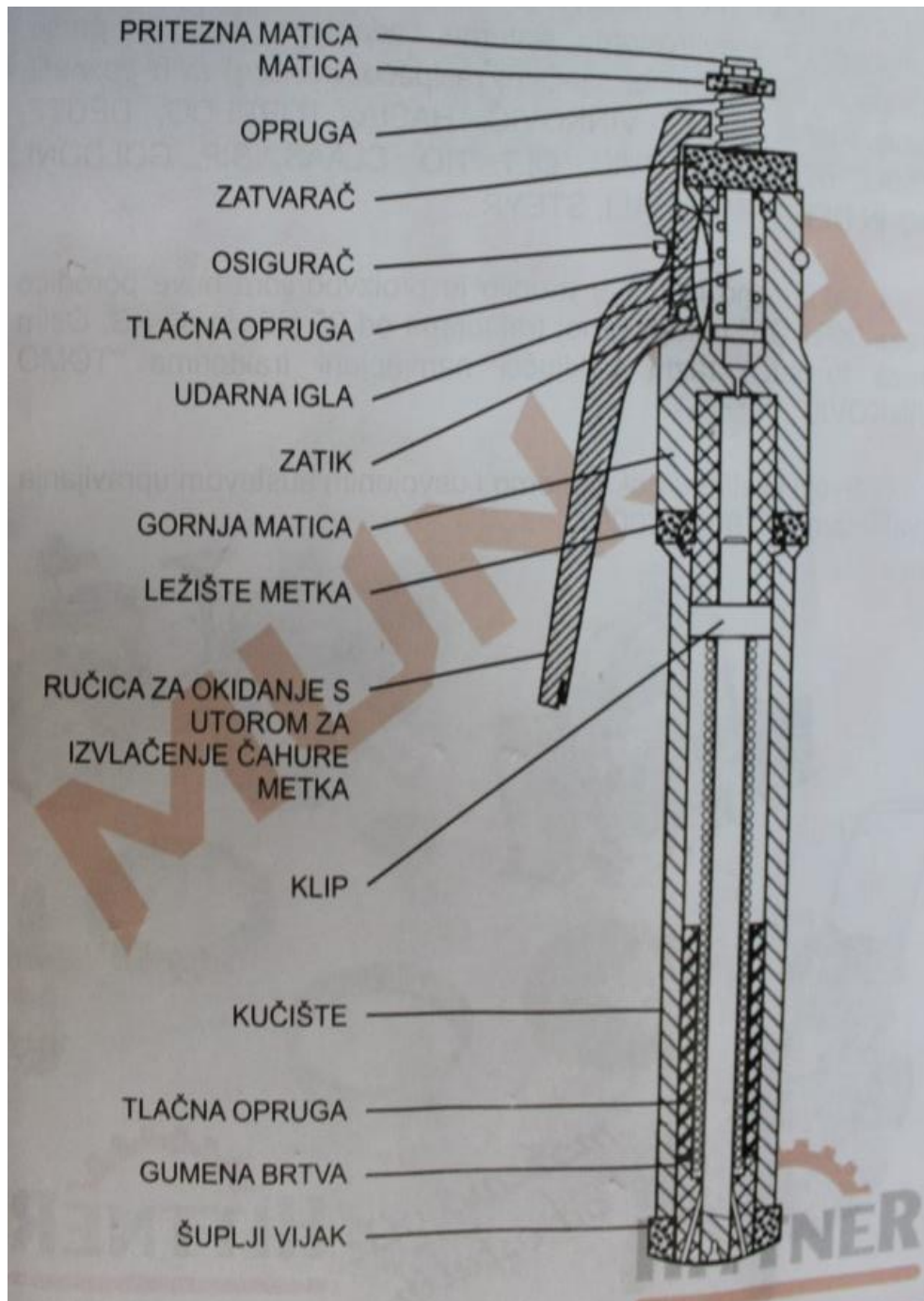


*Slika 1 – Pištolj za omamljivanje stoke*

*Izvor: Fotografija u vlasništvu autora.*

## 1. Uvod

Klin je obično napravljen od nehrđajućih legura kao što je nehrđajući čelik te je smješten unutar cijevi pištolja. Klin je na stisak okidača pokrenut prema naprijed djelovanjem stlačenog zraka ili ispucane patrone s barutnim punjenjem. Nakon što je klin pogodio čelo stoke predviđene za klanje, opruga vraća klin unutar cijevi. Proksimalno proširenje i gumena brtva sprječavaju daljnje slobodno gibanje ispucane patrone s barutnim punjenjem (Slika 2).



Slika 2 – Sastavni i rezervni dijelovi pištolja za omamljivanje stoke

Izvor: Fotografija u vlasništvu autora.

Unazad nekoliko godina češće su u upotrebi električne metode omamljivanja stoke, stoga je ozljeđivanje pištoljem za omamljivanje, namjerno ili slučajno, danas rijedak, ali ipak prisutan fenomen (4).

Pištolji za omamljivanje napravljeni su na način da ozljeda nastaje jedino ako je klin ispaljen s udaljenosti manje od 10 centimetara, što u pravilu odgovara dužini klina. Drugim riječima, rana nastaje iz neposredne blizine i obično je posljedica samoranjanja, iako je u literaturi opisan i slučaj ubojstva (1).

## 1.2. Rana

Stariji modeli pištolja za omamljivanje stoke prisutni su na tržištu desetljećima te su već opisani slučajevi sa smrtnim ishodom u forenzičkoj literaturi. Oni obuhvaćaju najčešće samoubojstva, iako postoje slučajevi slučajnih ranjavanja i ubojstava. Lezije nastale djelovanjem takvog oruđa variraju ovisno o modelu. U literaturi su opisani slučajevi gdje je ozljeda nastala korištenjem starijih tipova mesarskog pištolja koji ima dva do četiri ispusna otvora za plin koji se oslobađa pri pucanju iz tog oruđa, što za posljedicu ima drukčiji izgled rane (5). Budući da su otvori za plin smješteni na prednjoj strani neposredno pokraj otvora kroz koji prolazi klin upotreba takvih oruđa obično ostavlja kružne barutne tragove na koži pokraj ulazne penetrantne rane koju proizvodi udar klina. Noviji modeli mesarskog pištolja imaju otvore za plin smještene sa strana pa taj patognomonični znak nedostaje – na mjestu penetracije prisutna je samo rana uzrokovana probijanjem klina, što se na prvi pogled može interpretirati kao rana nastala djelovanjem vatrenog oružja, malog kalibra, iz veće udaljenosti (6, 7).

Na mjestu udarca klina obično nastaje rana kružnog oblika promjera 1 cm, što je sukladno širini klina. Rubovi rane pravilni su, kontuzirani te uvrnuti prema unutra. U dubini rane nalazi se koštani defekt na mjestu penetracije klina koji se nastavlja u moždano tkivo u obliku kanala. Kanal koji ostavlja klin ispunjavaju jedan ili više koštanih fragmenata, krv, konkvasirani moždani parenhim, zrak te koža i moguće, ovisno o lokalizaciji, vlasi kose. Dužina spomenutog kanala obično je duža od klina za nekoliko centimetara zbog koštanih fragmenata koji djeluju kao sekundarni projektili (3).

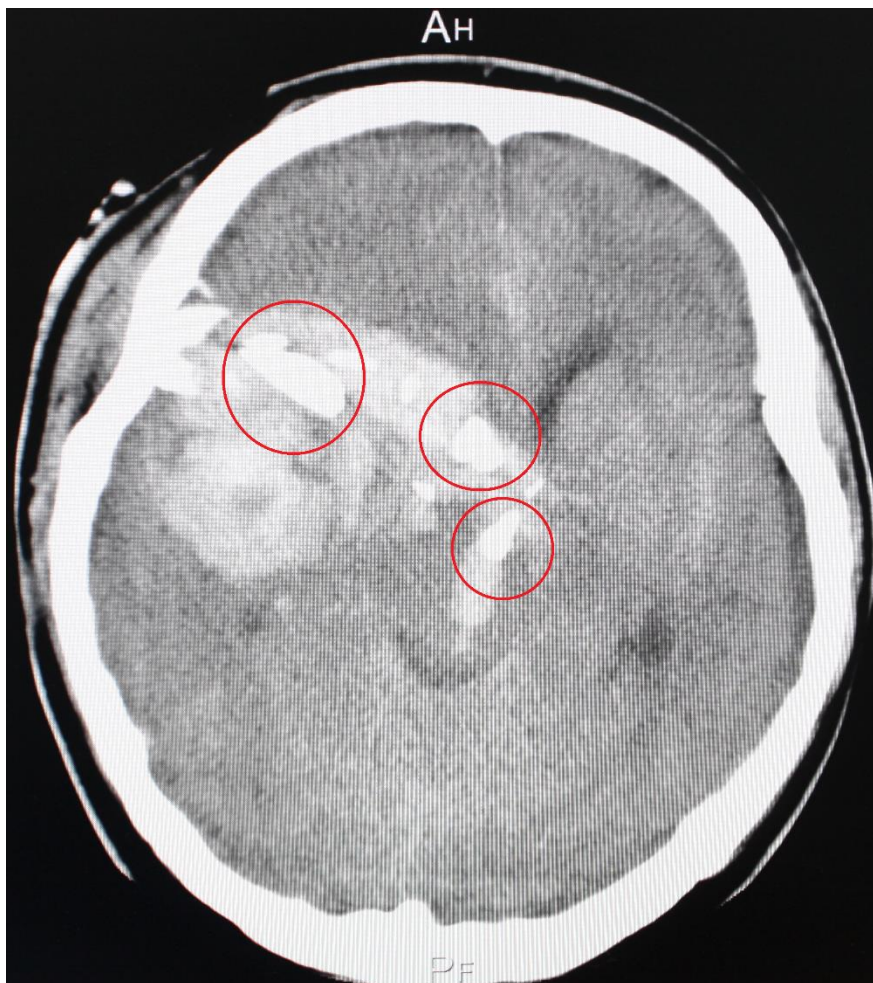Rana nastala djelovanjem novijeg pištolja za omamljivanje razlikuje se od rana uzrokovanih vatrenim oružjem i starijim modelom pištolja za omamljivanje u nekoliko specifičnih karakteristika:

## 1. Uvod

1. izostaju ogarotine oko kružne rane uzrokovane klinom
2. umjesto nepravilne ulazne rane tipične za vatrena oružja, nalazimo kružnu pravilnu leziju koja slijepo završava te odgovara dužini klina
3. ne postoji izlazna rana na lubanji kao ni zrno metka, što isključuje vatrena oružja
4. prisutnost izvrnutog reznja (flap) vezivnog tkiva, što je u korelaciji sa stražnjim rubom rane koji nastaje zbog izvlačenja klina iz lubanje. Rana se sastoji od pojedinačne ulazno-izlazne lezije (4).

### 1.3. Dijagnostika i liječenje

Neizostavna dijagnostička metoda pri samoranjavanju pištoljem za omamljivanje stoke je CT mozga zbog verifikacije broja, veličine i smještaja koštanih fragmenata u intrakranijskom prostoru (Slika 3) (8). CT se također koristi u dijagnostičke svrhe kako bi se odredila opsežnost intracerebralnog i intraventrikularnog krvarenja (9). Liječenje ozljeda nanesenih pištoljem za omamljivanje stoke svodi se na primarnu obradu rane, što uključuje uzimanje rubnog dijela kože za patohistološku analizu na čestice baruta (u svrhu materijalnog dokaza u slučaju sudskog postupka), proširivanje otvora u kosti u smislu manje ili veće kraniotomije te evakuaciju intracerebralnog hematoma i uklanjanje djelića kože, kose, nečistoća i dostupnih koštanih fragmenata iz strijelnog kanala. Naposljetku se vrši zatvaranje tvrde moždane ovojnice. U slučajevima težih ozljeda s većim intracerebralnim krvarenjem potrebno je učiniti i veću kraniotomiju (ovisno o mjestu ulazne rane) te nakon evakuacije hematoma zaustaviti i krvarenje iz razdora većih krvnih žila (10). Ako se razvio jači edem potrebno je napraviti dekompresijsku kraniotomiju. Sve koštane fragmente nije potrebno uklanjati – potrebno je ukloniti samo one koji su dostupni pri evakuaciji hematoma, a nalaze se unutar strijelnog kanala (11, 12).



*Slika 3 – CT snimka mozga (transverzalni presjek) pokazuje slobodne koštane fragmente u mozgovnom tkivu (crveni krugovi).*

*Izvor: Medicinska dokumentacija sadržana u arhivu Klinike za neurokirurgiju KBC-a Osijek.*

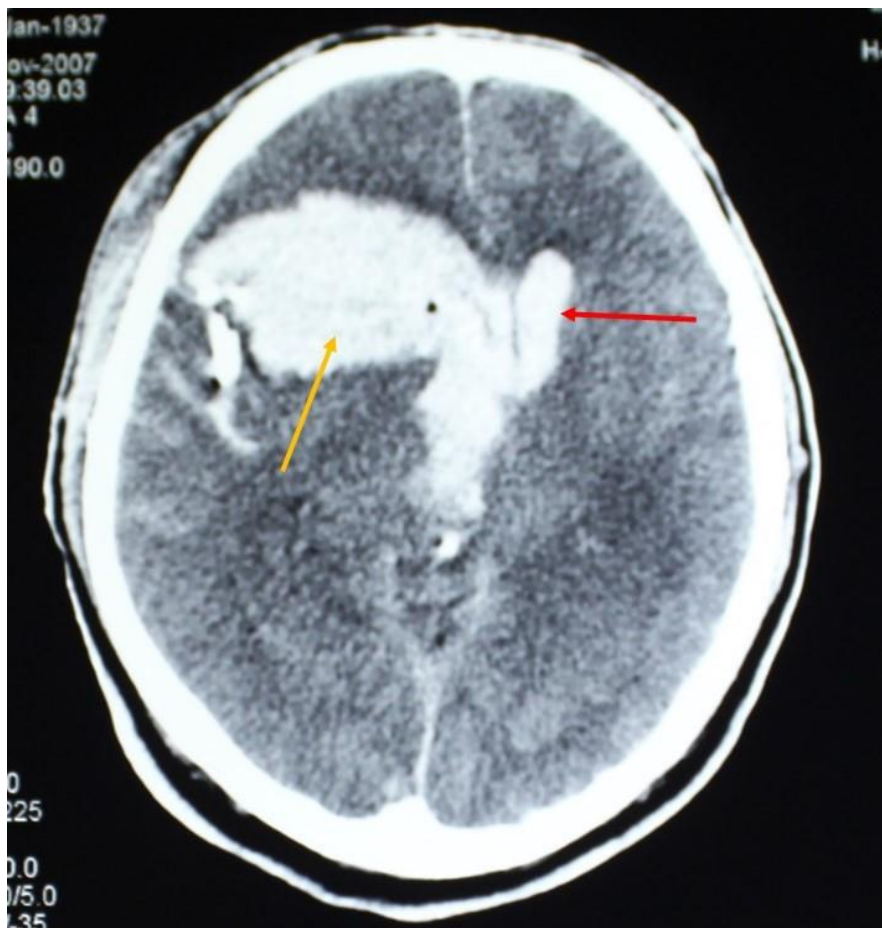
Uklanjanje koštanih fragmenata koji su smješteni duboko u moždanom tkivu dovelo bi do razvoja dodatnih lezija mozgovnog tkiva i mogućeg razvoja novog neurološkog deficita. Kod slučajeva s intraventrikularnim krvarenjem postavlja se vanjska likvorska drenaža tijekom nekoliko dana dok se ne počne drenirati likvor bez primjesa krvi (13). Poslijeoperativno, u slučaju respiratorne insuficijencije, pacijent se liječi u jedinici intenzivnog liječenja. Kao i kod ozljeda nanesenih vatrenim oružjem, od samog početka liječenja primjenjuje se terapija antibioticima širokog spektra, a u slučaju razvoja meningitisa ciljana antibiotska terapija prema nalazima antibiograma. Kod slučajeva dobrog ili potpunog kognitivnog oporavka, zbog pokušaja suicida, provodi se liječenje u suradnji s psihijatrom i psihologom. Nakon tri do šest mjeseci koštani defekt nastao nakon kraniotomije zatvara se koštanim poklopcem načinjenim od koštanog cementa (poli-metilmetakrilat) (14).



#### 1.4. Intracerebralni hematom i intraventrikularno krvarenje

Intracerebralni hematom (Slika 4) označava nakupinu krvi unutar moždanog tkiva koja može nastati usljed penetrirajućih ili zatvorenih ozljeda. Kasnije, uz to stanje, mogu se razviti povećanje intrakranijskog tlaka, subfalcina ili transtentorijska hernijacija i zatajenje moždanog debla, osobito kod hematoma koji se nalazi unutar temporalnog režnja velikog mozga ili hematoma unutar malog mozga (15).

Intraventrikularno je krvarenje (Slika 4) krvarenje unutar moždanog ventrikularnog sustava gdje se stvara cerebrospinalni likvor koji potom cirkulira prema subarahnoidnom prostoru. Može nastati usljed traume ili od krvarenja prilikom hemoragijskog moždanog udara. Većina intraventrikularnih krvarenja sekundarne je etiologije i nastaje kao širenje iz postojećeg intraparenhimatoznog ili subarahnoidalnog krvarenja koje prate opsežne ozljede moždanog tkiva (16).



*Slika 4 - CT snimka mozga (transverzalni presjek) pokazuje intraventrikularno krvarenje (crvena strjelica) i intracerebralni hematom (žuta strjelica).*

*Izvor: Medicinska dokumentacija sadržana u arhivu Klinike za neurokirurgiju KBC-a Osijek.*

## 1.5. Glasgowska ljestvica za procjenu kome

Glasgowska ljestvica za procjenu kome (engl. *Glasgow coma scale* – GCS) neurološka je skala kojom se procjenjuje kvantitativno stanje svijesti neposredno nakon ozljede mozga. Prilikom procjene pacijentu se pripisuju bodovi koji se dobiju prilikom zbrajanja vrijednosti triju parametara, nakon čega se donosi konačna procjena stanja svijesti. Zbrajaju se vrijednosti najboljeg očnog, govornog i motoričkog odgovora. Najbolji se očni odgovor vrednuje brojkama od 1 do 4, pri čemu broj 1 označava da pacijent ne otvara oči, 2 da pacijent otvara oči na bolni podražaj, 3 da otvara oči na glasovnu naredbu i 4 da oči otvara spontano. Govorni odgovor vrednujemo brojkama od 1 do 5, pri čemu 1 označava da govorni odgovor ne postoji, 2 da pacijent odgovara nerazumljivim zvukovima, 3 da odgovara nekoherentno i besmisleno, 4 da odgovara zbunjeno i dezorijentirano te 5 da pacijent odgovara normalno i orijentirano. Motorički odgovor vrednujemo brojkama od 1 do 6, pri čemu vrijedi da je 1 nepostojanje motoričkog odgovora, 2 prisutnost odgovora u obliku ekstenzije na bolni podražaj, 3 prisutnost odgovora fleksijom na bolni podražaj, 4 pojava da se pacijent odmiče od bolnog podražaja, 5 lokalizacija bolnog podražaja i konačno, 6 označava stanje u kojem pacijent prati zadane naredbe. Zbrajanjem se dolazi do konačnih rezultata pri čemu zbroj 15 – 13 označava blagi i plitki poremećaj svijesti, 12 – 9 srednje teški poremećaj svijesti (sopor) te 8 – 3 teški poremećaj svijesti (koma) (15).

## 2. Hipoteza

### **2. Hipoteza**

Na temelju specifičnosti ozljeda glave nanesenih mehaničkim oruđem za omamljivanje stoke moguće je predvidjeti smrtni ishod ranjavanja. Lokalizacija ulazne rane, GCS vrijednosti pri prijemu nakon ranjavanja te prisutnost intracerebralnog hematoma i intraventrikularnog krvarenja mogu poslužiti kao prognostički pokazatelji ishoda liječenja nakon samoranjavanja pištoljem za omamljivanje stoke.

### 3. Ciljevi

Prikazati specifičnosti kranio cerebralnih ozljeda nastalih samoranjavanjem pištoljem za omamljivanje životinja. Analizirati pojedine karakteristike ozljeda kao što su lokalizacija ulazne rane, prisutnost koštanih fragmenata u intrakranijskom prostoru, intrakranijskog hematoma i intraventrikularnog krvarenja te komplikacije u smislu nastanka neurološkog deficita.

Povezati lokalizaciju ulazne rane, intrakranijski hematom, intraventrikularno krvarenje, procjenu stanja svijesti pri prijemu (GCS) s ishodom liječenja.

Preživjelim pacijentima procjenit će se neurološki deficit pri otpustu koji će se kategorizirati u tri stupnja (bez deficita, blagi neurološki deficit ili teški neurološki deficit).

Usporedit će se lokalizacija ulazne rane, procjena stanja svijesti (GCS) pri prijemu te prisutnost intrakranijskog hematoma s težinom neurološkog deficita preživjelih pacijenata.

## 4. Ispitanici i metode

### 4.1. Ustroj studije

Istraživanje je ustrojeno i provedeno kao presječna studija.

### 4.2. Ispitanici

Istraživanje je provedeno na Klinici za neurokirurgiju KBC-a Osijek uz odobrenje Etičkog povjerenstva za istraživanja Medicinskog fakulteta Sveučilišta Josipa Jurja Strossmayera u Osijeku.

Ispitanici su bili bolesnici liječeni na Klinici za neurokirurgiju od 1. siječnja 1995. do 31. prosinca 2016. godine.

Kriterij uključivanja u istraživanje bio je klinički i dijagnostički potvrđena i liječena traumatska ozljeda glave nastala samoranjavanjem pištoljem za omamljivanje stoke.

Bolesnici u istraživanju nisu aktivno sudjelovali, već su podatci potrebni za istraživanje preuzeti iz njihove medicinske dokumentacije sadržane u arhivu Klinike za neurokirurgiju uz zajamčenu i u potpunosti zaštićenu tajnost njihovih podataka.

### 4.3. Metode

Istraživani parametri bili su: opći demografski podatci (dob, spol), mjesto ulazne rane, poremećaj svijesti pri prijemu na Kliniku, prisutnost koštanih fragmenata unutar kranija, prisutnost intracerebralnog hematoma i intraventrikularnog krvarenja, prisutnost komorbiditeta, preživljenje i postojanje neurološkog deficita pri otpustu s odjela.

U svrhu kliničke i prognostičke važnosti, ispitanici su prema mjestu ulazne rane podijeljeni u tri skupine: oni s ranom u frontalnom, temporalnom i parijetalnom području.

Poremećaj svijesti kvantificiran je nakon primitka na Kliniku za neurokirurgiju Kliničkog bolničkog centra Osijek pomoću Glasgowske ljestvice za procjenu kome (engl. *Glasgow coma scale*, GCS).

Neurološki je deficit grupiran u 3 kategorije: bez deficita, blagi i teški neurološki deficit. Neurološki je deficit procijenjen nakon liječenja, pri otpustu s Klinike, a zabilježene su promjene u neurološkim funkcijama ispitanika nakon završenog liječenja.

#### 4.4. Statističke metode

Kategorijski podatci predstavljani su apsolutnim i relativnim frekvencijama, a numerički podatci opisani su središnjim mjerama raspršenosti (srednja vrijednost, mod i medijan). Za testiranje nultih hipoteza i razlike kategorijalnih varijabli koristit će se  $\chi^2$  testovi (Pearsonov  $\chi^2$  i Fisherov egzaktni test.) P vrijednosti bit će u pravilu dvostrane, a razina značajnosti postaviti će se na  $\alpha = 0,05$ .

Za statističku analizu korišten je statistički program SPSS tvrtke IBM inačice 23.0.

## 5. Rezultati

### 5.1. Osnovna obilježja ispitanika

Tijekom dvadesetdvo godišnjeg razdoblja na odjelu neurokirurgije KBC-a Osijek zbog ozljeda nastalih samoranjavanjem pištoljem za omamljivanje stoke liječeno je ukupno 14 pacijenata. Samoranjavanje je završilo smrtnim ishodom kod 8/14 pacijenata, dok ih je 6/14 preživjelo. Svi su pacijenti muškog spola, medijana dobi 43,5 (interkvartilnog raspona od 36,5 do 58,5 godina) u rasponu od 17 do 73 godine. Dva su pacijenta razvila komplikacije u smislu infekcije – jedan pacijent intracerebralni apsces lijevog frontalnog režnja, a jedan pacijent gnojni meningitis.

Od 6 preživjelih pacijenata, 4 pri otpustu nije imalo neuroloških deficita, jedan je imao blagi neurološki deficit s potrebnom podrškom pri kretanju, a jedan je imao teški neurološki deficit u obliku teške ljevostrane hemipareze. Tijekom promatranog razdoblja samo su u tri godine bila po dva pacijenata, dok je u ostalim godinama samo po jedan pacijent (Tablica 1).

**Tablica 1 – Raspodjela pacijenata prema godinama prijema na liječenje u KBC-u Osijek**

Godina obrade	Broj slučajeva
1995.	2/ 14
1999.	1/ 14
2000.	1/ 14
2002.	2/ 14
2003.	1/ 14
2006.	1/ 14
2007.	1/ 14
2009.	1/ 14
2012.	1/ 14
2014.	1/ 14
2016.	2/ 14
Ukupno	14/ 14

Od navedenih 14 pacijenata, 7 ih je imalo pridružene komorbiditete. Dva pacijenta patili su od psihoze, jedan od konverzivne psihoneuroze s kroničnim alkoholizmom, jedan od epilepsije s

poremećajem osobnosti, jedan od respiratorne infekcije, jedan od hipertenzije, a jedan je pacijent bio u akutnom alkoholiziranom stanju. Kod svih pacijenata bili su prisutni koštani fragmenti unutar kranija.

## 5.2. Raspodjela ispitanika prema vrijednosti GCS-a i lokalizaciji ulazne rane

GCS je pri primitku kod 4/14 pacijenata imao vrijednost 15, kod 3/14 pacijenata vrijednost 14, kod jednog pacijenta vrijednost 10, kod jednog pacijenta vrijednost 5, kod 2/14 pacijenata vrijednost 4 te kod 3/14 pacijenata vrijednost 3 (Tablica 2).

**Tablica 2 – Raspodjela pacijenata prema vrijednosti GCS-a**

GCS pri prijemu	Broj slučajeva
3	3/ 14
4	2/ 14
5	1/ 14
10	1/ 14
14	3/ 14
15	4/ 14
Total	14 /14

Kod 6/14 pacijenata mjesto ulazne rane nalazilo se u frontalnom području, kod 6/14 u temporalnom području, kod jednog pacijenta u parijetalnom području i kod jednog na parijeto-temporalnom prijelazu. (Za daljnju statističku analizu slučaj u kojem je ranjavanje izvedeno u parijeto-temporalnom prijelazu uzima se kao da je izvedeno u temporalnom području) (Tablica 3).

**Tablica 3 – Raspodjela pacijenata prema lokalizaciji ulazne rane.**

Lokalizacija ulazne rane	Broj slučajeva
Frontalno	6/ 14
Temporalno	7/ 14
Parijetalno	1/ 14
Ukupno	14/ 14



## 5. Rezultati

Značajno niže vrijednosti GCS-a pri prijemu imaju ispitanici s temporalnom lokalizacijom ulazne rane, dok su značajno više vrijednosti kod frontalne lokalizacije ( $\chi^2$  test = 22,22, df = 10, p = 0,01) (Tablica 4).

**Tablica 4 – Vrijednosti GCS pri prijemu i lokalizacija ulazne rane**

		Kategorija ulazne rane			Ukupno	P*
		Frontalno	Temporalno	Parijetalno		
GCS pri prijemu	3	1/6	2/7	0	3/14	<b>0,01</b>
	4	0	2/7	0	2/14	
	5	0	1/7	0	1/14	
	10	0	0	1/1	1/14	
	14	1/6	2/7	0	3/14	
	15	4/6	0	0	4/14	
Ukupno		6/6	7/7	1/1	14/14	

\* $\chi^2$  test

### 5.3. Raspodjela ispitanika prema prisutnosti intracerebralnog hematoma i intraventrikularnog krvarenja

Dva pacijenta nisu imala hematome niti krvarenja, kod jednog pacijenta bio je prisutan intracerebralni hematoma, ni kod jednog samostalno intraventrikularno krvarenje, a kod 11/14 intracerebralni hematoma s intraventrikularnim krvarenjem.

Pacijenti s intraventrikularnim (IV) krvarenjem značajnije imaju i intracerebralni hematoma (Fisherov egzakti test, P = 0,03) (Tablica 5).

**Tablica 5 – Prisutnost intracerebralnog hematoma i intraventrikularnog krvarenja**

		Broj pacijenata u odnosu na IV krvarenje			P*
		Da	Ne	Ukupno	
IC hematoma	Da	11/11	1/3	12/14	<b>0,03</b>
	Ne	0	2/3	2/14	
Ukupno		11/11	3/3	14/14	

\*Fisherov egzakti test

Kod frontalne lokalizacije ulazne rane nema značajne razlike s obzirom na učestalost IC hematoma i IV krvarenja. Kod temporalne lokalizacije svih 7/7 pacijenata imaju IC hematoma i IV krvarenje, kao i jedan ispitanika koji je parijetalne lokalizacije (Tablica 6).

**Tablica 6 – Raspodjela IC hematoma i IV krvarenja u odnosu na lokalizaciju ulazne rane**

	Broj pacijenata u odnosu na IC hematoma			P*
	Da	Ne	Ukupno	
<b>Frontalna lokalizacija</b>				
Ima IV krvarenje	3/4	0	3/6	0,44
Nema IV krvarenje	1/4	2/2	3/6	
Ukupno	4/4	2/2	6/6	
<b>Temporalna lokalizacija</b>				
Ima IV krvarenje	7/7	0	7/7	-
Nema IV krvarenje	0	0	0	
Ukupno	7/7	0	7/7	
<b>Parijetalna lokalizacija</b>				
Ima IV krvarenje	1/1	0	1/1	-
Nema IV krvarenje	0	0	0	
Ukupno	1/1	0	1/1	

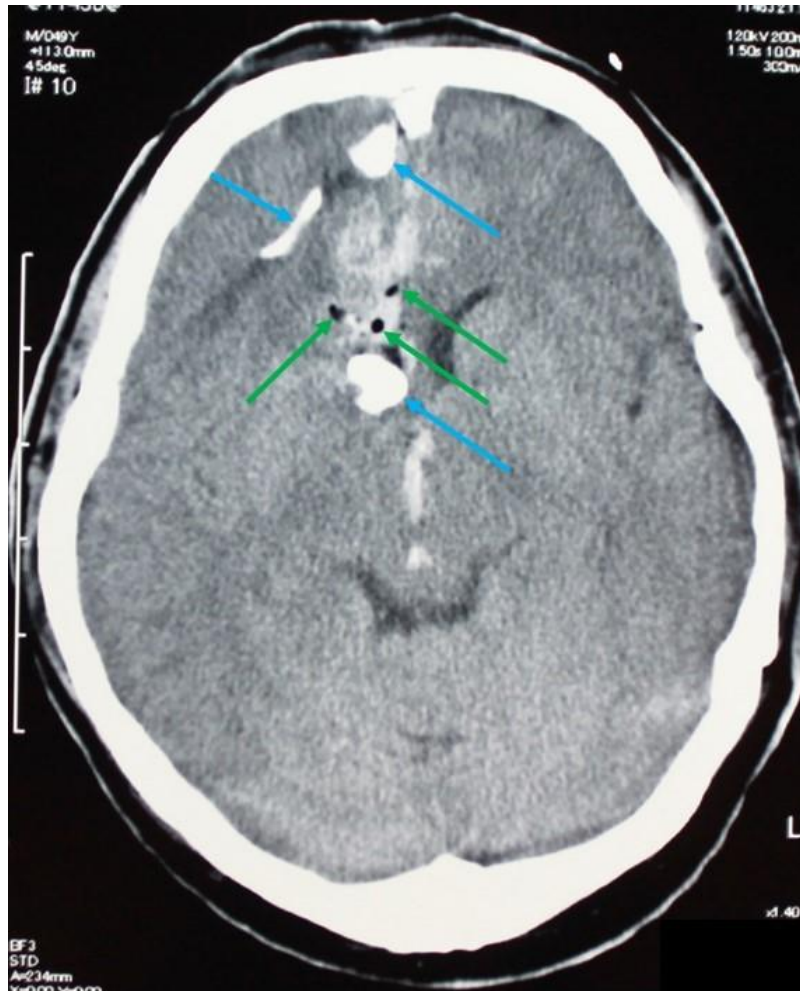
\*Fisherov egzaktni test

Pretpostavka o jednakosti varijance u pojavi IC hematoma potvrđena je F-testom neovisnosti uzoraka pri frontalnoj i temporalnoj lokalizaciji ulazne rane, dok je razlika varijance potvrđena t-testom za pojavu IV krvarenja i lokalizaciju ulazne rane (temporalnu i frontalnu).

## 5.4. Raspodjela ispitanika prema ishodu liječenja

### 5.4.1. Lokalizacija ulazne rane i ishod liječenja

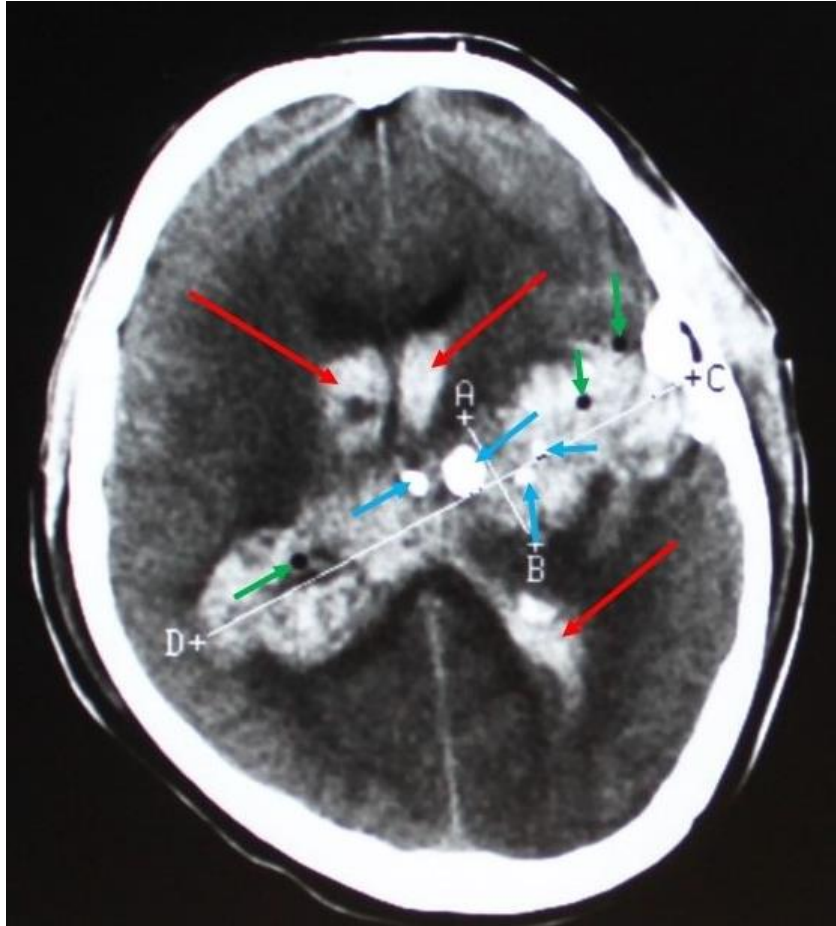
Pozitivan ishod liječenja (preživljenje) značajniji je kod pacijenata s frontalnom lokalizacijom ulazne rane (Slika 5), dok je negativan ishod (smrt) značajniji kod pacijenata s temporalnom



Slika 5- CT snimka mozga (transverzalni presjek) pokazuje strijelni kanal frontalno. Vidljivi su koštani fragmenti u mozgovnom tkivu (plave strjelice) i zrak u strijelnom kanalu (zelene strjelice).

Izvor: Medicinska dokumentacija sadržana u arhivu Klinike za neurokirurgiju KBC-a Osijek.

lokalizacijom ulazne rane (Slika 6). Pacijent s parijetalnom lokalizacijom imao je smrtni ishod ( $\chi^2 = 7,097$ ,  $df = 2$ ,  $p = 0,03$ ) (Tablica 7).



Slika 6- CT snimka mozga (transverzalni presjek) pokazuje strijelni kanal temporalno lijevo. Vidljivi su koštani fragmenti u mozgovnom tkivu (plave strijelice), krvarenje u ventriklima (crvene strijelice) i zrak u strijelnom kanalu (zelene strijelice).

Izvor: Medicinska dokumentacija sadržana u arhivu Klinike za neurokirurgiju KBC-a Osijek.

**Tablica 7 – Raspodjela pacijenata prema ishodu liječenja i lokalizaciji ulazne rane**

Lokalizacija ulazne rane	Broj pacijenata u odnosu na ishod liječenja			P*
	Smrt	Preživljenje	Ukupno	
Frontalno	1/8	5/6	6/14	<b>0,03</b>
Temporalno	6/8	1/6	7/14	
Parijetalno	1/8	0	1/14	
Ukupno	8/8	6/6	14/14	

\* $\chi^2$  test

## 5. Rezultati

### 5.4.2. GCS vrijednosti i ishod liječenja

Značajno su češće pozitivan ishod liječenja imali pacijenti s većim GCS-om pri prijemu ( $\chi^2 = 11,278$ ,  $df = 5$ ,  $p = 0,04$ ) (Tablica 8).

**Tablica 8 – Raspodjela broja pacijenata prema smrtnom ishodu (preživljenju) i vrijednosti GCS-a**

		Broj pacijenata u odnosu na ishod liječenja		Ukupno	P*
		Smrt	Preživljenje		
GCS pri prijemu	3	3/8	0	3/14	<b>0,04</b>
	4	2/8	0	2/14	
	5	1/8	0	1/14	
	10	1/8	0	1/14	
	14	1/8	2/6	3/14	
	15	0	4/6	4/14	
Ukupno		8/8	6/6	14/14	

\* $\chi^2$  test

### 5.4.3. Prisutnost IC hematoma i IV krvarenja i ishod liječenja

Od ukupno 11/14 pacijenata s IV krvarenjem negativan ishod liječenja imalo je 8/11 pacijenata, dok je 3/11 preživjelo. U skupini pacijenata bez IV krvarenja sva tri pacijenata preživjela su (Tablica 9).

**Tablica 9 – Raspodjela prisutnosti IC hematoma i IV krvarenja i preživljenja (smrtnosti) pacijenata**

	Broj pacijenata u odnosu na ishod liječenja			P*
	Smrt	Preživljenje	Ukupno	
Ima IV krvarenje				
Ima IC hematom	8/8	3/3	11/11	0,055* <b>0,024**</b>
Nema IC hematom	0	0	0	
Ukupno	8/8	3/3	11/11	
Nema IV krvarenje				
Ima IC hematom	0	1/3	1/3	-
Nema IC hematom	0	2/3	2/3	
Ukupno	0	3/3	3/3	

\*Fisherov egzaktni test

\*\* $\chi^2$  test

$\chi^2$  test pokazuje da postoji statistički značajna razlika u preživljenju u odnosu na prisutnost IV krvarenja.

## 5.5. Raspodjela ispitanika prema prisutnosti neurološkog deficita

### 5.5.1. Lokalizacija ulazne rane i vrsta neurološkog deficita kod preživjelih pacijenata

Od pacijenata s pozitivnim ishodom njih 4/6 je bez neurološkog deficita, a po 1/6 pacijenata ima blagi ili teški neurološki deficit, bez značajne razlike prema skupinama (Tablica 10).

**Tablica 10 – Raspodjela preživjelih pacijenata prema lokalizaciji ulazne rane i postojanju i vrsti neurološkog deficita**

Neurološki deficit	Broj pacijenata u odnosu na lokalizaciju ulazne rane			P*
	Frontalno	Temporalno	Ukupno	
Bez neurološkog deficita	4/5	0	4/6	0,33* <b>0,05**</b>
Blagi neurološki deficit	1/5	0	1/6	
Teški neurološki deficit	0	1/1	1/6	
Ukupno	5/5	1/1	6/6	

\*Fisherov egzaktni test

\*\* $\chi^2$  test

$\chi^2$  test pokazuje da postoji statistički značajna razlika u nastajanju i težini neurološkog deficita u odnosu na lokalizaciju ulazne rane.

### 5.5.2. Prisutnost IC hematoma i IV krvarenja i vrste neurološkog deficita

U skupini pacijenata s IV krvarenjem, bez neurološkog deficita su 2/6 ispitanika, a 1/6 ima teški neurološki deficit. Kod ispitanika koji nemaju IV krvarenje, jedan pacijent je s blagim neurološkim deficitom i s IC hematomom, dok su 2/3 pacijenta bez neurološkog deficita i bez IC hematoma (Tablica 11).

## 5. Rezultati

**Tablica 11 – Raspodjela pacijenata prema prisutnosti IC hematoma i IV krvarenja i neurološkog deficita kod preživjelih pacijenata**

	Broj pacijenata u odnosu na IC hematom				p*
	Bez neurološkog deficita	Blagi neurološki deficit	Teški neurološki deficit	Ukupno	
Ima IV krvarenje					
Ima IC hematom	2/2	0	1/1	3/6	-
Nema IC hematom	0	0	0	3/6	
Ukupno	2/2	0	1/1	6/6	
Nema IV krvarenje					
Ima IC hematom	0	1/1	0	1/3	0,33
Nema IC hematom	2/2	0	0	2/3	
Ukupno	2/2	1/1	0	3/3	

\*Fisherov egzaktni test

## 6. Rasprava

U ovom su istraživanju promatrane osobitosti ozljeda nastalih pri samoranjavanju u glavu pištoljem za omamljivanje stoke. Istraživana je povezanost osobitosti pojedinih pokazatelja poput mjesta ulazne rane, GCS-a pri prijemu i postojanja intracerebralnog hematoma i/ili intraventrikularnog krvarenja, s preživljenjem i nastankom te opsegom neurološkog deficita.

Ozljeda nastala kao posljedica samoranjavanja pištoljem za omamljivanje životinja specifična je i kompleksna ozljeda s nizom posljedica.

U našem uzorku svi pacijenti imali su prisutne koštane fragmente unutar kranija nakon ranjavanja. Takav je nalaz u skladu s tipičnom ozljedom nastalom prilikom ovakvoga samoranjavanja, kako je opisano u stranoj literaturi (1-5,7).

Istraživanja na životinjama pokazuju da prodiranje klina kroz lubanju obično uzrokuje neposredan gubitak svijesti, ovisno o lokalizaciji ozljede. Neki modeli, ipak, pokazuju da takva ozljeda ne mora uzrokovati gubitak svijesti te da je moguć oporavak moždanih funkcija nakon ozljeđivanja. To objašnjava i sposobnost oporavka čovjeka nakon takve ozljede. Strana literatura opisuje slučaj pokušaja suicida pri kojemu je osoba pokušala suicid koristeći pištolj za omamljivanje životinja više uzastopnih puta (7).

Ozljeda mozga pištoljem za omamljivanje stoke rijetko završava neposrednom smrću, a daljnje preživljenje ovisi o više čimbenika uključujući intracerebralni hematom, intraventrikularno krvarenje, GCS pri primitku, prisutnost komorbiditeta i drugo. Ipak valja napomenuti, iako je neposredna smrt rijetka, da je ukupni mortalitet visok (17).

Istraživanje je pokazalo da osobe kod kojih je mjesto ulazne rane temporalno područje imaju visok mortalitet. Smrtni ishod pojavio se kod većine (6 od 8) osoba čija je ulazna rana bila u temporalnom području. Liječenje pojedinačnih pacijenata kod kojih je ulazna rana bila na parijetalnom području i na parijetalno-temporalnom prijelazu završilo je također smrtnim ishodom. Suprotno tome, pacijenti koji su samoranjavanjem napravili ulaznu ranu na frontalnom području većinom (5 od 6) su preživjeli. Mjesto ulazne rane potencijalno se može uzeti kao prognostički znak za ishod liječenja pri ovom specifičnom ranjavanju, unatoč malom broju pacijenata obrađenom u ovom istraživanju. Također, treba istaknuti da je kod trećine (2 od 6) preživjelih pacijenata utvrđen neurološki deficit nakon zbrinjavanja, odnosno neposredno prije otpusta iz bolnice. Blagi neurološki deficit u obliku nemogućnosti potpunog samostalnog kretanja utvrđen je kod jednog pacijenta čije je mjesto ulazne rane bilo frontalno područje, dok



## 6. Rasprava

je teški neurološki deficit u smislu teške lijevostrane hemipareze razvio pacijent čija je ulazna rana locirana u temporalnom području. S obzirom na visoku smrtnost kod osoba koje su samoranjavanjem napravili rane u temporalnom području naspram one kod osoba čija je ulazna rana bila frontalno područje, ne čudi podatak da je i neurološki deficit koji razvija osoba s ranom u temporalnom području puno teži od onog gdje je ta lokacija smještena frontalno.

Nadalje, bitan čimbenik koji utječe na preživljenje može biti prisutnost intracerebralnog hematoma i intraventrikularnog krvarenja.

Najveći dio pacijenata (11 od 14) pri samoranjavanju posljedično razvija intracerebralni hematom u strijelnom kanalu (i uz njega) s interventrikularnim krvarenjem, a samo se kod malog broja (2 od 14) ozljeda ne komplicira krvarenjem ili je prisutan samo intracerebralni hematom (1 od 14).

Svi pacijenti (6 od 6) čija je lokalizacija ulazne rane temporalno područje, kao i jedna osoba čija je ta lokalizacija temporalno-parijetalni prijelaz, razvili su intracerebralni hematom s intraventrikularnim krvarenjem, što ne čudi s obzirom na bogatu arterijsku opskrbu temporalnog režnja mozga. Pri otvorenoj traumi poput ove, arterije pucaju i uzrokuju opsežna krvarenja koja naposljetku rezultiraju pojavom intracerebralnog hematoma i intraventrikularnog krvarenja te konačno ishemijskih promjena koje trajno oštećuju moždani parenhim i ponekad vode u moždanu smrt. Pola pacijenata (3 od 6) čija je ulazna rana frontalno područje razvili su kao posljedicu samoranjavanja intracerebralni hematom s intraventrikularnim krvarenjem, kod jednog pacijenta razvio se samostalni intracerebralni hematom, dok trećina pacijenata (2 od 6) pri samoranjavanju nije razvila niti hematom kao ni intraventrikularno krvarenje. Iako je frontalni režanj također irigiran velikim arterijama, krvarenje i hematom nisu prisutni u velikom broju kao kod rana nastalih u temporalnom području. Razlog tomu može biti putanja kojom se strijelni kanal proteže pri frontalnom samoranjavanju, pri kojem klin iz pištolja za omamljivanje prolazi kroz sinuse i moždano tkivo paralelno s krvnim žilama ne oštećujući ih kao pri prolasku kroz temporalno područje, kad je kanal okomito postavljen naspram velikih opskrbnih arterija (18). Unatoč navedenom, na temelju raspoloživog broja slučajeva, nije se pokazalo da postoji statistički značajna razlika u postojanju intracerebralnog hematoma, ali postoji razlika u postojanju intraventrikularnog krvarenja između navedenih lokalizacija ulaznih rana.

Kao posljednji prognostički pokazatelj analizirana je povezanost preživljenja nakon samoranjavanja s Glasgowskom ljestvicom za procjenu kome.

GCS pri prijemu korelira s preživljenjem u našem uzorku ispitanika. Uvjerljiva većina pacijenata (6 od 7) koji su pri prijemu imali blagi poremećaj svijesti (GCS 15 – 13) preživjeli su, dok su svi pacijenti (6 od 6) čiji je GCS pri prijemu odgovarao teškom poremećaju svijesti, umrli. Takvi rezultati zapaženi su i prilikom slične analize povezanosti GCS-a s mortalitetom pri traumatskoj ozljedi glave u stranoj literaturi (19, 20).

Treba naglasiti da lokalizacija ulazne rane, osim što je usko povezana s preživljenjem, krvarenjem i prisutnošću neurološkog deficita kod preživjelih, također korelira s GCS-om pri prijemu. Kod većine (5 od 6) pacijenata čija je ulazna rana frontalno područje, GCS odgovara višim vrijednostima te se nalazi unutar spektra blagog poremećaja svijesti, dok to nije slučaj kod pacijenata gdje je ulazna rana temporalno područje, kod kojega je zapaženo da je većina pacijenata (4 od 6) pri prijemu bila u stanju teškog poremećaja svijesti.

Primjećeno je da je nešto više od trećine pacijenata (5 od 14) uz postojeću traumu glave imalo i komorbiditet u smislu kvalitativnih poremećaja svijesti. Ta stanja uključuju akutno alkoholizirano stanje, psihoze, epilepsiju s poremećajem osobnosti i kronični alkoholizam. Njihov mogući utjecaj na samoranjavanje podloga je za buduća znanstvena istraživanja.

## 7. Zaključci

Na temelju dobivenih rezultata ovog istraživanja doneseni su sljedeći zaključci:

1. Osobe kod kojih je mjesto ulazne rane temporalno područje imaju visok mortalitet.
2. Osobe kod kojih je mjesto ulazne rane frontalno područje imaju viši stupanj preživljenja.
3. Pacijenti koji su pri prijemu imali nizak GCS, odnosno onaj koji odgovara teškom poremećaju svijesti, imaju visok mortalitet.
4. Pacijenti koji su pri prijemu imali visok GCS, odnosno onaj koji odgovara blagom ili plitkom poremećaju svijesti, imaju visok stupanj preživljenja.
5. Kod pacijenata koji su pri samoranjavanju razvili intracerebralni hematoma s intraventrikularnim krvarenjem javlja se visok mortalitet.
6. Lokalizacija ulazne rane, GCS vrijednosti pri prijemu te prisutnost intracerebralnog hematoma i intraventrikularnog krvarenja mogu poslužiti kao prognostički pokazatelj ishoda liječenja pri samoranjavanju u glavu pištoljem za omamljivanje stoke.

## 8. Sažetak

**CILJ ISTRAŽIVANJA:** Prikazati specifičnosti kraniocerebralnih ozljeda nastalih samoranjavanjem pištoljem za omamljivanje životinja. Povezati lokalizaciju ulazne rane, intrakranijski hematom, intraventrikularno krvarenje te procjenu stanja svijesti pri prijemu (GCS) s ishodom liječenja i postojanjem neurološkog deficita.

**NACRT STUDIJE:** Istraživanje je oblikovano kao presječna studija.

**ISPITANICI I METODE:** Ispitanici su bili bolesnici liječeni u Klinici za neurokirurgiju KBC-a Osijek od 1. siječnja 1995. do 31. prosinca 2016. godine s klinički i dijagnostički potvrđenom traumatskom ozljedom glave nastalom pri samoranjavanju pištoljem za omamljivanje stoke.

**REZULTATI:** Tijekom dvadesetdvo godišnjeg razdoblja na odjelu neurokirurgije KBC-a Osijek zbog ozljeda nastalih samoranjavanjem pištoljem za omamljivanje stoke liječeno je ukupno 14 pacijenata. Od 6 preživjelih pacijenata 2 pri otpustu imaju neurološki deficit. Od 6 pacijenata kod kojih je mjesto ulazne rane frontalno područje 5 je preživjelo, a 1 je razvio blagi neurološki deficit. Od 7 pacijenata kod kojih je mjesto ulazne rane bilo temporalno područje preživio je 1, te je razvio teški neurološki deficit. Od 11 pacijenata kod kojih je bio prisutan intracerebralni hematom s intraventrikularnim krvarenjem preživilo je 3, a jedan od njih razvio je teški neurološki deficit. 6 od 7 pacijenata koji su pri prijemu imali blagi poremećaj svijesti (GCS 15 – 13) preživjeli su, dok je svih 7 pacijenata čiji je GCS pri prijemu odgovarao srednjem (GCS 12 – 9) ili teškom (GCS 8 – 3) poremećaju svijesti, umrlo.

**ZAKLJUČAK:** U istraživanom uzorku uočeno je da lokalizacija ulazne rane, GCS vrijednosti pri prijemu te prisutnost intracerebralnog hematoma i intraventrikularnog krvarenja mogu poslužiti kao prognostički pokazatelj ishoda liječenja pri samoranjavanju u glavu pištoljem za omamljivanje stoke.

**KLJUČNE RIJEČI:** neurološki deficit, pištolj za omamljivanje stoke, samoranjavanje, traumatska ozljeda glave

## 9. Summary

### **Neurosurgical treatment and characteristics of head injuries self-inflicted by captive bolt pistol**

**OBJECTIVES:** The aim of this study was to show distinctions of self-inflicted craniocerebral injuries made with a captive bolt pistol. Furthermore, the goal was to analyse entry point of wound, presence of loose bone fragments in intracranial space, intracranial haematoma and intraventricular hemorrhage as well as the connection of the entry point of wound, intracranial haematoma, intraventricular hemorrhage and Glasgow coma scale with the treatment outcome. The presence of neurological deficits in surviving patients was evaluated before discharge. Finally, the relationship between the entry point of wound, intracranial haematoma, intraventricular hemorrhage and Glasgow coma scale was compared.

**STUDY DESIGN:** The study is structured as a twenty two-year cross-sectional study.

**METHODS AND PARTICIPANTS:** The subjects were patients treated at the Department of Neurosurgery, University Hospital Centre Osijek from January 1<sup>st</sup> 1995 till December 31<sup>st</sup> 2016 for clinically and diagnostically confirmed head trauma self-inflicted with a captive bolt pistol.

**RESULTS:** During the twenty two-year period, 14 patients were treated due to self-inflicted head trauma with a captive bolt pistol. All the patients were male. 6 patients survived the trauma. 4 of surviving patients didn't show signs of neurological deficits, 1 developed a minor neurological deficit (he needed support while moving) and 1 developed a severe neurological deficit (left sided hemiparesis). 5 patients with frontal region entry point survived the trauma with 1 of them developing a minor neurological deficit. 1 of 7 patients with temporal region entry point survived the trauma and developed severe neurological deficit. Single patient with parietal region entry point didn't survive. 2 patients that didn't develop intracerebral haematoma nor intraventricular haemorrhage survived without developing neurological deficit. Single patient that developed only intracerebral haematoma survived with neurological deficit. 3 of 11 patients that developed intracerebral haematoma as well as intraventricular hemorrhage survived with 1 of them developing a severe neurological deficit. 6 patients whose GCS score was 13 or higher survived, while 7 patients with GCS score of 12 or lower died.

**CONCLUSION:** This study indicates that GCS score as well as the presence of intracerebral haematoma and intraventricular haemorrhage can serve as prognostic factors regarding head injuries self-inflicted by captive bolt pistol.

**KEY WORDS:** captive bolt pistol; neurological deficit; self-inflicted; traumatic head injury

## 10. Literatura

1. Betz P, Pankratz H, Penning R, Eisenmenger W. Homicide with a captive bolt pistol. *Am J Forensic Med Pathol.* 1993 Mar;14(1):54–7.
2. Weedn VW, Mittleman RE. Stud guns revisited: report of a suicide and literature review. *J Forensic Sci* 1984;29:670–8.
3. Oikonomou A, Astrinakis M, Birbilis T, Pavlidis P, Prassopoulos P. Head trauma by captive bolt gun. *BMJ Case Rep.* 2011;2011.
4. Ventura F, Blasi C, Celesti R. Suicide with the latest type of slaughterer's gun. *Am J Forensic Med Pathol.* 2002 Dec;23(4):326–8.
5. Cenicerros A, Besteiro B, Rodriguez A, Gago E, Hurtado A, Galeiras R. Brain injury by captive bolt pistol. *J Emerg Med.* 2012 Dec;43(6):e477–478.
6. Viola L, Costantinides F, Di Nunno C, Battista GM, Di Nunno N. Suicide with a butcher's bolt. *J Forensic Sci.* 2004 May;49(3):595–7.
7. Pircher R, Geisenberger D, Perdekamp MG, Neukamm M, Pollak S, Schmidt U, i sur. Suicide with two makes of captive-bolt guns (livestock stunners) fired simultaneously to the forehead. *Int J Legal Med.* 2017 Jan 20;1–8.
8. Bullock R, Golek J, Blake G. Traumatic intracerebral hematoma--which patients should undergo surgical evacuation? CT scan features and ICP monitoring as a basis for decision making. *Surg Neurol.* 1989 Sep;32(3):181–7.
9. Saito N, Hito R, Burke P, Sakai O. Imaging of Penetrating Injuries of the Head and Neck:Current Practice at a Level I Trauma Center in the United States. *The Keio Journal of Medicine.* 2014;63(2):23–33.
10. Hinson H, Hanley D, Ziai W. Management of Intraventricular Hemorrhage. *Current Neurology and Neuroscience Reports.* 2010;10(2):73–82.
11. Alain J, Lavergne P, St-Onge M, D'Astous M, Côté S. Bilateral nail gun traumatic brain injury presents as intentional overdose: A case report. *CJEM.* 2017;1–4.
12. American Association of Neurological Surgeons. Traumatic Brain Injury. Dostupno na adresi: <http://www.aans.org/Patients/Neurosurgical-Conditions-and-Treatments/Traumatic-Brain-Injury> Datum pristupa: 24. 8. 2017.
13. Morita T, Maki Y, Yamada D, Ishibashi R, Chin M, Yamagata S. External Ventricular Drainage Preceding the Removal of a Nail from the Intracranial Space as a Safe

- Management Strategy for Predicted Secondary Intraventricular Hemorrhage. *World Neurosurgery*. 2017.
14. Shah A, Jung H, Skirboll S. Materials used in cranioplasty: a history and analysis. *Neurosurgical Focus*. 2014;36(4):E19.
  15. Beers MH, Porter RS, Jones TV, Kaplan JL, Berkwits M, ur. *The Merck manual of diagnosis and therapy*. 18. izd. Whitehouse Station (NJ): Merck Research Laboratories; 2006.
  16. Hinson H, Hanley D, Ziai W. Management of Intraventricular Hemorrhage. *Current Neurology and Neuroscience Reports*. 2010;10(2):73-82.
  17. Gnjidić Z, Kubat M, Malenica M, Sajko T, Radić I, Rumboldt Z. Epidemiological, forensic, clinical, and imaging characteristics of head injuries acquired in the suicide attempt with captive bolt gun. *Acta Neurochir (Wien)*. 2002;144(12):1271-7.
  18. Purves D, Augustine GJ, Fitzpatrick D, Katz LC, LaMantia AS, McNamara JO, Williams SM, ur. *Neuroscience*. 2. izd. Sunderland (MA): Sinauer Associates; 2001.
  19. Khan AD, Elseth AJ, Head B, i sur. Indicators of Survival and Favorable Functional Outcomes after Decompressive Craniectomy: A Multi-Institutional Retrospective Study. *Am Surg*. 2017;83(8):836-841.
  20. Khalili H, Niakan A, Ghaffarpasand F, Kiani A, Behjat R. Outcome Determinants of Decompressive Craniectomy in Patients with Traumatic Brain Injury; A Single Center Experience from Southern Iran. *Bull Emerg Trauma*. 2017;5(3):190-196.



## 11. Životopis

### 11. Životopis

Luka Mesarić - Čandrlić

Medicinski fakultet Osijek

J. Huttlera 4, 31000 Osijek

lmcandrlic@mefos.hr

Datum i mjesto rođenja:

20. prosinca 1990., Osijek

Kućna adresa:

Zagrebačka 6, 31 000 Osijek

+385959058812

l.mesaric.candrlic@gmail.com

#### OBRAZOVANJE:

1997. – 2005.: Osnovna škola Antuna Mihanovića u Osijeku

2005. – 2009.: II. Gimnazija Osijek (jezična gimnazija)

2009. – 2017.: Medicinski fakultet u Osijeku, studij medicine

#### STRUČNE AKTIVNOSTI:

2014. – Sudjelovao na I. Simpoziju Medicinske bioinformatike u Osijeku

2015. – Certifikat jednomjesečne studentske IFMSA profesionalne razmjene na Odjelu za neurokirurgiju, Kliničke sveučilišne bolnice u Amsterdamu, Nizozemska

#### AKTIVNOST U STUDENTSKIM UDRUGAMA:

2009. – Volontirao u studentskom projektu pod imenom „wecanhelphelp“ za pomoć siromašnim obiteljima

2009. – 2015. – Provođenje radionica o spolno prenosivim bolestima u srednjim školama kao član studentske udruge CroMSIC Osijek

2011. – Sudjelovao u realizaciji akcije „Svjetski dan KOPB-a“

2012. – Sudjelovao u realizaciji projekta „mRAK kampanja“, nacionalnog programa prevencije i ranog otkrivanja karcinoma

2012. – Član Sekcija za Neuroznanost Medicinskog fakulteta Osijek (SENZOS) pri Medicinskom fakultetu Osijek – Sudjelovao u realizaciji znanstvene manifestacije „Tjedan mozga“ – sportska radionica „Brain play“ za djecu osnovnoškolskog uzrasta

2013. – Provođenje radionice svjetskom danu dijabetesa kao član studentske udruge CroMSIC Osijek

2013. – 2016. – Predstavljanje fakulteta u sportskim natjecanjima kao član sportske udruge Medicinskog fakulteta Osijek „Sport MEFOS“

2014. – 2015. – Voditelj Stalnog odbora profesionalnih razmjena (SCOPE) u udruzi CroMSIC Osijek