

# Imunohistokemija epitelnih tumora jajnika.

---

**Marić, Daria**

**Undergraduate thesis / Završni rad**

**2017**

*Degree Grantor / Ustanova koja je dodijelila akademski / stručni stupanj:* **Josip Juraj Strossmayer University of Osijek, Faculty of Medicine / Sveučilište Josipa Jurja Strossmayera u Osijeku, Medicinski fakultet**

*Permanent link / Trajna poveznica:* <https://um.nsk.hr/um:nbn:hr:152:002011>

*Rights / Prava:* [In copyright](#)/[Zaštićeno autorskim pravom.](#)

*Download date / Datum preuzimanja:* **2024-11-26**



*Repository / Repozitorij:*

[Repository of the Faculty of Medicine Osijek](#)



**SVEUČILIŠTE JOSIPA JURJA STROSSMAYERA U OSIJEKU**

**MEDICINSKI FAKULTET OSIJEK**

**Sveučilišni preddiplomski studij medicinsko laboratorijske  
dijagnostike**

**Daria Marić**

**IMUNOHISTOKEMIJA EPITELNIH  
TUMORA JAJNIKA**

**Završni rad**

**Osijek, 2017.**

**SVEUČILIŠTE JOSIPA JURJA STROSSMAYERA U OSIJEKU**

**MEDICINSKI FAKULTET OSIJEK**

**Sveučilišni preddiplomski studij medicinsko laboratorijske  
dijagnostike**

**Daria Marić**

**IMUNOHISTOKEMIJA EPITELNIH  
TUMORA JAJNIKA**

**Završni rad**

**Osijek, 2017.**

Ovaj rad izrađen je na Kliničkom zavodu za patologiju i sudsku medicinu Kliničkog bolničkog centra u Osijeku.

Mentorica rada: prof. dr. sc. Milanka Mrčela, specijalist patologije

Rad ima 24 lista, 2 tablice i 7 slika.

## **ZAHVALA**

Zahvaljujem mentorici, prof. dr. sc. Milanki Mrčela, dr. med., na uloženom trudu, stručnom vodstvu i savjetima, te njezinoj dostupnosti i strpljenju izdvojenome tijekom izrade ovog završnog rada.

Posebno hvala mojoj obitelji i prijateljima na bezuvjetnoj podršci i razumijevanju.

## SADRŽAJ

POPIS KRATICA.....	III
1. UVOD .....	1
1.1. Anatomija i histologija jajnika .....	1
1.2. Tumori jajnika .....	1
1.2.1. Epitelni tumori jajnika.....	2
1.2.2. Histološka podjela epitelnih tumora jajnika.....	2
1.2.3. Najkorisnija protutijela epitelnih tumora jajnika .....	3
1.3. Imunohistokemija .....	3
1.3.1. Protutijela .....	4
1.3.2. Priprema uzorka/tkiva .....	4
1.3.3. Imunohistokemijsko bojanje .....	5
1.3.4. Peroksidaza anti-peroksidaza metoda .....	5
1.3.5. Avidin - biotin kompleks metoda.....	6
1.3.6. Labeled StreptAvidin Biotin metoda.....	6
1.3.7. Polimer bazirajuće metode .....	6
1.3.8. Imunofluorescencija .....	6
2. CILJEVI RADA.....	7
3. MATERIJALI I METODE .....	8
3.1. Materijali .....	8
3.2. Metode .....	8
3.2.1. Histološki postupak.....	8
3.2.2. Priprema za imunohistokemijsku analizu.....	8
3.2.3. Imunohistokemijska analiza.....	9
3.2.4. Intenzitet ekspresije imunohistokemijskih markera.....	9
3.3. Statističke metode.....	10
4. REZULTATI.....	11

5. RASPRAVA .....	18
6. ZAKLJUČCI:.....	20
7. SAŽETAK .....	21
8. SUMMARY .....	22
9. LITERATURA .....	23
10. ŽIVOTOPIS .....	24

## **POPIS KRATICA (abecednim redom)**

ABC - Avidin-biotin kompleks

Ca125 - Karcinom antigen 125

CD10 - engl. Cluster of differentiation 10

CD118 - engl. Cluster of differentiation 118

CD15 - engl. Cluster of differentiation 15

CD45 - engl. Cluster of differentiation 45

CDX2 - engl. Cluster of differentiation X2

CK20 - Citokeratin 20

CK7 - Citokeratin7

EMA - engl. Epithelial membrane antigen

FITC - engl. Fluorescein isothiocyanate

HE - Hemalaun eozin

Oct-4 - engl. Octamer-binding transcription factor 4

PAP - Peroksidaza anti-peroksidaza

S-100 - Protein S-100

WT1 – engl. Wilms tumor 1



## 1. UVOD

### 1.1. Anatomija i histologija jajnika

Jajnik ili ovarij je parni parenhimatozni organ, spolna žljezda, koja čini dio ženskog spolnog sustava. Oblika je i veličine badema. Dug je otprilike 3 cm, širok 1,5 cm, a deo 1 cm (1). Uloga jajnika je razvitak ženskih spolnih stanica procesom oogeneze te stvaranje ženskih spolnih hormona. Smješten je u jami (lat. fossa ovarica) koja se nalazi u maloj zdjelici, ispred unutarne i iza vanjske bočne arterije (lat. a. iliaca interna et externa) (1). Na jajniku se mogu razlikovati vanjska lateralna i unutrašnja medijalna površina, i dva kraja. Gornji kraj (extremitas tubaria, koji je okrenut prema slobodnome kraju jajovoda, te donji kraj (extremitas uterina) kojeg s rubom maternice veže ligament ovarii proprium (1). Površina jajnika prekrivena je jednoslojnim pločastim ili kubičnim epitelom potrbušnice koji se naziva zametni epitel. Ispod zametnog epitela je sloj gustoga vezivnog tkiva, nazvan tunica albuginea, zbog kojega je jajnik bjelkaste boje. Ispod tunicae albugineae nalazi se kora jajnika u kojoj prevladavaju jajni folikuli s oocitama. Stroma, vezivno tkivo kore sastavljena je od karakterističnih fibroblasta vretenasta oblika. U stromu su uklopljeni folikuli u različitim razvojnim stadijima. Razvoj folikula kreće od primordijalnog folikula od kojega se razvija jednoslojni primarni folikul, pa višeslojni primarni folikul, zatim antralni ili sekundarni folikul te na kraju zreli Graafov folikul. Srž (medulla ovarii) je dio jajnika koji je smješten u unutrašnjost organa i koji sadržava gustu mrežu krvnih žila unutar rahlog vezivnog tkiva. Oštra granica između kore i srži ne postoji.

### 1.2. Tumori jajnika

Neoplazme jajnika mogu se podijeliti u četiri glavne skupine: primarni epitelni tumori, tumori zametnih stanica, stromalni tumori spolnog tračka i ostali tumori u koje spada velik broj primarnih i metastatskih tumora, uključujući limfome, leukemije, mezenhimalne neoplazme i metastatske epitelne tumore. Tumori jajovoda primarno su epitelni te su slični tumorima jajnika. U dijagnostici tumora jajnika i jajovoda imunohistokemijske metode od velikog su značaja. Imunohistokemija je glavno sredstvo pri klasifikaciji slabo diferenciranih neoplazmi te nekih metastatskih tumora jajnika.

### 1.2.1. Epitelni tumori jajnika

Epitelni tumori jajnika sačinjavaju najveću skupinu ovarijskih novotvorina (neoplazija), s udjelom od 50 - 75% svih dobroćudnih tumora i 85 - 90% svih primarnih malignih tumora (2). Među njih se ubrajaju serozni, mucinozni, endometrioidni, klarocelularni tumori, Brennerov tumor te miješani epitelni tumori. Epitelni tumori jajnika ujedno su i najčešći maligni tumori ovog organa i tumori s visokim mortalitetom. Jedan dio epitelnih tumora jajnika su i metastatski epitelni tumori te ih treba diferencijalno dijagnostički razlikovati od primarnih. Relativno mali broj antitijela dovoljan je za dijagnozu većine tumora jajnika i jajovoda (3). Kada se imunohistokemija koristi za dijagnozu epitelnih tumora jajnika, treba koristiti širok panel biljega kako bi dijagnoza bila što preciznija. Panel treba uključivati biljege za koje se očekuje da će biti pozitivni i negativni u različitim tumorima u diferencijalnoj dijagnozi (4). Neki od tih imunohistokemijskih biljega su: CK7, CK20, CA125, inhibin, calretinin, WT1, placentarna alkalna fosfataza, CD117, Oct-4, alfa-fetoprotein, humani korionski gonadotropin, S-100 protein, CD45, EMA, i ostali. Keratin antitijela korisna su u dijagnozi epitelnih tumora (3). Široki spektar antikeratina, kao što su AE1/AE3 mogu se koristiti kako bi se potvrdilo da je tumor epitelne prirode. Pozitivno bojanje na keratin i EMA upućuju na to da je tumor karcinom. Biljeg CK7, tj. njegova imunoreaktivnost karakteristična je za epitelne tumore ženskog genitalnog trakta, posebno one jajnika i jajovoda. Nedostatak obojenja na taj biljeg upućuje na mogućnost postojanja metastaze zato što je gotovo 100% primarnih epitelnih tumora jajnika i jajovoda pozitivno na CK7. Od velike pomoći u dijagnostici i evaluaciji epitelnih tumora jajnika i jajovoda je i biljeg CK20. Bojanja na CK20 obično su negativna kod primarnih epitelnih tumora, izuzetak čine mucinozni tumori epitelnog tipa. Primarni epitelni tumori jajnika obično su CK7 pozitivni i CK20 negativni, što znači da imunofenotip koji je CK7 negativan, a CK20 pozitivan upućuje na metastatski tumor u jajniku porijeklom iz crijeva ili crvuljka.

### 1.2.2. Histološka podjela epitelnih tumora jajnika

Histološki, razlikuje se nekoliko skupina epitelnih tumora, od kojih svi ne posjeduju maligni potencijal (2). Serozni tumori dijele se na benigne (adenofibrom, površinski papilom, cistadenom, cistadenofibrom), Borderline tumore, tj. tumore granične malignosti (adenofibrom, površinski papilom, cistadenom, cistadenofibrom) i maligne tumore (adenokarcinom, papilarni adenokarcinom, papilarni cistadenokarcinom, površinski papilarni

adenokarcinom, maligni adenofibrom i cistadenofibrom). Mucinozni se tumori mogu podijeliti na benigne ( adenofibrom, cistadenom i cistadenofibrom), Borderline tumore (cistadenom, adenofibrom, cistadenofibrom) te maligne tumore (adenokarcinom i cistadenokarcinom, maligni adenofibrom i cistadenofibrom). Kod endometrioidnih tumora razlikujemo benigne (adenom i cistadenom, adenofibrom i cistadenofibrom), Borderline (adenofibrom, cistadenom i cistadenofibrom) te maligne tumore (karcinomi: adenokarcinom, adenoakantom i maligni adenofibrom i cistadenofibrom). Klarocelularni tumori također se mogu podijeliti na benigne, Borderline i maligne. Od benignih se izdvajaju adenofibromi, od malignih adenokarcinomi. Brennerov tumor može biti proliferirajući, maligni i benigni. Miješane epitelne tumore, kao i većinu ostalih epitelnih tumora, dijelimo na benigne, maligne i Borderline tumore (2).

### 1.2.3. Najkorisnija protutijela epitelnih tumora jajnika

Svi tumori jajnika imaju određena protutijela koja se najviše koriste pri njihovoj detekciji. U popisu ispod nabrojana su ta protutijela za sve vrste epitelnih tumora jajnika.

**Serozni tumori:** CK7, WT1

**Mucinozni tumori:** CK7, CK20, CDX2

**Endometrioidni tumori:** CK7, CK20, CDX2, Cytokeratin Cocktail, EMA, Inhibin

**Klarocelularni tumori:** CK7, CK20, Hepatocyte Nuclear Factor- 1 $\beta$ , WT1, Glypican- 3, Alfa-fetoprotein, CD10

**Tumor Brenner:** CK7, CK20, WT1

### 1.3. Imunohistokemija

Imunohistokemija je metoda koja se koristi za lokalizaciju specifičnih antigena u tkivima ili stanicama, koristeći sposobnost vezanja antitijela samo na ciljni antigen. Imunohistokemija je kao takva postala vrlo bitno dijagnostičko sredstvo koje pruža informacije neophodne za klasificiranje i diferenciranje pojedinih bolesti, te se također može koristiti za bolje razumijevanje lokalizacije biomarkera i ekspresije nekih proteina u tijelu. Koristeći

imunohistokemiju liječnici mogu odrediti stadij tumora, i identificirati vrstu stanica te podrijetlo metastaze tumora (5).

### 1.3.1. Protutijela

Protutijela su osnovni reagens u svim imunoistokemijskim metodama. Protutijela su imunoglobulinske molekule koje se sastoje od dvije osnovne jedinice: para lakih lanaca (kappa ili lambda) i para teških lanaca (gamma, alfa, mu, delta ili epsilon) (3). Pet je mogućih klasa imunoglobulina (Ig) koje se mogu pronaći u krvi: IgG, IgA, IgM, IgD i IgE. U imunohistokemiji najviše se koriste IgM i IgG. Antigeni su molekule na koje se vežu protutijela, te su najčešće polisaharidi ili proteini. Dvije su osnovne vrste protutijela: monoklonalna i poliklonalna. Monoklonalna nastaju iz jednog klona plazma stanica. Protutijela istog klona stanica su imuno-kemijski identična i reagiraju s istim specifičnim epitopom na antigenu protiv kojeg su usmjerena (6). Monoklonalna protutijela nastaju izolacijom B limfocita iz mišje slezene nakon imunog odgovora kod miša, te potom procesom fuzije mijelomskih stanica i tih B limfocita nastane kultura stanica koja se koristi za proizvodnju velikih količina monoklonalnih protutijela. Poliklonalna protutijela imunokemijski su različita zato što ih proizvode različite stanice i zbog toga se mogu vezati na različite epitope koji se nalaze na antigenu. Dobiju se imunizacijom životinje, najčešće zeca, određenim antigenom te se protutijela nakon sekundarnog imunog odgovora izoliraju iz seruma životinje.

### 1.3.2. Priprema uzorka/tkiva

Priprema uzoraka i tkiva u imunohistokemiji sastoji se od: fiksacije, uklapanja i razotkrivanja antigena. Da bi se osigurala arhitektura tkiva i morfologija samih stanica, brza i odgovarajuća fiksacija tkiva je neophodna (6). Sposobnost vezanja protutijela i antigena umanjuje se ako fiksacija traje predugo. Najčešće korišteni fiksativ je formalin. Karakteristike koje odlikuju idealni fiksativ su: očuvanje tkiva, tj. stanica bez bubrenja, smanjivanja i ostalih deformacija stanica; sprječavanje raspadanja stanica djelovanjem bakterija ili autolizu uzrokovanu katepsinom; zaštita i stabilizacija stanica i tkiva od štetnih utjecaja daljnje obrade uzorka. Fiksirani uzorci tkiva uklapaju se u parafin jer čuva oblik i strukturu uzoraka što je bitno pri njihovom arhiviranju na duže vrijeme. Kao fiksativ u kombinaciji s parafinom najčešće se

koristi formalin te se nakon 24 satne fiksacije tkivo uklapa u parafin, a potom slijedi narezivanje tkiva pomoću mikrotoma (6). Neki antigeni ne podnose postupke fiksacije i uklapanja te se u tim slučajevima tkivo smrzava. Koristi se također i uklapanje u smole što rezultira tanjim rezovima te omogućava bolju morfologiju samoga tkiva. Razotkrivanje antigena koristi se kako bi se omogućilo spajanje antigena i protutijela na fiksiranom tkivu. Većina postupaka razotkrivanja antigena radi se na tkivu koje je uklopljeno u parafin i fiksirano u formalinu (6). Postoji nekoliko postupaka razotkrivanja antigena, a najčešće se koriste ezimatska digestija i razotkrivanje epitopa pomoću topline. Enzimatska digestija uključuje skidanje parafina, rehidraciju tkiva te ispiranje tkiva u vodi. Tripsin i pepsin najkorišteniji su enzimi. Enzimi razgrađuju veze koje nastanu tokom fiksacije što razotkriva traženi antigen. Kod razotkrivanja epitopa pomoću topline dolazi do pucanja veza nastalih između proteina/peptida tijekom fiksacije, ali mehanizam nije jasan u potpunosti. Proces se odvija u autoklavima, mikrovalnim pećnicama i iskuhavanjem stakalaca pod visokim tlakom.

### 1.3.3. Imunohistokemijsko bojanje

U direktnoj metodi detekcije antigena u tkivu označeno protutijelo (enzimom ili fluorescentnom molekulom) direktno se veže na ciljni antigen. Koristi se samo jedno protutijelo, što postupak čini brzim i jednostavnim. Glavni nedostatak ove metode je slabija osjetljivost zbog nedostatka pojačanja signala pa se stoga rjeđe koristi u odnosu na indirektnu metodu (6). U indirektnoj metodi, primarno protutijelo veže se na ciljno mjesto, a sekundarno se protutijelo veže na primarno. Sekundarno protutijelo mora biti obilježeno i usmjereno na Fc fragment IgG životinje koja je korištena za produkciju primarnog protutijela.

### 1.3.4. Peroksidaza anti-peroksidaza metoda

Daljim razvojem indirektna metode nastao je PAP (6). U ovoj metodi primarno protutijelo veže se na tkivni antigen, na njega se veže sekundarno protutijelo na koje se veže zečje protutijelo na peroksidazu koje s peroksidazom stvara peroksidaza - antiperoksidaza kompleks. Osjetljivost ove metode je 100 do 1000 puta veća (3).

### 1.3.5. Avidin - biotin kompleks metoda

Avidin je veliki glikoprotein koji se može obilježiti s peroksidazom ili fluoresceinom i ima četiri vezna mjesta na koja se visokim afinitetom veže biotin (6). Na biotin, vitamin male molekularne težine, mogu se vezati različite molekule u koje spadaju i protutijela. Na primarno protutijelo koje je vezano na antigen, veže se sekundarno protutijelo na koje je vezan biotin te koje služi kao poveznica između primarnog protutijela i avidin-biotin-peroksidaznog kompleksa.

### 1.3.6. Labeled StreptAvidin Biotin metoda

Streptavidin se koristi kao zamjena za avidin. Ova metoda slična je ABC metodi. Ovdje se primarno protutijelo veže na ciljani antigen, a na primarno protutijelo se veže sekundarno koje je obilježeno biotinom i koje također služi kao poveznica, kao i u ABC metodi, između primarnog protutijela, i u ovom slučaju enzim-streptavidin kompleksa. Enzimi mogu biti alkalna fosfataza ili peroksidaza.

### 1.3.7. Polimer bazirajuće metode

Ove metode zasnivaju se na posebnoj tehnologiji gdje određeni polimer (npr. dekstran) služi kao okosnica na koju se vežu mnoga protutijela i enzimске molekule (peroksidaza ili alkalna fosfataza) (6). Prednost ovih metoda je velika osjetljivost i smanjivanje pozadinskog nespecifičnog bojanja.

### 1.3.8. Imunofluorescencija

Fluorescentne boje koriste se kako bi se što bolje mogle vizualizirati strukture unutar tkiva. Za analizu na taj način obilježenog tkiva koriste se fluorescentni mikroskopi. Fluorokrom, kompleks koji apsorbira energiju nakon što se obasja svjetlošću određene valne duljine, a potom isijava svjetlost druge valne duljine, omogućava vizualizaciju. Fluorofor, npr. izotiocianat (FITC), omogućava fluorescenciju fluorokroma. Nedostatak imunofluorescencije je mogući gubitak signala i intenziteta s vremenom, zbog ireverzibilne degradacije fluorofora.

## 2. CILJEVI RADA

- Cilj je ovoga rada prikazati imunohistokemijska bojenja važna u dijagnostici i diferencijalnoj dijagnostici epitelnih tumora jajnika.
- U arhivskom materijalu Kliničkog zavoda za patologiju i sudsku medicinu KBC Osijek istražiti broj dijagnosticiranih epitelnih tumora te ih razvrstati s obzirom na vrstu i maligni potencijal.
- Procijeniti intenzitet ekspresije imunohistokemijskih biljega u odnosu na intenzitet ekspresije pozitivne probe i u odnosu na vrstu epitelnog tumora.

### 3. MATERIJALI I METODE

#### 3.1. Materijali

Materijal su uzorci tumora jajnika pohranjeni u arhivu Kliničkog zavoda za patologiju i sudsku medicinu KBC Osijek u dvogodišnjem periodu, od 1.1.2015. do 31.12.2016., obrađeni standardnim histokemijskim postupkom i bojani standardnim histokemijskim bojanjem (HE). Materijal sadrži tumore seroznog, mucinoznog i klarocelularnog tipa te metastatski tumor u jajniku.

#### 3.2. Metode

Iz arhive Kliničkog zavoda za patologiju i sudsku medicinu KBC Osijek u periodu od dvije godine (2015. i 2016.) izolirani su uzorci epitelnih tumora jajnika koji pripadaju prethodno navedenim skupinama, tj. tipovima, a na kojima je rađena imunohistokemija odnosno obavljeno imunohistokemijsko bojanje.

Uzorci su prethodno obrađeni standardnim postupkom histokemije, obojani su hemalaun-eozinom te obrađeni indirektnom imunohistokemijskom procedurom ABC s protutijelima za CK7, CK20, WT1, CDX2, Ca125, EMA i CD15.

##### 3.2.1. Histološki postupak

Uzorci tumorskog tkiva jajnika prvotno su fiksirani, a zatim uklopljeni. Za fiksaciju se koristio formalin, a za uklapanje parafin. Nakon toga slijedi deparafinizacija i rehidracija tkiva koje se potom boja standardnim histološkim bojanjem HE. Sustav za automatizirano bojanje Tissue-Tek Prisma/ Film (Sakura Finetek) korišten je za izvođenje hemalaun-eozin bojanja (7).

##### 3.2.2. Priprema za imunohistokemijsku analizu

Uređaj za automatsko bojanje Ventana BenchMark ULTRA, Roche Diagnostics korišten je za izvođenje imunohistokemijske metode. Rez tkiva fiksiran u formalinu i uklopljen u parafin debljine 3-5 mikrometara stavlja se na stakalce koje je silinizirano te se potom suši u



termostatu na 70 °C. Sušenje traje najmanje dva sata, a ne bi smjelo trajati više od 24 sata. Slijedi deparafinizacija i rehidracija reza. Nakon deparafinizacije potrebno je provesti postupak razotkrivanja antigena, u većini slučajeva, što uređaj Ventana BenchMark ULTRA, Roche Diagnostics izvodi automatski.

### 3.2.3. Imunohistokemijska analiza

Za bojanje uzoraka korištena je indirektna imunohistokemijska ABC metoda koja se najviše koristi u današnjoj imunohistokemiji. Avidin je veliki glikoprotein koji se može obilježiti s peroksidazom ili fluoresceinom i ima četiri vezna mjesta na koja se visokim afinitetom veže biotin (6). Na biotin se mogu vezati različite molekule, između ostaloga i protutijela. Primarno protutijelo veže se na tkivni antigen, a na primarno protutijelo veže se sekundarno na koje je vezan biotin a koje služi kao poveznica između primarnog protutijela i avidin-biotin-peroksidaznog kompleksa. Za analizu je korišten Ventana BenchMark ULTRA, Roche Diagnostics uređaj (8). Korištena su protutijela CK7, CK20, WT1, CDX2, Ca125, EMA te CD15 proizvođača Ventana Medical Systems, Inc. Protutijela su monoklonalna mišja u koja spadaju EMA te CD15 i monoklonalna zečja u koje se ubrajaju CDX2, CK7, i CK20. U mišja protutijela ubrajaju se još i WT1 te Ca125 (9). Za vizualizaciju je korišten ultra View Universal DAB detekcijski kit (10).

### 3.2.4. Intenzitet ekspresije imunohistokemijskih markera

Intenzitet ekspresije imunohistokemijskih biljega utvrđen je pregledom uzoraka svjetlosnim mikroskopom Carl Zeiss Axio Imager A1 te je uspoređen s intenzitetom ekspresije pozitivne probe. Pozitivna proba mora biti pozitivna na određeni biljeg te može pokazivati pozitivitet jezgre, citoplazme i npr. membrane stanice. Pozitivna proba za tumor biljeg WT1 pokazuje nuklearni pozitivitet u tkivu jajovoda. Pozitivitet u tkivu crijeva pokazuju pozitivne probe za biljege CDX2 i CK20. CDX2 u tkivu crijeva ima nuklearni pozitivitet pozitivne probe. Ca125 biljeg svoju pozitivnu probu ima u tkivu endometrija, a biljeg CD15 u limfnim čvorovima i nekim epitelima. Biljeg EMA pozitivnu probu ima na membrani epitela. Ekspresija ispitivanih uzoraka za biljege Ca125, CK7, CK20, CDX2, WT1, EMA i CD15 opisana je kao negativno obojenje, ekspresija slabija od ekspresije pozitivne probe, ekspresija jednaka ekspresiji pozitivne probe te ekspresija jača od ekspresije pozitivne probe.

### 3.3. Statističke metode

Za prikaz podataka u ovome radu korištena je deskriptivna statistika. Tablice su izrađene u programu Microsoft Office Excel 2010.

#### 4. REZULTATI

U pregledanom arhivskom materijalu Kliničkog zavoda za patologiju i sudsku medicinu KBC Osijek u dvogodišnjem periodu od ukupnog broja epitelnih tumora jajnika (102) pronađeno je ukupno 71 benigni tumor i 31 maligni tumor. Seroznih tumora jajnika bilo je 61, od kojih je 37 bilo benigno, 20 maligno, a četiri su bila Borderline tumori. Mucinoznih tumora bilo je sveukupno 35, od kojih 27 benignih, pet malignih, i 3 Borderline tumora. Klarocelularnih tumora bilo je ukupno tri, svi su bili maligni. Endometrioidni karcinomi jajnika nisu pronađeni. Pregledavanjem arhivskog materijala, pronađen je i tumor Brenner maligne prirode te dva metastatska tumora jajnika. Opisani podatci razvrstani su u Tablici 1.

**Tablica 1.** Histološki tip, broj i postotak epitelnih tumora jajnika dijagnosticiranih u KBC- u Osijek u razdoblju od 2015.-2016.

HISTOLOŠKI TIP	BROJ TUMORA	POSTOTAK ( Ukupno / histološki tip )
<b>SEROZNI</b>	61	59,80 / 100,00
Benigni	37	36,27 / 60,65
Borderline	4	3,92 / 6,56
Maligni	20	19,61 / 32,79
<b>MUCINOZNI</b>	35	34,31 / 100,00
Benigni	27	26,47 / 77,14
Borderline	3	2,94 / 8,57
Maligni	5	4,90 / 14,29
<b>KLAROCELULARNI</b>	3	2,94 / 100,00
<b>TUMOR BRENNER</b>	1	0,98 / 100,00
<b>METASTATSKI TUMORI JAJNIKA</b>	2	1,96 / 100,00
<b>UKUPNO</b>	<b>102</b>	<b>100 %</b>

Iz Tablice 1. vidi se da su od svih dijagnosticiranih epitelnih tumora jajnika u KBC Osijek u periodu od dvije godine najzastupljeniji serozni tumori. Od seroznih tumora najučestaliji su oni benigne naravi, isto kao i kod mucinoznih tumora. Najmanje je dijagnosticirano Brennerovog tumora, dok endometrioidni karcinomi nisu dijagnosticirani.

Od ukupno 102 epitelnih tumora jajnika, imunohistokemijskim bojanjem obrađeno je njih deset, što je 9,80 %.

Rezultati procjene intenziteta ekspresije imunohistokemijskih biljega u odnosu na intenzitet ekspresije pozitivne probe prikazani su u Tablici 2.

**Tablica 2.** Ekspresija intenziteta imunohistokemijskih biljega u odnosu na intenzitet ekspresije pozitivne probe u postocima

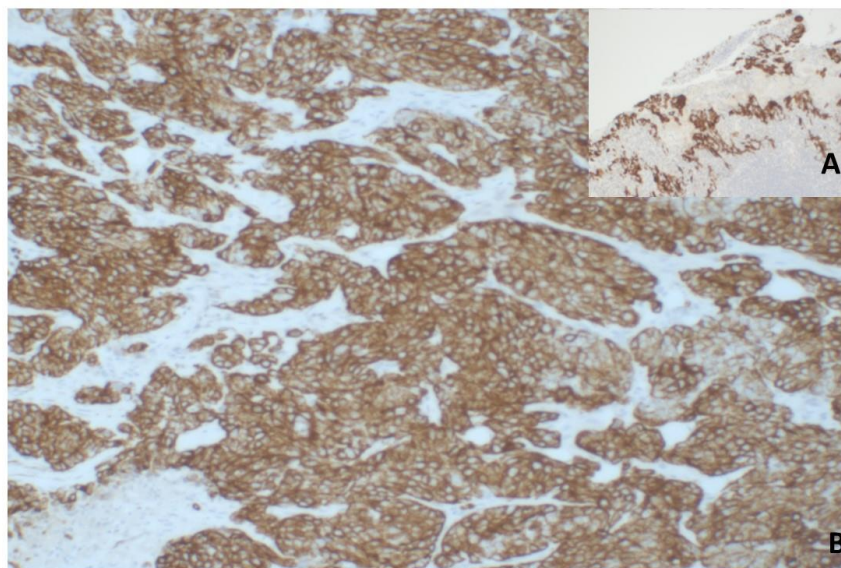
TUMORSKI BILJEG	NEGATIVNA	SLABIJA OD POZITIVNE PROBE	JEDNAKA POZITIVNOJ PROBI	JAČA OD POZITIVNE PROBE	UKUPNO
CK7	3 (30,00)	2 (20,00)	1 (10,00)	4 (40,00)	10 (23,26)
CK20	5 (55,56)	1 (11,11)	2 (22,22)	1 (11,11)	9 (20,94)
WT1	3 (42,86)	0 (0,00)	1 (14,28)	3 (42,86)	7 (16,28)
CDX2	3 (42,86)	0 (0,00)	1 (14,28)	3 (42,86)	7 (16,28)
Ca125	2 (25,00)	3 (37,50)	1 (12,50)	2 (25,00)	8 (18,60)
EMA	0 (0,00)	0 (0,00)	0 (0,00)	1 (100,00)	1 (2,32)
CD15	0 (0,00)	1 (100,00)	0 (0,00)	0 (0,00)	1 (2,32)
UKUPNO	16 (37,21)	7 (16,28)	6 (13,95)	14 (32,56)	43 (100,00)

Ukupno je pregledano 43 preparata tumora jajnika od kojih je 16 (37,21 %) bilo negativno na određeni tumorski biljeg. Na sedam (16,28 %) preparata očitana je slabija ekspresija

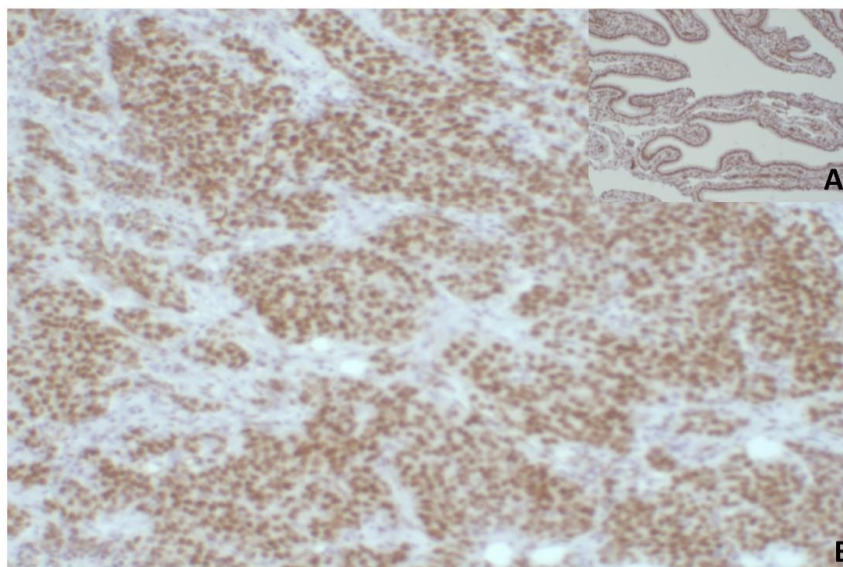
imunohistokemijskih biljega od pozitivne probe, a na četrnaest (32,56 %) mogla se očitati jača ekspresija u odnosu na pozitivnu probu. Na šest (13,95 %) pregledanih preparata intenzitet ekspresije imunohistokemijskih biljega bio je jednak onome pozitivne probe.

Tumorski biljeg CK7 pokazao je vrlo jak intenzitet boje u odnosu na pozitivnu probu, na četiri preparata je taj intenzitet bio jači od onoga pozitivne probe. Suprotno tome, biljeg Ca125 pokazao je slabiji intenzitet od intenziteta pozitivne probe na tri preparata, te jači na dva preparata. CK20 bio je negativan u pet preparata tumora jajnika.

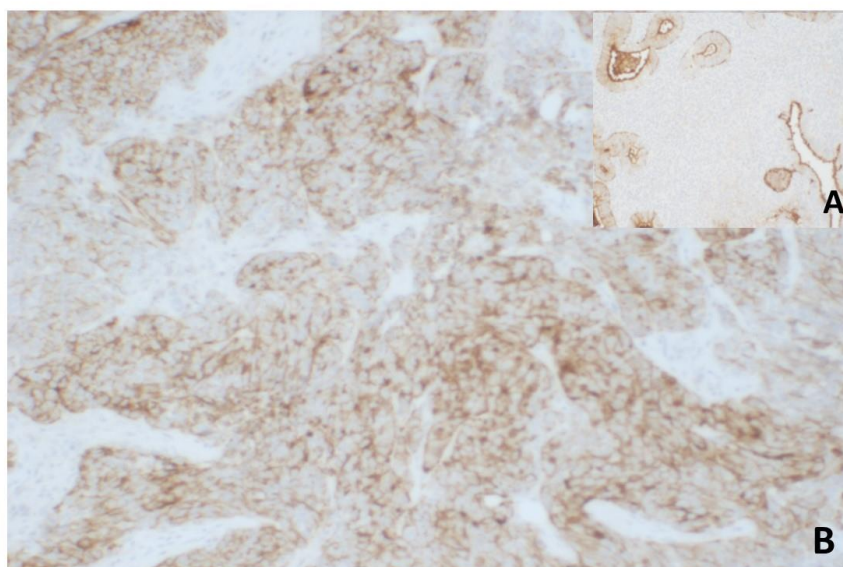
Tumorski biljeg WT1 također pokazuje jači intenzitet u odnosu na pozitivnu probu na tri preparata, kao i biljeg CDX2. Tumorski biljeg EMA pokazao je jači intenzitet od onoga pozitivne probe, a CD15 slabiji (Tablica 2.).



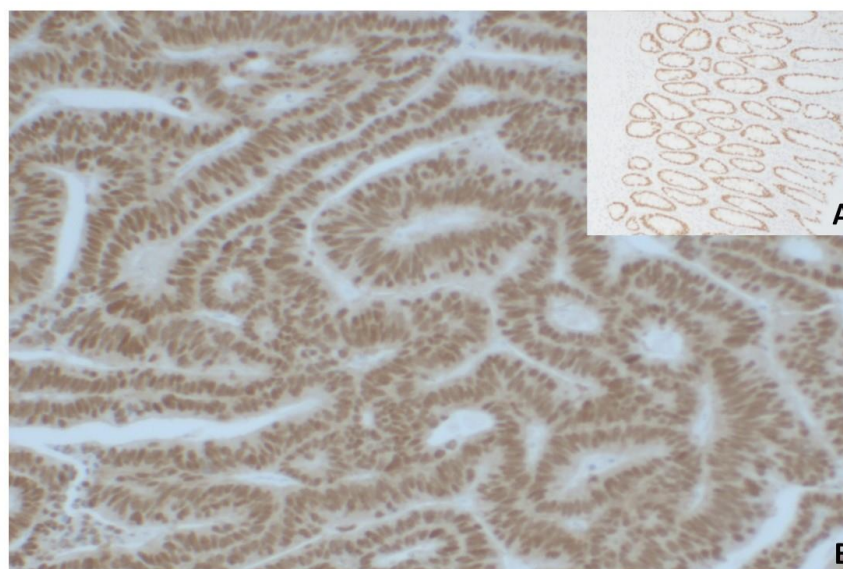
**Slika 1.** Imunohistokemijsko bojenje protutijelom za CK7. A - CK7 pozitivna proba (100 X), B – Adenocarcinoma serosum G III (100X). (Izvor: Zavod za patologiju i sudsku medicinu KBC-a Osijek, arhivski materijal).



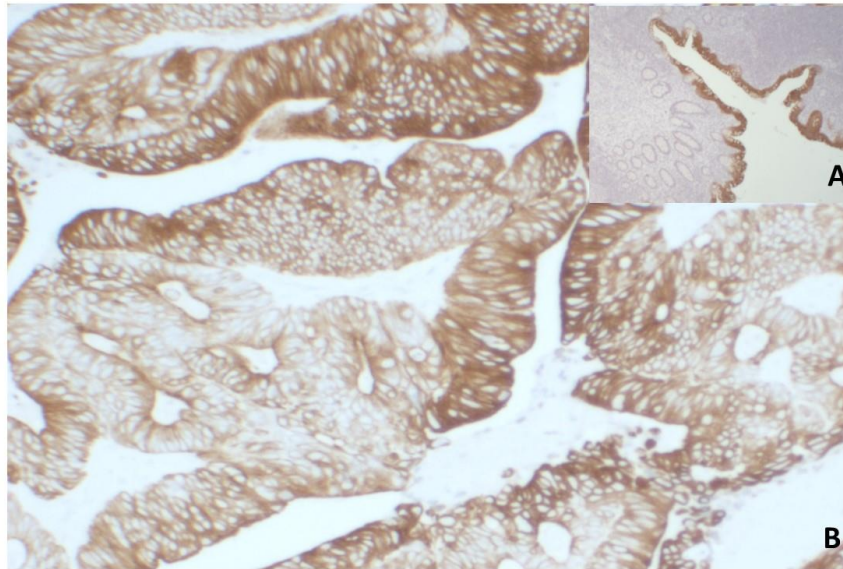
**Slika 2.** Imunohistokemijsko bojenje protutijelom za WT1. A – WT1 pozitivna proba (100X), B - Adenocarcinoma serosum G III (100X). (Izvor: Zavod za patologiju i sudsku medicinu KBC-a Osijek, arhivski materijal).



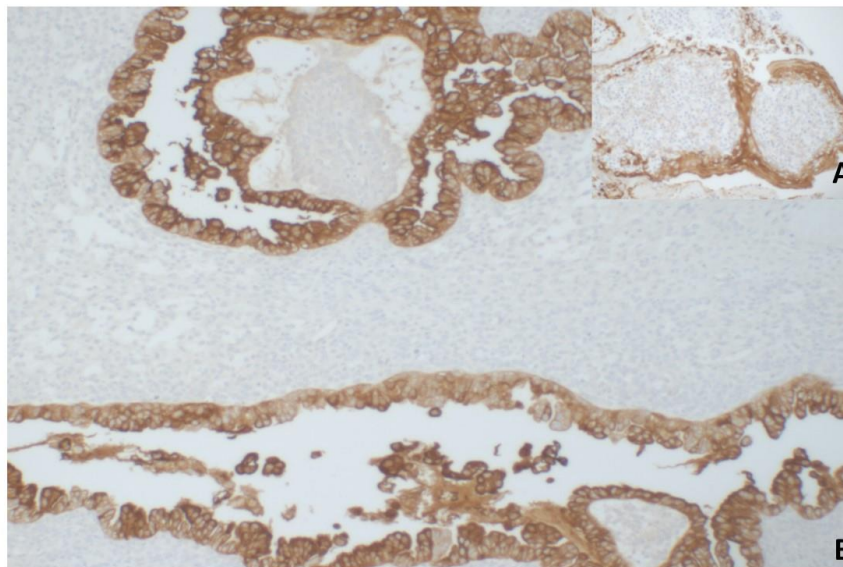
**Slika 3.** Imunohistokemijsko bojenje protutijelom za Ca125. A - Ca125 pozitivna proba (100X), B - Adenocarcinoma serosum G III (100X). (Izvor: Zavod za patologiju i sudsku medicinu KBC-a Osijek, arhivski materijal).



**Slika 4.** Imunohistokemijsko bojenje protutijelom za CDX2. A - CDX2 pozitivna proba (100X), B - Cystadenocarcinoma mucinosum ovarii G1, intestinalni tip (100X). (Izvor: Zavod za patologiju i sudsku medicinu KBC-a Osijek, arhivski materijal).

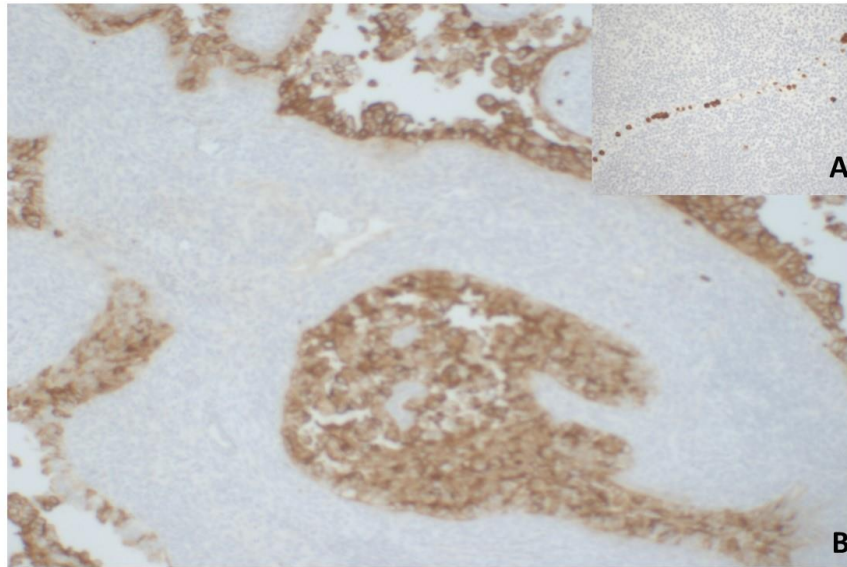


**Slika 5.** Imunohistokemijsko bojenje protutijelom za CK20. A - CK20 pozitivna proba (40X), B - Cystadenocarcinoma mucinosum ovarii G1, intestinalni tip (100X). (Izvor: Zavod za patologiju i sudsku medicinu KBC-a Osijek, arhivski materijal).



**Slika 6.** Imunohistokemijsko bojenje protutijelom za EMA. A – EMA pozitivna proba (200X), B – Cysadenocarcinoma clarocellulare ovarii bilateralis (100X). (Izvor: Zavod za patologiju i sudsku medicinu KBC-a Osijek, arhivski materijal).





**Slika 7.** Imunohistokemijsko bojenje protutijelom za CD15. A – CD15 pozitivna proba (200X), B - Cysadenocarcinoma clarocellulare ovarii bilateralis (100X). (Izvor: Zavod za patologiju i sudsku medicinu KBC-a Osijek, arhivski materijal).

## 5. RASPRAVA

Unutar ovog istraživanja iz arhivskog materijala Kliničkog zavoda za patologiju i sudsku medicinu KBC Osijek u dvogodišnjem periodu, preciznije u godinama 2015. i 2016. popisani su svi epitelni tumori jajnika koji su zatim razvrstani u tablicu po njihovom histološkom tipu i zastupljenosti.

Od ukupno 102 dijagnosticirana tumora, najučestaliji su bili serozni epitelni tumori s pojavnošću od 59,80% . Drugi po učestalosti su mucinozni tumori, kojih je od ukupnog broja tumora bilo 34,31 % . Ovi podatci slažu se s podacima iz literature, u kojoj također stoji da su serozni tumori najzastupljeniji, a da ih po zastupljenosti prate mucinozni (11). Literatura dalje navodi kako su sljedeći tumori po učestalosti endometrioidni (11). U ovom istraživanju to nije bilo tako jer endometrioidni karcinomi nisu pronađeni. Po literaturi, nakon endometrioidnih slijede klarocelularni tumori, te tumor Brenner s relativno malim učestalostima u ukupnom broju epitelnih tumora. U istraživanju klarocelularni tumori i tumor Brenner također su, u ukupnom postotku, slabo zastupljeni. Klarocelularni čine 2,94 %, a tumor Brenner svega 0,98% tumora.

U ovom istraživanju podtipovi seroznih tumora po učestalosti se mogu podijeliti redom na benigne (60,65 %), maligne (32,79 %) i Borderline tumore (6,56 %). U literaturi podjela učestalosti podtipova seroznih tumora korelira navedenoj podjeli. Isto se tako mucinozni tumori po učestalosti dijele na benigne (77,14 %), maligne (14,29 %) i Borderline tumore (8,57 %). Ovi podatci su u literaturi drugačiji, tj. podjela za mucinozne tumore ide redom benigni, Borderline i zatim maligni (11).

Literatura navodi kako je imunohistokemija od velike pomoći pri dijagnosticiranju morfološki nediferenciranih neoplazmi, te njihovog subtipiziranja i istraživanja prognostičkih faktora. Autori ističu inkorporiranost imunohistokemije u rutinsku dijagnostiku patološke anatomije (12). U ovom je istraživanju od ukupno 102 epitelna tumora jajnika imunohistokemijskim metodama obrađeno njih deset, što je 9,80 %. Stoga se može reći da imunohistokemija nije prvi izbor pri dijagnostici epitelnih tumora jajnika te da nije ušla u njihovu rutinsku dijagnostiku.

Nadalje, u ovom se radu uspoređivala ekspresija bojanja određenog tumorskog biljega u odnosu na pozitivnu probu. Koristili su se biljezi: CK7, CK20, Ca125, CDX2, WT1, EMA i CD15. Biljeg CK7 pokazuje jaku pozitivnost kod seroznih tumora ovarija, dok je negativan

kod metastatskog mucinoznog adenokarcinoma s primarnim sijelom u debelom crijevu. CK20 negativan je kod svih seroznih tumora, a pozitivan kod mucinoznih. Tumorski biljeg WT1 pokazuje pozitivnost kod seroznih epitelnih tumora, isto kao i marker Ca125. U literaturi su potkrijepljeni ovi rezultati (4). U istraživanju se vidi da je biljeg CDX2 pokazivao jaku ekspresiju kod metastatskih mucinoznih adenokarcinoma čije je primarno porijeklo u probavnom traktu, prvenstveno u debelom crijevu. Tumorski biljeg EMA pokazao je jaku obojanost kod klarocelularnog tumora, za razliku od biljega CD15, koji je pokazao slabiju obojanost od pozitivne probe.

## 6. ZAKLJUČCI

Na temelju dobivenih rezultata i provedenog istraživanja mogu se izvesti sljedeći zaključci:

1. U pregledane dvije godine (2015. i 2016.) arhivskog materijala KBC Osijek dijagnosticirana su 102 epitelnih tumora jajnika od kojih su najčešći serozni tumori.
2. Od seroznih tumora najviše je bilo dijagnosticirano benignih.
3. Najmanje je dijagnosticirano Brenner tumora.
4. Endometrioidni karcinomi nisu dijagnosticirani u tom periodu.
5. Imunohistokemijskim metodama obrađeno je samo deset tumora jajnika (9,80 %).
6. Tumorski biljeg CK7 pokazuje uglavnom ekspresiju jaču od ekspresije pozitivne probe, dok biljeg Ca125 pokazuje slabiju ekspresiju u odnosu na pozitivnu probu. Biljeg CK20 bio je negativan u pet preparata tumora jajnika. WT1 je na većini preparata pokazivao jaču ili jednaku ekspresiju u odnosu na pozitivnu probu, kao i biljeg CDX2. Marker EMA pokazuje jaču, a biljeg CD15 slabiju ekspresiju od one pozitivne probe.

## 7. SAŽETAK

**Ciljevi istraživanja:** Ciljevi ovog rada bili su prikazati imunohistokemijska bojenja važna u dijagnostici i diferencijalnoj dijagnostici epitelnih tumora jajnika, istražiti broj dijagnosticiranih epitelnih tumora te ih razvrstati s obzirom na vrstu i maligni potencijal, te procijeniti intenzitet ekspresije imunohistokemijskih biljega u odnosu na intenzitet ekspresije pozitivne probe i u odnosu na vrstu epitelnog tumora.

**Materijali i metode:** Materijal su uzorci tumora jajnika pohranjeni u arhivu Kliničkog zavoda za patologiju i sudsku medicinu KBC Osijek u dvogodišnjem periodu. Obrađeni su histokemijskim postupkom i bojani histokemijskim bojanjem HE, te su obrađeni indirektnom ABC metodom s protutijelima za CK7, CK20, WT1, Ca125 i CDX2. Svjetlosnim mikroskopom opisana je ekspresija imunohistokemijskih biljega u odnosu na pozitivnu probu.

**Rezultati:** U dvogodišnjem periodu dijagnosticirano je ukupno 102 epitelna tumora jajnika od kojih 59,80% seroznih, 34,31% mucinoznih, 2,94% klarocelularnih, 0,98% tumora Brenner te 1,96% metastatskih tumora jajnika. Od 102 tumora, samo njih deset obrađeno je imunohistokemijskim metodama, odnosno 9,80%. Tumorski biljeg Ca125 je na najviše preparata imao slabiji intenzitet od pozitivne probe, suprotno, CK7 je na najviše preparata imao jači intenzitet, a intenzitet boje jednak intenzitetu pozitivne probe na najviše je preparata imao biljeg CK20.

**Zaključak:** u Zavodu za patologiju i sudsku medicinu u Osijeku najčešće su dijagnosticirani serozni tumori jajnika benigne prirode. Imunohistokemijske metode provedene su na deset tumora, što znači da u dijagnostici tumora jajnika imunohistokemija nije rutinska metoda. Različiti tumorski markeri pokazali su različitu ekspresiju u odnosu na pozitivnu probu.

**Ključne riječi:** Imunohistokemija; epitelni tumori jajnika; tumorski markeri; intenzitet ekspresije

## 8. SUMMARY

### **Immunohistochemistry of the epithelial tumors of the ovary**

**Research objectives:** The aim of this paper was to demonstrate immunohistochemical staining important for diagnosis and differential diagnosis of epithelial ovarian tumors, to investigate the number of diagnosed epithelial tumors and to classify them according to the type and malignant potential, and to evaluate the intensity of expression of immunohistochemical markers in relation to the intensity of expression of positive tests in relation to the type of epithelial tumor.

**Materials and methods:** The material consists of samples of ovarian tumor stored in a two-year period in the Archives of the Department of Pathology and Forensic Medicine of the University Hospital Osijek. They were processed by histochemical procedure and stained with hematoxylin and eosine (HE), and processed by an indirect ABC method with antibodies for CK7, CK20, WT1, Ca125 and CDX2. The expression of immunohistochemical markers in relation to the positive test has been described by light microscope.

**Results:** In a two-year period a total of 102 epithelial ovarian tumors were diagnosed, out of which 59.80% were serous, 34.31% mucinous, 2.94% clarcocellular, 0.98% Brenner tumors, and 1.96% metastatic ovarian tumors. Out of 102 tumors, only 10 of them were treated by immunohistochemical methods, ie 9.80%. Tumor marker CA125 had on most preparations weaker intensity of the positive tests, whereas in contrast, CK7 had on most preparations higher intensity, and the marker CK20 had on most preparations the color intensity equal to the intensity of the positive probe.

**Conclusion:** At the Department of Pathology and Forensic Medicine of the University Hospital Osijek the most commonly diagnosed were serous ovarian tumors of benign nature. Immunohistochemical methods were performed on 10 tumors, meaning that in the diagnosis of ovarian tumors immunohistochemistry is not as widely used as histological methods. Different tumor markers showed different expression in relation to the positive test.

**Key words:** immunohistochemistry; epithelial ovarian tumors; tumor markers; intensity of expression

**9. LITERATURA**

1. Bradamante Ž, Kostović-Knežević LJ. Osnove histologije. Zagreb: Školska knjiga, d.d.; 2005.
2. Poliklinika Harni. Epitelni ovarijski tumori. Dostupno na adresi: <http://www.poliklinika-harni.hr/Epitelni-tumori-jajnika.aspx> . Datum pristupa: 9.7.2017.
3. Dabbs DJ. Diagnostic Immunohistochemistry: theranostic and genomic applications. 3rd ed. Philadelphia: Churchill Livingstone Elsevier; 2010.
4. Kriplani D, Patel MM. Immunohistochemistry: A diagnostic aid in differentiating primary epithelial ovarian tumors and tumors metastatic to the ovary. *South Asian J Cancer*. 2013 Oct-Dec; 2(4): 254–258.
5. Thermo Fisher Scientific. Overview of Immunohistochemistry. Dostupno na adresi: <https://www.thermofisher.com/hr/en/home/life-science/protein-biology/protein-biology-learning-center/protein-biology-resource-library/pierce-protein-methods/overview-immunohistochemistry.html> . Datum pristupa: 9.7.2017.
6. Medicinski fakultet Rijeka. Imunohistokemija i IN SITU hibridizacija. Dostupno na adresi: [http://www.medri.uniri.hr/files/NASTAVA/PATOLOGIJA/NASTAVNO\\_GRADIVO/IMUNOHISTOKEMIJA\\_I\\_IN\\_SITU\\_HIBRIDIZACIJA.pdf](http://www.medri.uniri.hr/files/NASTAVA/PATOLOGIJA/NASTAVNO_GRADIVO/IMUNOHISTOKEMIJA_I_IN_SITU_HIBRIDIZACIJA.pdf) . Datum pristupa: 1.8.2017.
7. Sakura. Tissue-Tek Prisma & Film Automated Slide Stainer & Coverslipper. Dostupno na adresi: <http://www.sakura.eu/Our-products/item/9/Staining-coverslipping/153/Tissue-Tek-Prisma-FilmAutomated-Slide-Stainer-Coverslipper> . Datum pristupa: 20.8.2017.
8. Ventana Medical Systems, Inc. BenchMarkULTRA. Dostupno na adresi: <http://www.ventana.com/BenchMarkULTRA> . Datum pristupa: 17.8.2017.
9. Ventana Medical Systems, Inc. Product Catalog. Dostupno na adresi: <http://www.ventana.com/product/list/2> . Datum pristupa: 20.8.2017.
10. Ventana Medical Systems, Inc. ultraView Universal DAB Detection Kit. Dostupno na adresi: <http://www.ventana.com/product/1414?type=1791> . Datum pristupa: 20.8.2017.
11. Radiopaedia. Ovarian tumours. Dostupno na adresi: <https://radiopaedia.org/articles/ovarian-tumours> . Datum pristupa: 9.7.2017.
12. Luongo de Matos L, Truffelli DC, Luongo de Matos MG, da Silva Pinhal MA. Immunohistochemistry as an Important Tool in Biomarkers Detection and Clinical Practice. *Biomark Insights*. 2010;5: 9–20

## 10. ŽIVOTOPIS

**DARIA MARIĆ**

**Datum i mjesto rođenja:**

14.9.1995., Slavonski Brod

**Adresa:**

Miroslava Krleže 16, Županja

**Obrazovanje:**

- 2002. - 2010. OŠ Ivana Kozarca Županja

- 2010. - 2014. Gimnazija Županja

- 2014. - 2017. Sveučilišni preddiplomski studij medicinsko laboratorijske dijagnostike na Medicinskom fakultetu Sveučilišta Josipa Jurja Strossmayera u Osijeku

**Kontakt:**

Mobitel: 097 613 6579

e-mail: dariamaricdm@gmail.com