

# Otvorena vertebroplastika u liječenju metastatskih lomova kralježaka

---

Rapan, Vjeran

Master's thesis / Diplomski rad

2018

Degree Grantor / Ustanova koja je dodijelila akademski / stručni stupanj: **Josip Juraj Strossmayer University of Osijek, Faculty of Medicine / Sveučilište Josipa Jurja Strossmayera u Osijeku, Medicinski fakultet**

Permanent link / Trajna poveznica: <https://urn.nsk.hr/urn:nbn:hr:152:699595>

Rights / Prava: [In copyright](#)/[Zaštićeno autorskim pravom.](#)

Download date / Datum preuzimanja: **2025-02-21**



Repository / Repozitorij:

[Repository of the Faculty of Medicine Osijek](#)



**SVEUČILIŠTE JOSIPA JURJA STROSSMAYERA U OSIJEKU**

**MEDICINSKI FAKULTET OSIJEK**

**Studij medicine**

**Vjeran Rapan**

**OTVORENA VERTEBROPLASTIKA U  
LIJEČENJU METASTATSKIH LOMOVA  
KRALJEŽAKA**

**Diplomski rad**

**Osijek, 2018.**

**SVEUČILIŠTE JOSIPA JURJA STROSSMAYERA U OSIJEKU**

**MEDICINSKI FAKULTET OSIJEK**

**Studij medicine**

**Vjeran Rapan**

**OTVORENA VERTEBROPLASTIKA U  
LIJEČENJU METASTATSKIH LOMOVA  
KRALJEŽAKA**

**Diplomski rad**

**Osijek, 2018.**

Ovaj rad izrađen je u Zavodu za ortopediju i traumatologiju KBC-a Osijek.

Mentor rada: doc. prim. dr. sc. Zoran Zelić, dr. med.

Rad ima 27 listova, 2 tablice i 8 slika.

## **ZAHVALA**

Zahvaljujem svom mentoru doc. prim. dr. sc. Zoranu Zeliću, koji je svojim savjetima i stručnom pomoći značajno pridonio izradi ovog diplomskog rada.

Također, zahvaljujem svojoj obitelji i prijateljima na podršci koju su mi pružili tijekom studiranja.

## SADRŽAJ:

1. UVOD .....	1
1.1. Spinalne metastaze .....	1
1.2. Podjela i dijagnostika kompresivnog prijeloma trupa kralješka.....	1
1.2.1. Standardna radiološka snimka.....	2
1.2.2. Računalna tomografija .....	3
1.2.3. Magnetska rezonancija .....	4
1.2.4. Scintigrafija kostiju .....	5
1.2.5. Pozitronska emisijska tomografija .....	6
1.2.6. Biopsija trupa kralješka.....	7
1.3. Minimalno invazivno liječenje kompresivnog prijeloma trupa kralješka .....	7
1.3.1. Perkutana vertebroplastika i kifoplastika .....	7
1.3.2. Otvorena vertebroplastika i kifoplastika .....	8
2. CILJ RADA .....	9
3. ISPITANICI I METODE .....	10
3.1. Ustroj studije.....	10
3.2. Ispitanici .....	10
3.3. Metode .....	10
3.4. Statističke metode.....	11
4. REZULTATI.....	12
5. RASPRAVA .....	15
6. ZAKLJUČAK .....	19
7. SAŽETAK .....	20
8. SUMMARY .....	21
9. LITERATURA .....	22
10. ŽIVOTOPIS .....	27

## POPIS KRATICA

- CT engl. *computed tomography*; računalna tomografija
- MR magnetska rezonancija
- OKP otvorena kifoplastika
- OVP otvorena vertebroplastika
- PET pozitronska emisijska tomografija
- PHD patohistološka dijagnostika
- PKP perkutana kifoplastika
- PMMA polimetilmetakrilat (koštani cement)
- PVP perkutana vertebroplastika
- VAS engl. *Visual-analogue scale*; vizualno-analogni skala

## **1. UVOD**

### **1.1. Spinalne metastaze**

Posljednjih godina, izgledi za preživljavanje većine ljudi s malignim oboljenjima znatno su se poboljšali. Često se pojavljuju metastaze kostiju kod bolesnika čija kvaliteta života nije značajno narušena njihovom primarnom malignom bolešću. One najčešće potječu iz dojke (16,5 %), pluća (15,6 %), prostate (9,2 %) i iz bubrega (6,5 %). Većina bolesnika s metastazama u kralježnici dobi je između 50 i 60 godina bez obzira na spol (1, 2). Najčešći su primarni tumori koji zahvaćaju kralježnicu multipli mijelom i limfom (1, 2). U 3 % do 10 % svih slučajeva, osnovni primarni tumor ostaje nepoznat (3-5). Dakle, liječenje i simptomatskih i asimptomatskih spinalnih metastaza postaje klinički sve važnije. Kost je treće najčešće mjesto metastaza nakon jetre i pluća, a oko dvije trećine svih metastaza kosti nalazi se u kralježnici. Prema tome, čak 10 % svih pacijenata s malignim tumorima pati od spinalnih metastaza u nekoj fazi bolesti (6). Između 10 % i 20 % tih pacijenata ima kompresiju kralježnične moždine zbog metastaze (7).

Pravilno liječenje spinalnih metastaza zahtijeva interdisciplinarnu suradnju onkologa, spinalnog kirurga, fizijatra i radiologa. Liječenje se mora individualno prilagoditi svakom pacijentu uzimajući u obzir više čimbenika, uključujući koštanu stabilnost, kompresiju neuroloških struktura, radiosenzitivnost tumora, neurološki status, bol i pacijentovu ukupnu prognozu. Postoje razni sustavi bodovanja za prognozu koji su samo ograničene prediktivne vrijednosti i ne mogu se koristiti kao ništa više nego grubi vodič (8, 9). Prognoza u odnosu na opstanak bitno ovisi o biologiji primarnog tumora: dvogodišnja stopa preživljavanja kod pacijenata s metastazama kralježnice kreće se od 9 % (rak pluća) do 44 % (rak dojke ili prostate) (5). Općenito, samo 10 % do 20 % pacijenata s metastazama kralježnice preživi dvije godine nakon dijagnosticiranja tih metastaza. Sve gore navedeno treba uzeti u obzir prilikom odabiranja načina liječenja spinalnih metastaza.

### **1.2. Podjela i dijagnostika kompresivnog prijeloma trupa kralješka**

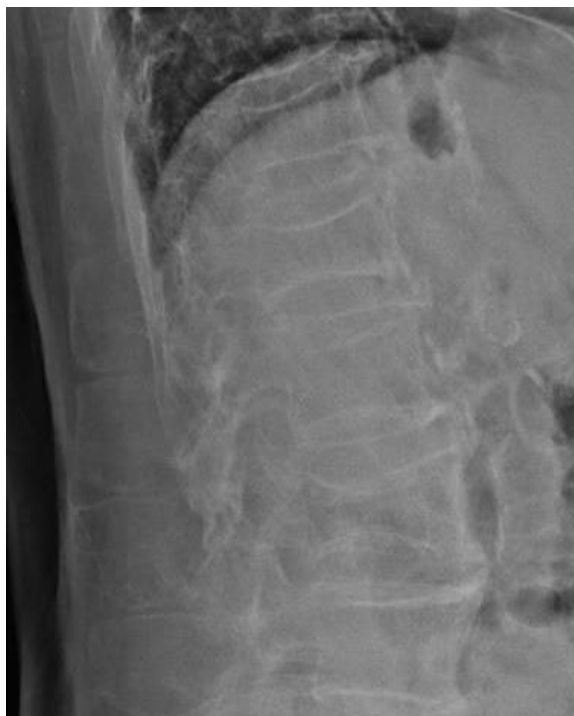Diferencijalna dijagnoza između osteoporotskog i patološkog prijeloma trupa kralješka neophodna je za daljnje planiranje i liječenje (10). Osteoporoza i metastatski prijelom često se pojavljuju zajedno, što dodatno otežava dijagnostiku. Štoviše, osteoporoza je češća u bolesnika



s metastatskom bolešću nego kod opće populacije (11, 12), što se tumači posljedicom osnovne bolesti, ali i primjenom hormonske terapije i kortikosteroida (13, 14).

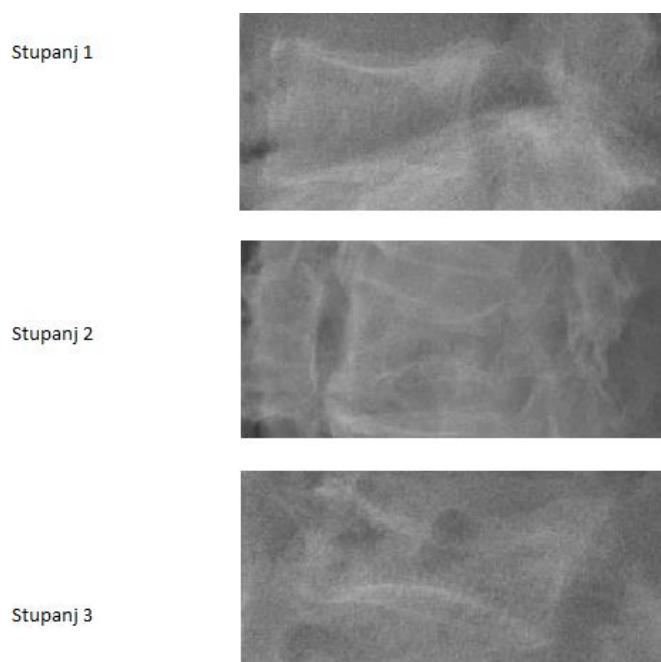
Postoji više metoda za dijagnostiku prijeloma kralježaka. U dijagnostici kompresivnog prijeloma trupa kralješka najčešće se koriste standardne rendgenske snimke (Slika 1.).

### **1.2.1. Standardna radiološka snimka**



Slika 1. Rendgenska snimka kompresivnog prijeloma trupa kralješka

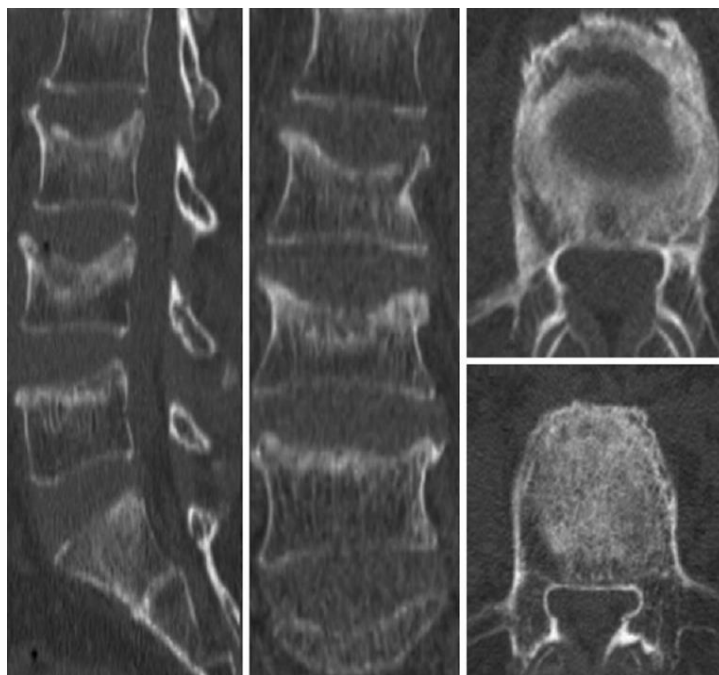
Iako postoje različiti kriteriji za ocjenu težine prijeloma, najšire je prihvaćena semikvantitativna tehnika koju je opisao Genant sa suradnicima (15). Prema promjeni izgleda u laterolateralnoj projekciji tijela kralješka, prijelom kralješka klasificira se kao normalan (stupanj 0); blagi deformitet (smanjenje visine 20 – 25 %, 1. stupanj); srednji deformitet (smanjenje visine 25 – 40 %, 2. stupanj) i teški deformitet (smanjenje visine veće od 40 %, 3. stupanj) (Slika 2.).



Slika 2. Klasifikacija prijeloma trupa kralješka prema Genantu

### 1.2.2. Računalna tomografija

Računalna tomografija (CT) osigurava izvrsnu rezoluciju kortikalne i trabekularne kosti. Prvenstveno se koristi u slučajevima kada na standardnim rendgenskim snimkama postoji sumnja na prijelom. Korisna je također kod uočavanja nestabilnih prijeloma i okultnih koštanih ozljeda te za prikaz kompleksnih prijeloma i određivanje stupnja prijeloma kao i za prikaz spinalnog kanala te stražnjeg zida trupa (Slika 3.).

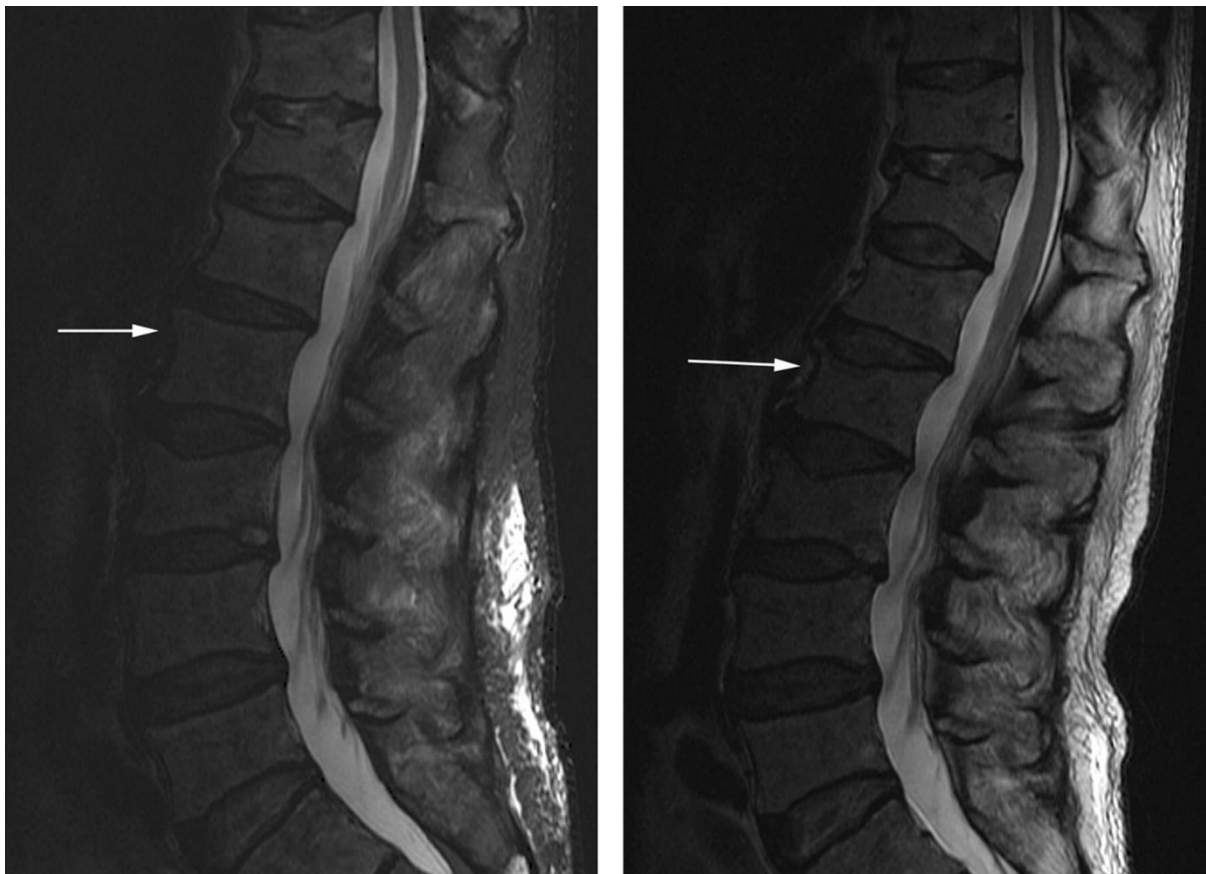


Slika 3. Snimka računalne tomografije prijeloma trupa kralješka

Osjetljivost CT-a za otkrivanje metastaza kostiju iznosi 74 %, a specifičnost 56 %. CT može prikazati metastaze koštane srži prije nego se dogodi destrukcija kosti, što rezultira ranijom dijagnozom i može poboljšati prognozu te spriječiti komplikacije (16). Daljnja prednost CT-a je to što se može koristiti za vođenje perkutane biopsije tkiva (17). CT mijelografija koristi se kod prijeloma s neurološkim ispadom u slučaju kada postoji kontraindikacija za magnetsku rezonanciju (npr. srčani elektrostimulator).

### 1.2.3. Magnetska rezonancija

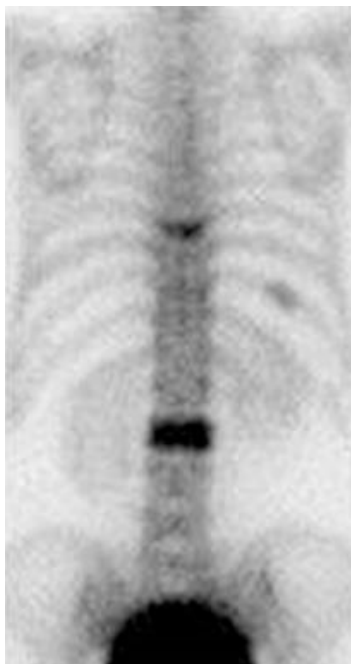Magnetska rezonancija (MR) (Slika 4.) može rano uočiti malignu vertebralnu leziju, te je najkorisnija radiološka metoda u dijagnostici prijeloma trupa kralješka (3). Zahvaljujući izvrsnoj rezoluciji mekog tkiva, MR je metoda izbora slike za procjenu metastatskog širenja u koštanu srž, proširenje tumora iz koštane srži i zahvaćanje okolnih struktura (18). MR je vrlo osjetljiv za otkrivanje skeletnih metastaza jer ima sposobnost prikazati intramedularni metastatski depozit prije same kortikalne destrukcije i prije nego što se patološki osteoplastični proces očituje kao fokalna akumulacija radiofarmaka na scintigrafiji kostiju. Osjetljivost MR-a za otkrivanje koštane metastaze iznosi 95 % dok specifičnost iznosi 90 %.



Slika 4. Snimka magnetske rezonancije metastatskih prijeloma lumbalnih kralježaka

#### 1.2.4. Scintigrafija kostiju

Scintigrafija kostiju i dalje je najčešće korištena radionuklidna tehnika za ispitivanje skeletnih metastaza prvenstveno zbog njezine široke raspoloživosti (19). Nakupljanje radiofarmaka u kosti ovisi o lokalnom protoku krvi i o osteoblastičnoj aktivnosti kosti. Glavna prednost scintigrafije kostiju je to što se može izvršiti snimanje cijelog skeleta (Slika 5.). To je važno s obzirom na to da metastatske lezije mogu nastati u područjima skeleta koja nisu rutinski uključena u skeletni pregled (20). Daljnja prednost odnosi se na visoku osjetljivost scintigrafije koja omogućava ranije otkrivanje koštanih metastaza. Osjetljivost i specifičnost scintigrafije kosti za otkrivanje metastaza kostiju iznosi 78 % i 48 %.



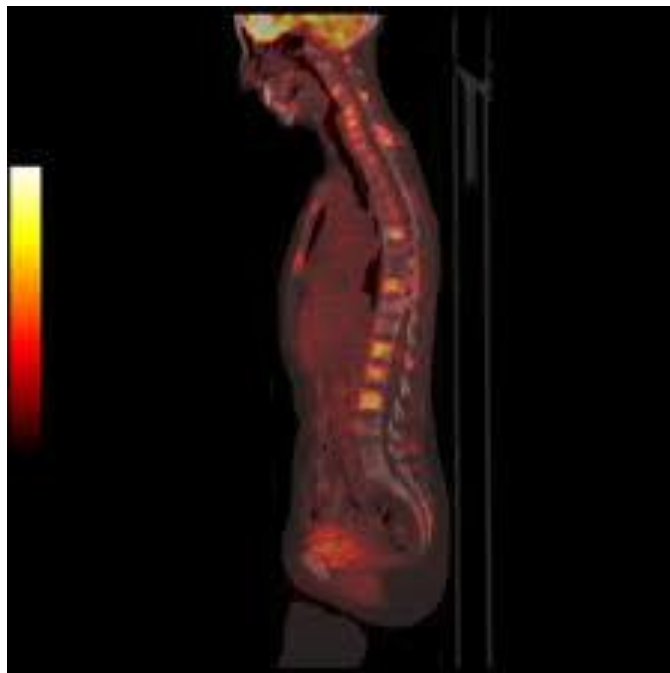
Slika 5. Scintigraphijska snimka skeleta u pacijenta s karcinomom s koštanim metastazama

Scintigrafija skeleta vrlo je osjetljiva pretraga kod prijeloma kralješka, ali nije specifična u razlikovanju metastatske lezije i osteoporotskog prijeloma (21).

#### **1.2.5. Pozitronska emisijska tomografija**

Pozitronska emisijska tomografija (PET) tehnika je nuklearne medicine koja proizvodi tomografske slike visoke rezolucije kroz otkrivanje visokoenergetskih parova fotona emitiranih tijekom pozitronskog raspadanja radioizotopa. PET je bolji od konvencionalnog skeniranja kostiju u smislu prostornog razlučivanja i znatno osjetljiviji i specifičniji od scintigrafije skeleta za otkrivanje metastaza, a osobito za otkrivanje osteolitičkih lezija (22, 23).

Osjetljivost PET/CT-a (Slika 6.) za otkrivanje metastaza kostiju iznosi 100 %, a specifičnost 97 %. PET/CT je najučinkovitija metoda u ranom otkrivanju i praćenju koštanih metastaza, no ta je metoda danas još uvijek teško dostupna i vrlo skupa (24, 25).



Slika 6. Snimka pozitronske emisijske tomografije / računalne tomografije

### 1.2.6. Biopsija trupa kralješka

Biopsija tkiva kralješka koristi se radi potvrde metastatskih promjena kod pacijenata s poznatim primarnim tumorom, zbog procjene sumnjivih radioloških promjena ili u sklopu definitivnog kirurškog zbrinjavanja. Može se učiniti kao perkutana biopsija uz pomoć dijaskopije ili CT-a ili kao otvorena biopsija. Ona je još uvijek najpouzdanija metoda u diferencijalnoj dijagnozi benignog i malignog kompresivnog loma trupa (26).

## 1.3. Minimalno invazivno liječenje kompresivnog prijeloma trupa kralješka

### 1.3.1. Perkutana vertebroplastika i kifoplastika

Vertebroplastika je stabilizacijski operacijski zahvat u kojem se koštani cement preko igle utiskuje u tijelo frakturiranog kralješka pomoću *in situ* dijaskopije, bez značajnije korekcije kifoze, a s ciljem smanjenja boli. Provodi se od visine petog prsnog do petog slabinskog kralješka. Desetak minuta nakon nanošenja cementa u trup postiže se stabilizacija, a analgetski je učinak najviše rezultat sprječavanja mikropokreta, dok je nešto manje rezultat uništavanja živčanih završetaka toplinskom reakcijom za vrijeme polimerizacije cementa (27).

Vertebroplastika se može odraditi zatvorenom operacijskom tehnikom (perkutano) ili u kombinaciji s dekompresijskim procedurama, ako postoji potreba za dekompresijom spinalnog kanala u slučaju pridružene hernije diska, prodora tumorskog tkiva ili djelića kosti u kanal kao i u slučaju prevelikog kolapsa trupa (otvorena vertebroplastika) (28).

Indikacije za perkutanu vertebroplastiku jesu svježi kompresivni prijelom trupa kralješka (manje od tri mjeseca), jaki bolovi koji ne prestaju tradicionalnim načinom liječenja (VAS iznad 7), porast rizika kifoze (sekundarna kifoza).

Apsolutne kontraindikacije jesu prisutnost infekcije, kompresija spinalnog kanala, koagulopatija, alergije na komponente cementa, uspješnost konzervativne terapije te osteopenična profilaksa.

Relativne su kontraindikacije lom više od triju kralježaka, lom stariji od tri mjeseca, lom kranijalnije od razine Th5, destrukcija stražnjeg zida trupa kralješka.

Najčešće komplikacije vertebroplastika vezane su za istjecanje cementa van trupa, što može, ovisno o lokalizaciji, dovesti do radikulopatije, mijelopatije i embolije. Od preostalih komplikacija opisani su prijelom rebara, alergija, pneumotoraks te infekcija. Učestalost komplikacija značajno je veća kod liječenja sekundarizma nego kod liječenja osteoporoze (27).

Kifoplastika je minimalno invazivna metoda koja je vrlo slična vertebroplastici u indikacijama, kontraindikacijama i komplikacijama, s razlikom što se tom metodom može bolje korigirati kifoza samog kralješka. Za razliku od vertebroplastike, gdje se nakon aplikacije igle u trup aplicira i koštani cement, ovdje se uvede balon koji se eksapandira i tako modelira šupljina gdje se aplicira cement pod znatno manjim tlakom nego kod vertebroplastike, čime se smanjuje i učestalost istjecanja cementa. Metoda se manje koristi prvenstveno zbog znatno veće cijene samog instrumentarija (29).

### **1.3.2. Otvorena vertebroplastika i kifoplastika**

Te dvije operacijske metode podrazumijevaju laminektomiju i dekompresiju spinalnog kanala te stabilizaciju cementom pod kontrolom oka ili dijaskopa. Indikacije za te metode su kompresivni prijelom kod kojeg postoji kompresija spinalnog kanala uslijed komadića kosti, intravertebralnog diska ili tumorskog tkiva (28).

## **2. CILJ RADA**

Cilj je rada ispitati uspješnost operacijske metode otvorene vertebroplastike u liječenju patološkog prijeloma trupa kralješka s kompresijom spinalnog kanala tako što će se usporediti klinička slika prije operacijskog zahvata i nakon njega. Uspješnost će se definirati smanjenjem intenziteta ili povećanjem intenziteta boli pomoću VAS skale prije i nakon operacijske procedure te praćenjem neurološkog statusa.



### **3. ISPITANICI I METODE**

#### **3.1. Ustroj studije**

Istraživanje je oblikovano kao retrospektivno-prospektivna studija (30).

#### **3.2. Ispitanici**

Ispitanici su u ovom istraživanju pacijenti koji su liječeni operacijskom metodom otvorene vertebroplastike u Zavodu za ortopediju i traumatologiju KBC-a Osijek unatrag 5 godina pod dijagnozom patološkog prijeloma trupa kralješka uslijed metastatskog procesa s kompresijom spinalnog kanala.

#### **3.3. Metode**

Za potrebe istraživanja prikupili smo podatke iz povijesti bolesti pacijenata s kompresivnim lomom trupa kralješka koji su liječeni otvorenom vertebroplastikom u Zavodu za ortopediju i traumatologiju KBC-a Osijek unatrag 5 godina. Iz dostupne medicinske dokumentacije, analizirali smo opće podatke o spolu te dužini trajanja tegoba, razini bolova prije i poslije operacije (VAS), neurološkom statusu te radiološkim promjenama na operiranom segmentu prije i poslije zahvata, osobito stupnju prijeloma te postojanju ekstrakorporalnog istjecanja cementa tijekom zahvata. Vizualno-analogni skala (VAS), najčešće je korištena skala za mjerenje intenziteta boli. Od bolesnika se traži da na 10 centimetara dugoj crti označi mjesto koje odgovara jačini njegove boli, nakon čega se s druge strane milimetarske ljestvice očita VAS zbroj. Pritom 0 označava da nema boli, a 10 najjaču bol. Svi pacijenti operirani su kirurškom tehnikom otvorene vertebroplastike.

Procedura se provodi u općoj anesteziji. Nakon pranja i pokrivanja operacijskog polja uz pomoć dijaskopa lokalizira se razina lezije. Na tipičan način prvo se izvede procedura laminektomije, čime se učini dekompresija spinalnog kanala, a potom se pod kontrolom oka igla za vertebroplastiku uvede u slomljeni trup kralješka. Ako je položaj igle zadovoljavajući, kroz postavljenu iglu u trup kralješka aplicira se tanka igla za biopsiju kralješka koja se nalazi u setu za vertebroplastiku. Dobiveni materijal šalje se na patohistološku dijagnostiku (PHD). Nakon toga, koštani cement odgovarajuće viskoznosti aplicira se u trup kralješka. Vrlo je bitno kontrolirati postupak dijaskopijom kako ne bi došlo do istjecanja cementa. Cement se aplicira dok nismo zadovoljni njegovim položajem u posljednjoj četvrtini trupa u laterolateralnoj projekciji ili ako je došlo do epiduralne, venozne ili intradiskalne ektravazacije cementa. S oko

15 % popunjenosti trupa kralješka cementom (~ 3,5 ml) postiže se zadovoljavajuća čvrstoća slomljenog kralješka. Bolesnik ostaje u krevetu najmanje sat vremena, a 24 sata poslije zahvata otpušta se kući (27).

### **3.4. Statističke metode**

Kategorijski podatci predstavljeni su apsolutnim i relativnim frekvencijama. Normalnost raspodjele numeričkih varijabli testirana je Shapiro – Wilkovim testom. Razlike numeričkih varijabli između dviju zavisnih skupina koje ne slijede normalnu razdiobu testirane su Wilcoxonovim testom. Sve P vrijednosti dvostrane su. Razina značajnosti postavljena je na  $P = 0,05$  (31). Za statističku analizu korišten je statistički program MedCalc Statistical Software version 17.8.2 (MedCalc Software bvba, Ostend, Belgium; <http://www.medcalc.org>; 2017)

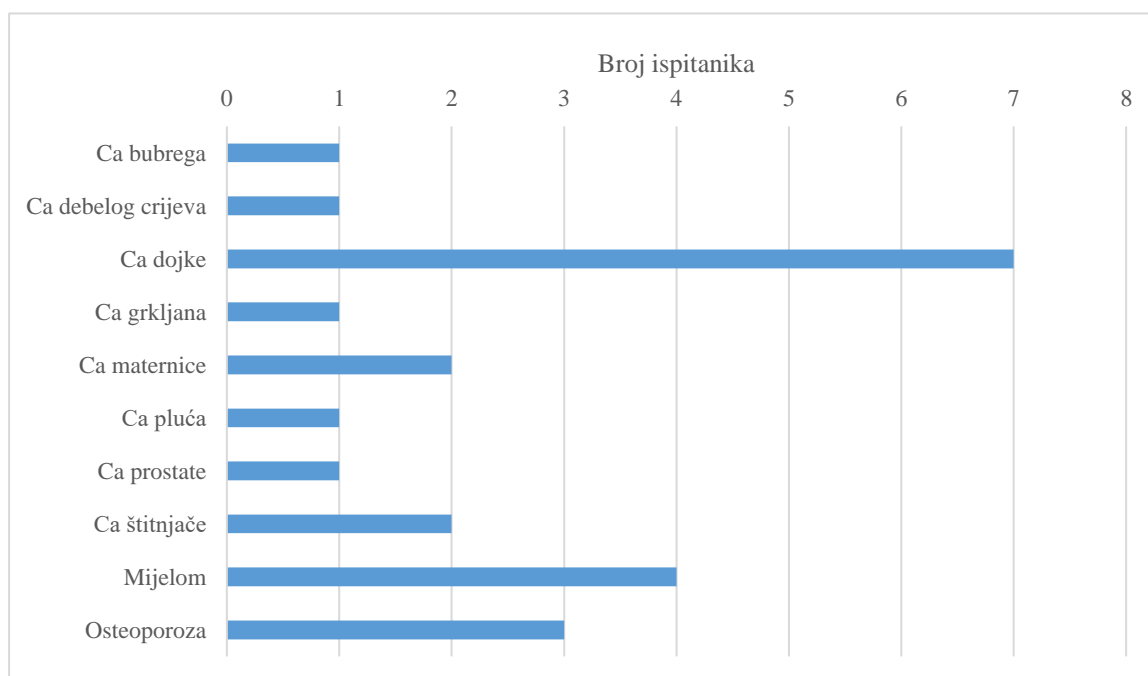
#### 4. REZULTATI

Istraživanje je provedeno na 23 ispitanika, pacijenata koji su liječeni metodom otvorene vertebroplastike zbog stenoze spinalnog kanala uzrokovane kompresivnim lomom trupa kralješka. Metastatske promjene uzrok su loma kod 20/23 ispitanika. S obzirom na spol, nešto je više žena, njih 13/23, u odnosu na 10/23 muškaraca. Medijan dobi ispitanika iznosi 61 godinu (interkvartilnog raspona 54 do 74 godine) (Tablica 1.).

Tablica 1. Središnja vrijednost dobi ispitanika (n = 23)

	Medijan (interkvartilni raspon)	Minimum – maksimum
Dob ispitanika (godine)	61 (54 – 74)	39 – 81

Metastatske promjene na kralješcima najučestalije su kod 7/23 ispitanika s primarnim karcinomom dojke te mijelomom kod 4/23 ispitanika. Osteoporoza je uzrok loma kod 3/23 ispitanika (Slika 7.).

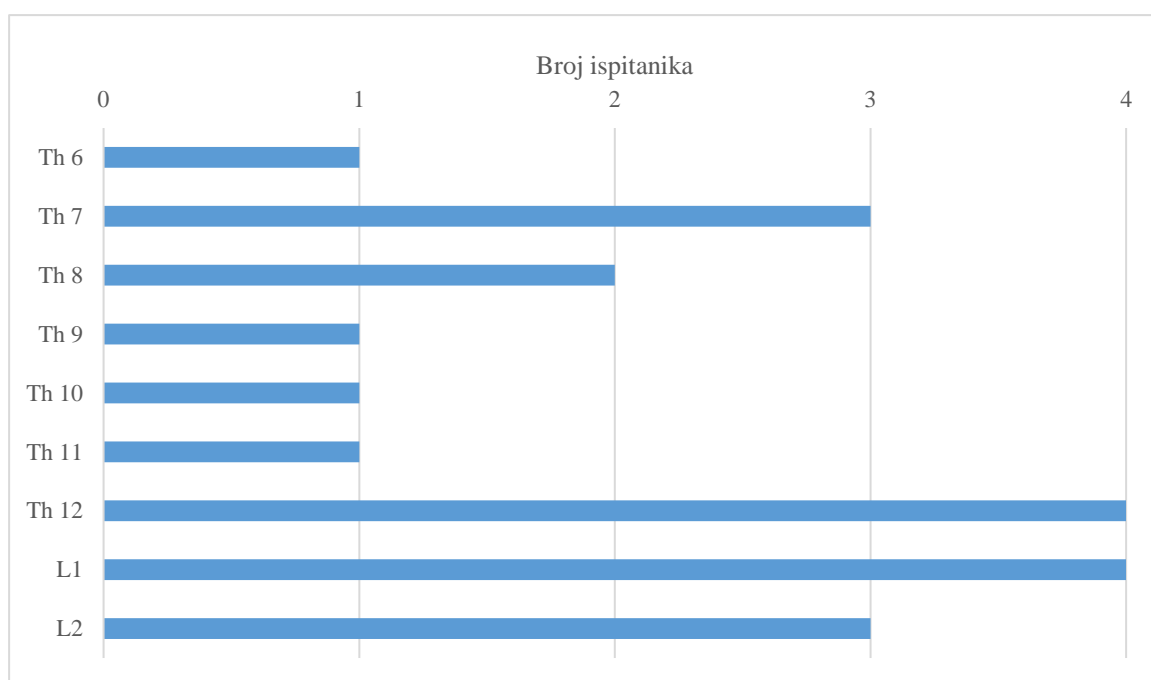


Slika 7. Raspodjela ispitanika s obzirom na razlog loma kralješka

Najučestalija dijagnostička metoda kod prijeloma uzrokovanih metastazama jest magnetska rezonancija (MR) u 15/20 slučajeva, dok je računalna tomografija (CT) rađena kod 5/20 ispitanika.

Prijelom kralješka najučestalije je lokaliziran kod 13/20 ispitanika u prsnom dijelu (Th7 do Th12), a kod 7/20 ispitanika u slabinskom dijelu (L1, L2, L3). Samo je jedan ispitanik imao prijelom L2 + L3 kralješka. U prsnom dijelu najučestaliji je bio prijelom Th9, kod 4/13 ispitanika (Slika 8.).

Niti u jednom slučaju nije zabilježeno ekstrakorporalno istjecanje cementa, niti neka druga komplikacija koja nije vezana za cement.



Slika 8. Raspodjela ispitanika s obzirom na lokalizaciju prijeloma

Prije operacije, s obzirom na neurološki nalaz, 4/20 ispitanika imalo je paraparezu s inkontinencijom, a 1/20 ispitanika paraparezu, dok je poslije operacije neurološki nalaz kod 4/20 ispitanika parapareza s inkontinencijom.

Medijan trajanja operativnog zahvata iznosi 60 minuta (interkvartilnog raspona 55 do 64 minute) od 45 do 70 minuta.

Jačina boli ocijenjena je VAS skalom. Jačina boli poslije operacije bila je značajno manja nego li prije operacije (srednja razlika -5,5, 95 % raspon pouzdanosti razlike -6,0 do -5,0; Wilcoxon test,  $P < 0,001$ ) (Tablica 2.).

Tablica 2. Jačina boli prije i poslije operacije (n = 20)

Jačina boli (VAS skala)	Medijan (interkvartilni raspon)	Razlika (Hodges – Lehmann)	95 % interval pouzdanosti		p*
			Od	Do	
Prije operacije	8 (7,5 do 9)	-5,5	-6,0	-5,0	< 0,001
Poslije operacije	2,5 (2 do 3)				

\*Wilcoxonov test

## **5. RASPRAVA**

Osteolitičke metastatske lezije kralježnice obično su sekundarne, kao posljedica primarne maligne bolesti drugih organskih sustava. Naši su pacijenti prethodno najčešće liječeni zbog maligne bolesti dojke, plazmocitoma te štitnjače i maternice, za razliku od istraživanja nekih drugih autora (32), koji su kod Azijata zabilježili najveću incidenciju kod malignoma kolona, jetre i prostate, a kod stanovnika zapadnih zemalja osim dojke kod malignoma prostate i melanoma. Osteolitičke metastatske lezije trupa kralješka kao takve nisu rijetke i mogu potaknuti ozbiljne neurovaskularne komplikacije.

Tradicionalne su mogućnosti liječenja radioterapija i kemoterapija. Bisfosfonati te denosumab također su se pokazali značajnima za smanjenje boli koštanih metastaza, destruktiji kosti i rastu tumora. Kao dodatak radioterapiji i kemoterapiji koristi se i otvoreno kirurško liječenje (uglavnom za dekompresiju kralježnice i stabilizaciju) te vertebroplastika i kifoplastika kao minimalno invazivne metode (kako bi se smanjila bol i poboljšala mobilnost). U bolesnika s lošim općim stanjem kod kojih postoji kontraindikacija za kirurško liječenje kao opcija postoji imobilizacija ortozama i analgetska terapija (33).

Od svih tih različitih mogućnosti kirurškog liječenja osteolitičkih metastatskih prijeloma kralježnice, perkutana vertebroplastika (PVP) najprihvatljivija je zbog svoje minimalne invazivnosti i učinkovitosti u smanjenju boli i poboljšanju kvalitete života, te postizanju dobre čvrstoće kosti i stabilizacije kralježaka (34, 35).

Otvorena vertebroplastika nudi dodatnu sigurniju mogućnost u liječenju pacijenata s destruktivnim lezijama trupa kralješka. Ta procedura, iako zahtijeva opću anesteziju i otvorenu aplikaciju cementa, manje je teška u usporedbi s postupcima fuzije koji zahtijevaju manje operativno vrijeme, manji gubitak krvi, a istovremeno puno sigurnija od PVP-a, te je i značajno jeftinija. Niži rizik komplikacija kod otvorene vertebroplastike vezan je za neposrednu vizualizaciju i mobilizaciju neurovaskularnih struktura. Sama tehnika nije vrlo komplicirana, a čine ju kombinacija laminektomije i VP-a pod kontrolom oka, čime se olakšava sigurno injektiranje cementa ne samo u tijelu trupa, već i kontrola eventualne ekstravazacije cementa u spinalni kanal (28).

Dosadašnje studije pokazale su da PVP na patološki lom kralješka osigurava brzo smanjenje boli u do 80 % pacijenata i stabilnost kralježnice u oko 87 % bolesnika i time poboljšava kvalitetu života (36).

Neke studije kod kojih je primijenjena ta metoda na vratnom segmentu kralježnice pokazale su izuzetnu sigurnost i učinkovitost (37, 38, 39, 40).

Stražnja dekompresija s dodatkom kifoplastike, poznata kao OKP, prepoznata je kao prikladna operacija za redukciju bolova, neuroloških poboljšanja i stabilnosti kralježnice. Hsiang (41) prvi je 2003. liječio osteoporotske frakture s kompresijom spinalnog kanala u 22 pacijenta tom metodom. Fuentes i suradnici (42) nedavno su izvijestili o korištenju OKP-a kod 18 bolesnika s teškim frakturama osteoporotske kompresije povezane s neurološkim poremećajima, od kojih su svi postigli značajno smanjenje boli i neurološki napredak. Nadalje, Marco i sur. (43) koristili su OKP s kalcijevim fosfatom umjesto PMMA-a za liječenje 38 relativno mladih i zdravih pacijenata koji pate od nestabilnih torakalnih prijeloma s neurološkim deficitom ili bez njega. Pokazali su da je ta metoda rekonstruirala i stabilizirala prednji stup, obnovila visinu kralježnice, posredno i izravno dekomprimirala kralježničnu moždinu, smanjila deformaciju trupa i stabilizirala stražnju kolumnu pomoću stražnjeg pristupa. Otvorenu vertebroplastiku (OVP) Weitao sa suradnicima (44), koristio je za liječenje 18 slučajeva s metastatskim prijelomima korpusa kralježaka koji su se izvrsno neurološki oporavili uz značajnu redukciju intenziteta boli, osim u jednom slučaju, gdje je došlo do curenja cementa u plućne vene zbog upotrebe nisko viskoznog cementa. Prema našem saznanju, nijedna studija nije procijenila klinički ishod za pacijente s mijelomom i neurološkim deficitima koji su bili liječeni OKP-om.

S razvojem minimalno invazivne kirurgije, vertebralna augmentacija naširoko je korištena za bolne patološke vertebralne frakture uzrokovane mijelomom. Yang i suradnici (45) izvijestili su da vertebroplastika u kombinaciji s kemoterapijom u liječenju multiplih fraktura kralježnice povezanih s mijelomom pokazala je značajno poboljšanje ublažavanja boli, u što se uklapa istraživanje Šutala (46) prilikom istraživanja vertebroplastike u pacijenata s mijelomom. Kifoplastika kao modificirana inačica vertebroplastike uključivala je inflamaciju balona unutar urušenog kralješka kako bi se stvorila šupljina te omogućilo pražnjenje PMMA-a u nju pod smanjenim tlakom, što reducira mogućnost istjecanja cementa. Izvještaj iz Zou i sur. (47) uključivao je 21 bolesnika s mijelomom s kompresivnim frakturama kralježaka koji su podvrgnuti 43-ma postupcima kifoplastike koji su omogućili značajnu i kontinuiranu redukciju boli, što je rezultiralo značajnim funkcionalnim poboljšanjem za bolesnike s multiplim mijelomom. Djelovanje PMMA-a na tumorsko tkivo i stabilizaciju loma i smanjenje boli uključuje stabilizaciju kralježnice i poboljšanje koštane strukture, monomernu citotoksičnost i toplinski učinak na tumorsku stanicu i živčane završetke te opstrukciju vaskularizacije tumora aplikacijom cementa (48).

U našem radu, koji je uključivao 23 pacijenta prosječne životne dobi 61 godine, došlo je do smanjenja bolova s prijeoperacijskih 8 bodova na VAS skali na 2,5 boda odmah nakon operacije. Učinak je trajao do posljednjeg praćenja bez uporabe dodatnih analgetika.

Slične rezultate navodi Jun Pan (49), s redukcijom bolova s 8 na 2 na VAS skali primjenom otvorene kifoplastike, dok su rezultate slične našima zabilježili i Fuentes, Boszczyk, Weitao i Floeth (28, 39, 42, 44). Kod većine autora trajanje dekompresije s augmentacijom pomoću PMMA-a trajalo je ovisno o broju zahvaćenih segmenata od 10 do 90 minuta, u što se uklapa i naše istraživanje, gdje je prosječna duljina trajanja operacijske procedure iznosila 60 minuta (45 – 70 minuta). Niti jedna poslijeoperacijska nadoknada krvi nije zabilježena. Isto tako, iako neki autori navode poboljšanje neurološke funkcije u pacijenata nakon otvorene vertebroplastike ili kifoplastike, u našem istraživanju to nismo uočili, ali nije došlo niti do pogoršanja neurološkog statusa nakon procedure.

I vertebroplastika i kifoplastika pokazale su da značajno smanjuju bolove kod kralježničnog kolapsa uzrokovanog mijelomom i metastazama, ali imaju istu komplikaciju curenja cementa u spinalni kanal, neuralne foramine ili plućni venski sustav. Štoviše, učestalost ekstravazacije cementa s kifoplastikom ili vertebroplastikom za mijelom znatno je veća od one povezane s osteoporotskim prijelomima zbog osteolize kosti (44). Lee i suradnici (50) koristili su meta-analizu i izvijestili da je stopa simptomatskog curenja cementa 10 % u metastazijskoj bolesti ili mijelomu i samo 1 % u osteoporotskom kolapsu, dok su neki drugi autori primijetili curenje kod liječenja lomova kod plazmocitoma u oko 30 % slučajeva (46). Nadalje, istjecanje kod vertebroplastike znatno je češće, prvenstveno zbog tlaka apliciranja koji je znatno veći. Isto tako, uporabom cementa visoke viskoznosti učestalost istjecanja značajno se smanjuje kod vertebroplastike te je gotovo identična onoj s kifoplastikom (51). Za razliku od perkutane metode, gdje je kontrola istjecanja cementa značajno manja, kod otvorene metode u našem istraživanju nije zabilježeno niti jedno curenje cementa. Slične rezultate opisuju i drugi autori (41), dok Weitao opisuje jedan slučaj istjecanja u pulmonalne vene (44), a Fuentes dva intradiskalna istjecanja (42).

Otvorena vertebroplastika izrazito je učinkovita minimalno invazivna procedura za liječenje lomova trupa kralješka uslijed mijeloma ili spinalnih metastatskih bolesti uz pridruženu spinalnu stenozu. Omogućuje istodobnu dekompresiju moždine i živaca te stabilizaciju kralježnice. Na malim studijama koje su do sada objavljene može se zaključiti da daje izvrsne



kliničke rezultate u olakšavanju boli i oporavku neuronske funkcije uz manji gubitak krvi, kraće vrijeme rada i manje komplikacija od nekih drugih otvorenih operacijskih procedura.

## **6. ZAKLJUČAK**

Na temelju provedenog istraživanja i dobivenih rezultata može se zaključiti:

1. Metastatski lomovi trupa kralješka najčešće su lokalizirani u torakalnom segmentu kralježnice.
2. Ni u jednom slučaju nije zabilježeno istjecanje cementa.
3. Nakon procedure nije zabilježen niti jedan slučaj neurološkog pogoršanja u kliničkoj slici.
4. Statistički je značajan napredak u smanjenju bolova liječenju prijeloma kralješka s kompresijom spinalnog kanala metodom otvorene vertebroplastike.
5. Trajanje procedure kratko je i bez dodatnih intraoperacijskih i poslijeoperacijskih komplikacija.

## 7. SAŽETAK

*Cilj istraživanja:* Cilj je rada ispitati uspješnost operacijske metode otvorene vertebroplastike u liječenju metastatskog prijeloma trupa kralješka s kompresijom spinalnog kanala tako što će se usporediti klinička slika prije operacijskog zahvata i nakon njega. Uspješnost će se definirati promjenom intenziteta boli pomoću VAS skale prije i nakon operacijske procedure te neurološkim promjenama.

*Nacrt studije:* Istraživanje je ustrojeno kao retrospektivno-prospektivna studija.

*Materijali i metode:* U istraživanje je uključeno je 23 pacijenta, od toga 13 žena i 10 muškaraca. Iz medicinske dokumentacije Zavoda za ortopediju i traumatologiju KBC-a Osijek prikupljeni su podatci o pacijentima koji su liječeni otvorenom vertebroplastikom zbog kompresijskog prijeloma kralješka uslijed metastaze s posljedičnom stenozom spinalnog kanala. Analizirani su spol, dužina trajanja tegoba, razina bolova prije i poslije operacije (VAS skala), radiološke promjene na operiranom segmentu prije i poslije zahvata te promjene u neurološkom statusu.

*Rezultati:* Metastatske promjene na kralješcima najučestalije su kod ispitanica s primarnim karcinomom dojke te mijelomom kod ispitanika. Prijelom kralješka najčešće je lokaliziran u prsnom segmentu od Th7 do Th12. Nije zabilježena niti jedna komplikacija, niti promjena u neurološkom statusu nakon procedure. Jačina boli poslije operacije bila je značajno manja (VAS 2,5) nego prije operacije (VAS 8).

*Zaključak:* Otvorena vertebroplastika minimalno je invazivna palijativna procedura za liječenje spinalnih metastaza s kompresijom spinalnog kanala. Omogućuje istodobnu dekompresiju leđne moždine i stabilizaciju kralježnice i pokazuje izvrsne kliničke rezultate u olakšavanju boli i oporavku neurološke funkcije uz manji gubitak krvi, kraće vrijeme rada i manje komplikacija.

*Ključne riječi:* otvorena vertebroplastika; prijelom kralješka; spinalna metastaza

## 8. SUMMARY

*Objectives:* The aim of this study is to evaluate the effect of open vertebroplasty as a method of treating the metastatic fracture of the vertebra by comparing clinical images before and after the surgery. The effect is determined either by reduction or increase of the pain intensity measured by VAS scale as well by taking into account the neurological changes.

*Study design:* The study is structured as a retrospective-prospective study.

*Participants and methods:* The study included 23 patients, of which 13 are female and 10 male. Data was gathered from the medical documentation of the Department of Orthopedics and Traumatology, Clinical Hospital Center Osijek on patients treated for compressive fracture of the vertebra which appeared as a result of tumors by using open vertebroplasty. Data observed include sex, pain duration, pain intensity before and after the procedure (VAS scale), radiological changes before and after the procedure, and changes in the neurological status.

*Results:* Metastatic changes of the vertebra were found most commonly in female patients with primary tumor of the breast and in male patients with primary myeloma. Vertebra fracture is most commonly localized to the thoracic spine (Th7 – Th12). No complications or changes in the neurological condition have been reported after the procedure. The pain after the procedure was significantly lower (VAS 2.5) than prior to the procedure (VAS 8).

*Conclusion:* Open vertebroplasty is a minimally invasive palliative procedure for treating spinal metastases compressing on the spinal canal. It allows for simultaneous decompression of the spinal cord and stabilization of the spine, while showing excellent clinical results in alleviating pain and the recovery of neurological functions, lower blood loss, shorter duration of the procedure itself, and fewer complications.

*Key words:* open vertebroplasty; fracture of the vertebra; spinal metastasis

## 9. LITERATURA

1. Mc Neil BJ. Value of bone scanning in neoplastic disease. *Semin Nucl Med* 1984;14:277-286.
2. O'Rourke T, George CB, Redmond J III , et al. Spinal computed tomography and computed tomographic metrizamide myelography in early diagnosis of metastatic disease. *J. Clin Oncol* 1986; 4:576-583.
3. Rougraff BT, Kneisl JS, Simon MA. Skeletal metastases of unknown origin: A prospective study of a diagnostic strategy. *J Bone Joint Surg [Am]* 1993;75:1276–1281. [PubMed]
4. Rades D, Fehlauer F, Veninga T, et al. Functional outcome and survival after radiotherapy of metastatic spinal cord compression in patients with cancer of unknown primary. *Int J Radiat Oncol Biol Phys.* 2007 Feb 1;67(2):532–537. [PubMed]
5. Ulmar B, Huch K, Kocak T, Catalkaya S, Naumann U, Gerstner S et al. The prognostic influence of primary tumour and region of the affected spinal segment in 217 surgical patients with spinal metastases of different entities. *Z Orthop Ihre Grenzgeb.* 2007 Jan–Feb;145(1):31–38. [PubMed]
6. Greenlee RT, Murray T, Bolden S, Wingo PA. Cancer statistics, 2000. *CA Cancer J Clin.* 2000;50:7–33.[PubMed]
7. Siegal T, Siegal T. Current considerations in the management of neoplastic spinal cord compression. *Spine.* 1989;14:223–228. [PubMed]
8. Tokuhashi Y, Matsuzaki H, Toriyama S, Kawano H, Ohsaka S. Scoring system for the preoperative evaluation of metastatic spine tumor prognosis. *Spine.* 1990;15(11):1110–1113. [PubMed]
9. Tomita K, Kawahara N, Kobayashi T, et al. Surgical strategy for spinal metastases. *Spine.* 2001;26:298–306. [PubMed]
10. Briganti F, Casale L, Rossi C, Cagini L, Cesarano E, Brunese L, et al. Atraumatic vertebral compression fractures: differential diagnosis between benign osteoporotic and malignant fractures by MRI. *Musculoskelet Surg .* 2013 Aug;97 Suppl 2:S169-79.

11. Reuss-Borst M, Hartmann U, Scheede C, Weiss J. Prevalence of osteoporosis among cancer patients in Germany: prospective data from an oncological rehabilitation clinic. *Osteoporos Int.* 2012 Apr;23(4):1437–1444.
12. Drake MT, Khosla S. Male osteoporosis. *Endocrinol Metab Clin North Am.* 2012 Sep;41(3):629–641.
13. Spangler L, Yu O, Loggers E, Boudreau DM. Bone mineral density screening among women with a history of breast cancer treated with aromatase inhibitors. *J Womens Health (Larchmt).* 2013 Feb;22(2):132–140.
14. Yu EY, Kuo KF, Gulati R, Chen S, Gambol TE, Hall SP, et al. Long-term dynamics of bone mineral density during intermittent androgen deprivation for men with nonmetastatic, hormone-sensitive prostate cancer. *J Clin Oncol.* 2012 May 20;30(15):1864–1870.
15. Genant HK, Wu CY, van Kuijk C, Nevitt MC. Vertebral fracture assessment using a semiquantitative technique. *J Bone Miner Res.* 1993;8:1137-48. V16. Bäuerle T, Semmler W. Imaging response to systemic therapy for bone metastases. *Eur Radiol.* 2009;19:2495–2507.
16. Choi J, Raghavan M. Diagnostic imaging and image-guided therapy of skeletal metastases. *Cancer Control.* 2012;19:102–112.21. Bäuerle T, Semmler W. Imaging response to systemic therapy for bone metastases. *Eur Radiol.* 2009;19:2495–2507.
17. Bäuerle T, Semmler W. Imaging response to systemic therapy for bone metastases. *Eur Radiol.* 2009;19:2495–2507.
18. Costelloe CM, Rohren EM, Madewell JE, Hamaoka T, Theriault RL, Yu TK, et al. Imaging bone metastases in breast cancer: techniques and recommendations for diagnosis. *Lancet Oncol.* 2009;10:606–614.
19. Cuccurullo V, Cascini GL, Tamburrini O, Rotondo A, Mansi L. Bone metastases radiopharmaceuticals: an overview. *Curr Radiopharm.* 2013;6:41–47.
20. Roberts CC, Daffner RH, Weissman BN, Bancroft L, Bennett DL, Blebea JS, et al. ACR appropriateness criteria on metastatic bone disease. *J Am Coll Radiol.* 2010;7:400–409.
21. O'Mara RE. Bone scanning in osseous metastatic disease. *JAMA.* 1974;229(14):1915.

22. Yu HH, Tsai YY, Hoffe SE. Overview of diagnosis and management of metastatic disease to bone. *Cancer Control*. 2012;19:84–91.
23. Yang HL, Liu T, Wang XM, Xu Y, Deng SM. Diagnosis of bone metastases: a meta-analysis comparing 18FDG PET, CT, MRI and bone scintigraphy. *Eur Radiol*. 2011;21:2604–2617.
24. N. Wang, M. Zhang, T. Sun, H. Chen, Z. Huang, L. Yan, et al. A comparative study: diffusion weighted whole body imaging with background body signal suppression and hybrid positron emission computed tomography on detecting lesions in oncologic clinics. *Eur J Radiol*. 2012; 81:1662–1666.
25. M.C. Chang, J.H. Chen, J.A. Liang, C.C. Lin, K.T. Yang, K.Y. Cheng, et al. Meta-analysis: comparison of F-18 fluorodeoxyglucose-positron emission tomography and bone scintigraphy in the detection of bone metastasis in patients with lung cancer. *Acad Radiol*. 2012; 19:349–357.
26. Datir A, Pechon P, Saifuddin A. Imaging-guided percutaneous biopsy of pathologic fractures: a retrospective analysis of 129 cases. *AJR Am J Roentgenol*. 2009;193(2):504–508. [PubMed]
27. Rapan S, Jovanovic S, Gulan G, Boschi V. Vertebroplastika. *Medicina fluminensis*. 2011;47(1): 29-36.
28. Boszczyk BM, Bierschneider M, Schmid K, Grillhösl A, Robert B, Jaksche H. Microsurgical interlaminary vertebro- and kyphoplasty for severe osteoporotic fractures. *J Neurosurg*. 2004 Jan;100(1 Suppl Spine):32-7.
29. Taylor RS, Fritzell P, Taylor RJ. Balloon kyphoplasty in the management of vertebral compression fractures: an updated systematic review and meta-analysis. *Eur Spine J*. 2007;16:1085–1100. [PMC free article] [PubMed]
30. Marušić M. i sur. *Uvod u znanstveni rad u medicini*. 4. izd. Udžbenik. Zagreb: Medicinska naklada; 2008.
31. Ivanković D. i sur. *Osnove statističke analize za medicinare*. Zagreb: Medicinski fakultet Sveučilišta u Zagrebu; 1988.
32. Wright E, Ricciardi F, Arts M, Buchowski JM, Chung CK, Coppes M et al. Metastatic Spine Tumor Epidemiology: Comparison of Trends in Surgery Across Two Decades

- and Three Continents. *World Neurosurg.* 2018 Mar 20. pii: S1878-8750(18)30573-4. doi: 10.1016/j.wneu.2018.03.091. [Epub ahead of print]
33. Wenger M. Vertebroplasty for metastasis. *Med Oncol.* 2003;20:203–9. [PubMed]
34. Weill A, Chiras J, Simon JM, Rose M, Sola-Martinez T, Enkaoua E. Spinal metastases: Indications for and results of percutaneous injection of acrylic surgical cement. *Radiology.* 1996;199:241–7. [PubMed]
35. Pilitsis JG, Rengachary SS. The role of vertebroplasty in metastatic spinal disease. *Neurosurg Focus.* 2001;11:e9. [PubMed]
36. Rapan S, Batrnek J, Rapan V, Biuk E, Rapan D. Quality of Life in Patients Following Vertebroplasty. *Open Access Maced J Med Sci.* 2017 Feb 15; 5(1): 42–47.
37. Sathwik Raviraj Shetty, Praveen Mahadev Ganigi, and Bopanna Kanjithanda Mandanna Open C2 Vertebroplasty: Case Report, Technique, and Review of Literature *Asian J Neurosurg.* 2017 Oct-Dec; 12(4): 710–714.
38. Dorman JK. Vertebroplasty of the C2 vertebral body and dens using an anterior cervical approach: Technical case report. *Neurosurgery.* 2010;67:E1143–6. [PubMed]
39. Floeth FW, Herdmann J, Rhee S, Turowski B, Krajewski K, Steiger HJ, et al. Open microsurgical tumor excavation and vertebroplasty for metastatic destruction of the second cervical vertebra—outcome in seven cases. *Spine J.* 2014;14:3030–7. [PubMed]
40. Guerre P, Kröber M. Open dorsal vertebroplasty of the axis. *Arch Orthop Trauma Surg.* 2011;131:591–6. [PubMed]
41. Hsiang J. An unconventional indication for open kyphoplasty. *Spine J.* 2003;3:520–523. [PubMed]
42. Fuentes S, Blondel B, Metellus P, et al. Open kyphoplasty for management of severe osteoporotic spinal fractures. *Neurosurgery.* 2009;64:350–354. [PubMed]
43. Marco RA, Kushwaha VP. Thoracolumbar burst fractures treated with posterior decompression and pedicle screw instrumentation supplemented with balloon-assisted vertebroplasty and calcium phosphate reconstruction. *J Bone Joint Surg.* 2009;91:20–28. [PubMed]



44. Weitao Y, Qiqing C, Songtao G, et al. Open vertebroplasty in the treatment of spinal metastatic disease. *Clinical Neurology and Neurosurgery*. 2012;114:307–312. [PubMed]
45. Yang Z, Tan J, Xu Y, et al. Treatment of MM-associated spinal fracture with percutaneous vertebroplasty (PVP) and chemotherapy. *Eur Spine J*. 2012;21:912–919. [PMC free article] [PubMed]
46. Šutalo M. Vertebroplastika u liječenju prijeloma kralješka kod plasmocitoma. Diplomski rad. Sveučilište J. J. Strossmayera u Osijeku. Osijek 2017.
47. Zou J, Mei X, Gan M, Yang H. Kyphoplasty for spinal fractures from multiple myeloma. *J Surg Oncol*. 2010;102:43–47. [PubMed]
48. Urrutia J, Bono CM, Mery P, Rojas C. Early histologic changes following polymethylmethacrylate injection (vertebroplasty) in rabbit lumbar vertebrae. *Spine*. 2008;33:877–882. [PubMed]
49. Jun Pan, Zhong-Lai Qian, Zhi-Yong Sun, and Hui-Lin Yang Open kyphoplasty in the treatment of a painful vertebral lytic lesion with spinal cord compression caused by multiple myeloma: A case report. *Oncol Lett*. 2013 May; 5(5): 1621–1624.
50. Lee MJ, Dumonski M, Cahill P, et al. Percutaneous treatment of vertebral compression fractures: a meta-analysis of complications. *Spine*. 2009;24:1228–1232. [PubMed]
51. Rapan S, Krnic K, Rapan V, Kolarevic V. Application of high viscosity bone cement in vertebroplasty for treatment of painful vertebral body fracture. *Med Glas*(2016);13(2):148-153.

## **10. ŽIVOTOPIS**

Vjeran Rapan  
Medicinski fakultet Osijek  
J. Huttlera 4, 31000 Osijek  
vrapan@mefos.hr

Datum i mjesto rođenja:  
24.07.1993., Osijek  
Adresa:  
Kralja Tomislava 37, Belišće 31551  
tel: +385999797267  
vjeran.rapan@gmail.com

### **OBRAZOVANJE:**

2000. – 2008. Osnovna škola Ivana Kukuljevića Belišće

2008. – 2012. Srednja škola Valpovo, Opća gimnazija

2012. – 2018. Medicinski fakultet Sveučilišta J. J. Strossmayera u Osijeku, Studij medicine