

# Utjecaj upale u VCE razmazima na citološku detekciju skvamoznih intraepitelnih lezija visokog stupnja

---

Čondić, Mihaela

Master's thesis / Diplomski rad

2018

Degree Grantor / Ustanova koja je dodijelila akademski / stručni stupanj: **Josip Juraj Strossmayer University of Osijek, Faculty of Medicine / Sveučilište Josipa Jurja Strossmayera u Osijeku, Medicinski fakultet**

Permanent link / Trajna poveznica: <https://urn.nsk.hr/urn:nbn:hr:152:257739>

Rights / Prava: [In copyright](#)/[Zaštićeno autorskim pravom.](#)

Download date / Datum preuzimanja: **2024-07-23**



Repository / Repozitorij:

[Repository of the Faculty of Medicine Osijek](#)



**SVEUČILIŠTE JOSIPA JURJA STROSSMAYERA U OSIJEKU**

**MEDICINSKI FAKULTET OSIJEK**

**Studij medicine**

**Mihaela Čondić**

**UTJECAJ UPALE U VCE RAZMAZIMA  
NA DETEKCIJU SKVAMOZNIH  
INTRAEPITELNIH LEZIJA VISOKOG  
STUPNJA**

**Diplomski rad**

**Osijek, 2018.**



**SVEUČILIŠTE JOSIPA JURJA STROSSMAYERA U OSIJEKU**

**MEDICINSKI FAKULTET OSIJEK**

**Studij medicine**

**Mihaela Čondić**

**UTJECAJ UPALE U VCE RAZMAZIMA  
NA DETEKCIJU SKVAMOZNIH  
INTRAEPITELNIH LEZIJA VISOKOG  
STUPNJA**

**Diplomski rad**

**Osijek, 2018.**

Rad je ostvaren u: Klinički zavod za kliničku citologiju Kliničkog bolničkog centra Osijek

Mentor rada: izv. prof. prim. dr. sc. Valerija Miličić, dr. med., specijalist kliničke citologije

Rad ima 31 list, 7 tablica i 7 slika.

## **ZAHVALA**

Posebno se zahvaljujem mentorici, izv. prof. dr. sc. Valeriji Miličić na pomoći, savjetima te uloženom trudu i vremenu tijekom izrade ovog rada.

Od sveg srca zahvaljujem mojoj obitelji, koji su mi bili neizmjerne podrška tijekom svih ovih godina i bez kojih ne bi bilo moguće sve što sam do sada postigla.

Hvala mojim prijateljima, koji su bili uz mene u svakom trenutku.

Svima koji su na bilo koji način pridonijeli ovom životnom ostvarenju, od srca, hvala.

## SADRŽAJ

1. UVOD .....	1
1.1. Normalan epitel cerviksa .....	1
1.2. Skvamokolumnarna granica, pločasta metaplazija, zona transformacije .....	1
1.3. Cervikalna intraepitelna neoplazija (CIN), Skvamozna intraepitelna lezija (SIL).....	2
1.4. Upala.....	4
1.5. Stanične atipije uzrokovane upalom .....	5
2. CILJEVI .....	6
3. ISPITANICI I METODE .....	7
3.1. Ustroj studije.....	7
3.2. Ispitanici .....	7
3.3. Metode .....	7
3.3.1. Papa test ili VCE razmaz .....	10
3.3.2. Metoda bojanja po Papanicolaou .....	10
3.4. Statističke metode.....	12
4. REZULTATI.....	13
5. RASPRAVA.....	19
6. ZAKLJUČAK .....	23
7. SAŽETAK.....	24
8. SUMMARY .....	25
9. LITERATURA.....	27
10. ŽIVOTOPIS .....	31

## POPIS KRATICA

VCE	Vaginalno-cervikalno-endometralni razmaz
CIN	Cervikalna intraepitelna neoplazija
SIL	Skvamozna intraepitelna lezija
LSIL	Skvamozna intraepitelna lezija niskog stupnja zloćudnosti
HSIL	Skvamozna intraepitelna lezija visokog stupnja zloćudnosti
ASC	Atipične skvamozne stanice
AGC	Atipične glandularne stanice
HPV	Humani papiloma virus
HIV	Virus humane imunodeficijencije
TBS	The Bethesda system
WHO	World Health Organisation
MF	Miješana flora
BV	Bacillus vaginalis
TRIH	Trichomonas vaginalis
GARD	Gardnerela vaginalis
ACT	Actinomyces
C. trachomatis	Clamidia trachomatis
HSV	Herpes simplex virus
KBC	Klinički bolnički centar



### 1. UVOD

Uterus ili maternica jest šupalj mišićni organ koji je spljošten sagitalno, vrhom okrenut prema dolje. Sastoji se od tijela (corpusa) koji se nastavlja na isthmus te vrata (cervixa). Vrat maternice sastoji se od dva dijela pars supravaginalis cervicis, koji se nalazi iznad rodnice i dug je 2 cm te portio vaginalis, koji strši u rodnicu i dug je 1 cm (1, 2). Dio cerviksa koji se nalazi izvan vanjskog ušća te se može prikazati klinički u spekulima naziva se egzocerviks, dok je endocerviks dio cerviksa koji se nalazi između unutarnjeg i vanjskog ušća te se ne može prikazati klinički u spekulima (1, 2, 3).

#### 1.1. Normalan epitel cerviksa

Egzocerviks je obložen neurožnjelim pločastim epitelom koji se nastavlja na epitel rodnice (1, 2, 3). Debljina epitela je oko 0,5 mm te se mijenja s dobi i fazom ciklusa. Njegova osnovna uloga je zaštita vagine i cerviksa od fizičkih, kemijskih i mikrobioloških utjecaja (4). Epitel egzocerviksa građen je od 4 sloja stanica. Počevši od bazalne membrane, prvi je sloj bazalnih stanica. Kontinuiranim dijeljenjem i sazrijevanjem nastaju parabazalne stanice, potom intermedijarni sloj poligonalnih stanica te na kraju, u površnim slojevima epitela, superficijalne stanice. Gledajući stanice od bazalnog do superficijalnog sloja, može se zaključiti da sazrijevanjem stanice postaju plosnatije, citoplazma se povećava, a jezgra smanjuje (3, 4).

Anatomski gledano, egzocerviks se nastavlja u endocerviks (1, 3). Endocerviks je građen od jednorednog cilindričnog epitela i žljezdane strome. Razlikuju se tri tipa stanica: sekretorne cilindrične stanice, cilijarne cilindrične stanice i rezervne stanice koje su najistaknutije tijekom procesa metaplazije. Endocervikalni cilindrični epitel proksimalno se stapa s endometralnim, a distalno s pločastim epitelom (2, 3, 4).

#### 1.2. Skvamokolumnarna granica, pločasta metaplazija, zona transformacije

Skvamokolumnarna granica označava mjesto gdje se sastaju pločasti i cilindrični epitel. Njena se lokacija mijenja tijekom života ovisno o brojnim faktorima poput dobi, porođajnim traumama, hormonskoj stimulaciji, ponajprije trudnoći i oralnim kontraceptivima te kao

posljedica metaplastičnih promjena u cilindričnom epitelu cerviksa. U pubertetu je lokalizirana u području vanjskog ušća, dok je kod žena u menopauzi smještena uglavnom u endocervikalnom kanalu (2, 3). Razlikuju se primarna i sekundarna skvamokolumnarna granica. Primarna skvamokolumnarna granica mjesto je susreta cilindričnog i originalnog pločastog epitela, nastalog tijekom procesa embriogeneze i intrauterinog života. Normalno je vidljiva tijekom djetinjstva, perimenarhalno i u ranom reproduktivnom razdoblju. Rastom organa pod utjecajem estrogena, skvamokolumnarna granica se pomiče, a cilindrični epitel endocerviksa se širi na egzocerviks. Cilindrični epitel endocerviksa slabo je otporan na niski pH rodnice pa se iritacijom izloženog epitela potiču rezervne stanice cilindričnog epitela na pločastu metaplaziju. Metaplazija jest proces kojim se potpuno diferencirani epitel zamjenjuje drugim, u ovom slučaju iz rezervnih stanica, umjesto pločastog nastaje cilindrični epitel. Histološki se razlikuju 3 stadija metaplazije: hiperplazija rezervnih stanica, nezrela pločasta metaplazija i zrela pločasta metaplazija. Mjesto gdje se susreću cilindrični te novonastali metaplastični pločasti epitel naziva se sekundarnom skvamokolumnarnom granicom (2, 3).

Zona transformacije jest područje između primarne i sekundarne skvamokolumnarne granice. Razlikuju se normalna zona transformacije u kojoj se ne nalaze znakovi cervikalne karcinogeneze te abnormalna u kojoj postoje znakovi cervikalne karcinogeneze. Zona transformacije je područje od iznimne važnosti za identifikaciju jer je to mjesto gdje u najvećem broju slučajeva počinje cervikalna karcinogeneza (2, 3).

### **1.3. Cervikalna intraepitelna neoplazija (CIN), Skvamozna intraepitelna lezija (SIL)**

Cervikalna intraepitelna neoplazija (CIN) jest naziv za preinvazivne i premaligne promjene cervikalnog epitela koje prethode invazivnom karcinomu ukoliko se ne liječe (3, 5). U prošlosti su postojale mnoge klasifikacije preinvazivnih promjena cerviksa. Po klasifikaciji iz 1961., razlikuju se *dysplasia levis*, *media*, *gravis* te *carcinoma in situ*. Prema klasifikaciji po Richartu iz 1980., preinvazivne lezije dijele se, ovisno o težini, u tri stupnja: CIN 1, CIN 2 i CIN 3 (2, 3, 6). Citološka dijagnoza i težina preinvazivne lezije procjenjuje se na temelju nalaza diskariotičnih stanica. To su stanice kojima je citoplazma diferencirana, ali jezgra ima karakteristike maligne stanice, poput povećanja jezgre, varijacije oblika i veličine, hiperkromazije i nepravilnosti kromatina (3). Promjene koje zahvaćaju intermedijarne i superficijalne stanice epitela, upućuju na CIN lakšeg stupnja, dok promjene u bazalnim i

parabazalnim stanicama upućuju na CIN težeg stupnja. Omjer jezgre i citoplazme jedan je od najvažnijih kriterija za procjenu težine CIN-a (2, 3).

Zbog novih spoznaja i brojnih modifikacija, izrađen je prijedlog nove klasifikacije kao jedinstvene terminologije, a naziva se „The Bethesda System”. Posljednja modifikacija klasifikacije bila je 2014. godine. Klasifikacijom iz 1988. uvodi se naziv skvamozna intraepitelna lezija (SIL). Ona razlikuje dva stupnja: skvamozna intraepitelna lezija niskog stupnja zloćudnosti (LSIL) te skvamozna intraepitelna lezija visokog stupnja zloćudnosti (HSIL) (7). LSIL odgovara patohistološkom nalazu CIN 1, gdje je zahvaćena donja trećina epitela, gledano od bazalne membrane, dok HSIL odgovara CIN 2 i CIN 3, gdje su zahvaćene dvije trećine do cijeli epitel (2). U Hrvatskoj se u svim citološkim laboratorijima primjenjuje klasifikacija citoloških nalaza vrata maternice "Zagreb 2002". Ona dijeli abnormalnosti skvamoznog epitela na atipične skvamozne stanice (ASC), skvamoznu intraepitelnu leziju (HSIL i LSIL) te carcinoma planocellulare (4).

U literaturi se može naći mnogo podataka o etiologiji SIL-a. Provođene su razne studije koje su dokazale veliku ulogu humanog papiloma virusa (HPV) u cervikalnoj karcinogenezi. Smatra se da pušenje i hormonski faktori, posebice oralni kontraceptivi, mogu pogodovati perzistenciji infekcije HPV-om i olakšati razvoj premalignih lezija (8). Neke studije pokazale su razliku između premenopauzalnih i postmenopauzalnih žena, ukazujući na važnost hormona. Utvrđeno je da je HPV visokog rizika značajno češći u premenopauzalnih žena, a također i premaligne lezije. S HSIL lezijama povećana je stopa humanog papiloma virusa visokog rizika (9). Novije studije ukazuju na ulogu virusa HIV-a. Smatra se da HIV-pozitivne žene imaju veći rizik za HPV infekciju i razvoj SIL-a u kraćem vremenskom periodu, stoga ih se treba češće pratiti (10). Svakoj ženi s kliničkim dokazanim promjenama na cerviksu treba napraviti Papa test kako bi se isključile premaligne i maligne promjene (11).

LSIL označava blagu displaziju, gdje promjene ne zahvaćaju više od trećine epitela. U superficijalnim i intermedijarnim stanicama nalaze se povećane, hiperkromatske jezgre, nepravilnih kontura s oskudnom citoplazmom (1, 3). Udruženje Američkih patologa (The College of American Pathologists) 2003. godine procijenilo je da je stopa LSIL-a bila oko 2,9 % (12). Studije pokazuju da veliki broj slučajeva LSIL-a spontano regredira, dok manji postotak napreduje do težih promjena (13, 14, 15). Perzistentna infekcija HPV-om predstavlja glavni rizični čimbenik za razvoj SIL infekcije (15). Jedna od studija pokazala je da oko 16,3 % slučajeva LSIL prelazi u HSIL (16).

HSIL označava tešku displaziju gdje se atipične promjene vide u dvije trećine epitela ako se radi o CIN II te u više od dvije trećine epitela ili kroz cijeli epitel kod CIN 3 (2, 3, 4). Sve HSIL lezije imaju obilan broj mitozu kroz epitel od kojih su neke abnormalne nazvane tripolarne mitoze (17). Prevalencija HSIL-a mnogo je niža od LSIL-a i iznosi 0,5-3 % (17). Neke studije pokazale su da je kod žena s dokazanim atipičnim skvamoznim stanicama (ASC) prevalencija HSIL-a bila 16,6 % (18). Prevalencija HSIL (CIN 2) najveća je kod žena do 30 godina i ima tendenciju pada s godinama. Nasuprot tome, prevalencija HSIL (CIN 3) raste s godinama (19). Ako se ne prepoznaju i ne liječe, HSIL promjene mogu napredovati do karcinoma. Studije pokazuju da treba u prosjeku 23,5 godina da HSIL pređe u karcinom te da 1,6 % lezija progredira u karcinom unutar 10 godina (20).

### 1.4. Upala

Upalni proces ženskog spolnog sustava može biti uzrokovan infekcijom raznim mikroorganizmima te fizikalnim i kemijskim čimbenicima. Ipak, upala nije česta pojava zbog prirodnih obrambenih mehanizama. Naime, Laktobacili, kao normalna flora vagine, stvaraju kiseli medij razgrađujući glikogen u mliječnu kiselinu te se na taj način inhibira rast potencijalno štetnih bakterija. Također, intaktan epitel čini jaku prepreku za prodor mikroorganizama (3, 17).

Nedovoljno zreo epitel, traume endocervikalnog kanala ili bilo kakve ozljede te alkalizacija pH rodnice, čimbenici su koji pogoduju razvoju upale. Najčešći mikroorganizmi su bakterije (*G.vaginalis*, *C.trachomatis*, *Gonococcus*, *Actinomyces*), virusi (HPV, HSV, Cytomegalovirus), gljivice (*Candida species*) te paraziti (*T. vaginalis*). Postoje tri mehanizma upale: direktna invazija patogena, uglavnom spolno prenešena, širenje upale iz susjednih organa ili hematogeno. Svi infektivni procesi mogu se očitovati akutnom ili kroničnom upalnom reakcijom (17).

Oštećenje cervikalnog epitela izaziva upalni odgovor koji je karakteriziran degenerativnim promjenama citoplazme i koagulacijskom nekrozom jezgara te sistemskim promjenama u stromi koje uključuju: hiperemiju papilarnih krvnih žila, eksudaciju tekućine u okolno tkivo te posljedični edem i migraciju polimorfonukleara na mjesto infekcije ili ozljede (3, 17). Dolazi do povećanja jezgre, a ponekad se može pronaći binukleacija ili multinukleacija. Jezgre su okrugle, jednolike i glatkih kontura. Mogu biti vezikularne i hipokromne, no može biti izražena i blaga hiperkromazija, ali s jednolikim fino zrnatim

kromatinom. U citoplazmi može biti izražena polikromazija, vakuolizacija ili perinuklearni halo bez perifernog zadebljanja (3).

U prisutnosti akutne upale, uzorci imaju „prljavi“ izgled, posljedično upalnom eksudatu. U eksudatu se mogu pronaći granulociti, nekrotične stanice, debris nekrotičnih stanica te nakupine bakterija, ukoliko je riječ o upali izazvanoj bakterijama. Prisustvo upalnog eksudata i nekroze stanica može biti nalaz kod karcinoma cerviksa ili endometrija, stoga zahtjeva posebnu pažnju (17).

### 1.5. Stanične atipije uzrokovane upalom

Ovisno o etiologiji, upalne promjene mogu zahvatiti pločaste stanice, cilindrične stanice ili oba tipa stanica (17). Velik broj upalnih stanica u VCE razmazima može smanjiti vjerojatnost detekcije abnormalnih stanica. Atipije uzrokovane upalom moraju se razlikovati od premalignih ili malignih lezija. Značajan je broj atipija koje su posljedica upalne reakcije - liza stanica, karioreksija, odnosno razgrađivanje jezgre unutar citoplazme, karioliza, odnosno rastapanje kromatina, piknoza, odnosno smanjenje volumena jezgre i zgušnjavanje kromatina, vakuolizacija citoplazme, disproporcionalno povećavanje jezgre, binukleacija, multinukleacija, povećanje omjera jezgra - citoplazma te gubljenje strukture kromatina (17, 21).

Prema nekim istraživanjima, oko 32 % displastičnih lezija povezuje se s upalnim sadržajem, a u značajnom broju razmaza nađena je upalna reakcija izazvana infekcijom *T. vaginalis*. Studije su pokazale da su infekcije HPV-om i *Clamydiom trachomatis* najjače povezane s razvojem premalignih lezija cerviksa (22). Prema studiji provedenoj u Republici Hrvatskoj, 43 % bolesnica s nalazom CIN I imalo je udruženu infekciju *Ureaplasma urealyticum* i HPV-om te *Clamydiom* i *Ureaplasmom* u 35 % uzetih i analiziranih obrisaka. Pokazalo se da postojanje kolpitisa te agresivna i opetovana ili pak neracionalna profilaktična antibiotska terapija mogu biti čimbenici rizika za razvoj CIN-a (23).

Žene s perzistentom upalom u Papa testovima zahtijevaju posebnu dijagnostičku pozornost te ih je potrebno češće pratiti jer se atipičnosti povezane s upalom mogu zamijeniti s atipičnim promjenama kod SIL-a ili invazivnog karcinoma (24).

## 2. CILJEVI

Ciljevi ovog rada jesu:

1. Odrediti korelaciju citološke i patohistološke dijagnoze kod patohistološki dokazanih CIN2 i CIN3 lezija vrata maternice.
2. Odrediti udio razmaza s prisutnim znacima upale te utvrditi postoji li razlika u povezanosti citološke i patohistološke dijagnoze kod ispitanica s, odnosno bez znakova upale u VCE razmazu.

### 3. ISPITANICI I METODE

#### 3.1. Ustroj studije

Ovo je retrospektivna presječna poredbena studija (25) u kojoj se koriste podatci iz medicinskih kartona Kliničkog zavoda za kliničku citologiju i Zavoda za patološku anatomiju i sudsku medicinu Kliničkog bolničkog centra Osijek.

#### 3.2. Ispitanici

Retrospektivnom studijom obuhvaćene su ispitanice u kojih je na Kliničkom zavodu za kliničku citologiju Kliničkog bolničkog centra Osijek, u razdoblju od 2007. do kraja 2016. godine, izvršen citološki pregled VCE razmaza, uz uvjet da su u vremenskom intervalu od najduže 6 mjeseci nakon citološke dijagnoze imale patohistološki verificiranu skvamoznu intraepitelnu leziju visokog stupnja. Ako je ispitanica imala više od jednog VCE razmaza u navedenom razdoblju, za usporedbu je uziman najteži. Uveden je sistem šifriranja prema kojem nije moguće utvrditi identitet osobe čiji su anamnestički podatci korišteni u daljnjem tijeku istraživanja.

#### 3.3. Metode

Citološki uzorci fiksirani su u 95 %-tnom alkoholu i bojani metodom po Papanicolaou. Uvažavajući kriterije diferencijalne citologije, za opis citoloških nalaza koristila se klasifikacija Zagreb 2002 koja predstavlja hrvatsku modifikaciju TBS 2001. Histološki nalazi učinjeni su na Zavodu za patološku anatomiju i sudsku medicinu Kliničkog bolničkog centra Osijek. Patohistološka dijagnoza postavljena je na resekcijskom materijalu fiksiranom u formalinu i uklopljenom u parafinske kocke i opisana u skladu s važećom WHO klasifikacijom.

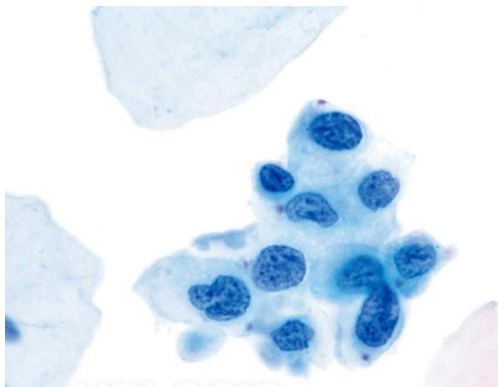
Za svaku ispitanicu odredila se:

1. citološka dijagnoza (prema CIN klasifikaciji)
2. prisustvo/odsustvo upale u razmazu

### 3. ISPITANICI I METODE

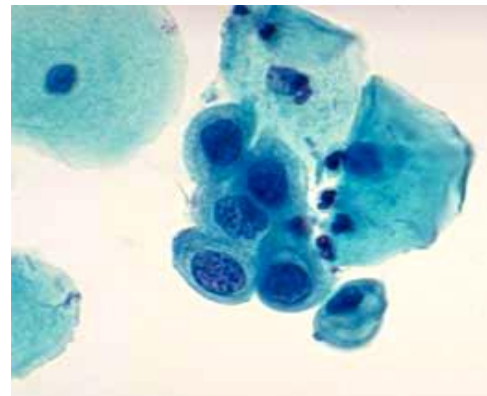
3. citomorfološke karakteristike prisutnog mikroorganizma uključujući i citopatski efekt virusa
4. najteža patohistološka dijagnoza, ukoliko ih ima više u razdoblju od 6 mjeseci nakon učinjenog VCE pregleda
5. korelacija citološke i patohistološke dijagnoze
6. razlika u povezanosti citološke i patohistološke dijagnoze kod ispitanica s, odnosno bez znakova upale u VCE razmazu

Citološke dijagnoze podijeljene su u 6 kategorija: CIN 2, CIN 3, ASCH, invazivni karcinomi, ostalo u što pripada CIN 1, ASC i AGC te žene s negativnim nalazom (Slika 1-6).



*Slika 1. CIN 2, Papanicolau, x400*

*(preuzeto iz arhive Kliničkog zavoda za  
Kliničku citologiju Kliničkog bolničkog  
centra Osijek)*

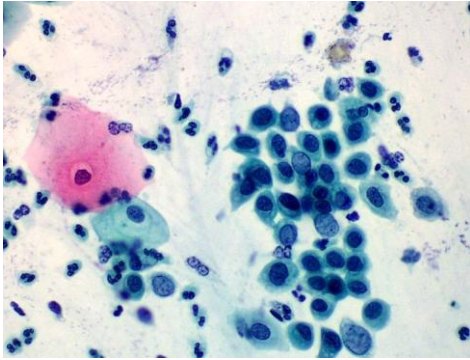


*Slika 2. CIN 2, Papanicolau, x400*

*(preuzeto iz arhive Kliničkog zavoda za  
Kliničku citologiju Kliničkog bolničkog  
centra Osijek)*

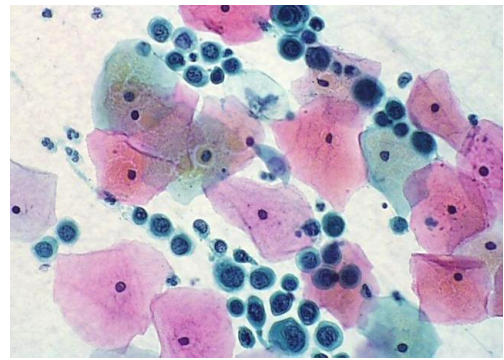


### 3. ISPITANICI I METODE



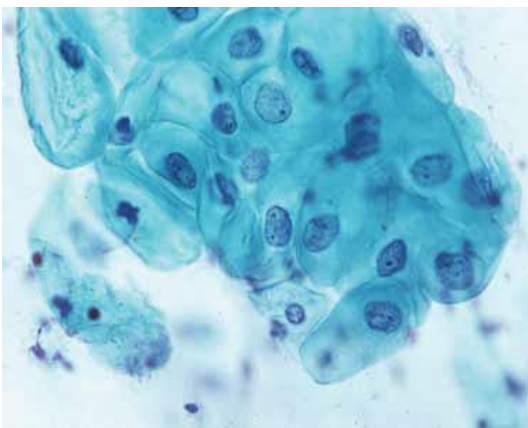
*Slika 3. CIN 3, Papanicolau, x400*

*(preuzeto iz arhive Kliničkog zavoda za  
Kliničku citologiju Kliničkog bolničkog  
centra Osijek*

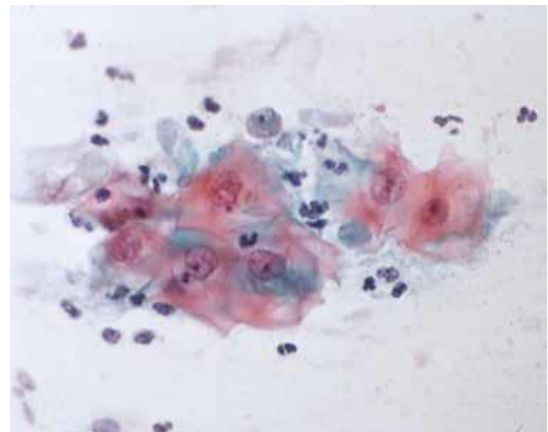


*Slika 4. CIN 3, Papanicolau, x400*

*(preuzeto iz arhive Kliničkog zavoda za  
Kliničku citologiju Kliničkog bolničkog  
centra Osijek*



*Slika 5. Reaktivne promjene povezane s  
upalom, Papanicolau, x400 (preuzeto iz  
arhive Kliničkog zavoda za Kliničku  
citologiju Kliničkog bolničkog  
centra Osijek*



*Slika 6. Reaktivne promjene povezane s  
upalom, Papanicolau, x400 (preuzeto iz  
arhive Kliničkog zavoda za Kliničku  
citologiju Kliničkog bolničkog  
centra Osijek*

#### 3.3.1. Papa test ili VCE razmaz

Papa-test jest morfološki test probira koji, pomoću analize citologije vrata maternice, za glavni cilj ima otkrivanje premalignih lezija koje su uglavnom asimptomatske i makroskopski nevidljive, a koje neprepoznate i neliječene mogu napredovati do karcinoma (3, 4). Primarna je stepenica u zdravstvenoj skrbi te jedan od najučinkovitijih do danas poznatih testova probira kojem se pripisuje značajno smanjenje stope incidencije i mortaliteta (3, 4, 26). Istraživanja u svijetu pokazala su da je probir Papa testom smanjio stopu mortaliteta od karcinoma vrata maternice za više od 80 % kod žena koje se redovito podvrgavaju Papa testu (27). Po statistikama Hrvatskog zavoda za javno zdravstvo, Hrvatska već pedeset godina bilježi pad incidencije karcinoma vrata maternice, od 4 % godišnje u razdoblju od 1968.-1988., do 1 % godišnje od 1988. godine do danas, što čini Papa test još uvijek temeljnom metodom sekundarne prevencije u Hrvatskoj (3, 4, 28).

Ime je dobio po George N. Papanicolaou, čovjeku koji se danas smatra „ocem“ cervikovaginalne citologije (4). Međutim, u literaturi se mogu pronaći razni nazivi poput konvencionalnog cerviko-vaginalnog razmaza ili VCE razmaza (2, 3, 4). Naziv VCE razmaz označava mjesta s kojih se uzimaju uzorci za Papa test, a to su stražnji svod vagine, cerviks i endocerviks. Uzorci se potom ravnomjerno prenose na predmetno stakalce i to određenim redosljedom - vaginalni (V) do identifikacijskog broja, zatim cervikalni (C) i potom endocervikalni (E) (2, 4). Uzorak za Papa test u Hrvatskoj uzima ginekolog. Kod uzimanja uzorka najvažnije je dobro prikazati cerviks u spekulima te uzeti uzorak s cijele površine cerviksa, uključujući i zonu transformacije (4). Pravilno uzeti uzorak trebao bi sadržavati pločaste stanice egzocerviksa, endocervikalne cilindrične stanice i/ili metaplastične stanice kao dokaz da je skvamokolumnarna granica obuhvaćena uzorkom (3). Neadekvatno uzeti Papa test ne daje zadovoljavajući uvid u izgled stanica te time otežava detekciju mogućih abnormalnosti (29).

#### 3.3.2. Metoda bojanja po Papanicolaou

Cijeli dijagnostički postupak sastoji se od uzimanja uzorka, pravljenja razmaza, tehničke obrade uzorka i mikroskopske analize. Bojanje po Papanicolaou uključuje nekoliko glavnih koraka: fiksiranje, bojanje jezgre, bojanje citoplazme i čišćenje. Prednosti ove metode

### 3. ISPITANICI I METODE

su jasni nuklearni detalji, očuvana transparentnost citoplazme (i pri prisutnom preklapanju stanica), mogućnost razlikovanja stupnja stanične diferencijacije pločastog epitela te stabilnost bojanja nakon dužeg vremenskog razdoblja (30).

Uzorak je potrebno fiksirati odmah nakon uzimanja kako bi se sačuvale stanice od isušivanja i skupljanja te kako bi se omogućilo jasno bojanje i diferenciranje stanica. Ukoliko se uzorak ne fiksira pravovremeno, na uzorku se mogu pronaći artefakti, koji ujedno i otežavaju postavljanje dijagnoze. Zbog toga je dobra fiksacija preduvjet za točnu citološku dijagnozu. Uzorak se može fiksirati na nekoliko načina. Mokra fiksacija označava uranjanje uzorka odmah nakon uzimanja u 95 %-tni etanol. Drugi je način mokra fiksacija s naknadnim sušenjem na zraku. Tako fiksirani uzorak šalje se u laboratorij gdje se prije bojanja ponovno mora uroniti u 95 %-tni etanol. Osim alkohola, za fiksaciju se mogu upotrijebiti i različiti komercijalni spray fiksativi. To su vodene alkoholne otopine koje sadrže polietilni - glikol. Na uzorak je potrebno, prema uputama proizvođača i odmah nakon uzimanja, nanijeti spray fiksativ. U laboratoriju je tako fiksirane uzorke prije bojanja potrebno uroniti u 95 %-tni etanol. U nedostatku fiksativa, kao sredstvo za fiksaciju može poslužiti i lak za kosu (31, 32).

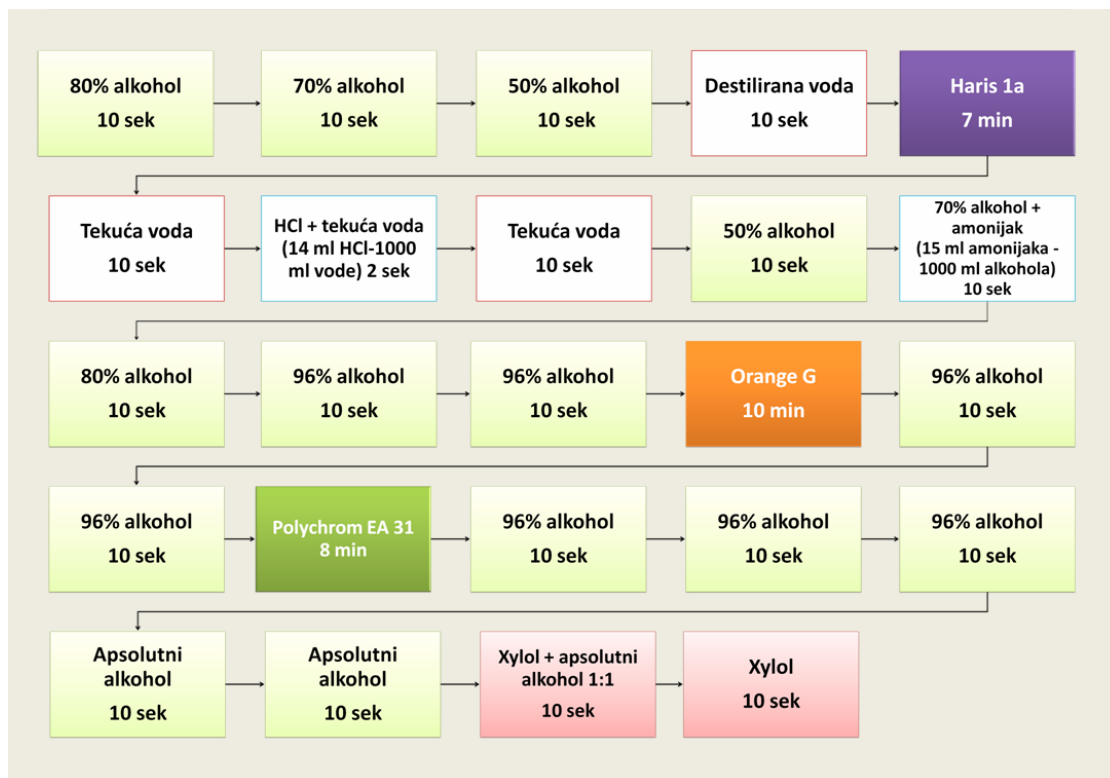Nakon fiksacije slijedi bojanje jezgre. Za bojanje jezgre koristi se prirodna boja hematoksilin, najčešće Harris hematoksilin jer dobro prikazuje strukturu kromatina normalne ili abnormalne stanice. Veže se za sulfatne skupine DNA molekule. S obzirom da je Harris vodena boja, uzorak je prije bojenja jezgre potrebno rehidrirati u padajućim koncentracijama alkohola (80 %, 70 %, 50 %). Nakon toga se ispire destiliranom vodom i izbjeljuje 0,025 %-tnom otopinom klorovodične kiseline koja se također ispire (31, 32).

Sljedeći korak je bojanje citoplazme koje se odvija u dva koraka. Citoplazma se prvo boja monokromatskom Orange bojom koja boja keratin u narančasto. Na tržištu su dostupne Orange G koja boja keratin u žućkasto-narančasto i Orange II koja boja keratin u crvenkasto-narančasto. Tom se bojom dobro prikazuje prisutnost parakeratoze, hiperkeratoze i keratiniziranih malignih stanica. Drugi je korak bojanje citoplazme polikromatskom EA (eosin azure) bojom. Sastoji se od eozina, svijetlo zelene i Bismarck smeđe boje. Eozin boja citoplazmu zrelih pločastih stanica, nukleole i cilije u ljubičasto. Svijetlo zelena boja boji citoplazme metabolički aktivnih stanica u plavo, dok Bismarck smeđa ne daje karakterističnu boju citoplazmi. Nakon toga slijedi uranjanje u apsolutni alkohol koji uzrokuje kompletnu dehidraciju, a koja služi kao priprema za čišćenje uzorka (31, 32).

Završni je korak čišćenje uzorka. Kao sredstvo koristi se ksilol koji je bezbojan, kemijski nereaktivan te ima gotovo isti indeks loma kao staklo. To je važno zbog transparentnosti uzorka tijekom mikroskopiranja. Nakon toga slijedi uklapanje za koje se

### 3. ISPITANICI I METODE

koristi ljepilo koje povezuje staklo i pokrovnicu, čuva preparat od skvrčavanja i isušivanja te sprječava oksidaciju i blijeđenje uzorka (31, 32).



Slika 7. Shematski prikaz bojanja razmaza po Papanicoulau (iz arhive Kliničkog zavoda za kliničku citologiju Kliničkog bolničkog centra Osijek)

#### 3.4. Statističke metode

Kategorijski podatci predstavljani su apsolutnim i relativnim frekvencijama. Numerički podatci opisani su medijanom i granicama interkvartilnog raspona. Razlike kategorijskih varijabli testirane su Hi-kvadrat testom, te Fisherovim egzaktnim testom. Normalnost raspodjele numeričkih varijabli testirana je Shapiro-Wilkovim testom. Sve P vrijednosti su dvostrane. Razina značajnosti postavljena je na  $\text{Alpha}=0,05$  (33). Za statističku analizu korišten je statistički program MedCalc (inačica 18.2.1, MedCalc Software bvba, Ostend, Belgija).

**4. REZULTATI**

Istraživanje je provedeno na 1296 ispitanica, središnje dobi (medijan) 35 godina (interkvartilnog raspona od 29 do 43 godine) u rasponu od 18 do 82 godine. Prema citološkoj dijagnozi, najviše ispitanica je s CIN 3, njih 767 (59,2 %), dok je 166 (12,8 %) ispitanica s dijagnozom ostalo. CIN 2 je citološka dijagnoza za 223 (17,2 %) ispitanica (Tablica 1).

Tablica 1. Raspodjela ispitanica prema citološkoj dijagnozi (CIN klasifikacija)

	Broj (%) ispitanica
CIN 2	223 (17,2)
CIN 3	767 (59,2)
ASCH	106 (8,2)
Ostalo (CIN 1, ASC, AGC)	166 (12,8)
Ca	15 (1,2)
Negativno	19 (1,5)
Ukupno	1296 (100)

Prisustvo upale u razmazu ima 370 (28,5 %) ispitanica. Nema značajne razlike u prisustvu upale u odnosu na citološku dijagnozu (Tablica 2).

Tablica 2. Raspodjela ispitanica prema citološkoj dijagnozi i prisutnosti upale

Citološka dijagnoza	Broj (%) ispitanica prema prisustvu upale u razmazu			P*
	Odsustvo upale	Prisustvo upale	Ukupno	
CIN 2	156 (16,8)	67 (18,1)	223 (17,2)	0,12
CIN 3	554 (59,8)	213 (57,6)	767 (59,2)	
ASCH	80 (8,6)	26 (7)	106 (8,2)	
Ostalo (CIN 1, ASC, AGC)	117 (12,6)	49 (13,2)	166 (12,8)	
Ca	6 (0,6)	9 (2,4)	15 (1,2)	
Negativno	13 (1,4)	6 (1,6)	19 (1,5)	
Ukupno	926 (100)	370 (100)	1296 (100)	

\* $\chi^2$  test

Najučestaliji mikroorganizmi su miješana flora kod 740 (57,1 %) ispitanica, *Bacillus vaginalis* kod 315 (24,3 %) ispitanica te *Gardnerella vaginalis* kod 137 (10,6 %) ispitanica, značajnije češće kod ispitanica kojima je u razmazu dijagnosticirana upala (Fisherov egzaktni test,  $P < 0,001$ ) (Tablica 3).

Tablica 3. Ispitanice prema prisustvu upale i prisutnim mikroorganizmima

Mikroorganizmi	Broj (%) ispitanica prema prisustvu upale u razmazu			P*
	Odsustvo upale	Prisustvo upale	Ukupno	
MF	511 (55,2)	229 (61,9)	740 (57,1)	<b>&lt;0,001</b>
BV	306 (33)	9 (2,4)	315 (24,3)	
F	26 (2,8)	34 (9,2)	60 (4,6)	
GARD	71 (7,7)	66 (17,8)	137 (10,6)	
HPV	7 (0,8)	21 (5,7)	28 (2,2)	
TRIH	1 (0,1)	11 (3)	12 (0,9)	
ACT	3 (0,3)	0	3 (0,2)	
ne	1 (0,1)	0	1 (0,1)	
Ukupno	926 (100)	370 (100)	1296 (100)	

\*Fisherov egzakti test

Granulociti su nađeni u razmazima kod 170 (13,1 %) ispitanica, značajno više kod onih ispitanica kojima je citološka dijagnoza ASCH, kojima je nalaz negativan ili ostalo, dok ih je značajno manje, 204 (18,1 %), kod citološke dijagnoze CIN 2 te 671 (59,6 %) kod citološke dijagnoze CIN 3 ( $\chi^2$  test, P = 0,01) (Tablica 4).

#### 4. REZULTATI

Tablica 4. Raspodjela ispitanica prema citološkoj dijagnozi i prisutnosti granulocita

Citološka dijagnoza	Broj (%) ispitanica prema granulocitima			P*
	Ne	Da	Ukupno	
CIN 2	204 (18,1)	19 (11,2)	223 (17,2)	<b>0,01</b>
CIN 3	671 (59,6)	96 (56,5)	767 (59,2)	
ASCH	88 (7,8)	18 (10,6)	106 (8,2)	
Ostalo (CIN 1, ASC, AGC)	136 (12,1)	30 (17,6)	166 (12,8)	
Ca	10 (0,9)	5 (2,9)	15 (1,2)	
Negativno	17 (1,5)	2 (1,2)	19 (1,5)	
<b>Ukupno</b>	<b>1126 (100)</b>	<b>170 (100)</b>	<b>1296 (100)</b>	

\* $\chi^2$  test

Prema PHD dijagnozi 308 (23,8 %) ispitanica ima CIN 2, a 988 (76,2 %) ispitanica CIN 3. Od ukupno 166 (12,8 %) ispitanica s citološkom dijagnozom ostalo, značajno je više ispitanica, njih 53 (17,2 %) s PHD dijagnozom CIN 2. Značajne su razlike u citološkoj i PHD dijagnozi (Tablica 5).

Tablica 5. Raspodjela ispitanica prema citološkoj dijagnozi i PHD nalazu

Citološka dijagnoza	Broj (%) ispitanica prema PHD nalazu			P*
	CIN 2	CIN 3	Ukupno	
CIN 2	121 (39,3)	102 (10,3)	223 (17,2)	<b>&lt;0,001</b>
CIN 3	105 (34,1)	662 (67)	767 (59,2)	
ASCH	24 (7,8)	82 (8,3)	106 (8,2)	
Ostalo (CIN 1, ASC, AGC)	53 (17,2)	113 (11,4)	166 (12,8)	
Ca	0	15 (1,5)	15 (1,2)	
Negativno	5 (1,6)	14 (1,4)	19 (1,5)	
<b>Ukupno</b>	<b>308 (100)</b>	<b>988 (100)</b>	<b>1296 (100)</b>	

\* $\chi^2$  test



#### 4. REZULTATI

Nema značajnih razlika u citološkoj dijagnozi s obzirom na prisustvo upale (Tablica 6).

Tablica 6. Raspodjela ispitanica prema citološkoj dijagnozi i prisutnost upale u skupinama prema PHD nalazu

Citološka dijagnoza	Broj (%) ispitanica			P*
	Bez upale	S upalom	Ukupno	
<b>CIN 2 prema PHD</b>				
Pozitivni (CIN2, CIN3, ASCH, Ca)	83 (46,9)	38 (52,1)	121 (48,4)	0,49
Negativni (negativni i ostali)	94 (53,1)	35 (47,9)	129 (51,6)	
Ukupno	177 (100)	73 (100)	250 (100)	
<b>CIN 3 prema PHD</b>				
Pozitivni (CIN2, CIN3, ASCH, Ca)	79 (12,8)	38 (15,7)	117 (13,6)	0,27
Negativni (negativni i ostali)	540 (87,2)	204 (84,3)	744 (86,4)	
Ukupno	619 (100)	242 (100)	861 (100)	

\*Fisherov egzaktini test

#### 4. REZULTATI

Nema značajnih razlika u citološkoj dijagnozi s obzirom na prisustvo granulocita (Tablica 7).

Tablica 7. Raspodjela ispitanica prema citološkoj dijagnozi i prisutnost granulocita u skupinama prema PHD nalazu

Citološka dijagnoza	Broj (%) ispitanica			P*
	Bez granulocita	S granulocitima	Ukupno	
<b>CIN 2 prema PHD</b>				
Pozitivni (CIN2, CIN3, ASCH, Ca)	113 (50,7)	16 (59,3)	129 (51,6)	0,42
Negativni (negativni i ostali)	110 (49,3)	11 (40,7)	121 (48,4)	
Ukupno	223 (100)	27 (100)	250 (100)	
<b>CIN 3 prema PHD</b>				
Pozitivni (CIN2, CIN3, ASCH, Ca)	646 (86,1)	98 (88,3)	744 (86,4)	0,66
Negativni (negativni i ostali)	104 (13,9)	13 (11,7)	117 (13,6)	
Ukupno	750 (100)	111 (100)	861 (100)	

\*Fisherov egzaktini test

**5. RASPRAVA**

Premaligne promjene cerviksa nužno je identificirati i ukloniti jer u protivnom mogu dovesti do razvoja karcinoma cerviksa koji je četvrto najčešće sijelo karcinoma u žena te najčešći karcinom u zemljama u razvoju. Karcinom cerviksa smatra se bolešću koja se može prevenirati, pogotovo otkako je uveden probir Papa testom (34). U literaturi se mogu pronaći podaci da se specifičnost Papa testa kreće između 14 i 97 %, medijana 69 %, a da je osjetljivost između 11 i 99 %, medijana 58 %. U cilju smanjenja broja, prije svega lažno negativnih, ali i lažno pozitivnih dijagnoza, citologija se kombinira s kolposkopijom, biopsijom te patohistološkom analizom. Usklađenost citologije i patohistologije je važan pokazatelj uspješnosti testa probira. Raste proporcionalno povećanju stupnja abnormalnosti promjena pa tako za AGC iznosi 20 %, odnosno za ASCUS 54 %, dok za HSIL iznosi i do 100 % (35). Studija iz 2016. godine je pokazala da osjetljivost HSIL-a za karcinom iznosi 89,4 %, intervala pouzdanosti 88,3-90,4 % (36), dok se u 10-godišnjoj studiji provedenoj u KBC Osijek dobio podatak da je osjetljivost HSIL-a 91 %, specifičnost 53 %, a pozitivna prediktivna vrijednost 87 % (32). Mnogi čimbenici mogu utjecati na detekciju citoloških abnormalnosti, a samim time i na postavljanje točne dijagnoze. Jedna od studija je pokazala da je 26 % HSIL lezija nedijagnosticirano. Vodeći uzroci su artefakti pri izradi samog uzorka, metaplastične promjene abnormalnih stanica, no također kao uzroci se navode upala te prekrivenost uzorka krvlju (37). Studija Howella i ostalih suradnika iz 1997. godine pokazala je kako su neadekvatno napravljeni uzorci, mali broj abnormalnih stanica te abnormalne stanice maskirane upalom glavni uzroci, zbog čega se HSIL lezija može početno previdjeti (38). Citološka dijagnoza HSIL lezija temelji se na nizu kriterija: izgledu citoplazme i jezgre, omjeru citoplazme i jezgre i slično, no kod uzoraka s upalom mogu se zamijetiti slične promjene. Karioreksija, karioliza, smanjenje volumena jezgre i zgusnuće kromatina, vakuolizacija citoplazme, povećavanje jezgre, binukleacija, multinukleacija, povećanje omjera jezgra-citoplazma, gubljenje strukture kromatina su atipičnosti koje mogu biti uzrokovane upalom, a koje se mogu naći u premaligim i malignim lezijama, stoga mogu predstavljati problem prilikom dijagnoze (17, 21).

Istraživanje je provedeno na 1296 ispitanica. Glavni cilj jest vidjeti otežava li prisustvo upale ili granulocita postavljanje decidirane citološke dijagnoze HSIL lezija. U ovoj studiji nije nađena statistički značajna razlika u prisustvu upale kod pojedinih citoloških dijagnoza. Međutim, postoji statistički značajna razlika u prisustvu nekih mikroorganizama kod uzoraka

s prisustvom upale. Prema rezultatima, statistički su mnogo češće Fungi, Gardnerella vaginalis, Humani papiloma virus i Trichomonas vaginalis nađeni kod ispitanica s prisustvom upale u razmazu, nego kod ispitanica bez prisustva upale u razmazu. U obzir se uzimala i prisutnost velikog broja granulocita. Oni su nađeni u razmazima kod 170 ispitanica (13,1 %), značajno više kod onih ispitanica kojima je citološka dijagnoza ASC-H, kojima je nalaz negativan ili kod dijagnoza CIN 1, ASC i AGC, dok ih je značajno manje, kod citološke dijagnoze CIN 2 te CIN 3. Isto je u skladu sa samom prirodom nesigurnih dijagnoza (ASC-H, ASC i AGC). Naime, na primjer ASC-H dijagnoza podrazumijeva nalaz atipičnih stanica pločastog epitela koje vjerojatno ukazuju na HSIL leziju, ali citolog nije bio u mogućnosti dati decidiranu HSIL dijagnozu jer se u uzorku nalazi premalo dijagnostičkih stanica ili je isti prekriven krivlju ili leukocitima. U ovoj studiji podcijenjene su dijagnoze kod patohistološki dokazanih CIN 2 i CIN 3 lezija (CIN 1, ASC, AGC) češće dokazane kod ispitanica s prisustvom upale u razmazu, što može govoriti u prilog upalnih promjena na stanicama kao otežavajućeg čimbenika u citodijagnostici. Studije su pokazale da nalaz mikroorganizama u Papa testu može značajno utjecati na broj podcijenjenih ili lažno negativnih dijagnoza HSIL-a. Pokazano je da su Chlamydia i Gardnerella vaginalis usko povezane s HSIL promjenama, kod kojih se značajno češće detektira Trichomonas vaginalis i povećan broj leukocita u razmazu (39). Gomes de Oliveira i suradnici proveli su studiju kojom su pokazali da su ASC-H uzorci također češće povezani s infekcijom Trichomonas vaginalisom i prisustvom leukocitnog infiltrata. Prema toj studiji leukocitni je infiltrat bio prisutan u 85 % ASC-H uzoraka (40), što nije u skladu s podacima dobivenim u ovoj studiji. Prema ovom istraživanju leukocitni je infiltrat bio prisutan u 17 % ASC-H uzoraka. Uzrok te razlike vjerojatno leži u činjenici da je u ovom istraživanju detekiran jedino izrazito velik broj leukocita, a ne prisustvo leukocitnog infiltrata.

Upala je važan čimbenik koji može otežati citološku dijagnozu. Studijom iz 2003. godine istraživalo se jesu li abnormalnosti jezgara u Papa testu povezane s upalom ili premalignim lezijama. Pokazalo se da je značajan prorast nuklearnih abnormalnosti nađen u HSIL lezijama i da te promjene nisu povezane s upalom (41). Kako bi odredili utjecaj upale na detekciju HSIL lezija, u ovom istraživanju su ispitanice razvrstane u skupine obzirom na prisutnost upale na one s upalom i bez upale te obzirom na patohistološku dijagnozu na CIN 2 i CIN 3. Prema citološkoj dijagnozi, ispitanice su razvrstane u grupu koja citološki jednoznačno odgovara CIN 2 i CIN 3 dijagnozi, ali su u tu skupinu pridodane i dijagnoze koje zahtijevaju isti, odnosno vrlo bliski dijagnostički postupnik kao i te dijagnoze (invazivni karcinom i ASCH). U drugu skupinu su uvrštene negativne i citološki podcijenjene dijagnoze

(ASCUS, AGC, CIN 1). Na isti su način razvrstane ispitanice obzirom na prisutnost granulocita. Nije nađena statistički značajna razlika u dijagnostici CIN2 i CIN3 lezija, a obzirom na prisutnost upale odnosno granulocita, što znači da citolozi, unatoč tim opskurnim čimbenicima, jednako uspješno dijagnosticiraju CIN 2 i CIN 3 lezije. U literaturi je iznimno malo podataka i studija koje govore o uspješnosti dijagnostike CIN 2 i CIN 3 lezija u prisutnosti upale ili većeg broja granulocita. Dvije, otprije spomenute studije detektiraju upalu kao otežavajuću okolnost pri postavljanju dijagnoze koja ipak nije statistički značajna (37, 38). Nova studija iz 2018. govori o otežanoj dijagnostici CIN-a u prisustvu upale na patohistološkim uzorcima, stoga su korištenjem imunohistokemije identificirana česta histomorfološka svojstva kako bi se osigurala preciznija dijagnoza CIN-a (42). Jedna je studija s tom problematikom provedena u Hrvatskoj, točnije na području Zagreba i Imotskog. Pokazano je da je upala značajno češća kod ispitanica s nalazom cervikalne intraepitelne neoplazije i karcinoma te da infekcije HPV-om te C. Trachomatis pokazuju najjaču povezanost s upalom u odnosu na druge uzročnike (22). U tom istraživanju Gardnerella vaginalis i Trichomonas vaginalis nisu pokazali značajnu povezanost sa znacima upale na stanicama, što je suprotno ovom istraživanju koje govori u prilog tome da su Gardnerella vaginalis i Trichomonas vaginalis značajno povezani s upalom. Prema rezultatima, u 17,7 % ispitanica s upalom je nađena Gardnerella vaginalis, dok je Trichomonas vaginalis nađen u 3 % ispitanica s upalom, za razliku od 0,1 % ispitanica bez upale. Zaključeno je da upala vrlo vjerojatno pridonosi razvoju premalignih lezija cerviksa. Studija Hammesa i suradnika je istraživala ulogu upale i makrofaga u riziku za progresiju cervikalne intraepitelne neoplazije. Zaključili su da broj makrofaga, ali i postotak upale u uzorcima raste s težinom lezije (58,4 % u HSIL lezijama i 89,3 % u karcinomu) (43).

Studija provedena u Turskoj pokazuje pouzdanost kolposkopije te korelaciju s Papa testom. Prema toj studiji, najčešća indikacija za kolposkopiju je ASCUS, no upala je najčešći patohistološki nalaz (59,9 %). Žene s perzistentnom upalom u Papa testu bile su jedna od indikacija za kolposkopiju te se to navodi kao mogući uzrok visoke stope upale (44). Perzistentna upala u Papa testu je indikacija za kolposkopiju jer je prema studiji iz 2011. koju su proveli Bhutia i suradnici pokazano da oko 16,67 % žena s perzistentnom upalom u Papa testu ima CIN leziju (45). Rezultati te studije, obzirom na prisustvo upale, slični su rezultatima ove studije. Prema toj studiji, 24,3 % ispitanica ima prisustvo upale u razmazu, dok je prevalencija u ovoj studiji nešto viša, 28,3 %.

Zbog svega navedenog, neki autori smatraju da ne postoji „zlatni standard“ u otkrivanju premalignih lezija cerviksa, već da citološka dijagnoza, patohistološka dijagnoza te testiranje

## **5. RASPRAVA**

na HPV zajedno pridonose stvaranju cjelokupne slike o kojoj ovisi liječenje svake žene individualno. Unatoč ograničenjima pretrage, nižoj osjetljivosti i specifičnosti, problemima koje mogu stvarati upala, prekrivenost krvlju ili granulocitima, uspješnost citološke dijagnostike nije narušena, stoga treba naglasiti da je Papa test u Hrvatskoj još uvijek temeljna metoda detekcije premalignih lezija cerviksa i sekundarne prevencije karcinoma cerviksa.

### 6. ZAKLJUČAK

Na temelju provedenog istraživanja i dobivenih rezultata može se zaključiti:

- U 370 (28,5 %) ispitanica nađeni su znaci upale na stanicama. Nije nađena statistički značajna razlika u pojedinim citološkim dijagnozama obzirom na prisustvo znakova upale na stanicama.
- Razmazi s prisustvom povećanog broja granulocita nađeni su kod 170 (13,1 %) ispitanica, značajno više kod onih ispitanica kojima je citološka dijagnoza ASC-H, kojima je nalaz negativan ili kod dijagnoza CIN 1, ASC i AGC.
- *Trichomonas vaginalis*, *Gardnerella vaginalis*, Humani papiloma virus i Fungi značajno su češće zastupljeni kod ispitanica s izraženim znacima upale na stanicama.
- Citološka dijagnoza CIN 2 patohistološki je potvrđena u 39,3 % slučajeva, a CIN 3 u 67 % slučajeva.
- Nema statistički značajne razlike u citološkoj dijagnostici HSIL lezija obzirom na prisustvo upale i granulocita. Unatoč činjenici da upala ili granulociti mogu otežati citološku dijagnostiku, dijagnostika HSIL lezija je jednako uspješna bez obzira na prisustvo upale i granulocita.

### 7. SAŽETAK

**CILJ ISTRAŽIVANJA:** Utvrditi otežava li prisustvo upale ili povećanog broja granulocita detekciju HSIL lezija.

**USTROJ STUDIJE:** Retrospektivna presječna poredbena studija.

**ISPITANICI I METODE:** Studijom su obuhvaćene ispitanice u kojih je na Kliničkom zavodu za kliničku citologiju KBC Osijek u razdoblju od 2007. do kraja 2016. godine izvršen citološki pregled VCE razmaza, uz uvjet da su u vremenskom intervalu od najduže 6 mjeseci nakon citološke dijagnoze imale patohistološki verificiranu HSIL leziju. Histološki nalazi učinjeni su na Zavodu za patološku anatomiju i sudsku medicinu KBC Osijek.

**REZULTATI:** Istraživanje je provedeno na 1296 ispitanica. Prisustvo upale u razmazu ima 370 (28,5 %) ispitanica. Povećan broj granulocita u razmazima je nađen u 170 (13,1 %) ispitanica, značajno češće kod ispitanica s citološkim dijagnozama ASC-H, CIN 1, ASC i AGC te kod ispitanica kojima je nalaz negativan. Kod ispitanica s detektiranom upalom u razmazu su značajno češće nađeni *G. vaginalis*, HPV i *T. vaginalis*. Citološka dijagnoza CIN 2 patohistološki je potvrđena u 39,3 % slučajeva, a CIN 3 u 67 % slučajeva. Nema statistički značajne razlike u citološkoj dijagnostici HSIL lezija obzirom na prisustvom upale i granulocita.

**ZAKLJUČAK:** Unatoč činjenici da upala i granulociti mogu djelovati kao opskurirajući čimbenici, nema statistički značajne razlike u citodijagnostici HSIL lezija u razmazima s ili bez upale, odnosno s ili bez povećanog broja granulocita.

**KLJUČNE RIJEČI:** citologija; skvamozna intraepitelna lezija; upala



### 8. SUMMARY

#### THE IMPACT OF THE INFLAMMATION IN VCE SMEARS ON THE CYTOLOGICAL DETECTION OF HIGH-GRADE SQUAMOUS INTRAEPITHELIAL LESIONS

**OBJECTIVES:** The goal of this research was to determine whether the presence of inflammation or an increased number of granulocytes makes it difficult to detect HSIL lesions.

**STUDY DESIGN:** A retrospective cross-sectional comparative study.

**PARTICIPANTS AND METHODS:** The study included subjects on whom was performed a cytological review of VCE smear at the Department of Clinical Cytology, Clinical Hospital Center Osijek in the period from 2007 to the end of 2016, provided that in the time interval of 6 months after the cytological diagnosis they had pathohistologically verified HSIL lesion. Histological findings were made at the Department of Pathology and Judicial Medicine, Clinical Hospital Center Osijek.

**RESULTS:** The study was conducted on 1296 respondents. Inflammation was found in 370 (28.5%) respondents. Increased number of granulocytes was found in the smears of 170 (13.1%) subjects, significantly more frequently in the examinees with cytological diagnosis ASCH, CIN 1, ASC, AGC and in subjects with negative findings. *B. vaginalis*, *G. vaginalis*, HPV and *T. vaginalis* were more commonly found in the smear with signs of inflammation. Cytological diagnosis CIN 2 was confirmed pathohistologically in 39.3% cases and CIN 3 in 67% cases. There are no statistically significant differences in the cytological diagnosis of HSIL lesions with regard to the presence of inflammation and granulocytes.

**CONCLUSION:** Despite the fact that the inflammation and granulocytes can act as obscuring factors, there is no statistically significant difference in the cytodiagnosis of HSIL lesions in smears with or without inflammation and with or without an increased number of granulocytes.

**KEYWORDS:** cytology; high-grade squamous intraepithelial lesion; inflammation

**9. LITERATURA**

1. Junquiera LC. Osnove histologije. 10. izd. Zagreb: Školska knjiga; 2005.
2. Šimunić V i suradnici. Ginekologija. 1. izd. Zagreb: Naklada Ljevak; 2001.
3. Pajtler M. Metode detekcije, rane dijagnoze i prevencije neoplastičnih promjena vrata maternice. Medicinski fakultet, Sveučilište Josipa Jurja Strossmayera u Osijeku; Poslijediplomski tečaj stalnog medicinskog usavršavanja. Osijek: Madura; 2007.
4. Štemberger-Papić S, Vrdoljak-Mozetić D, Verša Ostojić D, Rubeša-Mihaljević R, Dinter M. Cervical cytology (Pap test) – terminology and importance in screening for cervical cancer. *Medicina fluminensis*. 2016;52(3):324-336.
5. Crum CP, McLachlin CM. Cervical intraepithelial neoplasia. *J Cell Biochem Suppl*. 1995;23:71-9.
6. Denny L. Cervical intraepithelial neoplasia. *SA Journal of Gynaecological Oncology*. 2009;1(1):5-8.
7. Nayar R, Wilbur D.C. The Bethesda system for reporting cervical cytology: a historical perspective. *Acta Cytologica*. 2017;61:359-372.
8. Luhn P, Walker J, Schiffman M, Zuna RE, Dunn ST, Gold MA i sur. The role of co-factors in the progression from human papillomavirus infection to cervical cancer. *Gynecol Oncol*. 2013;128(2):265-70.
9. Tokmak A, Guzel AI, Ozgu E, Oz M, Akbay S, Erkaya S i sur. Clinical significance of atypical squamous cells of undetermined significance in detecting preinvasive cervical lesions in post- menopausal Turkish women. *Asian Pac J Cancer Prev*. 2014;15(16):6639-41.
10. Ceccato Junior BP, Guimarães MD, Lopes AP, Nascimento LF, Novaes LM, Del Castillo DM i sur. Incidence of cervical human papillomavirus and cervical intraepithelial neoplasia in women with positive and negative HIV status. *Rev Bras Ginecol Obstet*. 2016;38(5):231-8.
11. Verma I, Jain V, Kaur T. Application of bethesda system for cervical cytology in unhealthy cervix. *J Clin Diagn Res*. 2014;8(9):26-30.
12. Zsemlye M. LSIL: definition and management. *Obstet Gynecol Clin North Am*. 2013;40(2):283-9.

13. Gurumurthy M, Cotton SC, Sharp L, Smart L, Little J, Waugh N i sur. Postcolposcopy management of women with histologically proven CIN 1: results from TOMBOLA. *J Low Genit Tract Dis.* 2014;18(3):203-9.
14. Stefani C, Liverani CA, Bianco V, Penna C, Guarnieri T, Comparetto C i sur. Spontaneous regression of low-grade cervical intraepithelial lesions is positively improved by topical bovine colostrum preparations (GINEDIE®). A multicentre, observational, italian pilot study. *Eur Rev Med Pharmacol Sci.* 2014;18(5):728-33.
15. Ho GY, Einstein MH, Romney SL, Kadish AS, Abadi M, Mikhail M i sur. Risk factors for persistent cervical intraepithelial neoplasia grades 1 and 2: managed by watchful waiting. *J Low Genit Tract Dis.* 2011;15(4):268-75.
16. Khuakoonratt N, Tangjitgamol S, Manusirivithaya S, Khunnarong J, Pataradule K, Thavaramara T. Prevalence of high grade squamous intraepithelial lesion (HSIL) and invasive cervical cancer in patients with low grade squamous intraepithelial lesion (LSIL) at cervical pap smear. *Asian Pac J Cancer Prev.* 2008;9(2):253-7.
17. Koss GL. Koss' diagnostic cytology and its histopathologic bases. 5. izd. Philadelphia: Lippincott Williams & Wilkins; 2006.
18. Heng S, Sirichaisutdhikorn D. Incidence of high grade squamous intraepithelial lesions in patients with atypical squamous cells of undetermined significance Papanicolaou smears at Naresuan University Hospital. *Asian Pac J Cancer Prev.* 2016;17(5):2411-4.
19. Vale DB, Westin MC, Zeferino LC. High-grade squamous intraepithelial lesion in women aged < 30 years has a prevalence pattern resembling low-grade squamous intraepithelial lesion. *Cancer Cytopathol.* 2013;121(10):576-81.
20. Vink MA, Bogaards JA, van Kemenade FJ, de Melker HE Meijer CJL, Berkhof J. Clinical progression of high-grade cervical intraepithelial neoplasia: estimating the time to preclinical cervical cancer from doubly censored national registry data. *Am J Epidemiol.* 2013;178(7):1161-9.
21. Bibbo M. Comprehensive cytopathology. 2. izd. Philadelphia: Saunders Company; 1997.
22. Kos M, Sarkanj-Golub R, Cupić H, Balicević D. The correlation of inflammation and epithelial changes in the Pap smears of cervix uteri. *Acta Med Croatica.* 2005;59(4):297-302.

23. Pavlović Lj, Habek D. Učestalost preinvazivnih i invazivnih lezija vrata maternice na području Našica. *SG/NJ*. 2016;21:226-8.
24. Dasari P, Rajathi S, Kumar SV. Colposcopic evaluation of cervix with persistent inflammatory Pap smear: A prospective analytical study. *Cytojournal*. 2010;7:16.
25. Kolčić I, Vorko-Jović A. *Epidemiologija*. 1. izd. Zagreb: Medicinska naklada; 2012.
26. Nayir T, Okyay RA, Nazlican E, Yesilyurt H, Akbaba M, Ilhan B i sur. Cervical cancer screening in an early diagnosis and screening center in Mersin, Turkey. *Asian Pac J Cancer Prev*. 2015;16(16):6909-12.
27. Ponka D, Dickinson J. Screening with the Pap test. *CMAJ*. 2014;186(18):1394.
28. Hrvatski zavod za javno zdravstvo. Nacionalni program ranog otkrivanja raka vrata maternice. 2017.
29. López-Alegría F, Lorenzi DR, Poblete OQ. Follow-up of women with inadequate Pap smears: a prospective cohort study. *Sao Paulo Med J*. 2015;133(1):20-7.
30. Gray W, Kocjan G. *Diagnostic Cytopathology*. 3. izd. Churchill Livingstone: Elsevier; 2010.
31. Singer Z. *Priručnik za ginekološku citologiju*. 2. izd. Zagreb: Vlastita naklada; 1994.
32. Miličić-Juhas V. *Dysplasia media (cervikalna intraepitelna neoplazija II) - realna i/ili nužna citološka dijagnoza*. [Doktorska disertacija]. Osijek: Sveučilište J. J. Strossmayera, Medicinski fakultet; 2008.
33. Ivanković D i sur. *Osnove statističke analize za medicinare*. Zagreb: Medicinski fakultet Sveučilišta u Zagrebu; 1988.
34. Bal MS, Goyal R, Suri AK, Mohi MK. Detection of abnormal cervical cytology in Papanicolaou smears. *J Cytol*. 2012;29(1):45-7.
35. Türkmen IÇ, Başsüllü N, Korkmaz P, Günenç B, Baykal CM, Güdücü N i sur. Patients with epithelial cell abnormality in PAP smears: correlation of results with follow-up smears and cervical biopsies. *Turk Patoloji Derg*. 2013;29(3):179-84.
36. Landy R, Castanon A, Hamilton W, Lim AW, Dudding N, Hollingworth A i sur. Evaluating cytology for the detection of invasive cervical cancer. *Cytopathology*. 2016;27(3):201-9.
37. Gupta S, Sodhani P. Why is high grade squamous intraepithelial neoplasia under-diagnosed on cytology in a quarter of cases? Analysis of smear characteristics in discrepant cases. *Indian J Cancer*. 2004;41(3):104-8.

38. Howell S, Theodor M, Pacey NF, Patwardhan JR, Ayer B. Quality assurance in cytology. Rescreening of previously negative smears from high grade squamous intraepithelial lesions. *Acta Cytol.* 1997;41(4):1085-90.
39. Roeters AM, Boon ME, van Haaften M, Vernooij F, Bontekoe TR, Heintz AP. Inflammatory events as detected in cervical smears and squamous intraepithelial lesions. *Diagn Cytopathol.* 2010;38(2):85-93.
40. Gomes de Oliveira G, Eleutério RMN, Silveira Gonçalves AK, Giraldo PC, Eleutério J Jr. Atypical Squamous Cells in Liquid-Based Cervical Cytology: Microbiology, Inflammatory Infiltrate, and Human Papillomavirus-DNA Testing. *Acta Cytol.* 2018;62(1):28-33.
41. Payandeh F, Koss LG. Nuclear grooves in normal and abnormal cervical smears. *Acta Cytol.* 2003;47(3):421-5.
42. Sheppard K, Bond S, Manek S. Diagnostic challenge of cervical intraepithelial neoplasia with concurrent follicular cervicitis: histomorphological features and p16 immunostaining as a diagnostic adjunct. *Adv Cytol Pathol.* 2018;3(1):1-3.
43. Hammes LS, Tekmal RR, Naud P, Edelweiss MI, Kirma N, Valente PT i sur. Macrophages, inflammation and risk of cervical intraepithelial neoplasia (CIN) progression--clinicopathological correlation. *Gynecol Oncol.* 2007;105(1):157-65.
44. Mesci-Haftaci S, Ankarali H, Caglar M, Yavuzcan A. Reliability of colposcopy in Turkey: correlation with Pap smear and 1-year follow up. *Asian Pac J Cancer Prev.* 2014;15(17):7317-20.
45. Bhutia K, Puri M, Gami N, Aggarwal K, Trivedi SS. Persistent inflammation on Pap smear: does it warrant evaluation? *Indian J Cancer.* 2011;48(2):220-2.

### 10. ŽIVOTOPIS

Mihaela Čondić, studentica 6. godine	Datum i mjesto rođenja:
Sveučilište J. J. Strossmayera u Osijeku	29. 01. 1994., Slavonski Brod
Medicinski fakultet Osijek	Kućna adresa:
Studij medicine	Slavonija II 2/5, 35 000 Slavonski Brod
Cara Hadrijana 10E	Tel. +385-99-856-55-13
Tel. +385-31-51-28-00	E-mail: mihaelacondic@gmail.com

### OBRAZOVANJE:

2008. - 2012. Gimnazija „Matija Mesić“, Slavonski Brod

2012. – 2018. Studij medicine, Medicinski fakultet Osijek, Sveučilište Josipa Jurja Strossmayera

### OSTALE AKTIVNOSTI:

2013. – 2016. Demonstrator na Katedri za anatomiju i neuroznanost

2015. – 2018. Demonstrator na Katedri za farmakologiju

16. – 22. ožujka 2015. sudjelovala na 14. tjednu mozga, radionica i predavanje („Gdje nastaje glas“)

22. – 26. lipnja 2015. sudjelovala na 9<sup>th</sup> ISABS Conference on Forensic and Anthropologic Genetics and Mayo Clinic Lectures in Individualized Medicine, Bol na Braču (pasivno)

29. rujna – 01. listopada 2016. sudjelovala na 3rd International Monothematic Conference on Viral Hepatitis C, Orahovica (pasivno)

19. - 24. lipnja 2017. sudjelovala na 10<sup>th</sup> ISABS Conference on Forensic and Anthropologic Genetics and Mayo Clinic Lectures in Individualized Medicine, Dubrovnik (pasivno)