

# Procjena učinkovitosti dualnog imunocitokemijskog testa p16INK4a - Ki-67 kod pacijentica s abnormalnim Papa nalazom

---

Dener, Ena

Master's thesis / Diplomski rad

2019

Degree Grantor / Ustanova koja je dodijelila akademski / stručni stupanj: **Josip Juraj Strossmayer University of Osijek, Faculty of Medicine Osijek / Sveučilište Josipa Jurja Strossmayera u Osijeku, Medicinski fakultet Osijek**

Permanent link / Trajna poveznica: <https://urn.nsk.hr/urn:nbn:hr:152:142599>

Rights / Prava: [In copyright](#) / [Zaštićeno autorskim pravom.](#)

Download date / Datum preuzimanja: **2024-07-29**



Repository / Repozitorij:

[Repository of the Faculty of Medicine Osijek](#)



**SVEUČILIŠTE JOSIPA JURJA STROSSMAYERA U OSIJEKU**

**MEDICINSKI FAKULTET OSIJEK**

**DIPLOMSKI SVEUČILIŠNI STUDIJ MEDICINSKO**

**LABORATORIJSKA DIJAGNOSTIKA**

**Ena Dener**

**PROCJENA UČINKOVITOSTI  
DUALNOG IMUNOCITOKEMIJSKOG  
TESTA p16INK4a – Ki-67 KOD  
PACIJENTICA S ABNORMALNIM PAPA  
NALAZOM**

**Diplomski rad**

**Osijek, 2019.**



**SVEUČILIŠTE JOSIPA JURJA STROSSMAYERA U OSIJEKU**

**MEDICINSKI FAKULTET OSIJEK**

**DIPLOMSKI SVEUČILIŠNI STUDIJ MEDICINSKO**

**LABORATORIJSKA DIJAGNOSTIKA**

**Ena Dener**

**PROCJENA UČINKOVITOSTI  
DUALNOG IMUNOCITOKEMIJSKOG  
TESTA p16INK4a – Ki-67 KOD  
PACIJENTICA S ABNORMALNIM PAPA  
NALAZOM**

**Diplomski rad**

**Osijek, 2019.**

Rad je ostvaren u Kliničkom zavodu za kliničku citologiju KBC Osijek

Mentor rada: doc. dr. sc. Branka Lončar

Rad ima 31 list, 4 slike i 10 tablica.

## **ZAHVALA**

Zahvaljujem se mentorici doc. dr. sc. Branki Lončar na trudu i strpljenju prilikom izrade diplomskog rada.

Veliko hvala i Kristini Kralik, prof. koja je bila od velike pomoći u statističkoj obradi podataka za ovaj diplomski rad.

Zahvaljujem se svojoj obitelji za razumijevanje i podršku tijekom studija.

Zahvaljujem se i svojim kolegama koji su ovaj studij učinili boljim i pružili mi podršku.

## SADRŽAJ

1. UVOD .....	1
1.1. Humani papilloma virus (HPV).....	1
1.2. Karcinom vrata maternice (epidemiologija u svijetu i RH) .....	1
1.3. Papa-test i citologija vrata maternice.....	2
1.4. Klasifikacija citoloških nalaza vrata maternice .....	3
1.5. Citološka dijagnoza infekcije humanim papiloma-virusom .....	4
1.6. Metode detekcije humanog papiloma-virusa.....	5
1.7. Biološki biljezi u citodijagnostici lezija vrata maternice.....	5
2. CILJ RADA.....	7
3. ISPITANICI I METODE .....	8
3.1. Ustroj studije.....	8
3.2. Ispitanici i metode .....	8
3.3. Metode uzimanja i obrade uzoraka.....	8
3.4. Statističke metode.....	10
4. REZULTATI.....	12
5. RASPRAVA.....	18
6. ZAKLJUČAK .....	22
7. SAŽETAK.....	23
8. SUMMARY .....	25
9. LITERATURA.....	27
10. ŽIVOTOPIS .....	31

## **POPIS KRATICA**

ASC-H - atipične pločaste stanice - ne može se isključiti skvamozna intraepitelna lezija visokog stupnja (engl. *Atypical Squamous Cell*)

ASC-US - atipične pločaste stanice neodređenog značenja (engl. *Atypical Squamous Cells of Undetermined Significance*)

CIN - cervikalna intraepitelna neoplazija (engl. *Cervical Intraepithelial Neoplasia*)

DNA - deoksiribonukleinska kiselina (engl. *Deoxyribonucleic Acid*)

HPV - humani papiloma virus (engl. *Human Papillomavirus*)

HR HPV- HPV visokog rizika (engl. *High Risk Human Papillomavirus*)

HSIL - skvamozna intraepitelna lezija visokog stupnja (engl. *High Grade SIL*)

LSIL - skvamozna intraepitelna lezija niskog stupnja (engl. *Low Grade SIL*)

PCR - lančana reakcija polimerazom (engl. *Polymerase Chain Reaction*)

SIL - skvamozna intraepitelna lezija (engl. *Squamous Intraepithelial Lesion*)



## 1. UVOD

Harald zur Hausen je za otkriće "humani papiloma virus je uzročnik karcinoma cerviksa" 2008. godine dobio Nobelovu nagradu za fiziologiju ili medicinu (1). Danas je opće prihvaćeno da je infekcija humanim papiloma virusom (HPV) spolno prenosiva bolest, a ujedno i etiopatogenetski čimbenik karcinoma cerviksa (raka vrata maternice) (2).

### 1.1. Humani papilloma virus (HPV)

HPV pripada porodici *Papillomaviridae* i sadrži više od 130 tipova ovog virusa. Virus se sastoji od dvolančane kružne DNA, dužine 8000 parova baza. Ovisan je o mehanizmima replikacije stanice domaćina i kodira samo 8 do 9 gena. Dokazano je kako se u više od 99,7 % pločastih karcinoma stanica može naći HPV DNA. Prema tipu lezija dijele se na tipove visokog rizika (HR) i tipove niskog rizika (LR). Tipovi visokog rizika imaju karcinogeno djelovanje, dok tipovi niskog rizika uzrokuju dobroćudne genitalne bradavice. Tip 16, 18, 31, 33 i 45 pripadaju u visokorizične tipove, a tip 35, 52, 56, 58, 68 i 72 u tipove visokog rizika, ali ne predstavljaju važan čimbenik. Genom virusa sastoji se od tri grupe gena: geni kontrolne regije (LCR), strukturalni geni L1 i L2, koji kodiraju proteinski zaštitni omotač oko DNA, i nestrukturalni, rani geni (E - *early genes*), koji kodiraju proteine uključene u reguliranje replikacije virusa, kontrole ekspresije gena i interakcije sa staničnim proteinima domaćina. Dva rana proteina, E6 i E7, su virusni onkogeni uključeni u niz staničnih procesa, među kojima su najznačajniji podržavanje stanične proliferacije i imortalizacije, ključni koraci u karcinogenezi cerviksa (2).

### 1.2. Karcinom vrata maternice (epidemiologija u svijetu i RH)

Istraživanja su pokazala da čak 80 % ljudi tijekom života dođe u kontakt sa HPV virusom. Najviše su pogođene žene u dobi od 20. do 24. godine. Ranije stupanje u spolne odnose, velik broj spolnih partnera i visoko rizični spolni partner su najveći rizik za dolazak u kontakt sa ovim virusom. Genotipovi 1, 4, 5, 8, 41, 48, 60, 63 i 65 su češće identificirani u kožnim lezijama (bradavice na ruci, plantarne bradavice, epitelni tumori kože itd.) dok se HPV

genotipovi 6, 11, 13, 16, 18, 31, 33, 35, 44, 45, 55, 52 i 58 češće nalaze u lezijama anogenitalne regije. Karcinom vrata maternice se nalazi na drugom mjestu po učestalosti u zemljama u razvoju, te na sedmom mjestu u razvijenim zemljama. U svijetu godišnje oboli oko 493 000 žena. Stope incidencije u prosjeku su više u zemljama u razvoju (dobno-standardizirana stopa oko 19/100 000 žena) nego u razvijenim zemljama (dobno-standardizirana stopa oko 10/100 000 žena). U Europi od raka vrata maternice godišnje obolijeva oko 50 000 žena, a umire oko 25 000 žena. Najvišu incidenciju u Europi imaju zemlje istočne europa. U Hrvatskoj rak vrata maternice nalazi se na osmom mjestu. Najveća stopa incidencije je u dobi od 45. – 49. i 80. – 84. godine, a *in situ carcinoma* u dobi od 30. – 34. godine (2, 3).

### 1.3. Papa-test i citologija vrata maternice

Citologija vrata maternice se u ginekologiji i porodništvu prvenstveno primjenjuje kao metoda sekundarne prevencije s ciljem ranog otkrivanja premalignih i malignih lezija vrata maternice kod asimptomatskih žena (4). Papa-test je morfološki test probira za rak vrata maternice koji analizom citologije vrata maternice u probiru asimptomatskih žena otkriva predstadije i rane stadije raka vrata maternice. Njegova upotreba dovela je do velikog smanjenja morbiditeta i mortaliteta od raka vrata maternice, pa se smatra najboljim testom probira za rak uopće. Test je jednostavan, jeftin i ima zadovoljavajuću osjetljivost i specifičnost. Koristi se u nacionalnom programu probira. Obuhvaćene su sve žene u RH u dobi od 25. do 64. godine koje u okviru programa trebaju obaviti Papa-test svake tri godine. Žene na kućnu adresu dobivaju poziv za ginekološki pregled. Cilj je smanjiti pojavu invazivnog raka vrata maternice za 60 % te smanjiti smrtnost od raka vrata maternice za 80 % (4, 5).

Kod uzimanja uzorka najvažnije je dobro prikazati cerviks u spekulima i uzeti uzorak s cijele površine vrata maternice, uključujući transformacijsku zonu. Uzorak se može uzeti za konvencionalnu citologiju ili za tekućinsku citologiju. U Hrvatskoj se uglavnom primjenjuje konvencionalna citologija, dok razvijene zemlje u velikoj mjeri koriste tekućinsku citologiju. Uzorkovanjem na jednom stakalcu dobivaju se stanice iz vagine, cerviksa i endocerviksa (VCE obrisak). U Papa-testu analiziraju se stanice koje su se odljuštile, pa on predstavlja uzorak eksfolijacijske citodijagnostike. U cerviksu se mogu naći tri vrste epitela: neurožnjeli

višeslojni pločasti epitel – oblaže egzocerviks i vaginu. Sastoji se od bazalnih stanica smještenih uz bazalnu membranu, parabazalnih, intermedijarnih i superficijanih (površnih) stanica; cilindrični (žljezdani) epitel – oblaže endocerviks (endocervikalni kanal i endocervikalne žlijezde) i metaplastični pločasti epitel koji oblaže transformacijsku zonu (4). Posljednjih godina mnoge studije analiziraju vrijednost novih tehnologija kao dodatnih metoda uz Papa-test, ali i kao samostalnih metoda primarnog probira. Testiranje na humani papiloma virus (HPV), cijepljenje, imunocitokemijski biljezi i automatizirani probir predstavljaju metode koje će u budućnosti pomoći u smanjenju pojavnosti i smrtnosti od raka vrata maternice (6).

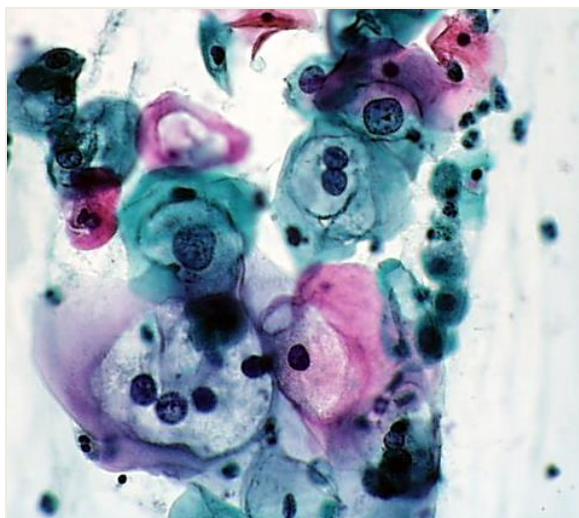
#### **1.4. Klasifikacija citoloških nalaza vrata maternice**

Treća modifikacija jedinstvene klasifikacije citoloških nalaza vrata maternice „Zagreb 2016“ temeljena je na ranijoj „Zagreb 2002“ i najnovijoj „Bethesda 2014“ klasifikaciji, a u cilju standardizacije citoloških nalaza vrata maternice za cijelu Hrvatsku, prema najnovijim spoznajama o biološkom ponašanju raka vrata maternice i njegovih predstadija. „Zagreb 2016“ uključuje uz citomorfološke promjene i preporuke za dijagnostičko-terapijske postupke prema svjetskim preporukama kao i iskustvu citologa i ginekologa u Hrvatskoj. Glavne izmjene u odnosu na „Zagreb 2002“ odnose se na klasificiranje „koilocitoze“ odnosno citomorfoloških promjena povezanih s humanim papiloma viruom (HPV) u kategoriju skvamozne intraepitelne lezije niskog stupnja (LSIL) (7).

Početni dio obrasca (uputnica) ispunjava ordinarij koja se sastoji od podataka o pacijentici, uputne dijagnoze, rubrike za reproduktivnu anamnezu, podataka o zadnjoj menstruaciji i podataka o prethodnim nalazima. Označavaju se mjesta uzetog obriska: svod rodnice (oznaka V), vrat maternice (oznaka C) i/ili endocervikalni kanal (oznaka E). Uzorak se uobičajeno uzima sa sve tri lokacije. Citološki se dio nalaza sastoji od dijelova koji opisuju primjerenost uzorka, opće podjele, mikrobiologije, neneoplastičnih nalaza, opisa abnormalnih stanica i uputa. Opća podjela služi za brzu orijentaciju u smislu negativan/pozitivan nalaz. Negativan nalaz na intraepitelnu ili invazivnu leziju znači da je nalaz uredan, dok nalaz abnormalnih stanica znači nalaz citološki abnormalnih stanica bilo kojeg stupnja abnormalnosti (4).

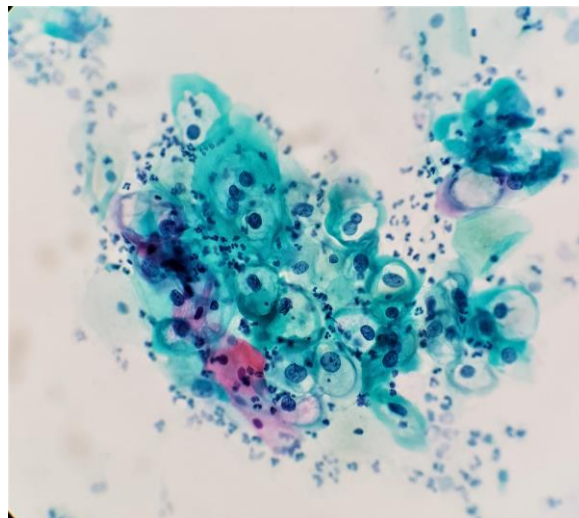
### 1.5. Citološka dijagnoza infekcije humanim papiloma-virusom

Citološke promjene povezane s HPV-infekcijom u cervikalnim razmazima obojenim po Papanicolaou uključuju koilocitozu i promjene indikativne za CIN1 (LSIL). Koilociti su intermedijarne stanice, često povećane, koje sadržavaju jednu, dvije, a povremeno i nekoliko hiperkromnih, nepravilnih jezgara. Jezgra je okružena nepravilnim svijetlim područjem, koje može varirati u veličini od malog haloa do širokoga praznog područja, zauzimajući većinu citoplazmatskoga perinuklearnog područja. Citoplazma je gusta, većinom staklasta izgleda i pokazuje karakterističnu amfofilnu obojenost (Slika 1. i 2.). Takve se promjene često nađu i u odsutnosti makroskopskih HPV-lezija. Usporedbom rezultata citološke analize s pojedinim metodama HPV DNK-tipizacije zaključeno je da se morfologija sama ne može upotrijebiti kao probirna metoda za otkrivanje HPV-infekcije, budući su specifičnost i negativna prediktivna vrijednost neprihvatljive (41 % i 15 %), a uz to ne može razlikovati onkogene HPV-tipove od neonkogenih (8).



**Slika 1.** HPV – koilociti  
(Papanicolaou, x 600)

Iz arhive Kliničkog zavoda za kliničku  
citologiju KBC Osijek



**Slika 2.** HPV – koilociti  
(Papanicolaou, x 200)

Iz arhive Kliničkog zavoda za kliničku  
citologiju KBC Osijek

## 1.6. Metode detekcije humanog papiloma-virusa

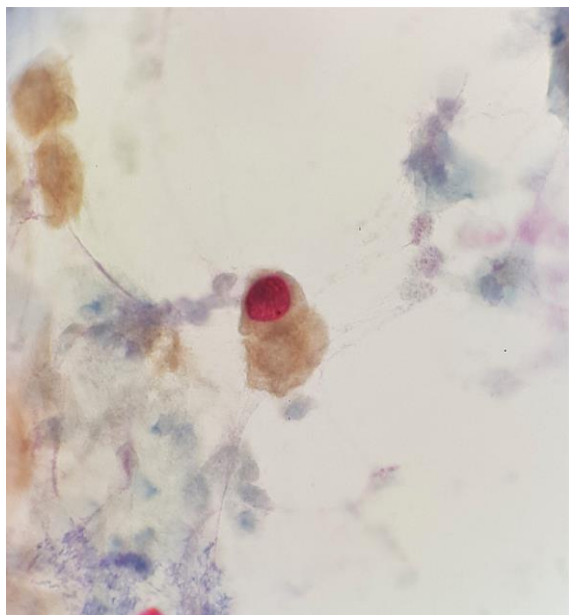
Dokazi o vezi HPV-a i raka vrata maternice doveli su do razvoja niza HPV testova koji se temelje na detekciji virusnog DNA-a ili RNA-a iz cervikalnog brisa. Ne postoji serološki test za detekciju HPV infekcije. Dvije najzastupljenije metode HPV detekcije su hibridizacija s amplifikacijom signala (npr. engl. *Hybrid Capture 2 test*; HC2) i PCR (engl. *Polymerase Chain Reaction*) metoda s amplifikacijom ciljnog DNA-a. Za test je važno da je validiran za kliničku upotrebu, standardiziran i visoko reproducibilan. Danas se detekcija visokorizičnog HPV-a uvrstila u probir za rak vrata maternice i to kroz tri modela (4):

1. Kao trijažni test za žene s graničnim citološkim nalazom (ASCUS, AGC) i ev. Kod SIL-a niskog stupnja, HPV-test u ovom konceptu probira koristi se kao refleksni test nakon citološkog nalaza ASC-US, a u svrhu procjene potrebe za kolposkopijom.
2. Primarni test probira – samostalno ili u kombinaciji s Papa-testom (kotestiranje)
3. Test praćenja nakon ekscizijskog ili ablativnog liječenja SIL-a visokog stupnja.

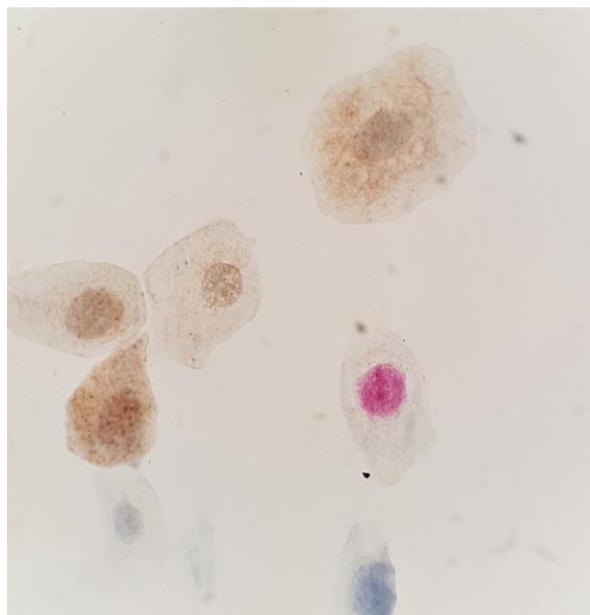
## 1.7. Biološki biljezi u citodijagnostici lezija vrata maternice

Metode temeljene na biološkim biljezima sve češće se primjenjuju na citološkim uzorcima vrata maternice u svrhu poboljšanja osjetljivosti i specifičnosti citologije u otkrivanju lezija visokog stupnja. Idealnim biomarkerom smatrao bi se onaj koji se može jednostavno koristiti, koji je učinkovit u kliničkoj primjeni te koji može predstavljati dopunu ili zamjenu za Papa-test i HPV test. Najpoznatija i najčešće primjenjivana metoda na citološkim uzorcima vrata maternice jest dualno bojenje pomoću p16 i Ki-67 imunocitokemijskih biljega. Biomarker p16 je dio obitelji INK4 proteina uključenog u regulaciju staničnog ciklusa. Protein p16 nastaje kao produkt prekomjerne ekspresije gena nastalog ugradnjom HPV DNA u jezgru pločastih stanica te se smatra i biljegom transformirajuće infekcije koja je preduvjet nastanka teške displazije i pločastog raka. Nuklearni protein Ki-67 povezan je s regulacijom staničnog ciklusa, podliježe preciznoj regulaciji pomoću sinteze i degradacije proteazama, a prisutan je u svim fazama tijekom staničnog ciklusa, osim u G0 fazi. Protutijelo na Ki-67 boji stanice u proliferaciji, dok su stanice u mirovanju negativne. Na temelju pretpostavke da kombinacija deregulacije staničnog ciklusa i proliferacijska aktivnost takvih stanica može ukazati na povišen rizik od nastanka teške displazije i raka vrata maternice, kreiran je imunocitokemijski

test s dvojnim bojenjem na p16INK4a – Ki-67 (CINtec® PLUS). To dualno bojenje omogućava istovremenu primjenu oba biljega na istom uzorku, čime se može analizirati istovremena ekspresija oba biljega u istoj stanici. Imunocitokemijsko bojenje dvojnim biljgom p16INK4a – Ki-67 može se primijeniti na uzorcima prethodno obojenim po Papanicolaou metodi. Pozitivnim rezultatom bojenja smatra se zlatno-smeđa do smeđa obojenost citoplazme i jezgre (pozitivan p16 signal) uz istovremeno crveno bojenje jezgre (pozitivan Ki-67 signal) iste stanice, bez obzira na intenzitet (Slika 3.). Stanice sa samo pozitivnim p16 signalom ili samo pozitivnim Ki-67 signalom, kao i stanice s oba negativna signala smatraju se negativnim nalazom (slika 4) (4).



**Slika 3.** Pozitivan rezultat dualnog bojenja, p16INK4a – Ki-67 pozitivan signal u istoj stanici (Papanicolaou, x 600)  
Iz arhive Kliničkog zavoda za kliničku citologiju KBC Osijek



**Slika 4.** Negativan rezultat dualnog bojenja (Papanicolaou, x 600)  
Iz arhive Kliničkog zavoda za kliničku citologiju KBC Osijek

## 2. CILJ RADA

Cilj ovoga istraživanja je:

- utvrditi učestalost intraepitelnih lezija u skupini abnormalnih stanica skvamoznog epitela
- procijeniti koekspresiju proteina p16INK4a – Ki-67 u Papa razmazima citološki klasificiranima kao atipične stanice neodređenog značenja (ASC-US) i skvamozne intraepitelne lezije (SIL)
- odrediti povezanost dualnog imunocitokemijskog bojenja p16/Ki-67, abnormalnog Papa razmaza, patohistološkog nalaza i nalaza molekularne dijagnostike genitalne infekcije HPV virusom.

### 3. ISPITANICI I METODE

#### 3.1. Ustroj studije

Istraživanje je ustrojeno kao presječno (9).

#### 3.2. Ispitanici i metode

U istraživanje su uključene ispitanice čiji su razmazi vrata maternice uzeti tijekom oportunističkog probira za karcinom vrata maternice u ginekološkim ambulantama Osječko-baranjske županije tijekom 2017. godine i kojima su citološki dijagnosticirane atipične skvamozne stanice neodređenog značenja (ASC-US) i skvamozna intraepitelna lezija (SIL). Na istom razmazu učinjeno je i imunocitokemijsko bojenje p16INK4a – Ki-67, a zbog abnormalnog citološkog nalaza kolposkopija sa biopsijom vrata maternice (u manjem broju ispitanica dijagnostička konizacija) i molekularna dijagnostika genitalne infekcije HPV virusom.

#### 3.3. Metode uzimanja i obrade uzoraka

Za uzimanje uzoraka koristila se metoda eksofijacijske citologije. Metoda se naziva Papa-test, a uzorak stanica se uzima pomoću drvene ili plastične špatule (Ayerova špatula) koja zaobljeni kraj. Ayerovom špatulom se zaobljenim krajem dobiva uzorak iz stražnjeg svoda vagine, a s udubljenjem po sredini uzorak s egzocerviksa. Dobiveni stanični uzorak ravnomjerno se prenese na označeno predmetno stakalce. Vaginalni obrisak iz stražnjeg svoda vagine (V) nanosi se do identifikacijskog broja na stakalcu, a do njega cervikalni (C) s egzocerviksa. Potom se četkicom (engl. *cytobrush*) ulazi u endocervikalni kanal i lagano rotira da se dobije adekvatan uzorak iz cervikalnog kanala, endocerviksa (E), koji se također prenosi na stakalce. Ovakvim uzorkovanjem na jednom stakalcu dobivaju se stanice iz vagine, cerviksa i endocerviksa (VCE obrisak). Stakalce se odmah, još vlažno, uroni u 96 %-tni etilni alkohol ili se fiksira pomoću odgovarajućeg sprej-fiksativa. Nakon toga se šalje u citološki laboratorij na daljnju obradu (3). Kod žena kod kojih su se u razmazu našle atipične skvamozne stanice neodređenog značenja ili skvamozna intraepitelna lezija učinjeno je imunocitokemijsko bojenje p16INK4a - Ki-67 i kolposkopija sa biopsijom vrata maternice te molekularna dijagnostika HPV infekcije.



Za imunocitokemijsko otkrivanje antigena p16INK4a i Ki-67 korišten je skup reagensa pod nazivom CINtec® PLUS Kit (Roche mtm Laboratories AG, Mannheim, Njemačka) prema uputama proizvođača u stroju za automatsko bojenje Ventana BenchMark Ultra tvrtke Roche (Tablica 1.).

Reagense prije uporabe treba temperirati na sobnoj temperaturi, a citološke uzorke rehidrirati 10 minuta u destiliranoj vodi.

**Tablica 1.** Protokol bojenja u stroju za automatsko bojenje

<b>Korak</b>	<b>ThinPrep® citološki preparati i konvencionalni razmazi</b>
1	ispiranje
2	Peroxidase-Blocking Reagent 5 minuta
3	ispiranje
4	Primary Antibodies Solution 30 minuta
5	ispiranje
6	Visualization Reagent HRP 15 minuta
7	ispiranje
8	ispiranje
9	ispiranje
10	Visualization Reagent AP 15 minuta
11	Ispiranje
12	Ispiranje
13	ispiranje
14	zamjena
15	Korak sa "supstratom": DAB 10 minuta
16	isperite destiliranom ili deioniziranom vodom
17	ispiranje
18	Korak sa "serijom supstrata": Fast Red 15 minuta
19	ispiranje
20	---
21	---
22	isperite destiliranom ili deioniziranom vodom
23	zamjena

Molekularna dijagnostika genitalne infekcije HPV virusom učinjena je u razdoblju ne duljem od 6 mjeseci nakon provedenog dualnog imunocitokemijskog bojenja. Za detekciju genotipova HPV-a korišten je Cobas 4800 HPV test. To je kvalitativni *in vitro* test za detekciju HPV-a u cervikalnim uzorcima. Test koristi amplifikaciju ciljane DNA sa PCR metodom i hibridizaciju nukleinskih kiselina za detekciju 14 visokorizičnih HPV tipova. Test specifično određuje HPV 16 i HPV 18 i istovremeno određuje ostale visokorizične tipove (31, 33, 35, 39, 45, 51, 52, 56, 58, 59, 66 i 68). Temelji se na dva principa; automatiziranoj pripremi za izolaciju HPV i stanične DNA te PCR amplifikaciji ciljane DNA sekvence koristeći HPV i  $\beta$ -globinski specifični par primera, detekciju odcijepljenog fluorescentno označenog HPV-a i  $\beta$ -globin specifične oligonukleotidne probe. Uzorak za ovaj test se uzima endocervikalnom spatulom ili četkicom i stavlja se u ThinPrep Pap Test PreservCyt otopinu ili se koristi cervikalna metlica i stavlja se u SurePath otopinu.

Molekularna dijagnostika genitalne infekcije HPV-om je učinjena u rutinskom dijagnostičkom programu u Laboratoriju za molekularnu dijagnostiku i tipizaciju tkiva KBC-a Osijek i Odjela za molekularnu dijagnostiku Službe za mikrobiologiju Zavoda za javno zdravstvo Osječko-baranjske županije.

#### **3.4. Statističke metode**

Kategorijski podatci su predstavljeni apsolutnim i relativnim frekvencijama. Razlike kategorijskih varijabli testirane su Fisherovim egzaktnim testom. Numerički podatci opisani su medijanom i granicama interkvartilnog raspona. Normalnost raspodjele numeričkih varijabli testirana je Shapiro-Wilkovim testom. Dijagnostička vrijednost metode opisana je osjetljivošću, specifičnošću i prediktivnom vrijednosti (10).

Sve p vrijednosti su dvostrane. Razina značajnosti je postavljena na  $\text{Alpha} = 0,05$ . Za statističku analizu korišten je statistički program MedCalc Statistical Software version 18.11.3 (MedCalc Software bvba, Ostend, Belgium; <https://www.medcalc.org>; 2019) i IBM SPSS Statistics 16 (SPSS Inc. Released 2007. SPSS for Windows, Version 16.0. Chicago, SPSS Inc.).

#### 4. REZULTATI

U razdoblju od 1. siječnja 2017. godine do 31. prosinca 2017. godine u Kliničkom zavodu za kliničku citologiju pregledano je 32 714 Papa nalaza. Obrada učinjena za **32 603 (99,7 %)** zadovoljavajuća razmaza, koji su u 31 127 (98,2 %) uzoraka bili negativni na intraepitelnu leziju ili malignitet, a u 1476 (4,5 %) razmaza označeni kao abnormalni. Abnormalni nalazi su u **1249 (3,8 %)** razmaza označeni kao abnormalnosti skvamoznog, u **209 (0,6 %)** razmaza kao abnormalnosti glandularnog epitela. Kombinacija abnormalnih stanica pločastog i žljezdanog epitela kao i drugi maligni tumori su nađeni u manje od 1 % razmaza.

U kategoriji abnormalnih stanica skvamoznog epitela najčešće je označavana podskupina intraepitelnih lezija (68,7 %) (Tablica 2.).

**Tablica 2.** Učestalost abnormalnih skvamoznih stanica u VCE razmazima (N = 1150 )

Citološka diferencijalna dijagnoza		N	%	Ukupno
<b>Atipične skvamozne stanice (ASC)</b>	Neodređenog značenja (ASC-US)	268	71,3	376
	Ne može se isključiti HSIL (ASC-H)	102	27,1	
	Ne može se isključiti invazija	6	1,6	
<b>Skvamozna intraepitelna lezija (SIL)</b>	Dysplasia levis	608	70,9	858
	Dysplasia media	135	15,7	
	Dysplasia gravis	73	8,5	
	Carcinoma in situ	29	3,4	
	Početna invazija se ne može isključiti	13	1,5	
<b>Carcinoma planocellulare</b>	Invazivni karcinom	15	100	15
<b>Ukupno</b>		<b>1249</b>	<b>100,0</b>	

Istraživanje je provedeno na 103 ispitanice kojima je nakon postavljenog abnormalnog Papa nalaza na istom razmazu učinjeno dualno imunocitokemijsko bojenje p16INK4a – Ki67 za dokazivanje infekcije humanog papiloma virusa visokog rizika. Središnja vrijednost (medijan) dobi ispitanica je 30 godina (interkvartilnog raspona od 23 do 40 godina) u rasponu od najmanje 17 do najviše 90 godina.

Dualno bojenje p16INK4a - Ki-67 je najčešće testiran u ispitanica sa skvamoznom intraepitelnom lezijom niskog stupnja sa/bez citomorfološkog nalaza HPV infekcije (68,5 % ispitanica) (Tablica 3.).

**Tablica 3.** Raspodjela ispitanica u odnosu na Papa nalaz

Papa nalaz	Broj (%) ispitanica
ASC-US	14 (13)
ASC-US + HPV	2 (1,9)
HSIL, CIS	2 (1,9)
HSIL, DG	1 (0,9)
HSIL, DM	6 (5,6)
HSIL, DM + HPV	4 (3,7)
LSIL, DL	42 (38,9)
LSIL, DL + HPV	32 (29,6)

DL – *Dysplasia Levis*, DM – *Dysplasia Media*, DG - *Dysplasia Gravis*, CIS – *Carcinoma in Situ*

Najučestaliji izdvojeni mikroorganizmi su za 42 (40,8 %) ispitanice miješana flora, za 24 (23,3 %) ispitanice HPV i *Bacillus vaginalis* 15 (14,6 %) ispitanica. Ostali mikroorganizmi su uočeni kod manjeg broja ispitanica (Tablica 4).

**Tablica 4.** Nalaz mikroorganizama u VCE razmazima

	Broj (%) ispitanica
<i>Bacillus vaginalis</i>	15 (14,6)
<i>Bacillus vaginalis</i> + HPV	3 (2,9)
Fungi	4 (3,9)
Fungi + HPV	3 (2,9)
<i>Gardnerella vaginalis</i>	4 (3,9)
<i>Gardnerella vaginalis</i> + HPV	2 (1,9)
HPV	24 (23,3)
Miješana flora	42 (40,8)
Miješana flora + HPV	5 (4,9)
Promjene povezane s HSV + HPV	1 (1,0)

p16INK4a – Ki-67 test je bio pozitivan u 29 (26,9 %) ispitanica (Tablica 5.).

**Tablica 5.** Raspodjela ispitanica u odnosu na p16INK4a – Ki-67 nalaz

	Broj (%) ispitanica
Negativan	74 (68,5)
Pozitivan	29 (26,9)

Pozitivan p16INK4a – Ki-67 test je češće uočen u ispitanica sa skvamoznom intraepitelnom lezijom visokog stupnja, 10 (34,4 %). Samo 3 (4,1 %) ispitanice sa skvamoznom intraepitelnom lezijom visokog stupnja je imalo negativan rezultat p16INK4a – Ki-67 testa. Značajna je razlika u raspodjeli Papa nalaza u odnosu na p16INK4a – Ki-67 nalaz (Fisherov egzaktni test,  $p < 0,001$ ) (Tablica 6.).

**Tablica 6.** Raspodjela Papa nalaza u odnosu na p16INK4a – Ki-67 nalaz

	Broj (%) ispitanica u odnosu na p16INK4a – Ki-67 nalaz			p*
	Negativan	Pozitivan	Ukupno	
ASC-US	14 (18,9)	0	14 (13)	<b>&lt; 0,001</b>
ASC-US + HPV	2 (2,7)	0	2 (1,9)	
HSIL, CIS	0	2 (6,9)	2 (1,9)	
HSIL, DG	0	1 (3,4)	1 (0,9)	
HSIL, DM	1 (1,4)	5 (17,2)	6 (5,6)	
HSIL, DM + HPV	2 (2,7)	2 (6,9)	4 (3,7)	
LSIL, DL	28 (37,8)	14 (48,3)	42 (38,9)	
LSIL, DL + HPV	27 (36,5)	5 (17,2)	32 (29,6)	
Ukupno	74 (100)	29 (100)	103 (100)	

\*Fisherov egzaktni test

Biopsija je bila učinjena kod 21 (19,4 %) ispitanice, a njih 5 (4,6 %) je imalo konizaciju. Od ukupno 26 PHD nalaza, CIN 3 i CIN 2 (HSIL) je uočen kod 15/26 ispitanica, a CIN 1 (LSIL) kod 9/26 ispitanica (Tablica 7.).

**Tablica 7.** Raspodjela ispitanica u odnosu na PHD nalaz

	Broj (%) ispitanica
ECC uredan	1/26 (3,8)
<i>Condyloma accuminatum</i>	1/26 (3,8)
CIN 1, LSIL	9/26 (34,6)
CIN 2, HSIL	6/26 (23,1)
CIN 2 – 3, HSIL	3/26 (11,6)
CIN 3, HSIL	6/26 (23,1)
Ukupno	26/26

U 8/9 ispitanica patohistološki je potvrđena citološka dijagnoza skvamozne intraepitelne lezije niskog stupnja (LSIL – *Dysplasia Levis*) kao i u 9/15 ispitanica sa skvamoznom intraepitelnom lezijom visokog stupnja (HSIL – *Dysplasia Media*, *Dysplasia Gravis* i *Carcinoma in Situ*). Povezanost Papa nalaza i patohistološke dijagnoze nije statistički značajna (Tablica 8.).

**Tablica 8.** Raspodjela PHD nalaza u odnosu na Papa nalaz (N = 26)

Papa nalaz	Broj/ ukupno ispitanica u odnosu na PHD nalaz						p*
	ECC uredan	<i>Condyloma accuminatum</i>	CIN 1, LSIL	CIN 2, HSIL	CIN 2 – 3, HSIL	CIN 3, HSIL	
ASC-US	0	0	0	1/6	0	0	
HSIL, CIS	0	0	0	0	0	2/6	
HSIL, DG	0	0	0	0	1/3	0	
HSIL, DM	0	0	1/9	3/6	1/3	0	0,06
HSIL, DM + HPV	0	0	0	1/6	0	1/6	
LSIL, DL	0	0	6/9	0	0	2/6	
LSIL, DL + HPV	1/1	1/1	2/9	1/6	1/3	1/6	
Ukupno	1/1	1/1	9/9	6/6	3/3	6/6	

\*Fisherov egzaktni test

Uočena je statistički značajna razlika testa p16INK4a – Ki-67 s rezultatima HPV testiranja, odnosno od ukupno 15 (33 %) pozitivnih p16INK4a – Ki-67 testova, značajno je više, njih 13/27 s HPV VR (Fisherov egzakti test,  $p = 0,01$ ).

Osjetljivost p16INK4a – Ki-67 testa određena usporedbom sa HPV genotipizacijom, iznosi 48,15 %, specifičnost 88,89 %, negativna prediktivna vrijednost 53,33 %, pozitivna prediktivna vrijednost 86,67 % i ukupna točnost 64,44 % (Tablica 9.).

**Tablica 9.** Usporedba p16INK4a – Ki-67 testa s rezultatima HPV testiranja

p16INK4a–Ki-67	HPV genom		Ukupno	p*
	HPV VR	HPV NR		
Pozitivan	13/27	2/18	15 (33)	<b>0,01</b>
Negativan	14/27	16/18	30 (67)	
Ukupno	27/27	18/18	45 (100)	

\*Fisherov egzakti test

Usporedbom citološkog i patohistološkog nalaza (Tablica 9.) na način da su sve intraepitelne promjene označene kao pozitivan nalaz, a sve ostalo (ASC-US) kao negativan nalaz, nađen je 1 lažno negativan i 2 lažno pozitivna citološka nalaza. Značajna je razlika u citološkom/Papa nalazu i PHD nalazu (Fisherov egzakti test,  $p = 0,02$ ) (Tablica 10.).

**Tablica 10.** Usporedba citološkog/Papa i PHD nalaza

PAPA	PHD			Ukupno	p*
	Uredan/ negativan	CIN 1 (LSIL)	CIN 2 (HSIL)		
ASC-US	-	-	<b>1/6</b>	-	1/26
DL (LSIL)	<b>2/2</b>	8/9	1/6	4/9	15/26
DM (HSIL)	-	1/9	4/6	2/9	7/26
DG/CIS (HSIL)	-	-	-	3/9	3/26
Ukupno	2/2	9/9	6/6	9/9	26/26

\*Fisherov egzaktni test

Osjetljivost citologije iznosi 95,83 % a pozitivna prediktivna vrijednost 92 %. Ukupna dijagnostička točnost citologije iznosi 88,46 %.



## 5. RASPRAVA

Morfološka procjena citologije vrata maternice, konvencionalnog Papa-testa, u Hrvatskoj je temeljna metoda za stupnjevanje SIL-a. Bethesda klasifikacija citoloških nalaza vrata maternice temeljena je na nisko-rizični/visoko-rizičnom pristupu u stupnjevanju skvamozne intraepitelne lezije (SIL). Nalazi abnormalnih stanica graničnog (ASCUS) i niskog stupnja (LSIL) u Papa-testu pokazuju nepredvidljiv tijek, a progresija nalaza može se javiti u određenom postotku slučajeva. U svrhu izdvajanja pacijentica s povišenim rizikom od razvoja lezija visokog stupnja mogu se primijeniti dodatni testovi bazirani na detekciji i genotipizaciji humanog papiloma virusa (11).

Istraživanje je provedeno na 103 ispitanice kojima je nakon postavljenog abnormalnog Papa nalaza (AS-US i SIL) na istom razmazu učinjeno dualno imunocitokemijsko bojenje p16INK4a – Ki-67 za dokazivanje infekcije humanog papiloma virusa visokog rizika. Središnja vrijednost (medijan) dobi ispitanica je 30 godina (interkvartilnog raspona od 23 do 40 godina) u rasponu od najmanje 17 do najviše 90 godina. HPV infekcija česta je osobito kod mladih i spolno aktivnih žena, ali najčešće kratko traje i spontano prolazi s ili bez popratnih citoloških promjena u Papa-testa (12).

Najučestaliji izdvojeni mikroorganizmi su za 42 (40,8 %) ispitanice miješana flora, za 24 (23,3 %) ispitanice HPV i *Bacillus vaginalis* za 15 (14,6 %) ispitanica. Ostali mikroorganizmi su uočeni kod manjeg broja ispitanica. Iako je virus vrlo rasprostranjen, samo mali broj žena ima trajnu infekciju HPV-om koja će dovesti do klinički značajne bolesti, čemu u prilog govore i istraživanja da raznolikost vaginalnih mikrobiota u kombinaciji sa smanjenim relativnim obiljem *Lactobacillus spp.* utječe na nakupljanje i postojanost HPV-a koja vodi razvoju premalignih i malignih promjena vrata maternice (13).

Dualno bojenje p16INK4a – Ki-67 (CINtec PLUS test) je najčešće testiran u ispitanica sa skvamoznom intraepitelnom lezijom niskog stupnja (ASC-US i LSIL) sa/bez citomorfološkog nalaza HPV infekcije (68,5 % ispitanica).

Atipične skvamozne stanice neodređenog značenja (ASC-US) su prema definiciji stanice sa citološkim promjenama koje sugeriraju najviše skvamoznu intraepitelnu leziju niskog stupnja (LSIL), ali za njegovu interpretaciju nisu prisutni svi potrebni kriteriji. Smatra se da u ovu skupinu ne bi smjelo biti klasificirano više od 2 – 5 % cervikovaginalnih uzoraka u nisko

rizičnoj populaciji, odnosno u visoko rizičnoj može biti 2 do 3 puta veća od učestalosti skvamoznih intraepitelnih lezija, a patohistološki je u biopsijama ovih lezija pronađeno 29,1 % do 43 % SIL-a, ali i 1,7 % invazivnih karcinoma (14, 15).

Inicijalni citološki nalaz ASCUS i LSIL predstavljaju graničnu i blagu abnormalnost koja u većini slučajeva završavaju kliničkom regresijom bolesti. Određeni postotak progredira, odnosno ishod je lezija visokog stupnja. Prema kliničkim smjernicama za ASCUS i LSIL promjene preporuča se konzervativniji pristup uglavnom pomoću HPV DNA testiranja i citološkog praćenja. U tim grupama citoloških abnormalnosti pomoću dodatnih testova važno je izdvojiti one promjene s potencijalom progresije koje bi se ranije dijagnosticirale pomoću kolposkopije i biopsije (4). Većina su LSIL-a prolazne infekcije koje nose mali rizik od nastanka raka, dok je većina HSIL-a povezana s dugotrajnošću i perzistencijom virusne infekcije i značajnim potencijalom za nastanak invazivnog raka. LSIL obuhvaća lezije koje se opisuju kao koilociti (*flat condyloma*) i laku displaziju (CIN1). Razlike između kondiloma i CIN 1 nisu značajne i obje lezije sadrže heterogenu distribuciju nisko-rizičnog i visokorizičnog HPV tipa. HSIL obuhvaća srednje tešku displaziju (CIN 2) i tešku displaziju/karcinom in situ (CIN 3). Tip HPV-a nema ulogu u stupnjevanju SIL-a. Iako su niskorizični virusi češći u LSIL nego u HSIL, visokorizični virusi dominiraju u oba. Rizik za nastanak HSIL-a i invazivnog raka povećan je kod HPV pozitivnih pacijentica te raste s porastom stupnja citološke dijagnoze (16, 17, 18).

Pozitivan p16INK4a – Ki-67 je češće uočen u ispitanica sa skvamoznom intraepitelnom lezijom visokog stupnja, 10 (34,4 %). Samo 3 (4,1 %) ispitanice sa skvamoznom intraepitelnom lezijom visokog stupnja je imalo negativan rezultat p16INK4a – Ki-67 testa. Značajna je razlika u raspodjeli Papa nalaza u odnosu na p16INK4a – Ki-67 / nalaz dualnog bojenja (Fisherov egzaktni test,  $p < 0,001$ ).

Imunocitokemijsko dualno bojenje p16/Ki-67 se koristi za detekciju početka onkogeneze u cervikalnim stanicama, a u usporedbi sa HPV genotipizacijom, kod promjena klasificiranih kao ASC-US i LSIL kod žena mlađih od 30 godina, ima veću specifičnost i točnost. Glavna je prednost ovog bojenja što se može koristiti prije biopsije ili kolposkopije, sa ciljem smanjenja broja nepotrebnih kolposkopija i biopsija (11, 19 - 23). Istraživanja su pokazala da dualno imunocitokemijsko bojenje točnije klasificira skvamozne intraepitelne lezije vrata maternice niskog stupnja, a ujedno je i pouzdana metoda u dijagnostici glandularnih lezija vrata

maternice (24, 25). Suprotno tome Kiser i sur. temeljem svog istraživanja ne preporučuju dualno bojenje p16INK4a – Ki-67 za probir u žena sa Papa nalazom ASC-US I SIL (26).

Uočena je statistički značajna razliku rezultata dualnog imunocitokemijskog bojenja p16INK4a – Ki-67 s rezultatima HPV testiranja, odnosno od ukupno 15 (33 %) pozitivnih p16INK4a – Ki-67, značajno je više, njih (13/27), s HPV visokog rizika. Nalazi abnormalnog Papa-testa graničnog i blagog stupnja često u podlozi imaju infekciju visokorizičnim HPV-om (27). Dokazivanje HPV-a u citološki nejasnim i neoplastičnim promjenama niskog stupnja trebalo bi pridonijeti postavljanju točnije dijagnoze i pomoći kliničaru u odabiru tipa i intenziteta terapijske skrbi za pacijenta. Kada se potvrdi da se radi o HPV infekciji, nužno je odrediti o kojem tipu virusa se radi (18). U svrhu probira i trijaže graničnih citoloških nalaza HPV testiranje je dokazano učinkovit u procjeni rizika od nastanka HSIL+ lezija (28).

HPV DNA test se osim u probiru i dijagnostici lezija vrata maternice, ujedno koristi kao jedini dodatni rutinski test u trijažiranju graničnih citoloških nalaza. Njegova je upotreba preporučena u kliničkim Smjernicama za dijagnostiku i liječenje cervikalne intraepitelne lezije (29).

HPV DNA test ima visoku osjetljivost, ali nisku specifičnost za otkrivanje lezija visokog stupnja u usporedbi s citologijom, a HPV DNA pozitivni nalazi ASCUS-a imaju značajno veću učestalost nepovoljnog ishoda bolesti u smislu HSIL+ u odnosu na HPV DNA negativne nalaze (30). Svi HPV DNA pozitivni nalazi ASCUS-a ne progrediraju neminovno do HSIL+ promjena. Dio takvih ASCUS-a također regredira. Određivanjem pojedinog HPV genotipa kod ASCUS-a pokazano je da najveći rizik od HSIL+ ishoda nosi nalaz HPV 16 genotipa (31). Citološki nalaz LSIL najčešće pokazuje regresivni tijek bolesti. Smatra se da do 90 % nalaza LSIL/CIN1 nalaza regredira tijekom vremena (32). U studiji Katki i sur. također je nađeno da HR HPV negativan LSIL ima nizak rizik pojave CIN2+ i CIN3+ lezija te se preporučuje praćenje i odgađa kolposkopija (33). Istraživanja su ukazala na činjenicu da negativan HPV test pruža zaštitu od nastanka HSIL+ lezija za period od šest godina (34).

Usporedbom citološkog i patohistološkog nalaza (Tablica 9.) na način da su sve intraepitelne promjene označene kao pozitivan nalaz, a sve ostalo (ASC-US) kao negativan nalaz, nađen je 1 lažno negativan i 2 lažno pozitivna citološka nalaza. Osjetljivost citologije iznosi 95,83 %, a pozitivna prediktivna vrijednost 92 %. Ukupna dijagnostička točnost citologije iznosi 88,46 %.

Citologija vrata maternice temeljna je metoda ranog otkrivanja i sekundarne prevencije raka vrata maternice čiji je cilj pravodobno otkrivanje skvamoznih intraepitelnih lezija visokog stupnja i težih (engl. *high grade intraepithelial lesion*; HSIL+) (35). Citološki nalaz abnormalnih stanica u Papa-testu predstavlja inicijalnu dijagnozu koja podliježe dodatnim dijagnostičkim postupcima u praćenju i/ili obradi. Daljnji postupak ovisi o stupnju nađene citološke abnormalnosti. Abnormalni citološki nalazi graničnog i blagog stupnja često zahtijevaju samo praćenje promjena, ali u određenom broju i invazivnu dijagnostiku. Kada je nađena etiološka poveznica između HPV infekcije i cervikalne karcinogeneze, HPV testiranje je ponudilo alternativne metode probira. Rizik od progresije bolesti jasno je povezan s onkogenim HPV tipovima. Na taj način HPV-tipizacija određuje žene s povećanim rizikom od razvoja invazivnog raka vrata maternice. Kombinacijom citologije i HPV DNK-tipizacije oblikovane su različite strategije probira, posebno za niskorizične, a posebno za visokorizične žene. Citologija otkriva leziju i određuje njezinu težinu, a HPV-tipizacija određuje rizik od progresije (4, 8).

## 6. ZAKLJUČAK

1. U kategoriji abnormalnih stanica skvamoznog epitela najčešće je označavana podskupina intraepitelne lezije (68,7 %).
2. p16INK4a – Ki-67 je najčešće testirano u ispitanicima sa skvamoznom intraepitelnom lezijom niskog stupnja sa/bez citomorfološkog nalaza HPV infekcije.
3. Dualno bojenje p16INK4a – Ki-67 je bilo pozitivno u 29 (26,9 %) ispitanika.
4. Pozitivno dualno bojenje p16INK4a – Ki-67 je češće uočeno u ispitanicima sa skvamoznom intraepitelnom lezijom visokog stupnja ( $p = 0,01$ ).
5. Nije uočena statistički značajna povezanost patohistološke dijagnoze cervikalne intraepitelne lezije i dualnog bojenja p16INK4a – Ki-67.
6. Uočena je statistički značajna razlika dualnog bojenja p16INK4a – Ki-67 s rezultatima HPV testiranja, značajno je više HPV VR.
7. Osjetljivost dualnog bojenja p16INK4a – Ki-67 određena usporedbom sa HPV genotipizacijom, iznosi 48,15 %, specifičnost 88,89 %, negativna prediktivna vrijednost 53,33 %, pozitivna prediktivna vrijednost 86,67 % i ukupna točnost 64,44 %.

## 7. SAŽETAK

**CILJ ISTRAŽIVANJA:** Procijeniti koekspresiju proteina p16/Ki-67 u Papa razmazima citološki klasificiranima kao atipične stanice neodređenog značenja (ASC-US) i skvamozne intraepitelne lezije (SIL); odrediti povezanost dualnog imunocitokemijskog bojenja p16/Ki-67, abnormalnog Papa razmaza, patohistološkog nalaza i nalaza molekularne dijagnostike genitalne infekcije HPV virusom.

**USTROJ STUDIJE:** Retrospektivna studija.

**ISPITANICI I METODE:** U istraživanje su uključene ispitanice čiji su razmazi vrata maternice uzeti tijekom oportunističkog probira za karcinom vrata maternice u ginekološkim ambulantama Osječko-baranjske županije tijekom 2017. godine i kojima su citološki dijagnosticirane atipične skvamozne stanice neodređenog značenja (ASC-US) i skvamozna intraepitelna lezija (SIL). Na istom razmazu učinjeno je i imunocitokemijsko bojenje p16 - Ki-67, a zbog abnormalnog citološkog nalaza kolposkopija sa biopsijom vrata maternice i molekularna dijagnostika genitalne infekcije HPV virusom.

**REZULTATI:** U kategoriji abnormalnih stanica skvamoznog epitela najčešće je označavana podskupina intraepitelnih lezija (68,7 %). Dualno bojenje p16INK4a – Ki-67 je najčešće testirano u ispitanica sa LSIL-om sa/bez citomorfološkog nalaza HPV infekcije (68,5 % ispitanica). Pozitivan rezultat dualnog bojenja češće je uočen u ispitanica sa HSIL-om ( $p = 0,01$ ). Osjetljivost dualnog bojenja p16INK4a – Ki-67 određena usporedbom sa HPV genotipizacijom, iznosi 48,15 %, specifičnost 88,89 %, negativna prediktivna vrijednost 53,33 %, pozitivna prediktivna vrijednost 86,67 % i ukupna točnost 64,44 %. Osjetljivost citologije usporedbom sa patohistološkom dijagnozom iznosi 95,83 %, a pozitivna prediktivna vrijednost 92 %. Ukupna dijagnostička točnost citologije iznosi 88,46 %.

**ZAKLJUČAK:** Dualno bojenje p16INK4a – Ki-67 na Papa razmazima u žena sa atipičnim skvamoznim stanicama neodređenog značenja (ASC-US) i skvamoznom intraepitelnom lezijom (SIL) je korisno u razlikovanju pacijentica kojima su potrebni dodatni dijagnostički postupci (kolposkopija i histološka obrada) od onih kojima je potrebno samo citološko praćenje.

KLJUČNE RIJEČI: humani papiloma virus, Ki-67, p16INK4a, rak vrata maternice

## 8. SUMMARY

**OBJECTIVE:** The aim of this study was to estimate protein p16/Ki-67 co-expression in Pap smears classified cytologically as atypical squamous cells (ASC-US) and squamous intraepithelial lesion (SIL); to inspect the relation of dual immunocytochemical staining p16/Ki-67, abnormal Pap smear, pathohistological findings and molecular diagnostic findings of genital HPV infection.

**STUDY DESIGN:** A retrospective study.

**PARTICIPANS AND METHODS:** The study included patients from gynaecological practices in Osijek-Baranja County whose Pap smears were taken during the cervical cancer screening in 2017 and who were cytologically diagnosed with atypical squamous cells (ASC-US) and squamous intraepithelial lesion (SIL). Immunocytochemical p16 - Ki-67 staining was also done on the same smear. Due to abnormal cytological findings, colposcopy with cervical biopsy and molecular diagnostic findings of genital HPV infection were also done.

**RESULTS:** The most commonly marked category of abnormal squamous epithelial cells was the intraepithelial lesions subgroup (68.7%). Dual p16INK4a - Ki-67 staining is most commonly inspected in patients with LSIL with/without cytomorphological findings of HPV infection (68.5%). Positive result of dual staining was more often found in patients with HSIL ( $p=0.01$ ). Dual p16INK4a – Ki-67 staining sensitivity determined by comparison with HPV genotyping is 48.15%, specificity 88.89%, negative predictive value 53.33%, positive predictive value 86.67% and overall accuracy 64.44%. Sensitivity of cytology in comparison with histopathologic diagnosis is 95.83% and positive predictive value 92%. Overall diagnostic accuracy of cytology is 88.46%.

**CONCLUSION:** Dual p16INK4a – Ki-67 Pap smear staining in women with atypical squamous cells (ASC-US) and squamous intraepithelial lesion (SIL) is useful in identifying patients who need additional diagnostics procedures (colposcopy and histological processing).



**KEY WORDS:** cervical cancer, human papillomavirus, Ki-67, p16INK4a

## 9. LITERATURA

1. zur Hausen H. Papillomaviruses and cancer: from basic studies to clinical application. *Nat Rev Cancer* 2002;2:342-50.
2. Haddžisejdić I., Grce M., Grahovac B. Humani Papiloma virus i karcinom cerviksa: mehanizmi karcinogeneze, epidemiologija, dijagnostika i profilaksa. *Medicina flumensis* 2010; 46;112-123. Dostupno na adresi: <https://hrcak.srce.hr/53154>. Datum pristupa: 09.03.2019.
3. Znaor A. Epidemiologija raka vrata maternice. Dostupno na adresi: <http://kolposkopija.hlz.hr/wp-content/uploads/2016/03/EPIDEMIOLOGIJA-CERVIKS-ZNAOR.pdf>. Datum pristupa: 09.03.2019.
4. Štemberger-Papić S., Vrdojak-Mozetič D., Verša Ostojić D., Rubeša-Mihaljević R., Dinter M. Citologija vrata maternice (Papa test)-terminologija i značaj u probiru za rak vrata maternice. *Medicina flumensis* 2016; 52;324-336. Dostupno na adresi: <https://hrcak.srce.hr/164510>. Datum pristupa: 09.03.2019.
5. Nacionalni program ranog otkrivanja raka vrata maternice. Dostupno na adresi: [https://www.hzjz.hr/wp-content/uploads/2013/11/Letak-vrat\\_maternice\\_2015\\_web.pdf](https://www.hzjz.hr/wp-content/uploads/2013/11/Letak-vrat_maternice_2015_web.pdf). Datum pristupa: 09.03.2019.
6. Titmuss E, Adams C. *Cervical cytology: conventional and liquid-based techniques*. London: Royal Society of Medicine, 2007;4-26.
7. Gynaecol Perinatol Vesna Mahovlić V, Vrdoljak-Mozetič D, Štemberger-Papić S, Barišić A, Verša-Ostojić. Klasifikacija citoloških nalaza vrata maternice "ZAGREB 2016" – modifikacija klasifikacija "ZAGREB 2002" i "NCI BETHESDA SYSTEM 2014". *Gynaecol Perinatol* 2016;25(4):147–158.
8. Pajtler M. Vrijednost Papanicolaouova razmaza u otkrivanju urogenitalnih infekcija. *Medicus* 2006; 15:237 – 243.
9. Marušić M. i sur. *Uvod u znanstveni rad u medicini*. 4. izd. Udžbenik. Zagreb: Medicinska naklada; 2008.
10. Ivanković D. i sur. *Osnove statističke analize za medicinare*. Zagreb: Medicinski fakultet Sveučilišta u Zagrebu; 1988.
11. CINtec PLUS priručnik, Roche; 2009.

12. Dunne EF, Unger ER, Sternberg M, McQuillan G, Swan DC, Patel SS et al. Prevalence of HPV infection among females in the United States. *JAMA* 2007;297:813-9.
13. Mitra A, MacIntyre DA, Marchesi RJ, LeeYS, Bennett PR, Kyrgiou M. The vaginal microbiota, human papillomavirus infection and cervical intraepithelial neoplasia: what do we know and where are we going next? Dostupno na: <https://www.ncbi.nlm.nih.gov/pmc/articles/PMC5088670/>. pristupljeno 25.3.2019.
14. Kaufman RH. Atypical squamous cells of undetermined significance and low-grade squamous intraepithelial lesion: diagnostic criteria and management. *Am J Obstet Gynecol* 1996; 175:1120–8.
15. Howell LP, Davis RL. Follow-up of Papanicolaou smears diagnosed as atypical squamous cells of undetermined significance. *Diagn Cytopathol* 1996;14:20–4.
16. Cibas ES, Ducatman BS. *Diagnostic Principles and Clinical Correlates. Cytology*. 4th ed. Boston: Elsevier; 2014.
17. Graham V. S. The human papillomavirus replication cycle, and its links to cancer progression: a comprehensive review. *Clin Sci* 2017;131:2201-2221.
18. Grahovac B., Šimat M., Krašević M. Humani papiloma virus i karcinom cerviksa – imunopatogeneza i molekularna dijagnostika. *Medix* 2005;58:67-71.
19. Pirtea L. Secosan C., Margan Mădălin M., Moleriu Lavinia C., Balint O., Grigoras D., Sas I., Horhat F., Jianu A., Ilina R. p16/Ki-67 dual staining has a better accuracy than human papillomavirus (HPV) testing in women under 30 years old. *Bosn J Basic Med Sci* 2018:3560.
20. Xu L, Verdoodt F, Wentzensen N, Bergeron C, Arbyn M. Triage of ASC-H: A meta-analysis of the accuracy of high-risk HPV testing and other markers to detect cervical precancer. *Cancer Cytopathol* 2016;124:261-72.
21. Bergeron C., Ikenberg H., Sideri M., Denton K., Bogers J., Schmidt D. i sur. Prospective Evaluation of p16/Ki-67 Dual-Stained Cytology for Managing Women With Abnormal Papanicolaou Cytology: PALMS Study Results. *Cancer Cytopathol* 2015;123:373-381.

22. Bergeron C., Ronco G., Reuschenbach M., Wentzensen N., Arbyn M., Stoler M. i sur. The clinical impact of using p16INK4a immunochemistry in cervical histopathology and cytology: An update of recent developments. *Int J Cancer* 2015;136:2741-2751
23. Celewicz A., Celewicz M., Wezowska M., Chudecka-Glaz A., Menkiszak J., Urasinska E. Clinical efficacy of p16/Ki-67 dual-stained cervical cytology in secondary prevention of cervical cancer. *Pol J Pathol* 2018;69:42-47.
24. White C, Bakhiet S, Bates M, Keegan H, Pilkington L, Ruttle C at al. Triage of LSIL/ASC-US with p16/Ki-67 dual staining and human papillomavirus testing: a 2-year prospective study. *Cytopathology*. 2016;27:269-76.
25. Alberto Ravarino, Sonia Nemolato, Elena Macciocu, Matteo Frascini, Giancarlo Senes, Gavino Faa, and Giovanni Negri. CINtec PLUS Immunocytochemistry as a Tool for the Cytologic Diagnosis of Glandular Lesions of the Cervix Uteri *Am J Clin Pathol* 2012;138:652-6.
26. Kissler A, Zechmeister-Koss I. A systematic review of p16/Ki-67 immuno-testing for triage of low grade cervical cytology. *BJOG*. 2015;122(1):64-70.
27. Evans MF, Adamson CS, Schned LM, St John TL, Leiman G, Ashikaga T et al. HPV is detectable in virtually all abnormal cervical samples after reinvestigation of HPV negatives with multiple alternative PCR results. *Diagn Mol Pathol* 2010;19:144-50.
28. Arbyn M, Ronco G, Antilla A, Meijer CJ, Poljak M, Ogilvie G et al. Evidence regarding human papillomavirus testing in secondary prevention of cervical cancer. *Vaccine* 2012;30:88-99.
29. Radna skupina Cervikalne intraepitelne lezije 2012. Cervikalne intraepitelne lezije: smjernice za dijagnostiku i liječenje. Zagreb: Hrvatski liječnički zbor. Hrvatsko društvo za ginekologiju i opstetriciju, 2012;51-105.
30. Arbyn M, Ronco G, Antilla A, Meijer CJ, Poljak M, Ogilvie G et al. Evidence regarding human papillomavirus testing in secondary prevention of cervical cancer. *Vaccine* 2012;30(Suppl 5):88-99.
31. Guo M, Gong Y, Wang J, Dawlett N, Patel S, Liu P et al. The role of human papillomavirus type 16/18 genotyping in predicting high-grade cervical/vaginal intraepithelial neoplasm in women with mildly abnormal Papanicolaou results. *Cancer Cytopathol* 2013;121:79-85.

32. Bansal N, Wright JD, Cohen CJ, Herzog TJ. Natural history of established low grade cervical intraepithelial (CIN 1) lesions. *Anticancer Res* 2008;28:1763-6.
33. Katki HA, Schiffman M, Castle PE, Fetterman B, Poitras NE, Lorey T et al. Five-year risk of CIN 3+ to guide the management of women aged 21 to 24 years. *J Low Genit Tract Dis* 2013;17(Suppl 1):64-8.
34. Cuzick J, Szarewski A, Mesher D, Cadman L, Austin J, Perryman K et al. Long-term follow-up of cervical abnormalities among women screened by HPV testing and cytology – results from the Hammersmith study. *Int J Cancer* 2008;122:2294-300.
35. World Health Organisation, International Agency for Research on Cancer. IARC Handbooks of cancer prevention, Volume 10, Cervix cancer screening. Lyon: IARC Press, 2005.

## 10. ŽIVOTOPIS

### OSOBNI PODATCI:

Ime i Prezime: Ena Dener

Datum rođenja: 16.11.1995.

Adresa: Lađarska 10, Osijek

E-mail: [enadener6@gmail.com](mailto:enadener6@gmail.com)

Telefon: 0958138797

### OBRAZOVANJE:

2017. - 2019. Diplomski sveučilišni studij Medicinsko laboratorijska dijagnostika

2014. - 2017. Preddiplomski sveučilišni studij Medicinsko laboratorijska dijagnostika

2010. - 2014. Medicinska škola Osijek (Zdravstveno - laboratorijski tehničar)

2002. - 2010. Osnovna škola Ljudevita Gaja