

Klinički značaj jednofotonske emisijske kompjutorizirane tomografije mozga s 123I-loflupanom u razlikovanju Parkinsonove bolesti od esencijalnog tremora

Ščasni, Tina

Undergraduate thesis / Završni rad

2019

Degree Grantor / Ustanova koja je dodijelila akademski / stručni stupanj: **Josip Juraj Strossmayer University of Osijek, Faculty of Medicine Osijek / Sveučilište Josipa Jurja Strossmayera u Osijeku, Medicinski fakultet Osijek**

Permanent link / Trajna poveznica: <https://um.nsk.hr/um:nbn:hr:152:432214>

Rights / Prava: [In copyright](#) / [Zaštićeno autorskim pravom.](#)

Download date / Datum preuzimanja: **2024-11-22**



Repository / Repozitorij:

[Repository of the Faculty of Medicine Osijek](#)



SVEUČILIŠTE JOSIPA JURJA STROSSMAYERA U OSIJEKU
MEDICINSKI FAKULTET OSIJEK
PREDDIPLOMSKI SVEUČILIŠNI STUDIJ
MEDICINSKO LABORATORIJSKA DIJAGNOSTIKA

Tina Ščasni

**KLINIČKI ZNAČAJ JEDNOFOTONSKE
EMISIJSKE KOMPJUTORIZIRANE
TOMOGRAFIJE MOZGA S
¹²³I-IOFLUPANOM U RAZLIKOVANJU
PARKINSONOVE BOLESTI OD
ESENCIJALNOG TREMORA**

Završni rad

Osijek, 2019.

SVEUČILIŠTE JOSIPA JURJA STROSSMAYERA U OSIJEKU
MEDICINSKI FAKULTET OSIJEK
PREDDIPLOMSKI SVEUČILIŠNI STUDIJ
MEDICINSKO LABORATORIJSKA DIJAGNOSTIKA

Tina Ščasni

**KLINIČKI ZNAČAJ JEDNOFOTONSKE
EMISIJSKE KOMPJUTORIZIRANE
TOMOGRFIJE MOZGA S
¹²³I-IOFLUPANOM U RAZLIKOVANJU
PARKINSONOVE BOLESTI OD
ESENCIJALNOG TREMORA**

Završni rad

Osijek, 2019.

Rad je izrađen u Kliničkom zavodu za nuklearnu medicinu i zaštitu od zračenja Kliničkog bolničkog centra Osijek.

Mentor rada: prof. dr. sc. Ivan Mihaljević, dr. med., redoviti profesor u trajnom zvanju.

Rad ima 23 lista, 3 tablice i 4 slike.

ZAHVALA

Veliko hvala mentoru, profesoru Ivanu Mihaljeviću na strpljenju i pomoći prilikom izrade završnoga rada. Također, zahvaljujem se svojoj obitelji te najdražim prijateljima i kolegama na svakoj pomoći i podršci tijekom studiranja!

SADRŽAJ

1. UVOD	1
1.1. Parkinsonova bolest.....	1
1.1.1. Neuropatologija Parkinsonove bolesti	1
1.1.2. Patofiziologija i klinička slika Parkinsonove bolesti.....	4
1.2. Patofiziologija i klinička slika esencijalnog tremora.....	5
1.3. Nuklearna medicina u ispitivanjima neuroloških bolesti	5
1.3.1. Jednofotonska emisijska kompjutorizirana tomografija mozga.....	6
1.3.2. Radiofarmak ¹²³ I-ioflupan.....	7
2. CILJ RADA.....	8
3. BOLESNICI I METODE.....	9
3.1. Ustroj studije	9
3.2. Bolesnici.....	9
3.3. Metode.....	9
3.4. Statističke metode.....	10
4. REZULTATI.....	10
5. RASPRAVA.....	15
6. ZAKLJUČCI.....	17
7. SAŽETAK	18
8. SUMMARY	19
9. LITERATURA.....	20
10. ŽIVOTOPIS.....	23

1. UVOD

Incidencija neurodegeneracijskih bolesti u svijetu je u porastu i sve su češći uzroci smrti, a najviše pogađaju starije osobe (1). Prema istraživanjima, u razvijenim zemljama oko 2 % stanovništva oboli od neke neurodegeneracijske bolesti (1). U navedene bolesti pripadaju Alzheimerova bolest, Parkinsonova bolest, progresivna supranuklearna paraliza, frontotemporalna demencija, kortikobazalna degeneracija, Huntingtonova bolest, prionska bolest, amiotrofična lateralna skleroza i spinocerebelarne ataksije. Neuron, koji imaju esencijalnu ulogu u prenošenju signala i integriranju informacija u središnjem živčanom sustavu, glavne su mete ovih bolesti (2). Zajednička značajka svih ovakvih bolesti je stvaranje i taloženje proteina koji djeluju toksično (1). Kao posljedica oboljenja, dolazi do degeneracije ili odumiranja neurona što vodi disfunkciji živčanog sustava. Individualne neurodegeneracijske bolesti imaju heterogenu kliničku sliku i patofiziologiju, iako često imaju preklapajuće značajke (3). Upravo zbog te činjenice, važna je dijagnostička preciznost koja može omogućiti specifično liječenje ili kontrolu navedenih bolesti.

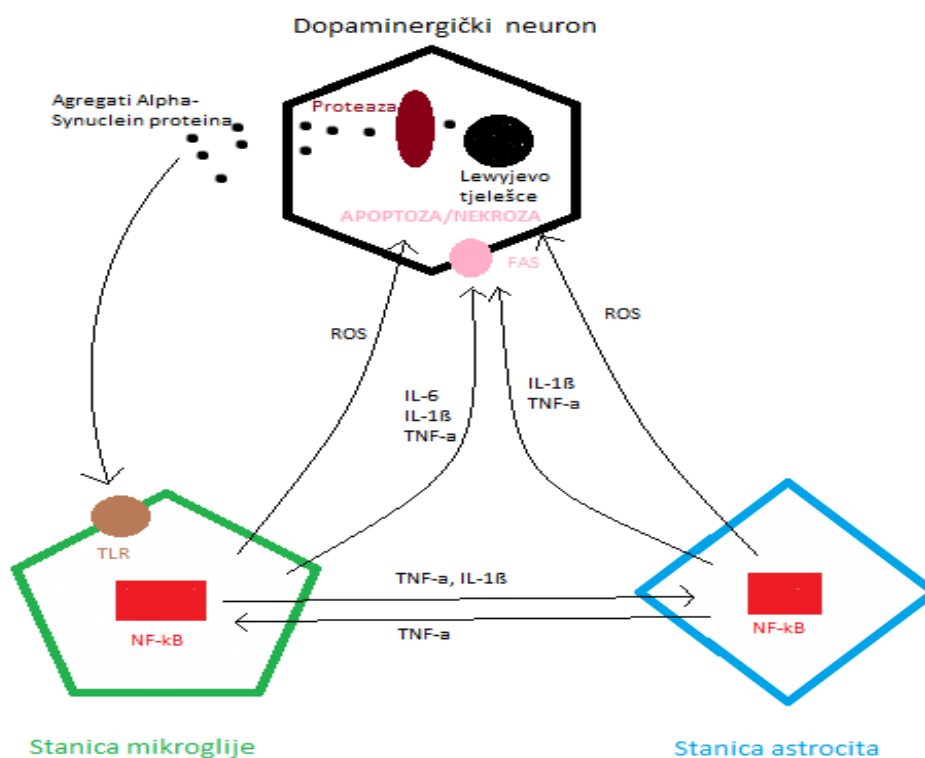
1.1. Parkinsonova bolest

Parkinsonova bolest je kronična, multisistemska i progresivna neurodegeneracijska bolest koja se u ljudi najčešće javlja nakon šestog desetljeća. Nakon Alzheimerove, druga je po učestalosti neurodegeneracijska bolest (4). U SAD od ukupne populacije (186 milijuna stanovnika) registrirano je 1,2 milijuna oboljelih, a godišnje se otkriva 34.000 novooboljelih (5). Među najznačajnije čimbenike rizika, osim starije životne dobi, spada i spol. Pojavnost Parkinsonove bolesti 1,5 puta je veća u muškaraca nego u žena (6). Iako je ova bolest opisana prije oko 200 godina, etiologija bolesti i dalje nije u cijelosti razjašnjena. Samo 15 % oboljelih ima obiteljsko opterećenje Parkinsonovom bolesti, dok ostali sporadični slučajevi imaju multičimbeničku etiologiju, u koju su uključeni i geni, ali i utjecaj okolišnih čimbenika (4).

1.1.1. Neuropatologija Parkinsonove bolesti

Dva glavna čimbenika nastanka Parkinsonove bolesti su progresivni gubitak dopaminergičkih neurona i stvaranje Lewyevih tjelešaca. Lewyjeva tjelešca su agregati proteina α -sinukleina. Glavna fiziološka funkcija tog proteina je stabilizacija neuronske membrane, regulacija

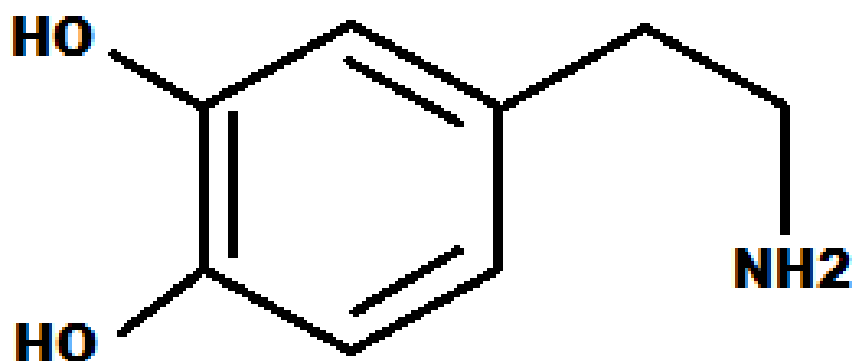
vezikularnog transporta i regulacija presinaptičkog signaliziranja (7). Točkasta mutacija u genu SNCA, zajedno s okolišnim čimbenicima, uzrokuje promjene u sintezi i posttranslacijskim modifikacijama α -sinukleina što dovodi do nastanka toksičnih agregata (4). Istraživanja pokazuju da upalni medijatori, kao što su reaktivni kisikovi spojevi (ROS), faktor tumorske nekroze (TNF) i interleukini dospjeli iz stanica mikroglije, potiču smrt neuronskih stanica u Parkinsonovoj bolesti (1). Protein α -sinuklein nakuplja se u agregatima i stvara Lewyjeva tjelešca u neuronima. Osim u obliku agregata, pojavljuju se i kao oligomeri te se otpuštaju iz neurona i aktiviraju stanice mikroglije putem Toll-like receptora (TLR). To uzrokuje kaskadnu reakciju i aktivaciju nuklearnog faktora (NF- κ B) i produkciju ROS i proinflamacijskih medijatora (8). Nastanak ROS i manjak antioksidansa dovodi do oksidacijskog stresa i metaboličke disfunkcije stanice (4). Upalni medijatori izravno utječu na dopaminergičke neurone preko receptora smrti stanice (FAS) i uzrokuju apoptozu i nekrozu neurona (1).



Slika 1. Neuroinflamacijski proces povezan sa gubitkom dopaminergičkih neurona (izradila autorica).

Protein α -sinuklein utječe i na mitohondrije i remeti njihovu funkciju zajedno sa ROS (9). Osim što omogućuju stvaranje energije, mitohondriji reguliraju i homeostazu kalcija u stanici. (10). Regulacija koncentracije kalcija u stanici ključna je za funkciju neurona (11).

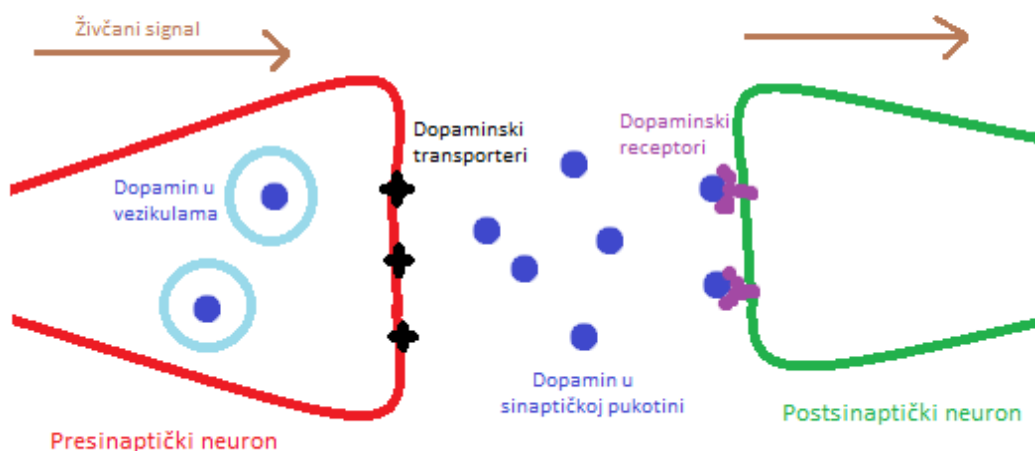
Gubitak dopaminergičkih neurona dovodi do gubitka dopamina, monoaminskog neurotransmitora, izravnog prekursora noradrenalina. Dopaminergički putevi uključeni su u regulacije motoričke aktivnosti, autonomnih i endokrinih funkcija te mentalnog i emocionalnog zdravlja (8). Dopaminergički neuroni čine tri dopaminergička sustava: nigrostrijatalni, mezokortikolimbicni i tuberohipofizealni (8). Parkinsonova bolest nejednako pogađa dopaminergički sustav, a najviše utječe na nigrostrijatalni. Također, može utjecati na druge sustave kao što je adrenergički, kolinergički i serotonergički neurotransmitorski sustav (12).



Slika 2. Struktura dopaminske molekule (izradila autorica).

Nakon sinteze u dopaminergičkim neuronima, dopamin se skladišti u vezikulama u kojima je zaštićen od oksidacijske razgradnje. Nakon primanja živčanog podražaja, dopamin iz presinaptičkih neurona otpušta se u sinaptičku pukotinu, gdje se veže za dopaminske receptore na postsinaptičkom neuronu (13). Kako bi neuroni bili sposobni prenijeti sljedeći signal, višak dopamina aktivno ulazi nazad u presinaptičke neurone putem dopaminskih transportera i ponovno se skladišti u vezikule ili podliježe kataboličkim reakcijama. Dopaminski transporteri su transmembranski proteini ovisni o natrijevom kloridu (14). Osim

dopamina, aktivnim prijenosom kroz transportere prolaze i određene druge molekule što koristimo u dijagnostičke svrhe. Jedna od metoda je i praćenje nakupljanja ^{123}I -ioflupana u dopaminergičkim neuronima uz primjenu jednofotonske emisijske kompjutorizirane tomografije (SPECT) koja nam može omogućiti uvid u funkcionalnost neurona. Zbog gubitka neurona, a time i dopaminskih transportera, ^{123}I -ioflupan se asimetrično nakuplja u strijatumima (15).



Slika 3. Prikaz dopaminskog puta između neurona (izradila autorica).

1.1.2. Patofiziologija i klinička slika Parkinsonove bolesti

Parkinsonova bolest klinički se očituje trijasom simptoma: općom hipokinezijom, rigorom mišića i tremorom u mirovanju; uz to karakterističan je i gubitak posturalnih refleksa (16). Danas razlikujemo tri etiološke skupine Parkinsonove bolesti: idiopatski, postencefalični i neuroleptički oblik sindroma. U idiopatskom obliku degeneracija zahvaća uglavnom centralno smještene stanice u supstanciji nigri u kojima se redovito nalaze Lewyjeva tjelešca. Postencefalični oblik nije ograničen na pojedine skupine neurona u supstanciji nigri, nego difuzno zahvaća čitavu jezgru, a neuroleptički oblik javlja se nakon primjene velike količine neuroleptika tijekom liječenja psihijatrijskih bolesti koji je reverzibilan (5). Stupanj deficita strijatalnog dopamina paralelan je težini parkinsonizma (5). Međutim, pokazalo se da je

potreban gubitak od 80 do 85 % nigralnih neurona i deficit bar 80 % dopamina u strijatumu da bi se pojavili jasni klinički simptomi bolesti (16). Razlog tomu je postojanje kompenzacijskih mehanizama. Presinaptička kompenzacija temelji se na pojačanoj aktivnosti zdravih, intaktnih dopaminergičkih neurona, dok postsinaptička kompenzacija dovodi do povećanja dopaminskih receptora u neostrijatumu (16). Kompenzacija vjerojatno sprječava pojavu simptoma i znakova u ranim stadijima Parkinsonove bolesti i otežava ranu dijagnostiku.

1.2. Patofiziologija i klinička slika esencijalnog tremora

Esencijalni tremor je kronična, sporo-progresivna, monosimptomatska neurološka bolest (17). Posrijedi je kombinirani tremor u mirovanju i pozicijski tremor, pretežito obje ruke, ali također glave i donje čeljusti (5). Najčešće se javlja već u mlađoj odrasloj dobi, i može perzistirati desetljećima prije jasne kliničke slike (5). Esencijalni tremor je najčešći oblik tremora, više je nego deset puta učestaliji od Parkinsonovog tremora, ali se u mnogo slučajeva zamjenjuje upravo s Parkinsonovom bolesti i tada se pogrešno liječi (5). Uzrok nastanka esencijalnog tremora je nepoznat, ali više od polovice bolesnika ima člana obitelji oboljelog od tremora (18). Za razliku od Parkinsonove bolesti, kod koje dolazi do gubitka dopaminergičkih neurona i posljedično tome dopamina, kod esencijalnog tremora dopaminergički sustav ostaje očuvan. Upravo zbog toga, ^{123}I -ioflupan aktivno ulazi u dopaminergičke neurone u bolesnika s esencijalnim tremorom i ravnomjerno se nakuplja, što omogućuje jasan prikaz ganglija SPECT-om.

1.3. Nuklearna medicina u ispitivanjima neuroloških bolesti

Nuklearna medicina koristi se radioaktivnim izotopima (radionuklidima) nekog elementa čije nakupljanje možemo pratiti i mjeriti, te tako ispitati biološke mehanizme ili puteve mijene tvari u tijelu (19). U procesima mijene tvari tijelo ne razlikuje izotope od stabilnog oblika određenog elementa, a radionuklidi koji se koriste u ispitivanjima mogu se davati u tako malim količinama da na te procese uopće ne utječu (20). Mehanizmi raspodjele radiofarmaka u tijelu vrlo su različiti i ovise o kemijskim svojstvima spoja u kojemu je ugrađen radionuklid (20).

Sva se tvar sastoji od atoma, koji su građeni od pozitivno nabijene jezgre u kojoj se nalaze protoni i neutroni, te od negativno nabijenog omotača - elektrona koji se na različitim udaljenostima kreću oko jezgre. Atom je kao cjelina električki neutralan jer je broj protona i elektrona jednak. Izotopi pojedinog elementa imaju jednak broj protona, a različit broj neutrona. Radionuklidi su nestabilni s različitim masenim brojem koji, da bi prešli u stabilno stanje, emitiraju različite oblike radioaktivnog zračenja (19). Osnovne vrste radioaktivnog raspada su alfa (α) zrake, beta (β^+ i β^-) zrake te elektronski zahvat, a pri tomu se iz jezgre odašilju različite čestice ovisno o vrsti raspada, a nakon toga nova jezgra može ostati u pobuđenom stanju, a energiju gubi emisijom elektromagnetnih gama (γ) zraka (20). Radioizotopi elemenata iz raznih dijelova periodnog sustava imaju svoje mjesto u kliničkim i istraživačkim tehnikama oslikavanja i terapije (20).

1.3.1. Jednofotonska emisijska kompjutorizirana tomografija mozga

SPECT mozga je dobro utemeljena i pouzdana metoda za otkrivanje područja patološke metaboličke aktivnosti mozga i mjerenje regionalnog cerebralnog protoka krvi (23). Koristi se za dijagnostiku različitih neurodegeneracijskih bolesti i njihovo praćenje (23). Opće prihvaćene kliničke indikacije za SPECT mozga su: demencija (rana dijagnostika, diferencijacija od normalnog starenja i diferencijalna dijagnoza Alzheimerove bolesti od drugih neurodegeneracijskih bolesti), epilepsija (lokalizacija epileptičkog fokusa kroz iktalne i interiktalne studije), poremećaji kretanja, traumatska ozljeda mozga, cerebrovaskularne bolesti, tumori mozga i infekcije mozga (23).

Dvije ključne stvari u prikazivanju nakupljanja radiofarmaka u mozgu su biomarker i uređaj za snimanje (24). Biomarker treba imati visoku specifičnost i osjetljivost kako bi se dobio uvid u specifičnu molekularnu ili staničnu pojavu, a uređaj za snimanje je detektor zračenja sa specifičnim performansama za lokaliziranje distribucije aktivnosti radiofarmaka unutar mozga (24). Detektori SPECT-a pomiču se (kruže) oko glave bolesnika u malim diskretnim pomacima od 3 do 6 stupnjeva i pri svakom zaustavljanju snime jednu statičku, dvodimenzionalnu snimku unaprijed programiranog trajanja (20). Računalnom obradom snimaka učini se rekonstrukcija trodimenzionalne raspodjele aktivnosti te dobivaju potrebni presjeci kroz mozak (20).

1.3.2. Radiofarmak ^{123}I -ioflupan

^{123}I je radionuklid koji se proizvodi u ciklotronu (25). Ima relativno kratak poluživot od 13 sati i široko se upotrebljava kod primjene SPECT-a (25). Ioflupan je derivat kokaina s visokim afinitetom vezivanja za presinaptičke dopaminske transportere (13). Kombinacijom ^{123}I i ioflupana nastaje radiofarmak koji omogućuje izvrsno oslikavanje neurona i dokazivanje Parkinsonove bolesti (19).

2. CILJ RADA

Cilj rada je pregledom nalaza dobivenih SPECT-om mozga s ^{123}I -ioflupanom, te kombinacijom vizualne metode i semikvantitativne analize normaliziranog kvocijenta nakupljanja radioaktivnosti pokazati i interpretirati postoji li mogućnost preciznog i ranog razlučivanja Parkinsonove bolesti od esencijalnog tremora, odnosno utvrditi postoje li i kolike su razlike u nakupljanju ^{123}I -ioflupana u regijama od interesa između strijatuma (nukleus kaudatus i putamen) i okcipitalnog korteksa u bolesnika s Parkinsonovom bolesti u odnosu na bolesnike s esencijalnim tremorom.

3. BOLESNICI I METODE

3.1. Ustroj studije

Studija je presječna, odnosno radi se o analizi povijesnih podataka pacijenata koji su se liječili na Kliničkom zavodu za nuklearnu medicinu i zaštitu od zračenja KBC-a Osijek. Studija je odobrena od strane Etičkog povjerenstva Medicinskog fakulteta u Osijeku. Istraživanje je provedeno na Kliničkom zavodu za nuklearnu medicinu i zaštitu od zračenja KBC-a Osijek.

3.2. Bolesnici

U istraživanje su uključeni bolesnici s klinički nesigurnom Parkinsonovom bolesti na Kliničkom zavodu za nuklearnu medicinu i zaštitu od zračenja u KBC-a Osijek. SPECT mozga s ^{123}I -ioflupanom učinjen je na 134 bolesnika (58 muškaraca i 76 žena) u razdoblju od 2006. do 2016. godine. Bolesnici nisu uzimali lijekove koji su mogli interferirati s prijenosnicima dopamina.

3.3. Metode

Prilikom izvođenja SPECT-a mozga sporo intravenski (više od 20 sekundi) apliciran je radiofarmak ^{123}I -ioflupan koji je zatim ispiran s fiziološkom otopinom (0,9 % NaCl) (21). Jedan sat prije početka izvođenja studije i injiciranja radiofarmaka, zbog zaštite, štitnjača je blokirana uzimanjem per os 200-400 mg natrijeva perklorata (21). SPECT mozga učinjen je tri do četiri sata nakon primjenjene doze od 3,37 do 3,64 mCi (od 125 do 135 MBq) ^{123}I -ioflupana, kako bi se radiofarmak putem krvi mogao akumulirati u ciljnim ganglijama mozga (22).

Nakon intravenskog apliciranja, krvotokom radiofarmak ^{123}I -ioflupan dolazi u mozak. Ioflupan se specifično veže za dopaminske transportere, a nestabilni radionuklid ^{123}I emitira gama zračenje koje detektira SPECT uređaj. Nakupljanje ^{123}I -ioflupana smanjeno je u nukleusu kaudatusu i putamenu kod idiopatske Parkinsonove bolesti i drugih oblika primarnog parkinsonizma, dok je njegova koncentracija normalna kod sekundarnog parkinsonizma, odnosno esencijalnog tremora i lijekovima izazvanog parkinsonizma (26).

3.4. Statističke metode

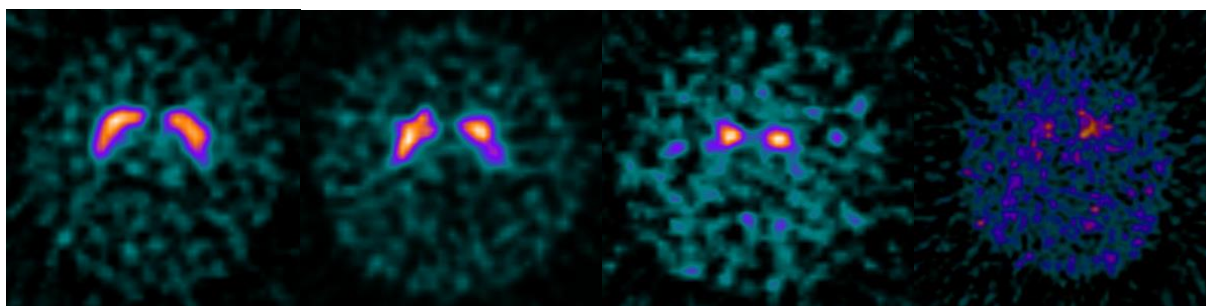
Rezultati su obrađeni statističkim programom MedCalc (MedCalc Software, Mariakerke, Belgium). Deskriptivna statistika koristila se za prikaz podataka (aritmetička sredina i standardna devijacija kod normalne raspodjele te medijan i interkvartilni raspon kod nenormalne raspodjele). Korišteni su neparametrijski Mann-Whitney U-test i Kruskal-Wallis test kako bi prikazali statističku značajnost.

4. REZULTATI

Istraživanje je provedeno na uzorku od 134 bolesnika s nesigurnom dijagnozom Parkinsonove bolesti. U 64 bolesnika ustanovljena je smanjena gustoća dopaminskih transportera u strijatumu, dok je normalnu raspodjelu presinaptičkih dopaminergičkih neurona u strijatumu imalo 70 bolesnika.

Medijan dobi bolesnika bio je 67 godina s interkvartilnim rasponom od 58 do 72 godine.

Učinjena je vizualna i semikvantitativna interpretacija. Vizualnom interpretacijom vidljiv je različit stupanj deficita dopaminskih transportera u strijatumima bolesnika prema količina nakupljanja radiofarmaka.



Slika 4. Uredan prikaz (lijevo), deficit I. stupnja, deficit II. stupnja i deficit III. stupnja (preuzeto iz Kliničkog zavoda za nuklearnu medicinu i zaštitu od zračenja KBC-a Osijek).

Nakon semikvantitativne analize dobiveno je da uredan prikaz nakupljanja radiofarmaka pokazuje nešto više od polovice ispitanika (56,7 %). Deficit I. stupnja s blagim promjenama u nakupljanju radiofarmaka imalo je 6,7 % ispitanika, dok je 19,8 % bolesnika imalo deficit II. stupnja. Najteži oblik bolesti, odnosno deficit III. stupnja s asimetričnim nakupljanjem radiofarmaka, nađen kod 16,8 % ispitanika.

Razdvajanjem lijeve i desne polutke mozga, a tako i strijatuma i njegovih sastavnih dijelova putamena i kaudatusa omogućeno je praćenje unosa radiofarmaka u pojedine dijelove mozga kod Parkinsonove bolesti i esencijalnog tremora. Kod oboljelih od Parkinsonove bolesti vidljiv je značajno manji unos radiofarmaka u dopaminergičke neurone upravo zbog njihove apoptoze i gubitka dopaminskih transportera (Tablica 1).

Tablica 1. Vrijednosti promatranih obilježja u lijevoj i desnoj polovici mozga.

Medijan (interkvartilni raspon)			
Promatrana obilježja		Parkinsonova bolest	Esencijalni tremor
1.	Unos u desni striatum	0,73 (0,34 - 1,3)	2,47 (1,81- 3,3)
2.	Unos u lijevi striatum	0,88 (0,46 - 1,28)	2,33 (1,74 - 2,92)
3.	Unos u desni caudatus	1,22 (0,65 - 1,92)	2,79 (2,14 - 3,59)
4.	Unos u lijevi caudatus	1,27 (0,74 - 1,89)	2,68 (2,19 - 3,66)
5.	Unos u desni putamen	0,47 (0,18 - 0,88)	2,35 (1,84 - 3,0)
6.	Unos u lijevi putamen	0,46 (0,25 - 0,96)	2,32 (1,83 - 2,94)
Desni putamen / caudatus		0,43 (0,27 - 0,62)	0,83 (0,77 - 0,91)
Lijevi putamen / caudatus		0,5 (0,26 - 0,67)	0,84 (0,75 - 0,91)

Tablica 2. Vrijednosti promatranih obilježja kod Parkinsonove bolesti i esencijalnog tremora.

Medijan (interkvartilni raspon)			
Obilježje	Parkinsonova bolest	Esencijalni tremor	p*
Unos u caudatus	1,28 (0,69 - 1,89)	2,75 (2,15 - 3,66)	< 0,001
Unos u putamen	0,48 (0,25 - 0,95)	2,35 (1,83 - 2,99)	< 0,001
Unos u striatum	0,85 (0,44 - 1,3)	2,44 (1,78 - 3,1)	< 0,001
Putamen/caudatus	0,46 (0,27 - 0,67)	0,84 (0,76 - 0,9)	< 0,001
Dob bolesnika	68 (59 - 72)	66 (54 - 72)	= 0,103

*p vrijednost dobivena je Mann-Whitney U-testom.

Gubitak dopaminskih transportera prikazan je i u usporedbi sa stupnjevima deficita dopaminskih transportera u bolesnika. Uočen je značajni pad nakupljanja aktivnosti radiofarmaka u svim ispitivanim područjima tijekom napredovanja bolesti (Tablica 3). Deficit III. stupnja, odnosno krajnji i najgori oblik bolesti prikazuje smanjenje nakupljanja radiofarmaka za više od polovine s obzirom na uredni prikaz što ukazuje na izrazitu progresivnost ove bolesti.

Tablica 3. Vrijednosti promatranih obilježja u usporedbi sa stupnjevima gubitka dopaminskih receptora.

Medijan (interkvartilni raspon)					
Obilježja	Stupnjevi gubitka dopaminskih receptora				*p
	Uredan prikaz	Deficit I. stupnja	Deficit II. stupnja	Deficit III. stupnja	
Unos u caudatus	2,75 (2,15 - 3,6)	1,89 (1,37 - 2,7)	1,52 (1,2 - 1,89)	0,58 (0,23 - 0,99)	< 0,001
Unos u putamen	2,32 (1,8 - 2,96)	1,22 (0,84 - 1,72)	0,55 (0,31 - 0,8)	0,25 (0,06 - 0,3)	< 0,001
Unos u striatum	2,39 (1,8 - 3,08)	1,39 (0,9 - 2,02)	0,88 (0,6 - 1,14)	0,4 (0,2 - 0,67)	< 0,001
Putamen/caudatus	0,84 (0,75 - 0,9)	0,7 (0,5 - 0,77)	0,37 (0,25 - 0,5)	0,32 (0,18 - 0,6)	< 0,001

*p vrijednost dobivena je Kruskal-Wallis testom.

5. RASPRAVA

Parkinsonova bolest nastaje uslijed različitih patoloških procesa u mozgu i rezultira gubitkom dopaminergičkih neurona, te posljedično tome gubitkom dopamina (26). Javlja se u starijoj životnoj dobi, najčešće nakon šestog desetljeća, kada se bolesnici najčešće javljaju na pregled (4). Ta činjenica vidljiva je i u ovoj studiji koja je provedena na starijoj populaciji zbog postojanja klinički nesigurne Parkinsonove bolesti.

Zbog otežane dijagnostike na temelju kliničke slike i česte zamjene s esencijalnim tremorom, potrebna je metoda koja će pomoći kliničarima u radu. Vizualiziranje dopaminskih transportera pomoću SPECT-a omogućuje otkrivanje Parkinsonove bolesti u ranim stadijima. Kod oboljelih snimke bazalnih ganglija mozga prikazuju patološki smanjenu raspodjelu aktivnosti radiofarmaka ^{123}I -ioflupana. Za razliku od toga, drugi poremećaji koji uključuju otežano kretanje i tremor, prikazuju normalnu raspodjelu aktivnosti i nakupljanja radiofarmaka (26). Na temelju ovih činjenica i dobivenih rezultata, ispitanici su se mogli lako podijeliti na oboljele od Parkinsonove bolesti od zdravih ispitanika ili ispitanika s esencijalnim tremorom.

Scintigrami bazalnih ganglija korpusa strijatuma bolesnika omogućuju vizualnu interpretaciju i pregled različitih stupnjeva parkinsonizma s obzirom na jačinu kontrasta, odnosno koncentraciju radiofarmaka. Normalno nakupljanje ^{123}I -ioflupana u strijatumu ukazuje na urednu raspodjelu dopaminskih transportera u presinaptičkim neuronima kakva se nalazi u zdravih osoba i bolesnika s esencijalnim tremorom pa takvi scintigrami isključuju degeneracijski parkinsonizam. Značajno reducirano nakupljanje ^{123}I -ioflupana u strijatumu odgovara deficitu presinaptičkih transportera dopamina i sukladno je dijagnozi Parkinsonove bolesti, odnosno deficitima I. i II. stupnja. Asimetrično reducirano nakupljanje ^{123}I -ioflupana u strijatumu, više na jednoj nego na drugoj strani, ukazuje na uznapredovalu Parkinsonovu bolest, odnosno deficitu III. stupnja.

Booth i suradnici, u svom su istraživanju također uočili kako SPECT mozga može pomoći u razlikovanju Parkinsonove bolesti od esencijalnog tremora jer pacijenti oboljeli od esencijalnog tremora pokazuju konstantno uredne koncentracije nakupljanja radiofarmaka u strijatumima (13).

Razdvajanjem lijeve i desne polutke mozga, odnosno lijevog i desnog strijatuma, kao i njegovih sastavnih dijelova putamena i kaudatusa moguće je utvrditi postoje li razlike u nakupljanju ^{123}I -ioflupana u pojedinim dijelovima mozga kod Parkinsonove bolesti i esencijalnog tremora. Kod pacijenata oboljelih od Parkinsonove bolesti, zbog uništenih dopaminskih tranportera dolazi do vidljivo slabijeg nakupljanja radiofarmaka u obje polutke mozga i u svim ispitivanim područjima, dok se kod zdravih ljudi i pacijenata s esencijalnim tremorom ne uočavaju takve promjene ni u jednom području mozga. Svaku promjenu nakupljanja radiofarmaka ovim putem moguće je pratiti i otkriti ranu pojavu Parkinsonove bolesti (22).

Usporedbom količine nakupljanja radiofarmaka u regijama od interesa sa stupnjevima oboljenja, jasno je vidljivo da se progresijom Parkinsonove bolesti, čime dolazi do sve većeg gubitka dopaminskih transportera, smanjuje nakupljanje radiofarmaka u bazalnim ganglijima pacijenata. Booth i suradnici su također prikazali kako od blago asimetričnog nakupljanja radiofarmaka u putamenu, daljnom progresijom bolesti, dolazi do značajno reduciranog i asimetričnog nakupljanja, što odgovara kliničkoj slici progresije bolesti (13).

SPECT mozga pokazao se kao specifičnija metoda u razlikovanju ovih oboljenja od magnetne rezonance, koja se koristila prije kao pomoć kliničarima u razlikovanju i postavljanju dijagnoze (25). Upravo mogućnost ranije i specifičnije dijagnoze vodi prema uspješnijem liječenju i boljim izgledima za kontrolu bolesti u budućnosti (25).

6. ZAKLJUČCI

Temeljem provedenog istraživanja i dobivenih rezultata, mogu se provesti slijedeći zaključci:

- SPECT mozga s ^{123}I -ioflupanom pouzdan je i osjetljiv biomarker očuvanosti dopaminergičkih neurona *in vivo*.
- Radiofarmak ^{123}I -ioflupan omogućuje razlikovanje Parkinsonove bolesti s gubitkom dopaminskih transportera od esencijalnog tremora bez gubitka dopaminskih transportera.
- Radiofarmak ^{123}I -ioflupan smanjuje broj pogrešnih dijagnoza poremećaja kretanja jer omogućuje dijagnozu Parkinsonove bolesti u njenim ranim stadijima, što je u kliničkoj praksi važno za pravodobno uvođenje terapije.

7. SAŽETAK

CILJ ISTRAŽIVANJA: Cilj rada je pregledom nalaza dobivenih SPECT-om mozga s ^{123}I -ioflupanom, te kombinacijom vizualne metode i semikvantitativne analize nakupljanja radioaktivnosti pokazati i interpretirati postoji li mogućnost preciznog i ranog razlučivanja Parkinsonove bolesti od esencijalnog tremora, odnosno utvrditi postoje li i kolike su razlike u nakupljanju ^{123}I -ioflupana u regijama od interesa između strijatuma (nukleusa kaudatusa i putamena).

USTROJ STUDIJE: presječna studija, analiza povijesnih podataka pacijenata

ISPITANICI I METODE: U istraživanju je sudjelovalo 134 bolesnika s klinički nesigurnom Parkinsonovom bolesti, od kojih 58 muškaraca i 76 žena. Za istraživanje korišten je SPECT mozga, a kao radiofarmak ^{123}I -ioflupan.

REZULTATI: Vizualnom je interpretacijom moguće uočiti razlike u nakupljanju radiofarmaka u strijatimuma i razlučiti Parkinsonovu bolest od esencijalnog tremora. Semikvantitativnom analizom nakupljanja radiofarmaka u regijama od interesa, također je dokazano da se progresijom Parkinsonove bolesti smanjuje nakupljanje ^{123}I -ioflupana u bazalnim ganglijima zbog gubitka dopaminergičkih neurona.

ZAKLJUČAK: SPECT mozga s ^{123}I -ioflupanom pouzdan je i osjetljiv biomarker očuvanosti dopaminergičkih neurona *in vivo*, te omogućuje pouzdano razlikovanje Parkinsonove bolesti s gubitkom dopaminskih transportera od esencijalnog tremora bez gubitka dopaminskih transportera.

Ključne riječi: tomografija, emisijska-kompjutorizirana, jednofotonska; esencijalni tremor; Parkinsonova bolest

8. SUMMARY

THE CLINICAL SIGNIFICANCE OF SINGLE-PHOTON EMISSION COMPUTED BRAIN TOMOGRAPHY WITH ^{123}I -IOFLUPAN IN DISTINGUISHING PARKINSON'S DISEASE FROM ESSENTIAL TREMOR

OBJECTIVES: The main objective of the research is, by reviewing the findings, to examine and demonstrate whether there is a possibility of a precise and early discerning between Parkinson's disease and essential tremor, and with the combination of the visual method and the semi-quantitative analysis of radioactivity accumulation ascertain whether there are any differences in the accumulation of the ^{123}I -ioflupan in regions of interest in the striatum.

STUDY DESIGN: cross-sectional study, analysis of historical data

PARTICIPANTS AND METHODS: The study involved 134 patients with clinically unsafe Parkinson's disease, 58 men and 76 women. The study used, SPECT brain imaging and, ^{123}I -ioflupan as a radiopharmaceutical.

RESULTS: By using visual interpretation, it is possible to detect the differences in the accumulated radiopharmaceuticals in the striatum and to distinguish Parkinson's disease from the essential tremor. The semi-quantitative analysis of radiopharmaceuticals accumulation in regions of interest, has also shown that progression of Parkinson's disease decreases the accumulation of ^{123}I -ioflupan in basal ganglia due to the loss of dopaminergic neurons.

CONCLUSION: The SPECT brain imaging with ^{123}I -ioflupan is a reliable and sensitive biomarker of the preservation of dopaminergic neurons *in vivo*, which allows a reliable differentiation between Parkinson's disease with the loss of dopamine transporter and essential tremor without the loss of dopamine transporter.

Key words: tomography, emission-computed, single photon; essential tremor; Parkinson's disease

9. LITERATURA

1. Glass CK, Saijo K, Winner B, Marchetto MC, Gage FH. Mechanisms Underlying Inflammation in Neurodegeneration. *Cell* 2015;140:918-34.
2. Erkinen MG, Kim MO, Geschwind MD. Clinical neurology and epidemiology of the major neurodegenerative diseases. *Cold Spring Harb Symp Quant Biol* 2018;10.
3. Ransohoff RM. How neuroinflammation contributes to neurodegeneration. *Science* 2016; 353:777-83.
4. Cuenca L, Gil-Martinez AL, Cano-Fernandez L, Sanchez-Rodrigo C, Estrada C, Fernandez-Villalba E et al. Parkinson's disease: a short story of 200 years. *Histol Histopathol* 2019;34:573-91.
5. Poeck K, urednik. *Neurologija*. Drugo izdanje. Zagreb, Školska knjiga 1994.
6. Moisan F, Kab S, Mohamed F, Canonico M, Le Guern M, Quintin C et al. Parkinson disease male-to-female ratios increase with age: French nationwide study and meta-analysis. *J Neurol Neurosurg Psychiatry* 2016;87:952-57.
7. Dzamko N, Geczy CL, Halliday GM. Inflammation is genetically implicated in Parkinson's disease. *Neuroscience* 2015;302:89-102.
8. Boranić M, Balog T, Čurić G, Gabrilovac J, Gregurek R, Koršić M i sur. *Psihoneuroimunologija*. Prvo izdanje. Zagreb, Školska knjiga 2008.
9. Zhang J, Culp ML, Craver JG, Darely-Usmar V. Mitochondrial function and autophagy: integrating proteotoxic, redox, and metabolic stress in Parkinson's disease. *J Neurochem* 2018;144:691-709.
10. Štenc Bradvica I, Jančuljak D, Butković-Soldo S, Mihaljević I, Vladetić M. Clinical manifestation and imaging of basal ganglia calcification. Abstract of the 3rd Croatian Congress on Neurorehabilitation and Restoration Neurology with International Participation, May 19 - 22, 2010. Osijek, Croatia. *Neurol Croat* 2010;59[Suppl 1]:114.

11. Štenc Bradvica I, Jančuljak D, Butković-Soldo S, Mihaljević I, Vladetić M, Bradvica M. Clinical manifestation and neuroimaging methods in diagnosing basal ganglia calcifications. *Med Glas* 2013;10(1):154-7.
12. Meder D, Herz MD, Rowe JB, Lehericy S, Siebner RH. The role of dopamine in the brain - lessons learned from Parkinson's disease. *Neuroimage* 2019;190:79-93.
13. Booth TC, Nathan M, Waldman AD, Quigley AM, Schapira AH, Buscombe J. The role of functional dopamine-transporter SPECT imaging in Parkinsonian syndromes. Part 1. *OAK BROOK IL* 2015;36:229-35.
14. Noyce AJ, Dickson JC, Rees RN, Bestwick, JP, Isaias IU, Politis M et al. Dopamine reuptake transporter–single-photon emission computed tomography and transcranial sonography as imaging markers of prediagnostic Parkinson's disease. *Mov Disord* 2018;33:478-82.
15. Mihaljević I, Štefanić M, Butković-Soldo S, Tomić S, Kadojić D, Dikanović M. Accurate differentiation of Parkinson's disease and essential tremor using quantitative assessment of brain SPECT with 123I-ioflupane (DaTSCAN®). Abstract of the 3rd Croatian Congress on Neurorehabilitation and Restoration Neurology with International Participation, May 19 - 22, 2010. Osijek, Croatia. *Neurol Croat* 2010;59[Suppl 1]:86.
16. Barac B i sur., urednici. *Neurologija*. Drugo izdanje. Zagreb, Naprijed 1992.
17. Štenc Bradvica I, Mihaljević I, Butković-Soldo S, Kadojić D, Titlić M, Bradvica M, Kralik K. Transcranial sonography and the pocket smell test in the differential diagnosis between parkinson's disease and essential tremor. *Neurol Sci* 2015;36(8):1402-10.
18. Deng H, Le W, Jankovic J. Genetics of essential tremor. *Brain* 2007;130:1456-64.
19. Dodig D, Težak S, Huić D, Kovačić K, Mihaljević I, Jurašinić Ž. Ostale terapijske primjene radionuklida. U: Dodig D, Kusić Z, urednici. *Klinička nuklearna medicina*. Drugo, obnovljeno i dopunjeno izdanje. Zagreb, Medicinska naklada 2012:str.293-306.
20. Dodig D, Kusić Z, urednici. *Klinička nuklearna medicina*. Drugo, obnovljeno i dopunjeno izdanje. Zagreb, Medicinska naklada 2012.

21. Mihaljević I, Štefanić M, Krstonošić B, Butković-Soldo S, Štenc-Bradvića I. The quantification of 123I-FP-CIT (DaTSCAN®) imaging: statistical differentiation between Parkinson's disease and essential tremor. Abstract of 10th Congress of the World Federation of Nuclear Medicine and Biology (WFNMB), September 18 - 23, 2010. Cape Town, South Africa. *World J Nucl Med* 2010;9[Suppl 1]:S- 128(PG54).
22. Mihaljević I, Štefanić M, Topuzović N, Smoje J, Krstonošić B, Butković-Soldo S. Experiences with 123I-ioflupane (DaTSCAN®) presynaptic nigrostriatal imaging in patients with movement disorders in the clinical practice [abstract]. Highlights of the Sixth International Congress of the Croatian Society of Nuclear Medicine, May 9 - 12, 2008. Opatija, Croatia. *Nuklearmedizin* 2008;47(2):A130(39),A126.
23. Santra A, Kumar R. Brain perfusion single photon emission computed tomography in major psychiatric disorders: From basics to clinical practice. *Indian J Nucl Med* 2014;29(4): 210–21.
24. Khalil MM, Tremoleda JL, Bayomy TB, Gsell W. Molecular SPECT imaging: An overview. *Int J Mol Imaging* 2011; 2011: 796025. PubMed PMID: 21603240; PubMed Central PMCID: PMC3094893.
25. Royston JE, Kao YE, Nakamura KM. DaT's awesome: Hawai'i's first dopamine transporter (DaT) nuclear medicine study. *Hawaii J Med Public Health* 2017;76:16–18.
26. Mihaljević I, Butković-Soldo S, Štefanić M, Topuzović N. The clinical value of brain SPECT with 123I-ioflupane (DaTSCAN) in patients with movement disorders [abstract]. *Acta Clin Croat* 2007;46[Suppl 3]:29-31.

10. ŽIVOTOPIS

OSOBNJE INFORMACIJE:

Ime i prezime: Tina Ščasni

Datum i mjesto rođenja: 28. prosinca 1997., Osijek

Mjesto prebivališta: Ante Starčevića 67, 31550 Valpovo (Hrvatska)

Broj mobitela: 092 205 8287

E-mail: tscasni@gmail.com

OBRAZOVANJE:

2004. - 2012. Osnovna škola Matije Petra Katančića Valpovo

2012. - 2016. Srednja škola Valpovo, Opća gimnazija

MATERINSKI JEZIK: hrvatski

OSTALI JEZICI: engleski