

Histokemijski aspekti gljivičnih bolesti s osvrtom na aspergilozu

Miotić, Ana

Master's thesis / Diplomski rad

2020

Degree Grantor / Ustanova koja je dodijelila akademski / stručni stupanj: **Josip Juraj Strossmayer University of Osijek, Faculty of Medicine Osijek / Sveučilište Josipa Jurja Strossmayera u Osijeku, Medicinski fakultet Osijek**

Permanent link / Trajna poveznica: <https://urn.nsk.hr/urn:nbn:hr:152:910158>

Rights / Prava: [In copyright](#)/[Zaštićeno autorskim pravom.](#)

Download date / Datum preuzimanja: **2025-01-12**



Repository / Repozitorij:

[Repository of the Faculty of Medicine Osijek](#)



SVEUČILIŠTE JOSIPA JURJA STROSSMAYERA U OSIJEKU

MEDICINSKI FAKULTET OSIJEK

DIPLOMSKI SVEUČILIŠNI STUDIJ MEDICINSKO

LABORATORIJSKA DIJAGNOSTIKA

Ana Miotić

**HISTOKEMIJSKI ASPEKTI
GLJIVIČNIH BOLESTI S OSVRTOM NA
ASPERGILOZU**

Diplomski rad

Osijek, 2020.

SVEUČILIŠTE JOSIPA JURJA STROSSMAYERA U OSIJEKU

MEDICINSKI FAKULTET OSIJEK

DIPLOMSKI SVEUČILIŠNI STUDIJ MEDICINSKO

LABORATORIJSKA DIJAGNOSTIKA

Ana Miotić

**HISTOKEMIJSKI ASPEKTI
GLJIVIČNIH BOLESTI S OSVRTOM NA
ASPERGILOZU**

Diplomski rad

Osijek, 2020.

Rad je ostvaren u: Opća bolnica „Dr. Tomislav Bardek“, Koprivnica, Odjel za patologiju

Mentor rada: izv. prof. dr. sc. Elizabeta Horvatić, prim. dr. med., specijalistica patološke anatomije

Rad ima 36 listova, 2 tablice i 4 slike.

ZAHVALA

Nema svatko priliku svog uzora imati za mentora, međutim, ja imam!

Rad je rađen pod budnim okom mentorice izv. prof. dr. sc. Elizabete Horvatić, prim. dr. med. kojoj dugujem veliku zahvalnost za sav uloženi trud, za sve savjete, za razumijevanje te odličnu suradnju. Nadam se kako ćemo našu suradnju nastaviti i u godinama koje predstoje. Dragaa mentorice, hvala Vam na svemu!

Rad posvećujem svojim roditeljima, svojem bratu, bakama i djedovima te ostaloj obitelji i svim prijateljima jer ovo što danas postajem, postajem zbog svih vas. Blagoslov vas je imati uza se.

Mama, tata i braco, hvala vam na svemu.

Svojim savjetima, zagrljajima, potporom te bezuvjetnom ljubavlju, sve činite lakšim i mogućim.

„Labor omnia vincit!“

SADRŽAJ

1. UVOD	1
1.1. Aspergiloza.....	1
1.1.1. <i>Aspergillus clavatus</i>	2
1.1.2. <i>Aspergillus flavus</i>	2
1.1.3. <i>Aspergillus fumigatus</i>	2
1.1.4 <i>Aspergillus niger</i>	4
1.1.5. <i>Aspergillus ochraceus</i>	4
1.1.6. <i>Aspergillus versicolor</i>	5
1.2. Najčešći uzročnici infekcija	5
1.2.1. <i>Microsporum</i>	5
1.2.2. <i>Trichophyton</i>	6
1.2.3. <i>Epidermophyton</i>	6
1.3. Najčešća lokalizacija gljivičnih bolesti.....	6
1.3.1. Najčešća lokalizacija aspergiloze.....	6
1.4. Simptomi.....	7
1.5. Dijagnoza gljivičnih bolesti.....	7
1.6. Antimikotici.....	8

1.6.1. Amfotericin B.....	8
2. CILJEVI ISTRAŽIVANJA.....	11
3. ISPITANICI I METODE.....	12
3.1. Ustroj studije.....	12
3.2. Ispitanici.....	12
3.3. Metode.....	12
3.3.1. Histopatološka obrada tkiva.....	14
3.3.2. Histološka obrada materijala s gljivičnom infekcijom odnosno s aspergilozom.....	15
3.3.3. Specijalna bojenja – mikoza.....	16
3.3.3.1. Perjodna kiselina – Schiff (PAS).....	16
3.3.3.2. Gomory methenamine silver (GMS).....	16
3.4. Statističke metode.....	16
4. REZULTATI.....	17
5. RASPRAVA.....	20
6. ZAKLJUČCI.....	22
7. SAŽETAK.....	23
8. SUMMARY.....	24
9. LITERATURA.....	25
10. ŽIVOTOPIS.....	28

Popis kratica

ABCD – koloidna disperzija amfotericina B (*engl. Amphotericin B Colloidal Dispersion*)

ABLC – lipidni kompleks amfotericina B (*engl. Amphotericin B Lipid Complex*)

AIDS – stečeni sindrom imunodeficijencije (*engl. Acquired Immunodeficiency Syndrome*)

BAL – bronhoalveolarna lavaža (*engl. bronchoalveolar lavage*)

CF – cistična fibroza (*engl. cystic fibrosis*)

GMS – impregnacija srebra po Gomoryju (*engl. Gomory Methenamine Silver*)

HE – hematoksilin – eozin (*engl. hematoxylin – eosin*)

HIV – virus humane imunodeficijencije (*engl. Human Immunodeficiency Virus*)

L – AmB – liposomalni amfotericin B (*engl. Liposomal Amphotericin B*)

OTA – ohratoksin A (*engl. ochratoxin A*)

PAS – perjodna kiselina – Schiff (*engl. Periodic acid – Schiff*)

PCR – lančana reakcija polimeraze (*engl. polymerase chain reaction*)

SZO – Svjetska zdravstvena organizacija (*engl. WHO – World Health Organization*)

TBC – tuberkuloza (*engl. tuberculosis*)

Popis tablica

Tablica br. 1. Raspodjela pacijenata oboljelih od neke gljivične bolesti prema dobi

(18. stranica)

Tablica br. 2. Prikaz udjela primarnih dijagnoza u pacijenata OB „Dr. Tomislav Bardek“

(19. stranica)

Popis slika

Slika br. 1. Vrtložasta masa gljivičnih hifa *Aspergillus* u bronhu (2. stranica)

Slika br. 2. Diskohezivna masa gljivičnih hifa *Aspergillus* u nazalnom sinusu (2. stranica)

Slika br. 3. Mikroskopski preparat karcinoma želuca obojen PAS metodom s pozitivnim hifama kod gljivične infekcije (13. stranica)

Slika br. 4. Mikroskopski preparat karcinoma crijeva obojen PAS metodom s pozitivnim hifama kod gljivične infekcije (13. stranica)

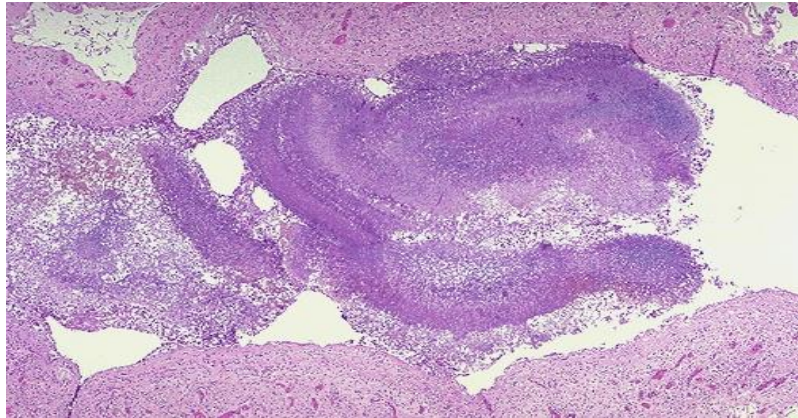
1. UVOD

Gljivične infekcije ili mikoze spadaju među najčešće bolesti koje narušavaju imunološki status. Mogu se javiti kao primarne ili uglavnom sekundarne te kao popratne infekcije kod brojnih kroničnih bolesti, iako rijetko ugrožavaju život. Najčešće su dermatomikoze, dok se one koje zahvaćaju cijeli organizam (sustavne mikoze), srećom, rijetko pojavljuju. Dermatofiti pripadaju keratofilnim mikroorganizmima te oni specifično invadiraju sve orožale strukture, dakle kožu, dlake i nokte. Mnoge vrste gljiva su oportunisti i rijetko su patogene za zdravog čovjeka, osim ako se ne radi o imunokompromitiranom domaćinu. Razni su razlozi zbog kojih domaćin može biti imunokompromitiran (AIDS, TBC, leukemija, dijabetes i mnogi drugi uzroci) te također terapije kortikosteroidima, imunosupresivima i mnoge druge, djeluju imunokompromitirajuće na imuni sustav čovjeka. Upravo takvo stanje pogoduje oportunističkim sistemskim gljivama koje će okoristiti priliku i nastaniti se na oslabljenom organizmu, a takav organizam nije spreman i dovoljno jak za borbu protiv infekcije. Aspergiloza, kandidijaza, mukormikoza te nokardioza jesu tipičan primjer oportunističkih sistemskih gljivičnih infekcija (1).

1.1. Aspergiloza

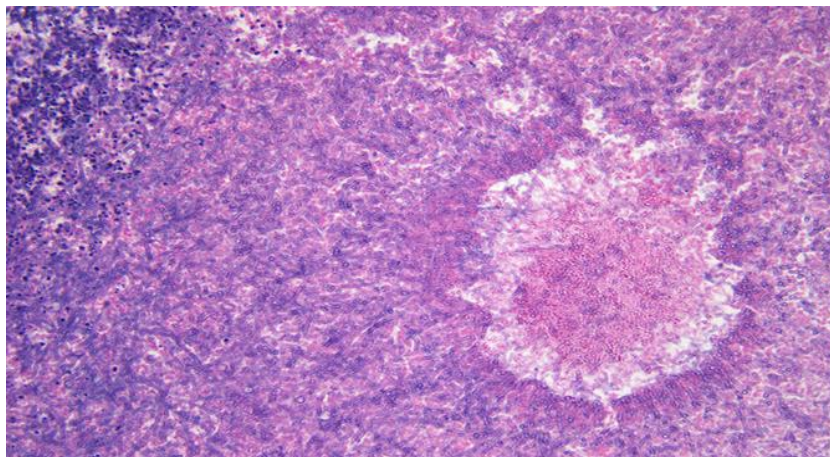
Kako je već spomenuto, aspergilozu svrstavamo u oportunističke infekcije. Govorimo onoj vrsti mikroorganizama koji su sposobni razmnožavati se, rasti i uzrokovati infekcije u najčešće, oslabljenom domaćinu. Zbog oslabljenog se imuniteta bolesnik ne uspijeva oduprijeti nametniku, u ovom slučaju plijesni *Aspergillus* te obolijeva i dolazi do infekcije. *Aspergillus* spp., odnosno sve vrste (*A. clavatus*, *A. flavus*, *A. fumigatus*, *A. niger*, *A. ochraceus*, *A. versicolor*) ove oportunističke gljive, svake su godine sve više razlog porasta broja gljivičnih infekcija, dok osobito raste broj infekcija u imunokompromitiranih osoba (2). Do infekcije dolazi u trenutku kada se spore plijesni *Aspergillus* inhaliraju u respiratorni trakt, odnosno unesu u organizam, dok katkad do infekcije može doći i direktnim prodorom kroz oštećenu kožu na površini. Nakon prodora u organizam, spore ulaze u krvotok. Jednom kada uđu u kardiovaskularni sustav, dolazi do hemoragične nekroze i moguće su infrakcije. Najveću prisutnost ove gljive možemo pronaći u raspadajućoj vegetaciji te raznim kompostištima, ali također, prisutnost spora *Aspergillus*, u većim koncentracijama,

zabilježena je i u uređajima za rashlađivanje zraka, operacijskim salama kao i bolesničkim sobama.



Slika br. 1. Vrtložasta masa gljivičnih hifa *Aspergillus* u bronhu (HE, x100). Izvor: Odjel za patologiju OB „Dr. Tomislav Bardek“, Koprivnica.

Slika 1. prikazuje nakupinu hifa gljive *Aspergillus* nastalu u plućima, odnosno u bronhu. Prilikom postupka pripreme za mikroskopiranje, korištena je standardna metoda bojenja, hemalaun-eozin (HE). Hemalaun je obojao bazofilne sastojke tkiva (plavo – ljubičasto), dok eozin acidofilne (crveno).



Slika br. 2. Diskohezivna masa gljivičnih hifa *Aspergillus* u nazalnom sinusu (HE, x100). Izvor: Odjel za patologiju OB „Dr. Tomislav Bardek“, Koprivnica.

Slika 2. opisuje diskohezivnu masu gljivičnih hifa *Aspergillus* s lokacijom u nazalnom sinusu. Prilikom postupka pripreme za mikroskopiranje, korištena je standardna metoda bojenja, hemalaun-eozin (HE). Hemalaun je obojao bazofilne sastojke tkiva (plavo – ljubičasto), dok eozin acidofilne (crveno).

1.1.1. *Aspergillus clavatus*

Patogena je vrsta gljiva koja proizvodi mikotoksine te oni uzrokuju teške plućne bolesti i izazivaju opasne alergijske reakcije. Kada vrlo sitne spore tzv. konidije ove gljive dospiju u zrak i kada se udahnu, tada dolazi do vrlo jakih i ozbiljnih alergijskih reakcija koje mogu biti pogubne, posebice za imunokompromitirane osobe. Gljiva *A. clavatus* podnosi temperature od 5 °C – 42 °C te je vrlo otporna na razne uvjete. Uglavnom se nalazi na tlu te posebno obitava u vlažnim područjima.

1.1.2. *Aspergillus flavus*

Aspergillus flavus najčešće povezujemo s invazivnom ekstrapulmonalnom bolešću. Kod ekstrapulmonalne invazivne aspergiloze doći će do pojave lezija na koži, zatim do upale paranazalnih sinusa, odnosno sinusitisa ili do pneumonije. Također, može zahvatiti i druge organe, poput, jetre, bubrega i mozga. Ovakva agresivna vrsta invazivne aspergiloze često završava fatalno. Eksperimenti koji se provode govore u prilog tome kako je *A. flavus* virulentniji nego *A. fumigatus* te kako veća veličina spora gljive *A. flavus* pogoduje boljem nakupljanju i taloženju u gornjem respiratornom traktu (3). *A. flavus*, odmah nakon *A. fumigatus*, druga je najčešća vrsta *Aspergillus* koja se javlja kod ljudi i izaziva infekcije. Izaziva oportunističke infekcije kod usjeva, zaražava biljke te proizvodi mikotoksine (najpoznatiji aflatoksin koji je kancerogen i uzrokuje aflatoksikozu) koji izazivaju trovanje ljudi i životinja. Uspijeva u uvjetima visoke vlage, a optimalna temperatura za rast i razvoj je 37 °C.

1.1.3. *Aspergillus fumigatus*

Saprotrofna je gljiva i njezino je osnovno stanište tlo gdje se gljiva prilagodila svim uvjetima u danoj okolini te je naučila kako se prilagoditi i razmnožavati u neprijateljskim sredinama. Baš takva domišljatost i evolucija pomogli su gljivi da se odupre ljudskom imunom sistemu te naposljetku razvije infekciju. *A. fumigatus* je gljiva kojoj se bilježi odgovornost za jednu od najrazornijih i najtežih plućnih infekcija s velikim posljedicama (4). Alergijsku bronhopulmonalnu aspergilozu, zbog preosjetljivosti na antigene *Aspergillus*, najčešće opažamo kod bolesnika s astmom, CF-om ili atopijom (5), dok kod težih oblika upale može čak doći i do proširenja središnjih dišnih putova, odnosno bronhiektazije.

1.1.4. *Aspergillus niger*

„Može se dati vrlo malo sažetih izjava u vezi metabolizma organizma koji je sposoban proizvesti takvu raznolikost kemijskih transformacija kao *Aspergillus niger*“ (Currie, 1917). Fascinacija ovom gljivom, Jamesa Curriea, navela je na istraživanje i pomno promatranje gljive *Aspergillus niger*. Još prije 100 godina Currie je objavio studiju koja bogato opisuje svojstva i karakteristike *A. niger*. No, ono što je zanimljivo i specifično, poseban je osvrt na sam izvor limunske kiseline, odnosno iz čega ona nastaje. Limunska kiselina, za razliku od onoga što većina ljudi misli, zapravo nije izvor ni jednog agruma, upravo suprotno, industrijski je proizvod gljive *A. niger* (6). Ova je fascinantna i lako prilagodljiva gljiva najčešće promatrana vrsta gljive iz roda *Aspergillus* spp. Kao i ostale gljive iz roda *Aspergillus*, izaziva oportunističke respiratorne infekcije koje su ponajviše popraćene s upalom pluća osobito u imunokompromitiranih osoba. Osim navedene plućne aspergiloze, često izaziva i otomikoze, odnosno infekcije uha popraćene bolovima, trenutno poremećenim sluhom, dok jače infekcije mogu izazvati i trajno oštećenje sluha. Prvi lijek izbora, u takvim slučajevima, je amfotericin B. *A. niger* jako dobro podnosi razlike u temperaturi, od ekstremno niskih pa do ekstremno visokih. Takva sposobnost termotolerantnosti omogućava mu da preživi u različitim uvjetima. Kao i ostalim gljivama iz roda *Aspergillus* spp., omiljena staništa na kojima obitava jesu razna kompostišta, trulež, lišće, tlo, skladištene žitarice i sl.

1.1.5. *Aspergillus ochraceus*

Aspergillus ochraceus također je vrsta plijesni iz roda *Aspergillus* spp. Ova vrsta plijesni proizvodi toksin ohratoksin A (OTA) te je upravo ovaj toksin jedan od najzastupljenijih mikotoksina koji zagađuju hranu, ponajviše žitarice pa je tako *A. ochraceus* jedan od najčešćih proizvođača OTA u žitaricama i proizvodima od žitarica (7). Ukoliko ova gljiva dospije u organizam čovjeka, posljedice mogu biti vrlo ozbiljne i opasne po život. Ohratoksin A izaziva neurotoksičnost, genotoksičnost, a ima i kancerogeni te teratogeni učinak. Također, spore koje su u zraku, ukoliko se udahnu, jedan su od potencijalnih uzroka astme kod djece.

1.1.6. *Aspergillus versicolor*

Aspergillus versicolor je vrlo otporna i sporo rastuća gljiva koju možemo najčešće naći u nekim vlažnim i tamnim zatvorenim prostorima i prehrambenim proizvodima. Ponekad se može prepoznati po karakterističnom pljesnivom mirisu. Upravo taj pljesniv miris proizvodi mikotoksin sterigmatocistin koji je vrlo kancerogen i hepatotoksičan (8). Uz sterigmatocistin, *A. versicolor* proizvodi i ciklopiaksonsku kiselinu, a oba produkta izazivaju dijareju i probavne tegobe. *A. versicolor*, osim gastrointestinalnog trakta, nadražuje oči, grlo i nos. Ova je vrsta sposobna za rast u raznim uvjetima, uključujući i vrlo visoki salinitet pa se tako može naći na temperaturama od čak 4 °C pa sve do 40 °C. Baš poput ostalih pripadnika svoje vrste, *A. versicolor* je oportunistički patogen te je također važan uzročnik aspergiloze, a može uzrokovati i onihomikozu, odnosno gljivičnu infekciju nokta ili ležišta nokta. Studije ukazuju na to da je i *A. versicolor* kao i sve ostale vrste gljiva iz roda *Aspergillus*, osjetljiv na antifungalni lijek terbinafin koji ima antifungicidno djelovanje.

1.2. Najčešći uzročnici gljivičnih infekcija

Najčešći uzročnici gljivičnih infekcija kože čovjeka su dermatofiti (gljive roda *Microsporum*, *Trichophyton* i *Epidermophyton*). Dermatofitoze su gljivične infekcije roževina na noktima i koži, a simptomi, dijagnoza i liječenje ovise o mjestu infekcije na tijelu.

1.2.1. *Microsporum*

Microsporum je rod gljiva koji uzrokuje razne dermatofitoze, lišajevе, tinea capitis, odnosno infekciju vlasišta ili pak tinea corporis gdje dolazi do infekcije cijelog tijela. Postoji više vrsta (čak 17) *Microsporum* spp. te neke i nisu toliko značajne za ljudski rod. *Microsporum* je građen od makrokonidija i mirkokonidija na poprilično kratkim konidioforama.

1.2.2. *Trichophyton*

Tinea barbae vrlo je rijetka dermatomikoza. Do upale dolazi u području brade odraslih muškaraca gdje najprije izbija eritem. Duž dlačica dovodi do folikulitisa sa stvaranjem gnojnih apscesa (9). Upravo *Trichophyton* potiče *tinea barbae*.

1.2.3. *Epidermophyton*

Postoje dvije vrste *epidermophytona*. *Epidermophyton* izaziva infekcije kože i noktiju. Ova vrsta dermatofita najčešće uzrokuje atletsko stopalo, tj. *tinea pedis*, ali i *tinea cruris*, *tinea corporis*, onihomikozu i sl. Dakle, ova gljiva može inficirati svaki dio tijela, trup, udove pa i lice. Lokalno je liječenje terbinafinom ili vorikonazolom često učinkovito.

1.3. Najčešća lokalizacija gljivičnih bolesti

Gljivične bolesti najčešće su lokalizirane na dijelovima tijela gdje se pojačano trlja koža o kožu (intertriginozne regije) poput pazušnih jama, područja ispod dojki te prostora između prstiju na stopalima (ali i na rukama). Gljivične promjene se lokaliziraju u kapilicijumu u vidu okruglih, brojnih i vrlo malih ploča koje se slijevaju u plaže nepravilnog oblika. Promjene su lokalizirane na otkrivenim predjelima tijela i javljaju se u vidu pojedinačnih ili multiplih ploča okruglog oblika i jasnih granica. Promjene se progresivno šire i kao svi neinflamirani oblici gljivičnih infekcija imaju kroničan tok.

1.3.1. Najčešća lokalizacija aspergiloze

Aspergillus je sklon inficirati otvorene prostore, odnosno šupljine koje se nalaze unutar tijela. Sinusi, zvukovodi ili pak plućne kaverne, koje nastanu tijekom upale pluća i ostanu nakon što se upala pluća preboli, omiljeno su mjesto nakupljanja *Aspergillus*. Kod prethodno zdravih pacijenata, ovakva vrsta infekcije najčešće naginje lokalnom prodoru i razaranju u okolna tkiva dok kod imunokompromitiranih osoba gotovo uvijek dolazi do sistemskog širenja. Također, u kavernama se često mogu naći aspergilomi, odnosno micetomi. Aspergilomi nastaju kada se gljiva učahuri u već postojećim šupljinama i tamo raste.

Dakle, kada se radi o ovako opisanoj bolesti, tada bi se odmah trebalo posumnjati samo na jedno, kroničnu nekrotizirajuću aspergilozu koja se u pravilu javlja s kroničnom plućnom bolešću ili imunodeficijencijom (5). Osim kože, noktiju i vlasišta, mogu zahvatiti i sluznice raznih dijelova tijela, poput sluznice usne šupljine, sluznice genitalne regije pa čak i sluznice sinusa.

1.4. Simptomi

Kašalj, hemoptiza (iskašljavanje krvi), dispneja su simptomi koje je vrlo bitno prepoznati i što prije krenuti s terapijom jer ako se ne liječi, doći će, u konačnici, do invazivne plućne aspergiloze koja može završiti fatalnom respiratornom insuficijencijom. Ukoliko se radi o infekciji *A. flavus*, on će najčešće uzrokovati ekstrapulmonalnu invazivnu aspergilozu. Simptomi takve bolesti vidljivi su već na koži gdje nastaju lezije. Lezije su često nekrotične i prekrivaju područje glave odnosno nos ili sinuse te izazivaju ulceracije nepca. Također, dolazi do sinusitisa i peumonije, dok uznapredovala infekcija zahvaća i druga tkiva poput bubrega ili jetre. U sinusima se mogu stvoriti aspergilomi zbog kojih će upala još više uznapredovati, uzrokovati vrućicu, mogući rinitis i glavobolju. Ovakva vrsta infekcije u svojoj napredovaloj fazi brzo završava fatalno.

1.5. Dijagnoza gljivičnih infekcija

Kako je pristup novim tehnologijama i metodama u dijagnostici sve češći, tako i molekularni i imunološki testovi obećavaju bržu i bolju laboratorijsku dijagnozu aspergiloze. Za dijagnozu plućne aspergiloze, najkorisniji su uzorci bronholaveolarnih lavaža (BAL) i biopsije pluća ili ukoliko se radi o infekciji na drugoj vrsti tkiva, tada se uzima biopsija upravo tog tkiva. Gljivični elementi, odnosno hife, dokaz su infekcije. Stoga se, analiza seruma i BAL-a preporučuju kao biljezi za dijagnozu invazivne aspergiloze (10). Mikroskopiju bi trebalo provoditi koristeći bojenje po GMS-u (impregnacija srebra po Gomoryju) ili PAS (perjodna kiselina – Schiff) bojenje. Unatoč svemu, mikroskopske tehnike i kultura stanica i dalje ostaju uobičajeno korišteni i osnovni alati jer upravo ove konvencionalne metode histopatologije otkrivaju i daju vrijedne informacije za klinički važne gljive. Mikroskopija se odlično nadopunjava s kulturom stanica, a i kulturološka je potvrda

uvijek poželjna za sigurno utvrđivanje patogena (11). Vrlo je bitno uzeti dobru anamnezu pa će se uz dijagnostički postupak, uključujući sve mikološke preglede, histologiju i molekularnu detekciju putem lančane reakcije polimeraze (PCR), brže, bolje i efikasnije napraviti pravovaljana dijagnoza što je vrlo bitno kako bi se što prije započelo adekvatno liječenje.

1.6. Antimikotici

U današnje vrijeme, gljivične infekcije predstavljaju velik i značajan kliničko-terapijski problem. Nažalost, broj oboljelih od neke gljivične infekcije, iz dana u dan, rapidno raste. Kao razlog tome navode se prekomjerna upotreba odnosno zloupotreba antibiotika širokog spektra, zatim oštećen imuni sustav domaćina te različiti invazivni dijagnostički zahvati i terapijske procedure. U antimikotike svrstavamo amfotericin B (koji je i dalje, unatoč svojoj vrlo visokoj štetnosti i toksičnosti po organizam oboljele osobe, najčešće prvi lijek izbora kod većine gljivičnih infekcija pa tako i kod aspergiloze), zatim, flucitozin, flukonazol, itrakonazol, kapsofungin, ketokonazol, nistatin te vorikonazol. Nabrojani lijekovi pripadaju određenim grupama pa su tako amfotericin i nistatin svrstani u grupu poliena, mikonazol, ketokonazol, flukonazol, itrakonazol, vorikonazol te posakonazol pripadaju grupi azola, a kaspofungin, anidulafungin i mikafungin u grupu ehinokandina, dok sve preostale antimikotike poput amorolfina ili pak grizeofulvina, svrstavamo u skupinu ostalih antimikotika. Svaki navedeni antimikotik nema lagan zadatak u borbi protiv gljivičnih infekcija. Kako su gljive eukarioti, baš poput ljudi, manipulacija gljivama kao i liječenje protiv njih, utoliko je teže. Zapravo je otpornost na azole među vrstama *Candida* i *Aspergillus* jedan od najvećih kliničkih izazova (12). Usporedbe radi, prokariotski organizmi, primjerice bakterije, zbog jednostavnosti funkcioniranja same stanice, teže se odupiru snažnim antibioticima. Upravo su zbog takve jednostavnosti koju nude stanice prokariota mogući antibiotici širokog spektra. Eukariotski organizmi imaju puno kompliciranije i složenije molekularne procese, kao i mnogo složeniju strukturu stanica te su to glavni razlozi zašto ne postoje upotrebljivi antimikotici širokog spektra i što svaka gljivična infekcija iziskuje agresivnu i dugotrajnu terapiju.

1.6.1. Amfotericin B

Amfotericin B je 1955. godine izoliran iz bakterije *Streptomyces nodosus*. Nalazi se na popisu esencijalnih lijekova Svjetske zdravstvene organizacije (SZO) kao jedan od najučinkovitijih lijekova. Neki oblici amfotericina B jesu najpouzdanija terapija u borbi protiv gljivičnih infekcija. Dakle, kao što je spomenuto, terapije amfotericinom B i vorikonazolom, jesu najbolji i najučinkovitiji primjeri terapija za liječenje aspergiloze. Međutim, terapija amfotericinom B ima i svoje mane, štoviše uporaba amfotericina B deoksiholata uzrokuje toksičnost u organizmu, točnije, nefrotoksičnost. Kako bi poboljšali terapijski indeks amfotericina B, osmišljene su i napravljene tri formule: lipidni kompleks amfotericina B (ABLK), liposomski amfotericin B (L-AmB) te koloidna disperzija amfotericina B (ABCD) (13).

2. CILJEVI ISTRAŽIVANJA

Ciljevi su ovog istraživanja prikazati važnost specifične laboratorijske odnosno histokemijske obrade biopsijskog materijala za postavljanje dijagnoze gljivičnih lezija odnosno aspergiloze. Podaci dobiveni u ovom radu uspoređivani su s onim histopatološkim te je utvrđivano poklapaju li se sa statističkim podacima koji bi trebali biti od značaja za morfološko-kliničku poveznicu gljivičnih bolesti i kroničnih upalnih, metaboličkih i/ili tumorskih bolesti. Nadalje, prikazane su mogućnosti specijalnih histokemijskih metoda u sklopu patohistološke dijagnostike s uvidom u specifičnosti laboratorijske obrade biopsijskog materijala gljivičnih lezija, značajnim za važnost ranog otkrivanja gljivičnih lezija s posebnim osvrtom na aspergilozu.

3. ISPITANICI I METODE

3.1. Ustroj studije

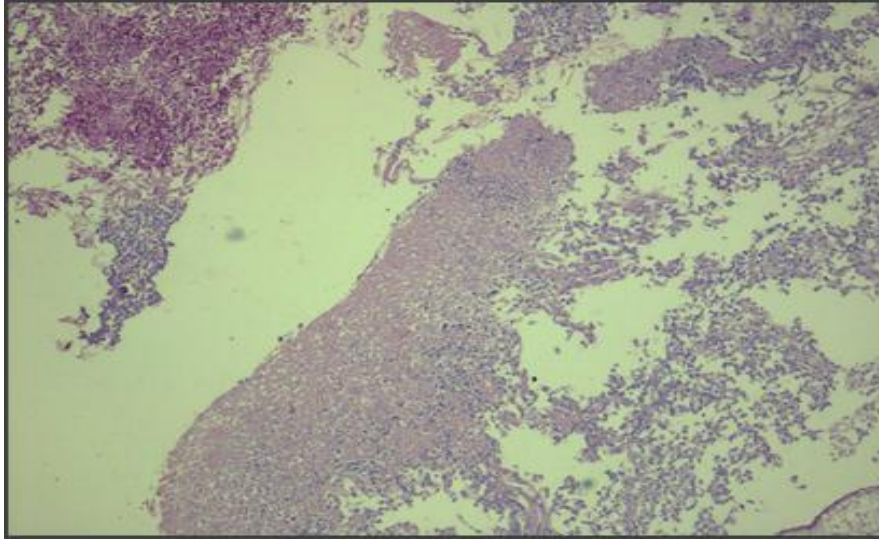
Presječna studija u koju su uključeni oni pacijenti kojima je, u sklopu osnovne bolesti (dijabetes, upale, tumorske lezije), dijagnosticirana, primarno ili sekundarno, i gljivična lezija osobito tipa aspergiloze. Studiju je odobrilo Etičko povjerenstvo opće bolnice „Dr. Tomislav Bardek“, Koprivnica (klasa:053-02/20-01/27, ur. broj: 15-20-01).

3.2. Ispitanici

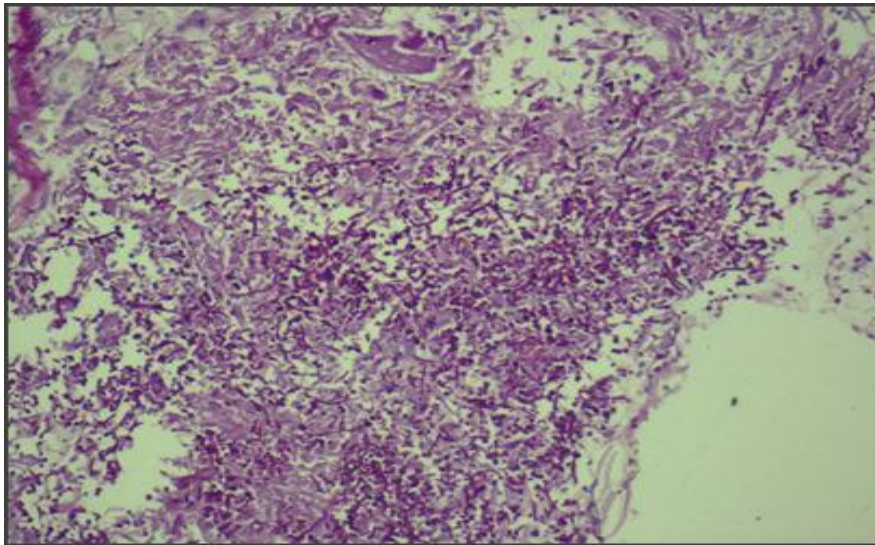
U istraživanje su uključeni bolesnici liječeni u Općoj bolnici „Dr. Tomislav Bardek“ u Koprivnici, kojima je uz osnovnu bolest (dijabetes, tumori, upala), ili kao primarna bolest dijagnosticirana i gljivična lezija odnosno aspergiloza u razdoblju od 10 godina (2010. - 2019.).

3.3. Metode

U svrhu istraživanja korišteni su klinički podaci izdvojeni iz povijesti bolesti onih bolesnika liječenih u OB Koprivnica u desetogodišnjem razdoblju (2010. - 2019.), kojima je postavljena sumnja na gljivičnu leziju odnosno aspergilozu, uključujući lokalizaciju lezija, starosnu dob, spol te one kliničke simptome koji prate popratna klinička stanja (ulkusi, kronične, akutne, specifične i nespecifične upale, benigni i maligni tumori). U sklopu histopatološke obrade tkiva, uz rutinsku obradu biopsijskog materijala, za vizualiziranje gljiva važna je i ona specifična, histokemijska obrada. U sklopu pripreme tkiva za mikroskopiranje, najčešće korišteni fiksativi su hematoksilin-eozin odnosno formalin. Nakon dehidracije slijedi uklapanje u parafin, pomoću ksilola koji omogućuje prodor parafina u tkivo i njegovo uklapanje. Mikrotomom se dobivaju tanki rezovi od parafinskih blokova. Nakon postupka na mikrotomu, rezovi se stavljaju na predmetna stakalca i termostatski obrađuju pri temperaturi od 5 °C tijekom 12 sati. Slijedi mikroskopska analiza gotovih histoloških preparata. Za identificiranje odnosno vizualiziranje gljiva, tj. hifa i micelija, korištena su specijalna bojenja periodic acid – Schiff bojanje i GOMORY, kisela fosfataza.



Slika br. 3. Mikroskopski preparat karcinoma želuca obojen PAS metodom s pozitivnim hifama kod gljivične infekcije (HE, PAS x100).
Izvor: Odjel za patologiju OB „Dr. Tomislav Bardek“, Koprivnica.



Slika br. 4. Mikroskopski preparat karcinoma crijeva obojen PAS metodom s pozitivnim hifama kod gljivične infekcije (HE, PASx200).
Izvor: Odjel za patologiju OB „Dr. Tomislav Bardek“, Koprivnica.

Slika 3. i 4. prikazuju mikroskopski preparat karcinoma želuca odnosno crijeva obojenih PAS metodom s pozitivnim hifama kod gljivične infekcije. Uz standardno bojenje hematoksilin-eozinom (HE), za vizualizaciju hifa, korišteno je i specijalno bojanje PAS metodom. Hife se Schiffovim reagensom oboje u različite tonove ljubičaste boje.

3.3.1. Histopatološka obrada tkiva

Histopatologija je pridonijela boljem razumijevanju i bržoj dijagnostici različitih tipova bolesti (14). Kada govorimo o histopatološkoj obradi tkiva, onda govorimo o mikroskopskoj analizi uzorkovanog bioptata odnosno određene vrste tkiva. Dakle, cijeli proces započinje biopsijom. Zatim se uzorak mora stabilizirati uranjanjem u fiksativ odnosno formalin kako bi uzorak sačuvali od propadanja. Tako sačuvani uzorci režu se na tanke slojeve pomoću mikrotoma. Slijedi fiksacija na predmetno staklo te bojenje kombinacijom hematoksilina i eozina, takozvano HE bojenje. Ovakvo bojenje različito boja citoplazmu i jezgru, što uvelike pomaže prilikom mikroskopiranja i vizualizacije. Ovakva obrada tkiva radi se nakon svake biopsije, bilo da je biopsija ekscizijska ili incizijska. Kod ekscizijske biopsije oštrim instrumentom se u potpunosti izrezuje bolesno tkivo, odnosno odstranjuje se čitava promjena. Ekscizijske su biopsije vrlo korisne kod procjene kožnih tumora, dermalnih lezija ili pak upalnih procesa. Neke veće komplikacije kod ovakvog zahvata, ako se poduzmu sve potrebne mjere te ukoliko je napravljena temeljita perioperativna procjena i pravilna tehnika, gotovo se ne događaju ili su minimalne. Iako ova tehnika omogućava histopatološku procjenu različitih bolesti, vrlo je bitna kliničko-patološka povezanost radi lakšeg i boljeg postavljanja konačne dijagnoze (15). Najveća je razlika između ekscizijske i incizijske biopsije ta što se kod incizijske uzima manja površina promijenjenog tkiva ili tumora. Tek se nakon analize i postavljene dijagnoze može zatražiti dodatno kirurško liječenje. Incizijska biopsija ima svoju prednost nad ekscizijskom samim time što joj je potreban manji uzorak za analizu. Ipak, manja količina uzorka može imati i svoje mane. Takva tehnika biopsije često je korištena u kliničkoj praksi, ali kada se radi o klinički zahtjevnim lezijama ili velikim tumorima, upravo odabir ove tehnike može rezultirati pogrešnom dijagnozom (16). Takva će mala površina uzorka dobivenog incizijskom tehnikom, ukoliko nije odstranjen dio s najvećom patologijom, nedovoljno dobro detektirati tumoroznu promjenu ili pak umanjiti ozbiljnost novonastale tvorevine. Isto tako, katkad se uzorak uzorkuje s ruba lezije ili s neadekvatnog mjesta te ako je oskudan, dobije se sasvim drukčija, netočna slika (17). Dakle, važno se odlučiti za ispravnu tehniku biopsije prije samog zahvata kako bi se postavila točna dijagnoza.

3.3.2. Histološka obrada materijala s gljivičnom infekcijom odnosno s aspergilozom

Nakon intraoperativnog uzorkovanja tkiva sluznice i/ili kože, uzorak se šalje u histopatološki laboratorij na daljnju obradu. Imena pacijenata zamjenjuju se brojevima kojima se označuju uzorci te prema kojima će se moći identificirati svaki pacijent. Kako bi se priredili trajni preparati, tkivo treba fiksirati. Idealnim mikroskopskim pripravkom tkiva, smatramo onaj uzorak čije tkivo na stakalcu ima jednaku građu i molekularni sastav kakvo je imalo u tijelu (18). Potom slijede sredstva za fiksaciju jer se fiksacijom zaustavljaju svi započeti procesi razgradnje. Fiksativ ima još jednu vrlo bitnu ulogu, on očuva stabilnost strukture tkiva upravo onakvom kakva ona je. Najbolji i najčešće korišteni fiksativi su alkohol i formalin. Nakon postupka fiksacije i stabilizacije, slijedi dehidracija tkiva. Iz fiksiranih se komadića tkiva, prvo uklanja voda na način da se uzorak tkiva prenosi u sve koncentriranije mješavine etanola i vode. Obično se kreće s mješavinom od 70 % pa sve do 100 % koncentracije etanola tzv. uzlazni niz. Nakon što se iz tkiva uklonila voda, slijedi uklapanje te se tada uzorak stavlja u otopljeni parafin, obično pri temperaturi od 58 °C do 60 °C. Pod utjecajem topline, ostatci otapala ispare te se svi prostori u tkivu ispune parafinom. Uzorak se uklapa u blok voska i parafina kako bi uzorak sačuvali od oštećenja. Nakon što maknemo uzorak s izvora topline, tkivo prožeto parafinom se stvrdne. Sada su tvrdi blokovi tkiva spremni za rezanje pomoću mikrotoma. Debljina rezova obično je od 5 do 10 mikrona. Rezovi se četkicama prebace u destiliranu vodu ugrišanu na 37 °C kako bi se na površini tople vode izravnali, razvukli i ispravili te se potom prenese na predmetno staklo gdje će se osušiti na zraku, a zatim na 56 °C inkubirati u termostatu na 12 sati. Da bi tkivo adekvatno obojali, prethode koraci deparafinizacije i rehidracije. Otapalo ksilola uklonit će parafin na način da se preparat uranja dva puta po pet minuta u otopinu, dok se rehidracija vrši uranjanjem preparata u „silazni niz“ alkohola i destilirane vode, obrnuto od procesa dehidracije. Nakon svih poduzetih koraka, slijedi posljednji korak, korak histokemijskog bojenja. Metode za bojenje tkiva smišljene su tako da se njima mogu istaknuti pojedini sastojci tkiva te kako bi se uočile razlike. Od svih boja najčešće se upotrebljava kombinacija hematoksilin-eozina (HE). To je standardna metoda bojenja i prikazivanja građe tkiva. Hematoksilin oboji plavo jezgru i druge kisele sastojke citoplazme, dok eozin raznim tonovima crvene boje boja citoplazmu i kolagen. Proces samog bojenja traje tri do pet minuta u hematoksilinu, slijedi ispiranje minutu u destiliranoj vodi i pet do deset minuta u vodovodnoj vodi te zatim eozinom tri do pet minuta. Nakon stavljanja pokrovnice, dobiveni preparati se suše 24 h te postaju trajni preparati za mikroskopiranje svjetlosnim mikroskopom.

3.3.3. Specijalna bojenja - mikoza

Kada su nam područje interesa razne mikoze, tada se za bojanje tkiva ipak najčešće koriste Gomori methenamine silver (GMS) i Periodic acid – Schiff (PAS) boje (19). Odabirom između ovih dvaju metoda bojenja, dobivaju se različito obojene histokemijske reakcije, a mi tada na tkivnim presjecima lako možemo prepoznati neku od dermatoza

3.3.3.1. Perjodna kiselina – Schiff (PAS)

Ovom reakcijom dokazujemo glikol grupe u uzorcima tkiva. Glikolne se grupe Schiffovim reagensom oboje u različite tonove ljubičaste boje. Kada glikoproteini u svom sastavu nemaju kiselih skupina oni su PAS–pozitivni. Osim glikoproteina, PAS-pozitivne supstance su i bazalne membrane, neutralni mucin, hitin, celuloza, kolagen i ono što je u ovom radu od posebne važnosti, gljivične hife. Stoga, perjodna kiselina – Schiff, od velike je pomoći u dijagnosticiranju gljivičnih infekcija kod biopsija gdje su prisutne dermatoze (20).

3.3.3.2. Gomory methenamine silver (GMS)

Ovaj tip bojenja koristi se za otkrivanje mikrosporidija. Impregnacija je srebra po Gomoryju vrlo pouzdana i brza metoda koja daje dobre rezultate. Radi po principu taloženja iona metala točnije iona srebra na odgovarajućoj vrsti tkiva te se nakon toga upravo ti ioni reduciraju u metal i boje tkivo crno bojom.

3.4. Statističke metode

Kategorijski podaci predstavljeni su apsolutnim i relativnim frekvencijama. Numerički su podaci opisani medijanom i interkvartilnim rasponom. Razlike kategorijskih varijabli testirane su χ^2 testom. Sve p-vrijednosti dvostrane su. Odabrana razina značajnosti je $\alpha = 0,05$. Statistička analiza obavljena je korištenjem statističkog programa SPSS for Windows (inačica 16.0, SPSS Inc., Chicago, IL, SAD).

4. REZULTATI

U ovom je radu analizirano 30 uzoraka izvučenih iz baze podataka OB „Dr. Tomislav Bardek“ na Odjelu patologije u vremenskom razdoblju od 2010. godine do 2019. godine. Od 30 analiziranih pacijenata, oboljelih od neke kronične bolesti s posljedicama gljivičnih infekcija, najveći je broj žena, čak 21 (70 %) i muškaraca 9 (30 %).

Medijan dobi pacijenata je 68 godina (uz granice interkvartilnog raspona od 54 do 75 godina) u rasponu od najmanje 38 do najviše 82 godine. Značajno je najveći broj pacijenata starijih od 70 godina (χ^2 test, P = 0,004) (Tablica 1).

Tablica br. 1. Raspodjela pacijenata oboljelih od gljivične bolesti prema starosnoj dobi

Dob	< 40	40 - 50	51 - 60	61 - 70	> 70	P*
Broj pacijenata	1	5	4	6	14	0,004
Udio (%)	3,3	16,7	13,3	20	46,7	

* χ^2 test

S obzirom na udio pacijenata OB „Dr. Tomislav Bardek“ sa različitim primarnim dijagnozama, najveći broj pacijenta, njih 5, dijeli istu, primarnu dijagnozu – *Carcinoma planocellulare metastaticum lymphnodi* te je isto toliko pacijenata sa dijagnozom *Rhinosinusitis*. Svim pacijentima koji su bili dio ove studije, uz primarnu dijagnozu, dijagnosticirana je i sekundarna dijagnoza, gljivična infekcija.

Značajna je razlika u raspodjeli pacijenata s gljivičnom infekcijom u odnosu na primarnu dijagnozu (χ^2 test, P = 0,003) (Tablica 2).

Tablica br. 2. Prikaz udjela primarnih dijagnoza u pacijenata OB „Dr. Tomislav Bardek“

Primarna dijagnoza	Broj (%) pacijenata
<i>Carcinoma planocellulare metastaticum lymphonodi</i>	5 (17)
<i>Melanoma nodularis cutis metastaticum</i>	1 (3)
<i>Carcinoma ductale invasivum mammae metastaticum lymphonodorum</i>	3 (10)
<i>Carcinoma metastaticum (omentu)</i>	3 (10)
<i>Adenocarcinoma ventriculi metastaticum in hepate</i>	1 (3)
<i>Cystadenocarcinoma serosum metastaticum</i>	1 (3)
<i>Carcinoma papillare glandulae thyreoidae metastaticum lymphonodi</i>	1 (3)
<i>Adenocarcinoma recti metastaticum in hepate</i>	1 (3)
<i>Appendicitis et periappendicitis acuta suppurativa cum infiltratio carcinomatosa appendicis</i>	1 (3)
<i>Adenocarcinoma recti metastaticum ovarii – Dukes D.</i>	1 (3)
<i>Carcinoma papillare metastaticum lymphonodi</i>	1 (3)
<i>Adenocarcinoma metastaticum lymphonodorum</i>	1 (3)
<i>Adenocarcinoma</i>	4 (13)
<i>Adenocarcinoma metastaticum tegmenti abdominis</i>	1 (3)
<i>Rhinosinusitis</i>	5 (17)

5. RASPRAVA

Prikazana je presječna studija u koju su bili uključeni oni pacijenti kojima je, u sklopu njihove osnovne bolesti, tj. primarne dijagnoze (dijabetes, upala, tumor), dijagnosticirana i gljivična lezija osobito tipa aspergiloze. U istraživanje su bili uključeni pacijenti liječeni u Općoj bolnici „Dr. Tomislav Bardek“ u Koprivnici. Uspoređujući ovu studiju s drugim studijama iste tematike, čini se da se broj gljivičnih infekcija u cijelom svijetu drastično povećava. Dijelom je to radi porasta broja imunokompromitiranih pacijenata koji su tada osjetljiviji na inače rijetke gljivične infekcije (21). Tako invazivne gljivične infekcije pridonose značajnom morbiditetu kod osoba s oslabljenim imunitetom. Kako bilo, gotovo svaka studija, kao i ova, govori u prilog povećanja gljivičnih infekcija.

Mnoge druge studije ukazuju na to kako je među plijesnima *Aspergillus fumigatus* najčešća vrsta koja izaziva gljivičnu infekciju, a slijede ga *Aspergillus flavus* i *Aspergillus niger* (22). Također, razne studije provedene diljem svijeta pa tako i ova, istaknule su bitnost prevencije i zaštite imunokompromitiranih bolesnika, jer kako je već spomenuto, upravo je ovaj tip bolesnika najpodložniji ovoj vrsti infekcije. Kada se govori o imunokompromitiranosti, misli se na širok spektar bolesti i raznih stanja koja uzrokuju pad imuniteta, ipak, provedbom ove studije te uspoređujući istu s drugim studijama, zaključujemo kako se najčešće radi o pacijentima s neutropenijom, virusom humane imunodeficijencije (HIV-om), kroničnom imunosupresijom, protezama, opeklinama i dijabetesom melitusom i onima koji uzimaju antibiotike širokog spektra. Isto tako, nepravilna prehrana, neuravnoteženost hormona, stres i nedostatak sna, mogu biti okidači za nastanak raznih gljivičnih infekcija.

Ipak, čini se da neki molekularni inhibitori posjeduju vlastito antifungalno djelovanje, stoga mogu predstavljati nove terapijske mogućnosti u budućnosti. To je osobito važno s obzirom na to da antifungalna rezistencija postaje sve značajnija (23). Nadalje, izolati *Aspergillus* spp. dokazano su najosjetljiviji na kaspofungin, amfotericin B i itrakonazol (22).

Ono što je pozitivno jest to da se svijest o gljivičnim infekcijama povećava. Pravodobna su dijagnoza i liječenje vrlo bitni kod samog tijeka bolesti. Izgledno je kako je korištenje metoda zasnovanih na uporabi kompjuterizirane tehnike (računalna tomografija, magnetska rezonancija i ultrasonografija), bliska budućnost kao pomoć u dijagnostici

gljivičnih infekcija, čime će se povećati i poboljšati specifičnost dijagnosticiranja gljivičnih infekcija (24). Također, u usporedbi s kulturom, PCR ima prednost brzog postizanja rezultata i same dijagnostike (otprilike dva dana) pa je možda i ovakav način dijagnosticiranja svijetla točka u budućnosti dijagnostike gljivičnih infekcija (25).

Na kraju, dolazimo do zaključka kako je uloga patologije u dijagnosticiranju gljivičnih infekcija presudna jer se na postojećoj gljivičnoj leziji može napraviti biopsija s pravovaljanom dijagnozom, bez čekanja na mikološku kulturu, što može biti od presudne važnosti jer određenim organizmima može trebati i do nekoliko tjedana da narastu u kulturi, a time se gubi na efikasnosti liječenja te se s terapijom ne započinje na vrijeme (26). Rano i odgovarajuće ciljano liječenje ključ su i presudni čimbenik za postizanje uspješno provedene terapije.

6. ZAKLJUČCI

Temeljem provedenog istraživanja i dobivenih rezultata mogu se izvesti sljedeći zaključci:

- 1) Gljivične infekcije uglavnom su povezane s dugotrajnim kroničnim bolestima.
- 2) Gljivične infekcije, uz već navedene kronične bolesti, uglavnom se javljaju kod imunokompromitiranih bolesnika.
- 3) *Aspergillus* spp., odnosno sve vrste (*A. clavatus*, *A. flavus*, *A. fumigatus*, *A. niger*, *A. ochraceus*, *A. versicolor*) ove oportunističke gljive svake su godine sve veći uzročnici gljivičnih infekcija.
- 4) Rutinskim bojanjem hematoksilin-eozinom ne može se uvijek sa sigurnošću postaviti konačna dijagnoza te su u takvim slučajevima neophodna specijalna histokemijska bojenja (PAS, GOMORY).
- 5) Budući da su gljivične infekcije kože višestruko češće od sustavnih mikoza, trebalo bi više poraditi na njihovoj prevenciji čime bi se uvelike olakšao i skratio sam tijek liječenja, a pristup terapiji bio bi manje agresivan.
- 6) Redovita kontrola odnosno prevencija te održavanje kože čistom i suhom kao i adekvatna higijena ključ su prevencije kožnih infekcija.

7. SAŽETAK

CILJ: Cilj je istraživanja bio prikazati važnost histokemijske obrade biopsijskog materijala za postavljanje dijagnoze gljivičnih infekcija te prikazati mogućnosti specijalnih histokemijskih metoda u sklopu patohistološke dijagnostike s uvidom u specifičnosti laboratorijske obrade biopsijskog materijala gljivičnih lezija i to značajnih za rano otkrivanje infekcija, s posebnim osvrtom na aspergilozu.

USTROJ STUDIJE: Presječna studija u kojoj je bilo patohistološki analizirano 30 pacijenata s različitim primarnim bolestima. Svim pacijentima koji su bili dio studije, uz njihovu primarnu bolest, dijagnosticirana je i gljivična lezija, a osobito lezija tipa aspergiloze.

ISPITANICI I METODE: U studiju je bilo uključeno 30 pacijenata oboljelih od neke primarne bolesti (dijabetes, tumori, upala) u razdoblju od 2010. godine do 2019. godine. Također, istim pacijentima postavljena je sumnja i na gljivičnu leziju odnosno aspergilozu. Kroz studiju korištene su histopatološke i histokemijske metode. U sklopu pripreme tkiva za mikroskopiranje, korišteni fiksativ bio je hematoksilin-eozin. Nakon dehidracije tkiva, uslijedio je korak uklapanja uzorka u parafin pomoću ksilola. Zatim su, pomoću mikrotoma, rezani tanki rezovi od parafinskih blokova. Uslijedila je mikroskopska analiza gotovih histoloških preparata. Za vizualizaciju gljiva, korištena su specijalna bojenja, bojenje po GOMORYJU i PAS bojenje.

REZULTATI: Rezultati govore u prilog tome kako je od 30 analiziranih pacijenata oboljelih od neke kronične bolesti s posljedicama gljivične infekcije, najveći broj žena, njih čak 21 i samo 9 muškaraca te je značajno najveći broj pacijenata starijih od 70 godina. Svim pacijentima koji su bili dio ove studije, uz primarnu, dijagnosticirana je i sekundarna dijagnoza, gljivična infekcija.

ZAKLJUČAK: Zaključak ovoga istraživanja govori o tome kako do gljivičnih infekcija (osobito aspergiloze) najčešće dolazi kod već imunokompromitiranih bolesnika.

KLJUČNE RIJEČI: aspergiloza, gljivične infekcije, GOMORY, histokemija, histopatologija, imunokompromitirani bolesnici, kronične bolesti, PAS

8. SUMMARY

Histochemical aspects of fungal diseases with an overview of aspergillosis

OBJECTIVES: The aim of the study was to highlight the importance of histochemical processing of biopsy material in diagnosing fungal infections and the possibilities of particular histochemical methods in pathohistological diagnostics while providing insight into specific laboratory processing of biopsy material in fungal lesions which is important in the early detection of infections while also providing an overview of aspergillosis.

STUDY DESIGN: This is a cross-sectional study in which 30 pathohistological samples from different patients were analyzed. All the patients as part of the study, in addition to their primary disease, were also diagnosed with a fungal lesion, in particular the aspergillosis-type lesion.

SUBJECTS AND METHODS: The study included 30 patients suffering from a primary disease (diabetes, tumors, inflammation) in the period from 2010 to 2019. The same patients were suspected of having a fungal lesion or aspergillosis. Histopathological and histochemical methods were used throughout the study. To prepare the tissue for microscopy, a hematoxylin-eosin fixative was used. After tissue dehydration, the next step was fitting the sample to paraffin using xylene. Subsequently, thin sections of paraffin blocks were obtained using a microtome and placed on slides. The previous step involved microscopic analysis of finished histological specimens. To visualize the fungi, special staining was used: GOMORY staining and PAS staining.

RESULTS: The results support the fact that out of 30 analyzed patients suffering from some chronic diseases with the consequences of fungal infections, the largest number are women, as many as 21 and only 9 men, and also the largest number of patients is older than 70 years. In all patients who were part of this study, in addition to the primary diagnosis, there was also a secondary diagnosis, a fungal infection.

CONCLUSION: This study concludes that fungal infections (especially aspergillosis) most often occur in already immunocompromised patients.

KEY WORDS: aspergillosis, chronic diseases, fungal infections, GOMORY, histochemistry, histopathology, immunocompromised patients, PAS

9. LITERATURA

1. Ivančević Ž. *MSD priručnik dijagnostike i terapije. The Merck Manual*. 17. izd., 1. hrvatsko izdanje: Zagreb: Placebo; 2001.
2. Diba K, Jangi F, Makhdoomi K, Moshiri N, Mansouri F. Aspergillus diversity in the environments of nosocomial infection cases at a university hospital. *J Med Life*. Apr-Jun 2019;12(2):128-132.
3. Pasqualotto AC. Differences in pathogenicity and clinical syndromes due to Aspergillus fumigatus and Aspergillus flavus. *Medical mycology*. Volume 47, Issue Supplement 1, 2009;Pages S261-S270.
4. Latge JP, Chamilos G. Aspergillus fumigatus and Aspergillosis in 2019. *Clin Microbiol Rev*. 2019 Nov 13;33(1):e00140-18.
5. Kousha M, Tadi R, Soubani AO. Pulmonary aspergillosis: a clinical review. *Eur Respir Rev*. 2011 Sep 1;20(121):156-74.
6. Cairns TC, Nai C, Meyer V. How a fungus shapes biotechnology: 100 years of Aspergillus niger research. *Fungal Biology and Biotechnology*. May 2018, Article number: 13.
7. Wang L, Jin J, Liu X, Wang J, Liu Y, Zhao Y, i sur. Effect of Cinnamaldehyde on Morphological Alterations of Aspergillus ochraceus and Expression of Key Genes Involved in Ochratoxin A Biosynthesis. *Toxins (Basel)*. 2018 Aug 22;10(9):340.
8. Diaz Nieto CH, Granero AM, Zon MA, Fernandez H. Sterigmatocystin: A mycotoxin to be seriously considered. *Food Chem Toxicol*. 2018 Aug;118:460-470.
9. Kirsten H, Haiduk J, Nenoff P, Uhrlas S, Ziemer M, Simon JC. Tinea barbae profunda due to Trichophyton mentagrophytes: Case report and review. *Hautarzt*. 2019 Aug;70(8):601-611.

10. Lass-Flörl C. How to make a fast diagnosis in invasive aspergillosis. *Med Mycol.* 2019 Apr 1;57(Supplement_2):S155-S160.
11. McClenny N. Laboratory detection and identification of *Aspergillus* species by microscopic observation and culture: the traditional approach. *Medical Mycology.* Volume 43, Issue Supplement 1, January 2005;Pages S125-S128.
12. Perlin DS, Rautemaa-Richardson R, Alastruey-Izquierdo A. The global problem of antifungal resistance: prevalence, mechanisms, and management. *Lancet Infect Dis.* 2017 Dec;17(12):e383-e392.
13. Hamill RJ. Amphotericin B formulations: a comparative review of efficacy and toxicity. *Drugs.* 2013 Jun;73(9):919-34.
14. Underwood JCE. More than meets the eye: the changing face of histopathology. *Histopathology.* 2017 Jan;70(1):4-9.13074.
15. Beard CJ, Schmieder GJ. Excisional Biopsy. In: *StatPearls. Treasure Island (FL): StatPearls Publishing; 2020 Jan. 2020 Feb 10.*
16. Fernandez J, Ren V, Cohen D, Shimizu I. Incisional biopsy critical in obtaining definitive diagnosis in a clinically challenging case. *Dermatol Online J.* 2019 Apr 15;25(4):13030.
17. Horvatić E. *Povijest patologije u Koprivnici.* 1. izd. Opća bolnica „Dr. Tomislav Bardek“: Koprivnica; 2014.
18. Junqueira LC, Carneiro J. *Basic Histology, Text and Atlas.* 10. izd. Školska knjiga: Zagreb; 2005.
19. Kain R. Histopathology. *Methods Mol Biol.* 2017;1508:185-193.
20. Zaaroura H, Bergman R. How useful is periodic acid-Schiff stain to detect fungi in biopsies from dermatoses of the palms and soles? *J Cutan Pathol.* 2019 Jun;46(6):418-420.

21. Lockhart SR, Guarner J. Emerging and reemerging fungal infections. *Semin Diagn Pathol.* 2019 May;36(3):177-181.
22. Roohani AS, Fatima N, Shameem M, Khan HM, Khan PA, i sur. Comparing the profile of respiratory fungal pathogens amongst immunocompetent and immunocompromised hosts, their susceptibility pattern and correlation of various opportunistic respiratory fungal infections and their progression in relation to the CD4+T-cell counts. *Indian J Med Microbiol.* Jul-Sep 2018;36(3):408-415.
23. Eades CP, Armstrong-James DPH. Invasive fungal infections in the immunocompromised host: Mechanistic insights in a n era of changing immunotherapeutics. *Med Mycol.* 2019 Jun 1;57(Supplement_3):S307-S317.
24. Orłowski HLP, McWilliams S, Mellnick VM, Bhalla S, Lubner MG, i sur. Imaging Spectrum of Invasive Fungal and Fungal – like Infections. *Radiographics.* Jul-Aug 2017;37(4):1119-1134.
25. Rampini SK, Zbinden A, Speck RF, Bloemberg GV. Similar efficacy of broad-range ITS PCR and conventional fungal culture for diagnosing fungal infections in non-immunocompromised patients. *BMC Microbiol.* 2016 Jun 28;16(1):132.
26. Guarner J. Human immunodeficiency virus and fungal infections. *Semin Diagn Pathol.* 2017 Jul;34(4):325-331.

10. ŽIVOTOPIS

Ana Miotić

Opći podatci

Datum i mjesto rođenja: 27. lipnja 1995., Koprivnica

Adresa stanovanja: Matije Gupca 3, 48314 Koprivnički Ivanec, Hrvatska

e-pošta: ana.miotic.kc.hr@gmail.com

matični broj/JMBAG: 818518/0236216348

Obrazovanje

- rujan 2002. – lipanj 2006.: Osnovna škola „Braća Radić“, Koprivnički Ivanec
- rujan 2006. – lipanj 2010.: Osnovna škola „Braća Radić“, Koprivnica
- rujan 2010. – lipanj 2014.: Gimnazija „Fran Galović“, Koprivnica
- rujan 2014. – rujan 2018.: Preddiplomski sveučilišni studij Medicinsko laboratorijska dijagnostika, Medicinski fakultet Sveučilišta Josipa Jurja Strossmayera u Osijeku
- rujan 2018. – danas: diplomski sveučilišni studij Medicinsko laboratorijska dijagnostika, Medicinski fakultet Sveučilišta Josipa Jurja Strossmayera u Osijeku

