

# Dijagnostička korist od upotrebe imunohistokemijskih metoda (CK HMW, p63, AMACR i c-myc) u razlikovanju benignih patohistoloških promjena od karcinoma prostate.

---

Marić, Daria

Master's thesis / Diplomski rad

2019

Degree Grantor / Ustanova koja je dodijelila akademski / stručni stupanj: **Josip Juraj Strossmayer University of Osijek, Faculty of Medicine Osijek / Sveučilište Josipa Jurja Strossmayera u Osijeku, Medicinski fakultet Osijek**

Permanent link / Trajna poveznica: <https://um.nsk.hr/um:nbn:hr:152:505688>

Rights / Prava: [In copyright](#) / [Zaštićeno autorskim pravom.](#)

Download date / Datum preuzimanja: **2024-11-24**



Repository / Repozitorij:

[Repository of the Faculty of Medicine Osijek](#)



**SVEUČILIŠTE JOSIPA JURJA STROSSMAYERA U OSIJEKU  
MEDICINSKI FAKULTET OSIJEK  
DIPLOMSKI SVEUČILIŠNI STUDIJ MEDICINSKO  
LABORATORIJSKA DIJAGNOSTIKA**

**Daria Marić**

**DIJAGNOSTIČKA KORIST OD  
UPOTREBE IMUNOHISTOKEMIJSKIH  
METODA (CK HMW, p63, AMACR I c-  
myc) U RAZLIKOVANJU BENIGNIH  
PATOHIŠTOLOŠKIH PROMJENA OD  
KARCINOMA PROSTATE**

**Diplomski rad**

**Osijek, 2019.**

**SVEUČILIŠTE JOSIPA JURJA STROSSMAYERA U OSIJEKU  
MEDICINSKI FAKULTET OSIJEK  
DIPLOMSKI SVEUČILIŠNI STUDIJ MEDICINSKO  
LABORATORIJSKA DIJAGNOSTIKA**

**Daria Marić**

**DIJAGNOSTIČKA KORIST OD  
UPOTREBE IMUNOHISTOKEMIJSKIH  
METODA (CK HMW, p63, AMACR I c-  
myc) U RAZLIKOVANJU BENIGNIH  
PATOHIŠTOLOŠKIH PROMJENA OD  
KARCINOMA PROSTATE**

**Diplomski rad**

**Osijek, 2019.**

Rad je ostvaren u Kliničkom zavodu za patologiju i sudsku medicinu KBC-a Osijek.

Mentor rada: prof. dr. sc. Milanka Mrčela, specijalist patologije.

Rad ima 28 listova, 12 tablica i 4 slike.

## **Predgovor**

Zahvaljujem svojoj mentorici, prof. dr. sc. Milanki Mrčela, dr. med., na uloženom trudu, savjetima i stručnom vodstvu te njezinoj dostupnosti i strpljenju tijekom izrade ovog diplomskog rada.

Posebno hvala mojoj obitelji i prijateljima na bezuvjetnoj podršci i razumijevanju.

## SADRŽAJ

1. UVOD.....	1
1.1. Anatomija i histologija prostate.....	1
1.2. Imunohistokemija (IHC) .....	1
1.2.1. Imunohistokemija prostate .....	2
1.3. Hiperplazija bazalnih stanica (HBS) .....	3
1.4. Prostatična intraepitelna neoplazija (PIN).....	3
1.5. Atipična proliferacija malih acinusa (ASAP).....	4
1.6. Karcinom prostate .....	4
2. CILJEVI RADA .....	7
3. MATERIJALI I METODE.....	8
3.1. Ustroj studije .....	8
3.2. Materijali .....	8
3.3. Metode.....	8
3.3.1. Histološke metode.....	8
3.3.2. Priprema za imunohistokemijsku analizu .....	9
3.3.3. Imunohistokemijska analiza.....	9
3.3.4. Ekspresija i intenzitet ekspresije imunohistokemijskih biljega .....	10
3.4. Statističke metode.....	10
4. REZULTATI .....	11
5. RASPRAVA.....	19
6. ZAKLJUČCI:.....	21
7. SAŽETAK .....	22
8. SUMMARY.....	23
9. LITERATURA .....	25
10. ŽIVOTOPIS .....	28

## **POPIS KRATICA (abecednim redom)**

**ABC** - engl. *Avidin-biotin conjugate*

**AMACR** - engl. *Alpha-methyl-acyl-CoA racemase*

**ASAP** - engl. *Atypical Small Acinar Proliferation*

**CKHMW** - engl. *High molecular weight cytokeratin*

**c-myc** - engl. *MYC proto-oncogene*

**HBS** - Hiperplazija bazalnih stanica

**HE** - Hemalaun eozin

**IHC** - engl. *Immunohistochemistry*

**p63** - Protein p63

**PIN** - Prostatična intraepitelna neoplazija

## 1. UVOD

### 1.1. Anatomija i histologija prostate

Prostata (grč. prostátēs) ili predstojna žlijezda, složena je egzokrina žlijezda koja čini dio muškog reproduktivnog sustava. Veličine je kestena ili oraha te je stoga u narodu poznata i kao kestenjača. U zdjelici se nalazi nisko, između rektuma i mokraćnog mjehura. Vršak prostate usmjeren je prema međici, a baza je vezana za vrat mokraćnog mjehura. Sa stražnje je strane prostata u tijesnom odnosu s rektumom. Ona je skup od 30 do 50 razgranjenih tubuloalveolarnih žlijezda, čiji se odvodni kanali otvaraju u dio mokraćne cijevi, koji prolazi kroz prostatu. Taj se dio mokraćne cijevi naziva prostatički dio uretre (1, 2, 3). Tubuloalveolarne žlijezde prostate izgrađene su od kubičnog ili višerednog cilindričnog epitela. Žljezdani dijelovi okruženi su obilnom fibromuskularnom stromom, dok je sama prostata obavijena fibroelastičnom, vezivnom čahuricom, koja je bogata mišićnim stanicama. Od čahure polaze pregrade koje prodiru u prostatu dijeleći ju u režnjeve, nejasno odijeljene u odraslih muškaraca. Žljezdani dijelovi prostate proizvode bjelkast, blago lužnati prostatički sekret, koji je dio sjemene tekućine, stvorene dijelom u testisima, a dijelom u sjemenim mjehurićima, dvjema žlijezdama koje se nalaze uz prostatu. Prostatički sekret, zajedno sa sekretom sjemenih mjehurića, štiti, prehranjuje i pomaže u transportu spermija do ženske jajne stanice. Prostata sadržava tri jasne zone: središnju, perifernu i prijelaznu. Središnja (centralna) zona zauzima oko 25 % žlijezde i kroz nju prolazi ejakulacijski vod. Centralna zona najčešće je zahvaćena upalnim procesom, prostatitisom. Periferna zona čini 70 % volumena prostate i glavno je mjesto nastanka karcinoma, tj. u njoj nastaje najveći postotak karcinoma prostate. Prijelazna zona je mjesto odakle potječe većina benignih hiperplazija prostate, zbog čega ova zona ima medicinsko značenje. Pored benignih hiperplazija, u ovoj zoni nastaje i oko 25 % svih adenokarcinoma (1, 2).

### 1.2. Imunohistokemija (IHC)

IHC metoda je koja se koristi za detekciju specifičnih antigena u tkivu, a temelji se na principu vezanja i prepoznavanja protutijela i ciljnog antigena. Ukoliko se radi o prepoznavanju antigena na ili u stanici, tada govorimo o imunocitokemiji. Imunohistokemija je postala vrlo snažno dijagnostičko sredstvo koje omogućava dobivanje važnih dijagnostičkih, prediktivnih i prognostičkih informacija, koje su neophodne za klasificiranje i



diferenciranje pojedinih bolesti. Osim u dijagnostičke, ova metoda može se koristiti i u znanstveno-istraživačke svrhe zbog boljeg razumijevanja ekspresije i lokalizacije određenih antigena u stanicama ili tkivima (12, 13). Kao i sve druge, ova metoda se razvijala, mijenjala i poboljšavala tijekom godina, zbog čega je ušla u rutinsku dijagnostiku kao pomoć u rješavanju diferencijalno dijagnostičkih problema.

### 1.2.1. Imunohistokemija prostate

Neki su od najznačajnijih imunohistokemijskih biljega za prostatu citokeratin visoke molekularne mase (CK HMW, CK 34 $\beta$ E12), p63, alpha-methyl-acyl-CoA racemase (AMACR) i c-myc. Uporabom ovih biljega, dijagnostika patoloških promjena prostate, kao što su PIN, ASAP, HBS i adenokarcinom prostate, postala je znatno lakša, posebno kada se radi o postavljanju diferencijalne dijagnoze navedenih promjena. Citoplazmatsko protutijelo CK HMW (CK 34 $\beta$ E12) prepoznaje citokeratine 1, 5, 10 i 14 te se eksprimira u bazalnim stanicama. Vrlo je dobar biljeg za razlikovanje benignih od malignih prostatičnih promjena, jer se zbog odsustva bazalnih stanica u adenokarcinomu prostate neće ekspimirati, dok će u PIN-u i HBS-u pokazati ekspresiju. Može se koristiti zasebno ili u koktelu s protutijelima p63 i AMACR (12, 14). Biljeg p63 član je porodice gena p53. Ovaj biljeg svoju imunoreaktivnost postiže u jezgri stanica, a eksprimira se u mioepitelnim ili bazalnim stanicama. Ekspresija ovog biljega u prostati ograničena je na bazalne stanice, a odsutna je u neuroendokrinim i sekretornim stanicama. Dijagnostički, ovaj biljeg, kao i CK HMW, koristi se za razlikovanje benignih od malignih promjena prostate, uz malu prednost biljega p63 zbog njegovog položaja u jezgri, što pridonosi lakšoj identifikaciji biljega u odnosu na citoplazmatski biljeg CK HMW (12, 15). AMACR je mitohondrijski enzim koji ima ključnu ulogu u peroksisomalnoj beta oksidaciji zasićenih masnih kiselina. Eksprimira se u stanicama s malignim transformacijama te se prekomjerno eksprimira u stanicama karcinoma prostate i ASAP-a u odnosu na normalnu prostatu, iz čega je vidljiva i njegova dijagnostička korist. Također, ovaj marker svoju ekspresiju pokazuje i u PIN-u visokog stupnja, zbog čega se preporučuje njegova upotreba u koktelu s biljezima bazalnih stanica, kao što su CK HMW i p63 (12). Myc obitelj regulatornih gena i protoonkogeni sastoji se od gena c-myc, l-myc i m-myc. Gen c-myc ima ključnu ulogu u pokretanju tumorigeneze adenokarcinoma prostate, tako što promovira onkogeni signalizaciju i potiče stanični rast (16). To je proliferacijski biljeg koji se nalazi u jezgrama stanica i prekomjerno se eksprimira na mjestima pojačane

proliferacije, kao npr. u adenokarcinomu prostate. Isto tako, ovaj biljeg pojačanu ekspresiju može pokazivati i u PIN-u i ASAP-u.

### 1.3. Hiperplazija bazalnih stanica (HBS)

HBS, rijetka je, benigna lezija, koja se često krivo dijagnosticira kao karcinom prostate. Tri su uzorka benigne HBS: tipična HBS, atipična HBS i adenom bazalnih stanica. Kod HBS dolazi do proliferacije dviju ili više bazalnih stanica na periferiji prostatičnih acinusa. Katkad se vide mala gnijezda stanica okruženih komprimiranom stromom. Gnijezda mogu biti solidna ili cistično proširena. HBS često uključuje samo dio acinusa, i ponekad prodire u lumen, zadržavajući ležeći sekretorni stanični sloj. Bazalne stanice u HBS su uvećane, okrugle ili ovalne, sa velikom, ovalnom i blijedom jezgrom, te umjerenom količinom citoplazme. Slabije su diferencirane, bogate keratinom te čine manje od 10 % epitelnih stanica. Uz HBS često se pronalazi i kronična upala. Atipična HBS razlikuje se od obične HBS po prisutnosti velikih istaknutih nukleola, koji su okrugli do ovalni i slabo eozinofilni. U većini se slučajeva također pojavljuje i kronična upala. Adenom bazalnih stanica sastoji se od jednog ili više krupnih okruglih, obično solitarnih ograničenih nodula acinusa s hiperplazijom bazalnih stanica u osnovi nodularne hiperplazije. Noduli sadrže ravnomjerno raspoređene agregate bazalnih stanica koje tvore cistično dilatirane acinuse ili mala solidna gnijezda. Na periferiji se može vidjeti stroma koja je normalna ili malo veće gustoće, te može biti bazofilna. Bazalne stanice kod adenoma bazalnih stanica imaju veliku jezgru i oskudu citoplazmu, dok su nukleoli većinom neprimjetni (4, 5, 6).

### 1.4. Prostatična intraepitelna neoplazija (PIN)

PIN je premaligna i reverzibilna promjena koja ispunjava sve uvjete za karcinom in situ. PIN se prema klasifikaciji može podijeliti na PIN niskoga gradusa i PIN visokoga gradusa. Prema prijašnjoj klasifikaciji, PIN je stupnjevan od 1 do 3, pa tako PIN 1 pripada PIN-u niskog gradusa, a PIN 2 i 3 PIN-u visokog gradusa. U kliničkoj praksi upotreba naziva PIN podrazumijeva PIN visokog gradusa, jer je u velikom postotku (80 %) udružen s invanzivnim karcinomom prostate, dok PIN niskog gradusa ne predstavlja prekancerozu, već danas predstavlja povijesni podatak koji se više ne upotrebljava (8). Morfološki, PIN karakterizira intraluminalna proliferacija epitelnih stanica koje pokazuju tešku displaziju i koja može biti

jednaka kao i u karcinomu. Građen je od benignih prostatičkih duktusa i acinusa obloženih citološki atipičnim stanicama. Promjene jezgra najznačajnija su obilježja PIN-a. Bazalni sloj stanica kod PIN-a održan je u potpunosti ili fragmentiran, dok kod karcinoma nedostaje. Jezgre su povećane te hiperkromatske, imaju nazubljenu membranu i nejednako raspoređen kromatin (5, 7). Transformacija od PIN-a do karcinoma prostate vjerojatno traje godinama te je promjenjiva, zato se PIN transrektalnom biopsijom prostate može naći i u mlađih muškaraca. Incidencija PIN-a u biopsijama prostate raste s dobi bolesnika i varira od 4 do 16 %. Rasna i geografska pripadnost, uz dob, također utječu na pojavnost PIN-a te je tako PIN zastupljeniji u crnaca (posebno američkih), u odnosu na bijelce i Azijate. Prilikom ponovljenih biopsija PIN-a, karcinom se dijagnosticira u 30 do 100 % slučajeva (7).

#### 1.5. Atipična proliferacija malih acinusa (ASAP)

ASAP je naziv za prekancerozu koja ima patomorfološke komponente koje upućuju na karcinom prostate, ali ipak nedovoljno u smislu arhitekture i citološke atipije, kao što je nukleolomegalija, kako bi se mogla postaviti definitivna dijagnoza karcinoma. Histološki, ASAP se sastoji od malih žarišta atipičnih žlijezda suspektnih na karcinom. Prisutnost ASAP-a apsolutna je indikacija za ponavljanje biopsije prostate, zbog povezanosti ASAP-a s karcinomom prostate. Naime, nakon dijagnoze ASAP-a u bioptatu prostate, na ponovljenoj biopsiji u prosjeku se dijagnosticira 40,2 % karcinoma prostate (9).

#### 1.6. Karcinom prostate

Karcinom prostate zbog svoje je učestalosti postao javnozdravstveni problem u cijelom svijetu, posebice u razvijenim zemljama, čija je populacija sve starija, usporedivo s Hrvatskom. Incidencija mu raste sa starenjem, najčešće je pojavnosti iza sedamdesete, a rijetko se pojavljuje prije četrdesete godine života. Karcinom prostate drugo je po redu najčešće sijelo karcinoma u svijetu, odmah iza karcinoma pluća, dok je isti u Hrvatskoj prvo najčešće sijelo raka, govoreći o podacima za muški spol. Promatrajući podatke za oba spola zajedno, karcinom prostate na drugom je mjestu najčešćih sijela karcinoma diljem svijeta, dok prvo mjesto zauzima karcinom dojke (24, 25). Uz već spomenutu dob, kao ostali rizični čimbenici za nastanak karcinoma prostate izdvajaju se rasa i etnička pripadnost (bolest je češća u crnaca), obiteljsko naslijeđe (što se bolest ranije pojavi u bliskih članova obitelji, rizik

se povećava), hormoni (androgeni), prehrana i okruženje (10, 11). Većina karcinoma prostate (70 do 75 %) nastaje u perifernoj zoni prostate, u prijelaznoj zoni nalazi se 15 do 20 % tumora, dok se samo oko 10 % tumora nalazi u centralnoj zoni. S obzirom na njegovo biološko ponašanje, karcinom prostate dijelimo na indolentni (latentni), koji se najčešće pojavljuje u starijoj životnoj dobi i ima mali rizik progresije te klinički značajni, koji je češći u mlađih ljudi i ima veliki rizik progresije. Makroskopski, vrlo je teško prepoznati karcinom prostate, posebno ako je riječ o vrlo malom karcinomu, te jasno odrediti njegove granice. 90 do 95 % svih primarnih karcinoma prostate čini acinarni ili uobičajeni adenokarcinom prostate (10). Mikroskopski izgled adenokarcinoma prostate može se protezati od dobro do slabo diferenciranih karcinoma. Glavni arhitekturni kriteriji za mikroskopsku dijagnozu karcinoma su infiltrativni rast i odsutnost bazalnih stanica, dok je glavni citološki kriterij prisutnost makro nukleola (veći od 1  $\mu\text{m}$ ) u jezgri tumorskih stanica. Za određivanje stupnja diferenciranosti (gradusa) karcinoma upotrebljava se Gleason gradus odnosno zbroj. Gleasonov sustav određivanja diferenciranosti prvi je put objavljen 1974. godine, a temelji se na arhitekturnim značajkama žlijezda karcinoma prostate. Prema Gleasonu, postoji pet uzoraka, odnosno pet stupnjeva diferenciranosti adenokarcinoma prostate. Gleasonov uzorak 1 označuje najbolje diferencirani, a Gleasonov uzorak 5 najslabije diferencirani karcinom. U svakoj biopsiji prostate treba odrediti Gleasonov uzorak za primarni (najzastupljeniji) i sekundarni (sljedeći po zastupljenosti) histološki oblik karcinoma, jer je prognoza karcinoma prostate kompatibilna sa zbrojem stupnja diferenciranosti dviju najzastupljenijih komponenti karcinoma. Gleasonov se zbroj dobije zbrajanjem vrijednosti uzorka primarne i sekundarne komponente (npr. Gleasonov zbroj  $3 + 4 = 7$ ). Ako tumor ima samo jedan Gleasonov uzorak, Gleasonov zbroj dobije se dupliciranjem uzorka. S obzirom na postojanje pet stupnjeva Gleasonova uzorka, Gleason zbroj može se kretati od 2 do 10, gdje dobro diferencirani karcinomi imaju Gleasonov zbroj 2 do 4, srednje diferencirani 5 do 6, a karcinomi slabe diferenciranosti imaju zbroj od 8 do 10. Karcinomi koji imaju Gleasonov zbroj 7 smatraju se srednje do slabo diferenciranima, a ovisno o prevladavajućoj komponenti, mogu se svrstati u jednu od tih dviju kategorija (10, 11). Karcinom prostate širi se limfogenim putem, najprije u zdjelične limfne čvorove, posebno opturatorne. Od udaljenih metastaza, najčešće daje one na kostima (osteoblastične). Može metastazirati i u pluća, te jetru, pleuru i nadbubrežne žlijezde (8). Glavni dijagnostički postupci u otkrivanju karcinoma prostate su: digitorektalni pregled, određivanje serumskih vrijednosti prostata specifičnog antigena, transrektalni ultrazvuk te biopsija prostate pod kontrolom ultrazvuka. Uz navedene, mogu se koristiti još i magnetna

rezonancija i kompjutorizirana tomografija. Definitivna se dijagnoza postavlja na temelju nalaza adenokarcinoma u bioptatu prostate ili operativnom materijalu (8, 10, 11).

## 2. CILJEVI RADA

Ciljevi ovog rada su:

1. Ispitati ekspresiju i intenzitet ekspresije imunohistokemijskog biljega citokeratina visoke molekularne mase (CK HMW) u uzorcima prostate s nalazom hiperplazije bazalnih stanica (HBS) i prostatične intraepitelne neoplazije (PIN) u odnosu na intenzitet ekspresije okolnog normalnog tkiva prostate, te utvrditi postoji li razlika u intenzitetu ekspresije citokeratina visoke molekularne mase između ovih entiteta.
2. Ispitati ekspresiju i intenzitet ekspresije imunohistokemijskog biljega p63 u uzorcima prostate s nalazom hiperplazije bazalnih stanica (HBS) i prostatične intraepitelne neoplazije (PIN) u odnosu na intenzitet ekspresije okolnog normalnog tkiva prostate, te utvrditi postoji li razlika u intenzitetu ekspresije p63 između ovih entiteta.

### 3. MATERIJALI I METODE

#### 3.1. Ustroj studije

Ovo istraživanje ustrojeno je kao presječna studija, s povijesnim podacima.

#### 3.2. Materijali

Materijal su uzorci tkiva prostate dobiveni biopsijom prostate, na kojima je provedena dijagnostika i koji su arhivirani u Kliničkom zavodu za patologiju i sudsku medicinu KBC-a Osijek, u razdoblju od 1. siječnja 2018. do 31. prosinca 2018. godine, a imaju dijagnosticirane promjene PIN-a, ASAP-a, HBS-a te adenokarcinoma prostate.

#### 3.3. Metode

Iz arhive Kliničkog zavoda za patologiju i sudsku medicinu KBC-a Osijek prikupljeni su podatci o patohistološkim nalazima bolesnika s dijagnosticiranim promjenama karcinoma prostate, PIN-a, ASAP-a te HBS-a u razdoblju od 1. siječnja 2018. do 31. prosinca 2018. godine. Izolirani su svi uzorci koji sadrže prethodno navedene patološke promjene a na kojima je provedena imunohistokemija, odnosno koji su obojani imunohistokemijskim metodama. Uzorci su prethodno obrađeni standardnim histokemijskim postupkom i bojani hemalaun-eozinom (HE) te imunohistokemijskim metodama s biljezima CK HMW (CK 34βE12), p63, AMACR i c-myc.

##### 3.3.1. Histološke metode

Uzorci tkiva prostate s patološkim promjenama koje su analizirane u ovom istraživanju fiksirani su formalinom i potom uklopljeni u parafinu. Nakon toga, rezovi tkiva prostate deparafinizirani su i rehidrirani te obojani standardnim histološkim bojanjem hemalaun eozin (HE), koje se izvodi na sustavu za automatizirano bojanje Tissue-Tek Prisma/Film (Sakura Finetek) (17).

### 3.3.2. Priprema za imunohistokemijsku analizu

Prije samog izvođenja imunohistokemijske analize, uzorke treba pripremiti za istu. Rez tkiva debljine 3 do 5 mikrometara, fiksiran u formalinu i uklopljen u parafinu, stavlja se na silinizirano stakalce te se nakon toga suši u termostatu na 70 °C. Proces sušenja u termostatu ne smije trajati duže od 24 sata niti kraće od 2 sata. Nakon sušenja, rez tkiva se rehidrira i deparafinizira. Ponekad, nakon deparafinizacije, treba provesti postupak razotkrivanja antigena, kako bi se na fiksiranom tkivu omogućila reakcija protutijela i antigena. Uređaj za automatsko bojenje Ventana BenchMark ULTRA, Roche Diagnostics, koji je korišten za izvođenje imunohistokemijske metode, postupak razotkrivanja antigena izvodi automatski (18).

### 3.3.3. Imunohistokemijska analiza

Avidin-biotin kompleks metoda (ABC) indirektna je i jedna od najčešće korištenih metoda imunohistokemije današnjice. Avidin, koji je veliki glikoprotein, može biti obilježen fluoresceinom ili peroksidazom i na njegova četiri vezna mjesta jako se velikim afinitetom veže biotin, vitamin male molekularne mase. Na sam biotin mogu se vezati različite molekule, kao i protutijela. U ovoj metodi, na primarno protutijelo koje je vezano na antigen, veže se biotinom obilježeno sekundarno protutijelo na koje je vezan ABC (19). Upravo ova imunohistokemijska metoda korištena je za bojenje uzoraka. Bojenje uzoraka provedeno je na uređaju Ventana BenchMark ULTRA, Roche Diagnostics (18). Ispitivani tumorski biljezi su CK HMW, p63, AMACR i c-myc, a primarna protutijela koja su korištena na ove biljege su monoklonoalno mišje protiv 34βE12 (14), monoklonoalno mišje protiv p63 (20), monoklonoalno zečje protiv p504s (22) i monoklonoalno zečje protiv c-myc. Proizvođač protutijela je Ventana Medical Systems, Inc. Za detekciju primarnih mišjih ili zečjih protutijela korišten je ultra View Universal DAB detekcijski kit koji detektira protutijela u tkivu fiksiranom u formalinu i uklopljenom u parafinu (23).



### 3.3.4. Ekspresija i intenzitet ekspresije imunohistokemijskih biljega

Uzorci tkiva prostate s dijagnosticiranim promjenama adenokarcinoma prostate, PIN-a, ASAP-a i hiperplazije bazalnih stanica, analizirani su svjetlosnim mikroskopom Leica DMS s ciljem utvrđivanja ekspresije i intenziteta ekspresije imunohistokemijskih biljega CK HMW, p63, AMACR i c-myc u ispitivanim patološkim promjenama. Imunohistokemijske metode provedene su na svim izoliranim uzorcima. Ekspresija ovih biljega odredila se kao prisustvo ili odsustvo imunohistokemijskih bojenja, a intenzitet ekspresije, ovisno o postojanju iste, kao stupanj semikvantitativno procjenjenog bojenja i izražen je broječanim vrijednostima od 1 do 3 kako slijedi: 1 - slab intenzitet ekspresije; 2 - umjeren intenzitet ekspresije; 3 - jak intenzitet ekspresije.

### 3.4. Statističke metode

Kategorijski podatci predstavljeni su apsolutnim i relativnim frekvencijama. Razlike kategorijskih varijabli testirane su Hi-kvadrat testom, a po potrebi Fisherovim egzaktnim testom. Razina značajnosti postavljena je na  $\alpha = 0,05$ . Za statističku analizu korišten je statistički program MedCalc Statistical Software version 18.11.3 (MedCalc Software bvba, Ostend, Belgium; <https://www.medcalc.org>; 2019).

#### 4. REZULTATI

Iz arhive Kliničkog zavoda za patologiju i sudsku medicinu KBC-a Osijek utvrđeno je ukupno 278 pacijenata s različitim patološkim promjenama prostate u razdoblju od 1. siječnja 2018. do 31. prosinca 2018. godine. Nasumičnim odabirom odabran je 101 pacijent s patološkim promjenama od interesa, a to su PIN, HBS, ASAP i adenokarcinom prostate, od kojih neki imaju više od jedne nabrojane promjene. Od ukupnog broja ispitanika uzetih za istraživanje, 99 (98,0 %) njih ima PIN, 41 (40,6 %) ima HBS, ASAP ima 31 (30,7 %) te adenokarcinom prostate ima 60 (59,4 %) ispitanika (Tablica 1.).

Tablica 1. Udio pojedinih patoloških promjena

	Broj (%) ispitanika
Prostatična intraepitelna neoplazija	99 (98,0)
Hiperplazija bazalnih stanica	41 (40,6)
Atipična proliferacija malih acinusa	31 (30,7)
Adenokarcinom prostate	60 (59,4)

Od ukupnog broja nasumično odabranih ispitanika sa dijagnosticiranim adenokarcinomom prostate, najviše je bilo karcinoma koji pripadaju grupi gradusa 2 (23,3 %) (Tablica 2.).

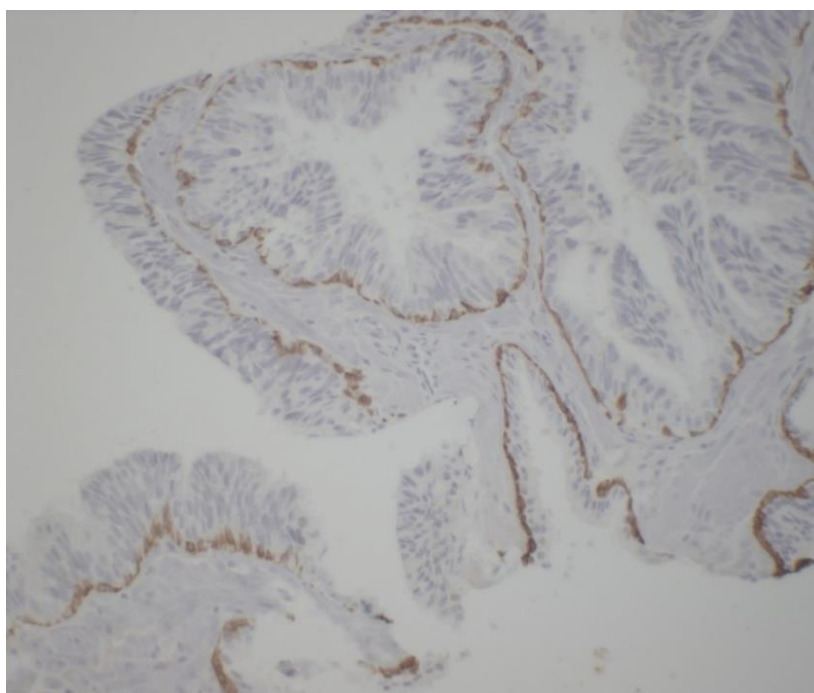
Tablica 2. Udio pojedinih histoloških gradusa

		Broj (%) ispitanika
HISTOLOŠKI GRADUS	Grupa gradusa 1	12 (20,0)
	Grupa gradusa 2	14 (23,3)
	Grupa gradusa 3	12 (20,0)
	Grupa gradusa 4	11 (18,3)
	Grupa gradusa 5	11 (18,3)

Pogledaju li se pokazatelji za CK HMW, može se uočiti kako je 57 (57,6 %) ispitanika sa PIN-om imalo jak intenzitet ekspresije biljega CK HMW, a samo kod jednog ispitanika sa HBS-om intenzitet ekspresije ovog biljega ocijenjen je kao slab (Tablica 3.).

Tablica 3. Postotni udjeli za biljeg citokeratin visoke molekularne mase (CK HMW)

	Broj (%) ispitanika			
	Intenzitet ekspresije	Prostatična intraepitelna neoplazija	Normalno tkivo	Hiperplazija bazalnih stanica
Citokeratin visoke molekularne mase	1	4 (4,0)	0 (0,0)	1 (2,4)
	2	38 (38,4)	22 (21,8)	4 (9,8)
	3	57 (57,6)	79 (78,2)	36 (87,8)
	Ukupno	99 (100,0)	101 (100,0)	41 (100,0)



Slika 1. Imunohistokemijska ekspresija biljega CK HMW u PIN-u (200 x). (Izvor: Zavod za patologiju i sudsku medicinu KBC-a Osijek, arhivski materijal).

Usporedili smo intenzitet ekspresije CK HMW u uzorku prostate s nalazom PIN-a i i intenzitet ekspresije normalnog tkiva prostate. Uočena je statistički značajna razlika u intenzitetu ekspresije između ova dva entiteta (Fisherov egzaktni test,  $P < 0,001$ ) (Tablica 4.).

Tablica 4. Intenzitet ekspresije biljega citokeratina visoke molekularne mase (CK HMW) u uzorku prostate s nalazom prostatične intraepitelne neoplazije (PIN) s obzirom na intenzitet ekspresije normalnog tkiva

		Normalno tkivo		P*
		Broj (%) ispitanika		
		2	3	
Prostatična intraepitelna neoplazija	1	4 (19,1)	0 (0,0)	< 0,001
	2	17 (80,9)	21 (26,9)	
	3	0 (0,0)	57 (73,1)	
Ukupno		21 (100,0)	78 (100,0)	

\*Fisherov egzaktni test

Usporedili smo intenzitet ekspresije CK HMW u uzorku prostate s nalazom HBS-a i i intenzitet ekspresije normalnog tkiva prostate. Uočena je statistički značajna razlika u intenzitetu ekspresije između ova dva entiteta (Fisherov egzaktni test,  $P = 0,003$ ) (Tablica 5.).

Tablica 5. Intenzitet ekspresije biljega citokeratina visoke molekularne mase (CK HMW) u uzorku prostate s nalazom hiperplazije bazalnih stanica (HBS) s obzirom na intenzitet ekspresije normalnog tkiva

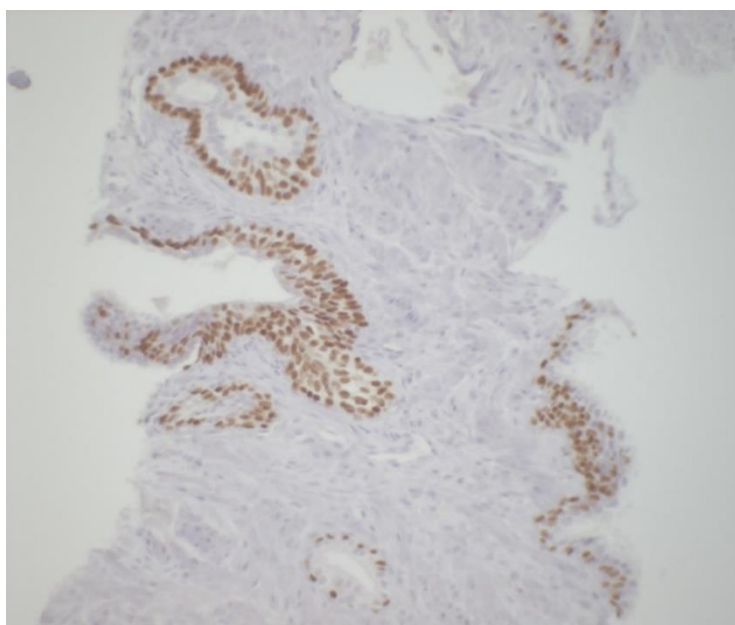
		Normalno tkivo		P*
		Broj (%) ispitanika		
		2	3	
Hiperplazija bazalnih stanica	1	1 (12,5)	0 (0,00)	= 0,003
	2	3 (37,5)	1 (3,0)	
	3	4 (50,0)	32 (97,0)	
Ukupno		8 (100,0)	33 (100,0)	

\*Fisherov egzaktni test

Pogledaju li se pokazatelji za p63, može se uočiti kako je 79 (80,6 %) ispitanika sa PIN-om imalo jak intenzitet ekspresije biljega p63, u 15 (15,0 %) ispitanika tkivo normalne prostate pokazalo je umjeren intenzitet ekspresije, a kod niti jednog ispitanika s HBS-om nije ocijenjen slab intenzitet ekspresije ovog biljega (Tablica 6.). Treba napomenuti da biljeg p63 nije rađen kod jednog ispitanika.

Tablica 6. Postotni udjeli za biljeg p63

	Broj (%) ispitanika			
	Intenzitet ekspresije	Prostatična intraepitelna neoplazija	Normalno tkivo	Hiperplazija bazalnih stanica
p63	1	4 (4,1)	4 (4,0)	0 (0,0)
	2	15 (15,3)	15 (15,0)	6 (14,6)
	3	79 (80,6)	81 (81,0)	35 (85,4)
	Ukupno	98 (100,0)	100 (100,0)	41 (100,0)



Slika 2. Imunohistokemijska ekspresija biljega p63 u HBS-u (200 x). (Izvor: Zavod za patologiju i sudsku medicinu KBC-a Osijek, arhivski materijal).

Usporedili smo intenzitet ekspresije p63 u uzorku prostate s nalazom PIN-a i intenzitet ekspresije normalnog tkiva prostate. Uočena je statistički značajna razlika u intenzitetu ekspresije između ova dva entiteta (Fisherov egzaktni test,  $P < 0,001$ ) (Tablica 7.).

Tablica 7. Intenzitet ekspresije biljega p63 u uzorku prostate s nalazom prostatične intraepitelne neoplazije (PIN) s obzirom na intenzitet ekspresije normalnog tkiva

		Normalno tkivo			P*
		Broj (%) ispitanika			
		1	2	3	
Prostatična intraepitelna neoplazija	1	3 (100,0)	0 (0,0)	1 (1,2)	< 0,001
	2	0 (0,0)	13 (92,9)	2 (2,5)	
	3	0 (0,0)	1 (7,1)	78 (96,3)	
Ukupno		3 (100,0)	14 (100,0)	81 (100,0)	

\*Fisherov egzaktni test

Usporedili smo intenzitet ekspresije p63 u uzorku prostate s nalazom HBS-a i intenzitet ekspresije normalnog tkiva prostate. Uočena je statistički značajna razlika u intenzitetu ekspresije između ova dva entiteta (Fisherov egzaktni test,  $P < 0,001$ ) (Tablica 8.).

Tablica 8. Intenzitet ekspresije biljega p63 u uzorku prostate s nalazom hiperplazije bazalnih stanica (HBS) s obzirom na intenzitet ekspresije normalnog tkiva

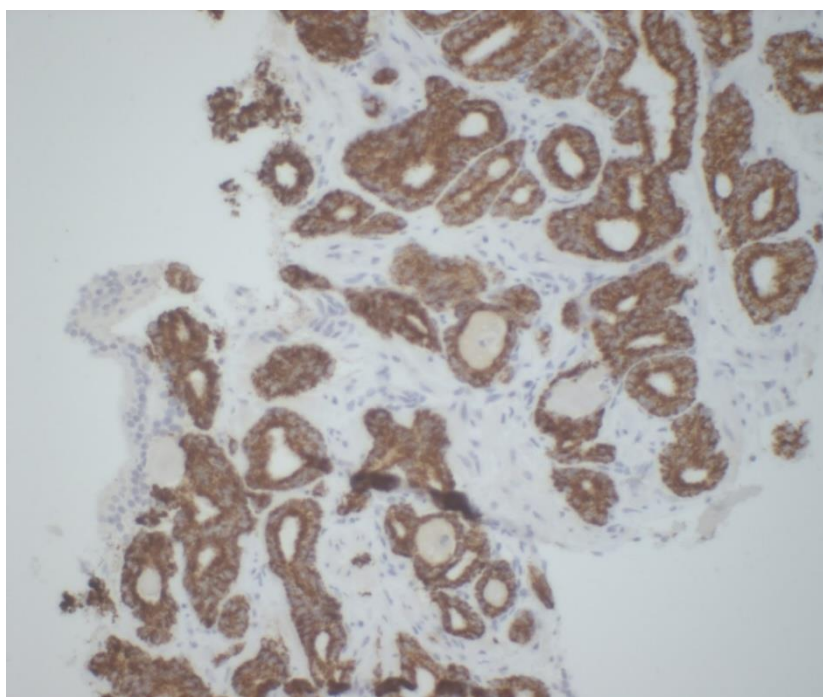
		Normalno tkivo		p*
		Broj (%) ispitanika		
		2	3	
Hiperplazija bazalnih stanica	2	5 (83,3)	1 (2,9)	< 0,001
	3	1 (16,7)	34 (97,1)	
Ukupno		6 (100,0)	35 (100,0)	

\*Fisherov egzaktni test

Pogledaju li se pokazatelji za AMACR, može se uočiti kako je 40 (41,2 %) ispitanika s PIN-om imalo umjeren intenzitet ekspresije biljega AMACR, u 11 (35,5 %) ispitanika ASAP je pokazao slab intenzitet ekspresije, a kod 37 (61,7 %) ispitanika s adenokarcinomom intenzitet ekspresije AMACR bio je jak (Tablica 9.). Treba napomenuti da kod 2 ispitanika koji imaju PIN, biljeg AMACR nije pokazao ekspresiju te stoga ni intenzitet ekspresije.

Tablica 9. Postotni udjeli za biljeg alpha-methyl-acyl-CoA racemase (AMACR)

	Broj (%) ispitanika			
	Intenzitet ekspresije	Prostatična intraepitelna neoplazija	Atipična proliferacija malih acinusa	Adenokarcinom
Alpha-methyl-acyl-CoA racemase	1	34 (35,1)	11 (35,5)	1 (1,6)
	2	40 (41,2)	14 (45,2)	22 (36,7)
	3	23 (23,7)	6 (19,3)	37 (61,7)
	Ukupno	97 (100,0)	31 (100,0)	60 (100,0)



Slika 3. Imunohistokemijska ekspresija biljega AMACR u adenokarcinomu prostate (200 x). (Izvor: Zavod za patologiju i sudsku medicinu KBC-a Osijek, arhivski materijal).

Tablica 10. Udio intenziteta ekspresije biljega alpha-methyl-acyl-CoA racemase (AMACR) u adenokarcinomu u odnosu na intenzitet ekspresije prostatične intraepitelne neoplazije (PIN)

		Prostatična intraepitelna neoplazija			
		Broj (%) ispitanika			
		1	2	3	
Adenokarcinom	1	1 (1,7)	0 (0,0)	0 (0,0)	1 (1,7)
	2	13 (22,4)	7 (12,1)	2 (3,4)	22 (37,9)
	3	6 (10,4)	17 (29,3)	12 (20,7)	35 (60,4)
Ukupno		20 (34,5)	24 (41,4)	14 (24,1)	58 (100,0)

Najviše ispitanika, njih 17 (29,3 %), ima jak intenzitet ekspresije biljega AMACR u adenokarcinomu i umjeren u PIN-u, niti jedan bolesnik nema slab intenzitet ekspresije u adenokarcinomu i umjeren u PIN-u (Tablica 10.).

Tablica 11. Udio intenziteta ekspresije biljega alpha-methyl-acyl-CoA racemase (AMACR) u adenokarcinomu u odnosu na intenzitet ekspresije u atipičnoj proliferaciji malih acinusa (ASAP)

		Atipična proliferacija malih acinusa		
		Broj (%) ispitanika		
		2	3	
Adenokarcinom	2	1 (50,0)	1 (50,0)	2 (100,0)
Ukupno		1 (50,0)	1 (50,0)	2 (100,0)

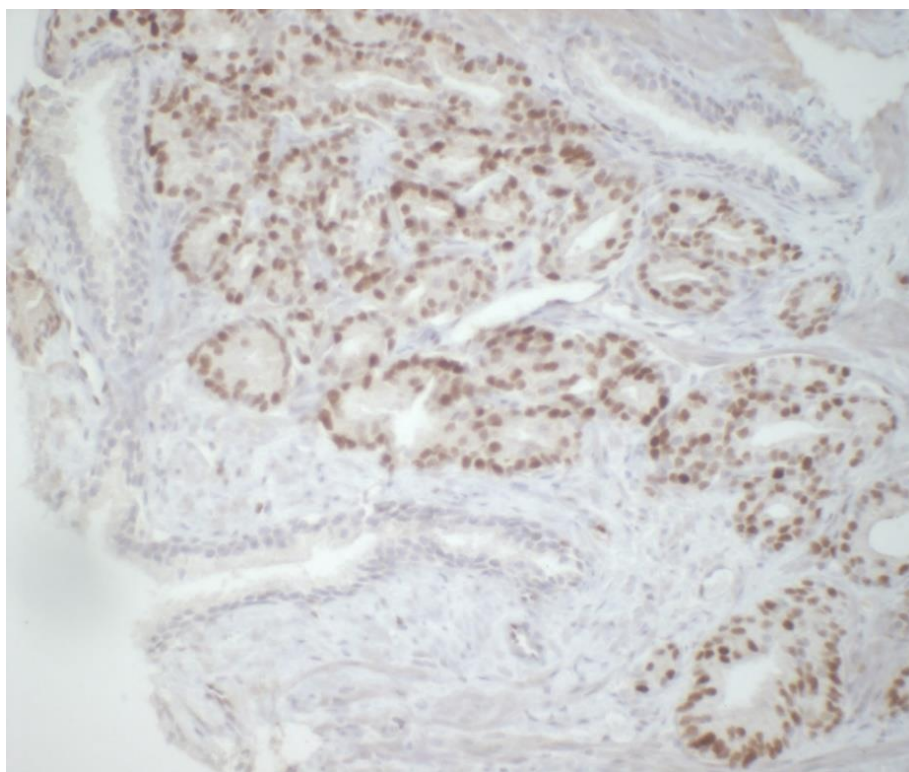
Samo jedan bolesnik ima umjeren intenzitet ekspresije biljega AMACR u adenokarcinomu i umjeren intenzitet ekspresije u ASAP-u, te isto tako samo jedan bolesnik ima umjeren intenzitet ekspresije ovog biljega u adenokarcinomu i jak intenzitet ekspresije u ASAP-u (Tablica 11.).



Pogledaju li se pokazatelji za c-myc, može se uočiti kako je 20 (29,4 %) ispitanika s PIN-om imalo slab intenzitet ekspresije biljega c-myc, u 12 (66,7 %) ispitanika ASAP je pokazao umjeren intenzitet ekspresije, a kod 20 (43,5 %) ispitanika s adenokarcinomom intenzitet ekspresije c-myc bio je jak (Tablica 12.). Treba napomenuti da biljeg c-myc nije rađen kod 31 (30,7 %) ispitanika.

Tablica 12. Postotni udjeli za biljeg c-myc

	Broj (%) ispitanika			
	Intenzitet ekspresije	Prostatična intraepitelna neoplazija	Atipična proliferacija malih acinusa	Adenokarcinom
c-myc	1	20 (29,4)	2 (11,1)	4 (8,7)
	2	32 (47,1)	12 (66,7)	22 (47,8)
	3	16 (23,5)	4 (22,2)	20 (43,5)
	Ukupno	68 (100,0)	18 (100,0)	46 (100,0)



Slika 4. Imunohistokemijska ekspresija biljega c-myc u adenokarcinomu prosate (200 x). (Izvor: Zavod za patologiju i sudsku medicinu KBC-a Osijek, arhivski materijal).

## 5. RASPRAVA

U provedenom istraživanju popisani su svi uzorci patoloških promjena prostate pohranjeni u arhiviranim podacima iz Zavoda za patologiju i sudsku medicinu KBC-a Osijek u jednogodišnjem razdoblju, točnije, od 1. siječnja 2018. do 31. prosinca 2018. godine. Od ukupno 278 ispitanika, nasumičnim odabirom odabran je 101 ispitanik s prostatičnim interesnim promjenama koje čine adenokarcinom prostate, PIN, HBS i ASAP, uz napomenu da neki ispitanici imaju dijagnosticirano više od jedne opisane patološke promjene. Među tim ispitanicima, ukupno je 99 (98,0 %) njih imalo dijagnosticiran PIN, HBS 41 (40,6 %), 31 (30,7 %) ASAP i 60 (59,4 %) ispitanika imalo je dijagnosticiran adenokarcinom prostate. Literatura navodi kako je PIN prostatična promjena koja se dijagnosticira najčešće od svih promjena koje oponašaju adenokarcinom, te da je HBS također učestala promjena, ali u manjem postotku u odnosu na PIN, što se slaže sa rezultatima ovog istraživanja. Također, u literaturi se adenokarcinom navodi češće dijagnosticiranom promjenom od ASAP-a (26, 27). Gleason zbroj koristi se za utvrđivanje stupnja diferenciranosti (gradusa) karcinoma. U istraživanju, ukupno 60 ispitanika imalo je dijagnosticiran adenokarcinom prostate, od kojih je najviše dijagnosticirano onih koji pripadaju histološkoj grupi gradusa 2, njih 14 (23,3 %). Najmanje je bilo dijagnosticirano karcinoma koji pripadaju grupama gradusa 4 i 5, tj. 11 (18,3 %) u svakoj grupi, a karcinoma koji pripadaju grupama gradusa 1 i 3 bilo je također podjednako u objema grupama, 20 (20,0 %). Prema literaturi, karcinomi koji pripadaju histološkoj grupi gradusa 2, najčešće se pronalaze, dok su oni koji pripadaju grupama gradusa 4 i 5 najrjeđe nalaženi, što se slaže s rezultatima ovog istraživanja (28). Danas, imunohistokemija ima ključnu ulogu u diferencijalnoj dijagnozi prethodno nabrojanih prostatičnih promjena te uvelike pomaže patolozima u donošenju iste. Ponekad je vrlo teško razlučiti i zaključiti radi li se o adenokarcinomu prostate ili o PIN-u, HBS-u, ili pak ASAP-u, upravo zbog morfoloških značajki. U ovom istraživanju opisane promjene obojene su biljezima CK HMW, p63, AMACR i c-myc, kako bi se vidjelo koja je njihova dijagnostička korist. Prema literaturi, bazalni biljezi, tj. biljezi CK HMW i p63, imaju veću upotrebu u dijagnostici promjena, gdje postoji sloj bazalnih stanica u odnosu na one u kojima isti ne postoji, dakle, u PIN-u i HBS-u u odnosu na karcinom, dok su AMACR i c-myc biljezi više upotrebljavani za dijagnostiku ASAP-a i adenokarcinoma prostate, što je također već ranije opisano u ovom radu. Za najbolje rezultate, preporučeno je koristiti te biljege u koktelima. Prema literaturi, biljeg AMACR pokazao je ekspresiju u gotovo svim

uzorcima, dok je u ovom istraživanju ekspresije bilo u svim uzorcima tkiva prostate. Također, prema literaturi, kada su korišteni zajedno, biljezi CK HMW i p63 pokazali su ekspresiju u svim uzorcima PIN-a i HBS-a. U ovom su istraživanju ista dva biljega također pokazala ekspresiju u svim uzorcima s navedenim promjenama (29, 30). Literatura za biljeg c-myc navodi kako je on proliferacijski biljeg koji ima ključnu ulogu u tumorogenezi adenokarcinoma prostate. U ovom istraživanju, tumorski biljeg c-myc ekspresiju je pokazao u svim uzorcima tkiva prostate u kojima je biljeg rađen. U provedenom istraživanju uočena je statistički značajna razlika u intenzitetu ekspresije biljega CK HMW između PIN-a i normalnog tkiva prostate, kao i između HBS-a i normalnog tkiva. Sve to statistički je dokazano i za biljeg p63.

## 6. ZAKLJUČCI

Na temelju provedenoga istraživanja i dobivenih rezultata mogu se izvesti sljedeći zaključci:

1. Najviše je dijagnosticirano adenokarcinoma koji pripadaju histološkoj grupi gradusa 2.
2. Uočena je statistički značajna razlika u intezitetu ekspresije biljega CK HMW između PIN-a i normalnog tkiva prostate, te između HBS-a i normalnog tkiva prostate.
3. Uočena je statistički značajna razlika u intezitetu ekspresije biljega p63 između PIN-a i normalnog tkiva prostate, te između HBS-a i normalnog tkiva prostate.

## 7. SAŽETAK

**Cilj istraživanja:** Ciljevi ovog istraživanja bili su ispitati ekspresiju i intenzitet ekspresije imunohistokemijskih biljega CK HMW i p63 u uzorcima prostate s nalazom hiperplazije bazalnih stanica i PIN-a u odnosu na intenzitet ekspresije okolnog normalnog tkiva prostate te utvrditi postoji li razlika u intenzitetu ekspresije ovih biljega između navedenih entiteta. Nadalje, usporediti intenzitet ekspresije imunohistokemijskog biljega AMACR kod PIN-a, ASAP-a i adenokarcinoma prostate te ispitati ekspresiju i intenzitet ekspresije imunohistokemijskog biljega c-myc između uzoraka prostate s nalazom ASAP-a, PIN-a i adenokarcinoma prostate.

**Nacrt studije:** Presječna studija, s povijesnim podacima.

**Materijali i metode:** Materijal su uzorci tkiva prostate arhivirani u Kliničkom zavodu za patologiju i sudsku medicinu KBC-a Osijek, u jednogodišnjem razdoblju, a imaju dijagnosticirane promjene PIN-a, ASAP-a, HBS-a te adenokarcinoma prostate. Uzorci su prethodno obrađeni standardnim histokemijskim postupkom i bojani hemalaun-eozinom (HE) te imunohistokemijskim metodama s biljezima CK HMW, p63, AMACR i c-myc. Svjetlosnim mikroskopom Leica DMS ispitana je ekspresija i intenzitet ekspresije tih biljega.

**Rezultati:** Najviše je dijagnosticirano adenokarcinoma koji pripadaju grupi gradusa 2. Uočena je statistički značajna razlika u intenzitetu ekspresije biljega CK HMW i p63 između PIN-a i normalnog tkiva prostate te između HBS-a i normalnog tkiva prostate. 17 (29,3 %) ispitanika imalo je jak intenzitet ekspresije biljega AMACR u adenokarcinomu, a 20 ispitanika (43,5 %) jak intenzitet ekspresije biljega c-myc u adenokarcinomu.

**Zaključak:** Imunohistokemijske metode provedene su na svim uzorcima, što ukazuje na njihovu veliku pomoć pri donošenju diferencijalne dijagnoze raznih patoloških promjena prostate.

**Ključne riječi:** adenokarcinom; imunohistokemija; intenzitet ekspresije; prostata; tumorski biljezi;

## 8. SUMMARY

**Diagnostic benefit from the use of immunohistochemical methods (CK HMW, p63, AMACR and c-myc) in differentiating benign pathohistological changes from prostate cancer.**

**Research objectives:** The objectives of this study were to investigate the expression and the expression intensity of immunohistochemical markers CK HMW and p63 in prostate samples with the findings of hyperplasia of basal cells and PIN compared to the intensity of expression of prostate surrounding normal tissue, and to determine whether there is a difference in the intensity of expression of these markers between said entities. Then, compare the expression intensity of immunohistochemical markers AMACR with the PIN, ASAP and prostate adenocarcinoma, and examine the expression and the expression intensity of the immunohistochemical marker c-myc between prostate samples with the findings of ASAP, PIN and prostate adenocarcinoma.

**Study design:** A cross-sectional study, with historical data.

**Materials and methods:** The material is prostate tissue samples archived in the Clinical Institute for Pathology and Forensic Medicine of the Clinical Hospital Centre Osijek in a one year period, which have diagnosed changes in PIN, ASAP, HBS, as well as a prostate adenocarcinoma. The samples were previously processed by standard histochemical procedure and dyed with Hematoxylin-Eosin (HE), and immunohistochemical methods with markers CK HMW, p63, AMACR and c-myc. The expression and intensity of expression of these markers were investigated by the Leica DMS light microscope.

**Results:** Most of the adenocarcinoma diagnosed belongs to group grade 2. There was a statistically significant difference in the intensity of expression of markers CK HMW and p63 between PIN and normal prostate tissue, and between HBS and normal prostate tissue. 17 participants (29.3%) had a strong intensity of expression of the marker AMACR in adenocarcinoma, and 20 participants (43.5%) had a strong intensity of expression of the marker c-myc in adenocarcinoma.

**Conclusion:** Immunohistochemical methods were performed on all samples, what indicates its great help in differential diagnosis of various pathological prostatic changes.

**Key words:** adenocarcinoma; immunohistochemistry; intensity of expression; prostate; tumor markers;

**9. LITERATURA**

1. Bradamante Ž, Kostović-Knežević LJ. Osnove histologije. Zagreb: Školska knjiga, d.d.; 2005.
2. Aaron L, Franco OE, Hayward SW. Review of Prostate Anatomy and Embryology and the Etiology of Benign Prostatic Hyperplasia. *Urol Clin North Am*. 2016;43(3):279–288.
3. Kenhub. Prostate gland. Dostupno na adresi: <https://www.kenhub.com/en/library/anatomy/the-prostate-gland>. Datum pristupa: 28.04.2019.
4. Bhat S, Thomas A, Nazar M, Joseph GC, Dhamaraj. Basal cell hyperplasia of prostate-an entity a urologist must know. *Indian J Urol*. 2000;17:61-62.
5. Bostwick DG, Dundore PA. *Biopsy Pathology of the Prostate*. 1.izd. London: Chapman and Hall Medical; 1997.
6. Arista-Nasr J, Martinez-Benitez B, Bornstein-Quevedo L, Aguilar-Ayala E, Aleman-Sanchez CN, Ortiz-Bautista R. Low grade urothelial carcinoma mimicking basal cell hyperplasia and transitional metaplasia in needle prostate biopsy. *Int. braz j urol*. 2016;42( 2 ):247-252.
7. Zhou, M. High-grade prostatic intraepithelial neoplasia, PIN-like carcinoma, ductal carcinoma, and intraductal carcinoma of the prostate. *Mod Pathol*. 2018;31:71-9.
8. Šitum M, Gotovac J. *Urologija*. 2. izd. Zagreb: Medicinska naklada; 2012.
9. Srirangam V, Rai BP, Abroaf A, Agarwal S, Tadtayev S, Foley C, i sur. Atypical Small Acinar Proliferation and High Grade Prostatic Intraepithelial Neoplasia: Should We Be Concerned? An Observational Cohort Study with a Minimum Follow-Up of 3 Years. *Curr Urol*. 2017;10(4):199-205.
10. Šamija M. *Rak prostate-najvarijabilniji zloćudni tumor*. Zagreb: Medicinska naklada; 2010.
11. Ružić B, Knežević M. Karcinom prostate. *Medicus*. 2015;24:45-50.
12. Dabbs DJ. *Diagnostic Immunohistochemistry: theranostic and genomic applications*. 3rd ed. Philadelphia: Churchill Livingstone Elsevier; 2010.
13. ScienceDirect. Immunohistochemistry. Dostupno na adresi: <https://www.sciencedirect.com/topics/medicine-and-dentistry/immunohistochemistry>. Datum pristupa: 01.05.2019.



14. Roche Diagnostics. CONFIRM anti-Keratin (34 $\beta$ E12) Mouse Monoclonal Primary Antibody. Dostupno na adresi: <http://reagent-catalog.roche.com/product/66?type=61>. Datum pristupa: 04.05.2019.
15. Pathology Outlines. Stains p63. Dostupno na adresi: <http://www.pathologyoutlines.com/topic/stainsp63.html>. Datum pristupa: 07.05.2019.
16. Rebello RJ, Pearson RB, Hannan RD, Furic L. Therapeutic Approaches Targeting MYC-Driven Prostate Cancer. *Genes (Basel)*. 2017;8(2):71.
17. Sakura. Tissue-Tek Prisma & Film Automated Slide Stainer & Coverslipper. Dostupno na adresi: <http://www.sakura.eu/Our-products/item/9/Staining-coverslipping/153/Tissue-Tek-Prisma-FilmAutomated-Slide-Stainer-Coverslipper>. Datum pristupa: 11.05.2019.
18. Roche Diagnostics. BenchMark ULTRA IHC/ISH system. Dostupno na adresi: <https://diagnostics.roche.com/us/en/products/systems/benchmark-ultra-system.html>. Datum pristupa: 11.05.2019.
19. Vukoja N, Hančić S, Korać P. Razvoj metoda imunohistokemijskog bojenja i optimizacija protokola za detekciju transkripcijskog faktora BACH2. *J. Appl. Health Sci*. 2017;3(2):235-245.
20. Roche Diagnostics. VENTANA anti-p63 (4A4) Mouse Monoclonal Primary Antibody. Dostupno na adresi: <http://reagent-catalog.roche.com/product/1529?type=1986>. Datum pristupa: 14.05.2019.
21. Roche Diagnostics. anti-p504s (SP116) Rabbit Monoclonal Primary Antibody. Dostupno na adresi: <http://reagent-catalog.roche.com/product/1877?type=2405>. Datum pristupa: 14.05.2019.
22. Roche Diagnostics. anti-c-MYC (Y69) Rabbit Monoclonal Primary Antibody. Dostupno na adresi: <http://reagent-catalog.roche.com/product/1606?type=2071>. Datum pristupa: 16.05.2019.
23. Roche Diagnostics. ultraView Universal DAB Detection Kit. Dostupno na adresi: <http://reagent-catalog.roche.com/product/1414?type=1791>. Datum pristupa: 17.05.2019.
24. International Agency for Research on Cancer. Cancer Today. Dostupno na adresi: <https://gco.iarc.fr/>. Datum pristupa: 28.05.2019.
25. Šekerija M, ur. Incidencija raka u Hrvatskoj 2016., Bilten 41. Zagreb: Hrvatski zavod za javno zdravstvo; 2016.

26. El-Zahraa Salah El-Deen Y, Muhammad EMS, Zaki M, Dyaa Saleem M, Ahmed Mohammed RA. Basal cell hyperplasia (BCH) versus high grade prostatic intraepithelial neoplasia (HGPIN) in tiny prostatic needle biopsies: Unusual diagnostic dilemma. *J Egypt Natl Canc Inst.* 2014;26(1):15-22.
27. Srirangam V, Rai B.P, Abroaf A, Agarwal S, Tadtayev S, Foley C, i sur. Atypical Small Acinar Proliferation and High Grade Prostatic Intraepithelial Neoplasia: Should We Be Concerned? An Observational Cohort Study with a Minimum Follow-Up of 3 Years. *Curr Urol.* 2016;10:199-205.
28. Epstein JI, Zelefsky MJ, Sjoberg DD, Nelson JB, Egevad L, Magi-Galluzzi C, i sur. Contemporary Prostate Cancer Grading System: A Validated Alternative to the Gleason Score. *Eur Urol.* 2016;69(3):428-35.
29. Jiang Z, Li C, Fischer A, Dresser K, Woda BA. Using an AMACR (P504S)/34βE12/p63 Cocktail for the Detection of Small Focal Prostate Carcinoma in Needle Biopsy Specimens. *Am J Clin Pathol.* 2005;123(2):231-236.
30. Browne TJ, Hirsch MS, Brodsky G, Welch WR, Loda MF, Rubin MA. Prospective evaluation of AMACR (P504S) and basal cell markers in the assessment of routine prostate needle biopsy specimens. *Hum Pathol.* 2004;35(12):1462-1468.

## 10. ŽIVOTOPIS

**DARIA MARIĆ**

**Kontakt:**

Mobitel: 097 613 6579

e-mail: dariamaricdm@gmail.com

**Datum i mjesto rođenja:**

14.09.1995., Slavonski Brod

**Adresa:**

Miroslava Krleže 16, Županja

**Obrazovanje:**

- 2002. - 2010. OŠ Ivan Kozarac Županja
- 2010. - 2014. Gimnazija Županja
- 2014. - 2017. Sveučilišni preddiplomski studij medicinsko laboratorijska dijagnostika, Medicinski fakultet Osijek; Sveučilište Josipa Jurja Strossmayera
- 2017. - danas. Sveučilišni diplomski studij medicinsko laboratorijska dijagnostika, Medicinski fakultet Osijek, Sveučilište Josipa Jurja Strossmayera