

Scintigrafija somatostatinskih receptora kao metoda dijagnoze neuroendokrinih tumora

Jović, Nevena

Undergraduate thesis / Završni rad

2019

Degree Grantor / Ustanova koja je dodijelila akademski / stručni stupanj: **Josip Juraj Strossmayer University of Osijek, Faculty of Medicine Osijek / Sveučilište Josipa Jurja Strossmayera u Osijeku, Medicinski fakultet Osijek**

Permanent link / Trajna poveznica: <https://urn.nsk.hr/urn:nbn:hr:152:282879>

Rights / Prava: [In copyright](#)/[Zaštićeno autorskim pravom.](#)

Download date / Datum preuzimanja: **2024-11-13**



Repository / Repozitorij:

[Repository of the Faculty of Medicine Osijek](#)



**SVEUČILIŠTE JOSIPA JURJA STROSSMAYERA U OSIJEKU
MEDICINSKI FAKULTET OSIJEK
PREDDIPLOMSKI SVEUČILIŠNI STUDIJ MEDICINSKO
LABORATORIJSKA DIJAGNOSTIKA**

Nevena Jović

**SCINTIGRAFIJA SOMATOSTATINSKIH
RECEPTORA KAO METODA
DIJAGNOZE NEUROENDOKRINI
TUMORA**

Završni rad

Osijek, 2019.

**SVEUČILIŠTE JOSIPA JURJA STROSSMAYERA U OSIJEKU
MEDICINSKI FAKULTET OSIJEK
PREDDIPLOMSKI SVEUČILIŠNI STUDIJ MEDICINSKO
LABORATORIJSKA DIJAGNOSTIKA**

Nevena Jović

**SCINTIGRAFIJA SOMATOSTATINSKIH
RECEPTORA KAO METODA
DIJAGNOZE NEUROENDOKRINI
TUMORA**

Završni rad

Osijek, 2019.

Rad je ostvaren u KBC-u Osijek.

Mentor rada: Doc. dr. sc. Tomislav Kizivat, dr. med.

Rad ima 25 listova, 3 tablice i 7 slika.

Sadržaj

1. UVOD	1
1.1. Neuroendokrini tumori	1
1.1.1. Tipovi neuroendokrinih tumora i klinička slika	1
1.1.2. Epidemiologija	2
1.2. Dijagnostika	2
1.3. Scintigrafija somatostatinskih receptora	3
1.3.1. Oktreosken	4
1.3.2. Tektrotyd	4
1.4. Druge metode dijagnostike	5
1.4.1. Radiološke metode dijagnostike	5
1.4.2. Tumorski markeri	6
1.5. Liječenje	6
2. CILJ	8
3. ISPITANICI I METODE	9
3.1. Ustroj studije	9
3.2. Ispitanici	9
3.3. Metode	9
3.4. Protokol snimanja tektrotyda	9
3.5. Statističke metode	11
4. REZULTATI	12
5. RASPRAVA	17
6. ZAKLJUČAK	20
7. SAŽETAK	21
8. SUMMARY	22
9. LITERATURA	23
10. ŽIVOTOPIS	25

KRATICE

CgA – kromogranin A (od eng. *chromogranin A*)

GEP-NET – gastroenteropankreatični neuroendokrini tumori

VIP-om – tumor ne- β stanica otočiča gušterače koji luče vazoaktivni intestinalni polipeptid

MEN 1 – multipla endokrina neoplazija 1

5-HIAA – 5-hidroksiindolocetna kiselina (od eng. *5-hydroxyindoleacetic acid*)

UZV – ultrazvuk

CT – kompjutorizirana tomografija (od eng. *Computerized tomography*)

MR – magnetska rezonanca

CECT – kontrastna kompjutorizirana tomografija (od eng. *contrast-enhanced CT*)

SSTR2 – somatostatinski receptor podtip 2

MAP kinaza – mitogenom aktivirana protein kinaza

SSTR – somatostatinski receptor

SPECT – jednofotonska emisijska kompjutorizirana tomografija (od eng. *single-photon emission computerized tomography*)

PET – pozitronska emisijska tomografija

SPECT/CT – jednofotonska emisijska kompjutorizirana tomografija udružena s CT-om (od eng. *single-photon emission computerized tomography associated with CT*)

PET/CT – pozitronska emisijska tomografija udružena s CT-om

1. UVOD

1.1. Neuroendokrini tumori

Neuroendokrini tumori su heterogena skupina malignih bolesti s raznolikom histologijom (1). Potječu iz neuroendokrinih stanica koje se nalaze u neuroendokrinom tkivu raspoređenom po cijelom tijelu, premda se najčešće nalaze u endokrinim žlijezdama, gastrointestinalnom ili bronhopulmonarnom sustavu (2). Prema kliničkoj slici, histologiji i proliferaciji oni su kategorizirani kao indolentni tumori niskog stupnja u odnosu na agresivne karcinome visokog stupnja. Za indolentne tumore specifično je da imaju dulji klinički tijek i nizak rizik pojave udaljenih metastaza (1). Iako su ove neoplazme porijeklom iz različitih tkiva, smatraju se grupom budući da stanice ovih novotvorina dijele neke zajedničke značajke kao što su izgled, prisutnost sekretornih granula te sposobnost proizvodnje biogenih amina i polipeptidnih hormona (3). Najbolji pokazatelji razvoja neuroendokrinih tumora su proliferacija i diferencijacija. Neuroendokrini tumori mogu biti slabo ili dobro diferencirani. Imaju sposobnost lučenja velikog broja bioaktivnih tvari kao što je kromogranin A (CgA), serotonin, gastrin i inzulin (4).

1.1.1. Tipovi neuroendokrinih tumora i klinička slika

Grupa neuroendokrinih neoplazmi obuhvaća gastroenteropankreatične neuroendokrine tumore (GEP-NET), neuroendokrine tumore pluća kao i druge tumore koji potječu iz neuroendokrinih stanica, na primjer feokromocitom, paragangliom, neuroblastom te medularni karcinom štitnjače (2).

GEP-NET su najčešće prisutni u dobi od 50 do 60 godina. Njih je teško dijagnosticirati, osobito ako su asimptomatski što je vrlo često pa se otkriju u tijeku nekih drugih operacija. Simptomi i kada su prisutni, uglavnom su nejasni i nespecifični. U ovu se skupinu može ubrojiti neoplazma usne šupljine, želuca, kolorektalna neoplazma, neoplazma gušterače s kojom se povezuju inzulinom, gastrinom, glukagonom, tumor ne- β stanica otočića gušterače koji luče vazoaktivni intestinalni polipeptid (VIP-om) i somatostatinom.

Neuroendokrine novotvorine genitourinarnog sustava rijetke su i primarno se javljaju u bubrezima ili mokraćnom mjehuru. Obično je prisutna abdominalna bol, gubitak težine i hematurija.

Neuroendokrini tumori pluća mogu biti tipični ili atipični karcinoidi, neuroendokrini tumor velikih stanica te tumori malih stanica pluća. Tipični se češće javljaju u osoba srednje životne dobi i nisu povezani sa spolom ili pušenjem. Atipični se tumori češće javljaju u muškaraca i povezani su s poviješću pušenja. Najčešći je plućni neuroendokrini tumor – tumor pluća malih stanica i gotovo je uvijek povezan s pušenjem (1).

1.1.2. Epidemiologija

Neuroendokrini tumori čine 0,5 % svih novootkrivenih malignih bolesti. Učestalost je u porastu vjerojatno zbog povećane svijesti o ovim neoplazmama. Smatra se da je veća učestalost kod žena (1). Razvojem medicinske dijagnostike te povećana prisutnost iste rezultirala je povećanjem slučajnog otkrivanja neuroendokrinih tumora. Mogu nastati na raznim mjestima u tijelu kao što su pluća, rektum, ileum, jejunum, duodenum, gušterača, želudac i debelo crijevo (5). Najčešća primarna sjedišta su gastrointestinalni trakt (62 % - 67 %) i pluća (22 % - 27 %) (1). Većina se neuroendokrinih tumora pojavljuje sporadično, ali se mogu pojaviti i u sklopu genetskog sindroma kao što je multipla endokrina neoplazija 1 (MEN 1). Pušenje i konzumacija alkohola ne povećava rizik pojave neuroendokrinih tumora (1).

1.2. Dijagnostika

Kada se sumnja na neuroendokrine tumore, dijagnostika uključuje biokemijska ispitivanja primjerice za serumski CgA i urinarnu 5-hidroksiindolotenu kiselinu (5-HIAA) te ultrazvuk (UZV), kompjutoriziranu tomografiju (CT) i magnetsku rezonancu (MR) (4). Endoskopija je metoda izbora kod postavljanja dijagnoze neuroendokrinih tumora rektuma, duodenuma, želuca ili kolona (1).

CT je osnovna radiološka metoda oslikavanja koja daje slojevni prikaz tijela koristeći ionizirajuće zračenje za nastanak slike. Kontrastni CT (CECT) abdomena i zdjelice lako identificira metastaze u limfnim čvorovima i jetri. U usporedbi sa CECT-om, MR ima prednost zbog bolje kontrastne rezolucije mekih tkiva i detekcije lezija bez ionizirajućeg zračenja (5).

Osim konvencionalne radiologije, molekularna ili nuklearna dijagnostika ima posebnu važnost u postavljanju dijagnoze, određivanju stadija tumora te liječenju dobro diferenciranih

neuroendokrinih tumora. Veliki postotak neuroendokrinih tumora teži zadržavanju svojstava neuroendokrinih stanica te ima izražene receptore za somatostatin na svojoj površini (4). Somatostatin je prirodni neuropolipeptid koji se sintetizira i oslobađa iz endokrinih ili živčanih stanica u različitim organima, osobito hipotalamusu (6). Dobro diferencirani tumori tipično izražavaju somatostatinske receptore od kojih postoji pet različitih podtipova, a u neuroendokrinih tumorima najjače je izražen podtip 2 somatostatinskih receptora (SSTR2). Prekomjerna ekspresija somatostatinskih receptora prikazuje se uporabom radioaktivno obilježenih somatostatinskih peptidnih analoga koji su vrlo osjetljivi i specifični (4).

1.3. Scintigrafija somatostatinskih receptora

Somatostatin je ciklički peptid koji postoji u obliku sa 14 i 28 aminokiselina (5). On ima vrlo nisku metaboličku aktivnost *in vivo* pa su razvijeni sintetski analozi somatostatina za snimanje i terapiju. Do sada ih je razvijeno nekoliko s povećanom otpornošću na peptidaze i različitim afinitetom za somatostatinske receptore (2). Somatostatinski receptori su G-proteinski membranski receptori koji sudjeluju u sustavu sekundarnih glasnika. Somatostatin i njegovi analozi vežu se na somatostatinske receptore te tako utječu na brojne procese u tijelu (5). Učinak somatostatina uključuje inhibiciju adenilat ciklaze i aktivnosti kalcijevih kanala kao i stimulaciju fosfotirozin-fosfataze i mitogenom aktivirane proteinske kinaze (MAP kinaze). Visoka gustoća receptora za somatostatin izražena je u tumorima koji nastaju iz ciljnih tkiva za somatostatin (7). SSTR2 je dominantan u neuroendokrinih tumorima, te je najrašireniji oblik u tijelu čovjeka (5). Osim SSTR2, u neuroendokrinih tumorima često se pojavljuje i SSTR5, dok se na normalnom tkivu nalaze SSTR3 i SSTR5. Tipovi somatostatinskih receptora mogu biti različiti kod primarnih tumora i njihovih metastaza ili se mogu promijeniti tijekom terapije te dovesti do izmjene u prognozi stanja pacijenta (2).

Brojne su vrste somatostatinskih peptidnih analoga koje se koriste za vezanje na somatostatinske receptore i prikaz tumora, a jedan od prvih korištenih bio je ¹¹¹Indij-DTPA-oktreatid (4). Osim njega, somatostatinski analozi mogu biti obilježeni i sa ^{99m}Tc-HYNIC-Tyr3-oktreatid (tektrotyd) koji ima svoje prednosti (4). Ograničenja ¹¹¹Indija odnose se na dvodnevni protokol snimanja i ograničenu opskrbu ciklotron produciranih radioizotopa. U odnosu na to, prednosti tektrotyda su: bolja dostupnost radioizotopa, jednodnevni protokol snimanja i bolja rezolucija slike (8). Isto tako, njegova doza zračenja je manja, a može otkriti značajno više lezija (9). Srednja efektivna doza ^{99m}Tc-Tektrotyd je 4.6±1.1 mSv, što je

značajno manje nego za ^{111}In -oktreotid kod kojeg je 8 ± 16 mSv (8). Scintigrafija somatostatinskih receptora korisna je za određivanje lokalizacije neuroendokrinih tumora, određivanje stadija tumora te praćenje pacijenata s tumorom. Prisutnost somatostatinskih receptora može služiti i kao prognostički faktor preživljenja bolesnika s neuroendokrinim tumorima (5).

1.3.1. Oktreosken

^{111}In -DTPA-oktreotid jedan je od prvih i najčešće korištenih radiofarmaka u scintigrafiji somatostatinskih receptora. Sintetski je peptid, koji se veže za somatostatinske receptore, postao dio liječenja neuroendokrinih tumora (2). Ima dugi poluživot i visoku energiju emitiranih gama-zraka (9). Peptid od 8 aminokiselina, jodin-123 oktreotid bio je prvi koji je korišten klinički. Ciklička strukturalna modifikacija ^{111}In -pentetretotid ima veću stabilnost i smanjeno hepatobilijarno izlučivanje te se luči najvećim dijelom putem bubrega (90 % u 24 sata). Nuspojave se javljaju u manje od 1 % bolesnika. Snimanje se provodi unutar 4 i 24 sata uz 48-satne snimke koji su potrebni za potvrdu lezije na koju se posumnja na snimkama snimljenim unutar 24 sata. Priprema bolesnika ima važnu ulogu u akviziciji kvalitetnih snimaka, na primjer bolesnici bi trebali biti dobro hidrirani zbog većeg bubrežnog klirensa. Oktreotid ima sposobnost inhibicije lučenja hormona te tako pomaže u kontroli simptoma u bolesnika (6). ^{111}In -pentetretotid veže se visokim afinitetom za SSTR2 i SSTR5, a u manjoj mjeri za SSTR3 (3). SSTR pozitivni tumori mogu se vizualizirati u bolesnika koji primaju terapiju stabilnim oktreotidom, ali je bolje kada se terapija prekine 24 ili 48 sati prije primjene ^{111}In -pentetretotida (6).

1.3.2. Tektrotyd

$^{99\text{m}}\text{Tc}$ -Tektrotyd jedan je od markera analoga somatostatina. Iako ima velike prednosti nije jedan od raširenih radiofarmaka, a koristi se rjeđe od oktreotida (8). Smatra se prikladnijim za snimanja gama kamerom jer pruža veću rezoluciju i bolju kvalitetu slike s manjom dozom zračenja. Također, on daje bolji omjer tumora i pozadine u odnosu na Indij-111, osobito pri snimanju srca i mišića (9). Nadalje, njegove su prednosti i niža cijena, ranija akvizicija slike, šire mogućnosti te veća osjetljivost (2). Što je veća rezolucija slike, to je točnije određivanje lokalizacije lezija. Najvećim se dijelom luči putem bubrega, a malim dijelom može se lučiti i putem jetre. Kumulativno izlučivanje urinom unutar 24 sata povezuje se sa 24 – 64 %

primljene doze. Tektrotyd se veže visokim afinitetom za SSTR2, a slabije za SSTR3 i SSTR5. Lezije koje posjeduju receptore za somatostatin pokazuju intenzivno nakupljanje tektrotyda zbog visoke *in vivo* stabilnosti, mada se intenzivno može izraziti i kod benignih lezija koje imaju visok izražaj receptora za somatostatin (9). Standardni protokoli za snimanje ^{99m}Tc-Tektrotyd uključuju planarnu akviziciju cijelog tijela kroz dva sata s ciljem dobivanja slike prije samog unosa u crijevo i žučne vodove. Nakon toga slijedi planarno snimanje cijelog tijela kroz četiri sata i jednofotonska emisijska kompjutorizirana tomografija (SPECT) kroz trbuh ili prsni koš (8). Nakon što je utvrđena njegova dijagnostička osjetljivost i odgovarajuća doza, povećala se vrijednost scintigrafije somatostatinskih receptora u određivanju lokalizacije primarnog tumora i određivanju stadija tumora (2).

1.4. Druge metode dijagnostike

1.4.1. Radiološke metode dijagnostike

Postoji nekoliko metoda snimanja neuroendokrinih tumora kao što su CT, magnetna rezonanca, ultrazvuk, scintigrafija i pozitronska emisijska tomografija (PET) (1).

CT je relativno dostupna i jeftina metoda te može brzo prikazati sliku abdomena i zdjelice (5). Ona daje informaciju o stanju 3D objekta u obliku njegovih 2D presjeka, otkriva unutarnju strukturu i nema preklapanja organa (10). CT-om se često prikazuju i izrazito povećani hilarni i medijastinalni limfni čvorovi (1).

MR se ne primjenjuje za pregled cijelog tijela zbog veće cijene i duljeg vremena akvizicije, već se najčešće primjenjuje kao test koji je potreban da bi se riješio problem, odnosno postavila dijagnoza (5). Prednosti su ove metode visoka rezolucija i visoki kontrast mekog tkiva, no osjetljivost metode nije dovoljna (3).

UZV može biti korisna metoda za razlikovanje benignih cista i lezija koje mogu sadržavati neoplazmu (6). Također, on je slikovna dijagnostička metoda koja prikazuje žlijezde koje su uvećane ili patološki promijenjene, te se može primijeniti za prikaz paratireoidnih žlijezda. Smatra se komplementarnom metodom scintigrafije jer prikazuje patološki izmijenjene žlijezde i kad se ne vide scintigrafijom (10). Njegove su prednosti niska cijena i mogućnost dijagnoze bez zračenja, no osjetljivost je metode niska (3).

MRI, CT i ultrazvuk imaju visoku osjetljivost u otkrivanju metastaza u jetri, ali ne i za one izvan jetre, a scintigrafija somatostatinskih receptora odgovarajuća je metoda za otkrivanje primarnog tumora i njegovih metastaza (1).

1.4.2. Tumorski markeri

Budući da neuroendokrini tumori luče hormone i peptide kao što su serotonin i kromogranin A, razina ovih komponenti u serumu ili razina njihovih metabolita može poslužiti kao tumorski biljeg (5). Serotonin je neurotransmiter, proizveden iz aminokiseline triptofana. U jetri se metabolizira u 5-HIAA. Urinarni 5-HIAA koristan je u praćenju bolesnika s karcinoidnim sindromom (5). Kromogranin A izlučuju gotovo svi neuroendokrini tumori. Povišene razine služe kao rani prediktor recidiva karcinoida crijeva (5). Nadalje, on je osjetljiviji marker u odnosu na 5-HIAA, ne ovisi o otpuštanju serotonina i koristan je u postavljanju dijagnoze bronhalnih i rektalnih tumora. Razina kromogranina A u plazmi korelira s masom tumora, diferencijacijom i sekretornom aktivnošću. Neuroendokrini tumori luče i 5-hidroksitriptofan, 5-hidroksitriptamin, inzulin, glukagon, gastrin, somatostatin, vazoaktivni intestinalni peptid, hormon rasta, melanocit stimulirajući hormon i mnoge druge bioaktivne amine i peptide (1). Često se u postavljanju dijagnoze neuroendokrinih tumora traže i vrijednosti tumorskih markera kao što su CA-125, CEA i CA 19-9.

1.5. Liječenje

Liječenje neuroendokrinih tumora nije jednostavno. Najčešće se kao prvi izbor u liječenju primjenjuje kirurško odstranjenje tumora primjenjivo kod pacijenata s lokaliziranom bolesti. Postoje i različite metode koje se primjenjuju kod pacijenata kod kojih kirurško liječenje nije moguće. Neke od češće primijenjenih metoda su dugotrajno liječenje analogima somatostatina, kemoterapija, peptid receptor radionuklidna terapija, ciljana biološka terapija te lokalna terapija jetre. Peptid receptor radionuklidna terapija ima veliku korist u liječenju. Radi se o terapiji koja se primjenjuje kod pacijenata s metastatskim, neoperabilnim i dobro diferenciranim neuroendokrinim tumorima. Dva su najčešće primijenjena radionuklida: 90-Itrij i 177-Lutecij. Oba su emiteri beta-čestica prikladni za terapiju tumorskih stanica (4). Za razliku od toga, odgovor na kemoterapiju ovisi o mjestu i stupnju razvoja tumora (4). Općenito, tumori niskog stupnja razvoja imaju lošiji odgovor na kemoterapiju od tumora visokog stupnja razvoja. To je zbog toga što se stanice tumora niskog stupnja sporije dijele.

Smatra se da bi kemoterapija trebala biti predodređena za one pacijente koji nemaju druge terapijske mogućnosti (1). Terapija neuroendokrinih tumora koja cilja receptore somatostatina na membrani tumorskih stanica uključuje korištenje analoga somatostatina kao što su oktreotid i lanreotid (5).

2. CILJ

Ciljevi provedenog istraživanja su:

1. utvrditi broj učinjenih scintigrafija s raspodjelom u odnosu na spol, dob te indikaciju (inicijalna dijagnoza ili praćenje)
2. utvrditi učestalost scintigrafski pozitivnih i negativnih nalaza
3. utvrditi učestalost scintigrafski negativnih nalaza kod neuroendokrinih tumora dokazanih drugim dijagnostičkim metodama

3. ISPITANICI I METODE

3.1. Ustroj studije

Istraživanje je ustrojeno kao presječna studija.

3.2. Ispitanici

Studijom su obuhvaćeni ispitanici kod kojih je, na Kliničkom zavodu za nuklearnu medicinu i zaštitu od zračenja u razdoblju od svibnja 2017. do svibnja 2019., učinjena scintigrafija somatostatinskih receptora. Uveden je sistem šifriranja prema kojemu neće moći biti utvrđen identitet osobe čiji su podatci korišteni u istraživanju.

3.3. Metode

Izvršena je analiza postojeće medicinske dokumentacije Kliničkog zavoda za nuklearnu medicinu i zaštitu od zračenja kod pacijenata kod kojih je učinjena scintigrafija somatostatinskih receptora u razdoblju od svibnja 2017. do svibnja 2019. Scintigrafija somatostatinskih receptora učinjena je pomoću Tc-99m-HYNIC-Tyr3-oktreotid (Tektrotyd) na uređaju Siemens e-Cam, a scintigrami su obrađeni pomoću programskog sustava SyngoMI VA50B.

3.4. Protokol snimanja tektrotyda

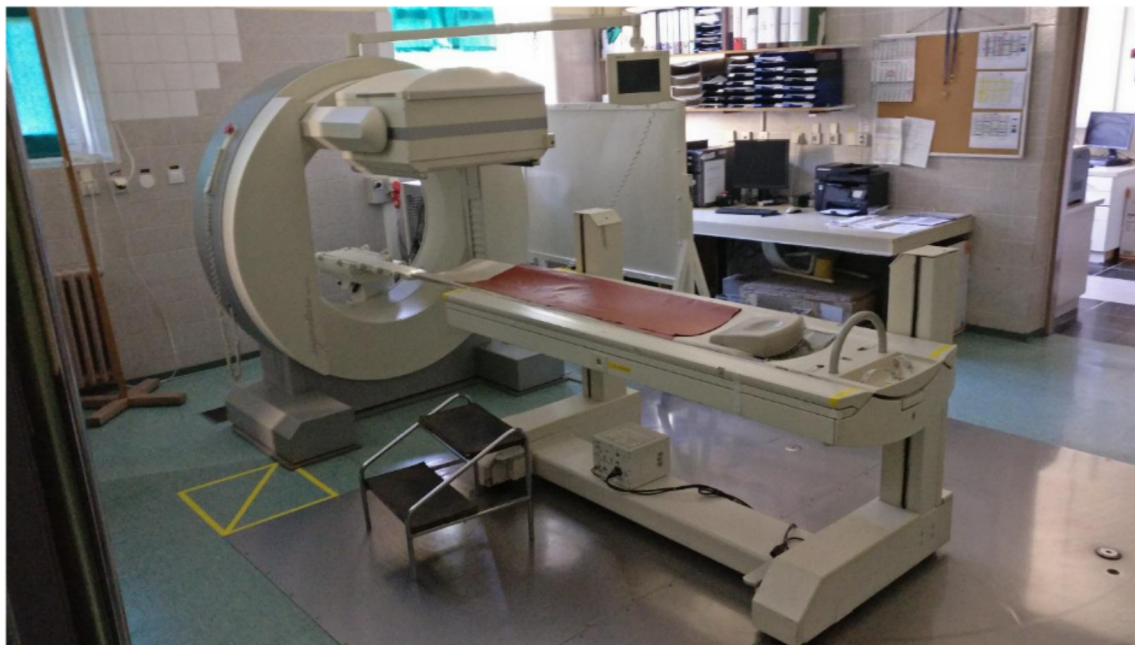Velika je prednost tektrotyda jednodnevni protokol snimanja. Standardni protokol za snimanje 99mTc-Tektrotyd uključuje planarnu akviziciju cijelog tijela kroz dva sata. Cilj je dobiti slike prije unosa u crijevo i žučne vodove, nakon čega slijedi planarno snimanje cijelog tijela kroz četiri sata i SPECT kroz trbuh ili prsni koš. Intravenski se daje 600 – 740 MBq 99mTc-Tektrotyda. Time se dobiju planarne slike cijelog tijela u dva i četiri sata nakon injekcije, a dopunjene su slikama abdomena i prsišta koje su dobivene jednofotonskom emisijskom kompjutoriziranom tomografijom udruženom s CT-om (SPECT/CT) unutar četiri sata. Hoće li se u pretrage uključiti i SPECT/CT glave, vrata ili prsišta ovisi o dobivenim kliničkim informacijama i pojavama na planarnim slikama unutar dva sata (8).

Važno je pravilno odabrati pacijente koji će sudjelovati u istraživanju. Prije ispitivanja pacijenti trebaju biti dobro hidratizirani, uzimati laganu hranu i blage laksative, pogotovo

3. Ispitanici i metode

ukoliko je abdomen područje interesa. Ako je pacijent na terapiji analozima somatostatina, potrebno je prekinuti uzimanje lijekova na 6 tjedana.

Obilježavanje radiofarmaka radioaktivnim Tc99m vrlo se jednostavno izvodi, ali bi priprema radiofarmaka trebala početi sat vremena prije planirane injekcije (9), a izvode ju posebno educirani analitičari na Kliničkom zavodu za nuklearnu medicinu.



Slika 1. Siemens e-Cam (prikaz bočno lijevo).



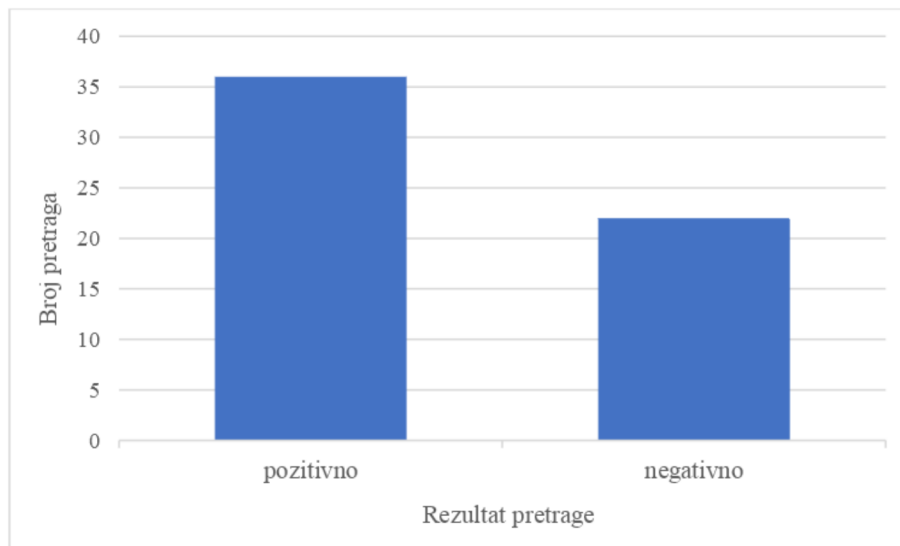
Slika 2. Siemens e-Cam (prikaz bočno desno).

3.5. Statističke metode

Rezultati dobiveni analizom medicinske dokumentacije obrađeni su metodama deskriptivne statistike s programom Excel iz paketa MS Office (Microsoft, verzija 2013). Svi kategorijski podaci predstavljeni su apsolutnim i relativnim frekvencijama dok su numerički podaci opisani aritmetičkom sredinom i standardnom devijacijom u slučaju raspodjela koje slijede normalnu, a u ostalim slučajevima medijanom i granicama interkvartilnog raspona. Rezultati su prezentirani tablično te odgovarajućim grafikonima.

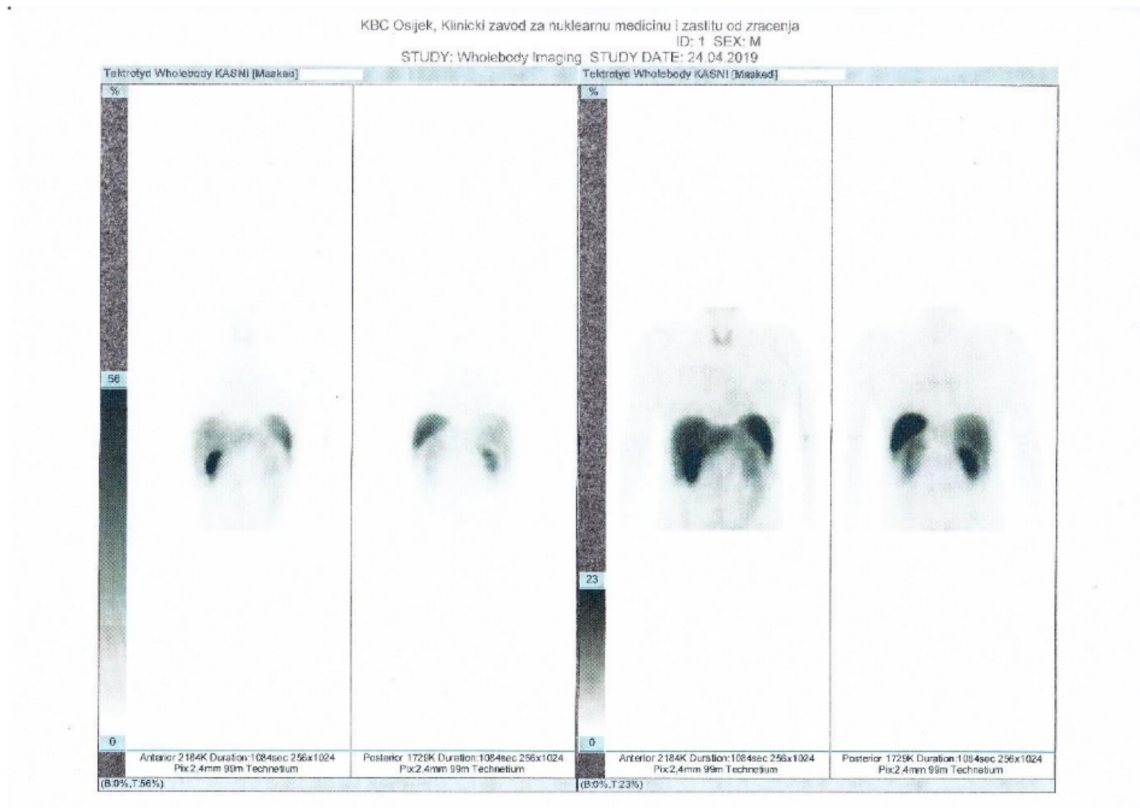
4. REZULTATI

U razdoblju od svibnja 2017. do svibnja 2019. godine na Kliničkom zavodu za nuklearnu medicinu i zaštitu od zračenja učinjeno je 58 scintigrafija somatostatinskih receptora. 27 (46,6 %) pretraga je napravljeno kod muškaraca, a 31 (53,4 %) kod žena. Najmlađi je ispitanik imao 33 godine, a najstariji 83 godine. Prosječna je životna dob 62 godine, a isto tako i medijan starosti.

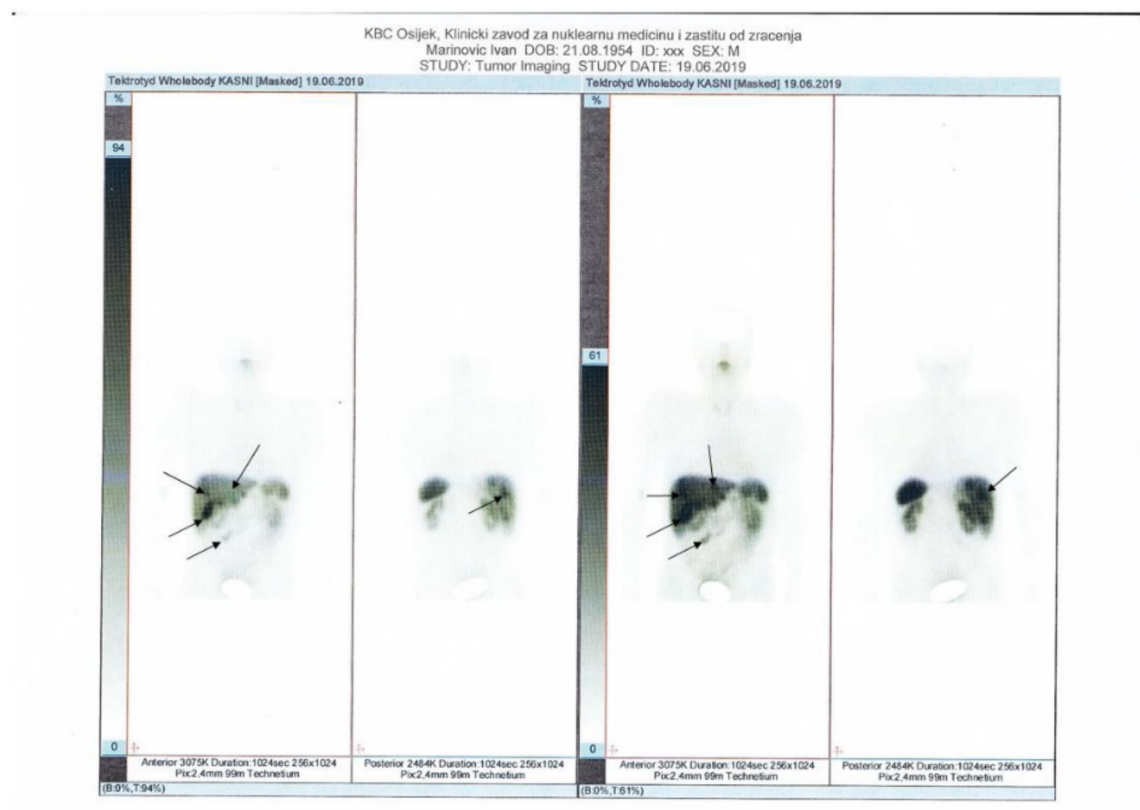


Slika 3. Odnos pozitivnih i negativnih rezultata scintigrafije somatostatinskih receptora.

Od 58 pretraga koje su napravljene u dvije godine, više od pola imalo je pozitivan rezultat, odnosno, kod većeg dijela pacijenata scintigrafijom somatostatinskih receptora dokazan je neuroendokrini tumor. Manji je dio rezultata bio negativan te neuroendokrini tumor u tom slučaju nije bio dokazan scintigrafijom somatostatinskih receptora (Slika 3.).



Slika 4. Prikaz urednog nalaza scintigrafije.



Slika 5. Nalaz scintigrafije s metastazama u jetri i ileumu (označeno strelicama).

Tektrotyd se normalno nakuplja u jetri, bubrezima, slezeni i štitnjači (Slika 4.). Nakupljanje tektrotyda u tumorima koji imaju izražene somatostatinske receptore može pomoći u postavljanju dijagnoze te može prikazati metastaze (Slika 5.).

Uz scintigrafiju somatostatinskih receptora, radile su se i neke dodatne pretrage koje nisu uvijek pratile rezultate scintigrafije. Najčešća pretraga koja se radila uz scintigrafiju, i koja je od svih ostalih metoda imala najveći broj pozitivnih rezultata, je CT (Tablica 1.).

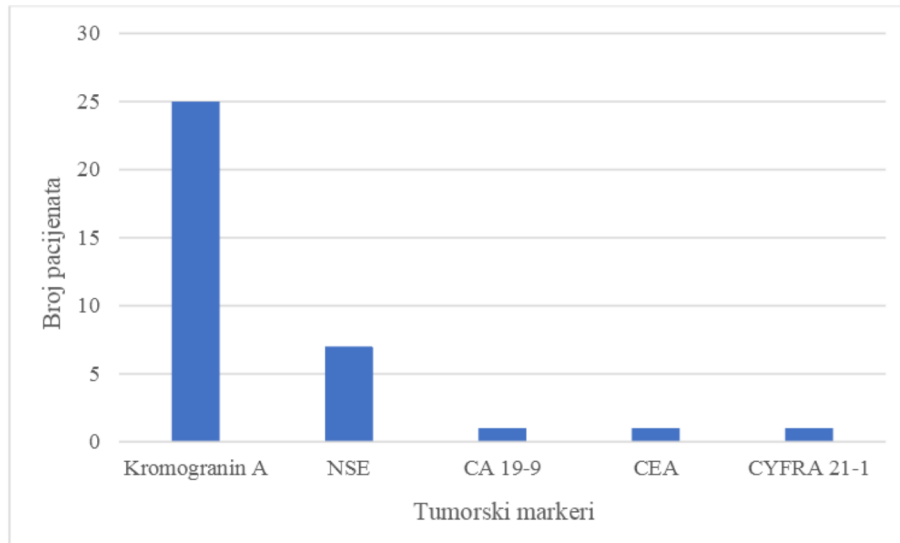
Tablica 1. Druge vrste pretraga i njihovi pozitivni rezultati.

Vrsta pretrage	Ukupan broj pozitivnih rezultata pretrage
CT	22
UZV	11
Endoskopija	10
MR	5
Bronhoskopija	1
PET/CT	1

Rezultati drugih pretraga su u nekim slučajevima pratili rezultate scintigrafije, te su bili pozitivni kada je pozitivan bio i tektrotyd, no bilo je i slučajeva u kojima su druge metode pokazivale pozitivan rezultat dok je scintigrafija bila negativna (Tablica 2.).

Tablica 2. Prikaz vrste pretrage te njenih pozitivnih rezultata u odnosu na pozitivan ili negativan rezultat scintigrafije.

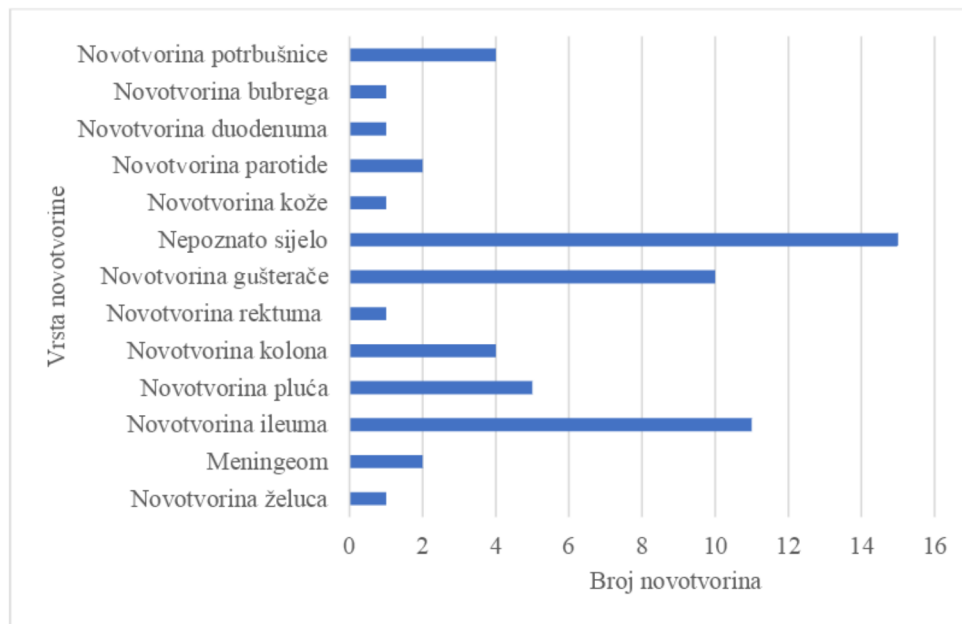
Vrsta pretrage	Broj pretraga pozitivan i na tektrotyd	Broj pretraga koje nisu bile pozitivne na tektrotyd
CT	14	8
UZV	8	3
Endoskopija	6	4
MR	3	2
Bronhoskopija	1	0
PET/CT	1	0



Slika 6. Učestalost pojave pozitivnosti pojedinih tumorskih markera.

Osim već navedenih pretraga u tablicama, radili su se i tumorski markeri. Od 58 pretraga, tumorski markeri bili su pozitivni u 26 pacijenata. Od njih 26, 11 ih je imalo povišeno više od jednog tumorskog markera. Najčešće povišen tumor-marker bio je kromogranin A (Slika 6.).

Rezultati pretraga tumorskih markera samo su se dijelom poklapali s rezultatom scintigrafije, te ih je od 26, 16 bilo pozitivno i na tektrotyd, a za njih 10 rezultat scintigrafije bio je negativan.



Slika 7. Prikaz učestalosti pojedinih novotvorina otkrivenih scintigrafijom somatostatinskih receptora ili nekom od dodatnih metoda u dvije godine.

Od 58 pretraga koje su se radile unutar dvije godine, otkriveno je 58 različitih vrsta novotvorina. Najveća je skupina novotvorina skupina kojoj nije bilo moguće odrediti točno sijelo. Najčešće prisutne novotvorine, od onih kojima se sijelo moglo odrediti, bile su novotvorine ileuma i gušterače (Slika 7.).

Scintigrafija se u ove dvije godine radila zbog različitih kliničkih potreba. Najčešće je kliničko pitanje bilo ponovno određivanje proširenosti tumora nakon terapije (Tablica 3.).

Tablica 3. Razlog zbog kojeg je pretraga tražena, različita klinička pitanja.

Kliničko pitanje	Broj pretraga
Određivanje proširenosti tumora prije terapije	15
Ponovno određivanje proširenosti tumora nakon terapije	28
Dijagnoza upitna, nepoznato primarno sijelo	15

5. RASPRAVA

Neuroendokrini su tumori skupina novotvorina koje nastaju iz endokrinog tkiva. Mogu se javiti u endokrinom tkivu nadbubrega, hipofize, paratireoidnih žlijezda, gušterače te endokrinih stanica respiracijskog i probavnog sustava. Bitno je napomenuti da su svojstvo sinteze biogenih amina i polipeptidnih hormona te prisustvo peptidnih receptora na membrani stanice važni za njihovu dijagnostiku.

Scintigrafija je slikovna dijagnostička metoda za snimanje biološke raspodjele radiofarmaka u organizmu. Scintigrafija somatostatinskih receptora slikovna je metoda koja prikazuje tumore koji sadrže somatostatinske receptore (10).

Smatra se da neuroendokrini tumori čine 0,5 % svih novootkrivenih malignih bolesti. Prisustvo ovih bolesti sve više je u porastu, a to se povezuje uglavnom s povećanom svijesti te odgovara broju od 5,86 na 100000 u jednoj godini s većom učestalošću kod žena (2,5 kod žena prema 1,15 kod muškaraca) (1).

Hallet i suradnici su u svom retrospektivnom istraživanju nalaza pacijenata iz Kanade, proučavajući 5619 neuroendokrinih tumora, zaključili da je došlo do povećanja učestalosti ovih neoplazmi između 1994. i 2009., ali ne i metastaza što povezuje povećanu učestalost tumora s ranijom dijagnostikom. Uvođenje CT-a i endoskopije, povećalo je učestalost dijagnostike neuroendokrinih tumora (5).

Neuroendokrini tumori gušterače čine 3 – 5 % malignih bolesti gušterače te ih se u SAD-u otprilike 1000 dijagnosticira tijekom jedne godine. Prema istraživanju Sveučilišta u Iowi CgA je često povišen u neuroendokrinim tumorima gušterače i tankog crijeva te mu je osjetljivost između 70 % i 100 %, ovisno o težini bolesti (11).

U studiji između prosinca 2016. i lipnja 2017. godine učinjeno je 50 scintigrafija, od toga 31 u žena, a 19 u muškaraca. Srednja dob pacijenata bila je 61 godina, najmlađi je imao 30 godina, a najstariji 84 godine. Dvadeset i šest je osoba imalo GEP-NET, tri osobe neuroendokrini tumor prsišta, a kod dvije se sumnjalo na neuroendokrine neoplazme glave i vrata, kod 7 pacijenata primarno sjelo nije bilo poznato, a za 12 njih bila je potrebna ponovna procjena scintigrafijom somatostatinskih receptora (8).

Tc-99m-HYNIC-Tyr3-oktreotid pokazuje brz unos u tkivo i to već unutar prvog sata nakon injekcije te njegovo uklanjanje iz normalnog ili tumorskog tkiva nije značajno do 20 sati

nakon injekcije. Neprestano uklanjanje iz normalnog tkiva putem bubrega ili jetre otkriveno je kod ^{111}In -DTPA-oktreotida.

SSTR-pozitivne lezije pokazuju intenzivno nakupljanje radiofarmaka. Scintigrafija somatostatinskih receptora ima manju osjetljivost za lezije u organima koji imaju fiziološku koncentraciju radiofarmaka, kao što je jetra. Gustoća se receptora može mijenjati zbog dediferencijacije tumora ili nakon terapije što izaziva nehomogeni izgled tumora scintigrafijom somatostatinskih receptora. Povećani se unos ponekad pojavljuje kod benignih lezija koje imaju jače izražene somatostatinske receptore. Osteoblasti imaju izražen SSTR2 pa degenerativne bolesti kostiju, prijelomi i rast epifize mogu pokazati povećanu aktivnost na scintigrafskim nalazima. Upalni procesi u različitim organima kao što su kolitis, prostatitis, tireoiditis i adenom paratireoidne žlijezde mogu akumulirati radioaktivno obilježene analoge somatostatina što dovodi do lažno pozitivnih rezultata (9).

Donedavno, internalizacija radiofarmaka smatrala se obveznom za SSTR-posredovano slikanje i terapiju. Ginj i suradnici 2006. godine predložili su da radioaktivno obilježeni SSTR2 antagonisti mogu poslužiti bolje od agonista usprkos manjku internalizacije. Radioaktivno obilježeni antagonisti mogu unaprijediti slikanje i terapiju, i to ne samo neuroendokrinih tumora, nego i drugih. Smatra se da bi optimizacija količine peptidnog antagonista, jetrena intraarterijska injekcija i korištenje alternativnih radionuklida s duljim poluzivotom u budućnosti dovela do napretka u vidu ciljanja somatostatinskih receptora radioaktivno obilježenim antagonistima.

Radioaktivno obilježeni SSTR2 antagonisti trebali bi biti korisni, osim za slikanje tumora i za ciljanu radionuklidnu terapiju. Scintigrafija somatostatinskih receptora i pozitronska emisijska tomografija udružena s CT-om (PET/CT) mogu otkriti kod kojih će pacijenata liječenje peptid-receptor radionuklidnom terapijom ili analogima somatostatina imati koristi. Ova karakteristika omogućava personalizirani pristup liječenju (12).

Tijekom razdoblja od dvije godine, od svibnja 2017. do svibnja 2019., učinjeno je 58 scintigrafija somatostatinskih receptora na Kliničkom zavodu za nuklearnu medicinu i zaštitu od zračenja u KBC-u Osijek. 36 scintigrafija somatostatinskih receptora bilo je pozitivno, a ostatak je bio negativan. Nešto više pretraga učinjeno je kod žena (53,4 % žena prema 46,6 % muškaraca). Pretraga nije jače vezana uz neku određenu dobnu skupinu te se u ove dvije godine radila u pacijenata od 33 do 83 godine. Od 58 novotvorina otkrivenih različitim dijagnostičkim metodama za njih 15 (25,9 %) nije bilo moguće odrediti točno sjelo, a ostalih

43 (74,1 %) podijeljene su u pojedine skupine prema sijelu. Od novotvorina kojima se sijelo moglo odrediti najčešće su bile novotvorine koje su pripadale skupinama novotvorina ileuma i gušterače. Novotvorina ileuma bilo je 11, a novotvorina gušterače 10. Najrjeđe su bile novotvorine bubrega, duodenuma, kože, rektuma i želuca kojih je bilo samo po jedna. Najčešće je kliničko pitanje bilo ponovno određivanje proširenosti tumora nakon terapije (48,2 %), a rjeđe određivanje proširenosti tumora prije terapije (25,9 %) ili upitna dijagnoza kod nepoznatog primarnog sijela tumora (25,9 %).

Cilj ovog istraživanja bio je, osim određivanja broja scintigrafija s obzirom na spol, dob i indikaciju te broja pozitivnih, odnosno negativnih pretraga, odrediti broj scintigrafski negativnih rezultata kod kojih su neuroendokrini tumori dokazani drugim dijagnostičkim metodama. Najčešće se od drugih dijagnostičkih metoda primjenjivao CT koji se od 58 scintigrafija, radio u 32 (55,2 %) slučaja, a od toga je u 22 (68,8 %) slučaja bio pozitivan. Od 22 pozitivna rezultata CT-a, u 8 (36,4 %) slučaja dokazan je neuroendokrini tumor pri scintigrafski negativnom rezultatu. UZV, endoskopija, MR, bronhoskopija i PET/CT su ostale dodatne metode koje su se primjenjivale, no ipak nešto rjeđe. U 26 su pacijenata pozitivan rezultat imali i tumorski markeri, najčešće kromogranin A, pozitivan u 25 (96,2 %) slučaja.

6. ZAKLJUČAK

Temeljem provedenog istraživanja i dobivenih rezultata mogu se izvesti sljedeći zaključci:

1. U razdoblju od svibnja 2017. do svibnja 2019. godine učinjeno je 58 scintigrafija somatostatinskih receptora.
2. Veći broj scintigrafija učinjen je kod žena (53,4 %), a dob pacijenata bila je od 33 do 83 godine.
3. Najčešće je kliničko pitanje bilo ponovno određivanje proširenosti tumora nakon terapije.
4. Učestalost scintigrafski pozitivnih rezultata prevladala je scintigrafski negativne rezultate (62,1 % pozitivnih prema 37,9 % negativnih).
5. Od dodatnih dijagnostičkih metoda najčešće je primijenjen CT.
6. Veći dio pozitivnih rezultata dobivenih drugim dijagnostičkim metodama bio je i scintigrafski pozitivan, a samo je manji dio imao pozitivan rezultat koji je scintigrafski bio negativan.

7. SAŽETAK

CILJ ISTRAŽIVANJA: Utvrditi broj učinjenih scintigrafija s raspodjelom u odnosu na spol, dob te indikaciju (inicijalna dijagnoza ili praćenje), utvrditi učestalost scintigrafski pozitivnih i negativnih rezultata, utvrditi učestalost scintigrafski negativnih nalaza kod neuroendokrinih tumora dokazanih drugim dijagnostičkim metodama.

USTROJ STUDIJE: Presječna studija.

ISPITANICI I METODE: Studijom su obuhvaćeni ispitanici kod kojih je na Kliničkom zavodu za nuklearnu medicinu i zaštitu od zračenja KBC-a Osijek učinjena scintigrafija somatostatinskih receptora u razdoblju od svibnja 2017. do svibnja 2019. Scintigrafija somatostatinskih receptora učinjena je pomoću Tc-99m-HYNIC-Tyr3-oktreotid (Tektrotyd) na uređaju Siemens e-Cam, a scintigrami obrađeni pomoću programskog sustava SyngoMI VA50B.

REZULTATI: U razdoblju od svibnja 2017. do svibnja 2019. godine učinjeno je 58 scintigrafija somatostatinskih receptora. Veći je broj scintigrafija učinjen u žena (53,4 %), pacijenti su imali od 33 do 83 godine, a najčešće je kliničko pitanje bilo ponovno određivanje proširenosti tumora nakon terapije. Za 15 tumora nije bilo moguće odrediti primarno sjelo. Od ukupnog broja 36 scintigrafija imalo je pozitivan rezultat (62,1 %). Uz scintigrafiju, najčešće se radio CT i to u 32 slučaja, bio je pozitivan 22 puta (68,8 %). U 8 je slučajeva dokazan neuroendokrini tumor CT-om kada je rezultat scintigrafski bio negativan.

ZAKLJUČAK: Scintigrafija kao metoda dijagnoze neuroendokrinih tumora u većem broju slučajeva daje pozitivan rezultat. Primjenom drugih metoda dijagnoze kao što su CT, ultrazvuk i endoskopija u većem broju slučajeva potvrđen je scintigrafski pozitivan rezultat, a u manjem broju dokazan tumor koji scintigrafija nije dokazala.

KLJUČNE RIJEČI: scintigrafija, neuroendokrini tumori, somatostatinski receptori.

8. SUMMARY

Somatostatin receptor scintigraphy as a method of neuroendocrine tumour diagnosis

OBJECTIVES: The aim of this study is to determine the number of the scintigraphies carried out and grouped in terms of sex, age, and indication (initial diagnosis or follow-up), determine the frequency of scintigraphically positive and negative results and determine the frequency of scintigraphically negative findings in neuroendocrine tumours confirmed by other diagnostic methods.

STUDY DESIGN: A cross-sectional study.

PARTICIPANTS AND METHODS: The study included subjects who underwent somatostatin receptor scintigraphy at the Clinical Institute for Nuclear Medicine and Radiation Protection of the Clinical Hospital Centre Osijek from May 2017 to May 2019. The somatostatin receptor scintigraphy was done by means of Tc-99m-HYNIC-Tyr3-octreotide (Tektrotyd) on a Siemens e-Cam device, and the scintigrams processed using the SyngoMI VA50B software system.

RESULTS: In the period between May 2017 and May 2019, as many as 58 somatostatin receptor scintigraphies were done. More scintigraphies were done in women (53.4 %), patients were between 33 and 83 years old, and the most common clinical issue was the post operation restaging. As regards 15 tumours, it was not possible to determine the primary site. As many as 36 scintigraphies had a positive result (62.1 %). Besides scintigraphy, CT scans were most commonly performed, 32 cases with 22 proved positive (68.8 %). In 8 cases, a neuroendocrine tumour was proven by means of CT scan when the result was scintigraphically negative.

CONCLUSION: Scintigraphy as a method of diagnosis of neuroendocrine tumours in a number of cases gives a positive result. The use of other methods of diagnosis such as CT scans, ultrasound imaging or endoscopy has in many cases approved a scintigraphically positive result, and in a smaller number a tumour that has not been proven by scintigraphy.

KEYWORDS: scintigraphy, neuroendocrine tumours, somatostatin receptors.

9. LITERATURA

1. Oronsky B, Ma PC, Morgensztern D, Carter CA. Nothing But NET: A Review of Neuroendocrine Tumors and Carcinomas. *Neoplasia*. 2017 Dec;19(12):991-1002. PubMed PMID: 29091800; PubMed Central PMCID: PMC5678742.
2. Opalińska M, Hubalewska-Dydejczyk A, Sowa-Staszczak A, Stefańska A. NEN - the role of somatostatin receptor scintigraphy in clinical setting. *Nucl Med Rev Cent East Eur*. 2016;19(2):118-25. PubMed PMID: 27479789; DOI: 10.5603/NMR.2016.0023.
3. Ziessman HA, O'Malley JP, Thrall JH. *Nuclear Medicine: The Requisites*. 4.izd. Philadelphia: Elsevier Saunders; 2014.
4. Pencharz D, Gnanasegaran G, Navalkissoor S. Theranostics in neuroendocrine tumours: somatostatin receptor imaging and therapy. *Br J Radiol*. 2018 Nov;91(1091):20180108. PubMed PMID: 30102557; PubMed Central PMCID: PMC6475945.
5. Mahoney B, Scheler J. *Somatostatin Receptor Scintigraphy of Neuroendocrine Tumors of the Abdomen and Pelvis*. 2016 Apr;51(2):112-22. PubMed PMID: 27105966; DOI: 10.1053/j.ro.2016.02.008.
6. Mettler F, Guiberteau M. *Essentials of Nuclear Medicine Imaging*. 6.izd. Philadelphia: Elsevier Saunders; 2012.
7. Hankus J, Tomaszewska R. Neuroendocrine neoplasms and somatostatin receptor subtypes expression. *Nucl Med Rev Cent East Eur*. 2016;19(2):111-7. PubMed PMID: 27479788; DOI: 10.5603/NMR.2016.0022.
8. Al-Chalabi H, Cook A, Ellis C, Patel CN, Scarsbrook AF. Feasibility of a streamlined imaging protocol in technetium-99m-Tektrotyd somatostatin receptor SPECT/CT. *Clin Radiol*. 2018 Jun;73(6):527-34. PubMed PMID: 29397911; DOI: 10.1016/j.crad.2017.12.019.

- 9.** Garai I, Barna S, Nagy G, Forgacs A. Limitations and pitfalls of ^{99m}Tc-EDDA/HYNIC-TOC (Tektrotyd) scintigraphy. *Nucl Med Rev Cent East Eur.* 2016;19(2):93-8. PubMed PMID:27479887; DOI: 10.5603/NMR.2016.0019.

- 10.** Dodig D, Kusić Z, ur. *Klinička nuklearna medicina. 2.izd.* Zagreb: Medicinska naklada; 2012.

- 11.** Landry CS, Cavaness K, Celinski S, Preskitt J. Biochemical prognostic indicators for pancreatic neuroendocrine tumors and small bowel neuroendocrine tumors. *Gland Surg.* 2014 Nov;3(4):215-8. PubMed PMID: 25493250; PubMed Central PMCID: PMC4244501.

- 12.** Fani M, Nicolas GP, Wild D. Somatostatin Receptor Antagonists for Imaging and Therapy. *J Nucl Med.* 2017 Sep;58(2):61-6. PMID: 28864614 DOI: 10.2967/jnumed.116.186783.

10. ŽIVOTOPIS

Osobni podatci:

Ime i prezime: Nevena Jović

Datum i mjesto rođenja: 13.09.1997., Vukovar

Adresa: Školska 129, 32227 Borovo

Telefon: 0991905185

e-mail: nevenajovic03@gmail.com

Obrazovanje:

2004. – 2012. Osnovna škola Borovo, Borovo

2012. – 2016. Gimnazija Vukovar, Vukovar

2016. – 2019. Preddiplomski sveučilišni studij Medicinsko laboratorijska dijagnostika na Medicinskom fakultetu Osijek Sveučilišta Josipa Jurja Strossmayera u Osijeku