

Analiza prisutnosti TFF3 proteina u tumorima kože

Banović, Maja

Master's thesis / Diplomski rad

2016

Degree Grantor / Ustanova koja je dodijelila akademski / stručni stupanj: **Josip Juraj Strossmayer University of Osijek, Faculty of Medicine / Sveučilište Josipa Jurja Strossmayera u Osijeku, Medicinski fakultet**

Permanent link / Trajna poveznica: <https://um.nsk.hr/um:nbn:hr:152:756723>

Rights / Prava: [In copyright](#) / [Zaštićeno autorskim pravom.](#)

Download date / Datum preuzimanja: **2025-02-20**



Repository / Repozitorij:

[Repository of the Faculty of Medicine Osijek](#)



SVEUČILIŠTE JOSIPA JURJA STROSSMAYERA U OSIJEKU

MEDICINSKI FAKULTET OSIJEK

Studij medicinsko laboratorijske dijagnostike

Maja Banović

**ANALIZA PRISUTNOSTI TFF3
PROTEINA U TUMORIMA KOŽE**

Diplomski rad

Osijek, 2016. godine

SVEUČILIŠTE JOSIPA JURJA STROSSMAYERA U OSIJEKU

MEDICINSKI FAKULTET OSIJEK

Studij medicinsko laboratorijske dijagnostike

Maja Banović

**ANALIZA PRISUTNOSTI TFF3
PROTEINA U TUMORIMA KOŽE**

Diplomski rad

Osijek, 2016. godine

Rad je ostvaren u: Medicinski fakultet Osijek, Katedra za histologiju i embriologiju

Mentor rada: prof. dr. sc. Tatjana Belovari

Komentor rada: prof. dr. sc. Branko Dmitrović

Rad ima 24 lista, 3 tablice i 5 slika.

PREDGOVOR RADA

Zahvaljujem mentorici prof. dr. sc. Tatjani Belovari na pruženoj pomoći tijekom izrade diplomskog rada.

Zahvaljujem komentoru prof. dr. sc. Branku Dmitroviću na prijedlozima koji su poboljšali kvalitetu rada.

Zahvaljujem asistentima Katedre za histologiju i embriologiju: dr. med. Ivani Lovrić, dr. med. Maji Tolušić-Levak i dr. sc. Nikoli Bijeliću koji su mi pružili pomoć tijekom izrade istraživanja.

Zahvaljujem med. lab. ing. Danici Matić na pomoći oko provedbe svih zahtijevnih dijelova pokusa.

Zahvaljujem dr. sc. Krešimiru Šoliću koji mi je pomogao u statističkoj obradi podataka.

Veliko hvala mojoj obitelji koja je vjerovala u mene i pružala mi potporu tijekom studiranja.

SADRŽAJ

1. UVOD	1
1.1. Razvoj i građa kože	1
1.2. Tumori kože.....	1
1.3. Obitelj Trefoil factor proteina (TFF)	2
2. HIPOTEZA	5
3. CILJEVI	6
4. MATERIJAL I METODE.....	7
4.1. Ustroj studije.....	7
4.2. Materijal.....	7
4.3. Metode	7
4.4. Statističke metode.....	9
5. REZULTATI.....	10
6. RASPRAVA.....	15
7. ZAKLJUČAK	17
8. SAŽETAK.....	18
9. SUMMARY	19
10. LITERATURA.....	20
11. ŽIVOTOPIS	23

1. UVOD

1.1. Razvoj i građa kože

Koža je najveći organ ljudskog tijela. Obavlja vanjsku površinu tijela i štiti organizam od mehaničkih, toplinskih i kemijskih oštećenja. Na prirodnim otvorima organizma, kao što su usta, anus, nosnice, vjeđe i vanjski spolni organi, prelazi u sluznice. Površina kože kod muškaraca iznosi 1,5 - 1,8m² te 1,1 m² kod žena, a težina oko 18% ukupne težine tijela. Morfološki se koža sastoji od dva sloja: epidermisa i dermisa (korijuma). Boja kože ovisi o stanju krvnih žila, boji krvi i količini pigmenta. Melanin se sintetizira u melanocitima, stanicama koje su raspoređene u bazalnom sloju epidermisa (1, 2).

Epidermis je površinski sloj kože, a čini ga oroženi mnogoslojni pločasti epitel. Najbrojnije stanice ovog sloja su keratinociti koji sudjeluju u stvaranju roževine. U epidermisu se nalaze i Langerhansove stanice, Merckelove stanice i melanociti. Epidermis se sastoji od pet slojeva: temeljnog sloja (*stratum basale*), nazubljenog sloja (*stratum spinosum*), zrnatog sloja (*stratum granulosum*), svijetlog sloja (*stratum lucidum*) i rožnatog sloja (*stratum corneum*). Epidermis nema krvnih žila pa se stanice epidermisa prehranjuju difuzijom iz krvnih žila u korijumu (1, 3, 4). Na temelju se debljine epidermisa razlikuju tanka i debela koža (4).

Dermis (korijum) se nalazi ispod epidermisa od kojeg je odvojen bazalnom laminom. Građen je od vezivnog tkiva. Razlikuju se dva sloja dermisa: papilarni sloj (*stratum papillare*), koji je u dodiru s epidermisom i dublji, retikularni sloj (*stratum reticulare*). U različitim dijelovima tijela dermis je različite debljine. Najdeblji je na leđima gdje njegova debljina iznosi 4mm (4). U dermisu se nalaze krvne i limfne žile, živčana vlakna i osjetni receptori kože te derivati (adneksi, privjesci) kože. Derivati kože su dlake, nokti te žlijezde lojnice i znojnice (1, 3, 4).

Koža se razvija iz dvaju zametnih listića: ektoderma i mezoderma. Od ektoderma se razvijaju epidermis, adneksi kože, živci i osjetna tjelešca, a od mezoderma korijum, potkožno masno tkivo, krvne i limfne žile (1).

1.2. Tumori kože

Tumori kože su česte novotvorine koje se mogu podijeliti na benigne (dobročudne) i maligne (zloćudne). Dobraćudni tumori kože su: bradavice, seboroična keratoza, solarna

keratoza, keloid, fibromi i histiocitomi (1, 2, 3). Zloćudni tumori kože su bazocelularni i planocelularni karcinom (potječu od epitelnih stanica - keratinocita) te melanomi (potječu od melanocita) (2, 3).

Bazocelularni karcinom (lat. *carcinoma basocellulare*) potječe od stanica bazalnog sloja epidermisa, folikula dlake i lojnih žlijezda, a čini otprilike 70% malignih tumora kože. Razvija se pod djelovanjem UVB-zračenja. Povećana učestalost bazocelularnog karcinoma nalazi se kod osoba svijetle puti, osoba koje su dugotrajno izložene sunčevim zrakama. Najčešće se pojavljuje na licu, ali može se pojaviti i na prsima i leđima (1, 2, 3).

Planocelularni karcinom (lat. *carcinoma planocellulare*) ili karcinom pločastih stanica je druga po učestalosti vrsta raka kože te čini oko 20% svih zloćudnih tumora kože. Obično se pojavljuje kod starijih osoba, kod intenzivnog izlaganja suncu te zbog štetnog utjecaja radioterapije i umjetnog sunčanja u solariju (tzv. kvarcanja). Učestalije se pojavljuje kod imunosuprimiranih bolesnika s transplantiranim organima, s AIDS-om, kao i infekcija humanim papilomavirusom (tip 16). Najčešće se razvija na dijelovima kože oštećenim suncem. Tumor izgleda kao vrijed uzdignutih rubova, prekriven krastom. Može se proširiti u limfne čvorove i ostale organe (1, 2, 3).

Melanom (lat. *melanoma malignum*) potječe od melanocita i najzloćudniji je tumor kože i sluznica. S obzirom na učestalost pojavljivanja, melanom je treći zloćudni tumor kože. Može nastati na bilo kojem dijelu tijela. Najčešće nastaje zbog pretjeranog i neprimjerenog izlaganja suncu. Osim prekomjernog izlaganja sunčevim zrakama, kao važan rizični faktor se naglašava i tip kože. Osobe svijetle puti, plavih očiju te osobe koje imaju brojne madeže po tijelu imaju veći rizik za oboljenje. Tamno smeđe je ili crne boje, nepravilnih, neoštrih rubova. Melanom može biti lentiginozni, površinski šireći, nodularni te akralni. Lentiginozni se pojavljuje na mjestima najizloženijim suncu, posebice na obrazima, a najčešće u sedmom desetljeću života. Površinski šireći melanom je najčešći oblik melanoma, a uglavnom se pojavljuje na leđima muškaraca i na donjim udovima kod žena. Nodularni se melanom najčešće pojavljuje na trupu, iako se može pojaviti bilo gdje na tijelu. Akralni melanom se najčešće pojavljuje na dlanovima, listovima i noktima starijih ljudi. Melanom može metastazirati u regionalne limfne čvorove, jetru, pluća i mozak (1, 2, 3).

1.3. Obitelj Trefoil factor proteina (TFF)

Obitelj trefoil factor proteina (TFF, engl. *Trefoil Factor Family*) predstavlja skupinu malih proteina koja se sastoji od tri člana: TFF1, TFF2 i TFF3 proteina. TFF1 protein je ranije

poznat kao pS2 (protein povezan s rakom dojke). TFF2 protein je ranije poznat kao SP (spazmolitički polipeptid), dok je TFF3 protein bio poznat kao ITF (crijevni trefoil factor) (5, 6). Geni koji kodiraju sva tri TFF proteina nalaze se na dugom kraku 21. kromosoma (21q22.3) (7).

TFF proteini pronađeni su u probavnom sustavu gdje ih izlučuju epitelne stanice sluznice, no pokazalo se da su prisutni i u drugim organskim sustavima. Obično su povezani s mucinima koji su glavni proteinski sastojci sluzi (6). Prevladavajuće mjesto sinteze TFF proteina su stanice koje izlučuju sluz. Smatra se da imaju različite uloge u održavanju i obnavljanju epitela probavne cijevi (5, 8). TFF1 i TFF2 se prvenstveno sintetiziraju u želudcu, dok se većina TFF3 proteina sintetizira u tankom i debelom crijevu (9).

Prisutnost i raspodjela TFF proteina istraživana je u različitim ljudskim tkivima. Analiza ekspresije TFFmRNA pokazala je da postoji visoka razina TFF1mRNA u debelom crijevu, prostati i dušniku, dok je srednja do niska razina u mliječnoj žlijezdi, želudcu, gušterači, žlijezdama slinovnicama, tankom crijevu i skeletnim mišićima. TFF2mRNA nađena je u želudcu i gušterači. Glavno mjesto sinteze TFF3mRNA bili su debelo crijevo, gušterača i dušnik. Osim toga, TFF3mRNA nađena je i u tankom crijevu, žlijezdama slinovnicama, mliječnoj žlijezdi i prostati, a u niskim razinama nađena je i u slezeni, jetri, maternici, plućima i želudcu (5). TFF3 protein potiče diferencijaciju cilindričnih stanica s trepetljikama u respiracijskom epitelu dišnih putova čovjeka (10).

Kod odraslog miša nađene su niske razine TFF1 proteina u gotovo svim dijelovima mozga. TFF2 protein imao je sličan obrazac ekspresije, s tim što je u hipofizi bio snažno izražen (11). TFF3 protein u mozgu odraslog miša nađen je u hipokampusu, temporalnoj kori i malom mozgu (11). TFF1 i TFF3 proteini pronađeni su u središnjem i perifernom živčanom sustavu mišjeg zametka (12). U ljudskom mozgu TFF3 protein je, osim u hipotalamo-hipofiznom sustavu, nađen u različitim regijama odraslog mozga (neuroni u kori velikog i malog mozga, oligodendrociti u bijeloj tvari) (13, 14).

U mokraćnom sustavu čovjeka najizraženija je ekspresija TFF3 proteina. Prisutnost TFF3 proteina dokazana je imunohistokemijskom metodom u stanicama proksimalnih kanalića, sabirnih cijevi te prijelaznom epitelu nakapnice, mokraćovoda i mokraćnog mjehura. TFF2 protein dominantan je TFF protein u urinu, a razina mu se značajno povećava kod pacijenata s nefrolitijazom (15).

Izražaj TFF proteina povezan je s različitim upalnim bolestima i malignim bolestima (9, 16). Istraživanja su pokazala da je TFF3 protein, osim u tkivu zdrave dojke, izražen u većini proučavanih benignih i malignih promjena u dojci (17). Iako su dobro diferencirani

tumori pokazivali veću razinu izražaja TFF3 proteina, njegov izražaj u invazivnom karcinomu povezuje se s ulogom u progresiji tumora dojke i širenju tumorskih stanica (17). U mucinoznim tumorima kože dokazana je TFF1mRNA i TFF3mRNA, a imunohistokemijski je dokazano prisustvo TFF1 proteina (18). U ostalim vrstama tumora kože do sada nije istraživana prisutnost TFF3 proteina.

2. HIPOTEZA

Ekspresija TFF3 proteina bit će povišena u malignim tumorima kože u odnosu na kontrolnu skupinu. Također, ekspresija TFF3 proteina bit će različita u različitim tumorima kože.

3. CILJEVI

Cilj ovog istraživanja jest utvrditi postoji li izražaj TFF3 proteina u primarnim tumorima kože te postoje li razlike u izražaju TFF3 proteina u zdravoj koži i tumorski promijenjenoj koži te između različitih vrsta tumora kože.

4. MATERIJAL I METODE

4.1. Ustroj studije

Uzorci kože i različitih tumora kože su imunohistokemijski obrađeni i analizirani svjetlosnim mikroskopom kvalitativno i semikvantitativno. Histomorfološkom analizom utvrđeno je postoji li ekspresija TFF3 proteina u uzorcima i smještaj (kvalitativna analiza). Semikvantitativnom analizom određena je jačina izražaja u pojedinim uzorcima kako bi se utvrdilo postoji li razlika između navedenih skupina.

4.2. Materijal

Istraživanje je provedeno na uzorcima iz arhive Kliničkog zavoda za patologiju i sudsku medicinu KBC-a Osijek koji su obilježeni brojem pa je identitet pacijenta potpuno skriven, a postupak nema utjecaja na dijagnozu i liječenje. Korišteni su uzorci bazocelularnog tumora kože (14 uzoraka), planocelularnog tumora kože (15 uzoraka) i malignog melanoma (12 uzoraka), a za kontrolnu skupinu korištena je zdrava koža (12 uzoraka) iz okolice uklonjenih madeža.

4.3. Metode

Uzorci iz arhive Kliničkog zavoda za patologiju i sudsku medicinu KBC-a Osijek izrezani su na rezove debljine 3 - 5 μm pomoću mikrotoma Reichert-Jung 2040. Rezovi su montirani na adhezivna predmetna stakla te su obrađeni deparafinirani i imunohistokemijski.

Deparafiniranje je provedeno uranjanjem rezova na staklu u 100% xylol (2x10 minuta), vođenjem kroz silazni niz alkohola: 100% alkohol (2x5 minuta), 96% alkohol (2x5 minuta), 70% alkohol (2x5 minuta) i ispiranjem u vodi.

Imunohistokemijski postupak proveden je prema sljedećem protokolu:

1. blokiranje endogene peroksidaze s 1 ml 30%-nog H_2O_2 /100 ml H_2O (15 minuta),
2. ispiranje u vodi,
3. izlaganje epitopa pomoću 0,01M citratnog pufera, pH 6.0; zagrijavanjem u mikrovalnoj pećnici (oko 3 minute),
4. ispiranje vodom iz slavine,
5. parafinskim markerom okruži se tkivo, nakon što je sa stakla uklonjena voda,

6. ispiranje s fiziološkom otopinom puferiranom fosfatnim puferom (PBS) s 0,05% Tweena (500 μ L Tweena + 1L PBS) (oko 1 minute),
7. blokiranje nespecifičnog vezanja pomoću Super Block serum-free protein blocking buffer, na sobnoj temperaturi u vlažnoj komori (1 sat),
8. uklanjanje Super Block serum-free protein blocking buffer,
9. pročišćeno primarno zečje poliklonalno protutijelo u koncentracijama 1:5000 i 1:10000 nanese se na tkivo i inkubira tijekom noći na +4°C u vlažnoj komori,
10. ispiranje: PBS s 0,05% Tweena (4x5 minuta),
11. biotinizirano sekundarno kozje protu-zečje protutijelo u koncentraciji 1:300 nanese se na tkivo i inkubira 30 minuta na sobnoj temperaturi, u vlažnoj komori,
12. ispiranje: PBS s 0,05% Tweena (4x5 minuta),
13. inkubiranje sa streptavidinom konjugiranim s peroksidazom iz hrena (Streptavidin-HRP) u omjeru 1:300 tijekom 30 minuta na sobnoj temperaturi, u vlažnoj komori,
14. ispiranje: PBS s 0,05% Tweena(4x5 minuta),
15. otopina DAB-a (3,3'-diaminobenzidin) nanese se na uzorke (stoji maksimalno 2 minute); priprema otopine:10 mg DAB-a u 10 ml PBS-a (stock otopina); u 1 ml stock otopine doda se 2 μ L 30%-tnog H₂O₂
16. ispiranje: PBS s 0,05% Tweena (4x5 minuta),
17. kontrastno bojenje hematoksilinom (2 minute),
18. ispiranje u PBS-u i vodi iz slavine,
19. dehidriranje alkoholom u koncentracijama 96% (2x 15 minuta) i 100% (2x15 minuta),
20. uranjanje u xylol (2x10 minuta),
21. canada balsamom se pričvrsti pokrovno staklo.

Rezultat bojenja: smeđe obojenje je znak pozitivnog signala u tkivu, a hemalaunom su plavo obojene jezgre.

Preparat debelog crijeva korišten je kao pozitivna kontrola i kao negativna kontrola. Uzorci koji su služili kao negativna kontrola podvrgnuti su istom postupku s tim da je umjesto primarnog protutijela na uzorak nanesen PBS. Osim toga, po jedan rez pokusnog i kontrolnog uzorka na staklu korišten je kao negativna kontrola.

Dobiveni preparati analizirani su i fotografirani digitalnim fotoaparatom marke Olympus®, model C-5050, spojenim na mikroskop marke Olympus®, model BX-50, uz pomoć računalnog programa QuickPHOTO Pro. Histomorfološkom analizom utvrđeno je postoji li ekspresija TFF3 (kvalitativno) i utvrđena je jačina signala u pojedinim uzorcima (semikvantitativno). Analiza je provedena brojanjem pozitivnih stanica u skupini od ukupno

sto stanica na sljedeći način: ako je udio pozitivnih stanica iznosio do 35% ocijenjen je s +; udio od 36 - 70% stanica ocijenjen je s ++; a udio od 71 - 100% ocijenjen je s +++.

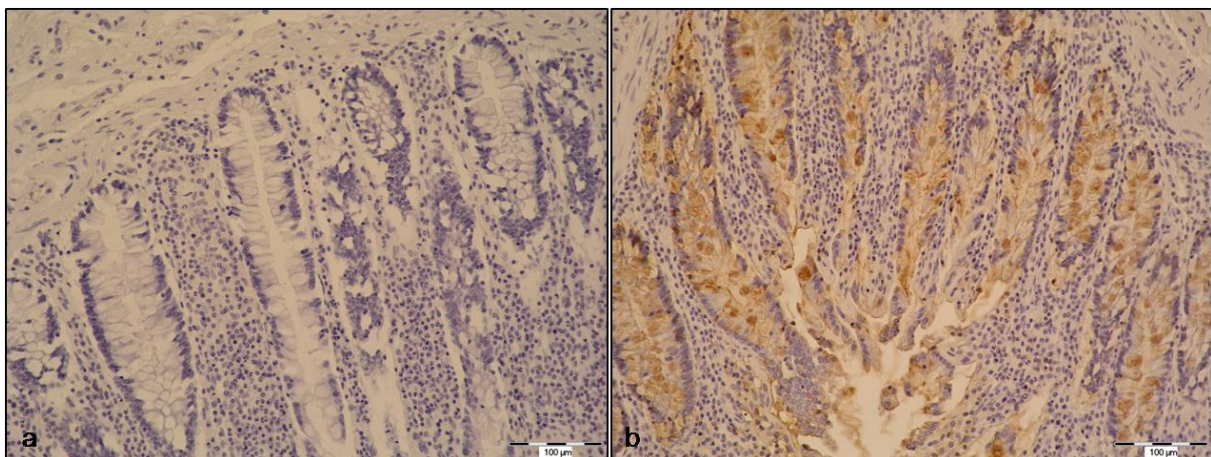
4.4. Statističke metode

Vrijednosti stupnja jačine signala prikazane su medijanom i interkvartilnim rasponom te ukupnim rasponom. Razlike između nezavisnih skupina testirane su neparametrijskim testom Kruskal-Wallis, a razlike između pojedinih skupina Mann-Whitney testom. Sve p vrijednosti su dvostrane, a razina značajnosti je postavljena na $\alpha=0,05$.

Za statističku analizu korišten je statistički program MedCalc Statistical Software version 15.11.4 (MedCalc Software bvba, Ostend, Belgium).

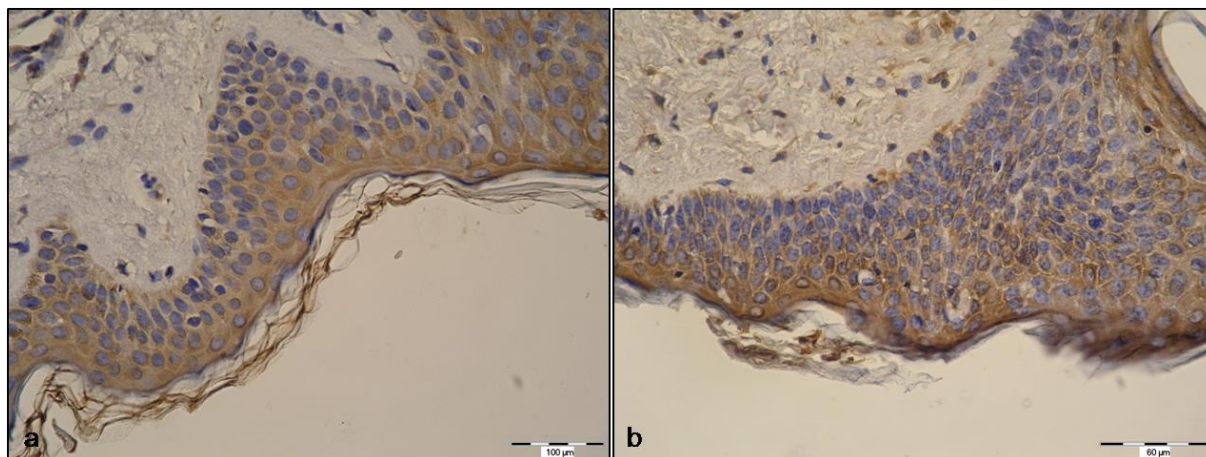
5. REZULTATI

U ovom radu analizirano je 12 uzoraka zdrave kože (kontrolna skupina), 14 uzoraka bazocelularnog karcinoma, 15 uzoraka planocelularnog karcinoma i 12 uzoraka malignog melanoma kako bi se utvrdilo postoji li izražaj TFF3 proteina u primarnim tumorima kože te postoje li razlike između kontrolne skupine i tumorski promijenjene kože kao i između pojedinih vrsta tumora. Nakon imunohistokemijskog bojenja, preparati su analizirani svjetlosnim mikroskopom. Kao kontrola samog postupka imunohistokemijskog bojenja služili su pozitivna i negativna kontrola. Na negativnim kontrolama nije uočen imunohistokemijski signal, dok su se pozitivne kontrole obojile specifično za TFF3 signal (Slika 1).

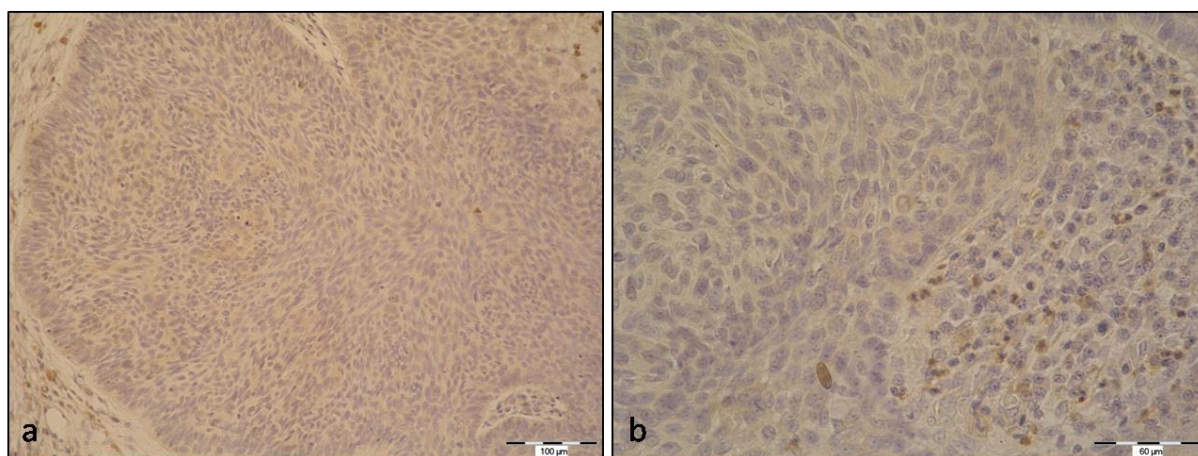


Slika 1. Prikaz negativne i pozitivne kontrole u pokusu imunohistokemije. Presjek kroz epitel debelog crijeva (kontrola za TFF3 protein). a: negativna kontrola, b: pozitivna kontrola. Uočava se izražen imunohistokemijski signal (smeđe obojenje) u epitelnim stanicama debelog crijeva. Obojeno imunohistokemijskom metodom na TFF3; povećanje 200x.

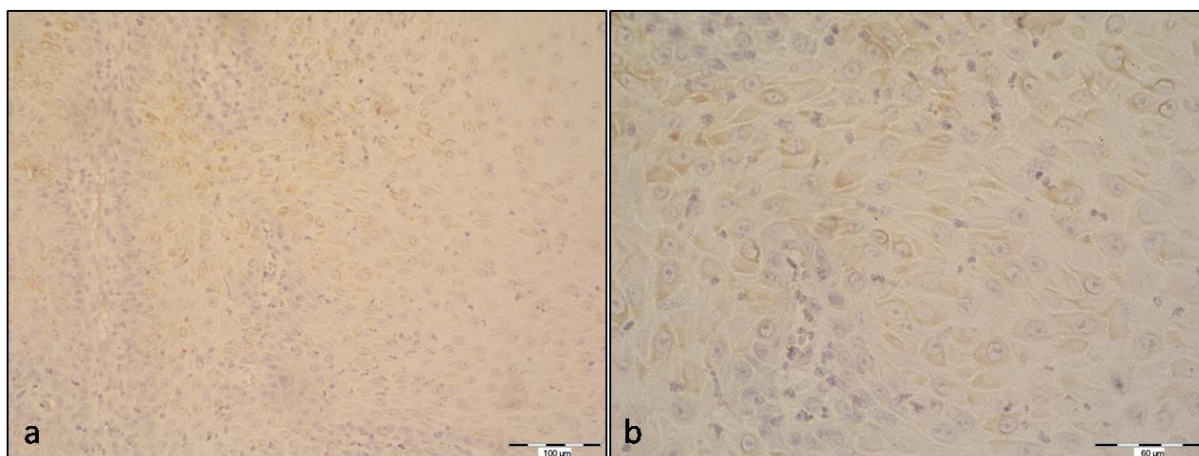
Prisutnost TFF3 proteina u uzorcima vidjelo se kao smeđe obojenje u citoplazmi. Morfološkom analizom utvrđeno je da je u zdravoj koži TFF3 signal bio prisutan u svim slojevima epidermisa (Slika 2). U tumorima kože, bazocelularnom karcinomu, planocelularnom karcinomu i melanomu dio stanica imao je izražen TFF3 signal, dok u drugim stanicama signal nije bio izražen (Slika 3, 4 i 5).



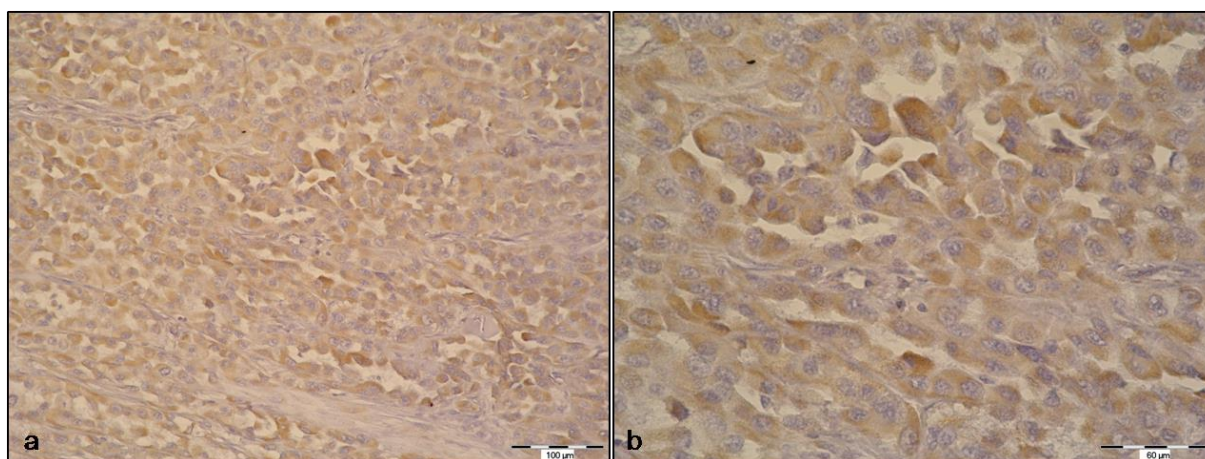
Slika 2. Izražaj TFF3 proteina u zdravoj koži iz okolice uklonjenih madeža (kontrolna skupina). Signal je izražen u svim slojevima epidermisa. Obojeno imunohistokemijskom metodom na TFF3; povećanje 200x (a) i 400x (b).



Slika 3. Izražaj TFF3 proteina u bazocelularnom karcinomu. Obojeno imunohistokemijskom metodom na TFF3; povećanje 200x (a) i 400x (b).



Slika 4. Izražaj TFF3 proteina u planocelularnom karcinomu. Obojeno imunohistokemijskom metodom na TFF3; povećanje 200x (a) i 400x (b).



Slika 5. Izražaj TFF3 proteina u malignom melanomu. Obojeno imunohistokemijskom metodom na TFF3; povećanje 200x (a) i 400x (b).

Brojanjem stanica u kojima postoji izražaj TFF3 proteina provedena je semikvantitativna analiza. Jačina signala utvrđena je brojanjem TFF3 pozitivnih stanica u skupini od ukupno sto stanica. Kada je udio pozitivnih stanica iznosio do 35% ocijenjen je s +; od 36 - 70% s ++; a od 71 - 100% s +++ . Vrijednosti stupnja signala za svaku skupinu prikazane su u Tablici 1.

Tablica 1. Prosječne vrijednosti signala TFF3 proteina u zdravoj koži, bazocelularnom karcinomu, planocelularnom karcinomu i malignom melanomu.

Skupina	Medijan	Interkvartilni raspon (25%-75%)	Raspon (minimum-maksimum)
Kontrolna skupina /n=12	2,0	2,0 – 3,0	1,0 – 3,0
Bazocelularni karcinom /n=14	1,0	1,0 – 2,0	0,0 – 2,0
Planocelularni karcinom /n=15	1,0	1,0 – 2,0	0,0 – 3,0
Maligni melanom /n=12	2,0	1,0 – 2,5	0,0 – 3,0

*Kruskal-Wallis test, razina značajnosti je postavljena na $\alpha=0,05$.

Rezultati skupne statističke analize između sve četiri skupine uzoraka pokazali su značajnu razliku signala ($p=0,021$; Kruskal-Wallis test) što je pokazano u tablici 1. Daljnjom analizom utvrdilo se gdje je prisutna ta značajna razlika TFF3 signala.

I morfološka i semikvantitativna analiza pokazala je smanjenje izražaja TFF3 proteina u tumorima kože u odnosu na kontrolnu skupinu. Statistički značajna razlika u stupnju signala nađena je između uzoraka kontrolne skupine te uzoraka bazocelularnog i planocelularnog karcinoma, dok između uzoraka kontrolne skupine i skupine malignog melanoma nije nađena značajna razlika (Tablica 2).

Tablica 2. Rezultati usporedbe kontrolne skupine sa ostalim skupinama (post-hoc analiza)

	Tumorski uzorci	p*
Kontrolna skupina	Bazocelularni karcinom	0,003
	Planocelularni karcinom	0,027
	Maligni melanom	0,255

*Mann-Whitney test, razina značajnosti je postavljena na $\alpha=0,05$.

Između pojedinih skupina tumorskih uzoraka nema značajne razlike u vrijednostima signala što je prikazano u tablici 3.

Tablica 3. Rezultati usporedbe između tumorskih skupina (post-hoc analiza)

Tumorski uzorci	Tumorski uzorci	p*
Bazocelularni karcinom	Planocelularni karcinom	0,258
Bazocelularni karcinom	Maligni melanom	0,164
Planocelularni karcinom	Maligni melanom	0,543

*Mann-Whitney test, razina značajnosti je postavljena na $\alpha=0,05$.

6. RASPRAVA

U ovom je istraživanju imunohistokemijskom metodom pokazano da u primarnim tumorima kože postoji izražaj TFF3 proteina. Dobiveni rezultati u skladu su s postojećim rezultatima koji pokazuju da u tumorima derivata kože postoji izražaj TFF3 (17, 18). Analizom uzoraka planocelularnog karcinoma, bazocelularnog karcinoma i malignog melanoma pomoću svjetlosnog mikroskopa, uočeno je smanjenje izražaja TFF3 proteina u odnosu na kontrolnu skupinu (epidermis zdrave kože). Izražaj TFF3 proteina bio je statistički značajno manji u bazocelularnom karcinomu ($p = 0.003$) i planocelularnom karcinomu ($p = 0.027$) nego u kontrolnoj skupini. Iako je i u malignom melanomu izražaj TFF3 proteina bio smanjen, to nije bilo statistički značajno. Analizirajući statističke rezultate u tablici 1. po vrijednosti medijana, odnosno središnje vrijednosti sveukupnog stupnja signala TFF3, moglo bi se zaključiti da zdrava koža i maligni melanom imaju istu jačinu signala TFF3 proteina. Međutim, promatrajući interkvartilne raspone, tj. interval u kojem se nalazi 50% središnjih vrijednosti stupnja signala i raspone, tj. razliku između najveće i najmanje izmjerene vrijednosti stupnja signala, isti dokazuju suprotno. Prema vrijednosti stupnja signala TFF3, maligni je melanom bliže vrijednostima bazocelularnog i planocelularnog karcinoma nego zdrave kože što je prikazano u tablici 1. Dobiveni rezultati mogli bi biti posljedica malog broja uzoraka korištenih u istraživanju. U daljnjim istraživanjima potrebno je provesti analizu na većem broju uzoraka.

Izražaj TFF3 proteina prisutan je u mnogim zdravim i tumorskim tkivima (5, 9). Promjene u izražaju TFF3 proteina na genskoj i proteinskoj razini opisane su u brojnim karcinomima (19). U različitim tumorskim tkivima pronađen je povećan izražaj TFF3. Međutim, u ovom je istraživanju utvrđen manji izražaj TFF3 u tumorima kože nego u zdravoj koži. U karcinomu dojke pronađen je povećan izražaj TFF3 proteina. Njegov veći izražaj potiče progresiju tumora dojke, širenje tumorskih stanica i loš ishod preživljenja (17, 20). TFF3 ima povećan izražaj u metaplaziji crijeva te je označen kao marker za lošu prognozu kod želučanog karcinoma (21). Međutim, prekomjeran izražaj TFF3 nije pronađen samo u ljudskom karcinomu želuca i dojke, već i u karcinomu debelog crijeva, karcinomu gušterače i hepatocelularnom karcinomu gdje ima ulogu poticanja rasta tumora (22, 23, 24). Izražaj TFF3 je također povećan u karcinomu prostate (25). Karcinom dojke je tipičan primjer karcinoma s povećanim izražajem TFF1 (26). TFF1 je smatran onkogenom u karcinomu dojke (27). Međutim, novije istraživanje pokazuje da TFF1 nije onkogen u epitelu dojke već

smanjuje razvoj tumora i ima tumor-supresorsku funkciju (28). Unatoč brojnim istraživanjima, specifične uloge TFF proteina još uvijek nisu razjašnjene, kao i njihove uloge u razvoju tumora. S obzirom na to da se traže nove dijagnostičke strategije, bit će veliki izazov otkriti potencijal TFF kao opće oznake za širi spektar tumora (19). Iako je budućnost TFF proteina kao biomarkera neizvjesna, nema sumnje da su kvantitativna mjerenja TFF proteina važna u otkrivanju njihovih bioloških funkcija (9).

7. ZAKLJUČAK

Temeljem provedenog istraživanja i dobivenih rezultata mogu se izvesti sljedeći zaključci:

- u primarnim tumorima kože postoji izražaj TFF3 proteina,
- izražaj TFF3 značajno je manji u bazocelularnom i planocelularnom karcinomu nego u zdravoj koži, dok je u malignom melanomu izražaj smanjen, ali ne statistički značajno,
- ne postoji značajna razlika u izražaju TFF3 proteina između različitih vrsta tumora kože.

8. SAŽETAK

CILJ ISTRAŽIVANJA. Cilj ovoga istraživanja bio je utvrditi postoji li izražaj TFF3 proteina u primarnim tumorima kože, postoje li značajne razlike u izražaju TFF3 proteina u zdravoj koži i tumorski promijenjenoj koži te postoje li značajne razlike između različitih vrsta tumora kože.

USTROJ STUDIJE. Uzorci su imunohistokemijski obojeni, histomorfološki analizirani svjetlosnim mikroskopom (kvalitativno) i semikvantitativno je analizirana jačina signala brojanjem TFF3 pozitivnih stanica.

MATERIJAL I METODE. Istraživanje je provedeno na sveukupno 53 uzorka, 12 uzoraka zdrave kože, 14 uzoraka bazocelularnog karcinoma, 15 uzoraka planocelularnog karcinoma i 12 uzoraka malignog melanoma. Preparati su imunohistokemijski obrađeni te analizirani pomoću svjetlosnog mikroskopa. Dobiveni podaci obrađeni su u statističkom programu MedCalc Statistical Software version 15.11.4 (MedCalc Software bvba, Ostend, Belgium).

REZULTATI. Morfološkom analizom uočen je izražaj TFF3 proteina u primarnim tumorima kože, kao i u epidermisu zdrave kože. Izražaj TFF3 proteina bio je statistički značajno manji kod bazocelularnog i planocelularnog karcinoma kože u odnosu na zdravu kožu, za razliku od tumora dojke gdje postoji povećani izražaj TFF3 proteina. Između različitih tumora kože nije nađena značajna razlika u izražaju TFF3 proteina.

ZAKLJUČAK. Postoji izražaj TFF3 proteina u primarnim tumorima kože, ali se po intenzitetu značajno ne razlikuje među pojedinim tipovima tumora. Izražaj TFF3 značajno je manji u bazocelularnom i planocelularnom karcinomu nego u zdravoj koži.

KLJUČNE RIJEČI. bazocelularni karcinom, maligni melanom, planocelularni karcinom, TFF3

9. SUMMARY

THE ANALYSIS OF PRESENCE TFF3 PROTEINS IN SKIN CANCER

OBJECTIVES. The aim of this study was to determine is there any expression of TFF3 protein in primary skin tumours, whether there are significant differences in the expression of TFF3 protein in healthy skin and skin tumours and are there any significant differences between the different types of skin cancer.

STUDY DESIGN. The samples were stained using immunohistochemistry, histomorphologically analyzed by light microscopy (qualitative) and the signal strength was semiquantitatively analyzed by counting TFF3 positive cells.

MATERIAL AND METHODS. The study was conducted on a total of 53 samples, 12 samples of healthy skin, 14 samples of basal cell carcinoma, 15 samples of squamous cell carcinoma and 12 samples of malignant melanoma. Slides were processed and analyzed by immunohistochemistry using a light microscope. The obtained data were processed using statistical program MedCalc Statistical Software version 15.11.4 (MedCalc Software BVBA, Ostend, Belgium).

RESULTS. Expression of TFF3 protein was noticed in primary skin tumours as well as in the epidermis of healthy skin by morphological analysis. The expression of TFF3 protein was significantly lower in basal cell and squamous cell skin cancer compared to healthy skin, unlike breast cancer where there is an increased expression of the TFF3 protein. Among the various types of skin cancer there was not a significant difference in the expression of proteins TFF3.

CONCLUSION. TFF3 protein expression was present in primary tumours of the skin but no significant differences were found in staining intensity between different tumour types. TFF3 expression was significantly lower in the basal cell and squamous cell carcinoma than in healthy skin.

KEYWORDS. basal cell carcinoma, malignant melanoma, squamous cell carcinoma , TFF3

10. LITERATURA

1. Lipozenčić J, i sur. Dermatovenerologija. 3.izd. Zagreb: Medicinska naklada; 2008.
2. Jakić-Razumović J, Šarčević B, Seiwerth S. Patologija. 1.izd. Zagreb: Naklada Slap; 2009.
3. Damjanov I, Jukić S, Nola M. Patologija. 3.izd. Zagreb: Medicinska naklada; 2011.
4. Junqueira LC, Carneiro J. Osnove histologije. 1.izd. Zagreb: Školska knjiga; 2005.
5. Madsen J, Nielsen O, Toruoe I, Thim L, Holmskov U. Tissue localization of human trefoil factors 1, 2, and 3. *J Histochem Cytochem.* 2007; 55(5):505-13.
6. Thim L, May FE. Structure of mammalian trefoil factors and functional insights. *Cell Mol Life Sci.* 2005;62(24):2956-73.
7. Gött P, Beck S, Machado JC, Carneiro F, Schmitt H, Blin N. Human trefoil peptides: genomic structure in 21q22.3 and coordinated expression. *Eur J Hum Genet.* 1996;4(6):308-15.
8. Wright NA, Hoffmann W, Otto WR, Rio MC, Thim L. Rolling in the clover: trefoil factor family (TFF)-domain peptides, cell migration and cancer. *FEBS Lett.* 1997;408(2):121-13.
9. Samson MH. Quantitative measurements of trefoil factor family peptides: possibilities and pitfalls. *Scand J Clin Lab Invest.* 2013;73(3):193-202.
10. LeSimple P, van Seuning I, Buisine M-P, Copin MC, Hinz M, Hoffmann W, i sur. Trefoil factor family 3 peptide promotes human airway epithelial ciliated cell differentiation. *Am J Respir Cell Mol Biol.* 2007;36(3):296-303.
11. Hinz M, Schwegler H, Chwieralski CE, Laube G, Linke R, Pohle W, i sur. Trefoil factor family (TFF) expression in the mouse brain and pituitary: changes in the developing cerebellum. *Peptides.* 2004;25(5):827-32.
12. Belovari T, Bijelić N, Tolušić Levak M, Baus Lončar M. Trefoil factor family peptides TFF1 and TFF3 in the nervous tissues of developing mouse embryo. *Bosn J Basic Med Sci.* 2015;15(1)33-37.
13. Probst JC, Zetsche T, Weber M, Theilemann P, Skutella T, Landgraf R, i sur. Human intestinal trefoil factor is expressed in human hypothalamus and pituitary: evidence for a novel neuropeptide. *FASEB J.* 1996;10(13):1518-23.

14. Bernstein HG, Dobrowolny H, Trübner K, Steiner J, Bogerts B, Hoffmann W. Differential regional and cellular distribution of TFF3 peptide in the human brain. *Amino Acids*. 2015;47(5):1053-63.
15. Rinnert M, Hinz M, Buhtz P, Reiher F, Lessel W, Hoffmann W. Synthesis and localization of trefoil factor family (TFF) peptides in the human urinary tract and TFF2 excretion into the urine. *Cell Tissue Res*. 2010;339(3):639-47.
16. May FE, Westley BR. Trefoil proteins: Their role in normal and malignant cells. *J Pathol*. 1997;183(1):4-7.
17. Ahmed AR, Griffiths AB, Tilby MT, Westley BR, May FE. TFF3 is a normal breast epithelial protein and is associated with differentiated phenotype in early breast cancer but predisposes to invasion and metastasis in advanced disease. *Am J Pathol*. 2012;180(3):904-16.
18. Hanby AM, McKee P, Jeffery M, Grayson W, Dublin E i sur. Primary mucinous carcinomas of the skin express TFF1, TFF3, estrogen receptor, and progesterone receptors. *Am J Surg Pathol*. 1998;22(9):1125-31.
19. Busch M, Dünker N. Trefoil factor family peptides – friends or foes?. *BioMol Concepts*. 2015;6(5-6):343-359.
20. Pandey V, Wu ZS, Zhang M, Li R, Zhang J, Zhu T, i sur. Trefoil factor 3 promotes metastatic seeding and predicts poor survival outcome of patients with mammary carcinoma. *Breast Cancer Res*. 2014;16(5):429.
21. Yamachika T, Lawrence Werther J, Bodian C, Babyatsky M, Tatematsu M, i sur. Intestinal trefoil factor: A marker of poor prognosis in gastric carcinoma. *Clin Cancer Res*. 2002;8(5):1092-9.
22. Morito K, Nakamura J, Kitajima Y, Kai K, Tanaka T i sur. The value of trefoil factor 3 expression in predicting the long-term outcome and early recurrence of colorectal cancer. *Int J Oncol*. 2015;46(2):563-8.
23. Terris B, Blaveri E, Crnogorac Jurcevic T, Jones M, Missiaglia E i sur. Characterization of gene expression profiles in intraductal papillary-mucinous tumors of the pancreas. *AJP*. 2002;160(5):1745-54
24. Okada H, Kimura M, Tan D, Fujiwara K, Igarashi J i sur. Frequent trefoil factor 3 (TFF3) overexpression and promoter hypomethylation in mouse and human hepatocellular carcinomas. *Int J Oncol*. 2005;26(2):369-377.

25. Faith DA, Isaacs WB, Morgan JD, Fedor HL, Hicks JL i sur. Trefoil factor 3 overexpression in prostatic carcinoma: prognostic importance using tissue microarrays. *Prostate*. 2004;61(3):215-227.
26. Markićević M, Džodić R, Buta M, Kanjer K, Mandušić V, Nešković-Konstantinović Z, i sur. Trefoil factor 1 in early breast carcinoma: a potential indicator of clinical outcome during the first 3 years of follow-up. *Int J Med Sci*. 2014;11(7):663-73.
27. Perry JK, Kannan N, Grandison PM, Mitchell MD, Lobie PE. Are trefoil factors oncogenic? *TEM*. 2008;19(2):74-81.
28. Buache E, Etique N, Alpy F, Stoll I, Muckensturm M, i sur. Deficiency in trefoil factor 1 (TFF1) increases tumorigenicity of human breast cancer cells and mammary tumor development in TFF1- knockout mice. *Oncogene*. 2011;30(29):3261-73.

11. ŽIVOTOPIS

Maja Banović, studentica 5.godine	Datum i mjesto rođenja:
Sveučilište J.J. Strossmayera u Osijeku	9. svibnja 1991., Vinkovci
Medicinski fakultet Osijek	Kućna adresa:
Studij medicinsko-laboratorijske dijagnostike	Dr. A. Starčevića 70, 32 100 Vinkovci
Cara Hadrijana 10E	Tel. +385996765413
Tel. +38531512800	E-mail: banovic.maja.vk@gmail.com

OBRAZOVANJE:

2006. - 2010. Gimnazija M. A. Reljkovića, Vinkovci
2010. - 2013. Zdravstveno veleučilište u Zagrebu,
Preddiplomski studij medicinsko laboratorijske dijagnostike
Naziv dodijeljene kvalifikacije: Prvostupnica medicinsko laboratorijske dijagnostike
2013. - 2016. Medicinski fakultet u Osijeku
Diplomski studij medicinsko laboratorijske dijagnostike
Četverogodišnji tečaj klasičnog baleta

RADNO ISKUSTVO:

svibanj 2014. - svibanj 2015.: Stručno osposobljavanje za samostalan rad za radno mjesto prvostupnika medicinsko laboratorijske dijagnostike, KBC Osijek
2006. - do danas: aktivna članica Mladih Gradskog društva Crvenog križa Vinkovci

STRUČNE AKTIVNOSTI:

Banović M., Budiša A., Znanje studenata o HIV-u. „Stare i nove virusne bolesti - Što znamo o njima?“, Konferencija s međunarodnim sudjelovanjem (Osijek, 2012.)
Banović M., Budiša A., Znanje studenata o HIV-u. 4. hrvatski kongres laboratorijske dijagnostike s međunarodnim sudjelovanjem (Opatija, 2012.)

„Krvlju prenosive bolesti - prevencija, dijagnostika, liječenje“; konferencija s međunarodnim sudjelovanjem (Osijek, 2013.)

„Ninth ISABS conference on forensic and anthropologic genetics and Mayo clinic lectures in individualized medicine“ (Bol, Brač, 2015.)

„Zdravlje i zdravstvena zaštita 2015. - 2030. Futur Z“, međunarodni kongres (Opatija, 2015.)

NAGRADE I PRIZNANJA:

Stipendija Vukovarsko-srijemske županije za akademske godine 2010./2011., 2011./2012., 2012./2013.

Priznanja za sudjelovanja na natjecanju mladeži Hrvatskog crvenog križa

POSEBNA ZNANJA I VJEŠTINE:

Znanje svjetskih jezika: engleski, njemački

Poznavanje rada na računalu: odlično (MS Office)

Vozački ispit: B kategorija

AKTIVNOSTI:

2006. - do danas: aktivna članica Mladih Gradskog društva Crvenog križa Vinkovci

Sudjelovanje na Humanijadi – Zdravstveno veleučilište, (Fojnica, BiH, 2013.)

Volonter na projektu „Bolnica za medvjediće“ (Gunja, 2015.)

Ostalo: fitnes, crkveni zbor „Polion“