

# Duljina hospitalizacije u bolesnika podvrgnutih kirurškom liječenju prijeloma nadlaktične kosti.

---

Čorak, Daniel

Master's thesis / Diplomski rad

2020

Degree Grantor / Ustanova koja je dodijelila akademski / stručni stupanj: **Josip Juraj Strossmayer University of Osijek, Faculty of Medicine Osijek / Sveučilište Josipa Jurja Strossmayera u Osijeku, Medicinski fakultet Osijek**

Permanent link / Trajna poveznica: <https://urn.nsk.hr/urn:nbn:hr:152:798363>

Rights / Prava: [In copyright](#) / [Zaštićeno autorskim pravom.](#)

Download date / Datum preuzimanja: **2024-07-04**



Repository / Repozitorij:

[Repository of the Faculty of Medicine Osijek](#)



**SVEUČILIŠTE JOSIPA JURJA STROSSMAYERA U OSIJEKU**  
**MEDICINSKI FAKULTET OSIJEK**  
**SVEUČILIŠNI INTEGRIRANI PREDDIPLOMSKI I**  
**DIPLOMSKI STUDIJ MEDICINE**

**Daniel Čorak**

**DULJINA HOSPITALIZACIJE U**  
**BOLESNIKA PODVRGNUTIH**  
**KIRURŠKOM LIJEČENJU PRIJELOMA**  
**NADLAKTIČNE KOSTI**

**Diplomski rad**

**Osijek, 2020.**

**SVEUČILIŠTE JOSIPA JURJA STROSSMAYERA U OSIJEKU**  
**MEDICINSKI FAKULTET OSIJEK**  
**SVEUČILIŠNI INTEGRIRANI PREDDIPLOMSKI I**  
**DIPLOMSKI STUDIJ MEDICINE**

**Daniel Čorak**

**DULJINA HOSPITALIZACIJE U**  
**BOLESNIKA PODVRGNUTIH**  
**KIRURŠKOM LIJEČENJU PRIJELOMA**  
**NADLAKTIČNE KOSTI**

**Diplomski rad**

**Osijek, 2020.**

Rad je ostvaren u OB Nova Gradiška.

Mentor rada: prof. prim. dr. sc. Zoran Jukić, dr. med. spec. kirurg, supspecijalist abdominalne kirurgije, Medicinski fakultet Osijek

Rad ima 27 listova, 4 tablice, 2 slike.

*Zahvaljujem prof. dr. sc. Zoranu Jukiću na strpljenju, trudu i pomoći prilikom mentorstva i izrade diplomskog rada te gostoprimstvu koje nam je pružio tijekom boravka u Novoj Gradišci.*

*Zahvaljujem budućim kolegama i najboljim prijateljima Sanji i Ivanu na pomoći, zajedničkom radu i suradnji prilikom izrade diplomskog rada te što su mi uljepšali studentske dane tijekom ovih 6 godina.*

*Hvala roditeljima, baki, sestri i šogoru na potpori i što su mi omogućili sve od upisa pa do završetka ovog predivnog studija.*

*Za kraj najviše hvala mojoj Petri bez čije ljubavi, potpore, pomoći i motivacije ovo sve jednostavno ne bi bilo moguće.*

## Sadržaj

<b>1. Uvod</b> .....	1
1.1. Općenito o prijelomima.....	1
1.2. Cijeljenje prijeloma .....	1
1.3. Anatomija nadlaktične kosti.....	2
1.4. Vrste prijeloma nadlaktične kosti.....	3
1.5. Epidemiologija i čimbenici prijeloma nadlaktične kosti.....	4
1.6. Kirurško liječenje prijeloma nadlaktične kosti.....	5
<b>2. Ciljevi</b> .....	7
<b>3. Ispitanici i metode</b> .....	8
3.1. Ustroj studije .....	8
3.2. Ispitanici .....	8
3.3. Metode.....	8
3.4. Statističke metode .....	8
<b>4. Rezultati</b> .....	9
<b>5. Rasprava</b> .....	13
5.1. Duljina hospitalizacije pri kirurškom liječenju proksimalnog dijela nadlaktične kosti.....	14
5.2. Duljina hospitalizacije pri kirurškom liječenju središnjeg dijela nadlaktične kosti..	15
5.3. Duljina hospitalizacije pri kirurškom liječenju distalnog dijela nadlaktične kosti ...	16
<b>6. Zaključci</b> .....	19
<b>7. Sažetak</b> .....	20
<b>8. Summary</b> .....	21
<b>9. Literatura</b> .....	22
<b>10. Životopis</b> .....	27

## Popis kratica

AO/OTA	Radna skupina za pitanja osteosinteze / Organizacija za traumatologiju i ortopediju (njem. Arbeitsgemeinschaft für Osteosynthesefragen / eng. Orthopaedic Trauma Association)
HA	heminartoplastika (eng. hemiarthroplasty)
IM	intramedulrni čavao (eng. intramedullary nail)
OB	Opća bolnica
ORIF	otvorena repozicija i unutarnja fiksacija (eng. open reduction-internal fixation)
SD	standardna devijacija
TEA	totalna artroplastika lakta (eng. total elbow arthroplasty)

## 1. Uvod

### 1.1. Općenito o prijelomima

Prijelom kosti je potpuni prekid, a napuknuće je nepotpuni prekid kontinuiteta kosti (1). Najčešće nastaje zbog djelovanja grube vanjske sile (traumatski prijelomi), ali može nastati i nakon djelovanja slabije sile kao posljedica promijenjene koštane strukture. Takve prijelome nazivamo patološki prijelomi (2). Stres frakture nastaju intenzivnim i dugotrajnim opterećenjem kosti.

Vanjske sile koje uzrokuju prijelom kosti prema smjeru djelovanja dijelimo na: sile savijanja, sile smicanja, sile torzije, sile vlaka i sile tlaka. Prijelomi dugih cjevastih kostiju obično su uzrokovani silama savijanja. Sila savijanja djeluje ekscentrično na osovinu kosti pri čemu na jednoj strani nastaje sila tlaka, koja širi i skraćuje kost, a na suprotnoj strani nastaje sila vlaka koja kida veze u čvrstom koštanom tkivu. Kost je slabo otporna na silu vlaka koja je glavni čimbenik loma dugih kosti. Sila smicanja djeluje usporedno s površinom kosti i uzrokuje unutarnje deformacije kosti (1). Sile koje uzrokuju prijelom kosti mogu se podijeliti na direktne i indirektne. Direktna sila djeluje na područje u blizini kosti, a neizravna sila se prenosi na kost iz udaljenog područja (npr. padom na ispruženu ruku prenosi se sila do nadlaktične kosti gdje nastaje prijelom u području kirurškog vrata) (2). S obzirom na stanje kože u području prijeloma kosti, razlikujemo otvoreni i zatvoreni prijelom. Otvoreni prijelom karakterizira visok rizik kontaminacije rane s razvojem infekcije što dovodi do produljenog cijeljenja rana i dugotrajnog korištenje antibiotika (3). Infekcija otvorenog prijeloma povećava rizik za razvoj osteomijelitisa i pseudoartroze, produljuje hospitalizaciju te odgađa početak rehabilitacije (2).

### 1.2. Cijeljenje prijeloma

Kost može cijeliti primarno ili sekundarno. Primarno cijeljenje zahtijeva rigidnu osteosintezu kako ne bi došlo pomicanja ulomaka tijekom cijeljenja. Primarno cijeljenje je cilj nakon otvorene repozicije i unutarnje fiksacije (4). Razlikujemo kontaktno i pukotinsko primarno cijeljenje. Kod kontaktnog cijeljenja osteoklasti razgrađuju rubove kosti, a osteoblasti simultano stvaraju koštani matriks i rekonstruiraju Haversove kanaliće. U pukotinskom cijeljenju postoji razmak između koštanih ulomaka koji se prvo popunjava nezrelom lamelarnom kosti koja zahtijeva remodeliranje. U nezrelu kost ulaze osteoblasti koji stvaraju osteone i nastaje čvrsta lamelarna kost (5).

Za razliku od primarnog cijeljenja, u sekundarnom, koje se češće pojavljuje, nastaje kalus. Javlja se kada nakon repozicije postoje ograničeni pomaci ulomaka što potiče stvaranje kalusa



i posljedično unutarnju imobilizaciju prijeloma. Može se podijeliti u 3 faze. U upalnoj fazi dolazi do nakupljanja krvi i formiranja hematoma u medularnoj šupljini te dolaska makrofaga, i nediferenciranih mezenhimalnih stanica iz koštane srži. Makrofagi uklanjaju nekrotično tkivo i patogene te luče čimbenike rasta i upalne citokine koji mogu potaknuti angiogenezu unutar prijeloma (5, 6). Diferencijacijom mezenhimalnih stanica započinje reparacijska faza. Dio mezenhimalnih stanica diferencira u hondrocite koji proizvode hrskavicu stvarajući mekani kalus koji privremeno stabilizira prijelom (4). Drugi dio mezenhimalnih stanica u bolje prokrvljenim dijelovima diferencira u osteoblaste koji odlažu koštano tkivo stvarajući koštani kalus. Kasnije hondrociti podliježu apoptozi i izlučuju kalcij i medijatore koji uzrokuju vaskularizaciju i kalcifikaciju hrskavice. Te dvije faze traju nekoliko tjedana. U zadnjoj fazi remodeliranja osteoklasti uklanjaju koštani kalus, a osteoblasti uspostavljaju lamelarno strukturiranu kost. Zadnja faza traje od nekoliko mjeseci do nekoliko godina (5).

### 1.3. Anatomija nadlaktične kosti

Nadlaktična kost (*humerus*) je duga, cjevasta kost koja se može podijeliti na proksimalnu, središnju i distalnu trećinu. Na proksimalnom dijelu razlikujemo: glavu nadlaktične kosti (*caput humeri*), anatomski vrat (*collum anatomicum*), veliki i mali tuberkul (*tuberculum majus et minus*) te kirurški vrat (*collum chirurgicum*). Glava nadlaktične kosti zatvara kut od 130 ° s trupom nadlaktične kosti te s glenoidalnom šupljinom (*cavitas glenoidalis*) čini rameni zglob. Za veliki i mali tuberkul hvataju se mišići *m. supraspinatus*, *m. infraspinatus*, *m. teres minor* i *m. subscapularis* koji čine rotatornu manžetu čija je uloga učvršćenje i vanjska rotacija ramenog zgloba (7). Središnji dio čini dijafiza nadlaktične kosti koja se proteže od kirurškog vrata do suprakondilarne regije. Kirurški vrat čini najuži dio nadlaktične kosti i na njemu najčešće nastaju prijelomi. Na distalnoj trećini nalazimo zglobno tijelo (*condylus humeri*) koje se dijeli na lateralni dio (*capitulum humeri*) i medijalni dio (*trochlea humeri*) te dva izbočena tijela (*epicondylus lateralis et medialis*). Lateralni dio ima zglobnu plohu za palčanu kost, a medijalni dio ima zglobnu plohu za lakatnu kost. Oba zgloba dio su lakatnog zgloba. Izbočena tijela nalaze se na svakoj strani zglobnog tijela. Medijalno izbočeno tijelo služi kao polazište prednjoj ili fleksornoj skupini podlaktičnih mišića, a lateralno izbočeno tijelo kao polazište stražnjoj skupini podlaktičnih mišića (7). Opskrba krvlju većim dijelom dolazi od *a. circumflexa humeri anterior*, dok stražnji dio glave i stražnji dio velikog tuberkula dobiva krv od *a. circumflexa humeri posterior*, a koje su ogranci *a. axillaris* (2, 7). Medijalno od proksimalnog dijela prolazi brahijalni plexus s brahijalnom arterijom, dok oko stražnje strane kirurškog vrata prolazi aksilarni živac s dubokom brahijalnom arterijom. Radijalni živac prolazi u brazdi na

stražnjoj strani dijafize. U distalnom dijelu sa stražnje strane medijalnog epikondila prolazi ulnarni živac. Prilikom prijeloma može doći do oštećenja neurovaskularnih struktura koje prolaze uz nadlaktičnu kost (1, 2, 7). Najčešće su ozljede aksilarnog živca i rjeđe aksilarne arterije prilikom prijeloma proksimalnog dijela (8, 9). Vrlo su česte pareze radijalnog živca nakon prijeloma dijafize (10). Ozljede ulnarnog živca većinom su uzrokovane prijelomom suprakondilarnog dijela nadlaktične kosti (11).

#### 1.4. Vrste prijeloma nadlaktične kosti

Prijelome nadlaktične kosti možemo podijeliti na prijelome proksimalnog, središnjeg i distalnog dijela nadlaktične kosti. Prijelomi proksimalnog dijela najčešće nastaju u području kirurškog vrata (80 %) (2). Najčešći uzrok prijeloma proksimalnog dijela nadlaktične kosti je pad na ruku dok je rjeđe posljedica djelovanja izravne sile. Prema tome razlikujemo adukcijske i abdukcijske prijelome. Abdukcijski prijelomi nastaju padom na ruku udaljenu od tijela i tada se među ulomcima stvara kut prema van, a adukcijski prijelomi nastaju padom na ruku uz tijelo i tada je kut među ulomcima prema unutra (3). Postoji nekoliko klasifikacija prijeloma proksimalnog dijela nadlaktične kosti, a najprihvaćenija je Neerova klasifikacija. Neerova klasifikacija dijeli prijelome u 6 grupa ovisno o položaju frakturne linije. Svaka grupa još se dijeli ovisno o pomaku i broju ulomaka (2). U tip 1 spadaju lomovi s minimalnim pomakom fragmenata (pomak manji od 1 cm i angulacija manja od 45 ° od anatomske položaja). U tip 2 spadaju prijelomi anatomske vrata, a u tip 3 prijelomi kirurškog vrata. U tip 4 spadaju prijelomi velikog tuberkula, a u tip 5 prijelomi malog tuberkula koji mogu biti u kombinaciji s drugim prijelomima proksimalnog dijela nadlaktične kosti uz pomak ulomaka. Tip 6 prijeloma su luksacijski prijelomi sa 2 ili više ulomaka gdje postoji prednja ili stražnja dislokacija zglobne površine (2, 12, 13). Klasifikacija Radne skupine za pitanja osteosinteze / Organizacije za traumatologiju i ortopediju (njem. Arbeitsgemeinschaft für Osteosynthesefragen / eng. Orthopaedic Trauma Association, AO/OTA) je modificirana Neerova klasifikacija koja je više usmjerena prema vaskularnoj opskrbi kosti i opasnosti od osteonekroze. Prema AO/OTA klasifikaciji prijelomi proksimalnog dijela nadlaktične kosti dijele se na: tip A ili ekstraartikularne prijelome s jednim ulomkom, tip B ili ekstraartikularne prijelome s više ulomaka i tip C ili intraartikularne prijelome. Svaki tip prijeloma dijeli se još u tri podgrupe ovisno o anatomske položaju frakturne linije. Najmanji rizik za razvoj osteonekroze ima tip A, a najveći rizik ima tip C (3, 12, 14).

Prijelomi dijafize najčešći su prijelomi nadlaktične kosti. Najčešće nastaju djelovanjem izravne sile (udarcem), a rjeđe nastaju djelovanjem neizravne sile (padom s motocikla ili s bicikla) (2,

3). Za prijelome dijafize nadlaktične kosti najčešće se koristi AO/OTA klasifikacija. Prema AO/OTA klasifikaciji prijelomi dijafize dijele se na jednostavne prijelome, prijelome sa središnjim trokutastim ulomkom i složene prijelome. Drugi prihvaćeni način klasifikacije je Wrightov i Cofieldov klasifikacijski sustav. Bazira se na lokaciji prijelomne linije u odnosu na proksimalni dio nadlaktične kosti. U tipu A prijelomna linija se pruža prema proksimalnom dijelu, u tipu B prijelomna linija se pruža prema distalnom dijelu, a u tipu C prijelomna linija se nalazi na distalnom dijelu nadlaktične kosti (15).

Distalna trećina nadlaktične kosti funkcionalno pripada zglobu lakta (2). Prijelomi distalne trećine nadlaktične kosti najčešće se događaju kod muškaraca u mlađoj životnoj dobi te kod žena u starijoj životnoj dobi (16, 17). Uzroci prijeloma kod mladih muškaraca su pad na ispruženu ruku ili djelovanje jake izravne sile na flektirani lakat (3, 18). Prijelomi kod starijih žena su najčešće patološki prijelomi povezani s osteoporozom (17). Najpoznatija klasifikacija prijeloma distalne trećine nadlaktične kosti je klasifikacija prema AO/OTA klasifikacijskom sustavu (19). Prema AO/OTA klasifikaciji prijelomi se dijele na ekstraartikularne prijelome koji zahvaćaju suprakondilarni dio nadlaktične kosti (tip A), intraartikularne parcijalne prijelome (tip B) i intraartikularne kompletne prijelome (tip C) (3, 17, 19). Suprakondilarni prijelomi mogu se podijeliti na ekstenzijske i fleksijske prijelome. Ekstenzijski tip prijeloma nastaje padom na ispruženu ruku s laktom u punoj ekstenziji prilikom čega se distalni dio ulomka izbija, a proksimalni dio ulomka može ozlijediti neurovaskularne strukture, poglavito *n. medianus* i *a. cubitalis*. Fleksijski tip prijeloma je rjeđi i nastaje padom na svijeni lakat (3). Tip B prijelomi nazivaju se intraartikularni parcijalni prijelomi jer nakon prijeloma dio zglobnog tijela ostaje povezan s dijafizom nadlaktične kosti. Dije se na prijelome medijalnog, lateralnog i frontalnog dijela kondila. Tip C prijelomi su kompletni intraartikularni prijelomi ili intrakondilarni prijelomi gdje nema povezanosti između dijafize i zglobnog tijela (19).

#### 1.5. Epidemiologija i čimbenici prijeloma nadlaktične kosti

Prijelomi nadlaktične kosti najčešće se događaju kod pacijenata starije životne dobi i djece dok su kod mladih odraslih ljudi i ljudi u srednjim godinama vrlo rijetki. Epidemiološki se mogu raščlaniti i analizirati na osnovi različitih parametara, a jedan od najznačajnijih je starosna dob zbog karakteristične povezanosti tipa prijeloma s određenom dobnom skupinom. Općenito se prijelomi nadlaktične kosti češće događaju kod pacijenata starije životne dobi te su treći po učestalosti, nakon prijeloma kuka i radijusa, a faktori rizika su lomljivost kosti i specifičan rizik od pada (20). Najčešće se radi o prijelomu proksimalnog dijela nadlaktične kosti u području kirurškog vrata koji je posljedica pada na ruku (21). Osim što incidencija prijeloma tog tipa

raste s dobi, ovisi i o spolu. Omjer broja prijeloma kod žena u odnosu na muškarce u prosjeku iznosi 2 : 1 s prosječnom dobi od 70 godina (20).

Prijelomi distalnog dijela nadlaktične kosti rjeđi su kod pacijenata starije životne dobi pri čemu se prema spolnoj distribuciji radi o 80 % žena kao posljedica pada na ruku. Trend prijeloma nadlaktične kosti kod žena počinje eksponencijalno rasti nakon menopauze (22). Incidencija prijeloma u starijoj dobi je u pozitivnoj korelaciji s osteoporozom te raste s geografskom širinom, odnosno, proporcionalna je s izloženosti suncu čije su UV zrake neophodne u metabolizmu vitamina D koji je odgovoran za mineralizaciju kostiju (20, 21, 23). Istraživanje provedeno u Australiji na 385 prijeloma pokazalo je da su čimbenici rizika za prijelom kod muškaraca starija dob, prijašnji prijelomi i smanjena konzumacija mlijeka, a kod žena su starija dob, prijašnji prijelomi nakon 45 godine te debljina (24). Nakon prijeloma proksimalnog dijela nadlaktične kosti, sljedeći po učestalosti su prijelomi dijafize koji statistički čine manje od 10 % prijeloma svih ekstremiteta i oko 3 % prijeloma dugih kostiju (15). Incidencija prijeloma je dobno specifična, a faktori rizika jednaki su kao i za proksimalne prijelome. Drugim riječima, veći rizik od prijeloma pronalazi se kod osoba starije životne dobi, tj. starijih od 50 godina, a posebice kod žena u menopauzi i postmenopauzalnoj dobi. Za razliku od prijeloma proksimalnog i distalnog dijela, učestalost prijeloma dijafize nadlaktične kosti značajno je izražena u dvadesetima. U toj dobi muškarci su statistički višestruko skloniji toj vrsti ozljede od žena. Tijekom tridesetih i četrdesetih broj zabilježenih prijeloma značajno pada kod oba spola te ponovno raste tek nakon pedeset godina starosti (25). Prijelomi distalne trećine nadlaktične kosti najčešći je prijelom u dječjoj dobi koji nastaje uslijed različitih padova i čini dvije trećine hospitalizirane djece zbog ozljede lakta. Distribuciju prema spolu čini 44 % ženske djece i 56 % muške djece (26). Kod mladih i osoba srednje životne dobi taj tip prijeloma je najrjeđi, a incidencija raste s dobi, tj. nakon 50 godina te se povezuje s istim faktorima rizika kao i prijelomi proksimalnog dijela i dijafize (25).

#### 1.6. Kirurško liječenje prijeloma nadlaktične kosti

Većina prijeloma proksimalnog dijela liječi se konzervativno kratkotrajnom imobilizacijom (2 – 3 tjedna) te ranom fizikalnom terapijom. Kompleksniji prijelomi poput prijeloma anatomskog vrata, prijeloma tuberkula ili prijeloma sa 3 ili više ulomaka zahtijevaju kirurško liječenje (2, 13). Otvorena redukcija unutarnja fiksacija (eng. open reduction internal fixation, ORIF) je metoda izbora za prijelome sa dva ili tri fragmenta kod osoba mlađih od 65 godina i sa zadovoljavajućom mineralizacijom kostiju (13). Kod starijih osoba podvrgnutih ORIF metodi češće su komplikacije (osteonekroza i popuštanje čavla) i potreba za reoperacijom (27).

Kod starijih osteoporotičnih pacijenta može se koristiti koštani graft (eng. strut graft). Indikacije za fiksaciju intramedularnim čavlom (eng. intramedullary nail, IM) su jednostavni prijelom, prijelomi kirurškog vrata i dijafize te patološki prijelomi. IM je koristan zbog malog gubitka krvi i manjeg oštećenja mekog tkiva. Neki od učestalih postoperativnih problema nakon IM su loše srastanje kosti, bol u ramenu te ozljede živaca (13, 27). Istraživanje u Kini pokazalo je značajno manje komplikacija nakon IM metode u usporedbi s ORIF metodom (28). Hemiartroplastika (eng. hemiarthroplasty; HA) je prikladna za komplicirane prijelome s više fragmenta ili dislocirane prijelome. Međutim, nedostaci HA su ograničeni pokreti u ramenu, ukočenosti ramena te loše srastanje tuberkula, stoga je prikladnija za mlađe pacijente (27). Reverzna totalna artroplastika ramena je metoda u kojoj se konkavno zglobno tijelo ugrađuje na nadlaktičnu kost, a konveksno na glenoidalnu šupljinu. Tako se omogućuje rotacija pomoću deltoidnog mišića. Indikacije su stariji pacijenti, pacijenti s kompleksnim prijelomima i pacijenti s rizikom od lošeg ishoda. Za tu metodu potreban je iskusan kirurg (27, 29).

Prijelomi dijafize liječe se velikom većinom neoperativno. Indikacije za operativno liječenje su: neuspješno konzervativno liječenje prijeloma, otvoreni prijelom, prijelomi nastali vrlo brzim projektilima (metak) i patološke frakture te prijelomi s ozljedom brahijalnog plexusa ili radijalnog živca. Najčešće korištene metode su ORIF i IM (15). Gottschalk je na velikom broju prijeloma dijafize usporedio ORIF i IM metodu i ustvrdio da pacijenti podvrgnuti IM metodi imaju značajno manje infekcija i pareza radijalnog živca postoperativno, ali i veću smrtnost i više patoloških fraktura nakon operacije (30).

Distalni prijelomi nadlaktične kosti se većinom liječe kirurškim putem. Jednostavni prijelomi bez pomaka mogu se liječiti konzervativno. Najčešća metoda je ORIF metoda u kojoj se ulomci spajaju pločicama ili Kirschnerovim žicama. Prilikom suprakondilarnog prijeloma postavljaju se DC ili T pločice i vijci ili Kirschnerove žice. Prijelomi epikondila liječe se pločicama. Bikondilarni prijelomi su izuzetno teški za liječenje te zahtijevaju potpunu rekonstrukciju lakta te fiksaciju pločicama (3, 16). Totalna artroplastika lakta (eng. total elbow arthroplasty, TEA) uvedena je kao alternativa za liječenje loše sraslih prijeloma nakon ORIF metode te prijeloma s osteoartritisom. Korisna je kod osoba dobi iznad 70 godina, žena s osteoporozom te kod pacijenata kod kojih se ne može rekonstruirati zglob pomoću ORIF metode.

## 2. Ciljevi

Ciljevi ovog rada jesu:

- ispitati koliko je prosječno trajanje hospitalizacije pacijenata podvrgnutih kirurškom liječenju prijeloma nadlaktične kosti u OB Nova Gradiška od 2009. do 2019. godine
- ispitati postoji li razlika u duljini hospitalizacije s obzirom na spol
- ispitati postoji li povezanost duljine hospitalizacije i dobi.

### 3. Ispitanici i metode

#### 3.1. Ustroj studije

Istraživanje je ustrojeno kao presječna studija (31). Istraživanje obuhvaća razdoblje od 2009. do 2019. godine.

#### 3.2. Ispitanici

Pregledom operacijskih protokola pronađeno je 96 pacijenata podvrgnutih kirurškom liječenju prijeloma nadlaktične kosti. Daljnjim pregledom bolničke arhive i medicinske dokumentacije izdvojeno je 56 pacijenata s potpunim potrebnim podacima.

Nakon isključivanja prema kasnije navedenim kriterijima u istraživanje su uključena 52 pacijenta podvrgnuta kirurškom liječenju prijeloma nadlaktične kosti u Općoj bolnici Nova Gradiška u razdoblju od 2009. do 2019. godine.

#### 3.3. Metode

U istraživanju su korišteni podaci o ispitanicima izdvojenim iz operacijskih protokola pacijenata podvrgnutih kirurškom liječenju prijeloma nadlaktične kosti u razdoblju od 2009. do 2019. godine. Podaci su prikupljeni pregledom bolničke arhive i medicinske dokumentacije. Analizirane varijable uključuju dob, spol, vrstu prijeloma i duljinu hospitalizacije.

Iz istraživanja su isključeni pacijenti koji su neposredno nakon operacije prebačeni u neku drugu zdravstvenu ustanovu radi daljnjeg zbrinjavanja drugih ozljeda te pacijenti s manjkom podataka.

#### 3.4. Statističke metode

Kategorijski podaci predstavljeni su apsolutnim i relativnim frekvencijama. Normalnost raspodjele numeričkih varijabli testirana je Shapiro-Wilkovim testom. Numerički podaci opisani su medijanom i granicama interkvartilnog raspona. Razlike numeričkih varijabli između dvije nezavisne skupine testirane su Mann-Whitney U testom, a između tri nezavisne skupine Kruskal-Wallisovim testom. Povezanost dobi i trajanja hospitalizacije ocijenjena je Spearmanovim koeficijentom korelacije Rho (32). Sve P vrijednosti su dvostrane. Razina značajnosti je postavljena na  $\alpha = 0,05$ . Za statističku analizu korišten je statistički program MedCalc Statistical Software version 19.1.7 (MedCalc Software Ltd, Ostend, Belgium; <https://www.medcalc.org>; 2020).

#### 4. Rezultati

Istraživanje je provedeno na 52 bolesnika koji su podvrgnuti kirurškom liječenju prijeloma nadlaktične kosti u desetogodišnjem razdoblju od 2009. do 2019. godine, od kojih je 17 (33 %) muškaraca i 35 (67 %) žena.

Medijan dobi bolesnika je 64 godine (interkvartilnog raspona od 53 do 75 godina) u rasponu od 8 do 88 godina.

Prema vrsti prijeloma, najviše bolesnika, njih 32 (62 %) imalo je prijelom proksimalnog dijela, dok je jedan bolesnik imao i proksimalnog i središnjeg dijela. Najmanje bolesnika imalo je distalni prijelom. Prijelom lijeve strane imalo je 33 (63 %) bolesnika, a jedan bolesnik imao je obostrani prijelom (Tablica 1).

Tablica 1. Osnovna obilježja bolesnika

	Broj (%) bolesnika
Spol	
Muškarci	17 (33)
Žene	35 (67)
Vrsta prijeloma	
Distalni	4 (8)
Proksimalni	32 (62)
Središnji	16 (30)
Strana prijeloma	
Desno	18 (35)
Lijevo	33 (63)
Obostrano	1 (2)
Ukupno	52 (100)

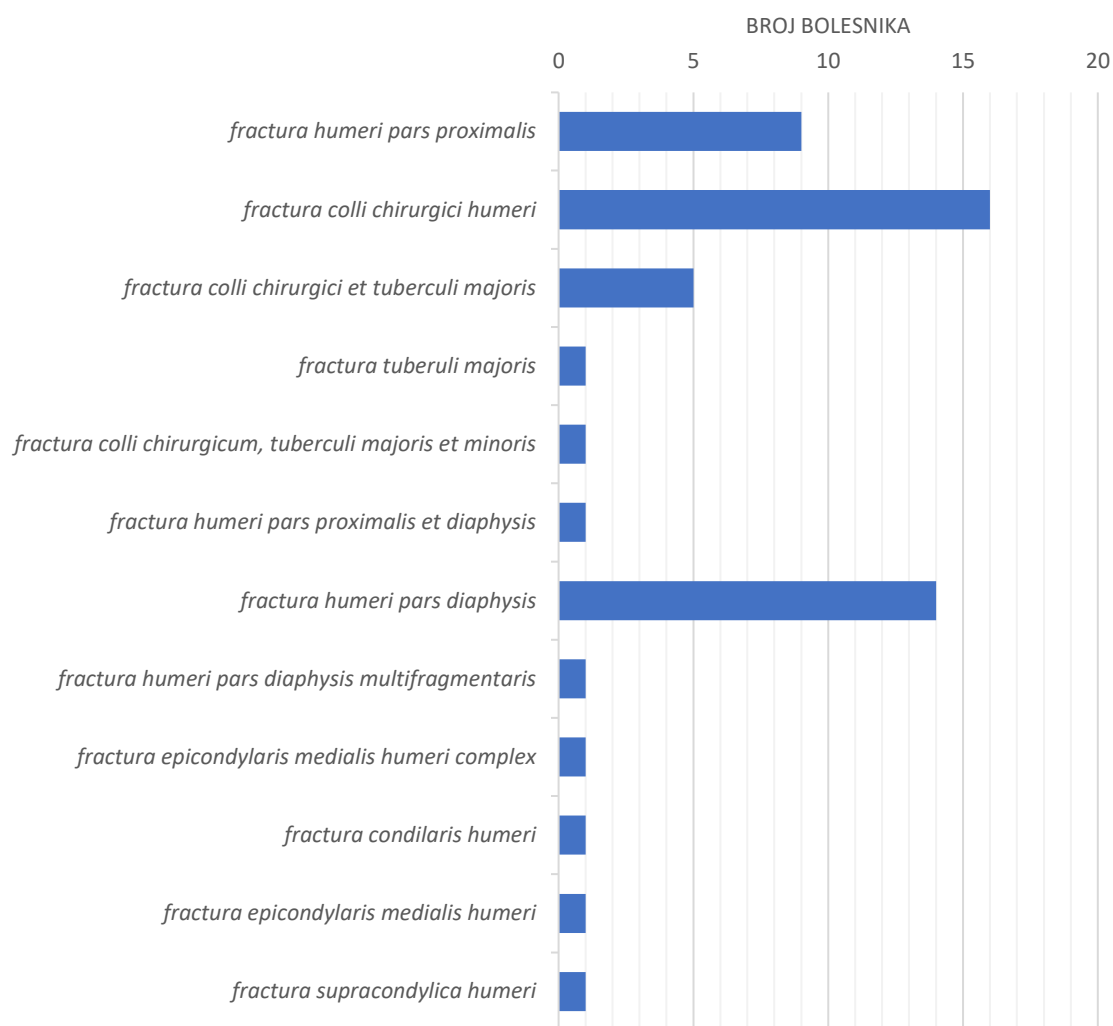


Prema distribuciji bolesnika s prijelomom nadlaktične kosti u odnosu na dob i spol, najviše prijeloma imale su žene u dobi starijoj od 60 godina, njih 27, što čini 77 % ukupnog broja bolesnika. Najveći udio prijeloma kod muškaraca uočava se u dobi od 50 do 79 godina pri čemu je zabilježeno 13 slučajeva, odnosno 76 % bolesnika muškog spola.

Tablica 2. Raspodjela bolesnika s obzirom na dob i spol

Dob	Žene	Muškarci
0 – 19	1	1
20 – 29	0	1
30 – 39	1	1
40 – 49	3	1
50 – 59	3	6
60 – 69	10	4
70 – 79	8	3
80+	9	0

S obzirom na postavljenu dijagnozu, 16 (31 %) bolesnika ima dijagnozu *fractura colli chirurgici humeri*, 14 (27 %) bolesnika dijagnozu *fractura humeri pars diaphysis*, dijagnozu *fractura humeri pars proximalis* ima 9 (17 %) bolesnika, a njih 5 (10 %) *fractura colli chirurgici et tuberculi majoris*. Ostale dijagnoze zastupljene su u pojedinačnim slučajevima (Slika 1).



Slika 1. Raspodjela bolesnika prema postavljenoj dijagnozi

Duljina hospitalizacije je medijana 7 dana (interkvartilnog raspona od 5 do 13 dana) u rasponu od jednog do 30 dana, bez značajne razlike u odnosu na spol bolesnika (Tablica 2).

Tablica 3. Trajanje liječenja u odnosu na spol ispitanika

	Medijan (interkvartilni raspon)			P*
	Muškarci	Žene	Ukupno	
Trajanje liječenja (dani)	7 (3,5 – 12)	7 (5 – 13)	7 (5 – 13)	0,38

\*Mann-Whitney U test

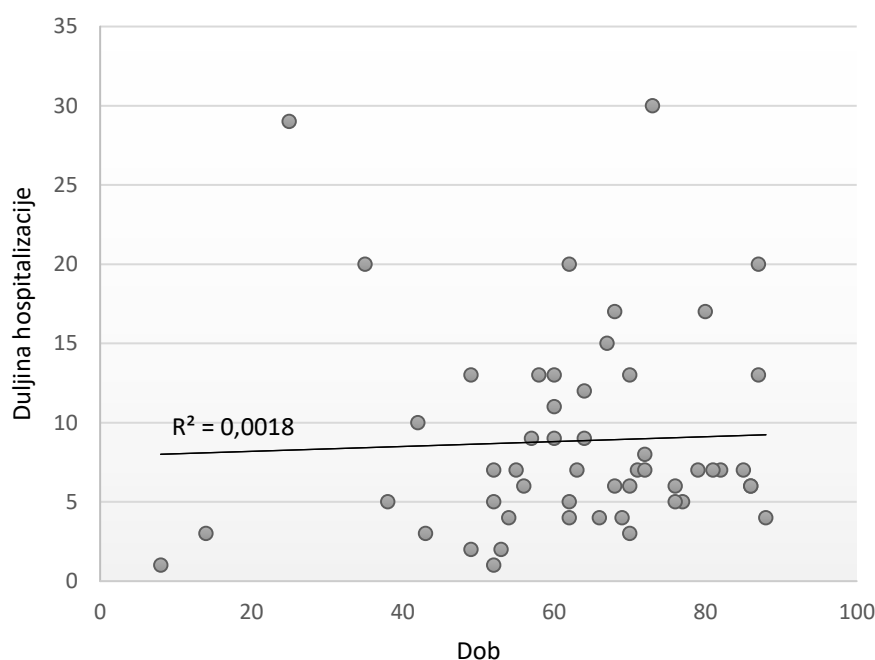
Iako je duljina hospitalizacije nešto dulja u bolesnika s distalnim prijelomom, ona se ne razlikuje značajno u odnosu na bolesnike s proksimalnim ili središnjim prijelomom (Tablica 3).

Tablica 4. Trajanje liječenja u odnosu na vrstu prijeloma

	Medijan (interkvartilni raspon)			P*
	Distalni	Proksimalni	Središnji	
Trajanje liječenja (dani)	8 (1 – 18)	7 (6 – 13)	6 (3 – 9)	0,22

\*Kruskal-Wallisov test

Spearmanovim koeficijentom korelacije ocijenili smo povezanost dobi bolesnika s duljinom hospitalizacije i uočavamo da njihova povezanost nije značajna (Spearmanov koeficijent korelacije  $Rho = 0,163$   $P = 0,25$ ) (slika 2).



Slika 2. Prikaz duljine hospitalizacije u odnosu na dob pacijenata

## 5. Rasprava

Istraživanje provedeno u OB Nova Gradiška ustrojeno je kao presječna studija koja je obuhvatila bolesnike podvrgnute kirurškom liječenju prijeloma nadlaktične kosti od 2009. do 2019. godine. Pregledom operacijskih protokola i povijesti bolesti u istraživanje je ukupno uključeno 52 bolesnika. Medijan dobi bolesnika je 64 godine s rasponom od 8 do 88 godina. Prema rezultatima od ukupno bolesnika, muškaraca je bilo 33 %, a žena je bilo 67 %. Ti rezultati slični su rezultatima iz sličnih studija koji pokazuju otprilike 2 puta veću sklonost prijelomima nadlaktične kosti žena u odnosu na muškarce neovisno o vrsti prijeloma (21, 22, 33, 34).

Prijelom lijeve nadlaktične kosti imalo je 33 pacijenta (63 %), a prijelom desne nadlaktične kosti 18 pacijenata (35 %), dok je 1 pacijent imao obostrani prijelom prilikom iste ozljede. Iako nema poznatih podataka o uzroku takve raspodjele, ti se rezultati podudaraju s rezultatima iz drugih istraživanja gdje je više od polovice pacijenata imalo prijelom lijeve nadlaktične kosti (24, 25). S obzirom na to da je većini ljudi dominantna strana desna, moguće je da nesvjesno prilikom pada izlože lijevu ruku izravnoj ozljedi štiteći time desnu, tj. dominantu ruku.

Prema podjeli prijeloma na trećine nadlaktične kosti, najčešća vrsta prijeloma je prijelom proksimalnog dijela koju je imalo 32 pacijenta (62 %). Slijede prijelomi središnjeg dijela s 16 pacijenata (32 %) i distalnog dijela s 4 pacijenta (8 %). U jednom istraživanju koje uključuje 370 000 pacijenata s prijelomom nadlaktične kosti, većina pacijenata ima prijelom proksimalnog dijela nadlaktične kosti (61 %) što se podudara s ovim istraživanjem. U istom istraživanju udio prijeloma središnjeg i distalnog dijela (19 i 43 %) (34). U ovom istraživanju manji je udio prijeloma distalnog dijela jer se većina prijeloma distalnog dijela nadlaktične kosti događa u pedijatrijskoj populaciji koja se uglavnom kirurški ne liječi u OB Nova Gradiška.

U tablici 2 vidimo podjelu prijeloma s obzirom na dob i spol. Uočava se porast prijeloma nadlaktične kosti u žena nakon 60. godine starosti što odgovara porastu patoloških prijeloma povezanih s osteoporozom i povećanim rizikom od pada. Ti se podaci podudaraju s podacima iz istraživanja na većem broju ispitanika gdje se ističe povećanje broja prijeloma nadlaktične kosti u dobi od 60 do 80 godina (35, 36). Kod muškaraca vidimo porast broja prijeloma nakon 50. godine starosti. Inače istraživanja pokazuju porast prijeloma nadlaktične kosti kod muškaraca u adolescentnoj i starijoj životnoj dobi (34, 35). U ovome istraživanju nedostatak porasta prijeloma u mlađoj životnoj dobi kod muškaraca može se objasniti time što se takvi

prijelomi operacijski liječe u većim bolničkim centrima koja imaju osoblje s više iskustva u liječenju prijeloma u mlađoj populaciji.

### 5.1. Duljina hospitalizacije pri kirurškom liječenju proksimalnog dijela nadlaktične kosti

Kod prijeloma proksimalnog dijela nadlaktične kosti medijan trajanja hospitalizacije je 7 dana s interkvartilnim rasponom od 6 do 13 dana, a operaciji su podvrgnuta 32 pacijenta (tablica 3). Najčešća dijagnoza kod prijeloma proksimalnog dijela je prijelom kirurškog vrata koji je uobičajeno najčešće mjesto prijelomne linije. Razlog tome je karakteristična smanjena elastičnost i otpornost deformaciji u odnosu na glavu i anatomski vrat nadlaktične kosti koji su građeni od spongiozne kosti (2). Druge najčešće dijagnoze su *fractura humeri pars proximalis*, koja ne daje detaljniji opis prijeloma te prijelom kirurškog vrata s velikim tuberkulom dok se ostale dijagnoze pojavljuju pojedinačno (slika 1).

U istraživanju iz 2014. godine Menendez i Ring usporedili su ovisi li duljina hospitalizacije o vremenu prošlom između prijeloma proksimalnog dijela nadlaktične kosti i operacije prijeloma. Bilo je uključeno 100 pacijenata s medijanom dobi 67 godina pri čemu su 75 % ispitanika činile žene. Medijan hospitalizacije svih bolesnika s prijelomom proksimalnog dijela nadlaktične kosti bio je 4 dana. U grupi bolesnika podvrgnutih kirurškom liječenju unutar 3 dana od prijeloma medijan duljine hospitalizacije je 3 dana dok je u grupi bolesnika koji su operirani 3 ili više dana od prijeloma, medijan duljine hospitalizacije bio 8 dana (37). S obzirom na to da ukupna duljina hospitalizacije pacijenata ovisi o vremenu proteklom od nastanka ozljede do kirurškog liječenja, ti bi rezultati mogli objasniti duljinu hospitalizacije u OB Nova Gradiška, ali je potrebno dodatno istražiti vrijeme proteklo od nastanka ozljede do operacije. Posebice jer prema rezultatima duljina hospitalizacije nije povezana s dobi pacijenata (slika 2).

U studiji iz 2016. godine provedenoj u SAD-u istraživani su razlozi ponovne hospitalizacije pacijenta podvrgnutih kirurškom liječenju prijeloma proksimalnog dijela nadlaktične kosti. Studija obuhvaća 1387 ispitanika koji su podijeljeni u dvije skupine. Prva skupina obuhvaća 78 pacijenata koji su zahtijevali ponovnu hospitalizaciju unutar 30 dana od prethodne. Medijan dobi pacijenta u toj skupini je 63 godine, a medijan duljine hospitalizacije je 4 dana. Drugoj skupini pripadalo je 1 309 pacijenata koji nisu zahtijevali ponovnu hospitalizaciju unutar 30 dana od operacije. Medijan dobi tih pacijenata bio je 60 godina, a medijan duljine njihove hospitalizacije je 2 dana. U obje grupe više od polovice pacijenata činile su žene (55 % i 66 %). Istraživanje je pokazalo da produljena hospitalizacija povećava vjerojatnost za ponovnom hospitalizacijom unutar 30 dana od operacije prijeloma. Također, nakon jednogodišnjeg

praćenja pacijenata pokazalo se da je veća smrtnost unutar jedne godine od operacije kod pacijenata koji su imali dulju hospitalizaciju nakon prve operacije prijeloma (38). S obzirom na to da duljina hospitalizacije utječe na uspješnost ishoda liječenja i vjerojatnost za ponovnom hospitalizacijom unutar 30 dana i smrtnost unutar 1 godine, potrebno je težiti skraćanju vremena hospitalizacije.

U istraživanju iz 2016. godine provedenom također u SAD-u, uspoređivana je duljina hospitalizacije radi kirurškog liječenja prijeloma proksimalnog dijela nadlaktične kosti između pacijenata koji imaju privatno zdravstveno osiguranje s pacijentima koji imaju državno socijalno zdravstveno osiguranje. U grupi pacijenata s privatnim zdravstvenim osiguranjem medijan duljine hospitalizacije je 4 dana, a u grupi pacijenata sa socijalnim zdravstvenim osiguranjem 6,5 dana. Također, grupa pacijenata s duljom hospitalizacijom imala je veće troškove zdravstvene skrbi od grupe pacijenata s kraćom hospitalizacijom (53 000 \$ u odnosu na 48 000 \$) (39). Prema tome, s obzirom na to da je duljina hospitalizacije jedan od pokazatelja kvalitete zdravstvene usluge, ona je u sprezi s pristupom liječenja, pa time i ishodom. U razvijenim državama teži se većim ulaganjima u kvalitetu zdravstvene skrbi i osiguranje povoljnijih ishoda liječenja, smanjenju potrebe za ponovnom hospitalizacijom i smanjenju smrtnosti. Veća početna ulaganja omogućuju kvalitetniju opremu, uslugu i resurse koji donose optimalne ishode liječenja, tj. manje troškove medicinske skrbi za velik broj pacijenata te dugoročnu samoodrživost.

Kraće vrijeme hospitalizacije prijavljeno je i u istraživanju iz 2017. godine provedenom također u SAD-u na 210 097 pacijenata podvrgnutih kirurškom liječenju gdje su uspoređivane duljine hospitalizacije ovisno o vrsti kirurškog liječenja prijeloma. Medijan dobi pacijenata je 70 godina pri čemu je udio žena 72 %. Medijan duljine hospitalizacije je 4 do 5 dana ovisno o vrsti operacije koja je provedena što predstavlja kraće vrijeme hospitalizacije u odnosu na rezultate ovog istraživanja (40).

## 5.2. Duljina hospitalizacije pri kirurškom liječenju središnjeg dijela nadlaktične kosti

Rezultati istraživanja pokazuju da je 16 pacijenata s prijelomom dijafize nadlaktične kosti podvrgnuto kirurškom liječenju. Većina prijeloma su jednostavni prijelomi dok je jedan pacijent imao složeni prijelom dijafize (slika 1). Medijan hospitalizacije je 6 dana s interkvartilnim rasponom od 3 do 9 dana (tablica 3). Duljina hospitalizacije radi zbrinjavanja tog vrsta prijeloma je kraća u odnosu na prijelome distalnog i proksimalnog dijela što pretpostavlja brži oporavak pacijenta nego kod preostala dva tipa prijeloma. Međutim, rezultati

istraživanja provedenog u Sjedinjenim Američkim Državama iz 2020. godine koje uspoređuje duljinu hospitalizacije kod pacijenta podvrgnutih kirurškom liječenju prijeloma dijafize nadlaktične kosti govore o dvostruko kraćem vremenu hospitalizacije. U istraživanju su uspoređeni pacijenti podvrgnuti otvorenoj redukciji i vanjskoj fiksaciji i pacijenti podvrgnuti ugradnji intramedularnog čavla. Svaka skupina imala je 406 ispitanika s medijanom dobi bolesnika 67 godina pri čemu su obje skupine imale sličan udio žena (69 % i 72 %). Medijan duljine hospitalizacije za obje skupine je 3 dana s rasponom od 2 do 5 dana (41) što sugerira potrebu za provođenjem dodatnih istraživanja u OB Nova Gradiška kako bi se utvrdio razlog ovakvih odstupanja.

Putnam i Novak su u istraživanju iz 2019. godine usporedili razlike u ishodu liječenja prijeloma dijafize nakon operacije fiksacije pločicom i fiksacije intramedularnim čavlom. Istraživanje je pokazalo značajnu razliku u duljini hospitalizacije nakon fiksacije pločicom (2 dana sa SD 4 dana) i fiksacije intramedularnim čavlom (4 dana sa SD 6 dana). Međutim, pokazalo se da duljina hospitalizacije nije uvjetovana vrstom operacije, nego drugim čimbenicima poput starosti pacijenta, komorbiditetom i ASA statusom prije operacije (42).

### 5.3. Duljina hospitalizacije pri kirurškom liječenju distalnog dijela nadlaktične kosti

Rezultati ovog istraživanja pokazuju da je medijan duljine hospitalizacije prilikom kirurškog liječenja prijeloma distalnog dijela nadlaktične kosti 8 dana s rasponom od 1 do 18 dana (tablica 3). Duljina hospitalizacija prilikom prijeloma distalnog dijela je dulja nego prilikom prijeloma proksimalnog ili središnjeg dijela, no ta razlika nije značajna. U obzir treba uzeti da je takav tip prijeloma teži za operiranje zbog brojnih postoperativnih komplikacija koje su češće nego kod prijeloma drugih dijelova nadlaktične kosti čak i ako se izuzmu faktori rizika i uobičajene komplikacije zajedničke svim prijelomima pa je nužan dulji nadzor nad stanjem pacijenta (38, 43).

Istraživanje iz 2016. godine provedeno u SAD-u uspoređuje ishode liječenja prijeloma distalnog dijela nadlaktične kosti nakon različitih operacija. U grupi koja je podvrgnuta ORIF metodi bilo je 143 pacijenta, žene čine 85 %, a aritmetička sredina dobi je 76 godina. Aritmetička sredina duljine hospitalizacije u prvoj grupi je 3,4 dana sa standardnom devijacijom (SD) od 3,4 dana. Druga je grupa podvrgnuta TEA. U toj grupi bilo je 33 pacijenta, žene čine 82 %, a aritmetička sredina dobi je 74 godine. Aritmetička sredina hospitalizacije u drugoj grupi je 4,6 dana (SD 3,9 dana) (38). Slično istraživanje pratilo je duljinu hospitalizacije starijih pacijenata nakon ORIF i TEA operacija prijeloma distalnog dijela nadlaktične kosti u

razdoblju od 2002. do 2014. godine. Medijan duljina hospitalizacije nakon ORIF operacije je bila od 4,8 do 5,5 dana ovisno o godini, a za TEA operacije je bila 4,9 i 5,6 dana (44).

Međutim, jedna metaanaliza pokazuje dulje medijane duljine hospitalizacije. Za pacijente operirane ORIF metodom ( $n = 15$ ) duljina hospitalizacije je bila 9 dana, a za pacijente ( $n = 25$ ) operirane TEA metodom je bila 7 dana (45). S obzirom na to da u ovom istraživanju nema podataka o metodi liječenja u OB Nova Gradiška, potrebno je provesti dodatna istraživanja da bi se utvrdilo ovisi li duljina hospitalizacije o metodi liječenja ili ne. Zbog malog broja ispitanika s prijelomom distalnog dijela te različitih dijagnoza tih prijeloma (slika 1), nije moguće zaključiti zašto je duljina hospitalizacije različita od podataka iz drugih istraživanja te ovisi li ona o dobi i spolu te je potrebno proširiti istraživanje.

Medijan duljine hospitalizacije svih prijeloma nadlaktične kosti i kod muškaraca i kod žena bio je 7 dana (interkvartilni raspon od 3,5 do 12 dana za muškarce i 5 do 13 dana za žene) te nema značajne razlike u duljini hospitalizacije (tablica 2). Prema rezultatima sličnog presječnog istraživanja provedenog u Australiji, utvrđeno je da je medijan duljine hospitalizacije prilikom prijeloma proksimalnog dijela i dijafize kod muškaraca 4 dana, a kod žena 9 dana bez značajne razlike (24). Drugo istraživanje na velikoj populaciji od 13 316 ljudi uspoređivalo je duljine hospitalizacije prilikom različitih metoda liječenja prijeloma proksimalnog dijela. Zaključeno je da su značajni faktori rizika za dulji ostanak u bolnici muški spol i starija dob pacijenata ( $p < 0,001$ ) (46).

Međutim, u odnosu na to istraživanje, rezultati istraživanja iz OB Nova Gradiška nisu pokazali značajnu povezanost između duljine hospitalizacije i dobi (slika 2). Dunn i suradnici istražili su na velikom broju ispitanika ( $n = 2004$ ) povezanost duljine hospitalizacije i dobi pacijenta kod prijeloma proksimalnog dijela nadlaktične kosti te zaključili da je dob pacijenta  $> 80$  godina povezana s duljom hospitalizacijom, a dob pacijenata  $< 60$  godina s kraćom hospitalizacijom ( $p < 0,011$ ) (47). Ti podaci su oprečni podacima ovog istraživanja, no zbog malog broja pacijenata s više od 80 godina nije moguće utvrditi postoji li povezanost dulje hospitalizacije i starije dobi te mlađe dobi i kraće hospitalizacije.

Rezultati istraživanja provedenog u OB Nova Gradiška temelje se na 52 pacijenta zbog čega ih treba tumačiti u kontekstu malog broja ispitanika i većinom populacije starije životne dobi. Veći uzorak ispitanika iz više bolnica mogao bi rezultirati značajnim razlikama između duljine hospitalizacije ovisno o spolu ili dobi kao što je zaključeno u velikim studijama čiji su rezultati



već izneseni u raspravi, stoga bi za potvrđivanje ili odbacivanje te hipoteze trebalo provesti dodatna istraživanja.

## 6. Zaključci

Temeljem provedenog istraživanja i dobivenih rezultata mogu se izvesti sljedeći zaključci:

- prosječna duljina hospitalizacije pacijenata podvrgnutih kirurškom liječenju prijeloma nadlaktične kosti u OB Nova Gradiška od 2009. do 2019. godine je medijana 7 dana (interkvartilnog raspona od 5 do 13 dana) u rasponu od jednog do 30 dana
- ne postoji značajna razlika u duljini hospitalizacije s obzirom na spol pacijenata
- povezanost duljine hospitalizacije i dobi pacijenata nije značajna.

## 7. Sažetak

**Ciljevi istraživanja:** Istražiti prosječno trajanje hospitalizacije pacijenata podvrgnutih kirurškom liječenju prijeloma nadlaktične kosti u OB Nova Gradiška od 2009. do 2019. godine te ispitati postoji li razlika u duljini hospitalizacije s obzirom na spol i dob pacijenata.

**Nacrt studije:** Presječno istraživanje.

**Bolesnici i metode:** Istraživanje uključuje 52 pacijenta podvrgnuta kirurškom liječenju prijeloma nadlaktične kosti. Podaci o ispitanicima izdvojeni su iz operacijskih protokola pacijenata te prikupljeni pregledom bolničke arhive i medicinske dokumentacije. Za statističku analizu korišten je statistički program MedCalc Statistical Software version 19.1.7.

**Rezultati:** Medijan dobi pacijenata je 64 godine (interkvartilnog raspona od 53 do 75 godina) u rasponu od 8 do 88 godina. Prema vrsti prijeloma, 62 % pacijenata imalo je prijelom proksimalnog dijela, jedan pacijent imao je prijelom i proksimalnog i središnjeg dijela, a najmanje bolesnika imalo je distalni prijelom nadlaktične kosti. 63 % pacijenata imalo je prijelom na lijevoj strani, a jedan pacijent je imao obostrani. Najviše prijeloma imale su žene u dobi starijoj od 60 godina, njih 27, što čini 77 % ukupnog broja bolesnika. Najveći udio prijeloma kod muškaraca uočava se u dobi od 50 do 79 godina pri čemu je zabilježeno 13 slučajeva, odnosno 76 % bolesnika muškog spola.

**Zaključci:** Duljina hospitalizacije je medijana 7 dana (interkvartilnog raspona od 5 do 13 dana) u rasponu od jednog do 30 dana, bez značajne razlike u odnosu na spol bolesnika, a povezanost duljine hospitalizacije i dobi pacijenata nije značajna.

**Ključne riječi:** duljina hospitalizacije, humerus, kirurško liječenje prijeloma, prijelomi nadlaktične kosti

## 8. Summary

### **The Length of Stay of Patients Who Underwent Surgical Treatment of Upper Arm Bone Fracture**

**Objectives:** To investigate the average duration of hospitalization of patients who underwent surgical treatment of fractures of the humerus in Nova Gradiška General Hospital from 2009 to 2019 and to determine whether there is a difference in the length of hospitalization regarding the gender and age of the patients.

**Study design:** Cross-sectional study.

**Patients and methods:** The study includes 52 patients who underwent surgical treatment for a fracture of the humerus. Data on subjects was extracted from patient operating protocols and collected by reviewing hospital archives and medical records. MedCalc Statistical Software version 19.1.7 was used for statistical analysis.

**Results:** The median age of the patients was 64 years (interquartile range from 53 to 75 years), ranging from 8 to 88 years of age. With regard to the type of fracture, 62% of patients had a fracture of the proximal part, one patient had a fracture of both the proximal and central part and several patients had a distal fracture of the humerus. Sixty-three percent of patients had a fracture on the left arm and one patient had a bilateral fracture. Women older than 60 had the most fractures, 27 of them, which is 77% of the total number of patients. The highest proportion of fractures in men is observed between the ages of 50 and 79, with 13 cases, which is 76% of male patients.

**Conclusion:** The median length of hospitalization was 7 days (interquartile range of 5 to 13 days), ranging from 1 to 30 days, with no significant difference related to patient gender, and the interconnection between the length of hospitalization and the age of patients was not significant.

**Keywords:** length of hospitalization, humerus, surgical treatment of fractures, fractures of the humerus.

## 9. Literatura

1. Soša T, Stanec Z, Stanec Z, Tonković I. Kirurgija. 1. izdanje. Zagreb: Naklada Ljevak; 2007.
2. Hančević J, Antoljak T, Mikulić D, Zanić-Matanić D, Korać Z. Lomovi i iščašenja. Jastrebarsko: Naklada Slap; 1998.
3. Kvesić A, Paladino J, Gilja I, Vučkov Š, Brekalo Z, Bakula B, et al. Kirurgija. Zagreb: Medicinska naklada; 2018.
4. Marsell R, Einhorn TA. The biology of fracture healing. *Injury*. 2011;42(6):551–5.
5. Cottrell JA, Turner JC, Arinze TL, O'Connor JP. The Biology of Bone and Ligament Healing. *Foot Ankle Clin*. 2016;21(4):739–61.
6. Loi F, Córdova LA, Pajarinen J, Lin T hua, Yao Z, Goodman SB. Inflammation, fracture and bone repair. *Bone*. 2016;86:119–30.
7. Krmpotić-Nemanić J, Marušić A. Anatomija čovjeka. 2 izdanje. Zagreb: Medicinska naklada; 2007. Str. 55–56.
8. Sirasaporn P. Proximal humerus fracture associated with delayed axillary nerve injury. *J Sci Soc*. 2016;147–50.
9. Report C. Axillary Artery Injury Associated with Proximal Humerus Fracture : A Report of 6 Cases. *Arch Bone Jt Surg*. 2017;52(1):52–7.
10. Stillhard T, Furrer SSM. Radial nerve palsy in humeral shaft fractures with internal fixation: analysis of management and outcome. *Eur J Trauma Emerg Surg*. 2018;44(2):235–43.
11. Kim KY, Conaway W, Schell R, Hennrikus WL. Prevalence of ulnar nerve palsy with flexion-type supracondylar fractures of the humerus. *J Pediatr Orthop B*. 2019;1–4.
12. Zuckerman JD, Deenesh T. Sahajpal. Disorders of the shoulder: diagnosis & management. 2. izd. Sjedinjene Američke Države. Lippincott Williams & Wilkins. 2007. Str. 841–857.
13. Kancherla VK, Singh A, Anakwenze OA. Management of Acute Proximal Humeral Fractures. *J Am Acad Orthop Surg*. 2017;25:42–52.

14. Meinberg EG, Agel J, Roberts CS, Karam MD, Kellam JF. Fracture and Dislocation Classification Compendium. *J Orthop Trauma*. 2018;32:1–170.
15. Updegrave GF, Mourad W, Abboud JA. Humeral shaft fractures. *J Shoulder Elb Surg*. 2018;27(4):87–97.
16. Amir S, Jannis S, Daniel R. Distal humerus fractures: a review of current therapy concepts. *Curr Rev Musculoskelet Med*. 2016;199–206.
17. Islam SU, Glover AW, Waseem M. Challenges and Solutions in Management of Distal Humerus. *Open Orthop J*. 2017;1292–307.
18. Court-Brown CM, Heckman JD, Ricci WM, Tornetta P. Fractures in Adults. U: Court-brown CM, Duckworth AD, Clement ND, Mcqueen MM, urednici. 8. Izd. SAD:Wolters Kluwer;2015.
19. Court-Brown CM, Heckman JD, Ricci WM, Tornetta P. Fractures in Adults. U: Court-brown CM, Duckworth AD, Clement ND, Mcqueen MM, urednici. 8. Izd. SAD:Wolters Kluwer;2015.
20. Roux A, Decroocq L, Batti S El, Bonneville N, Moineau G, Trojani C i sur. Epidemiology of proximal humerus fractures managed in a trauma center. *Orthop Traumatol Surg Res*. 2012;98(6):715–9.
21. Launonen AP, Lepola V, Saranko A, Flinkkilä T, Laitinen M, Mattila VM. Epidemiology of proximal humerus fractures. *Arch Osteoporos*. 2015;10(1):1–5.
22. Court-Brown CM, Heckman JD, Ricci WM, Tornetta P. Fractures in Adults. U: Court-brown CM, Duckworth AD, Clement ND, Mcqueen MM, urednici. 8. Izd. SAD:Wolters Kluwer;2015.
23. Palvanen M, Kannus P, Niemi S. Update in the Epidemiology of Proximal Humeral Fractures. *Clin Orthop Relat Res*. 2006;(442):87–92.
24. Holloway KL, Bucki-Smith G, Morse AG, Brennan-Olsen SL, Kotowicz MA, Moloney DJ i sur. Humeral Fractures in South-Eastern Australia: Epidemiology and Risk Factors. *Calcif Tissue Int*. 2015;97(5):453–65.
25. Bergdahl C, Ekholm C, Wennergren D, Nilsson F, Möller M. Epidemiology and patho-anatomical pattern of 2,011 humeral fractures: data from the Swedish Fracture

- Register. *BMC Musculoskelet Disord.* 2016;1–10.
26. Farkaš, Vedran, Lovrić Ivan, Kondža Goran, Koprivčić Ivan RM. Prijelomi distalnog okrajka nadlaktične kosti kod djece. *Acta Chirurgica Croatica.* 2012;26:45–7.
  27. Jawa A, Burnikel D. Treatment of Proximal Humeral Fractures. *JBJS Rev.* 2016 12;4:1–9.
  28. Zhu BY, Lu Y, Shen J, Zhang J, Jiang C. Locking intramedullary nails and locking plates in the treatment of two-part proximal humeral surgical neck fractures: a prospective randomized trial with a minimum of three years of follow-up. *J Bone Joint Surg Am.* 2011;(2):159–68.
  29. Španić M. Artroplastika zgloba ramena kod prijeloma proksimalnog humerusa. Diplomski rad. Sveučilište u Zagrebu. Medicinski fakultet. 2018. Dostupno na: <https://urn.nsk.hr/urn:nbn:hr:105:647219>. Datum pristupa: 3.8.2020.
  30. Mb G, Carpenter W, Hiza E, Reisman W, Roberson J. Humeral Shaft Fracture Fixation. *J Bone Joint Surg Am.* 2016;71:1–8.
  31. Marušić M. i sur. Uvod u znanstveni rad u medicini. 4. izd. Zagreb: Medicinska naklada; 2008.
  32. Ivanković D. i sur. Osnove statističke analize za medicinare. Zagreb: Medicinski fakultet Sveučilišta u Zagrebu; 1988.
  33. Sumrein BO, Huttunen TT, Launonen AP, Berg HE, Felländer-Tsai L, Mattila VM. Proximal humeral fractures in Sweden—a registry-based study. *Osteoporos Int.* 2017;28(3):901–7.
  34. Kim SH, Szabo RM, Marder RA, Marder A. Epidemiology of Humerus Fractures in the United States: Nationwide Emergency Department Sample. *Arthritis Care Res (Hoboken).* 2012;64(3):407–14.
  35. Article F. Humerus Fractures at a Regional Trauma Center: An Epidemiologic Study. *Orthopedics.* 2013;36(7):891–7.
  36. Launonen AP, Lepola V, Saranko A. Epidemiology of proximal humerus fractures. *Arch Osteoporos.* 2015;10:209. Doi: 10.1007/s11657-015-0209-4.

37. Menendez ME, Ring D. Does the timing of surgery for proximal humeral fracture affect in patient outcomes? *J Shoulder Elb Surg.* 2014;1–6.
38. Lovy AJ, Keswani A, Koehler SM, Kim J, Hausman M. Short-Term Complications of Distal Humerus Fractures in Elderly Patients: Open Reduction Internal Fixation Versus Total Elbow Arthroplasty. 2016;7(1):39–44.
39. Sabesan VJ, Petersen-fitts G, Lombardo D, Briggs D, Whaley J, Surgery O i sur. Medicaid payer status is linked to increased rates of complications after treatment of proximal humerus fractures. *J Shoulder Elb Surg.* 2017;26(6):948-953.
40. Sabesan VJ, Lombardo D, Petersen G, Martin F, Ramthun K, Whaley J. National trends in proximal humerus fracture treatment patterns. *Aging Clin Exp Res.* 2017;29(6):1277-1283.
41. Merrill RK, Low SL, Arvind V, Whitaker CM, Illical EM. Length of stay and 30-day readmissions after isolated humeral shaft fracture open reduction and internal fixation compared to intramedullary nailing. *Injury.* 2020;51(4):942–6.
42. Putnam JG, Nowak L, Sanders D, Macnevin M, Lawendy A, Jones C i sur. Early post-operative outcomes of plate versus nail fi xation for humeral shaft fractures. *Injury.* 2019;50(8):1460–3.
43. Chona D, Lakomkin N, Bulka C, Mousavi I, Kothari P, Dodd AC i sur. Predicting the post-operative length of stay for the orthopaedic trauma patient. *Int Orthop.* 2017;41(5):859–68.
44. Rajae SS, Lin CA, Moon CN. Primary total elbow arthroplasty for distal humeral fractures in elderly patients: a nationwide analysis. *J Shoulder Elb Surg.* 2016;25(11):1854–60.
45. Wang Y, Zhuo Q, Tang P, Yang W. Surgical interventions for treating distal humeral fractures in adults. *Cochrane Database Syst Rev.* 2013(1).  
Doi: 10.1002/14651858.CD009890.pub2
46. Manoli A, Capriccioso CE, Konda SR, Egol KA. Total shoulder arthroplasty for proximal humerus fracture is associated with increased hospital charges despite a shorter length of stay. *Orthop Traumatol Surg Res.* 2016;102(1):19–24.



47. Dunn JC, Lanzi J, Kusnezov N, Bader J, Waterman BR, J Belmont Jr P. Predictors of length of stay after elective total shoulder arthroplasty in the United States. *J Shoulder Elb Surg.* 2015;24(5):754–9.

## 10. Životopis

Daniel Čorak je rođen 28. lipnja 1995. godine u Požegi. Od 2002. do 2010. g. pohađao je Osnovnu školu u Požegi. 2010. g. upisao je Opću gimnaziju također u Požegi te je maturirao 2014. godine. Iste godine upisao je integrirani preddiplomski i diplomski sveučilišni studij medicine pri Medicinskom fakultetu u Osijeku. Aktivni je sudionik kongresa „Upoznaj me“ koji se održao 4. – 6. veljače 2016. godine u Osijeku i SECSE Croatia 2016. koji se održao 16. – 20. rujna 2016. godine u Poreču. Aktivno je sudjelovao na vježbama i predavanjima u 4. ljetnoj školi intervencijske radiologije 20. – 22. lipnja 2019. u Rijeci. Od 18. do 22. rujna 2019. g. pohađao je Ljetnu školu otočne medicine u Stomorskoj na Šolti tijekom koje je sudjelovao na radionicama iz područja hitne medicine i javnog zdravstva. Od 13. do 14. veljače 2020.g. aktivno je sudjelovao na Međunarodnom kongresu translacijske medicine studenata i mladih liječnika, OSCON-u, kao koautor dvaju izlaganja i voditelj radionice „*Intro to suturing like a surgeon*“.

Sažetci:

- Medač Petra, Čorak Daniel, Anđić Marija. Review of recent advances in preimplantation genetic diagnosis // Book of Abstracts / Jurić, Ivana ; Pušeljić, Nora ; Švitek, Luka (ur.). Osijek, 2020. str. 71-71.
- Anđić Marija, Medač Petra, Čorak Daniel. Review of importance specific biomarkers in laboratory medicine for patients who suffer from rheumatic arthritis // 2020 Book of Abstracts / Jurić, Ivana ; Pušeljić, Nora ; Švitek, Luka (ur.). Osijek, 2020. str. 74-74.