

INFRACRVENA DIGITALNA TERMOGRAFIJA SKROTUMA U PROCJENI KIRURŠKOG ISHODA NAKON OPERACIJE VARIKOKELE

Karlović, Krešimir

Doctoral thesis / Disertacija

2022

Degree Grantor / Ustanova koja je dodijelila akademski / stručni stupanj: **Josip Juraj Strossmayer University of Osijek, Faculty of Medicine Osijek / Sveučilište Josipa Jurja Strossmayera u Osijeku, Medicinski fakultet Osijek**

Permanent link / Trajna poveznica: <https://urn.nsk.hr/urn:nbn:hr:152:430836>

Rights / Prava: [In copyright](#) / [Zaštićeno autorskim pravom.](#)

Download date / Datum preuzimanja: **2024-11-23**



Repository / Repozitorij:

[Repository of the Faculty of Medicine Osijek](#)



**SVEUČILIŠTE JOSIPA JURJA STROSSMAYERA U OSIJEKU
MEDICINSKI FAKULTET OSIJEK**

Krešimir Karlović

**INFRACRVENA DIGITALNA
TERMOGRAFIJA SKROTUMA U PROCJENI
KIRURŠKOG ISHODA NAKON
OPERACIJE VARIKOKELE**

Disertacija

Osijek, 2022.

**SVEUČILIŠTE JOSIPA JURJA STROSSMAYERA U OSIJEKU
MEDICINSKI FAKULTET OSIJEK**

Krešimir Karlović

**INFRACRVENA DIGITALNA
TERMOGRAFIJA SKROTUMA U PROCJENI
KIRURŠKOG ISHODA NAKON
OPERACIJE VARIKOKELE**

Disertacija

Osijek, 2022.

Mentor rada: prof. dr. sc. Blaženka Miškić, dr. med.

Komentor: akademik Željko Kaštelan, dr. med.

Rad ima: 68 listova/stranica

Zahvala

Hvala, Gabrijeli i djeci na ljubavi, razumijevanju i strpljenju svih ovih godina.

Zahvaljujem se mentorici prof. dr. sc. Blaženki Miškić, dr. med. i komentoru akademiku Željku Kaštelan na ideji, vođenju i podršci.

Posebna zahvala ide mom prijatelju Tomislavu Kuliš bez kojeg izrada ovog istraživanja ne bi bila moguća.

Sadržaj:

1. UVOD	1
1.1. Anatomija	2
1.1.1. Anatomija testisa i epididimisa	2
1.1.2. Anatomija funiculusa spermaticusa.....	3
1.2. Povijest.....	3
1.3. Mehanizam nastanka.....	5
1.4. Patofiziologija	7
1.5. Klinička slika	9
1.6. Dijagnostika varikokele	9
1.6.1. Fizikalni klinički pregled.....	9
1.6.2. Ultrazvuk s color Dopplerom (UZV CD).....	10
1.6.3. Venografija	11
1.6.4. Scintigrafija	11
1.6.5. Termografija.....	11
1.6.5.1. Povijest termografije.....	13
1.6.5.2. Fizikalne i fiziološke osnove termografije.....	16
1.6.5.3. Termografski sustav za upotrebu u medicini.....	18
1.6.5.4. Primjena termografije u biomedicini	18
1.7. Liječenje varikokele	19
1.7.1. Otvorene operativne tehnike.....	20
1.7.1.1. Retroperitonealni pristup (Palomo)	20
1.7.1.2. Subingvinalni pristup (Goldstein).....	21
1.7.2. Laparoskopski pristup	21
1.7.3. Embolizacija gonadalnih vena.....	21
1.8. Postoperativno praćenje nakon operacije varikokele.....	21
2. HIPOTEZA	23

3. CILJ ISTRAŽIVANJA	24
4. MATERIJALI I METODE	25
4.1. Ustroj studije	25
4.2. Ispitanici	25
4.3. Metode.....	25
4.4. Statističke metode	27
4.5. Termografska kamera FLIR T335	28
4.5.1. Postupak IR snimanja pacijenta.....	28
5. REZULTATI	33
5.1. Pacijenti i klinički i UZV nalaz prije i nakon operacije.....	33
5.2. Nalaz infracrvene termografije prije i nakon zahvata	36
5.3. Usporedba nalaza infracrvene termografije s kliničkim i UZV nalazom nakon operacije	47
6. RASPRAVA	50
7. ZAKLJUČAK	55
8. SAŽETAK	56
9. SUMMARY	59
10. LITERATURA	62
11. ŽIVOTOPIS	68
12. PRILOZI	69

Popis kratica

CD	color Doppler
CI	raspon pouzdanosti
CO ₂	ugljični dioksid
DNA	deoksiribunukleinska kiselina
FLIR	računalni program za mjerenje temperature
FPA	Focal Plane Array
FSH	folikul stimulirajući hormon
HSF	faktor toplinskog šoka
HSP	protein toplinskog šoka
IFOV	Instantaneous Field of View
IR	infracrveno
IVC	donja šuplja vena
LCD ekran	liquid crystal display
LP	lijevi pampiniformni pleksus
LTH	lijevo bedro
MR	magnetska rezonanca
NO	dušikov oksid
NETD	Noise Equivalent Temperature Difference
ROS	reaktivnih kisikovih radikala
RP	desni pampiniformni pleksus
RTH	desno bedro
SPSS	statistički program
TAC	antioksidacijski kapacitet
UZV	ultrazvuk
WHO	World Health Organization
WEB	World Wide Web

Popis tablica

Tablica 1.	Klinička gradacija varikokele po Dubinu i Amelaru (39)	10
Tablica 2.	Kriteriji za dijagnostiku varikokele	30
Tablica 3.	Tipovi slike digitalne skrotalne infracrvene termografije*	31
Tablica 4.	Stupanj varikokele prije i nakon operacije	32
Tablica 5.	Razlika u promjeru vena prije i nakon operacije	33
Tablica 6.	Raspodjela ispitanika prema fizikalnom nalazu prije i poslije operacije	33
Tablica 7.	Raspodjela ispitanika prema UZV nalazu prije i poslije operacije	34
Tablica 8.	Ispitanici nakon operacije prema UZV i kliničkom nalazu	34
Tablica 9.	Temperatura ($^{\circ}\text{C}$) u pojedinim točkama mjerena prije i nakon zahvata (prva slika)	37
Tablica 10.	Temperatura ($^{\circ}\text{C}$) u pojedinim točkama mjerena prije i nakon zahvata uz Valsalva manevar (druga slika)	38
Tablica 11.	Razlika u temperaturi ($^{\circ}\text{C}$) u pojedinim točkama mjerena prije i nakon zahvata (treća slika)	39
Tablica 12.	Razlika u temperaturi ($^{\circ}\text{C}$) u pojedinim točkama mjerena prije i nakon zahvata lijevog profila	40
Tablica 13.	Razlika u temperaturi ($^{\circ}\text{C}$) u pojedinim točkama mjerena prije i nakon zahvata desnog profila	41
Tablica 14.	Ispunjenost kriterija za varikokelu u slučaju lijevog testisa prije operacije	42
Tablica 15.	Ispunjenost kriterija za varikokelu u slučaju lijevog testisa nakon operacije	43
Tablica 16.	Ispunjenost kriterija za varikokelu u slučaju desnog testisa prije operacije	44
Tablica 17.	Ispunjenost kriterija za varikokelu u slučaju desnog testisa poslije operacije	45
Tablica 18.	Termografski nalaz prije i nakon operacije	46
Tablica 19.	Ispitanici prema kliničkom i termografskom nalazu nakon operacije te mjere dijagnostičke točnosti	47
Tablica 20.	Ispitanici prema UZV i termografskom nalazu nakon operacije i mjere dijagnostičke točnosti	48

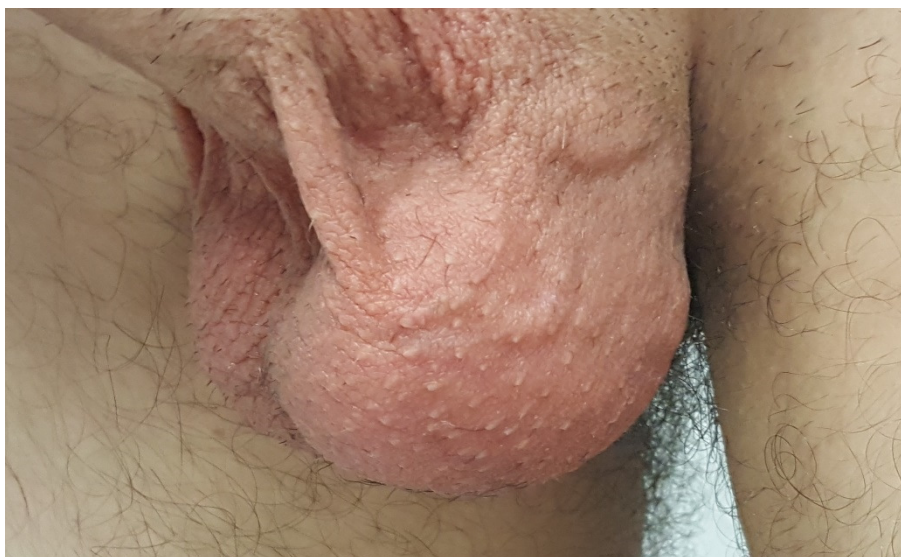Popis slika

Slika 1. Varikokela gradus III, profilna snimka	1
Slika 2. Venska vaskularizacija	3
Slika 3. Anatomija testisa i funikulusa	4
Slika 4. IR stacionarni sustav BioAGING	14
Slika 5. Kineski IR stacionarni sustav	15
Slika 6. Retroperitonealni operativni pristup	20
Slika 7. Termografska kamera FLIR T335	28
Slika 8. Termovizijski sustav FLIR T335	29
Slika 9. Infracrvena snimka pacijenta (varikokele)	29

1. UVOD

Varikokela predstavlja proširenje vena pampiniformnog pleksusa u skrotumu i proširenje unutrašnje sjemenske vene (slika 1.). Većinom se varikokela smatra unilateralnom bolešću s učestalošću lijevostrane varikokele od 90 % što se povezuje s utokom lijeve sjemenske vene pod pravim kutom u lijevu bubrežnu venu. Dodatni je etiološki čimbenik renotestikularni refluks krvi zbog urođenog nedostatka ili inkontinencije venskih zalistaka sjemenskih vena. Najčešće nema kliničkih simptoma, ali može biti važan čimbenik u nastanku neplodnosti. U općoj populaciji pojavnost je u 10 % – 20 % muškaraca, a kod neplodnih muškaraca u 40 % slučajeva (1, 2).

Pretpostavlja se kako povišena temperatura skrotuma kao posljedica varikokele utječe na spermatogenezu u smislu smanjenog broja i pokretljivosti spermija, tj. dovodi do smanjene plodnosti muškarca. Kod adolescenata utječe na zastoj u rastu ili smanjenje volumena testisa odnosno nastanak hipotrofije testisa.



Slika 1. Varikokela gradus III, profilna snimka

1.1. Anatomija

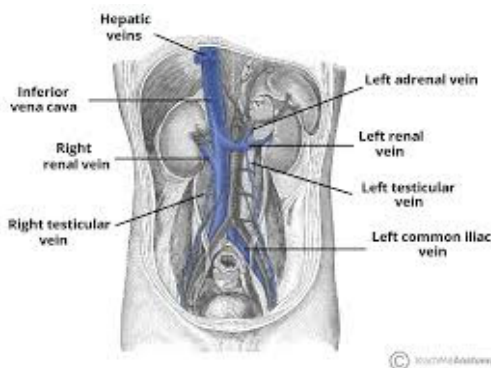
1.1.1. Anatomija testisa i epididimisa

Testis (sjemenik) muški je spolni organ u kojem nastaju spermiji i muški hormoni. Postoje dva testisa koja se embriološki spuštaju iz retroperitoneuma u skrotum. Karakteristično je da povlače sa sobom sjemeni snop (lat. *funiculus spermaticus*), koji se sastoji od sjemenovoda (lat. *ductus spermaticus*), venskog spleta (lat. *plexus pampiniformis*), živaca, limfnih žila te sjemenne arterije (lat. *arteria testicularis*), kremasterične arterije (lat. *arteria cremasterca*) i sjemenovodne arterije (lat. *arteria ductus deferentis*). Testis je parni žlijezdani organ i nalazi se u scrotumu, odnosno kožnoj vreći (mošnje). Na stražnjoj strani testisa u epididimis ulaze odvodne cjevčice testisa na mjestu koje se zove hilus testisa. Na istome mjestu u testis ulaze žile i živci. Između testisa i epididimisa nalazi se seroza. Ista se uvlači između te se formira *sinus epididymidis*. Izvana testis obavija gotovo u potpunosti ovojnica (lat. *tunica vaginalis testis*). Ista se jedino ne nalazi na mjestu gdje pristupa epididimis i drugi djelovi sjemenog snopa. Vanjska ovojnica testisa ima dva lista, visceralni i parijetalni (lat. *lamina visceralis et parietalis*). Ispod vanjske ovojnice je vezivna ovojnica testisa (lat. *tunica albuginea*), koja je čvrsta i glatka membrana, i kojom je obavijen testis. U dubokom sloju tunice albuginea je tunica vasculosa koja je bogata krvnim žilama.

Jedan od ogranaka abdominalne aorte je *arteria testicularis*. Ta arterija opskrbljuje krvlju testise (slika 1.). Postoje dvije testikularne arterije. Retroperitonealno izlaze iz aorte u razini drugog lumbalnog kralješka. Desna prelazi preko donje šuplje vene, a potom obje križaju uretere svaka sa svoje strane. Potom uz vanjsku ilijačnu arteriju se protežu na prednju trbušnu stijenk, a zatim svaka sa svoje strane kroz ingvinalni kanal nastavljaju kao dio sjemenog snopa, te testis ulaze kroz medijastinum testisa. Potom anastomoziraju s aa. ducti deferentis u testisu, i kremasteričnim arterijama.

Venska krv nakuplja se u splet (lat. *plexus pampiniformis*). Proširenje vena navedenog pleksusa je obilježje varikokele. U sjemenom snopu *plexus pampiniformis* se nalazi uz testikularnu arteriju (slika 2.). Od spleta nastaju komitantne vene te konačno testikularnu (spermatičnu) venu. Lijeva vena ulijeva se u bubrežnu venu, a desna vena se ulijeva u donju šuplju venu. Limfa testisa prolazi u retroperitonealne limfne čvorove.

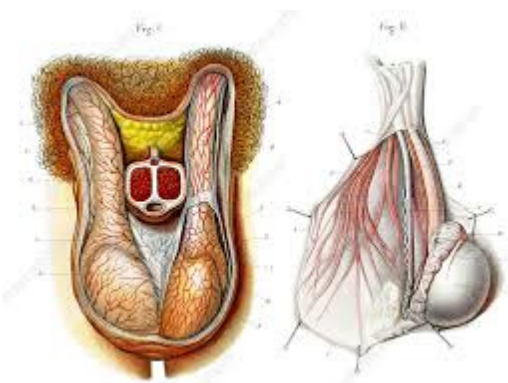
U inervaciju testisa sudjeluju simpatički živci kralježnične moždine (Th10-12). Isti tvore *plexus testis* koji se nalazi oko testisa i inervira krvne žile.



Slika 2. Venska vaskularizacija

1.1.2. Anatomija funiculusa spermaticusa (sjemeni snop)

Sjemeni snop je tvorba kroz koju prolaze ductus deferens, krvne žile i živci (slika 3.). Na sjemenom snopu visi testis. U njegovom prednjem dijelu nalazi se testikularna arterija, prednji sloj pampiniformnog venskog spleta, autonomni živčani splet i limfne žile, a u stražnjem dijelu su stražnji sloj pampiniformnog pleksusa, ductus deferens i arteria ductus deferentis. Testis i epididimis kao i sjemeni snop ovijaju iste ovojnice. Nastaju tijekom spuštanja testisa kroz ingvinalni kanal u skrotum iz trbušne šupljine. Iz vanjskog kosog trbušnog mišića nastaje *Fascia spermatica externa*. M. cremaster nastaje iz unutarnjeg kosog trbušnog mišića. M. cremaster kontrakcijom podiže testis prema vanjskom preponskom otvoru. Nastavak *fascije transversalis* je *fascia spermatica interna*.



Slika 3. Anatomija testisa i funikulusa

1.2. Povijest

Kroz povijest se liječenju varikokele nije pridavala velika važnost zbog toga što ih u pravilu ne obilježava jaka bol ili vidljiv deformitet. Iako se spominju još u 16. stoljeću, ozbiljnija istraživanja rađena su tek krajem 19. i početkom 20. stoljeća (6).

Bennet 1889. opisuje svoju tehniku za liječenje varikokele te daje definiciju varikokele kao stanja proširenja spermatične vene koje je kongenitalnog porijekla i kao posljedicu ima lošiju funkciju odgovarajućeg bubrega (6, 7). Već 1929. Macomber i Sanders ukazuju na važnost broja spermija za mušku plodnost i primjećuju da se poboljšava kvaliteta sperme nakon ligacije varikokele (6, 8). Russel je 1954. proveo istraživanje u kojem je na velikoj skupini ljudi primijetio da je incidencija varikokele kod muškaraca koji su imali preko 75 milijuna/ml spermija u ejakulatu 1.5 % – 2 %, dok je kod muškaraca koji su imali ispod 50 milijuna/ml spermija u ejakulatu, incidencija varikokele 9.2 % (6, 9). Bhasin 1994. navodi kako je 15 % parova neplodno, a od toga je kod trećine problem u muškarcu. Od tog broja muškaraca, četvrtina je sterilna i ne mogu imati djecu, dok ostale tri četvrtine muškaraca ima smanjenu kvalitetu sjemena, stoga je njima moguće pomoći (10). Već 2004. napravljeno je istraživanje na dvije kohorte parova koje su činili muškarac s dijagnozom varikokele i žena starija od 35 godina kako bi se utvrdio učinak varikokelektomije. U jednoj kohorti muškarci su pristajali na operativni zahvat, dok su se u drugoj odlučivali na konzervativni pristup, s tim da su se u svakoj grupi određeni parovi odlučivali na umjetnu oplodnju. Rezultati su slični u objema grupama, iako su u grupi u kojoj su muškarci pristajali na operativni zahvat nešto veći postotci spontane trudnoće, što je ukazivalo na vrijednost operativnog pristupa ovom slučaju (11).

1.3. Mehanizam nastanka

Varikokela označava proširene i izvijugane vene pampiniformnog pleksusa – venskih sinusa u koje se ulijeva venska krv iz testisa. Klinički se nalazi češće na lijevoj strani. Razlog prevalencije lijeve varikokele može se pojasniti retroperitonealnom anatomijom.

Iz pampiniformnog pleksusa krv se odvodi u unutarnju spermatičnu venu (gonadalnu venu). Na desnoj strani unutarnja spermatična vena ulijeva se pod kosim kutem u donju šuplju venu (IVC), inferiornije od izlazišta bubrežne vene, a s lijeve strane se spermatična vena ulijeva pod pravim kutem u lijevu renalnu venu.

Utok pod pravim kutem lijeve spermatične vene direktno u bubrežnu venu, dovodi do kompromitacije protoka uslijed povišenog tlaka u bubrežnoj veni, odnosno povećane razlike tlakova između bubrežne i spermatične vene. Kosi utok desne unutarnje spermatične vene u venu kavu ograničava djelovanje povišenog tlaka unutar vene kave na tlak unutar spermatične vene što onemogućuje stazu krvi u spermatičnoj veni.

Abnormalnost protoka povećava se kada postoji kompresija lijeve renalne vene između aorte i gornje mezenterijalne vene (sindrom nutcracker). Osim toga, povećana duljina lijevostrane spermatične vene duljinom od približno 8 do 10 cm dulje od svoje desne strane, doprinosi povećanoj prevalenciji lijeve varikokele.

Na stvaranje tortuoznih vena u pampiniformnom pleksusu kod stojećeg položaja bi mogao utjecati hidrostatski tlak Naime zbog duljine vene i uspravnog usmjerenog položaja vene hidrostatski tlak može utjecati na izvijuganost vena.

Nasljedne slabosti vezivnog tkiva moglo bi biti razlogom varikokele. Naime stijenka vena, radi slabosti veziva, bi bila manje kvalitete i time pogodna za nastanak varikokele. Izolirana desna varikokela rijetka je, a može se pojaviti uslijed prisutnosti retroperitonealne mase ili kompresije lijeve spermatične vene lijevim kolonom. Predispozicija za formiranje varikokele također je povezana s abnormalnostima u valvularnom mehanizmu kod pojedinih pacijenata. Kao česti etiološki čimbenik za varikokelu opisuje se renotestikularni refluks. Naime, radi urođenog nedostatka ili inkontinencijom venskih zalistaka sjemenskih vena dolazi do refluksa odnosno obrnutog toka krvi iz bubrežne vene u spermatičnu venu. Nedostatak valvule utvrđen je u 40 % s lijeve i 30 % s desne strane (12, 13).

U literaturi nalazimo radove koji navode da postoji genetska osnova za disfunkciju valvularnog mehanizma (14). Odsutnost venskih zalistaka ili insuficijencija istih,

doprinosu venskoj bolesti, uslijed refluksa, koji je češći u lijevoj unutarnjoj spermatičnoj veni. U nizu obdukcija nakon smrti, odsutnost venskih zalistaka u sustavu dokazan je u 40 % lijevih spermatičnih vena i 23 % desnih vena.

Osim navedenog, venska cirkulacija testisa prema redoslijedu važnosti uključuje vanjsku pudendalnu venu koja se ulijeva u veliku safensku venu. Potom nalazimo vezikalnu venu, koja se ulijeva u unutarnju ilijačnu venu i naposljetku kremasteričnu venu (vanjska spermatska vena) koja se ulijeva u inferiornu epigastričnu venu i vanjsku ilijačnu venu. Dodatni kolateralni putevi mogu postojati u komunikaciji između vena u retroperitoneumu, peritoneumu, uretri, slezeni, kolonu i veni nadbubrežne žlijezde, a također su moguće komunikacije između unutarnjih spermatičnih vena.

Varijacija venske anatomije nije rijetka pojava. Tako se u literaturi opisuje značajan postotak anatomskih varijanti vena testisa nakon obdukcija. Takve varijacije uključuju npr. dupliciranje spermatičkih vena. Desna spermatična vena može se ulijevati izravno u desnu renalnu venu ili duplicirane desne renalne vene, a moguća je varijanta ulijevanje lijeve spermatične vene u granu lijeve renalne vene (15, 16).

Staza krvi u venama stvara tortuoznu dilataciju vena. Za aktivnu drenažu krvi u venama potrebni su aktivnost fascija i mišića kremastera. Insuficijencija fascija i niti mišića kremastera može uzrokovati varikokelu.

Dobro je poznato da varikokele mogu uzrokovati progresivno oštećenje testisa i neplodnost. Dugotrajno perzistirajuće varikokele rezultiraju atrofijom testisa (17). Višestruke histološke studije dokazale su na mikroskopskoj razini ne samo da postoji gubitak mase testisa kod bolesnika s varikokelama, nego isto tako mogu postojati značajna područja disfunkcije testisa. U literaturi postoje radovi koji govore o jednostranoj varikokeli nakon biopsije oba testisa s hipospermatogenezom, smanjenu debljinu zametnog epitela oba testisa. Bez obzira na opsežnu disfunkciju testisa kod azospermičkih bolesnika dokazano je da stupanj histopatološkog oštećenja ne ovisi o kliničkoj ocjeni varikokele. Isti stupanj oštećenja testisa bio je jednako povezano s varikokelama I. ili III. stupnja (18, 19, 20).

Muškarci sa sekundarnom neplodnošću imali su značajno nižu srednju koncentraciju spermija, lošiju morfologiju i viši hormon koji stimulira folikul (FSH), nego kod muškaraca s varikokelama i primarnom neplodnošću. Njihovi nalazi ukazuju na to da varikokele uzrokuju progresivno opadanje plodnosti i mogu nastavljaju izazivati oštećenje spermatogeneze, unatoč prethodnoj plodnosti (21).

1.4. Patofiziologija

Patofiziologija varikokele multifaktorijalna je i uključuje dodatne efekte koji međusobno povećavaju štetne učinke na spermatogenezu.

Predloženo je nekoliko mehanizama kojima varikokela uzrokuje oštećenje spermatogeneze i neplodnost. Uključuju retrogradni refluks krvi i uključuje povišenu skrotalnu temperaturu kao i oksidativni stres. Pored toga, rezultirajuće promjene spolnih hormona, obujam nadbubrežnih hormona i autoimunost također su navedeni kao mogući uzročni čimbenici.

Normalna temperatura testisa, tj. skrotalna temperatura otprilike je 2 °C niža od temperature ostatka tijela. U literaturi se navodi da su varikokele povezane s mjerljivim porastom skrotalne temperature te da muškarci s varikokelom i smanjenom kvalitetom sperme imaju znatno veću skrotalnu temperaturu od muškaraca s normalnom kvalitetom sperme. Zanimljivo je da su ove studije otkrile da liječenje varikokela snižava temperaturu testisa (22, 23, 24).

Hipertermija uzrokovana dilatiranim i tortuotičnim venama pampiniformnog pleksusa ispunjenim krvlju, negativno utječe na spermatogenezu (25, 26). Mjesto digitalne skrotalne termografije u detektiranju hipertermije skrotuma može biti važna dijagnostička metoda kako u dijagnostici varikokele preoperativno, tako i u postoperativnom praćenju te otkrivanju recidiva bolesti.

U detekciji dilatiranih i tortuotičnih vena pampiniformnog pleksusa važan je i koristan i ultrazvučni nalaz.

Dokazana je štetnost povišene temperature na spermatogenezu u različitim istraživanjima na životinjama i ljudima u vidu povećanja apoptoza za spermatocite i spermatide, povećanom fragmentacijom DNA, gubitkom težine testisa, gubitak stanica i rasprostranjena apoptoza zametnih stanica (27, 28). Postojanost skrotalne hipertermije i abnormalni parametri spermiograma samo u nekih muškaraca s varikokelama ostaju klinička tajna.

Drugo moguće objašnjenje negativnog utjecaja varikokele povezanost je s povećanom proizvodnjom reaktivnih kisikovih radikala (ROS) te smanjenu kvalitetu spermija (29, 30). Oksidativni stres, od povišene temperature testisa, nakupljanja ROS-a i drugih gonadotoksičnih čimbenika povezanih s varikokelama, može uzrokovati smanjenu funkciju spermija oksidacijom masnih kiselina u spermatozoamembranama ili izravnim oštećenjem DNA što rezultira u povećanoj fragmentaciji DNA. Razine

biomarkera za oksidativni stres također su se smanjile nakon popravljivanja varikokela. Početna izvješća ukazuju na to da oštećenje DNA spermija može biti posljedica povećanog ROS-a i smanjenog ukupnog antioksidacijskog kapaciteta (TAC) sjemena u muškaraca s varikokelom.

Neravnoteža u osi hipotalamus – hipofiza – gonada i smanjena razina testosterona u perifernoj krvi opisani su kod bolesnika s varikokelom i mogu biti dodatni doprinosi opaženoj smanjenoj proizvodnji i kvaliteti spermija. Teoriju podržavaju poboljšanja u kvaliteti spermija povezana s normalizacijom endokrine osi i porastom nivoa nakon operacije varikokele (31). Međutim, druge studije također nisu pokazale razliku u razini spolnih hormona između neplodnih bolesnika s varikokelom i zdravim kontrolama (32, 33). Problem je u navedenim studijama taj što se razine testosterona mjere u perifernoj krvi, a razine testosterona u testisu mogu se smanjiti iako su razine u serumu normalne.

Neke studije navode hipotezu o razini kateholamina iz nadbubrežne žlijezde, čiji metaboliti dovode do vazokonstrukcije u žilama testisa, čime se smanjuje funkcija testisa (32, 33). Refluks bubrežnih i adrenalnih metabolita pridonosi patofiziološkim utjecajima varikokele. Varikokele su također povezane s mogućom neadekvatnom krvno testikularnom barijerom te antitijelima protiv spermija. Nađeno je da neplodni muškarci imaju višu razinu autoantitijela od plodnih muškaraca. Međutim, neplodni bolesnici s varikokelom imaju razinu autoantitijela jednaku neplodnim muškarcima bez varikokela, a ispitivanja na životinjama pokazala su da se krvno testikularna barijera ne probija kod životinja kojima je inducirana varikokela, što sugerira da nema povezanosti s autoantitijelima (34).

U nekim istraživanjima naglasak je stavljen na različite molekularne markere kod muškaraca s varikokelama. Naime, štetan učinak na spermatogenezu postoji samo kod nekih muškaraca koji imaju dilatirane i vijugave vene. Dvije skupine proteina, proteine toplinskog šoka (HSP) i faktore toplinskog šoka (HSF), ublažavaju denaturaciju uzrokovanu stresom drugih proteina, omogućujući stanicama da potencijalno prežive i općenito imaju zaštitnu funkciju. U nekim studijama dokazano je smanjena genska ekspresija kod adolescenata s varikokelama i oligozoospermijom (35, 36).

Varikokela s desne strane se često smatra i sekundarnom, te zahtijeva dodatnu dijagnostičku obradu.

Povišena skrotalna temperatura kao posljedica varikokele utječe na spermatogenezu s posljedičnim smanjenjem plodnosti muškarca (13). U adolescenata dugotrajno povišena temperatura skrotuma utječe na smanjen razvoj testisa s

posljedičnom hipotrofijom testisa (13, 14). Korekcija varikokele kod adolescenata omogućuje ponovni povrat testikularne mase zahvaćenog testisa.

1.5. Klinička slika

Varikokela najčešće ne stvara nikakve simptome, ali ako postoje, oni mogu biti u obliku boli u skrotumu ili nelagode. Bol u određenim slučajevima može biti tupa ili oštra. Bol se može pojačavati prilikom fizičkog napora, stajanja i sjedenja tijekom dužeg razdoblja te se obično povlači u ležećem položaju.

Često je kao prvi simptom prisutna vidljiva ili palpabilna masa u skrotumu u smislu oteklina skrotuma u odnosu na kontralateralni skrotum (1, 2). Najčešće se opisuje kao oteklina tj. kao palpabilna „vreća crva“ što je karakteristično za varikokelu (slika 1.).

Nerijetko se otkrije u odrasloj dobi prilikom urološke obrade muškarca zbog sumnje na neplodnost, dok se kod mladih otkrivaju slučajno prilikom fizikalnog pregleda (37, 38).

1.6. Dijagnostika varikokele

Varikokela se obično inicijalno dijagnosticira kliničkim pregledom, a zatim potvrdi ultrazvukom s color Dopplerom. Zlatni je standard za dijagnozu varikokele venografija. Postoje pretrage koje se rjeđe upotrebljavaju, ali još uvijek imaju određeno mjesto i upotrebu u dijagnosticiranju varikokele. Neke od njih su scintigrafija i termografija.

1.6.1. Fizikalni klinički pregled

Prva dijagnostička opcija za dijagnosticiranje varikokela jest fizikalni klinički pregled pri čemu palpacijom najčešće verificiramo crvolike tvorbe najčešće u lijevom hemiskrotumu. Učestalost lijevostrane varikokele prisutna je u preko 90 % svih varikokela, a što se dovodi u vezu s anatomske odnosima (12, 13). Te crvolike tvorbe su prošireni i izvijugani varikoziteti pleksusa pampiniformisa. Preporučuje se da se pregled učini u toploj i za pacijenta ugodnoj prostoriji kako bi koža skrotuma bila opuštena, u stojećem i supinacijskom položaju, s upotrebom Valsalvinog manevra i bez njega. Senzitivnost navedene metode je 71 %, a specifičnost 69 % (37).

Pri fizikalnom kliničkom pregledu koji se izvodi u stojećem i ležećem položaju, gradacijom varikokele po Dubinu i Amelaru (39) prisutna su tri stupnja varikokele:

Tablica 1. Klinička gradacija varikokele po Dubinu i Amelaru (39)

I	varikokela evidentna palpacijom samo pri Valsalvi
II	varikokela evidentirana palpacijom pri stojećem položaju
III	varikokela klinički jasno vidljiva golim okom.

1.6.2. Ultrazvuk s color Dopplerom (UZV CD)

Jedna od široko korištenih metoda je UZV s color Dopplerom. Pomoću njega se mjeri promjer skrotalnih vena pri mirovanju i korištenju Valsavinog manevra, kao i retrogradni protok u navedenim venama. Razni radovi ukazuju na visoku senzitivnost i specifičnost navedene metode (37, 38).

Kao pozitivan UZV će se smatrati promjer vena veći od 2 mm uz retrogradni protok krvi pri color doppleru (40).

Color Doppler (CD) trebao bi se koristiti za mjerenje venskog refluksa na razini ingvinalnog kanala, u supratestikularnoj regiji i u razini testisa. Pretpostavlja se da je venski refluks jedan od glavnih uzroka oštećenja testisa, stoga se preporučuje evaluacija venskog refluksa u Valsalvinom manevru i bez njega. Kratkotrajni refluks (< 1 s) pri Valsalvi smatra se fiziološkim. Srednji refluks (< 2 s) se očituje sa smanjenjem protoka prema kraju Valsalve. Trajnim refluksom smatra se onaj koji traje duže od 2 s i najizraženiji je pri Valsalvi. Refluks duži od 1 s povećava rizik od smanjene plodnosti (41, 42). U usporedbi Sarteschi klasifikacijom varikokela za CD s WHO klasifikacijom varikokela za fizikalni pregled, može se vidjeti da se prva tri stupnja Sarteschi klasifikacije poklapaju s 1. WHO klasifikacije, 4. stupanj Sarteschi se poklapa s 2. WHO, a 5. stupanj Sarteschi klasifikacije se poklapa s 3. stupnjem WHO klasifikacije. Osim Sarteschi klasifikacije, koristi se još i Dubinova klasifikacija. Ova metoda ograničena je subjektivnošću liječnika koji izvodi CD, kao i tjelesnom konstitucijom pacijenta (43).

1.6.3. Venografija

Pretraga koja je zlatni standard u dijagnostici varikokela naziva se venografija. Venografija se smatra referentnim standardom jer posjeduje najveću osjetljivost za otkrivanje varikokele (4). Kontrast se aplicira u spermatičnu venu uz pomoć katetera koji se perkutano plasira kroz desnu femoralnu ili unutarnju jugularnu venu. Ovo je najefikasnija metoda od svih, ali se zbog njene invazivnosti ne koristi u široj praksi (37, 38).

1.6.4. Scintigrafija

Scintigrafija testisa radi se u svrhu otkrivanja položaja atipično smještenoga testisa. Isto tako, koristi se u svrhu procjene prokrvljenosti testisa. Razvojem ultrazvuka s color Dopplerom te magnetske rezonance (MR-i), scintigrafija testisa rjeđe se koristi i rezervirana je za posebne kliničke slučajeve.

Za dijagnostiku varikokele koristi se još i scintigrafija koja bilježi nakupljanje radiofarmaka u proširenim spermatičnim krvnim žilama. Ona se dijeli na statičku i dinamičku, gdje statička prikazuje nakupljanje radiofarmaka u žilama, a dinamička prikazuje refluks radiofarmaka u venama. Prednost scintigrafije je ta što dodatno može i kvantificirati stupanj venskog refluksa. Manjak scintigrafije u tome je što nema standardiziranog dijagnostičkog kriterija (37).

1.6.5. Termografija

Termografijom se mjere i bilježe vrijednosti temperature s površine objekta, pri čemu nastaje termogram, odnosno dvodimenzionalni prikaz temperaturne raspodjele na površini objekata u vidnom polju termografskog uređaja. Termografija je beskontaktna metoda, a izraz potječe od grčkih riječi *therme* – toplina i *grafein* – pisati.

Termografija je od ranije poznata kao dijagnostička mogućnost pogotovo u slučaju početnih varikokela (gradus 1) te se stoga može koristiti i kao dijagnostična metoda za obostranu varikokelu (44, 45).

Razvoj i napredak u polju termografskih kamera omogućio je veću preciznost, dostupnost i jednostavnije izvođenje dijagnostičke pretrage. U sklopu projekta Ministarstva znanosti i obrazovanja Republike Hrvatske „Daljinska kontrola i mjerenje temperature preko WEB-a“ razvijena je programska podrška za rad s termografskom kamerom koja je omogućila primjenu ove tehnike u medicini.

Tijelo čovjeka zrači toplinu u infracrvenom dijelu spektra u valnim duljinama 2 – 20 μm , s maksimumom zračenja kod 9,7 μm . Termografska kamera snima spektar zračenja u rasponu 8 – 14 μm s temperaturnom rezolucijom pri 30 °C od 0,07 °C. Toplina koja se stvara u metabolizmu u organizmu na površinu tijela prelazi kondukcijom kroz tkiva ili putem strujanja krvi. Nadalje, toplina s površine tijela oslobađa se preko kože putem kondukcije, konvekcije i zračenja. Zračenje kao izvor infracrvenog dijela spektra s površine tijela treba postati dominantan način gubitka topline. Stoga je potrebno da se mjerenje obavlja u kontroliranim uvjetima koji podrazumijevaju prostorijsku stalnu temperaturu od 20 °C \pm 1 °C, relativna vlažnost prostorije 40 % – 50 % uz strujanje zraka < 0,2 m/s.

Daljinsko otkrivanje infracrvenog zračenja postalo je praktične vrijednosti četrdesetih godina prošloga stoljeća i neprestano se razvija od 1960. godine. Moderni sustavi kamera velike brzine i visoke razlučivosti sada su dosegli dramatičnu razinu performansi uz skromnije troškove, što medicina sada ima priliku primijeniti kao neinvazivnu i mjerljivu sliku.

Razvoj i napredak na polju termografskih kamera omogućio je veću preciznost, dostupnost i jednostavnije izvođenje dijagnostičke pretrage.

Normalan termogram skrotuma podrazumijeva potpuno simetričnu temperaturnu distribuciju s dozvoljenim odstupanjem, odnosno povećanjem temperature iznad lijevog hemiskrotuma za 0,5 °C. Kod zdravih muškaraca očekivana temperatura skrotuma ne bi trebala prelaziti 32 °C.

Prema termografskim dijagnostičkim kriterijima temperatura lijevog pampiniformnog pleksusa je > 34 °C, što je glavni termografski pokazatelj varikokele, dok je temperatura desnog pampiniformnog pleksusa < 34 °C. Razlika temperature između lijevog i desnog pampiniformnog pleksusa viša je ili jednaka 0,5 °C što predstavlja još jedan termografski pokazatelj varikokele. Ne mora postojati razlika u termografskoj slici za vrijeme i nakon Valsalvskog manevra. Temperatura lijevog pampiniformnog pleksusa veća je od temperature kože gornjeg proksimalnog dijela natkoljениčne regije, što je posljednji termografski pokazatelj.

Kod varikokele razlikuju se tri osnovna tipa hipertermije skrotuma:

- hipertermijsko žarište izolirano je na područje povišene temperature nad određenom regijom jedne ili druge polovine skrotuma. Tipična mjesta za hipertermijsko žarište nad skrotumom su donji i gornji pol testisa te projekcija pampiniformnog pleksusa iznad testisa

- kompletna hipertermija odnosno područje povišene temperature nad jednim ili drugim hemiskrotumom
- cijeli skrotum topliji je od normale što je povezano ili s bilateralnom varikokelom ili s varikokelom visokog gradusa.

Prema navedenom istraživanju tri ili više pozitivnih termografskih znakova označava varikokelu (69).

1.6.5.1. Povijest termografije

Otkrivanje bolesti temeljem promjene temperature nije nova ideja. Navode se poveznice povećane temperature na površini kože i oboljelih dijelova tijela još u Hipokratovim djelima. Godine 1800. William Herschel otkriva infracrvene zrake (IR), a John Herschel 1840. dobiva prvu infracrvenu sliku. Rezultati ispitivanja tijekom vremena utvrdili su da na temperaturi iznad $-273\text{ }^{\circ}\text{C}$ ($0\text{ }^{\circ}\text{K}$) svako tijelo zrači u okolinu toplinsku energiju, proporcionalno temperaturi na koju je zagrijano.

Vrijednost navedenih otkrića nalazi primjenu razvojem vojnih uređaja za toplinsko daljinsko promatranje, početkom 1950. u Korejskom ratu. Prvi termografski uređaji bili su vrlo glomazni, a upotrebljavali su se uglavnom u laboratorijskom okruženju ili montirani na kamione kod terenske upotrebe.

Prvo područje upotrebe IR detekcije, izvan vojnih potreba, bilo je u području medicine, kada je otkriveno (Lawson R, 1957.) da je temperatura kože iznad raka dojke bila viša, nego kod ostalog normalnog tkiva (angiogeneza).

Problem vojnih termografskih uređaja za daljinsku detekciju probao se kompenzirati upotrebom kontaktnog, površinskog mjerenja temperature pacijenta, kako bi se povećala termalna i prostorna rezolucija uređaja. 1953.g. je proizveden medicinski termografski uređaj (proizvođač Schwamm & Reeh), (encapsulated liquid cholesterol crystals). Najveći je nedostatak uređaja što daje netočne rezultate mjerenja, a zbog interferencije mjerne sonde kontaktnog termografskog uređaja i objekta koji se mjeri (46).

Krajem 60-ih te početkom 70-ih godina proizvode se novi senzori prostorne konfiguracije, veće temperaturne osjetljivosti i prostorne rezolucije (linijski i matični termalni senzori višeg stupnja integracije).

1975. g. proizvedena je prva prijenosna termovizijska kamera, proizvođač AGA (kasnije AGEMA, Švedska) namijenjenu medicinskim istraživanjima.

1985. g. nastaje nova generacija termovizijskih uređaja Zeiss Icotherm (Carl Zeiss, Oberkochen, Njemačka). Funkcija mu je bila više za laboratorijsku upotrebu, nego za kliničku primjenu (slika 5.), a sam uređaj je bio baziran na MTC senzoru hlađenom pomoću tekućeg dušika, te je bio iznimno skup (~600.000 \$) (47).

80-tih godina najveći problem termografskih sustava bio je u slijedećim stavkama:

- mala termalna i vremenska prostorna rezolucija
- velik termalni pomak u procesu mjerenja, što utječe na točnost mjerenja (engl. *thermal drift*)
- neophodno vanjsko hlađenje senzora pomoću tekućeg dušika (Dewar, -193° C) ili upotreba mehaničkih agregata za hlađenje (stirling uređaji), kako bi se smanjio unutarnji termički šum senzora i integriranih pojačala
- unatoč hlađenju senzora, visoka razina elektronskog šuma (engl. *noise*)
- visoka cijena
- u stvarnom vremenu nemogućnost stvaranja termalne slike (engl. *real-time present picture*)
- postojanje mrtvih točaka slike kod matričnih senzora (engl. *pixel error*)
- nemogućnost isporuke vrhunskih modela uređaja civilnom sektoru radi zabrane od strane vojske
- neadekvatna programske podrške za snimanje, obradu signala i upravljanje prijenosnim IR kamerama.

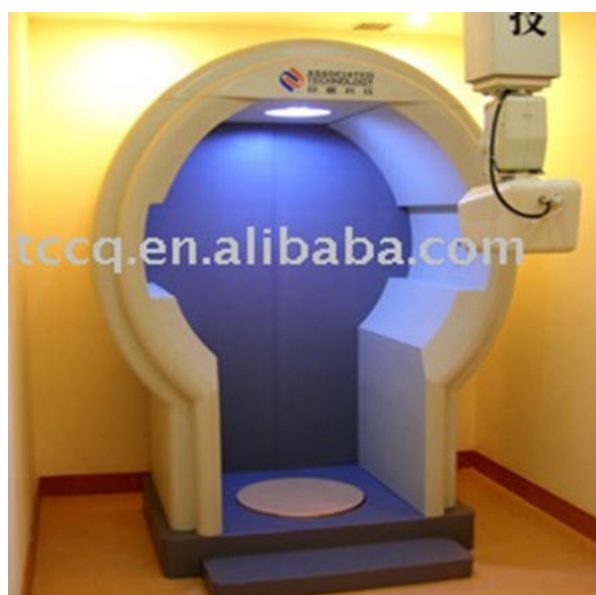U Honeywell Research laboratorijima (1990.) Rockwell, Boeing i Lockheed (1995.) proizvode i razvijaju novi IR senzor-mikrobolometrom. Prvu ručnu termovizijsku kameru (engl. *hand held imaging radiometer*) baziranu na FPA (Focal Plane Array) mikrobolometru proizvode za tržište Agema Infrared (Švedska, 1997.). Bolometri su IR senzori koji mijenjaju otpor prolasku struje, proporcionalno dozračenju toplinskoj energiji. Dok je u starim IR termografskim sustavima dio za skeniranje bio, uz senzor IR zračenja, ključna komponenta, danas je to samo FPA senzor. Kod FPA senzora cjelokupna dozračenost IR energija s promatrane površine pada istovremeno na senzor IR zračenja, generirajući termogram u vremenu odziva senzora.

Kod novih IR senzora nije potrebno hlađenje i golema elektronička podrška. Zbog toga IR termografski ručni sustavi u današnje vrijeme predstavljaju visoko sofisticirane alate kojima mjerimo temperature i raspodjele temperature na površini tijela, te analizu dobivenih termograma.

Današnji termografski uređaji su za razliku od termografskih uređaja druge polovice 20. stoljeća su manji po veličini, te značajno lakši. Također su jači po alatima za termografsku obradu. Rezultat je to prvenstveno razvoja nove FPA detektorske jedinice, čime je nestala potreba za sustavom za skeniranje, kao i razvoja elektronskih komponenata, mikroprocesora. Treba naglasiti da se u IR optici nije ništa značajno promijenilo, osim što su dimenzije prilagođene konstrukciji same kamere (47).



Slika 4. IR stacionarni sustav BioAGING



Slika 5. Kineski IR stacionarni sustav

Stacionarni termovizijski sustavi, koji su danas zastupljeni u medicini u postupku kliničkih ispitivanja, odnosno u praćenju pacijenata u postupku ranog otkrivanja tumora, prikazani su na slici 4. (BioAging, EU), a na slici 5. prikazan je kineski proizvod, jedan od dvadesetak modela, koji se danas već može kupiti i preko interneta.

IR kamera FLIR T335 (USA, 2015) predstavnik je nove generacije termovizijskih kamera, s nehladenim senzorskim elementom – mikrobolometrom i FPA konfiguracijom, s kojom su inače provedena sva mjerenja u ovom doktorskom radu, slika 6. (48).

1.6.5.2. Fizikalne i fiziološke osnove termografije

Princip rada termografske metode temelji se na fizikalnoj činjenici da sva tijela na temperaturi iznad apsolutne nule zrače energiju što je direktna posljedica njihove apsolutne temperature, odnosno stanja unutarnje energije. Energija se zračenjem prenosi na svim valnim duljinama, tj. na cijelom spektru valnih duljina, no toplinski su efekti vezani uz područje valnih duljina od približno 0,1 μm do oko 100 μm . Dakle, onaj dio spektra koji je vezan uz izmjenu topline obuhvaća djelomično ultraljubičasto i u potpunosti vidljivo infracrveno zračenje. U medicinske svrhe koriste se valne duljine od 8 – 12 μm (29). Budući da je ukupna energija koju neko tijelo zrači proporcionalna četvrtoj potenciji njegove termodinamičke temperature postoji jednoznačna veza koja predstavlja fizikalnu osnovu termografske metode, odnosno određivanja površinske temperature mjerenjem vrijednosti dozračenog toplinskog toka s površine promatranog objekta. Međutim, realna tijela za koja je potrebno u praksi odrediti temperaturnu raspodjelu termografskom metodom zahtijevaju da se prilikom mjerenja izvrše određene korekcije od teorijskih koncepata. Naime, vlastita emitirana energija realnih tijela manja je od teorijske vlastite emisije crnog (idealnog) tijela na zadanoj temperaturi zbog čega se uvodi pojam emisijskog faktora promatranog objekta. Emisijski faktor realnog tijela može se, dakle, opisati kao omjer vlastite emitirane energije realnog tijela pri nekoj promatranoj temperaturi i vlastite emisije crnog (idealnog) tijela pri istoj temperaturi. Vrijednosti emisijskog faktora ovisno o vrsti materijala, temperaturi i stanju površine moguće je odrediti eksperimentalno ili konzultirati stručnu literaturu. Uvođenjem vrijednosti emisijskog faktora u proračun temperatura prilikom analize termograma korigira se odstupanje realnih vrijednosti od teorijskih. Upravo je podatak o emisijskom faktoru različitih tkiva glavni ograničavajući faktor preciznosti termografije kao metode. Naime, tkiva se mogu znatno razlikovati u svojem emisijskom faktoru što utječe na

distribuciju temperature na površini tijela stoga površinska temperatura ne odražava uvijek ispravno patološki proces u podlozi. U klasičnoj, statičkoj termografiji (objekt snimanja je statičan), termalna slika dobivena infracrvenom kamerom predstavlja dvodimenzionalnu distribuciju emitiranog infracrvenog zračenja, odražavajući temperaturu objekta, promatrano u određenom vremenskom trenutku.

Fiziološki, koža predstavlja najveći ljudski organ koji prekriva sve ostale strukture, čini sučelje kojim organizam komunicira s okolišem, sadrži termoreceptore te sudjeluje u termoregulaciji organizma. Termoregulacija se ostvaruje putem autonomnog živčanog sustava i njegovog utjecaja na mikrocirkulaciju (arteriole, kapilare i venule). Mijenjanjem perifernog vaskularnog otpora vazokonstrikcijom i vazodilatacijom mijenja se i udio emitirane tkivne topline. Fiziološka osnova termografije oslanja se upravo na kapacitetu i sposobnosti biološki aktivnih tvari poput histamina, prostaglandina i dušikovog oksida (NO) koji se proizvode u endotelu ovih vaskularnih struktura da reguliraju periferni vaskularni otpor, a time i emisiju tkivne topline (49). Patološki procesi i upala dovode do disregulacije proizvodnje NO koji blokira normalnu neuralnu kontrolu protoka krvi u kožu, a time i protoka topline (32). Dijagnoza upalnih stanja u organizmu na temelju termalne slike bazira se na komparaciji temperaturne asimetrije iznad zahvaćenih i zdravih područja tkiva. Upotrebom računala s odgovarajućom programskom podrškom omogućeno je kvalitetno selekcioniranje snimljenih podataka te prikaz rezultata u adekvatnom obliku krajnjem korisniku.

Rezultat mjerenja temperature može biti predočen numerički ili paletom boja za svaku točku mjernog područja IR slike (maksimalno 76800 točaka za IR-kameru Flir T335). Lokacija i veličina područja od interesa (*engl. region of interest; ROI*) može biti slobodno odabrana unutar mjernog područja s mogućnošću izračuna iznosa maksimalne, minimalne te srednje temperature, isotermalnog područja, te iznosa raspodjele temperatura unutar unaprijed odabranog praga (ΔT). Rezultate je moguće prikazati tijekom postupka snimanja (*engl. real-time*), takozvani *on-line mod*, gdje je računalo s odgovarajućom programskom podrškom povezano s IR-kamerom. Također, upotrebom programskog paketa ThermoWEB (IRB-ZEL, Zagreb) moguće je gore navedenu konfiguraciju povezati preko internetske mreže s daljinski dislociranim računalom za obradu podataka, koji omogućuje pristup svim funkcijama sustava, koja su inače dostupna računalu povezanom s IR-kamerom na lokaciji snimanja (28). Sljedeći korak numeričke analize IR-snimaka od termografskog sustava moguć je pomoću namjenski razvijenog programskog paketa u Institutu R. Bošković-ZEL, pod nazivom ThermoMED

(ver. 1.2 i 2.15). Temeljem memoriranih podataka s IR-slika objekta u radiometrijskom .jpg formatu, moguć je cijeli niz dodatnih opcija numeričko/grafičke analize, od kojih su najvažnije mogućnosti grafičkog 2D prikaza temperaturne distribucije duž proizvoljno ucertane linije na mjernom objektu, 3D prikaz temperaturne raspodjele unutar proizvoljno odabranog područja (krug, kvadrat, elipsa ili slobodno definirana zatvorena poligonalna površina), histogram istih te Wavelet analiza IR-slike, ukupna ili parcijalna. Navedeni postupci analize izvode se na računalu u *off-line modu*, tj. bez potrebe za povezivanjem s termografskom kamerom.

1.6.5.3. Termografski sustav za upotrebu u medicini

Termografski sustav za beskontaktno mjerenje temperature zasniva se na sklopu infracrvene (IR) termografske kamere Flir T335 (USA) i pripadajućeg računala s odgovarajućom programskom podrškom za obradu i vizualizaciju podataka prikupljenih u postupku snimanja (mjerenja).

1.6.5.4. Primjena termografije u biomedicini

Problem dijagnostičke vrijednosti medicinske termografije u prošlosti proizilazi iz grešaka koje su nastale jer metoda nije bila standardizirana (49, 50). Ipak termografija pronalazi mjesto u mnogim medicinskim indikacijama.

Termografija je korištena u dijagnostičke svrhe kod nekih bolesti kao što su Raynoudov fenomen, Pagetova bolest, sistemska skleroza, ozljede mišića i zglobova, te ozljede perifernih živaca (sindroma karpalnog tunela), kao i drugih bolesti muskuloskeletnog sustava (49). Neosporno je da se toplina prenosi krvlju. Ta činjenica je omogućila mjesto termografiji u kardiovaskularnim bolestima. 2009. godine Gul i sur. mjerenjem periferne temperature kod bolesnika sa vaskularnom disfunkcijom dokazali da je moguće identificirati visoko rizične kororne bolesnike (51). Također, termografija je uspješno korištena u praćenju pojave ishemije u bolesnika na hemodijalizi (52, 53), a svoju primjenu pronašla je i u plastičnoj kirurgiji gdje se prati vijabilnosti tkiva identificirajući perforantne krvne žile reznjeva (54). Termografija se koristi u praćenju periferne vaskularne bolesti dijabetičkog stopala (55). Također se koristi u dijagnostici kožnih oboljenja kao što dekubitusi i melanom (56, 57). Terapija barokomorom uspješno je praćena upotrebom termografije (58). Osim u kardiovaskularnim i reumatološkim bolestima, medicinska termografija koristi i u verificiranju uspjeha terapije sarkoma i

leukemije (59, 60). Medicinska termografija se koristi u stomatologiji (61). Medicinska indikacija u kojoj je termografija izazvala najviše interesa jest monitoring i detekcija karcinoma dojke.

Današnja primjena termografije u području kliničke medicine vrlo je raširena i daje dobre rezultate, a budućim povećanjem osjetljivosti i razvojem tehnologije izrade senzora, IR optike, a uz smanjenje cijene, područje upotrebe će se i višestruko povećavati.

1.7. Liječenje varikokele

Korekcija varikokele kod adolescenata omogućuje povrat testikularne mase zahvaćenog testisa.

Korekcija varikokele u odrasloj dobi opravdana je u slučajevima simptomatske varikokele ili u slučajevima niskih vrijednosti spermograma u smislu smanjene pokretljivosti spermija, smanjenog broja spermija ili povećanog broja nepokretnih spermija (oligoastenoteratozoospermija).

Liječenje varikokele izvodi se operativnim putem ili endovaskularnim putem. Tijekom povijesti razvijeno je više operativnih pristupa u operaciji varikokele – laparoskopski pristup. Pristupe kod otvorenih zahvata dijele se na subingvinalni (Goldstein), ingvinalni (Ivanissevich) i retroperitonealni (Palomo). Osim klasičnih otvorenih zahvata, izvode se i mikrokirurški zahvati s ciljem očuvanja testikularne arterije i limfne drenaže (62). Cilj je navedenih zahvata dvostruko podvezivanje proširenih vena te disekcija istih (63).

Najčešće komplikacije navedenih zahvata su recidiv ili perzistencija varikokele te hidrokela (62).

Prednosti su laparoskopske operacije manja bolnost i kraći boravak u bolnici nakon zahvata u odnosu na otvoreni zahvat, brži oporavak te manje komplikacija (64). Još manji broj postoperativnih komplikacija uočava se kod mikrokirurškog pristupa (65).

Osim kirurškog, postoji i endovaskularni pristup koji može biti retrogradni i anterogradni. To je zahvat koji je minimalno invazivan, izvodi se u lokalnoj anesteziji te ga pacijenti lakše podnose. Što se tiče recidiva, navedeni oblik zahvata ima nešto veće brojke u odnosu na kirurške zahvate (66).

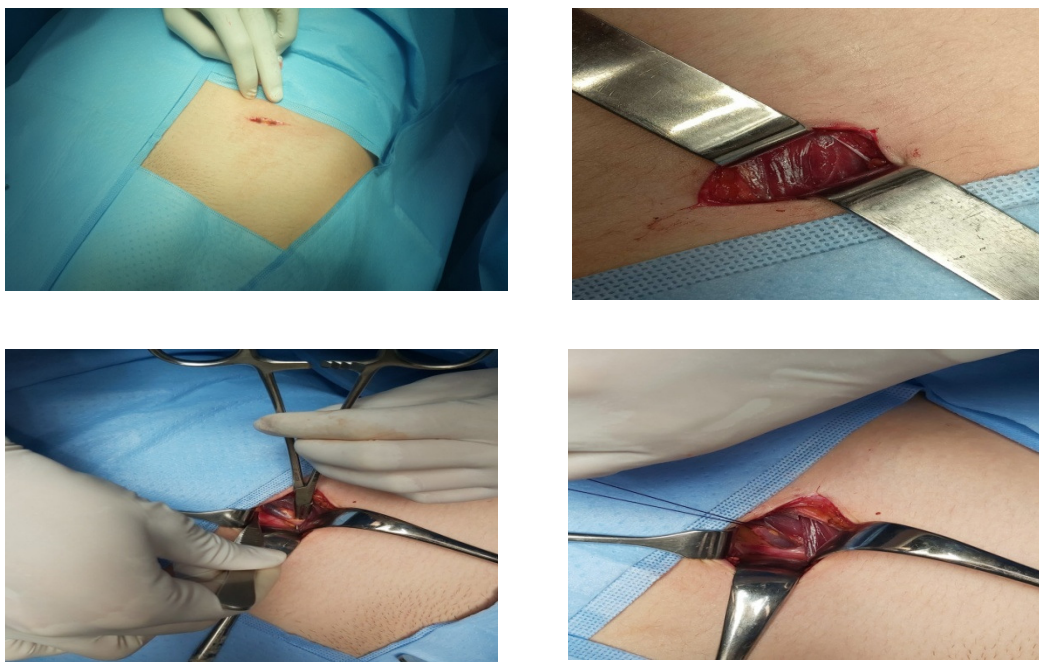
Postotci recidiva varikokele, koji je najčešća komplikacija nakon zahvata, razlikuju se među različitim oblicima zahvata. Prema istraživanjima provedenim između 1980. i 2008. stopa recidiva po zahvatima bila je: retroperitonealni (14,97 %),

laparoskopski (4,3 %), otvoreni ingvinalni ili subingvinalni (2,63 %), mikrokirurški ingvinalni ili subingvinalni (1,05 %), skleroterapija (12,7 %). Nešto kasnija istraživanja pokazala su slične rezultate, stope po pristupima bile su: otvoreni (13,7 %), laparoskopski (17,2 %), mikrokirurški (1,9 %) (67).

1.7.1. Otvorene operativne tehnike

1.7.1.1. Retroperitonealni pristup (Palomo)

Navedeni operativni zahvat izvodi se u općoj anesteziji. Nakon pranja i oblaganja operativnoga polja učini se rez kože od 2-3 cm na otprilike 5 cm iznad *spine iliaca anterior superior* prema unutarnjem ingvinalnom prstenu. Kroz potkožje pristupi se na fasciju vanjskog kosog mišića. Ista se incidira i pristupi se na vanjski i unutarnji kosi mišić. Razdvoje se vanjski i unutarnji kosi mišić. Pristupi se retroperitonealno. Peritonealna stijenka potisne se medijalno. Prikaže se arterija spermatica, limfne žile te unutarnja spermatična vena. Često se verificiraju dvije spermatične vene. Prepariraju se jedna ili dvije unutarnje spermatične vene, potom ligiraju, a naposljetku i reseciraju. Na kraju se operativna incizija zatvara po slojevima (slika 6).



Slika 6. Retroperitonealni operativni pristup

1.7.1.2. Subingvinalni pristup (Goldstein)

Učini se rez 2 – 3 cm subingvinalno u razini vanjskog ingvinalnog prstena. Camperova i Scarpina fascija se otvore te prikaže sjemenovod. Kroz rez se izvuku sjemenovod i testis te se identificiraju vanjske spermatične, kremasterične i gubernakularne vene. One se podvežu. Potom se otvori unutrašnja spermatična fascija te se vizualizira proširena unutarnja spermatična vena. Vena se podveže (68).

1.7.2. Laparoskopski pristup

Veressova igla uvede se ispod umbilikusa te se insuflira CO₂ do tlaka 8 – 12 mmHg. Potom se kroz taj rez uvodi prvi troakar. Nakon eksploracije abdominalne šupljine, uvode se i druga dva troakara sa svake strane u srednjoj klavikularnoj liniji, 1 – 2 cm ispod razine umbilikusa. Nakon identifikacije spermatičnih žila i vas deferens, učini se rez peritoneuma iznad unutrašnjeg ingvinalnog prstena. Zatim se izoliraju limfne žile i arterije te se pristupi spermatičnim venama koje se ligiraju (64).

1.7.3. Embolizacija gonadalnih vena

Embolizacija vena izvodi se u lokalnoj anesteziji. Seldingerovom tehnikom kroz desnu femoralnu venu uvodi se kateter 5F do lijeve renalne vene. Potom se instilira kontrast radi prikaza gonadalnih vena, a nakon toga plasira se kateter do razine ingvinalnog kanala u unutrašnjoj spermatičnoj veni. Potom se u istu aplicira sklerozant dok se kateter lagano povlači prema van. Na kraju se postave i 2-3 zavojnice u proksimalni dio unutrašnje spermatične vene (66).

1.8. Postoperativno praćenje nakon operacije varikokele

Po operativnom liječenju nakon tri mjeseca započinje praćenje bolesnika kliničkim pregledom te UZV color Dopplerom. Nakon operativnog liječenja kliničkim pregledom verificiramo odsutnost varikoziteta pampiniformnog pleksusa verificiranih preoperativno. UZV-om nalazimo promjer vena pampiniformnog pleksusa manji od 2 mm, uz odsustvo retrogradnog refluksa pri Valsalvinom manevru.

Godišnji pregled uključuje fizikalni pregled, UZV pregled i spermogram (38). Ukoliko varikokela perzistira nakon zahvata, ili se vrati, preporučuje se učiniti venografiju unutrašnje spermatične vene, a nakon toga i ligaciju ili embolizaciju refluksne vene (13).

Praćenje nakon operativnog liječenja započinje desetak dana od zahvata. Tada verificiramo moguće rane komplikacije nakon zahvata. Tri mjeseca od operativnoga zahvata učinimo klinički pregled i UZV color Doppler. Kod kliničkog pregleda pri praćenju pacijenta problem je u njegovoj subjektivnosti što doprinosi lažno pozitivnim rezultatima kao i kod UZV CD pregleda (37). UZV pregledom ponekad možemo naći proširene vene, a color Dopplerom i djelomično ispunjene krvi. Sve to može dati određeni postotak lažno pozitivnih nalaza, i sugerirati dijagnozu recidiva bolesti. Termografija može otkloniti te dvojbe.

2. HIPOTEZA

Infracrvena termografija skrotuma objektivna je dijagnostička metoda koja može dijagnosticirati recidiv nakon operacije varikokele.

3. CILJ ISTRAŽIVANJA

Primarni je cilj utvrditi specifičnost i senzitivnost infracrvene termografije skrotuma u dijagnostici ishoda operacije varikokele.

3.1. Specifični ciljevi

1. Potvrditi dijagnostičke kriterije za infracrvenu termografiju skrotuma kod bolesnika nakon operacije varikokele.
2. Usporediti dijagnostičku vrijednost infracrvene termografije u odnosu na klinički pregled u praćenju bolesnika nakon operacije varikokele.
3. Usporediti dijagnostičku vrijednost infracrvene termografije u odnosu na ultrazvuk s color Dopplerom u praćenju bolesnika nakon operacije varikokele.
4. Utvrditi dijagnostičku vrijednost infracrvene termografije u dijagnostici recidiva varikokele nakon operativnog liječenja.

4. MATERIJALI I METODE

4.1. Ustroj studije

Studija je ustrojena na temelju prospektivnog istraživanja.

4.2. Ispitanici

Pacijenti pregledani i liječeni u urološkoj ambulanti Odjela za urologiju Opće bolnice „Dr. Josip Benčević“ u Slavonskom Brodu su ispitanici. Ispitanicima je kroz sistematski pregled ili zbog simptomatologije pregledom u primarnoj razini zdravstvene zaštite postavljena sumnja na varikokelu zbog čega su upućeni u urološku ambulantu gdje je i dijagnosticirana varikokela kliničkim pregledom i UZV CD pregledom te liječena.

Temeljem vrijednosti u ranije objavljenoj literaturi (69) te probnog istraživanja naše istraživačke skupine za željenu snagu studije od 90 % izračunali smo veličinu uzorka za usporedbu dvije srednje vrijednosti od 25 ispitanika .

Protokol istraživanja obuhvaća:

1. Dijagnostika primjenom moderne termografske kamere uz analizu slika u odgovarajućem programskom paketu
2. Dijagnostika UZV-a s color Dopplerom
3. Klinički pregled
4. Ponovna dijagnostika primjenom termografije, ultrazvuka s color Dopplerom i kliničkog pregleda dva ili više mjeseci nakon operativnog zahvata

4.3. Metode

Ambulantni pregled bolesnika u sklopu Odjela za urologiju Opće bolnice „Dr. Josip Benčević“ u Slavonskom Brodu. Pregled uključuje punu anamnezu, razlog dolaska, simptomatologiju te kompletan urološki pregled. Etičko povjerenstvo bolnice odobrilo je studiju, a svi pristupnici (ili njihovi skrbnici u slučaju maloljetnika) su svojim potpisom dali informirani pristanak sudjelovanja u studiji.

1. U svrhu dijagnostike varikokele pregled će uvijek učiniti isti liječnik. Skrotum se pregleda u stojećem položaju. Gradacija varikokele određuje se po gradaciji Dubina i Amelara koja razlikuje tri stupnja varikokele.
2. UZV dijagnostika uz color Doppler skrotuma bit će izvršena u sklopu Odjela za urologiju OB Slavonski Brod. Pregled uključuje pregled testisa radi isključenja patologije npr. rak testisa. Mjerenje promjera vena pampiniformnog pleksusa uz color Doppler pri Valsalvinom manevru. Kao pozitivan nalaz smatrat će se promjer vene veći od 2 mm te pri color Doppleru retrogradni protok krvi.
3. Dijagnostika infracrvene termografije bit će učinjena primjenom moderne termografske kamere uz analizu slika u odgovarajućem programskom paketu i uz pomoć termoweb sustava, razvijenog u Centru za informatiku i računarstvo Instituta Ruđer Bošković i/ili FLIR Tools programa. Glavne su komponente sustava termovizijska kamera FLIR i odgovarajuća programska podrška. Mjerenje je učinjeno u prostoru posebno prilagođenom za mjerenje na Odjelu za urologiju. Prilikom snimanja termografskom kamerom prije i postoperativno za svakog pacijenta koristili smo po pet slika prije i pet slika poslije operativnog liječenja analiziranih po područjima interesa na kojima se mjerila srednja maksimalna i srednja minimalna temperatura. Navedenih pet slika su:
 - slika na početku pregleda
 - slika prilikom Valsalve
 - slika nakon Valsalve
 - slika lijevog profila funikulusa i testisa
 - slika desnog profila funikulusa i testisa

Područja interesa pri analizi snimaka:

- lijevi i desni testis
 - lijevi i desni pampiniformin pleksus
 - gornji dio bedra u razini donjeg dijela testisa lijevo i desno
4. Priprema pacijenata i redoslijed pregleda
 - Skidanje hlača i donjeg rublja te mirovanje u ogrtaču na sobnoj temperaturi

20 min

- Snimanje termovizijskom kamerom FLIR
 - Klinički pregled u stojećem stavu
 - UZV i CD pregled
5. U slučaju operativnog zahvata preoperativna obrada i anesteziološki pregled pacijenata bio je učinjen ambulantno.
 6. Za liječenje jednostrane varikokele korištena je operativna tehnika visokog podvezivanja spermatičnih krvnih žila po tehnici Palomo.
 7. Ponovna dijagnostika nakon tri mjeseca pomoću termografske kamere uz prateću programsku podršku uz klinički pregled i UZV CD pregled.

4.4. Statističke metode

Kategorijski podatci predstavljeni su apsolutnim i relativnim frekvencijama. Normalnost raspodjele kontinuiranih varijabli testirana je Shapiro-Wilkovim testom. Numerički podatci opisani su medijanom i granicama interkvartilnog raspona. Razlike u kontinuiranim varijablama između dvaju ponovljenih mjerenja testirane su Wilcoxonovim testom. Za istraživanje zavisnih varijabli (prije i nakon operacije) upotrijebljen je, za testiranje hipoteze da je $p_{ij} = p_{ji}$ za sve parove matrice vjerojatnosti dimenzije $k \times k$, Bowkerov test simetrije, koji je za dvije kategorije identičan McNemarovom testu, a za tablica kontingencije dimenzije $n \times k$, $k > 2$, upotrijebio se test marginalne homogenosti.

Čimbenici procjene valjanosti dijagnostičkih postupaka iskazani su kroz senzitivnost, specifičnost, pozitivnu i negativnu prediktivnu vrijednost te omjere vjerojatnosti pozitivnog ili negativnog nalaza. Cohenovim Kappa (κ testom, ispitana je mjera podudarnosti termografskog nalaza s kliničkim i UZV nalazom.

Sve P vrijednosti dvostrane su. Razina značajnosti postavljena je na $\text{Alpha} = 0,05$. Za statističku analizu korišten je statistički program MedCalc® Statistical Software version 19.6

(MedCalc Software Ltd, Ostend, Belgium; <https://www.medcalc.org>; 2020) i SPSS (Inc. Released 2008. SPSS Statistics for Windows, Ver 17.0. Chicago: SPSS Inc.).

4.5. Termografska kamera FLIR T335

Termografska kamera T335 sadrži matrični, nehlađeni mikrobolometrijski senzor za prihvatanje IR slike od objekta snimanja. Senzor posjeduje prostornu razlučivost od 320 x 240 točaka (pixel), ukupno 76 800 točaka po slici, visoke temperaturne osjetljivosti < 0,05 K (NETD). Osim IR spektra snimanja (5 na slici 6.) (8,5 – 13 μm), kamera T335 posjeduje mogućnost snimanja i vidljivog spektra (4 na slici 6.) pomoću kolor kamere u rezoluciji od 3,1 Mpix s crvenim laserskim pokazivačem (1 i 6 na slici 6.). Mjerno područje snimanja moguće je izabrati unutar vrijednosti od -20 °C do 120 °C, odnosno od 100 °C do 560 °C. Kamera posjeduje standardni objektiv od 25 ° (IFOV 1.36 mrad), s mogućnošću njegove izmjene, minimalna je udaljenost 0,4 m (fokus), te max. broj slika u sek. iznosi max. 10 (frame rate). Upravljanje kamerom može biti ručno, pomoću komandnih gumbi (1, 2, 3 i 7 na slici 6.) i LCD ekrana (8 na slici 6.) osjetljivog na dodir. Kamera omogućuje žičano (9 na slici 6.) (USB3) povezivanje s računalom, gdje je pomoću odgovarajuće programske podrške (FLIR QuickPlot ver.1.2) omogućeno upravljanje, snimanje i obrada IR slika. Posjeduje vlastitu memoriju od 4 Gb za arhiviranje IR (radiometrijski .jpg format) i vidljivih (.jpg format) slika u *off-modu* rada. Može preko Bluetooth veze primati podatke od vanjskih instrumenata (vlagomjera i/ili mjerača temperature zraka okoline, tzv. MeterLink veza) radi korekcije rezultata u postupku mjerenja.


4.5.1. Postupak IR snimanja pacijenta

Prije početka IR snimanja pacijenta potrebno je povezati računalo s monitorom, prema slici 7. (poz. 3, 4) i programskom podrškom FLIR QuickPlot, pomoću USB kabela s IR kamerom FLIR T335 (poz. 1) montiranom na fotografski tronožac (poz. 2). Ukoliko se snimanje obavlja bez računala, tada se IR termogrami i slike vidljivog spektra spremaju na memorijsku SD karticu kako bi se kasnije podaci mogli učitati u računalo za potrebu daljnje obrade. Po pokretanju programa potrebno je upisati sljedeće podatke u program, a to su postotak vlage, udaljenost između IR kamere i pacijenta, temperatura prostorije u kojoj se izvodi snimanje, temperatura refleksije IR zračenja od objekata u prostoru, te koeficijent emisivnosti ϵ objekta (ljudsko tijelo $\epsilon = 0,95 - 0,98$).

U prostoru snimanja vlažnost prostorije i temperatura mora biti stalno kontrolirana i stabilna. Temperatura prostorije preporuča se od 21 °C sa preporučenim oscilacijama ± 1 °C. Preporuka vlažnosti je unutar 55 do 65 %.

Pacijent prije snimanja u postupku kliničkog ispitivanja detekcije varikokela kod pacijenata, treba provesti 20-30 min bez odjeće donjeg dijela tijela zaogrnut samo plahtom. To je važno radi aklimatizacije na temperaturu okoline. Prije snimanja pacijentu je potrebno provjeriti termalnu sliku dijela tijela koji se snima i eventualno provesti dodatno aklimatiziranje ukoliko se primijete mjesta povišene temperature nastala najčešće uslijed dodira s odjećom. Udaljenost na kojoj se vrši snimanje je ~0,9 m. Tada pacijent stoji, prstima drži vrh penisa povlačeći ga okomito prema gore i okrenut je prema IR kameri. Provođenje snimanja zasniva se na snimanju navedenog područja tijela pacijenta u tri položaja, vidi sliku 8., a to su: frontalna snimka (A), lijeva (B) i desna (C) lateralna snimka. Dodatno se snimaju još dvije snimke kod zadržavanja i po puštanju Valsalvinog manevra, pri čemu je penis vertikalno povučen prema gore. Broj snimaka pojedinačnog položaju obično je jedan. Broj snimaka može biti i veći, pa što ovisi o procjeni snimatelja. Snimanje pacijenta u vidljivom dijelu spektru provodi se obično samo u frontalnom položaju, a može se ponoviti, ako postoji potreba za dokumentiranjem provedenih kirurških zahvata, anomalija na koži, itd. i u nekom od navedenih položaja za IR snimanje.

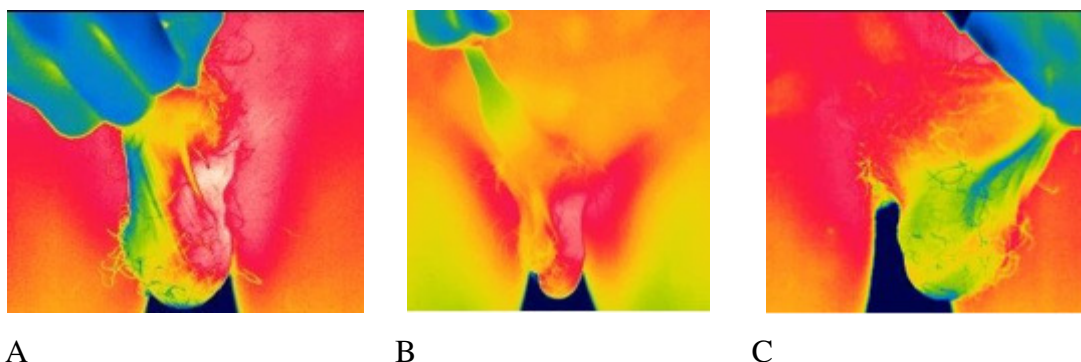
Po provedenom IR snimanju obavljen je i UZV pregled svakog pacijenta, kako bi se dobiveni podaci mogli međusobno uspoređivati u postoperativnoj obradi pacijenta.



Slika 7. Termografska kamera FLIR T335



Slika 8. Termovizijski sustav FLIR T335



Slika 9. Infracrvena snimka pacijenta (varikokele)

4.6. Programska podrška za analizu rezultata IR snimanja

U klasičnoj, statičkoj IR snimci, termalna slika dobivena infracrvenom kamerom predstavlja dvodimenzionalnu distribuciju emitiranog infracrvenog zračenja, odražavajući temperaturu objekta, promatrano u određenom vremenskom trenutku. Upotrebom računala, s odgovarajućom programskom podrškom, omogućeno je kvalitetno selektiranje snimljenih podataka temeljem matematička obrade, te prikaz rezultata u adekvatnom obliku krajnjem korisniku, kako bi mogao donijeti odgovarajuću

dijagnozu.

Standardni prikaz rezultata mjerenja, tj. iznosa temperatura, može biti predočen paletom boja za svaku točku mjernog područja IR slike ili numerički. Lokacija i veličina područja od interesa (ROI) može biti slobodno odabrana unutar mjernog područja s mogućnošću izračuna iznosa max., min. i srednje temperature, isotermalnog područja te iznosa raspodjele temperatura unutar unaprijed odabranog praga ΔT . Nabrojene rezultate moguće je obraditi i prikazati u tijeku postupka snimanja (engl. *real-time*), tzv. *online mode*, gdje je računalo povezano s termovizijskom kamerom. Računalo sadrži odgovarajuću programsku podršku.

U ovom istraživanju primarno je korišten računalni program FLIR tools za obradu fotografija snimljenih navedenom kamerom (FLIR T335). Navedne fotografije obrađivane su u termografskom .jpg formatu. Na navedenim fotografijama analizirane su temperature u šest regija interesa – bedro, testis i pampiniformni pleksus, s lijeve i desne strane.

Kod dokazivanja varikokele, u obzir je uzeto pet kriterija, od čega su potrebna barem tri pozitivna kriterija kako bi nalaz bio pozitivan na varikokelu. Kriteriji su navedeni u tablici 2.

Tablica 2. Kriteriji za dijagnostiku varikokele

I. kriterij	Tip slike (Tablica 2.)
II. kriterij	Temperatura pampiniformnog pleksusa
III. kriterij	Promjena u temperaturi lijevog i desnog pampiniformnog pleksusa
IV. kriterij	Naglašenje slike zbog Valsalve
V. kriterij	Promjena u temperaturi pampiniformnog pleksusa i bedra

Tablica 3. Tipovi slike digitalne skrotalne infracrvene termografije*

Uzorak	Moguće kombinacije	Opis
A	A	Bilateralna skrotalna normotermija
B	Bb, Bl, Br	Blaga asimetrija skrotalne temperature
C	Cb, Cl, Cr	Asimetrična distribucija temperature pampiniformnih pleksusa
D	Db, Dl, Dr	Asimetrična distribucija temperature pampiniformnih pleksusa koja se širi na ipsilateralni testis
E	E	Skrotalna hipertermija

*malo slovo označava stranu; b – bilateralno, r – desno, l – lijevo

5. REZULTATI

5.1. Pacijenti i klinički i UZV nalaz prije i nakon operacije

Istraživanje je provedeno na 38 ispitanika. Medijan dobi kod postavljanja dijagnoze je 15 godina (interkvartilnog raspona od 14 do 18 godina) u rasponu od 8 do 25 godina.

Prije zahvata 31 (82 %) ispitanik imao je III. stupnja varikokele, a 7 (23 %) ispitanika imao je varikokelu II. ili II/III stupnja. Uz Valsalvin manevar svi ispitanici prije operacije imali su III. stupanj varikokele.

Nakon zahvata došlo je do značajnog poboljšanja, odnosno III. stupanj i II./III. stupanj ima 7 (19 %) ispitanika, dok ih je najviše, njih 16 (42 %) ima I. stupanj, a kod 5 (13 %) ispitanika bilježi se uredan nalaz (Test marginalne homogenosti, $P < 0,001$) (tablica 4.).

Tablica 4. Stupanj varikokele prije i nakon operacije

		Broj (%) ispitanika prema stupnju varikokele prije operacije				P*
		II. stupanj	III. stupanj	II / III. stupanj	Ukupno	
Nakon operacije	Uredan nalaz	0	4	1	5 (13)	< 0,001
	I. stupanj	1	12	3	16 (42)	
	II. stupanj	0	8	0	8 (21)	
	I/II. stupanj	0	2	0	2 (5)	
	III. stupanj	0	3	1	4 (11)	
	II/III. stupanj	0	2	1	3 (8)	
Ukupno		1 (7)	31 (82)	6 (16)	38 (100)	

*Test marginalne homogenosti

Promjer vena (uz ili bez Valsalvinovog manevra), značajno se smanjio nakon zahvata (Wilcoxonov test, $P < 0,001$) (tablica 5.).

Tablica 5. Razlika u promjeru vena prije i nakon operacije

	Medijan (interkvartilni raspon)		Razlika	95 % CI		P*
	Prije	Poslije		Od	Do	
	zahvata	zahvata				
Promjer vena [mm]	3 (2,5-3,5)	2 (1,2-2,7)	-1,05	-1,45	-0,65	< 0,001
Promjer vena (Valsalvin manevar) [mm]	4,1 (3,7-4,7)	2,5 (1,7-3,5)	-1,65	-2,15	-1,20	< 0,001

*Wilcoxonov test

Konglomerat vena lijeve strane uočava se prije operacije kod 25 (66 %) ispitanika, obostrano kod 3 (8 %) ispitanika, dok se kod jednog ispitanika uočava hipotrofija testisa. Poslije operacije konglomerat vena lijeve strane bilježi se kod 9 (24 %) ispitanika, po jedan (3 %) ispitanik bilježi konglomerat vena obostrano. Prije operacije, pozitivan je i klinički i UZV nalaz. Pozitivan klinički nalaz imaju svi ispitanici prije operacije, dok je on pozitivan poslije operacije kod 33 (87 %) ispitanika (tablica 6.).

Tablica 6. Raspodjela ispitanika prema fizikalnom nalazu prije i poslije operacije

		Broj (%) ispitanika prema fizikalnom nalazu prije operacije		
		Negativan	Pozitivan	Ukupno
		Fizikalni nalaz nakon operacije	Negativan	0
	Pozitivan	0	33	33 (87)
	Ukupno	0	38 (100)	38 (100)

Pozitivan ultrazvučni nalaz imaju svi ispitanici prije operacije, dok je on pozitivan poslije operacije kod 13 (34 %) ispitanika (tablica 7.).

Tablica 7. Raspodjela ispitanika prema UZV nalazu prije i poslije operacije

		Broj (%) ispitanika prema UZV nalazu prije operacije		
		Negativan	Pozitivan	Ukupno
UZV nalaz nakon operacije	Negativan	0	25 (66)	25 (66)
	Pozitivan	0	13 (34)	13 (34)
	Ukupno	0	38 (100)	38 (100)

Može se uočiti da je značajno više ispitanika nakon operacije prema kliničkom nalazu pozitivno u odnosu na UZV nalaz. U usporedbi prema UZV nalazu osjetljivost kliničkog nalaza nakon operacije je 92,3 %, a specifičnost 16 %. Uočavamo da nakon operacije nema značajnog slaganja između kliničkog i UZV nalaza (Cohenov Kappa test $\kappa = 0,061$, $P = 0,64$) (tablica 8.).

Tablica 8. Ispitanici nakon operacije prema UZV i kliničkom nalazu

		Broj (%) ispitanika prema UZV nalazu nakon operacije			P*	K (P vrijednost)
		Negativan	Pozitivan	Ukupno		
Klinički nalaz nakon operacije	Negativan	4	1	5 (13)	<0,001	0,061 (0,64)
	Pozitivan	21	12	33 (87)		
	Ukupno	25 (66)	13 (34)	38 (100)		

*McNemarov test; K - Cohen Kappa test

5.2. Nalaz infracrvene termografije prije i nakon zahvata

Infracrvenom termografijom mjerila se temperatura u pojedinim točkama. Nakon operacije značajno se smanjila temperatura ($^{\circ}\text{C}$) u svim točkama, osim u slučaju minimalnih vrijednosti lijevog bedra (LTH), i u slučaju medijana temperatura desnog bedra, te minimalnih i maksimalnih vrijednosti temperature desnog bedra. Najveća je značajna razlika u temperaturi između lijevog pampiniformnog pleksusa prije i poslije zahvata (LP) (Wilcoxonov test, razlika je $-2,75^{\circ}\text{C}$ uz 95 % CI od $-3,35$ do $-2,10$; $P < 0,001$). Značajne su razlike u pojedinim točkama (Δ) prije i nakon operacije, i kreću se od najmanje $-0,15^{\circ}\text{C}$ (razlika u temperaturi između lijevog (LTH) i desnog bedra (RTH)) do najviše $-2,6^{\circ}\text{C}$ (razlika između lijevog pampiniformnog pleksusa (LP) i desnog bedra (RTH)). Jedina razlika u temperaturi koja nije značajna u odnosu na početne vrijednosti razlika je između desnog pampiniformnog pleksusa (RP) i desnog bedra (RTH) (tablica 9.).

Uz Valsalva manevar, značajno se smanjila temperatura ($^{\circ}\text{C}$) u svim točkama, osim u slučaju medijana temperatura desnog (RTH) i lijevog bedra (LTH), te minimalnih i maksimalnih vrijednosti temperature lijevog i desnog bedra. Očekivano, najveća je značajna razlika u temperaturi između lijevog pampiniformnog pleksusa prije i poslije zahvata (LP) (Wilcoxonov test, $P < 0,001$, uz razliku od $-2,55^{\circ}\text{C}$ uz 95 % CI od $-3,15$ do $-1,95$), kao i kod minimalnih vrijednosti LP (Wilcoxonov test, $P < 0,001$, uz razliku od $-2,6^{\circ}\text{C}$ uz 95 % CI od $-3,3$ do $-2,05$).

Značajne su razlike u pojedinim točkama (Δ) prije i nakon operacije, i kreću se od najmanje $-0,9^{\circ}\text{C}$ (razlika u temperaturi između desnog testisa i lijevog bedra) do najviše $-2,4^{\circ}\text{C}$ (razlika između lijevog pampiniformnog pleksusa (LP) i desnog bedra (RTH)). Nisu značajne razlike u temperaturi u odnosu na početne vrijednosti u slučaju razlika: temperature lijevog (LTH) i desnog bedra (RTH), između desnog pampiniformnog pleksusa (RP) i lijevog bedra (LTH), te između desnog pampiniformnog pleksusa (RP) i desnog bedra (RTH) (tablica 10.).

Na trećoj snimci smanjila se temperatura ($^{\circ}\text{C}$) u svim točkama, osim u slučaju slučaju medijana temperatura desnog (RTH) i lijevog bedra (LTH), te minimalnih i maksimalnih vrijednosti temperature lijevog i desnog bedra. Najveća značajna razlika u temperaturi je između lijevog pampiniformnog pleksusa prije i poslije zahvata (LP), (Wilcoxonov test, $P < 0,001$, uz razliku od $-2,50^{\circ}\text{C}$ uz 95 % CI od $-3,05$ do $-1,90$), kao i kod minimalnih vrijednosti LP (Wilcoxonov test, $P < 0,001$, uz razliku od $-2,4^{\circ}\text{C}$ uz 95

% CI od -2,9 do -1,75). Značajne su razlike u pojedinim točkama (Δ) prije i nakon operacije, i kreću se od najmanje $-0,55$ °C (razlika u temperaturi između desnog pampiniformnog pleksusa (RP) i lijevog bedra (LTH)) do najviše $-2,3$ °C (razlika između lijevog pampiniformnog pleksusa (LP) i desnog bedra (RTH)). Nisu značajne razlike u temperaturi u odnosu na početne vrijednosti samo u slučaju razlike u temperaturi između lijevog (LTH) i desnog bedra (RTH) (tablica 11.).

U odnosu na lijevi profil, u svim točkama izmjerena je značajno niža temperatura nakon operacije. Najveća razlika od -3 °C (uz 95 % CI od -3,65 do -2,25) bilježi se u minimalnim vrijednostima izmjerene temperature kod lijevog pampiniformnog pleksusa, a najmanja značajna razlika od $-0,4$ °C (uz 95 % CI od -0,65 do -0,15) u odnosu na prije i poslije operacije izmjerena je na lijevom bedru (LTH) (tablica 12.).

Kod desnog profila, u svim točkama izmjerena je značajno niža temperatura nakon operacije. Najveća razlika od $-0,95$ °C (uz 95 % CI od -1,45 do -0,5) uočava se u vrijednostima izmjerene temperature desnog testisa, a najmanja značajna razlika od $-0,25$ °C (uz 95 % CI od -0,65 do -0,15) u odnosu na prije i poslije operacije izmjerena je razlika u temperaturi (Δ) između desnog pampiniformnog pleksusa (RP) i desnog bedra (RTH) (tablica 13.).

Tablica 9. Temperatura ($^{\circ}\text{C}$) u pojedinim točkama mjerena prije i nakon zahvata (prva slika)

Prva slika	Medijan (interkvartilni raspon)		Razlika	95 % CI		P*
	Prije zahvata [$^{\circ}\text{C}$]	Poslije zahvata [$^{\circ}\text{C}$]		Od	Do	
Lijevi pampiniformni pleksus (LP)	35,8 (35 - 36,9)	32,7 (31,8 - 34,6)	-2,75	-3,35	-2,10	<0,001
LP min	35,1 (33,6 - 36,2)	31,9 (30,7 - 33,5)	-2,75	-3,50	-2,05	<0,001
LP max	36,7 (35,7 - 37,4)	33,5 (32,7 - 35,6)	-2,60	-3,15	-2,00	<0,001
Desni pampiniformni pleksus (RP)	33,6 (32,5 - 34,3)	32,7 (31,8 - 33,7)	-0,70	-1,15	-0,20	0,006
RP min	32,8 (31,2 - 33,8)	31,7 (30,8 - 33)	-0,95	-1,50	-0,30	0,006
RP max	34,5 (33,4 - 35,1)	33,7 (33 - 34,5)	-0,60	-1,05	-0,10	0,02
Lijevi testis (LT)	34,6 (33,7 - 35,6)	32,6 (31,7 - 33,4)	-1,90	-2,35	-1,35	<0,001
LT min	33,8 (32,7 - 35,2)	32 (31,1 - 32,9)	-1,75	-2,35	-1,15	<0,001
LT max	35,3 (34,2 - 36,3)	33 (32,1 - 33,9)	-2,05	-2,55	-1,55	<0,001
Desni testis (RT)	33,7 (32,9 - 34,1)	32,1 (31,7 - 33,2)	-1,15	-1,65	-0,75	<0,001
RT min	33,1 (31,9 - 33,9)	31,7 (30,7 - 32,9)	-1,20	-1,75	-0,65	<0,001
RT max	34,2 (33,2 - 34,7)	32,8 (32,1 - 33,6)	-1,15	-1,55	-0,70	<0,001
Lijevo bedro (LTH)	34,6 (33,9 - 35,1)	34 (33,1 - 35)	-0,35	-0,60	0	0,04
LTH min	34,3 (33,3 - 34,8)	33,8 (32,6 - 34,7)	-0,30	-0,55	0,10	0,15
LTH max	34,8 (34,2 - 35,4)	34,4 (33,5 - 35,2)	-0,30	-0,60	-0,05	0,03
Desno bedro (RTH)	34,5 (33,4 - 34,9)	34,2 (33,3 - 34,8)	-0,20	-0,45	0,05	0,13
RTH min	34,3 (32,8 - 34,6)	34 (32,6 - 34,5)	-0,20	-0,50	0,10	0,13
RTH max	34,7 (33,8 - 35,2)	34,5 (33,6 - 35,1)	-0,20	-0,45	0,10	0,16
Δ LPRP	2,4 (1,4 - 3)	-0,05 (-0,4 - 0,7)	-2,10	-2,60	-1,60	<0,001
Δ LTRT	0,9 (0,2 - 1,8)	0,1 (-0,1 - 0,5)	-0,80	-1,20	-0,30	0,002
Δ LTHRTH	0,1 (0 - 0,4)	0 (-0,1 - 0,2)	-0,15	-0,25	-0,05	0,008
Δ LPLTH	1,3 (0,7 - 2,3)	-0,7 (-2,2 - -0,2)	-2,45	-2,90	-1,95	<0,001
Δ LTLTH	0,3 (-0,9 - 1,1)	-1,7 (-2,7 - -0,7)	-1,60	-2,15	-1,10	<0,001
Δ RTLTH	-0,7 (-1,7 - 0,1)	-1,7 (-3 - -0,6)	-0,90	-1,35	-0,40	<0,001
Δ RPRTH	-0,9 (-1,6 - 0,6)	-1,2 (-2,4 - 0,1)	-0,60	-1,05	-0,10	0,2
Δ LTRTH	0,6 (-0,8 - 1,6)	-1,6 (-2,5 - -0,6)	-1,75	-2,30	-1,25	<0,001
Δ RTRTH	-0,5 (-1,4 - 0,4)	-1,7 (-2,8 - -0,7)	-1,05	-1,55	-0,60	<0,001

Δ - razlika u temperaturi; CI – raspon pouzdanosti; *Wilcoxonov test

Tablica 10. Temperatura ($^{\circ}\text{C}$) u pojedinim točkama mjerena prije i nakon zahvata uz Valsalva manevar (druga slika)

Druga slika/ Valsalva manevar	Medijan (interkvartilni raspon)		Razlika	95% CI		P*
	Prije zahvata [$^{\circ}\text{C}$]	Poslije zahvata [$^{\circ}\text{C}$]		Od	Do	
Lijevi pampiniformni pleksus (LP)	36,2 (35,1 - 37)	33,2 (32 - 34,9)	-2,55	-3,15	-1,95	<0,001
LP min	35,2 (34 - 36,4)	32,2 (31,3 - 34,2)	-2,60	-3,30	-2,05	<0,001
LP max	36,8 (35,9 - 37,5)	33,9 (33 - 35,1)	-2,50	-3,00	-1,85	<0,001
Desni pampiniformni pleksus (RP)	33,2 (32,5 - 34,9)	33 (32 - 34)	-0,55	-1,05	0	0,04
RP min	32,6 (31,4 - 34,1)	31,7 (31 - 33)	-0,85	-1,45	-0,35	0,003
RP max	34,4 (33,8 - 35,3)	33,7 (32,9 - 34,8)	-0,65	-1,05	-0,20	0,004
Lijevi testis (LT)	34,6 (33,7 - 36)	32,6 (31,7 - 33,4)	-2,15	-2,75	-1,60	<0,001
LT min	34 (33 - 35,4)	32,2 (31 - 32,7)	-2,15	-2,80	-1,55	<0,001
LT max	34,9 (34,2 - 36,2)	33 (32 - 33,8)	-2,20	-2,70	-1,65	<0,001
Desni testis (RT)	33,4 (32,4 - 34,1)	32,5 (31,4 - 33,2)	-1,20	-1,65	-0,60	<0,001
RT min	33 (31,9 - 33,9)	31,8 (31,1 - 32,7)	-1,15	-1,60	-0,50	<0,001
RT max	33,8 (33 - 34,6)	32,8 (31,6 - 33,7)	-1,10	-1,60	-0,55	<0,001
Lijevo bedro (LTH)	34,6 (33,4 - 35,1)	34 (33,2 - 35,1)	-0,20	-0,55	0,15	0,25
LTH min	34,3 (32,7 - 34,8)	33,9 (32,7 - 34,9)	-0,15	-0,50	0,25	0,39
LTH max	34,9 (33,8 - 35,4)	34,3 (33,5 - 35,4)	-0,20	-0,60	0,10	0,21
Desno bedro (RTH)	34,6 (33,4 - 35)	34,1 (33 - 34,9)	-0,20	-0,55	0,15	0,23
RTH min	34,3 (32,7 - 34,7)	33,7 (32,5 - 34,6)	-0,20	-0,55	0,15	0,21
RTH max	34,8 (33,6 - 35,2)	34,3 (33,5 - 35,2)	-0,15	-0,45	0,15	0,32
Δ LPRP	2,3 (1,6 - 3,2)	0,1 (-0,3 - 0,9)	-0,20	-2,50	-1,55	<0,001
Δ LTRT	1 (0,5 - 2,2)	0,1 (-0,2 - 0,8)	-0,95	-1,30	-0,60	<0,001
Δ LTHRTH	0,1 (-0,1 - 0,3)	0,1 (-0,1 - 0,3)	-0,05	-0,15	0,10	0,71
Δ LPLTH	1,5 (1 - 2,5)	-0,4 (-1,9 - 0,2)	-2,30	-2,90	-1,80	<0,001
Δ RPLTH	-0,4 (-2,1 - 0,4)	-1 (-2,6 - 0,1)	-0,40	-0,85	0,15	0,17
Δ LTLTH	0,5 (-0,6 - 1,6)	-1,3 (-2,6 - -0,5)	-1,95	-2,45	-1,45	<0,001
Δ RTLTH	-0,9 (-1,6 - 0,3)	-1,7 (-2,9 - -0,5)	-0,90	-1,40	-0,50	<0,001
Δ LPRTH	1,9 (1,1 - 2,6)	-0,6 (-1,7 - 0,3)	-2,40	-2,95	-1,80	<0,001
Δ RPRTH	-0,3 (-1,9 - 0,5)	-0,8 (-2,3 - 0,1)	-0,40	-0,90	0,20	0,21
Δ LTRTH	0,7 (-0,5 - 1,6)	-1,2 (-2,7 - -0,6)	-2,00	-2,55	-1,50	<0,001
Δ RTRTH	-0,9 (-1,5 - 0,4)	-1,7 (-2,8 - -0,8)	-1,00	-1,40	-0,50	<0,001

Δ - razlika u temperaturi; CI – raspon pouzdanosti; *Wilcoxon test

Tablica 11. Razlika u temperaturi ($^{\circ}\text{C}$) u pojedinim točkama mjerena prije i nakon zahvata (treća slika)

Treća slika	Medijan (interkvartilni raspon)		Razlika	95 % CI		P*
	Prije zahvata [$^{\circ}\text{C}$]	Poslije zahvata [$^{\circ}\text{C}$]		Od	Do	
Lijevi pampiniformni pleksus (LP)	35,7 (34,8 - 36,7)	32,9 (32,1 - 35)	-2,50	-3,05	-1,90	<0,001
LP min	34,7 (33,8 - 36,1)	31,9 (31 - 33,7)	-2,40	-3,10	-1,65	<0,001
LP max	36,5 (35,8 - 37,5)	33,8 (33,1 - 35,5)	-2,25	-2,90	-1,75	<0,001
Desni pampiniformni pleksus (RP)	33,5 (32,4 - 34,6)	32,6 (31,8 - 33,5)	-0,75	-1,20	-0,30	0,003
RP min	32,5 (31,7 - 33,3)	31,8 (30,7 - 32,7)	-0,80	-1,35	-0,20	0,01
RP max	34,3 (33,6 - 35,4)	33,8 (33 - 34,5)	-0,60	-1,10	-0,15	0,02
Lijevi testis (LT)	34,5 (33,6 - 35,7)	32,6 (31,7 - 33,3)	-1,95	-2,40	-1,40	<0,001
LT min	34 (32,7 - 34,6)	31,9 (31 - 32,8)	-1,85	-2,50	-1,15	<0,001
LT max	35,2 (34,2 - 36,3)	32,9 (32,2 - 34)	-2,05	-2,50	-1,60	<0,001
Desni testis (RT)	33,6 (32,7 - 34,5)	32,3 (31,5 - 33)	-1,30	-1,70	-0,85	<0,001
RT min	33,1 (31,9 - 33,8)	31,8 (30,7 - 32,6)	-1,25	-1,80	-0,70	<0,001
RT max	34 (33,4 - 34,8)	32,8 (31,8 - 33,6)	-1,20	-1,60	-0,75	<0,001
Lijevo bedro (LTH)	34,3 (33,3 - 34,9)	34 (33 - 34,8)	-0,25	-0,55	-0,05	0,11
LTH min	34,1 (32,9 - 34,6)	33,8 (32,6 - 34,7)	-0,20	-0,50	0,15	0,23
LTH max	34,5 (33,7 - 35,2)	34,2 (33,5 - 35,1)	-0,25	-0,60	0,10	0,13
Desno bedro (RTH)	34,1 (33,5 - 34,9)	34 (33 - 34,6)	-0,20	-0,50	0,15	0,23
RTH min	34,1 (32,8 - 34,6)	33,7 (32,4 - 34,4)	-0,25	-0,55	0,15	0,17
RTH max	34,5 (33,7 - 35,3)	34,3 (33,4 - 35)	-0,20	-0,50	0,15	0,21
Δ LPRP	2,2 (1,6 - 3)	0,1 (-0,3 - 1)	-1,75	-2,30	-1,25	<0,001
Δ LTRT	0,9 (0,2 - 1,6)	0,1 (-0,3 - 0,7)	-0,70	-1,10	-0,30	0,002
Δ LTHRTH	0,2 (-0,2 - 0,4)	0 (-0,2 - 0,2)	-0,10	-0,20	0,05	0,23
Δ LPLTH	1,3 (0,7 - 2,4)	-0,5 (-1,8 - 0)	-2,20	-2,80	-1,75	<0,001
Δ RPLTH	-0,6 (-1,9 - 0,4)	-1,1 (-2,5 - 0,1)	-0,55	-0,95	0,10	0,03
Δ LTLTH	0,5 (-0,7 - 1,3)	-1,3 (-2,4 - -0,6)	-1,70	-2,20	-1,25	<0,001
Δ RTLTH	-0,7 (-1,6 - 0,2)	-1,6 (-2,6 - -0,6)	-1,00	-1,45	-0,55	<0,001
Δ LPRTH	1,6 (0,7 - 2,4)	-0,6 (-1,9 - 0,3)	-2,30	-2,90	-1,80	<0,001
Δ RPRTH	-0,7 (-1,9 - 0,4)	-1 (-2,5 - 0)	-0,70	-1,10	-0,15	0,02
Δ LTRTH	0,5 (-0,4 - 1,4)	-1,4 (-2,2 - -0,6)	-1,80	-2,30	-1,35	<0,001
Δ RTRTH	-0,5 (-1,4 - 0,3)	-1,5 (-2,5 - -0,5)	-1,10	-1,60	-0,60	<0,001

Δ - razlika u temperaturi; CI – raspon pouzdanosti; *Wilcoxon test

Tablica 12. Razlika u temperaturi ($^{\circ}\text{C}$) u pojedinim točkama mjerena prije i nakon zahvata lijevog profila

Lijevi profil	Medijan (interkvartilni raspon)		Razlika	95 % CI		P*
	Prije	Poslije		Od	Do	
	zahvata [$^{\circ}\text{C}$]	zahvata [$^{\circ}\text{C}$]				
Lijevi						
pampiniformni	36,6 (35,9 - 37,3)	33,4 (32,6 - 35,3)	-2,70	-3,45	-2,10	<0,001
pleksus (LP)						
LP min	35,9 (34,9 - 36,9)	32,7 (32 - 34,7)	-3,00	-3,65	-2,25	<0,001
LP max	37,1 (36,4 - 37,6)	34 (33 - 36,2)	-2,65	-3,35	-2,00	<0,001
Lijevi testis (LT)	35,4 (34,2 - 36,2)	32,8 (32,1 - 34,2)	-2,15	-2,65	-1,65	<0,001
LT min	34,6 (33,5 - 35,6)	32,1 (31,6 - 33,5)	-2,05	-2,65	-1,55	<0,001
LT max	36 (34,7 - 36,7)	33,3 (32,7 - 34,8)	-2,25	-2,85	-1,65	<0,001
Lijevo bedro (LTH)	34,7 (34,1 - 35)	34,2 (33,3 - 34,9)	-0,45	-0,70	-0,20	0,002
LTH min	34,4 (33,6 - 34,7)	34 (32,7 - 34,6)	-0,40	-0,65	-0,15	0,004
LTH max	34,9 (34,2 - 35,3)	34,4 (33,7 - 35,2)	-1,25	-1,80	-0,60	0,002
Δ LPLTH	2 (1,3 - 2,7)	-0,1 (-1,5 - 0,9)	-2,30	-2,90	-1,80	<0,001
Δ LTLTH	0,8 (-0,1 - 1,6)	-0,9 (-1,9 - -0,2)	-1,75	-2,30	-1,25	<0,001

Δ - razlika u temperaturi; CI – raspon pouzdanosti; *Wilcoxon test

Tablica 13. Razlika u temperaturi ($^{\circ}\text{C}$) u pojedinim točkama mjerena prije i nakon zahvata desnog profila

Desni profil	Medijan (interkvartilni raspon)		Razlika	95% CI		P*
	Prije	Poslije		Od	Do	
	zahvata [$^{\circ}\text{C}$]	zahvata [$^{\circ}\text{C}$]				
Desni						
pampiniformni pleksus (RP)	34 (33,2 - 34,7)	33,5 (32,7 - 34,1)	-0,60	-1,00	-0,15	0,007
RP min	33,3 (32,5 - 34)	32,6 (31,8 - 33,6)	-0,80	-1,25	-0,25	0,005
RP max	34,7 (34 - 35,3)	34,1 (33,4 - 34,9)	-0,48	-0,90	-0,10	0,02
Desni testis (RT)	33,5 (32,9 - 34)	32,6 (31,6 - 33,3)	-0,95	-1,45	-0,50	<0,001
RT min	33,1 (32,2 - 33,5)	32,2 (30,8 - 32,8)	-0,95	-1,50	-0,40	0,002
RT max	33,8 (33,4 - 34,4)	33 (32 - 33,7)	-0,95	-1,50	-0,55	<0,001
Desno bedro (RTH)	34,6 (33,8 - 35)	34,4 (33 - 34,9)	-0,35	-0,60	-0,10	0,01
RTH min	34,4 (33,4 - 34,8)	34,1 (32,6 - 34,6)	-0,35	-0,65	-0,05	0,02
RTH max	34,7 (34,2 - 35,2)	34,7 (33,4 - 35,2)	-0,30	-0,55	0	0,03
Δ RPRTH	-0,3 (-1,2 - 0,3)	-0,4 (-2,1 - 0,5)	-0,25	-0,65	0,15	0,20
Δ RTRTH	-1 (-1,7 - 0)	-1,2 (-2,8 - -0,5)	-0,70	-1,15	-0,25	0,004

Δ - razlika u temperaturi; CI – raspon pouzdanosti; *Wilcoxon test

S obzirom na izmjerene vrijednosti temperature i promjene u temperaturi, prije zahvata u odnosu na lijevi testis, najviše ispitanika, njih 29 (76 %) imalo je četiri pozitivna kriterija, a svih pet kriterija samo 2 (5 %) ispitanika (tablica 14.).

Tablica 14. Ispunjenost kriterija za varikokelu u slučaju lijevog testisa prije operacije

Prije zahvata – lijevi testis		Broj (%) ispitanika koji su ispunili pojedini kriterij
I. kriterij	Tip slike	30 (79)
II. kriterij	Temperatura lijevog pampiniformnog pleksusa	36 (95)
III. kriterij	Razlika u temperaturi lijevog i desnog pampiniformnog pleksusa	38 (100)
IV. kriterij	Poboljšanje osjetljivosti zbog Valsalvea	7 (18)
V. kriterij	Razlika u temperaturi pampiniformnog pleksusa i bedra	35 (92)
Broj ispunjenih kriterija lijevo		
	2 kriterija pozitivna	1 (3)
	3 kriterija pozitivna	6 (16)
	4 kriterija pozitivna	29 (76)
	5 kriterija pozitivnih	2 (5)

Nakon operacije u odnosu na lijevi testis, najviše ispitanika, njih 22 (58 %) je bez pozitivnih kriterija (tablica 15.).

Tablica 15. Ispunjenost kriterija za varikokelu u slučaju lijevog testisa nakon operacije

		Broj (%) ispitanika koji su ispunili pojedini kriterij
Nakon zahvata – lijevi testis		
I. kriterij	Tip slike	7 (18)
II. kriterij	Temperatura lijevog pampiniformnog pleksusa	10 (26)
III. kriterij	Razlika u temperaturi lijevog i desnog pampiniformnog pleksusa	12 (32)
IV. kriterij	Poboljšanje osjetljivosti zbog Valsalvea	3 (8)
V. kriterij	Razlika u temperaturi pampiniformnog pleksusa i bedra	6 (16)
Broj ispunjenih kriterija lijevo		
	Bez pozitivnih kriterija	22 (58)
	1 kriterij pozitivan	6 (16)
	2 kriterija pozitivna	3 (8)
	3 kriterija pozitivna	2 (5)
	4 kriterija pozitivna	5 (13)

Samo jedan pozitivan kriterij u slučaju desnog testisa ima većina ispitanika, njih 23 (61 %). I u slučaju ispunjavanja kriterija kod lijevog i kod desnog testisa, svi ispitanici imaju promjenu u temperaturi lijevog i desnog pampiniformnog pleksusa (tablica 16.).

Tablica 16. Ispunjenost kriterija za varikokelu u slučaju desnog testisa prije operacije

Prije zahvata – desni testis		Broj (%) ispitanika koji su ispunili pojedini kriterij
I. kriterij	Tip slike	-
II. kriterij	Temperatura desnog pampiniformnog pleksusa	13 (34)
III. kriterij	Promjena u temperaturi lijevog i desnog pampiniformnog pleksusa	38 (100)
IV. kriterij	Poboljšanje zbog Valsalvea	-
V. kriterij	Promjena u temperaturi pampiniformnog pleksusa i bedra	12 (32)
Broj ispunjenih kriterija desno		
	1 kriterij pozitivan	23 (61)
	2 kriterija pozitivna	5 (13)
	3 kriterija pozitivna	10 (26)

Nakon operacije, u slučaju desnog testisa, 17 (45 %) je ispitanika bez pozitivnih kriterija, a 2 (5 %) ispitanika ima tri pozitivna kriterija (tablica 17.).

Tablica 17. Ispunjenost kriterija za varikokelu u slučaju desnog testisa poslije operacije

Nakon zahvata – desni testis		Broj (%) ispitanika koji su ispunili pojedini kriterij
I. kriterij	Tip slike	-
II. kriterij	Temperatura desnog pampiniformnog pleksusa	8 (21)
III. kriterij	Promjena u temperaturi lijevog i desnog pampiniformnog pleksusa	12 (32)
IV. kriterij	Poboljšanje zbog Valsalvea	-
V. kriterij	Promjena u temperaturi pampiniformnog pleksusa i bedra	10 (26)
Broj ispunjenih kriterija desno		
	Bez pozitivnih kriterija	17 (45)
	1 kriterij pozitivan	14 (37)
	2 kriterija pozitivna	5 (13)
	3 kriterija pozitivna	2 (5)

Na osnovi ispunjenih kriterija značajno je smanjenje u broju ispitanika s konačnom dijagnozom varikokele nakon operacije, odnosno smanjenje je od 37 (97 %) ispitanika s pozitivnim termografskim nalazom prije operacije na 7 (18 %) ispitanika poslije operacije (McNemarov test, $P < 0,001$) (tablica 18.).

Tablica 18. Termografski nalaz prije i nakon operacije

		Broj (%) ispitanika prema			P*
		termografskom nalazu prije operacije			
		Negativan	Pozitivan	Ukupno	
Termografski nalaz nakon operacije	Negativan	1	30	31 (82)	<0,001
	Pozitivan	0	7	7 (18)	
	Ukupno	1 (3)	37 (97)	38 (100)	

*McNemarov test

5.3. Usporedba nalaza infracrvene termografije s kliničkim i UZV nalazom nakon operacije

Uspoređujući nalaz infracrvene termografije s kliničkim nalazom nakon operacije, uočava se da je prema kliničkom nalazu nakon operacije još uvijek 33 (87 %) ispitanika s pozitivnim nalazom, dok je prema termografskom nalazu pozitivno njih 7 (18 %), što je značajna razlika (McNemarov test, $P < 0,001$). Uspoređujući te dvije metode (klinički pregled nakon termografije i termografija) s obzirom na nalaz nakon operacije, ne možemo reći da postoji slaganje u metodama (Cohenov Kappa $\kappa = 0,07$ uz 95 % CI od -0,01 do 0,14) (tablica 19.).

Tablica 19. Ispitanici prema kliničkom i termografskom nalazu nakon operacije te mjere dijagnostičke točnosti

		Broj (%) ispitanika prema termografskom nalazu nakon operacije			P*	κ (95 % CI) [P vrijednost]
		Negativan	Pozitivan	Ukupno		
Klinički nalaz nakon operacije	Negativan	5	0	5 (13)	<0,00	0,07 (-0,01 do 0,14) [0,56]
	Pozitivan	26	7	33 (87)		
	Ukupno	31 (82)	7 (18)	38 (100)		
Osjetljivost (95 % CI)					100 % (59 % do 100 %)	
Specifičnost (95 % CI)					16,1 % (5,5 % do 33,7 %)	
Pozitivna prediktivna vrijednost (95 % CI)					21,2 % (18,7 % do 23,9 %)	
Negativna prediktivna vrijednost (95 % CI)					100 %	
Omjer vjerojatnosti pozitivnog nalaza (engl. + <i>Likelihood Ratio</i>) (95 % CI)					1,19 (1,02 do 1,39)	
Omjer vjerojatnosti negativnog nalaza (engl. - <i>Likelihood Ratio</i>) (95 % CI)					0	
Točnost (95 % CI)					31,6 % (17,5 % do 48,7 %)	

*McNemarov test; κ - Cohenov Kappa test; CI – raspon pouzdanosti

Nakon operacije uspoređujući UZV nalaz s nalazom infracrvene termografije, uočava se da je prema UZV nalazu nakon operacije još uvijek 13 (34 %) ispitanika s pozitivnim nalazom, dok je prema termografskom nalazu pozitivno njih 7 (18 %) (McNemarov test, $P = 0,03$) (mjereno prema termografiji uz osjetljivost od 100 %, specifičnost od 80,6 %, i točnost od 84,2 %).

Uspoređujući te dvije metode s obzirom na nalaz nakon operacije, možemo reći da postoji značajno umjereno slaganje između UZV i termografskog nalaza (Cohenov Kappa $\kappa = 0,606$ uz 95 % CI od 0,339 do 0,872; $P < 0,001$) (tablica 20.).

Tablica 20. Ispitanici prema UZV i termografskom nalazu nakon operacije i mjere dijagnostičke točnosti

		Broj (%) ispitanika prema termografskom nalazu nakon operacije			P*	κ (95 % CI) [P vrijednost]
		Negativan	Pozitivan	Ukupno		
UZV nalaz nakon operacije	Negativan	25	0	25 (66)	0,03	0,606 (0,339 do 0,872)
	Pozitivan	6	7	13 (34)		
	Ukupno	31 (82)	7 (18)	38 (100)		
Osjetljivost (95 % CI)					100 % (59 % do 100 %)	
Specifičnost (95 % CI)					80,6 % (62,5 % do 92,5 %)	
Pozitivna prediktivna vrijednost (95 % CI)					53,8 % (36,3 % do 70,5 %)	
Negativna prediktivna vrijednost (95 % CI)					100 %	
Omjer vjerojatnosti pozitivnog nalaza (engl. + <i>Likelihood Ratio</i>) (95% CI)					5,17 (2,52 do 10,6)	
Omjer vjerojatnosti negativnog nalaza (engl. - <i>Likelihood Ratio</i>) (95% CI)					0	
Točnost (95 % CI)					84,2 % (68,7 % do 93,9 %)	

*McNemarov test; κ - Cohenov Kappa test; CI – raspon pouzdanosti

6. RASPRAVA

Cilj je ovog istraživanja utvrditi dijagnostičku vrijednost infracrvene termografije skrotuma u dijagnostici ishoda nakon operacije varikokele, te dijagnostičku vrijednost pretrage u dijagnostici recidiva bolesti kao i utvrditi dijagnostičke kriterije za infracrvenu termografiju skrotuma nakon operacije te usporediti infracrvene termografije u odnosu na klinički pregled i ultrazvukom s color Dopplerom u praćenju bolesnika nakon operacije varikokele.

Recidivi varikokela uobičajeni su u rutinskom radu te variraju od 2,07 % do 12,5 %, ovisno o kirurškoj tehnici (1). Recidiv bolesti također može ovisiti o ispitivanoj populaciji, indikacijama za početno liječenje, inicijalnom stupnju varikokele, definiranju ponovnog pojavljivanja i praćenju (2).

Pokazalo se da je teško dijagnosticirati recidivne varikokele, pogotovo zato što je velika većina dijagnostičkih metoda subjektivna kao na primjer fizikalni pregled. Ista je i kao početna dijagnostička metoda, ograničena njegovom subjektivnom prirodom.

Niska osjetljivost i specifičnost fizikalnog pregleda u usporedbi s ultrazvukom u dijagnostici varikokela također je opisana u nekoliko drugih studija (4, 5, 6). Nadalje postoji studija koja je uključivala iskusne kliničare koja zaključuje o varijabilnosti ocjenjivanja stupnja varikokele (7). Nakon kirurškog zahvata, tijekom fizikalnog pregleda može se ustanoviti da je lokalni klinički status sasvim nepromijenjen u odnosu na preoperativni klinički status, no pacijent ima subjektivne i objektivne znakove oporavka.

Venografija se smatra referentnim standardom jer posjeduje najveću osjetljivost za otkrivanje varikokela (13). Međutim, s obzirom na njezinu invazivnu prirodu, venografija se danas rijetko koristi.

U našem istraživanju prije zahvata 82 % ispitanika imalo je III. stupanj varikokele, a ostali su imali II. ili II/III stupanj. Nakon zahvata došlo je do značajnog poboljšanja, odnosno I. stupanj varikokele ima 42 % ispitanika, a kod 13 % ispitanika nalaz je bio uredan (tablica 4.).

Pozitivan klinički nalaz imaju svi ispitanici prije operacije, dok je on pozitivan poslije operacije kod 87 % ispitanika (tablica 6.).

Osjetljivost kliničkog nalaza u usporedbi prema UZV-u nakon operacije je 92,3 %, a specifičnost je 16 %. Ovo govori u prilog tome kako je korisnost kliničkog pregleda u postoperativnom praćenju izrazito ograničena niskom specifičnošću.

Tri mjeseca nakon operativnog zahvata, uspjeh liječenja prati se kliničkim pregledom te color Doppler ultrazvukom. Zbog široke raspoloživosti i neinvazivne prirode, ultrazvuk skrotuma danas je najčešće korištena dijagnostička metoda u praćenju uspjeha operacije.

Nakon uspješnog operativnog liječenja UZV-om verificiramo vene pampiniformnog pleksusa promjera manjeg od 2 mm uz odsustvo retrogradnog refluksa pri Valsalvi.

U otkrivanju recidivnih varikokela nađene su velike varijacije obuke liječnika u interpretiranju ultrazvučnog Doppler nalaza (3). Niska osjetljivost i specifičnost fizikalnog pregleda u usporedbi s ultrazvukom u dijagnostici varikokela također je opisana u nekoliko drugih studija (4, 5, 6).

Dodatno, široka upotreba ultrazvuka skrotuma rezultirala je povećanim otkrivanjem subkliničkih varikokela (37). U postoperativnom interpretiranju ultrazvuka varikokele nalazimo dvojbene podatke. Cvitanić i suradnici nalaze male razlike prije i poslije operativnog nalaza varikokela kod 91 % pacijenata, dok je samo 23 % pacijenata imalo postoperativno smanjenje na Doppler ultrazvuku. Subjektivni nalaz color Dopplera i promjer krvnih žila pampiniformnog pleksusa nisu dovoljni da potvrde pravi uspjeh operacije, s obzirom na to da vene nakon operacije ponekad ostaju proširene (8). Stoga, fizikalni pregled i color Doppler ultrazvuk ponekad nisu dovoljno jasan pokazatelj pravog stanja nakon operativnog liječenja.

U provedenom istraživanju promjer vena značajno se smanjio nakon zahvata (tablica 5).

Konglomerat vena lijeve strane uočava se prije operacije kod 25 (66 %) ispitanika, dok poslije operacije konglomerat vena lijeve strane bilježi se kod 9 (24 %) ispitanika. Prije operacije, pozitivan je i klinički i UZV nalaz.

Pozitivan ultrazvučni nalaz imaju svi ispitanici prije operacije, dok je on pozitivan poslije operacije kod 13 (34 %) ispitanika (tablica 7.).

Uočavamo da je značajno više ispitanika nakon operacije prema kliničkom nalazu pozitivno u odnosu na UZV nalaz. Osjetljivost kliničkog nalaza nakon operacije je 92,3 %, a specifičnost 16 %. Uočavamo da nakon operacije nema značajnog slaganja između kliničkog i UZV nalaza (tablica 8.).

Od prije je poznato da termografska slika pokazuje povišenu temperaturu lijevoga hemiskrotuma preoperativno, a nakon liječenja nalazimo termografski smanjenje

temperature testisa i cijeloga skrotuma. Prema dostupnim podacima iz ovog istraživanja bilježi se i pad temperature desnog testisa (70).

Termografija je od ranije poznata kao dijagnostička mogućnost pogotovo u slučaju početnih varikokela (gradus 1) te se stoga može koristiti i kao dijagnostična metoda za obostranu varikokelu (71).

Infracrvena digitalna termografija predstavljena je kao novi dijagnostički alat za ranu detekciju varikokele (72). Već u ranijim radovima spominje se mogućnost termografske procjene ishoda nakon operacije varikokele (73).

Ovim istraživanjem potvrdili smo vrijednost ranije postavljenih dijagnostičkih kriterija (69) jer su svi pacijenti imali pozitivnu termografiju, tj. imali su četiri do pet pozitivnih kriterija.

Tri mjeseca nakon operacije varikokele učini se i infracrvenom skrotalna termografija.

Verificira se značajno smanjenje temperature u svim točkama. Posebno je značajno smanjenje temperature lijevog pampiniformnog pleksusa, a imajući na umu da je njegova povećana temperatura glavni termografski pokazatelj varikokele prema termografskim dijagnostičkim kriterijima preoperativno.

Isto tako, nakon operativnog liječenja očekivano je smanjeno zadržavanje krvi u tome području. Temeljem navedenog, očekivana je i značajna promjena razlike u temperaturi između lijevog pampiniformnog pleksusa prije i poslije zahvata što je rezultatima istraživanja i potvrđeno (tablica 9.).

Indikativan je nalaz smanjenja i temperature desnog testisa postoperativno. Pitanje je dolazi li do poboljšanja funkcionalnosti kontralateralnog testisa nakon uspješnog liječenja lijevostrane varikokele. U literaturi se opisuju kod bolesnika s lijevostranom varikokelom patohistološke promjene desnoga testisa u smislu smanjene spermatogeneze. Isto tako, zna se da postoje vaskularne kolaterale oba testisa. U tome smislu, postoperativno smanjenje temperature desnoga testisa sugerira i poboljšanje funkcionalnosti istoga. Isto je posebno naglašeno kod slike desnog profila gdje se uočava u vrijednostima izmjerene manje temperature desnog testisa, a što bi moglo potvrditi prijašnju konstataciju o važnosti smanjenja temperature oba testisa i uspješnosti operacije.

S obzirom na izmjerene vrijednosti temperature i promjene u temperaturi, prije zahvata u odnosu na lijevi testis, najviše ispitanika, njih 29 (76 %) imalo je četiri pozitivna kriterija, a svih pet kriterija samo dva (5 %) ispitanika (tablica 14.).

U slučaju treće snimke, tj. termografske snimke za vrijeme Valsalvinog manevra prije operacije (tablica 14.) pokazalo se kako je ovaj termografski kriterij relativno rijetko pozitivan (sedam pacijenata), a samo su dva pacijenta imala pozitivnih svih pet kriterija. Ovo postavlja sumnju na potrebu za izvođenjem ove snimke, no za to su potrebna daljnja istraživanja. Dodatno, važno je napomenuti kako je treća snimka pokazala statistički signifikantno smanjenje temperature na područjima interesa prije i poslije operacije te se pokazala korisnom u dijagnostici varikokele nakon operacije.

Na osnovi ispunjenih kriterija značajno je smanjenje u broju ispitanika s konačnom dijagnozom varikokele nakon operacije, odnosno smanjenje je od 37 (97 %) ispitanika s pozitivnim termografskim nalazom prije operacije, na sedam (18 %) ispitanika poslije (tablica 18.).

Uspoređujemo li termografski nalaz s kliničkim nalazom uočava se veliko odstupanje te je prema kliničkom nalazu nakon operacije još uvijek 33 (87 %) ispitanika s pozitivnim nalazom, dok je prema termografskom nalazu pozitivno njih sedam (18 %), odnosno 26 pacijenata je po kliničkom nalazu pozitivno, a po termografiji negativno (tablica 19.). To dodatno pokazuje ograničenu vrijednost kliničkog pregleda u postoperativnom praćenju jer u usporedbi prema termografiji ima osjetljivost 100 %, a specifičnost 16.1 %.

S druge strane, uspoređujemo li termografski nalaz s UZV nalazom, vidljivo je manje odstupanje, te da je nakon operacije prema UZV nalazu još uvijek 13 (34 %) ispitanika s pozitivnim nalazom, dok je prema termografskom nalazu pozitivno njih 7 (18 %). Značajna je razlika između tih dviju metoda zbog tih šest ispitanika koji su po ultrazvučnom nalazu pozitivni, a prema termografskom nalazu negativni.

Zaključno, prema rezultatima istraživanja dijagnozu recidiva bolesti možemo bolje postaviti UZV nalazom u odnosu na klinički nalaz. Isto tako, možemo primijetiti da je infracrvena termografija u usporedbi s kliničkim pregledom i UZV color Dopplerom pokazala kao statistički signifikantno bolje dijagnostička metoda. Obje metode i UZV i klinički pregled imaju određenu stopu lažno pozitivnih nalaza koji su izraženiji kod kliničkog pregleda.

Zahvaljujući svojoj visokoj osjetljivosti i relativnoj objektivnosti, skrotalna infracrvena nekontaktna digitalna termografija uvelike može pomoći u praćenju uspjeha nakon operacije varikokele, a može biti dodatni korak u otkrivanju recidiva varikokele

Termografija skrotuma objektivno pokazuje preoperativno povećanje temperature skrotuma uzrokovane varikokelom, kao i postoperativno smanjenje temperature.

Infracrvena digitalna termografija skrotuma mogla bi biti vrlo vrijedna za praćenje pacijenata u razdoblju nakon kirurškog liječenja, što bi trebalo potvrditi u većem broju bolesnika.

7. ZAKLJUČAK

Cilj ovog istraživanja bio je utvrditi kako je infracrvena termografija skrotuma dijagnostička metoda koja može dijagnosticirati recidiv nakon operacije varikokele.

U provedenom istraživanju pokazalo se kako klinički pregled ima izrazito nisku specifičnost u dijagnostici recidiva nakon operacije varikokele. S obzirom na to da termografija mjeri jedan od glavnih patofizioloških čimbenika varikokele tj. temperaturu skrotuma, ona se pokazala kao pouzdana metoda mjerenja ishoda operacije. Inače standardno korištena dijagnostička metoda u postoperativnom praćenju je UZV s CD-om. U usporedbi UZV-a prema termografiji pokazalo se kako UZV ima umjereno slaganje uz osjetljivost od 100 %, te relativno prihvatljivu specifičnost od 80.6 %.

Nadalje:

1. Istraživanje je potvrdilo ranije predložene termografske kriterije kao dobro odabrane za adekvatno postavljanje dijagnoze varikokele te da se navedeni kriteriji mogu i trebaju koristiti u tumačenju snimaka skrotalne infracrvene termografije kako prije tako i poslije operativnog zahvata. U slučaju treće snimke, tj. termografske snimke za vrijeme Valsalvinog manevra prije operacije (tablica 14.) pokazalo se kako je ovaj termografski kriterij relativno rijetko pozitivan (sedam pacijenata), a samo su dva pacijenta imala pozitivnih svih pet kriterija. To postavlja sumnju na potrebu za izvođenjem ove snimke, no za to su potrebna daljnja istraživanja. Dodatno, važno je napomenuti kako je treća snimka pokazala statistički signifikantno smanjenje temperature na područjima interesa prije i poslije operacije te se pokazala korisnom u dijagnostici varikokele nakon operacije.
2. Infracrvena termografija, u usporedbi s kliničkim pregledom, pokazala se kao statistički signifikantno bolje dijagnostička metoda. Pokazala je znatnu korist u dijagnostici recidiva nakon operacije varikokele, dok je klinički pregled imao veliku stopu lažno pozitivnih nalaza.
3. Infracrvena termografija u usporedbi s UZV color Dopplerom pokazala se kao metoda koja ima statistički signifikantno bolji rezultat, ali možemo reći i da imaju značajno umjereno slaganje.
4. Infracrvena termografija ovim je istraživanjem pokazala dijagnostičku vrijednost u dijagnostici recidiva varikokele. Pokazalo se kako u usporedbi s kliničkim pregledom i/ili UZV-om termografija ima bolju osjetljivost i specifičnost.

8. SAŽETAK

Cilj: Utvrditi kako je infracrvena termografija skrotuma dijagnostička metoda koja može dijagnosticirati recidiv nakon operacije varikokele.

Ispitanici i metode: Studija je ustrojena na temelju prospektivnog istraživanja. Ispitanici su pregledani i liječeni kroz urološku ambulantu Odjela za urologiju Opće bolnice „Dr. Josip Benčević“ Slavonski Brod. Istraživanje je provedeno na 38 ispitanika liječenih u razdoblju od 2010. do 2017. godine. Protokol istraživanja obuhvaća:

1. Dijagnostika primjenom moderne termografske kamere uz analizu slika u odgovarajućem računalnom programskom paketu.
2. Klinički pregled.
3. Dijagnostika ultrazvukom s color Dopplerom.
4. Ponovna dijagnostika primjenom termografije, kliničkog pregleda i ultrazvuka s color Dopplerom dva ili više mjeseci nakon operativnog zahvata.

Rezultati:

Pozitivan klinički nalaz imaju svi ispitanici prije operacije, dok je on pozitivan poslije operacije kod 33 (87 %) ispitanika. Prije zahvata kliničkim pregledom 31 (82 %) ispitanik imao je III. stupanj varikokele, a 7 (23 %) ispitanika imalo je II. ili II/III. stupanj varikokele.

Nakon zahvata došlo je do značajnog poboljšanja, odnosno III. stupanj i II/III. stupanj varikokele ima sedam (19 %) ispitanika, dok ih je najviše, njih 16 imalo (42 %) I. stupnja, a kod pet (13 %) ispitanika bilježi se uredan nalaz (Test marginalne homogenosti, $P < 0,001$).

Pozitivan termografski nalaz prije operacije nalazimo kod 37 (97 %) ispitanika, a poslije operacije pozitivan termografski nalaz ima 7 (18 %) ispitanika (McNemarov test, $P < 0,001$).

Pozitivan ultrazvučni nalaz imaju svi ispitanici prije operacije, dok je on pozitivan poslije operacije kod 13 (34 %) ispitanika. Konglomerat vena lijeve strane uočava se prije operacije kod 25 (66 %) ispitanika, obostrano kod tri (8 %) ispitanika. Poslije operacije konglomerat vena lijeve strane bilježi se kod devet (24 %) ispitanika, po jedan (3 %) ispitanik bilježi konglomerat vena obostrano.

Uspoređujući nalaz infracrvene termografije s kliničkim nalazom nakon operacije, uočava se da je prema kliničkom nalazu nakon operacije još uvijek 33 (87 %) ispitanika s pozitivnim nalazom, dok je prema termografskom nalazu pozitivno njih sedam (18 %), što je značajna razlika (McNemarov test, $P < 0,001$). Uspoređujući te dvije metode s obzirom na nalaz nakon operacije, ne možemo reći da postoji slaganje u metodama (Cohenov Kappa $\kappa = 0,07$ uz 95 % CI od -0,01 do 0,14).

Nakon operacije uspoređujući UZV nalaz s nalazom infracrvene termografije, uočava se da je prema UZV nalazu nakon operacije još uvijek 13 (34 %) ispitanika s pozitivnim nalazom, dok je prema termografskom nalazu pozitivno njih 7 (18 %) (McNemarov test, $P = 0,03$) (mjereno prema termografiji uz osjetljivost od 100 %, specifičnost od 80,6 %). Uspoređujući te dvije metode s obzirom na nalaz nakon operacije, možemo reći da postoji značajno umjereno slaganje između UZV i termografskog nalaza (Cohenov Kappa $\kappa = 0,606$ uz 95% CI od 0,339 do 0,872; $P < 0,001$).

Uspoređujući klinički nalaz s nalazom UZV-a, uočavamo da je značajno više ispitanika nakon operacije prema kliničkom nalazu pozitivno u odnosu na UZV nalaz. U usporedbi prema UZV nalazu osjetljivost kliničkog nalaza nakon operacije je 92,3 %, a specifičnost 16 %. Uočavamo da nakon operacije nema značajnog slaganja između kliničkog i UZV nalaza (Cohenov Kappa test $\kappa = 0,061$, $P = 0,64$)

Na osnovi ispunjenih kriterija značajno je smanjenje u broju ispitanika s konačnom dijagnozom varikokele nakon operacije, odnosno smanjenje je od 37 (97 %) ispitanika s pozitivnim termografskim nalazom prije operacije na sedam (18 %) ispitanika poslije operacije (McNemarov test, $P < 0,001$).

Zaključak: Istraživanje je potvrdilo termografske kriterije kao dobro odabrane za adekvatno postavljanje dijagnoze varikokele te da se navedeni kriteriji mogu i trebaju koristiti u tumačenju snimaka skrotalne infracrvene termografije kako prije tako i poslije operativnog zahvata. Infracrvena termografija u usporedbi s kliničkim pregledom pokazala se kao statistički signifikantno bolje dijagnostička metoda za dijagnostiku recidiva varikokele. Pokazala je znatnu korist u dijagnostici recidiva nakon operacije varikokele, dok je klinički pregled imao veliku stopu lažno pozitivnih nalaza. Infracrvena termografija u usporedbi s UZV color Dopplerom pokazala se kao metoda koja ima

statistički signifikantno bolji rezultat, ali možemo reći i da imaju značajno umjereno slaganje. Infracrvena termografija je ovim istraživanjem pokazala dijangostičku vrijednost u dijagnostici recidiva varikokele. Pokazalo se kako u usporedbi s kliničkim pregledom i/ili UZV-om termografija ima bolju osjetljivost i specifičnost.

Ključne riječi: infracrvena termografija; muška neplodnost; spermiogram; temperatura skrotuma; varikokela.

9. SUMMARY

Objective: To determine that infrared scrotal thermography is a diagnostic method that can diagnose recurrence after varicocele surgery.

Subjects and methods: The study was structured based on a prospective research. Subjects were examined and treated through the urology clinic of the Department of Urology of the General Hospital "Dr. Josip Benčević" Slavonski Brod. The research was conducted on 38 subjects treated in the period from 2010 to 2017. .Research protocol includes:

1. Diagnostics using a modern thermographic camera with image analysis in the appropriate software package
2. Clinical examination
3. Ultrasound diagnosis with color Doppler
4. Two or more months after surgery, re-diagnosis using thermography, clinical examination and ultrasound with color Doppler.

The results:

All subjects had a positive clinical finding before surgery, while it was positive after surgery in 33 (87%) subjects. Before the procedure, 31 (82%) subjects had III. degree of varicocele, and 7 (23%) subjects had II. or II / III. degree of varicocele.

After the procedure, there was a significant improvement, i.e. III. degree and II / III. the degree of varicocele has 7 (19%) subjects, while most of them, 16 (42%) I. degree, and 5 (13%) subjects recorded a regular finding (Marginal homogeneity test, $P < 0.001$).

Positive thermographic findings before surgery were found in 37 (97%) subjects, and after surgery negative thermographic findings were found in 7 (18%) subjects (McNemar test, $P < 0.001$).

All subjects had a positive ultrasound finding before surgery, while it was positive after surgery in 13 (34%) subjects. Left vein conglomerate is noticed before surgery in 25 (66%) subjects, bilaterally in 3 (8%) subjects. After the operation, left vein conglomerate was noticed in 9 (24%) subjects, and one (3%) subject recorded venous conglomerate on both sides.

Comparing the finding of infrared thermography with the clinical finding after surgery, it is noticed that according to the clinical finding after surgery there are still 33 (87%) subjects with a positive finding, while according to the thermographic finding positive 7 (18%), which is a significant difference test, $P < 0.001$). Comparing these two methods with respect to the finding after surgery, one cannot say that there is agreement in the methods (Cohen's Kappa $\kappa = 0.07$ with 95% CI from -0.01 to 0.14).

After the operation, comparing the ultrasound finding with the infrared thermography finding, it is noticed that according to the ultrasound finding after the operation, there are still 13 (34%) subjects with a positive finding, while according to the thermographic finding, 7 (18%) are positive (McNemar test, $P = 0,03$) (measured by thermography with a sensitivity of 100%, a specificity of 80.6%). Comparing these two methods with respect to the postoperative finding, one can say that there is a significant moderate agreement between ultrasound and thermographic findings (Cohen's Kappa $\kappa = 0.606$ with 95% CI from 0.339 to 0.872; $P < 0.001$).

Comparing the clinical finding with the ultrasound finding, we notice that significantly more subjects after surgery according to the clinical finding are positive compared to the ultrasound finding. Compared to ultrasound findings, the sensitivity of the clinical finding after surgery is 92.3% and the specificity is 16%. We note that, after surgery, there is no significant agreement between clinical and ultrasound findings (Cohen's Kappa test $\kappa = 0.061$, $P = 0.64$)

Based on the fulfilled criteria, there is a significant decrease in the number of subjects with a final diagnosis of varicocele after surgery, ie a decrease from 37 (97%) subjects with a positive thermographic finding before surgery to 7 (18%) subjects after surgery (McNemar test, $P < 0.001$).

Conclusion: The study confirmed the thermographic criteria as well selected for adequate diagnosis of varicocele and that these criteria can and should be used in the interpretation of scrotal infrared thermography images both before and after surgery. Infrared thermography compared to clinical examination proved to be a statistically significantly better diagnostic method for the diagnosis of varicocele recurrence. It showed significant benefit in the diagnosis of recurrence after varicocele surgery, while the clinical examination had a high rate of false-positive findings. Infrared thermography

compared to color Doppler proved to be a method that has a statistically significantly better result, but we can also say that they have a significantly moderate agreement. With this research, infrared thermography showed a diagnostic value in the diagnosis of varicocele recurrence. Thermography has been shown to have better sensitivity and specificity compared to clinical examination and / or ultrasound.

Keywords: infrared thermography; male infertility; spermiogram; scrotal temperature; varicocele.

10. LITERATURA

1. Romeo C, Santoro G. Varicocele and infertility: why a prevention? *J Endocrinol Invest* 2009;32:559-61.
2. Dubin L, Amelar RD. Varicocelectomy as therapy in male infertility: a study of 504 cases. *Fertil Steril* 1975;26:217-20.
3. Krmpotić-Nemanić J, Marušić A. Anatomija čovjeka. Zagreb: Medicinska naklada; 2004:376-84.
4. Sadler TW. Langmannova Medicinska embriologija. Zagreb: Školska knjiga; 2008:242-56.
5. Romeo C, Santoro G. Varicocele and infertility: why a prevention? *J Endocrinol Invest* 2009;32:559-61.
6. Greenberg SH. Varicocele and male fertility. *Fertil Steril* 1977;28:699-706.
7. Bennet WH. Varicocele, particularly with reference to its radical cure. *Lancet* 1889;1:261.
8. Macomber D, Sanders MB. The spennatozoa count: its value in the diagnosis, prognosis and treatment of sterility. *N Engl J Med* 1929;200:981.
9. Russell JK. Varicocele in groups offertile and subfertile males. *Br Med J* 1954;1:1231-3.
10. Bhasin S, de Kretser DM, Baker HWG. Pathophysiology and natural history of male infertility. *J Clin Endocrinol Metabolism* 1994;79:1525-9.
11. O'Brien JH, Bowles B, Kamal KM, Jarvi K, Zini A. Microsurgical varicocelectomy for infertile couples with advanced female age. *J Androl* 2004;25:939-43.
12. Ivanissevich O. Left varicocele due to reflux; experience with 4,470 operative cases in forty-two years. *J Int Coll Surg* 1960;34:742-55.
13. Ahlberg NE, Bertley O, Chidekel N, Fritjofsson A. Phlebography in varicocele scroti. *Acta Radiol Diagn (Stoch)*. 1966;4:517-28.
14. Skoog SJ, Roberts KP, Goldstein M, Pryor JL. The adolescent varicocele: what's new with an old problem in young patients? *Pediatrics* 1997;100:112-22.
15. Turner T. Varicocele: still an enigma. *J Urol* 1983;129:695-9.
16. Nistal M, González-Peramato P, Serrano A, Regadera J. Physiopathology of theinfertile testicle. Etiopathogenesis of varicocele. *Arch Esp Urol* 2004;57:883-

904.

17. Lipshultz LI, Corriere JN Jr. Progressive testicular atrophy in the varicocele patient. *J Urol* 1977;117:175-6.
18. Paduch DA, Skoog SJ. Current management of adolescent varicocele. *Rev Urol* 2001;3:120-33.
19. Bong GW, Koo HP. The adolescent varicocele: to treat or not to treat. *Urol Clin North Am* 2004;31:509-15.
20. Mori MM, Bertolla RP, Fraietta R, Ortiz V, Cedenho AP. Does varicocele grade determine extent of alteration to spermatogenesis in adolescents? *Fertil Steril*. 2008;90:1769-73.
21. Shafik A. The cremasteric muscle. Role in varicocelogenesis and in thermoregulatory function of the testis. *Invest Urol* 1973;11:92-7.
22. Shiraishi K, Matsuyama H. Elevation of testicular temperature predicts testicular catch-up growth and hypotrophy after varicocelectomy and observation in adolescent varicocele. *Urology* 2013;82:205-9.
23. Naughton CK, Nangia AK, Agarwal A. Pathophysiology of varicoceles in male infertility. *Hum Reprod Update* 2001;7:473-81.
24. Yamaguchi M, Sakatoku J, Takihara H. The application of intrascrotal deep body temperature measurement for the noninvasive diagnosis of varicoceles. *Fertil Steril* 1989;52:295-301.
25. Goldstein M, Eid JF. Elevation of intratesticular and scrotal skin surface-temperature in man with varicocele. *J Urol* 1989;142:173-5.
26. Mieusset R, Bujan L, Mondinat C, Mansat A, Pontonnier F, Grandjean H. Association of scrotal hyperthermia with impaired spermatogenesis in infertile men. *Fertil Steril* 1987;48:1006-11.
27. Ku JH, Shim HB, Kim SW, Paick JS. The role of apoptosis in the pathogenesis of varicocele. *BJU Int* 2005;96:1092-6.
28. Tek M, Cayan S, Yilmaz N, Oğuz I, Erdem E, Akbay E. The effect of vascular endothelial growth factor on spermatogenesis and apoptosis in experimentally varicocele-induced adolescent rats. *Fertil Steril* 2009;91:2247-52.
29. Agarwal A, Sharma RK, Desai NR, Prabakaran S, Tavares A, Sabanegh E. Role of oxidative stress in pathogenesis of varicocele and infertility. *Urology* 2009;73:461-9.
30. Turner TT, Lysiak JJ. Oxidative stress: a common factor in testicular dysfunction.

- J Androl 2008;29:488-98.
31. Pastuszak AW, Wang R. Varicocele and testicular function. *Asian J Androl* 2015;17:659-67.
 32. Mazo EB, Koriakin MV, Evseev LP, Akopian AS. Rol' funktsional'noĭ vzaimosviasi nadpochechnikov i iaichek v patogeneze besplodiia u bol'nykh s levostoronnyĭm varikotsele [The role of the functional interrelation of the adrenals and testes in the pathogenesis of sterility in patients with left-sided varicocele]. *Urol Nefrol (Mosk)* 1990;(2):50-8.
 33. Oztürk H, Tander B, Aydin A, Okumus Z, Cetinkursun S. The effects of chemical sympathectomy on testicular injury in varicocele. *BJU Int* 2001;87:232-4.
 34. Koksall IT, Ishak Y, Usta M, Danisman A, Guntekin E, Bassorgun IC, Ciftcioglu A. Varicocele-induced testicular dysfunction may be associated with disruption of blood-testis barrier. *Arch Androl* 2007;53:43-8.
 35. Oliveira A, Neto A, Almeida C, Silva-Ramos M, Versos R, Barros A, Sousa M, Carvalho F. Comparative study of gene expression in patients with varicocele by microarray technology. *Andrologia* 2012;44:260-5.
 36. Almeida C, Correia S, Rocha E, Alves A, Ferraz L, Silva J, Sousa M, Barros A. Caspase signalling pathways in human spermatogenesis. *J Assist Reprod Genet* 2013;30:487-95.
 37. Belay RE, Huang GO, Shen JKC, Kun Ko EY. Diagnosis of clinical and subclinical varicocele: how has it evolved? *Asian J Androl* 2016;18:182-5.
 38. Lomboy JR, Coward RM. The Varicocele: Clinical Presentation, Evaluation and Surgical Management. *Semin Intervent Radiol* 2016;33:163-9.
 39. Dubin L, Amelar RD. Varicocele. *Urol Clin North Am* 1978;5:563-72.
 40. Liguori G, Trombetta C, Garaffa G, Bucci S, Gattuccio I, Salamè L, Belgrano E. Color Doppler ultrasound investigation of varicocele. *World J Urol* 2004;22:378-81.
 41. Freeman S, Bertolotto M, Richenberg J, Belfield J, Dogra V, Huang DY, Lotti F, Markiet K, Nikolic O, Ramanathan S, Ramchandani P, Rocher L, Secil M, Sidhu PS, Skrobisz K, Studniarek M, Tsili A, Tuncay Turgut A, Pavlica P, Derchi LE; members of the ESUR-SPIWG WG. Ultrasound evaluation of varicoceles: guidelines and recommendations of the European Society of Urogenital Radiology Scrotal and Penile Imaging Working Group (ESUR-SPIWG) for detection, classification, and grading. *Eur Radiol* 2020;30:11-25.

42. Swiatlowski Ł, Pyra K, Kuczyńska M, Kuklik E, Sobstyl J, Sojka M, Drelich-Zbroja A, Pech M, Powerski M, Jargiełło T. Selecting patients for embolization of varicoceles based on ultrasonography. *J Ultrason* 2018;18:90-5.
43. Foroughi AA, Yazdanpanah E, Nazeri M, Eghbali T, Arasteh P, Ariafar A. Clinical grading and color Doppler ultrasonography-based grading of varicocele: how compatible are the two grading systems? *World J Urol* 2019;37:1461-5.
44. Belay RE, Huang GO, Shen JK, Ko EY. Diagnosis of clinical and subclinical varicocele: how has it evolved? *Asian J Androl* 2016;18:182-5.
45. Gat Y, Bachar GN, Zukerman Z, Belenky A, Gornish M. Varicocele: a bilateral disease. *Fertil Steril* 2004;81(2):424-9.
46. Tuan Vo-Dinh. *Biomedical Photonics Handbook*. Washington: CRC Press, 2005
47. Berz R, Sauer H. *The Medical Use of Infrared-Thermography History and Recent Applications*. Available at: <https://www.ndt.net/article/dgzfp-irt-2007/Inhalt/v04.pdf>
48. Kolarić D, Skala K, Dubravić A. ThermoWEB-Remote Control and Measurement of Temperature over the Web. *Period Biolog* 2007;108:631-7.
49. Vardasca R, Simoes R. Current issues in medical thermography. In: Tavares JMR, Natal Jorge R (eds). *Topics in medical image processing and computational vision*. Berlin: Springer; 2013:223-37.
50. Gul KM, Ahmadi N, Wang Z, Jamieson C, Nasir K, Metcalfe R et al. Digital thermal monitoring of vascular function: a novel tool to improve cardiovascular risk assessment. *Vasc Med* 2009;14(2):143-8.
51. Kalicki B, Jung A, Ring F, Saracyn M, Niemczy S. Monitoring renal dialysis patients by hand thermography. *Therm Int* 2011;21:116-8.
52. Novljan G, Rus RR, Koren Jeverica A, Avčin T, Ponikvar R, Buturović-Ponikvar J. Detection of dialysis access induced limb ischemia by infrared thermography in children. *Ther Apher Dial* 2011;15:298-305.
53. Mercer JB, de Weerd L, Miland ÅO, Weum S. Pre-, Intra-, and Postoperative Use of Dynamic Infrared Thermography (DIRT) Provides Valuable Information on Skin Perfusion in Perforator Flaps Used in Reconstructive Surgery. *Proceedings of Inflammation*. 2010;11:313-20.
54. Roback K. An overview of temperature monitoring devices for early detection of diabetic foot disorders. *Expert Rev Med Devices* 2010;7:711-8.
55. Judy D, Brooks B, Fennie K, Lyder C, Burton C. Improving the detection of

- pressure ulcers using the TMI ImageMed system. *Ad Skin Wound Care* 2011;24:18-24.
56. Di Carlo A. Telethermography assisted by" Thermal stimulation. A innovative method to improve the accuracy of the technique. *Therm Int* 2011;21:114-5.
 57. Jedrusik-Pawlowska M, Niedzielska I, Bogucki R, Kajewski B. Effectiveness of hyperbaric oxygen therapy in mandibular osteoradionecrosis shown by thermography monitoring. *Med Sci Monit* 2010;16:MT1-MT8.
 58. Craciunescu OI, Stauffer PR, Soher BJ, Wyatt CR, Arabe O, Maccarini P, et al. Accuracy of real time noninvasive temperature measurements using magnetic resonance thermal imaging in patients treated for high grade extremity soft tissue sarcomas. *Med Phys* 2009;36:4848-58.
 59. Păunică SC, Dumitriu A, Mogoș M, Georgescu O, Mogoș I. The evaluation of the periodontium in patients with leukemia using thermographic imaging. *Hematology*. 2009;14:341-6.
 60. Păunică SC, Dumitriu A, Mogoș M, Georgescu O, Mogoș I. The evaluation of the periodontium in patients with leukemia using thermographic imaging. *Hematology* 2009;14(6):341-6.
 61. Lahiri B, Bagavathiappan S, Jayakumar T, Philip J. Medical applications of infrared thermography: a review. *Infrared Physics & Technology* 2012;55:221-35.
 62. Qi X, Wang K, Zhou G, Xu Z, Yu J, Zhang W. The role of testicular artery in laparoscopic varicocelectomy: a systematic review and meta-analysis. *Int Urol Nephrol* 2016;48:955-65.
 63. Alkhamees M, Bin Hamri S, Alhumaid T, Alissa J, Al-Lishlish H, Abudalo R, Igbal Z, Albajhan G, Alasker A. Factors Associated with Varicocele Recurrence After Microscopic Sub-Inguinal Varicocelectomy. *Res Rep Urol* 2020;12:651-7.
 64. Jukic M, Todoric M, Todoric J, Susnjar T, Pogorelic Z. Laparoscopic Versus Open High Ligation for Adolescent Varicocele: A 6-year Single Center Study. *Indian Pediatr* 2019; 56:653-8.
 65. Wang H, Ji Z-G. Microsurgery Versus Laparoscopic Surgery for Varicocele: A Meta-Analysis and Systematic Review of Randomized Controlled Trials. *J Invest Surg* 2020; 33:40-8.
 66. Jargiello T, Drelich-Zbroja A, Falkowski A, Sojka M, Pyra K, Szczerbo-Trojanowska M. Endovascular transcatheter embolization of recurrent

- postsurgical varicocele: anatomic reasons for surgical failure. *Acta Radiol* 2015;56:63-9.
67. Rotker K, Sigman M. Recurrent varicocele. *Asian J Androl* 2016;18:229-33.
 68. Akkoç A, Aydın C, Topaktaş R, Altın S, Uçar M, Topçuoğlu M, Şentürk AB. Retroperitoneal high ligation versus subinguinal varicocelectomy: Effectiveness of two different varicocelectomy techniques on the treatment of painful varicocele. *Andrologia* 2019;51:e13293.
 69. Kulis T, Kolaric D, Karlovic K, Knezevic M, Antonini S, Kastelan Z. Scrotal infrared digital thermography in assessment of varicocele—pilot study to assess diagnostic criteria. *Andrologia* 2012;44:780-5.
 70. Iwata G, Deguchi E, Nagashima M, Yanagihara J, Iwai N, Yamada K. Thermography in a child with varicocele. *Eur J Pediatr Surg* 1992;2:308-10.
 71. Nogueira FE, das Chagas Medeiros F, de Souza Barroso LV, de Paula Miranda E, de Castro JD, Mota Filho FHA. Infrared digital telethermography: a new method for early detection of varicocele. *Fertil Steril* 2009;92:361-2.
 72. Comhaire F. Scrotal thermography in patients with varicocele. *Contracept Fertil Seks (Paris)* 1977;5:561-5.
 73. Ring EFJ. History of Thermology and Thermography: Pioneers and Progress. *EAT2012 Book of Proceedings – Appendix 1 of Thermology international* 2012;22(3):3-8.

11. ŽIVOTOPIS

Krešimir Karlović, rođen 26. lipnja 1977. godine u Zagrebu. Osnovnu školu i Gimnaziju „Matija Mesić” završio u Slavonskom Brodu. Medicinski fakultet Sveučilišta u Rijeci upisao 1998., a diplomirao na Sveučilištu u Zagrebu 2005. godine.

Od 2005. do 2006. godine odradio obavezni liječnički staž u Općoj bolnici „Dr. Josip Benčević“ u Slavonskom Brodu, a specijalizaciju iz urologije započeo 2007. godine. Od 2007. do 2012. godine radio kao specijalizant urologije pri Odjelu za urološke bolesti. Za vrijeme specijalističkog usavršavanja sudjelovao u nekoliko znanstvenih projekata. Specijalistički ispit iz urologije položio 2012. godine i nastavio radni odnos pri Odjelu za urološke bolesti Opće bolnice „Dr. Josip Benčević“ u Slavonskom Brodu gdje radi i danas.

2016. godine na Klinici za urologiju Kliničkog bolničkog centra Zagreb započeo subspecijalizaciju iz urološke litijaze, a 2018. položio subspecijalistički ispit. Sudjelovao u brojnim domaćim i inozemnim kongresima.

2012. godine upisao znanstveni poslijediplomski doktorski studij Biomedicina i zdravstvo Medicinskog fakulteta Sveučilišta Josipa Jurja Strossmayera u Osijeku koji završava u zadanim okvirima studiranja. U prosincu 2018. godine prijavljuje temu disertacije, a u ožujku 2019. od strane Povjerenstva za obranu teme nakon prezentacije predloženo je Povjerenstvu za stjecanje doktorata znanosti Medicinskog fakulteta u Osijeku da se tema doktorskog rada prihvati, na što isto daje pozitivan odgovor.

Član je Hrvatskog urološkog društva, Hrvatskog društva za endemsku nefropatiju te Hrvatskog androloškog društva. Aktivan je u stručnoj i znanstvenoj djelatnosti iz područja urologije. Sudjelovao je u javnoznanstvenim tribinama u popularizaciji zdravlja.

Područja znanstvenog interesa su primjena termografije u medicini, andrologija, urološka litijaza te karcinom prostate.

12. PRILOZI