

BIOMETRIJSKI PARAMETRI PERFUZIJJE MREŽNICE I OPTIČKIH KOMPONENTI OKA U ČETVEROGODIŠNJE DJECE

Bajtl, Dunja

Doctoral thesis / Disertacija

2022

Degree Grantor / Ustanova koja je dodijelila akademski / stručni stupanj: **Josip Juraj Strossmayer University of Osijek, Faculty of Medicine Osijek / Sveučilište Josipa Jurja Strossmayera u Osijeku, Medicinski fakultet Osijek**

Permanent link / Trajna poveznica: <https://urn.nsk.hr/urn:nbn:hr:152:614442>

Rights / Prava: [In copyright](#) / [Zaštićeno autorskim pravom.](#)

Download date / Datum preuzimanja: **2024-11-26**



Repository / Repozitorij:

[Repository of the Faculty of Medicine Osijek](#)



SVEUČILIŠTE JOSIPA JURJA STROSSMAYERA U OSIJEKU
MEDICINSKI FAKULTET OSIJEK

Dunja Bajtl

BIOMETRIJSKI PARAMETRI PERFUZIJE MREŽNICE I OPTIČKIH KOMPONENTI
OKA U ČETVEROGODIŠNJE DJECE

Doktorska disertacija

Osijek, 2022.

SVEUČILIŠTE JOSIPA JURJA STROSSMAYERA U OSIJEKU
MEDICINSKI FAKULTET OSIJEK

Dunja Bajtl

BIOMETRIJSKI PARAMETRI PERFUZIJE MREŽNICE I OPTIČKIH KOMPONENTI
OKA U ČETVEROGODIŠNJE DJECE

Doktorska disertacija

Osijek, 2022.

Mentorica rada: izv. prof. dr. sc. Mirjana Bjeloš, dr. med.

Rad ima 85 stranica.

Zahvaljujem mentorici, izv. prof. dr. sc. Mirjani Bjeloš, na strpljenju i nesebičnoj pomoći u izradi doktorske disertacije i radova koji su joj prethodili.

Posebno zahvaljujem svojoj obitelji na podršci, razumijevanju i ljubavi koju mi pružaju.

SADRŽAJ

1. UVOD.....	1
1.1. Prenatalni razvoj oka – relevantni dio embriologije	1
1.1.1. Najraniji razvoj: optički vezikul.....	1
1.1.2. Rani razvoj mrežnice	2
1.1.3. Razvoj vidnog živca.....	3
1.1.4. Laminacija mrežnice	3
1.1.5. Razvoj leće.....	6
1.1.6. Razvoj rožnice	7
1.1.7. Rast aksijalne duljine oka	8
1.2. Relevantni dio morfologije oka u trenu terminskog poroda	8
1.2.1. Mrežnica	8
1.2.2. Leća.....	9
1.2.3. Rožnica	9
1.2.4. Biometrijski parametri oka	10
1.3. Razvoj oka nakon poroda.....	11
1.3.1. Mrežnica	11
1.3.2. Leća.....	11
1.3.3. Rožnica	12
1.3.4. Biometrijski parametri oka	12
1.3.5. Emetropizacija	12
1.4. Potpuno razvijeno oko.....	13
1.4.1. Vaskularizacija mrežnice i žilnice	13
1.4.2. Građa mrežnice i žilnice	15
1.4.3. Građa leće	16

1.4.4.	Građa rožnice	16
1.5.	Definiranje vidne oštine u djece	17
1.5.1.	Leini znakovi	18
1.5.2.	Nacionalni preventivni program ranog otkrivanja slabovidnosti	19
1.6.	Metode prikazivanja vaskularizacije oka	20
1.6.1.	Fluoresceinska angiografija	20
1.6.2.	Optička koherentna tomografska angiografija.....	21
1.7.	Biometrija oka.....	22
1.7.1.	Optička biometrija	22
1.8.	Metode slikovnog prikaza rožnice	23
1.8.1.	Rožnična tomografija.....	24
1.9.	Svrha istraživanja	26
2.	HIPOTEZE.....	27
3.	CILJEVI ISTRAŽIVANJA	28
4.	ISPITANICI I METODE	29
4.1.	Ispitanici.....	29
4.2.	Metode.....	29
4.2.1.	Optička koherentna tomografska angiografija.....	30
4.2.2.	Optička biometrija	31
4.2.3.	Rožnična tomografija.....	32
4.3.	Statističke metode	33
4.4.	Etički aspekti istraživanja	34
5.	REZULTATI	35
5.1.	Parametri dobiveni optičkom koherentnom tomografskom angiografijom.....	35
5.2.	Parametri dobiveni optičkom biometrijom	43
5.3.	Parametri dobiveni rožničnom tomografijom	44
6.	RASPRAVA.....	49

6.1.	Mrežnica.....	49
6.1.1.	Promjene u makuli prilikom razvoja i starenja.....	49
6.1.2.	Usporedba s drugim istraživanjima optičkom koherentnom tomografskom angiografijom u pedijatrijskih ispitanika.....	50
6.1.3.	Razlike u razvoju makule između dječaka i djevojčica.....	51
6.1.4.	Značaj žilnične cirkulacije.....	52
6.1.5.	Fovealna avaskularna zona.....	52
6.1.6.	Debljina makule.....	54
6.2.	Biometrijski parametri.....	55
6.2.1.	Aksijalna duljina.....	55
6.2.2.	Središnja debljina rožnice.....	56
6.2.3.	Dubina prednje sobice.....	56
6.2.4.	Debljina leće.....	56
6.2.5.	Engl. <i>White-to-white</i>	57
6.3.	Parametri rožnice dobiveni tomografijom.....	57
6.3.1.	<i>Belin-Ambrosio enhanced ectasia display</i>	57
6.3.2.	Fourierova analiza.....	59
6.4.	Ograničenja istraživanja.....	59
7.	ZAKLJUČAK.....	60
8.	SAŽETAK.....	61
9.	SUMMARY.....	63
10.	LITERATURA.....	65
11.	ŽIVOTOPIS.....	81
12.	PRILOZI.....	85

POPIS KRATICA

RPE – retinalni pigmentni epitel (engl. *retinal pigment epithelium*)

GC – ganglijske stanice

HC – horizontalne stanice

AC – amakrine stanice

BC – bipolarne stanice

PC – fotoreceptori

MC – Müllerove glia stanice

Cc – koriokapilaris (engl. *choriocapillaris*)

VEGF – vaskularni endotelni čimbenik rasta (engl. *vascular endothelial growth factor-A*)

FAZ – fovealna avaskularna zona

IPL – unutarnji pleksiformni sloj (engl. *inner plexiform layer*)

INL – unutarnji nuklearni sloj (engl. *inner nuclear layer*)

RNFL – sloj mrežničnih živčanih vlakana (engl. *retinal nerve fiber layer*)

OPL – vanjski pleksiformni sloj (engl. *outer plexiform layer*)

ILM – unutarnja ograničavajuća membrana (engl. *inner limiting membrane*)

SVC – površinski vaskularni kompleks (engl. *superficial vascular complex*)

DVC – duboki vaskularni kompleks (engl. *deep vascular complex*)

ONL – vanjski nuklearni sloj (engl. *outer nuclear layer*)

DCP – duboki kapilarni pleksus (engl. *deep capillary plexus*)

IS/OS – traka spoja unutarnjih i vanjskih spojeva fotoreceptora (engl. *junction between photoreceptor inner and outer segments*)

OCTA – optička koherentna tomografska angiografija

AX – aksijalna duljina oka (engl. *axial length*)

HF – sloj Henleovih vlakana (engl. *Henle fiber layer*)

MR – magnetska rezonancija

ACD – dubina prednje sobice (engl. *anterior chamber depth*)

PCD – dubina stražnje sobice (engl. *posterior chamber depth*)

CCT – središnja debljina rožnice (engl. *central corneal thickness*)

OCT – optička koherentna tomografija

LT – debljina leće (engl. *lens thickness*)

WTW – engl. *white-to white*

A-prikaz – aksijalni prikaz (engl. *axial scan*)

OA – oftalmička arterija

CRA – centralna retinalna arterija

ICP – srednji kapilarni pleksus (engl. *intermediate capillary plexus*)

SVP – površinski vaskularni pleksus (engl. *superficial vascular plexus*)

BM – Bruchova membrana

RPC – radijalna peripapilarna kapilarna mreža (engl. *radial peripapillary capillaries*)

GCL – sloj ganglijskih stanica (engl. *ganglion cell layer*)

VV – vrtložne vene

ELM – vanjska limitirajuća membrana (engl. *external limiting membrane*)

LH – Leini znakovi (engl. *Lea Hyvärinen symbols*)

ZAPS – engl. *Zagreb Ambyopia Preeschool Screening Study*

NPP – Nacionalni preventivni program ranog otkrivanja slabovidnosti

FAG – fluoresceinska angiografija

ICG – angiografija indocijanin-zelenim boji (engl. *indocyanine-green angiography*)

B-prikaz – engl. *brightness scan*

RBC – crvene krvne stanice (engl. *red blood cells*)

VD – područje krvnih žila unutar eksplantiranog područja (engl. *vessel density*)

KT – kornealna tomografija

K1 – najzaravniji meridijan zakrivljenosti rožnice

K2 – najstrmiji meridijan zakrivljenosti rožnice

IOL – intraokularna leća (engl. *intraocular lens*)

USB – ultrazvučna biometrija (engl. *ultrasound biometry*)

OB – optička biometrija

PCLI – parcijalna koherentna laserska interferometrija

LCOR – optička reflektometrija niske koherencije (engl. *low-coherence optical reflectometry*)

SS – engl. *swept-source*

BFS – najbolje uklapajuća sfera (engl. *best-fit sphere*)

BAD – engl. *Belin-Ambrósio enhanced ectasia display*

PTI – postotak povećanja debljine od najtanje točke (engl. *percentage thickness increase*)

CTSP – prostorni profil debljine rožnice (engl. *corneal thickness spatial profile*)

K_{\max} – točka najjače lomne jakosti rožnice

ARTmax – engl. *Ambrósio related thickness maximum*

Df – pokazatelj odstupanja elevacije prednje površine

Db – pokazatelj odstupanja elevacije stražnje površine

Dp – pokazatelj odstupanja pahimetrije

Dt – pokazatelj odstupanja pahimetrijske vrijednosti najtanje točke na rožnici

Da – pokazatelj odstupanja udaljenosti najtanje točke od apeksa rožnice

D – zbirni pokazatelj

SD – standardna devijacija

FA – Fourierova analiza

EA – eksplantirano područje (engl. *explant area*)

VA – područje krvnih žila (engl. *vessels area*)

TNJ – ukupan broj grananja (engl. *total number of junctions*)

JD – broj grananja koji je normaliziran prema jedinici površine (engl. *junctions density*)

TVL – ukupna dužina krvnih žila izražena u broju Euklideanskih udaljenosti unutar promatranog područja (engl. *total vessel length*)

AVL – srednja dužina svih krvnih žila unutar eksplantiranog područja (engl. *average vessel length*)

TNEP – broj vaskularnih segmenata otvorenih krajeva (engl. *total number of endpoints*)

L – lakunarnost (engl. *lacunarity*)

NP – broj piksela obuhvaćenih područjem FAZ-a (engl. *number of pixels*)

NPM – broj piksela po milimetru kvadratnom (engl. *number of pixels per square milimeter*)

M – povećanje (engl. *magnification*)

VDI – indeks promjera krvnih žila (engl. *vessel diameter index*)

CMT – centralna debljina makule (engl. *central macular thickness*)

CMV – centralni volumen makule (engl. *central macular volume*)

FT – debljina foveje (engl. *foveal thickness*)

PTT – debljina parafovealnog temporalnog kvadranta (engl. *parafoveal temporal thickness*)

PTV – volumen paratemporalnog fovealnog kvadranta (engl. *parafoveal temporal volume*)

PNT – debljina parafovealnog nazalnog kvadranta (engl. *parafoveal nasal thickness*)

PNV – volumen parafovealnog nazalnog kvadranta (engl. *parafoveal nasal volume*)

PST – debljina parafovealnog gornjeg kvadranta (engl. *parafoveal superior thickness*)

PSV – volumen parafovealnog gornjeg kvadranta (engl. *parafoveal superior volume*)

PIT – debljina parafovealnog donjeg kvadranta (engl. *parafoveal inferior thickness*)

PIV – volumen parafovealnog donjeg kvadranta (engl. *parafoveal inferior volume*)

LED – engl. *light emitting diode*

SRK-T – Sanders-Retzlaff-Kraff teoretska formula

3D – trodimenzionalan

QS – indeks kvalitete (engl. *quality index*)

PTL – debljina najtanjeg mjesta na rožnici (engl. *pachymetry thinnest location*)

DTAL – udaljenost od apeksa rožnice do najtanjeg mjesta na rožnici (engl. *distance apex-thinnest location*)

F. Ele. Th. – vrijednosti elevacije za najtanju točku na rožnici za prednju površinu rožnice

B. Ele. Th. – vrijednosti elevacije za najtanju točku na rožnici za stražnju površinu rožnice

ELE F(r) *float* – radijus koji određuje postavljanje referentne površine u odnosu na prednju plohu rožnice

ELE B(r) *float* – radijus koji određuje postavljanje referentne površine u odnosu na stražnju plohu rožnice

DIA (F) – promjer analizirane optičke zone čije je središte u apeksu rožnice, a unutar kojeg se ugađa sfera na prednjoj plohi rožnice

DIA (B) – promjer analizirane optičke zone čije je središte u apeksu rožnice, a unutar kojeg se ugađa sfera na stražnjoj plohi rožnice

EXCL *float* (F) – elevacija nakon izdvajanja s ekskluzijske karte prednje plohe rožnice *floata* 3.5 mm

EXCL *float* (B) – elevacija nakon izdvajanja s ekskluzijske karte prednje plohe rožnice *floata*
3 mm

AVG – srednja vrijednost razlika pahimetrija svih meridijana (engl. *average*)

MAX – medijan najvećih srednjih vrijednosti razlika pahimetrije (engl. *maximum*)

MIN – medijan najmanjih srednjih vrijednosti razlika pahimetrije (engl. *minimum*)

SR_{min} – sferična sastavnica (engl. *spherical Rmin*)

SEcc – indeks sferičnog pomaka (engl. *spherical Eccentricity*)

MD – maksimalna decentracija (engl. *maximum decentration*)

Astigm. C – pravilni astigmatizam u središtu (engl. *astigmatism center*)

Astigm. P – pravilni astigmatizam na periferiji (engl. *astigmatism periphery*)

I – indeks nepravilnog astigmatizma (engl. *irregularity*)

ρ – rho

E2 – estradiol (17 β -estradiol)

F – korioretina (engl. *full*)

Ret – mrežnica (lat. *retina*)

Popis tablica

Tablica 5.1. Distribucija svih analiziranih parametara po pojedinim vaskularnim slojevima.....	37
Tablica 5.2. Usporedba analiziranih parametara po pojedinim vaskularnim slojevima s obzirom na spol djeteta.....	40
Tablica 5.3. Distribucija pojedinih biometrijskih parametara u djece.....	43
Tablica 5.4. Razlika promatranih biometrijskih parametara po spolu.....	44
Tablica 5.5. Distribucija promatranih parametara tomografije oka Belin-Ambrosíjevím prikazom.....	45
Tablica 5.6. Prikaz tomografije oka Belin-Ambrosíjevím prikazom, razlika po spolu.....	46
Tablica 5.7. Distribucija promatranih parametara tomografije oka Fourierovom analizom.....	47
Tablica 5.8. Prikaz tomografije oka Fourierovom analizom, razlika po spolu.....	48

Popis slika

Slika 5.1. Distribucija dobi s obzirom na spol djeteta.....	35
Slika 5.2. Distribucija eksplantiranog područja (engl. <i>explant area</i> , EA) po pojedinim vaskularnim slojevima.....	36

1. UVOD

1.1. Prenatalni razvoj oka – relevantni dio embriologije

1.1.1. Najraniji razvoj: optički vezikul

Tijekom gastrulacije (razvoj od jednoslojne blastule u višeslojnu gastrulu) u svim životinjskim embrijima formiraju se 3 zametna sloja: ektoderm (površinski sloj stanica), mezoderm (srednji sloj) i endoderm (unutarnji sloj) (1). Oko i periokularna tkiva nastaju isključivo iz ektoderma i mezoderma. Embriji kralješnjaka imaju ektomezenhimsku staničnu populaciju koja nastaje iz neuroektoderma na dorzalnog rubu neuralne cijevi. Te stanice, poznate kao stanice neuralnog grebena, prolazne su migratorne matične stanice koje imaju sposobnost formiranja tkiva s ektodermalnim i mezodermalnim obilježjima. Stanice neuralnog grebena daju ključan doprinos strukturama lica, zuba i lubanje (1).

Nakon gastrulacije ektoderm se razdvaja na površinski ektoderm i neuroektoderm te svaki od njih daje ključan doprinos razvoju oka (2). Stanice neuralnog grebena doprinose stvaranju strome i endotela rožnice, zrakastog tijela, uvealne strome i melanocita, bjeloočnice, meningealnih ovojnica, vezivnog tkiva vidnog živca i ekstraokularnih mišića te kostiju orbite (3). Neuroektoderm sudjeluje u građi mrežnice, stražnjeg dijela šarenice i optičkog živca. Površinski ektoderm stvara epitel leće i rožnice. Mezoderm se diferencira u vaskularni endotel oka i ekstraokularne mišiće (4).

Dvadeset drugog postkonceptijskog dana optički primordij počinje se prikazivati u neuralnim naborima. Pojava optičkih jamica (neuroektodermnog podrijetla) na svakoj strani središnje linije iz prednjeg mozga u razvoju označava prvi znak razvoja oka u trećem tjednu gestacije (5). Spajanje neuralnih nabora inducirano je okolnim mezenhimom te time optičke jamice evaginiraju tvoreći optički mjehurić u dvadeset četvrtom postkonceptijskom danu (6). Optički su mjehurići šuplji divertikuli koji protrudiraju kroz okolni mezenhim prema površinskom ektodermu. Njihovo izbočivanje ne samo da dovodi do konačnog formiranja optičke stabljike (budućeg vidnog živca) već i izaziva promjene potrebne u površinskom ektodermu za stvaranje lećne plakode (6).

1.1.2. Rani razvoj mrežnice

U trideset drugom postkonceptijskom danu optički mjehurić invaginira i stvara dvoslojnu optičku čašicu (5). Površinski se ektoderm tada zadeblja formirajući lećnu plakodu koja se dalje razvija u lećni mjehurić iza površinskog ektoderma. Prednji rub optičke čašice postat će šarenica i cilijarno tijelo, dok će stražnji rub postati pigmentirana i neuralna mrežnica. Vanjski sloj stražnje optičke čašice ostaje kao jedan sloj kuboidnih stanica koji postaje pigmentni epitel mrežnice (engl. *retinal pigment epithelium*, RPE). Stražnji unutarnji sloj stanica optičke čašice proliferira i diferencira te se, počevši od 7. fetalnog tjedna, razvija u višeslojnu neuralnu mrežnicu (7). Multipotentne progenitorne stanice mrežnice nalaze se u unutarnjem sloju optičke čašice i stvaraju sve osnovne vrste stanica u mrežnici, uključujući šest klasa neurona: ganglijske stanice (GC), interneurone kao što su horizontalne stanice (HC), amakrine stanice (AC) i bipolarne stanice (BC) te fotoreceptore (PC), kao i glijalne stanice i Müllerove glija stanice (MC) (8).

Hijaloidna vaskulatura, lat. *vasa hyaloidea propria* i lat. *tunica vasculosa lentis* kao dio vaskulature staklastog tijela, razvijaju se oko 4. – 6. tjedna gestacije hemovaskulogenezom (razvoj krvi i krvnih žila iz zajedničkog progenitora, hemangioblasta). Vrhunac razvoja te prolazne fetalne vaskulature događa se oko 12. tjedna gestacije angiogenezom. Vaskulatura staklastog tijela funkcionalna je dok se mrežnična vaskulatura ne počne stvarati. Nakon toga regredira apoptozom. Ostaci arterije regrediraju neposredno prije rođenja (9, 10).

Prve naznake razvoja žilnice u obliku razvoja koriokapilarisa (engl. *choriocapillaris*, cc) vidljive su u 6. – 7. tjednu (11). Sredinom 7. tjedna počinju se pojavljivati lumeni krvnih žila u cc-u. Početak razvoja lobularnog uzorka strukture cc-a vidljiv je do sredine 9. tjedna. U 12. tjednu nastaju velike krvne žile žilnice (buduće arterije i vene) od stražnjeg pola prema ekvatoru pupanjem iz cc-a. Formiranje sloja velikih (budućih arterija i vena) i intermedijarnih (budućih arteriola i venula) krvnih žila žilnice napreduje centrifugalno, počevši od područja u blizini optičkog živca i napredujući prema periferiji posteriorno od nazubljene linije (lat. *ore serratae*). Do 23. tjedna počele su se stvarati dublje krvne žile na krajnjoj periferiji, a tri sloja žilnice prisutna su na stražnjem polu. Od 14. do 23. tjedna vidljivi su lumeni cc-a i velikih krvnih žila u području cijele žilnice (12). Lobularna vaskulatura žilnice razvija se u gustom kolagenom tkivu u blizini RPE-a, sloja stanica koji proizvodi vaskularni endotelni čimbenik rasta (engl. *vascular endothelial growth factor-A*, VEGF). Povezanost s RPE-om ključna je u održavanju funkcije vaskulature žilnice i njezinog fenestriranog oblika. Foveja nikada ne razvija

vaskularizaciju, čemu je vjerojatan razlog područje fovealne avaskularne zone (FAZ) koje izražava visoke razine anti-angiogenih čimbenika (9, 12).

1.1.3. Razvoj vidnog živca

Šuplja optička stabljika tvori vezu između šupljine prednjeg mozga (buduća treća komora mozga) i optičkih mjehurića u razvoju. Nastaje sužavanjem proksimalnog dijela optičkog mjehurića, osobito na dorzalnoj strani, što je proces istodoban sa širenjem distalnog dijela (13). U toj fazi morfogeneze (26 – 28 dana) središnja šuplja stabljika ispunjena tekućinom obložena je neuroektodermalnim stanicama. Invaginacija optičke stabljike koja se događa istovremeno s invaginacijom optičkog mjehurića rezultira dvostrukim slojem neuroektoderma sa sužavanjem i obliteracijom središnje šupljine ispunjene tekućinom. Invaginacijski proces u distalnim i ventralnim dijelovima peteljke dovodi do inkorporacije hijaloidnih žila i okolnog mezenhima koji zauzimaju središnji šuplji dio optičke stabljike (10). Aksoni iz neuroretine zatim se projiciraju u optičku stabljiku (1). Nakon što mrežnični aksoni dosegnu optički disk, putuju prema mozgu među unutarnjim neuroektodermalnim stanicama vidnog živca u razvoju. Do 6. tjedna vidni živac sadrži brojne aksone koji okružuju hijaloidnu arteriju i venu. Vanjski neuroektodermalni sloj stabljike diferencira se u periferni glijalni omotač i glijalnu komponentu lat. *lamina cribrosae* (14). Stanice neuralnog grebena formiraju moždane ovojnice, dok neuroektodermalne stanice stvaraju okolne oligodendrocite koji kasnije proizvode mijelinsku ovojnicu vidnog živca. Periferni živci, uključujući većinu kranijalnih živaca, okruženi su mijelinom koji nastaje od Schwannovih stanica (1).

1.1.4. Laminacija mrežnice

Razvoj mrežnice događa se koncentrično, počevši od središta optičke čašice i proteže se periferno (fovealno-periferni gradijent razvoja). Početak razvoja mrežnice očituje se pojavom vanjskog i unutarnjeg neuroblastičnog sloja koji su odvojeni prolaznim slojem vlakana po Chievitzu u 6. tjednu (15). Laminacija neuroretine počinje otprilike u 8. – 12. tjednu (1). GC se prvi diferenciraju i proliferiraju rano u drugom tromjesečju (1). U 8. tjednu uski unutarnji pleksiformni sloj (engl. *inner plexiform layer*, IPL) odvaja sloj blijedih GC-a od gustog debelog bazofilnog vanjskog neuroblastičnog sloja, koji će kasnije postati unutarnji nuklearni sloj (engl. *inner nuclear layer*, INL) i PC sloj. U 8. tjednu IPL pokriva otprilike trećinu mrežnice sa

središtem u foveji i znatno manjom pokrivenošću u temporalnom nego u nazalnom dijelu mrežnice. Većina preostale mrežnice podijeljena je na unutarnji sloj sastavljen od velikih blijedih neurona i vanjski sloj sastavljen od manjih, gusto bazofilnih neurona bez očite zone razdvajanja. Na temporalnoj strani vidnog živca u 8. tjednu nalazi se sloj mrežničnih živčanih vlakana (engl. *retinal nerve fiber layer*, RNFL), što sugerira da su do te dobi fovealni GC-i proširili svoje aksone centralno (16). Nakon toga, IPL nastavlja sa širenjem te do 15. tjedna prekriva gotovo cijelu mrežnicu. Nezreli čunjići u mrežnici prisutni su od 8. tjedna, dok su nezreli štapići vidljivi od 11. tjedna. Pojava vanjskog pleksiformnog sloja (engl. *outer plexiform layer*, OPL) primijećena je u 11. tjednu gestacije u foveji. Do 18. tjedna pokrivenost OPL-a proširuje se tek do polovine mrežnice. Tek nakon polovine trudnoće OPL se brže razvija na periferiji mrežnice koju potpuno prekriva do 35. tjedna. Sazrijevanje PC-a na periferiji očituje se u 28. tjednu pojavom kratkih unutarnjih segmenata i tankog OPL-a (17), dok vanjski segmenti na periferiji nisu prisutni do rođenja te se nastavljaju produljivati i nakon rođenja. Do sazrijevanja štapića definiranog kao razvoj unutarnjih i vanjskih segmenata dolazi ranije na periferiji mrežnice nego u parafovealnoj regiji (18). Djelomična pojava zrelih GC-a uočena je već u otprilike 20. tjednu gestacije. I zreli GC-i i prekursorske stanice prisutne su u mrežnici oko 24. tjedna, a prekursorske se stanice još uvijek vide u perifernim dijelovima mrežnice oko 30. tjedna trudnoće. Čini se da se razvoj zrelih GC-a podudara s uspostavljanjem mrežnične cirkulacije. GC-i luče ligand koji potiče proliferaciju astrocita i centrifugalnu migraciju preko unutarnje površine prema periferiji mrežnice, stvarajući mrežastu strukturu (19). Laminacija periferne mrežnice proces je koji završava prije završetka razvoja vaskularizacije, međutim zrelost mrežničnih slojeva daleko je od konačne u trenu rođenja. Budući da mali dio mrežnice uz lat. *pars plana* ostaje nelaminiran sve do nekoliko mjeseci nakon rođenja, prenatalna pokrivenost nikada ne doseže 100 % (16).

Stanice RPE-a formiraju se već u 5. i 6. tjednu iz proliferirajućih pseudostratificiranih stupčastih epitelnih stanica koje stvaraju lateralne čvrste spojeve i proizvode bazalnu membranu koja kasnije postaje unutarnji sloj Bruchove membrane (BM). RPE je jedino pigmentirano tkivo u tijelu koje ne potječe od stanica neuralnog grebena, iako se te stanice nalaze na krajnjem prednjem rubu neuralnog grebena, što ukazuje na zajedničko porijeklo (1).

Mrežnica je u 6. tjednu još avaskularna te dobiva prehranu iz vaskularija staklastog tijela i cc-a. U tako ranom razdoblju rasta, struktura cc-a još nije kontinuirana, već nepravilno, rupičasto strukturirana (15). Prva pojava mrežnične gornje i donje vaskularne arkade vidljiva je u 14. tjednu stvaranjem primarnog pleksusa iz postojećeg kapilarnog prstena na glavi vidnog živca.

Vaskularna mreža počinje se širiti preko unutarnje površine mrežnice (15). Mreža astrocita koja se širi između unutarnje ograničavajuće membrane (engl. *inner limiting membrane*, ILM) i RNFL-a slijedi žile koje izlaze iz optičkog diska, pridonoseći stvaranju primarnog pleksusa vaskulature mrežnice u razvoju. Te su krvne žile u uskoj interakciji s mrežastom podlogom koju pružaju astrociti, koji ekspimiraju VEGF (20). Ekspresija VEGF-a stimulira rast krvnih žila i inducirana je fiziološkom hipoksijom u mrežnici u okolnostima razvijajuće vaskulature, međutim to je samo jedan od čimbenika koji induciraju nastanak krvnih žila u mrežnici (20). Razvoj mrežnične kapilarne mreže počinje od 15. tjedna, kada kapilare u sloju GC vođene mrežom astrocita rastu prema foveji i definiraju mjesto FAZ-a te time označavaju početak kasnijeg razvoja površinskog vaskularnog kompleksa (engl. *superficial vascular complex*, SVC) (21). U 16. tjednu vaskularij se značajno razvija u troslojnoj strukturi mrežnice (vanjski neuroblastni sloj, IPL i GC). U 20. – 21. tjednu pupanjem površinskih kapilara prema dubljim strukturama mrežnice uspostavlja se duboki pleksus koji označava temelj za kasniji razvoj dubokog vaskularnog kompleksa (engl. *deep vascular complex*, DVC) na vanjskoj granici INL-a. Smatra se da VEGF koji inducira nastajanje dubokog pleksusa nastaje ekspresijom iz AC-a (21).

U 23. tjednu, mrežnica se i dalje sastoji od troslojne strukture na avaskularnoj periferiji i zamjetno manje stanica u sloju GC. Pretpostavlja se da je uzrok tome stanjivanje ovog i drugih slojeva zbog izraženog aksijalnog rasta oka. U vaskulariziranoj regiji počinje se stvarati OPL, što dovodi do odvajanja INL-a i vanjskog nuklearnog sloja (engl. *outer nuclear layer*, ONL). To je najizraženije u temporalnom dijelu vaskularizirane mrežnice (15). Tijekom perinatalnog razdoblja pupanjem prema unutarnjoj mrežnici iz dubokog kapilarnog pleksusa (engl. *deep capillary plexus*, DCP) uspostavlja se intermedijarni kapilarni pleksus (engl. *intermediar capillary plexus*, ICP) na unutarnjoj granici INL-a, potaknut angiogenim podražajima iz AC-a (21, 22).

Grana primitivne maksilarne vene koja se nalazi unutar optičke stabljike vjerojatni je prekursor središnje mrežnične vene (23). Vaskulatura mrežnice nastavlja se razvijati postupno tvoreći arteriole, venule i kapilarnu mrežu, ali kompletan razvoj krvnih žila nije dovršen do otprilike 3 mjeseca nakon rođenja, pri čemu je vaskularizacija nazalne periferije dovršena prije temporalne periferije (23).

Foveja je kao poseban lokus na razvijajućoj mrežnici bez mitotičkih stanica vidljiva u 8. tjednu i u početku se sastoji od jednog reda čunjića u razvoju. Brzo sazrijevanje fovealne unutarnje

mrežnice sastoji se od glavnih komponenti ganglijskog puta u razvoju kao i presinaptičkih markera prisutnih u OPL-u i IPL-u u 13. tjednu (24). Gustoća slaganja štapića i čunjića u tim područjima postupno se povećava, a površina mozaika fovealnog konusa postupno se smanjuje u rasponu od 13. do 24. tjedna gestacije. Maksimalna gustoća čunjića jest unutar mozaika fovealnog konusa i postupno opada prema periferiji diferencirajuće regije. I štapići i čunjići izdužuju se te migriraju centripetalno već od ranog razvoja, vjerojatno od trenutka kada se prvi put diferenciraju (16). Od 22. do 24. tjedna gestacije foveja se može uočiti prema prisutnosti jednog sloja čunjića u ONL-u. Fovealna jamica pojavljuje se u 25. tjednu gestacije progresivnim centrifugalnim pomakom GC-a, IPL-a i INL-a (25). Tijekom posljednjeg tromjesečja PC-i su nezreli u fovealnom centru u usporedbi s onima na parafovealnim i perifovealnim lokusima (26).

S obzirom na razvijenu formu vaskularizacije mrežnice s 14 tjedana u obliku 4 režnja, krvne žile do foveje stižu mnogo kasnije tijekom razvoja, tek s 22 tjedna, dok je prva vizualizacija FAZ-a moguća s 25 tjedana (27). S 26 tjedana krvne žile uokviruju buduću foveju koja je sad zona bez štapića superiorno i inferiorno u odnosu na horizontalni meridijan, a promjer im je 250 do 400 μm . Kapilare koje uokviruju buduću foveju pojedinačnim nastavcima šire se radijalno prema središtu foveje. Mreža kapilara oko foveje u tom razdoblju razvoja nepravilna je, nalik na nezrele kapilare mrežnice (27). Traka spoja unutarnjih i vanjskih spojeva PC-a (engl. *junction between photoreceptor inner and outer segments*, IS/OS) prvi put pojavljuje se kao slabo definirana reflektirajuća traka koja je jedva podignuta od RPE-a izvan foveje u 33. tjednu (28). Refleks RPE-a na optičkoj koherentnoj tomografskoj angiografiji (OCTA) vidljiv kao istaknuta dobro definirana hiperreflektivna traka moguće je diferencirati od 31. tjedna (28).

Unatoč odsutnim krvnim žilama iz središta plitke fovealne jamice s 35 tjedana, krvne žile vidljive su na okolnim rubovima jamice. U blizini jamice, krvne žile nalaze se u unutarnjem pleksusu gdje središnji profil krvnih žila definira FAZ promjera otprilike 500 μm (27).

U 37. tjednu kapilarna mreža okružuje foveju u razvoju i (prethodno radijalne) žile formiraju petlje (27).

1.1.5. Razvoj leće

Formiranje leće počinje stvaranjem lećne plakode od površinskih stanica ektoderma koje su smještene izravno iznad optičkog mjehurića od kojeg su odvojene bazalnim membranama i

tankim interepitelnim prostorom. Dolazi do invaginacije lećne plakode kako bi se formirala lećna jamica. Produblivanjem lećne jamice dolazi do zatvaranja jamice s prednje strane kako bi nastao lećni mjehurić okružen bazalnom membranom. Preostale stanice na površini lećne jamice tvore epitel rožnice. Stanice neuralnog grebena invadiraju formirajući rožničnu stromu i endotel (29). Pod utjecajem razvoja leće, rožnica postaje bistra.

Lećni je mjehurić jednoslojna struktura sastavljena od kuboidnih stanica koje okružuju veliki lumen te se nalazi unutar optičke čašice već u 6. tjednu gestacije. Sloj stanica na prednjem dijelu lećnog mjehurića ostaje kuboidan i jednoslojan tijekom cijelog života (30). Ostale stanice epitela leće u 7. tjednu gestacije izdužuju se te proliferacijom ispunjavaju optički mjehurić. Te stanice tvore primarna lećna vlakna koja konačno formiraju embrionalnu jezgru. Smatra se da se lećna vlakna sastoje od specifičnih proteina leće, alfa, beta i gama kristalina. Preostale vanjske stanice stvaraju pravu bazalnu membranu koja daljnjim razvojem postaje lećna kapsula (31). Uspostavom polariteta leće daljnji rast odvija se kroz mehanizam u kojem epitelne stanice u germinativnoj zoni leće (odmah ispred ekvatora) mitozom proizvode stanice kćeri koje migriraju u prijelaznu zonu (kaudalno od ekvatora), gdje se diferenciraju i produljuju u sekundarna vlakna (30). Sekundarna vlakna polaganjem stvaraju koncentrične ljuske preko starijih stanica te sintetiziraju velike količine kristalinskih proteina. Ti se procesi ponavljaju tijekom cijelog života premještanjem starijih stanica u središte leće. Zrela sekundarna vlakna sastaju se u središtu prednje i stražnje površine gdje se njihovi krajevi preklapaju i tvore šavove (30).

1.1.6. Razvoj rožnice

Prva pojava rožnice zabilježena je oko 5. tjedna te se u najranijem razdoblju rožnica sastoji od prednjeg epitela koji čine transformirane bazalne ektodermalne stanice (8). U 6. tjednu rožnica se sastoji od epitela koji se nalazi sprijeda, mezostrome i mezotela (32). U tim fazama debljina rožnice jednaka je na cijeloj površini (33). Na prijelazu iz 6. u 7. tjedan mezenhim invadira područje između površinskog ektoderma i epitela leće te tvori lat. *substantiju propriju* rožnice i time inducira vidljivost stražnjeg epitela rožnice. Taj je razvojni događaj izraženiji u središtu rožnice, što se očituje u većoj debljini u odnosu na periferiju (33). Tijekom razvoja acelularna stroma rožnice, koja ima složen obrazac organizacije, služi kao podloga za mezenhimske stanice koje invadiraju i proizvode staničnu stromu (32). U 8. tjednu lat. *substantia propria* rožnice zadebljava i laminira u 5 do 6 slojeva. Rožnica se također zadebljava na periferiji u

odnosu na centar (33). Epitel rožnice nakon spajanja vjeđa s 8 – 10 tjedana podvrgava se početnoj redukciji na 2 sloja. Do trenutka kad se vjeđe odvoje, rožnica sadrži 5 slojeva epitela (34). Do kraja drugog mjeseca mezenhimske stanice, isprva labavo raspoređene, formiraju čvrsti niz endotelinih stanica rožnice. U sljedećim razvojnim fazama te stanice postaju aktivne i stvaraju bazalnu membranu endotela rožnice (Descemetovu membranu), koja zadebljava stvaranjem lamela nalik bazalnoj membrani. Pod utjecajem tiroksina iz štitnjače u razvoju, stroma dehidrira i rožnica postaje prozirna. To se neće dogoditi do 7. mjeseca, a Descemetova membrana sazrijeva neposredno prije otvaranja vjeđa (tijekom 7. mjeseca). Bowmanova membrana razvija se već tijekom 5. mjeseca kada rožnica postaje inervirana (32).

1.1.7. Rast aksijalne duljine oka

Stopa rasta aksijalne duljine oka (engl. *axial length*, AX) smatra se najvećom lat. *in utero*. AX je najčešće mjereno biometrijski parametar oka te odgovara udaljenosti od površine rožnice do pigmentnog epitela mrežnice / Bruchove membrane. Rast AX-a do 30. tjedna linearan je, dok je nakon tog vremena do terminskog poroda sporiji (35). Najraniji zabilježeni AX jest 5,1 mm u 12. tjednu (36), dok je prosječan AX pri rođenju 16,2 mm (35).

1.2. Relevantni dio morfologije oka u trenu terminskog poroda

1.2.1. Mrežnica

Pri rođenju mrežnica je još daleko od zrelosti. Foveja se smatra nezrelom dok: a. postoje vidljivi dijelovi unutarnjih retinalnih slojeva u fovealnom centru, b. zakrivljenost fovealne jamice nije do kraja razvijena, c. događaju se promjene na substrukturama PC-a. Proces fovealne maturacije opisan je kao centrifugalna migracija unutarnjih mrežničnih slojeva i centripetalna migracija stanica čunjića (36). U 37. tjednu makularni halo postaje jasno vidljiv. Nakon 43. tjedna, središnji dio foveje poprima tamnocrvenu boju (37). Većina migracije unutarnjih retinalnih slojeva događa se između 31. i 42. tjedna uz minimalne promjene nakon tog razdoblja (28). Segmenti PC-a u fovealnom centru izduljuju se izraženije nakon 38. tjedna, međutim progresivno povećanje debljine vidljivo je od djetinjstva gotovo do odrasle dobi (28). IS/OS i vanjski segmenti PC-a polako zadebljavaju s pojavljivanjem vanjskih segmenata i periferno i centralno u foveji, dostižući fovealno središte do 43. tjedna (28).

Fovealna jamica pri rođenju sadrži vrlo tanak sloj GC-a, tanak IPL, ali istaknut INL. Čunjići su vidljivi kao ravne okomite strukture sa sinaptičkim pedikulima, tijelima stanica i unutarnjim segmentima. Razvijaju se i vanjski segmenti čunjića. No fovealna je jamica još uvijek debljine nekoliko slojeva stanica. Dalje na fovealnoj padini sada je vidljiv sloj Henleovih vlakana (engl. *Henle fiber layer*, HF) čunjića koji čine MC u uskoj svezi s vlaknima čunjića (38). MC vrše vlačnu silu na vlakna aksona čunjića vertikalnom kontrakcijom središnjih stanica i čunjića čime aksoni čunjića postaju izduljeni i vrlo tanki. Nakon proširenja fovealne jamice eliminacijom astrocita u slojevima jamice i GC-a, HF su prisiljeni horizontalnom kontrakcijom okolnih Müllerovih staničnih nastavaka u IPL-u na centrifugalno povlačenje čunjića i štapića te tako sudjeluju u remodeliranju fovealne jamice (38).

U donošene novorođenčadi vaskularizacija može doseći lat. *ora serrata* u 36. tjednu, a potpuna vaskularizacija na temporalnoj mrežnici vidljiva je u 40. tjednu.

Krvne žile koje su u trenutku terminskog poroda smještene najviše centralno nalaze se na granici IPL-a i INL-a te je FAZ u 40. tjednu promjera približno 300 do 350 μm . Krvne žile u tom su razdoblju razvoja narasle kroz INL sve do granice ONL-a/OPL-a (27). Krvožilna mreža oko neonatalnog FAZ-a gušća je u odnosu na 37. tjedan, što dovodi do zaključka da se rast krvnih žila nastavlja u unutarnjim slojevima mrežnice koji okružuju foveju u kasnoj gestaciji (27). Progresivno smanjenje veličine FAZ-a tijekom druge polovice gestacije koje je vidljivo u ljudskoj mrežnici konzistentno je s istraživanjima na drugim kralješnjacima (39-41).

1.2.2. Leća

Pri rođenju, uzorak šava sastoji se od 3 grane u jednostavnom Y-obliku (30).

1.2.3. Rožnica

Istraživanja su o obliku rožnice u novorođenačkoj i predškolskoj dobi izuzetno rijetka, provedena su različitim metodama mjerenja rožnice i na malim uzorcima. Autori se slažu da su u trenutku terminskog poroda rožnice izrazito strme i da dolazi do zaravnavanja rožnice nakon dobi od 6 mjeseci (42-44).

Ipak, istraživanja sličnim metodama konzistentna su u prijavljivanju astigmatizma po pravilu (do 80 % novorođenčadi i dojenčadi u dobi od 3 mjeseca) (42), iako se znatno razlikuju po

jakosti cilindra (45-47). Više djece koja su rođena vaginalno imaju astigmatizam po pravilu u odnosu na djecu rođenu carskim rezom (42).

Astigmatizam prema pravilu i strmest rožnice pronađeni u novorođenčadi prema nekim istraživanjima mogu se pripisati oblatnom obliku fetalnog oka (47, 48). Međutim druge studije imaju suprotne rezultate, u korist prolalnog oblika većine rožnica (49, 50).

1.2.4. Biometrijski parametri oka

Istraživanja o biometrijskim parametrima oka pri rođenju u zdrave djece rijetka su i uglavnom učinjena ultrazvučnom biometrijom (engl. *ultrasound biometry*, USB) u općoj anesteziji. Rezultati studija kreću se između srednjih vrijednosti AX-a 16,2 i 16,9 mm (43, 51). Pri rođenju je AX u prosjeku 0,24 mm veći u muške u odnosu na žensku novorođenčad (35).

Također se pokazalo da cikloplegija primjenom 2 %-tnog homotropina značajno smanjuje mjerenje AX-a u djece između 5 i 15 godina te je moguće je da korištenje cikloplegije podcjenjuje stvarne vrijednosti AX-a (52).

Srednja dubina prednje sobice (engl. *anterior chamber depth*, ACD) odgovara udaljenosti između endotela rožnice i prednje kapsule leće, a pri rođenju srednje je vrijednosti 1,5 – 2,9 mm (53-55). Iako je ACD novorođenčeta otprilike 75 do 80 % odraslih vrijednosti, dubina stražnje sobice (engl. *posterior chamber depth*, PCD) pri rođenju doseže tek manje od polovine dužine u odnosu na oko odrasle osobe (31). Središnja je debljina rožnice (engl. *central corneal thickness*, CCT) pri rođenju prema Edawaji BSA i suradnicima, koji su koristili prednju optičku koherentnu tomografiju (OCT) u mjerenju parametara prednje sobice u djece mlađe od mjesec dana, 593,7 mm (503,7 – 663,3 mm) (56).

Pri rođenju, lat. *in vitro* leća sadrži oko 6 mm u promjeru i njezina je debljina (engl. *lens thickness*, LT) oko 4 mm (57, 58). Slično mjerenje provedeno je lat. *in vivo* ultrazvučnim mjerenjem, gdje je LT 3,8 mm (55).

Pri terminskom porodu, engl. *white-to white* (WTW) iznosi 9,0 do 10,5 mm, s prosjekom od 9,8 mm. Vertikalni WTW može biti veći od horizontalnog u rasponu od 9,9 do 10,5 mm (59).

1.3. Razvoj oka nakon poroda

1.3.1. Mrežnica

Fovealna jamica nastavlja se produbljivati nakon rođenja do 15. mjeseca života zbog migracije stanica unutarnje retine prema periferiji. Promjer fovealne jamice značajno se mijenja postnatalno, od 7,5 μm 5 dana nakon rođenja do 2 μm do 45 mjeseci, kada doseže promjer jednak kao u odrasle osobe. Promjene se sastoje od sazrijevanja, produljenja i povećanja gustoće stanica unutar foveole. Tijekom tog vremena fovealna jamica razvija vanjske segmente PC-a i bazalne aksonske nastavke (HF) (60). Prema mjerenjima OCT-om, s 13 mjeseci sloj se HF-a i dalje zadebljava, a dužina IS-a/OS-a jednaka je perifernoj, dok se fovealni vanjski nuklearni sloj (koji uključuje HFL) i IS/OS također zadebljavaju (61). Dužina unutarnjih i vanjskih segmenta čunjića odgovara morfologiji perifernih čunjića u dobi od 15 mjeseci, dok je u dobi od 13 godina 4 puta dulja (25).

U dojenčadi su uočena brojna tijela astrociti iznad krvnih žila, što je u odraslih rijetko. Zvezdasti astrociti u dojenčeta čine nepotpuno razvijen pleksus u obliku saća, što sugerira da se nakon 18 mjeseci postnatalnog razvoja astrociti još uvijek povećavaju i rastu u astroglijsku strukturu koja se nalazi u odraslih (62). Spoznaje o histološkim promjenama u fovealnoj strukturi i vaskulariju tijekom maturacije i dalje su predmet istraživanja zbog razvoja novih tehnika koje mogu analizirati razvoj do najdetaljnije razine.

Regija lat. *ora serratae* nastavlja se povećavati gotovo fetalnom brzinom do druge godine. Svako sljedeće sukcesivno područje prema makuli raste manjom brzinom (63).

1.3.2. Leća

Tijekom djetinjstva leća se remodelira i komprimira kako bi nastao eliptičniji oblik i gradijent indeksa loma kao u odraslih. Budući da nema prometa proteina, remodeliranje uključuje preraspodjelu stanične citoplazme i njezinih proteina te gubitak vode. U prvom desetljeću života leća se progresivno stanjuje, do minimalne debljine od $3,42 \pm 0,16$ mm u dobi od 10 godina. Potom do 40. godine dolazi do povećanja promjera leće sve do vrijednosti uočene u dojenačkoj dobi (3,91 mm) (64). Primarno skraćivanje stanica vlakana ima utjecaj na navedeno stanjenje (65), međutim važan je i utjecaj zonularnih sila koje nastaju rastom AX-a oka (1).

1.3.3. Rožnica

Zakrivljenost rožnice nastavlja se brzo smanjivati u prva 2 do 4 tjedna života u terminske novorođenčadi, a zatim se usporava nakon 8 tjedana života (44). Pri tumačenju normativnih podataka mora se uzeti u obzir etnička pripadnost zbog značajnih razlika u biometrijskim parametrima među rasama (44, 46).

Početak drugog desetljeća života zakrivljenost rožnice ponovno postaje strmija, osobito u horizontalnom meridijanu. Rožnični slojevi također sazrijevaju u prvom desetljeću: u ranom postnatalnom razdoblju dolazi do povećanja epitelnog i stromalnog sloja, dok se gustoća endotela i stromalnih keratocita smanjuje (43). S godinama se prosječan CCT smanjuje na oku na onaj pronađen u djece u dobi 2 – 4 godine. Debljina rožnice odrasle osobe postiže se u dobi od oko 3 godine (66).

Lee i sur. utvrdili su da je debljina rožnice veća za dječake nego djevojčice u dobi od 4 do 9 godina, mijenjajući se tijekom adolescencije kada se čini da je debljina rožnice veća u žena nego u muškaraca, a ponovno se mijenja u odrasloj dobi (67).

1.3.4. Biometrijski parametri oka

ACD brzo raste tijekom prve godine i dostiže zrelost otprilike u dobi od 5 godina prema istraživanju rađenom na A-prikazu (56). Međutim Munro i sur., koristeći magnetsku rezonanciju (MR), utvrdili su da je ACD dosegaio plato već u 2. godini (68).

Primijećeno je da se AX brzo povećava tijekom prvih 18 mjeseci (56). Porast AX-a može biti podijeljen u tri razdoblja rasta: brza postnatalna faza rasta u prvih 18 mjeseci života koja dovodi do povećanja AX-a za otprilike 4,3 mm (od 16,0 do 20,3 mm), zatim faza infantilnog rasta između 2. i 5. godine koja rezultira povećanjem AX-a za 1,1 mm te sporija juvenilna faza od 5. godine do 13. godine za 1,3 mm (69).

1.3.5. Emetropizacija

Emetropizacija je proces upravljan vidom tijekom razvoja oka kojim se koordiniranim procesom promjena u rožnici, leći i AX-u oka poništava refraktivna greška oka (70). Promjenama u navedenim biometrijskim parametrima, a osobito u leći, emetropija se postiže u

djetinjstvu, a održava u odrasloj dobi. Najizraženije promjene tijekom emetropizacije događaju se od 9. mjeseca do 3. godine (1). Neuspjeh emetropizacije dovodi do refraktivnih grešaka.

U proces emetropizacije uključeni su genetski čimbenici (pasivna emetropizacija) i okolišni čimbenici koji utječu na kvalitetu slike projicirane na mrežnicu (aktivna emetropizacija) (70, 71).

Novorođenčad fiziološki ima hipermetropsku refraktivnu grešku, prosječno od +2 D do +3,50 D (70). Promjene u biometrijskim parametrima oka osobito su izražene do treće godine jer zbog izraženog rasta AX-a dolazi do gubitka refraktivne jakosti leće i rožnice. Rožnica gubi oko 4 D do 2. godine, dok leća do 6. godine izgubi do 20 D. Kao što je ranije navedeno, oblik se leće također mijenja zbog vlaka zonularnih vlakana. Amplituda akomodacije, koja je kod djeteta veća od 20 D, pomaže odgovarajućem pozicioniranju slike na mrežnicu (70).

Nakon intenzivnih promjena do 3. godine, dolazi do faze sporijih promjena do 6. godine kad AX nastavlja polagano rasti, a emetropno stanje oka održava smanjivanje jakosti leće (70).

1.4. Potpuno razvijeno oko

1.4.1. Vaskularizacija mrežnice i žilnice

Građa žilnice i mrežnice slojevita je, pri čemu svaki sloj ima različite prehrambene potrebe. Kako bi zadovoljila te zahtjeve, oftalmička arterija (OA) grana se u dvije vaskularne mreže: mrežu krvnih žila žilnice, koja opskrbljuje žilnicu i vanjsku mrežnicu, i mrežu krvnih žila mrežnice, koja opskrbljuje unutarnje slojeve mrežnice (72).

Centralna retinalna arterija (CRA), prva grana OA-a, ulazi u oko kroz unutrašnjost vidnog živca i dijeli se na gornju i donju granu. Te se grane dijele na arteriole: gornju sljepoočnu, gornju nosnu, donju sljepoočnu i donju nosnu (1).

Žilnična mreža ima najveću stopu perfuzije u ljudskom tijelu, što odražava visoku metaboličku potražnju PC-a. Opskrbljuju ga duge i kratke stražnje cilijarne arterije (treća grana OA-a) uz manji doprinos prednjih cilijarnih arterija (četvrte grane OA-a). Sastoji se od četiriju slojeva: Hallerovog sloja (krvne žile velikog promjera), Sattlerovog sloja (krvne žile srednjeg promjera), cc-a (visoko anastomozirana mreža kapilara) i avaskularnog BM-a (najdublji sloj, stanični, pentalaminarni izvanstanični matriks) (1).

SVC se sastoji od površinskog vaskularnog pleksusa (engl. *superficial vascular plexus*, SVP) i radijalne peripapilarne kapilarne mreže (engl. *radial peripapillary capillaries*, RPC). SVC predstavlja gustu vaskularnu mrežu u peripapilarnoj regiji čija se gustoća smanjuje s udaljenošću od diska duž makulopapilarne osi (73).

SVP je mreža horizontalnih, naizmjeničnih arteriola i venula povezanih izravno s mrežničnim arterijama i venama koje opskrbljuju sve druge vaskularne pleksuse u mrežnici. Postkapilarni segmenti dreniraju se izravno u glavne venske arkade (74). U makuli SVP ima uzorak centripetalnog grananja koji završava kapilarnim prstenom oko FAZ-a (73). Gustoća SVP-a najveća je u peripapilarnoj i makularnoj regiji (osim područja FAZ-a) (75). Na peripapilarnim, parafovealnim i perifovealnim mjestima SVP pokazuje veću gustoću u odnosu na ICP i DCP (73).

RPC ima jedinstvenu anatomsku organizaciju jer se sastoji od dugih radijalnih kapilara koje teku paralelno s aksonima RNFL-a (73). RPC je kapilarna mreža ograničena na stražnji pol (76). Širi se otprilike 8 mm od temporalnog ruba optičkog diska. Štoviše, nalaz da RPC nije otkriven oko područja od približno 1 mm u perifoveji slaže se s prethodnim anatomskim opažanjem (76, 77). RPC je posebno osjetljiv na glaukom i mrežnične vaskularne okluzije (76).

DVC se sastoji od ICP-a iznad INL-a te DCP-a ispod INL-a. Sastoji se od kapilara uniformne veličine, osim većih krvnih žila koje međusobno povezuju pleksuse (73).

ICP je funkcionalno predominantno arterijske lobularne strukture bez izražene usmjerenosti (73). FAZ je najbolje demarkiran i najmanje površine u ICP-u (78). Nažalost istraživanja koja promatraju FAZ u sloju ICP-a izuzetno su rijetka u zdravih odraslih ljudi, dok je ICP često inkorporiran u angiograme SVP-a (78, 79).

DCP se sastoji od prominentnih krvnih žila, od kojih je najviše postkapilarnih venula, lobularne strukture poput paukove mreže bez izražene usmjerenosti koje se vjerojatno dreniraju izravno u venule SVP-a (73,78).

Cc je tanak, ali gust vaskularni monosloj segmentalnog uzorka koji se nalazi ispod BM-a (11). Kapilare nastaju iz arteriola u Sattlerovom sloju, od kojih svaka stvara šesterokutnu konfiguraciju sastavljenu od jednog sloja kapilara, formirajući strukturu nalik zakrpi. Kapilare su fenestrirane i relativno su velikog promjera (79). Krv iz cc-a skuplja se u venulama i drenira u ampule 4 – 8 vrtložnih vena (VV). Nakon penetracije u bjeloočnicu na ekvator ili posteriorno od ekvatora, VV se spajaju s gornjom i donjom oftalmičkom venom (80).

Vanjska žilnica, poznata kao Hallerov sloj, sastoji se od nefenestriranih krvnih žila velikog kalibra. Unutarnja žilnica naziva se Sattlerov sloj, a sastoji se od znatno manjih žila (1).

1.4.2. Građa mrežnice i žilnice

Mrežnica je dio unutarnjeg, senzornog dijela oka koji sadrži živčane stanice. Na površini mrežnice nalaze se velike krvne žile koje izlaze iz glave vidnog živca smještenog u središtu mrežnice. Funkcionalno najvažniji dio mrežnice jest makula (žuta pjega, lat. *macula lutea*), areal promjera oko 5,5 mm smješten između vidnog živca i sljepoočnih arkada. Središnji promjer od 1,5 mm u makuli zove se foveja (lat. *fovea centralis*) ili fovealna jamica, na čijem se dnu nalazi areal promjera 0,35 mm koji se naziva foveola. Unutar foveje nalazi se FAZ, područje bez krvnih žila. Parafoveja je prsten 0,5 mm širine gdje nalazimo GCL, INL i OPL (HFL). Perifoveja je prsten širine približno 1,5 mm koji okružuje parafoveju. Periferija je područje mrežnice izvan makule, a može se podijeliti na blisku periferiju, što označava prsten 1,5 mm od sljepoočnih arkada, ekvatorijalnu mrežnicu, što predstavlja područje oko ekvatora bulbusa te perifernu mrežnicu, što označava područje anteriorno od ekvatorijalne mrežnice. Nazubljena linija (lat. *ora serrata*) nalazi se na dalekoj periferiji te označava područje između mrežnice i zaravnjenog područja (lat. *pars plana*) (1,59).

Mrežnica se embriološki može podijeliti na dva dijela: neurosenzornu mrežnicu (neuroretinu) koja sadrži PC, neurone i druge stanice i RPE (1, 31).

Neurosenzorna mrežnica tanka je, prozirna struktura koja se razvija iz unutarnjeg sloja optičke čašice. Promatrano poprečnim presjekom OCT-om, od unutarnje prema vanjskoj mrežnici sadrži sljedeće slojeve: ILM, RNFL, GCL, IPL, INL, OPL (koji se naziva HFL u fovealnoj regiji), INL, vanjska limitirajuća membrana (engl. *external limiting membrane*, ELM), IS/OS. U foveji se nalaze PC i nastavci MC te najveći broj čunjića (81).

RPE je monosloj pigmentiranih stanica kontinuiran s pigmentnim epitelom cilijarnog tijela i šarenice čije su stanice šesterokutne. U makuli, međutim, stanice su više i gušće nego na periferiji (81). Lateralne površine stanica RPE-a zbijene su i spojene čvrstim spojnim kompleksima (lat. *zonulae occludentes*) tvoreći vanjsku krvno-očnu barijeru te se nalaze na vanjskoj površini BM (1).

Žilnica je pigmentirano vaskularno tkivo koje stvara srednji omotač stražnjeg dijela oka. Proteže se od nazubljene linije (lat. *ora serrata*) anteriorno do vidnog živca posteriorno i sastoji se od triju glavnih slojeva: žuti sloj (lat. *lamina fusca*) – suprakoroidalni pigmentirani sloj koji se veže na bjeloočnicu, stroma – središnje fibrovaskularno vezivno tkivo s podrijetlom arteriola iz kratkih stražnjih cilijarnih arterija i cc – unutarnji sloj koji sadrži kapilare tankih stijenki (82).

1.4.3. Građa leće

Kristalina je leća prozirna, bikonveksna struktura smještena posteriorno od šarenice i anteriorno od staklastog tijela. Leću održavaju na mjestu zonularna vlakna (Zinnove zonule) koja je podupiru i pričvršćuju na zrakasto tijelo. Leća sadrži sljedeće sastavnice: kapsulu, epitel, korteks i jezgru. Hipotetske linije na površini leće koje prolaze od jednog pola prema drugom nazivaju se meridijanima. Ekvator leće njezin je najveći opseg (83).

U ljudskoj leći u kojoj se događaju promjene akomodacijom, kapsula je najdeblja na dva mjesta, sprijeda i straga tik od ekvatora, što se podudara s dvije regije središnjeg umetanja zonula, sa stanjivanjem kapsule prema prednjem i stražnjem polu i središnjoj ekvatorijalnoj regiji (84).

Odmah ispod kapsule nalazi se epitel leće koji se sastoji od jednog sloja metabolički aktivnih stanica kuboidnog oblika (85). Najveća aktivnost tih stanica događa se u prstenu na prednjem dijelu leće poznatom kao germinativna zona. Novostvorene stanice migriraju prema ekvatoru na kojemu se diferenciraju u vlakna (83).

Jezgru leće označavaju vlakna koja su nastala u ranijoj fazi rasta leće. Najstariji slojevi, embrionalna i fetalna jezgre leće, nastali su u embrionalnom životu i ostaju u samom središtu leće. Najudaljenija vlakna formirana su u najkraćem vremenu od razdoblja promatranja i čine korteks leće (1).

1.4.4. Građa rožnice

Rožnica je prozirno, avaskularno tkivo koje se sastoji od 5 slojeva: epitel, Bowmanova membrana, stroma, Descemetova membrana i endotel (1). Rožnica je asferična, ukupnog refraktivnog indeksa 1,376 (86). S obzirom na to da postoji značajna razlika između indeksa loma zraka i prednje površine rožnice, rožnica je zaslužna za najveći udio dioptrijske snage

oka. Sveukupno, snaga rožnice iznosi 43 D, što je oko 2/3 ukupne dioptrijske snage oka. Ta je snaga manja u perifernom dijelu u odnosu na centar (87).

Epitel rožnice sastoji se od 5 do 7 slojeva stanica i od nekeratiniziranog slojevitog skvamoznog materijala (88). Kontinuirana proliferacija limbalnih matičnih stanica dovodi do stvaranja drugih slojeva rožnice koji se naknadno diferenciraju u površinske stanice (86).

Bowmanov je sloj acelularni kondenzat prednjeg dijela strome (88).

Stroma rožnice tvori 80 – 85 % debljine rožnice te se sastoji od pravilnog trodimenzionalnog rasporeda keratocita, vlakana i izvanstaničnog matriksa. Gustoća se keratocita starenjem smanjuje. Stroma rožnice sastoji se od ekstracelularnog matriksa koji čine kolagen i proteoglikani. Fibrilarni kolageni tipa I i tipa V isprepleteni su filamentima kolagena tipa VI. Glavni su proteoglikani rožnice dekorin (povezan s dermatanom sulfatom) i lumikan (povezan s keratan sulfatom) (86).

Descemetova je membrana bazalna membrana endotela rožnice (86). Iako je još predmet istraživanja, opisan je i novi sloj u stražnjem dijelu rožnice (predescemetni sloj ili Duin sloj). Taj sloj može biti važan tijekom duboke prednje lamelarne keratoplastike. Sastoji se od 5 do 8 lamela kolagenih vlakana, nema keratocita i ne propušta zrak (89).

Endotel se nalazi na stražnjoj površini rožnice čineći jedan sloj tijesno isprepletenih šesterokutnih stanica raspoređenih u mozaični uzorak. Endotelne su stanice metabolički aktivne i imaju funkciju endotelne crpke. Ne obnavljaju se tijekom života (86).

1.5. Definiranje vidne oštine u djece

Glavna poteškoća u procjeni vida u djece jest činjenica da se ne mogu testirati standardnim optotipovima koji se koriste kod odraslih. Normalan vid dojenčadi uvelike je inferioran u odnosu na normalne odrasle osobe te se brzo poboljšava tijekom prve postnatalne godine. Između dojenačke dobi koja završava s prvom godinom i djetetova ulaska u školski sustav sa 6 do 7 godina postoji razdoblje tijekom kojeg dijete pokazuje značajan razvoj ne samo vida nego i kognitivnih sposobnosti. Kao rezultat toga, već u predškolskoj dobi moguće je točnije procijeniti vidnu oštrinu djeteta (90).

Vidna oština može biti reducirana te dovesti do slabovidnosti zbog neurološkog deficita koji rezultira neodgovarajućim razvojem vidnog puta ili zbog opstrukcije vidne osi, što može nastati zbog npr. ptoze, zamućenja rožnice, mrežnice, strabizma, anizotropije ili izražene ametropije. Izražene opstrukcije vidne osi moguće je uočiti i vanjskim pregledom očiju i periokularnog područja, međutim pri svakom preventivnom pregledu djeteta preporučuje se učiniti Brücknerov test u kojemu se izravnim oftalmoskopom mogu brzo i jednostavno uočiti abnormalnosti u crvenom refleksu iz očnog dna koje opstruiraju vidnu os te predstavljaju opasnost za odgovarajući razvoj vida ili, u slučaju pojave retinoblastoma, za život djeteta. Nistagmus je najčešće znak slabe vidne oštine te predstavlja razlog za što raniji detaljan pregled oftalmologa. Testom pokrivanja moguće je utvrditi prisutnost strabizma koji onemogućava odgovarajući razvoj binokularnosti, a time i dubinskog vida (91).

Slabovidnost (ambliopija) je najčešće oštećenje vida u djece i vodeći uzrok monokularne sljepoće u bolesnika u dobi 20 do 70 godina. Definira se kao oštećenje vida zbog strukturnih i funkcionalnih promjena u vidnom korteksu uzrokovanih nepotpunim vizualnim iskustvom tijekom prvih godina života (70). Dva su oblika abnormalne senzorne stimulacije koja uzrokuju ambliopiju: deprivacija fovealne slike (nejasna slika) uzrokovana opstrukcijom vidne osi (deprivacijska ambliopija) i abnormalna binokularna interakcija (interokularna konkurencija dviju foveja) uzrokovana strabizmom ili refrakcijskim pogreškama (strabizmička i refrakcijska ambliopija). Deprivacija vidne osi tijekom prve godine uzrokuje ireverzibilnu reorganizaciju vidnog puta s dominacijom kortikalnih neurona koji proizlaze iz zdravog oka (70, 92).

U školske djece koja su, osim odgovarajuće pozornosti prema predmetu interesa, razvila i sposobnost prepoznavanja slova i brojeva, moguće je procijeniti vidnu oštinu uobičajenim testovima koji se koriste u odraslih.

1.5.1. Leini znakovi

Leini znakovi (LH) test su vidne oštine u predškolske djece koje su predstavili Lea Hyvärinen i suradnici 1980. godine (93). Ti znakovi kombiniraju prednosti optotipova i slika. Standardizirani su i mogu ih imenovati djeca već u dobi od 2 godine. LH koriste tri simbola: kuća, jabuka (srce) i kvadrat, koji se razlikuju u nekoliko kritičnih detalja od četvrtog simbola, kruga. Ispod praga prepoznavanja svaki simbol pojavljuje se kao mali krug. Simboli korišteni u LH-u poznati su djeci diljem svijeta. Nije nužno da ih sva djeca tijekom pregleda jednako

imenuju, npr. krug može biti lopta, sunce, prsten ili kotač, bitno je da ih dijete prilikom svakog prepoznavanja može povezati s nekim od ranije imenovanih predmeta. Test se ocjenjuje u dekadnim logaritamskim koracima od 0,1 do 2,0 na udaljenosti od 3 metra (na daljinu) i 33 cm (na blizinu). Dostupan je u verzijama s jednim simbolom i grupiranim simbolima (94).

Utvrđeno je da su rezultati provjere vidne oštine LH-a sukladni Landoltovu C testu, koji je prije predstavljanja navedenih znakova bio široko rasprostranjen (95), dok su superiorni u odnosu na HOTV-test, također korišten u nekim državama (95).

1.5.2. Nacionalni preventivni program ranog otkrivanja slabovidnosti

Godine 2016. predstavljen je ZAPS (engl. *Zagreb Amblyopia Preeschool Screening Study*), program preventivnih pregleda za četverogodišnjake, kada je pregledano čak 15 648 djece u vrtićima grada Zagreba. Tijekom navedenog istraživanja utvrđena je prevalencija slabovidnosti 8,08 % (96).

ZAPS-om je postavljen temelj sadašnjeg Nacionalnog preventivnog programa ranog otkrivanja slabovidnosti (NPP). Program je u početku obuhvatio djecu rođenu 2014. g., kada su roditelji dovodili djecu na pregled na temelju uputnice pedijatra u primarnoj zdravstvenoj zaštiti. Međutim, djeca rođena 1. 1. 2015. g. i kasnije na kućnu adresu dobivaju pozivno pismo s naznačenim opisom programa, mjestom i vremenom javljanja na preventivni pregled vidne oštine bez uputnice pedijatra, samo sa zdravstvenom iskaznicom (92).

Na pregledu u sklopu NPP-a, koji se provodi u mnoštvu zdravstvenih ustanova u Republici Hrvatskoj, prvo se binokularno utvrđuje prepoznaje li dijete LH. Ako prepoznaje i može verbalizirati ili pokazati prstićem znak, može se pristupiti pregledu. Pregled se provodi monokularno i binokularno LH-om na 33 cm i 3 m (na daljinu i blizinu). Ako dijete postigne vidnu oštrinu monokularno bez korekcije $\leq 0,1$ LogMar, vidna oštrina smatra se urednom za dob (92). Preglede u sklopu NPP-a provode brojni, uglavnom oftalmolozi općeg usmjerenja. Ako dijete ne postigne navedenu vidnu oštrinu, upućuje se na pregled u istu ili drugu zdravstvenu ustanovu. Preglede djece koja nisu ostvarila urednu vidnu oštrinu za dob provode najčešće subspecializirani oftalmolozi u tercijarnim ustanovama. Takav pregled smatra se kompletnim oftalmološkim pregledom djeteta te obuhvaća ponovnu provjeru vidne oštine, utvrđivanje postojanja i opsega dubinskog vida djeteta, poremećaja položaja očiju, eventualnih organskih razloga neadekvatne vidne oštine te skijaskopiju.

1.6. Metode prikazivanja vaskularizacije oka

1.6.1. Fluoresceinska angiografija

Angiografija temeljena na boji obuhvaća fluoresceinsku angiografiju (FA) i angiografiju indocijanin-zelenim bojilom (engl. *indocyanine-green angiography*, ICG) te je desetljećima zlatni standard za snimanje mrežnične (FA) i žilnične (ICG) vaskulature. Fluoresceinska je boja u rasponu od žute do narančastocrvene, ovisno o koncentraciji. Međutim FAG i ICG imaju brojna ograničenja, npr. FAG ne može snimiti RPC (81) niti na odgovarajući način vizualizirati dublje retinalne slojeve od SVP-a (97).

Fluorescein je oko 80 % vezan za proteine u cirkulaciji; krvno-mrežnična barijera sprječava difuziju fluoresceina u mrežnično tkivo. Međutim curenje se prikazuje u područjima s rastom novih, patoloških krvnih žila kojima nedostaje krvno-mrežnična barijera ili mjestima s defektima te barijere uzrokovanim upalom ili ishemijom. Fluorescein lako curi iz cc-a bojeći okolno tkivo. Brzo curenje iz tog sloja žilnice sprječava apsorpciju svjetlosti i dovodi do raspršivanja pigmenta u RPE, što sprječava široku upotrebu FA-a u snimanju žilnice (1).

Boja je vidljiva snimanjem fundus kamerom u roku 12 do 14 sekundi od aplikacije. Moguće je uočiti boju u žilničnoj cirkulaciji prije punjenja mrežničnih arterija; u očima mladih, zdravih pacijenata, arterije se pune za 1 ili 2 sekunde, a boja se počinje pojavljivati u obliku laminarnog punjenja u mrežničnim venama. Sva područja u žilnici koja se popune do trenutka kad mrežnična cirkulacije dosegne stadij laminarnog toka smatraju se znakovima abnormalnog punjenja žilnice. Jednom kad boja dospije do cc-a, curi i boji BM i stromu te detalji u žilnici prestaju biti vidljivi. Tijekom FA-a, foveja djeluje tamnija od okolnog područja zbog prisutnosti makularnog pigmenta. Tijekom nekoliko minuta boja se uklanja iz cirkulacije i intenzitet fluorescencije smanjuje se (81).

Zbog rizika od nuspojava, posebice povraćanja, mučnine, alergije i anafilaksije, uz dugotrajnu prirodu pregleda (10 do 30 minuta) (81), angiografija na bazi boja koristi se izuzetno rijetko za snimanje zdravih ispitanika, dok se za prikazivanje vaskularija djece koristi samo kad predstavlja ključnu metodu vizualizacije patološkog procesa.

1.6.2. Optička koherentna tomografska angiografija

OCTA je trodimenzionalna (3D) funkcionalna ekstenzija OCT-a koja koristi ponovljene B-prikaze (engl. *brightness scan*) s iste lokacije za otkrivanje protoka krvi. Godine 2012. uvedena je kao metoda vizualizacije mikrovaskulature mrežnice (98). OCTA-signal koristi se prvenstveno za otkrivanje prisutnosti ili odsutnosti krvnih žila, a ne za pružanje informacija o brzini protoka krvi. Suvremena OCTA omogućuje trodimenzionalnu sliku protoka krvi koristeći dekorelaciju signala među transverzalnim poprečnim presjecima OCT-skenova (81).

Temeljna premisa OCTA-e jest: kada je mrežnična lokacija stacionarna (tj. ako nema protoka krvi), ponovljeni B-prikazi bit će identični. Međutim ako je optičko raspršenje tkiva ovisno o vremenu zbog protoka krvi kroz promatranu regiju, ponovljeni će B-prikazi varirati. Crvene krvne stanice (engl. *red blood cells*, RBC) najvažnija su vaskularna komponenta koja može izazvati povratno raspršivanje svjetlosti. Područja bržeg protoka krvi pokazuju veću promjenu tijekom jedinice vremena. Točan odnos te promjene u odnosu na brzinu protoka ovisi o mnogim parametrima kao što su veličina OCT-snopa i veličina krvne žile te nije nužno linearan. U OCTA-i povratno raspršeno svjetlo može se obraditi korištenjem različitih algoritama (na temelju intenziteta, faze ili kompleksa) (98).

Optička razlučivost uređaja u komercijalno dostupnim OCTA-uređajima kreće se 5 – 10 μm u aksijalnom smjeru, a u prosjeku je ~ 20 μm u poprečnom smjeru (99). Manja rezolucija poboljšava diferencijaciju vaskulature mrežnice, ali povećava osjetljivost na pokrete očiju. Pogreške u slikanju uzrokovane velikim pokretima očiju smanjuju se korištenjem različitih modaliteta praćenja oka (100).

Kvantifikacija informacija o protoku krvi koje daju OCTA-uređaji imaju veliku važnost u kliničkom radu. Područje krvnih žila unutar eksplantiranog područja (gustoća krvnih žila, engl. *vessel density*, VD) jest postotak površine koju zauzimaju krvne žile te se nametnuo kao najčešće korišten deskriptivni parametar dobiven OCTA-om (81).

Jedno od najvažnijih ograničenja OCTA-e jest fiksno područje vizualizacije: komercijalno dostupni OCTA-uređaji imaju središnji prikaz veličine 3×3 , 6×6 i 12×12 mm. Vizualizacija periferne mrežnice još uvijek nije moguća (99). OCTA-uređaji mogu otkriti samo protok krvi iznad minimalnog praga, dok područja mrežnice s protokom ispod praga ostaju nevidljiva. Također OCTA nije u stanju precizno odrediti vaskularno curenje, posebno važno kod neovaskularne makularne degeneracije povezane s dobi, dijabetičkog makularnog edema i

okluzije mrežnične vene (99). Zbog potrebe za mirnom fiksacijom, teško je dobiti slike protoka kroz krvne žile dječje mrežnice.

1.7. Biometrija oka

Biometrijska mjerenja oka obuhvaćaju mjerenja dimenzija bulbusa: AX, CCT, ACD, LT, često i glavne meridijane zakrivljenosti rožnice (najzaravnjeniji meridijan zakrivljenosti rožnice K1 i najstrmiji meridijan zakrivljenosti rožnice K2). Najčešća je upotreba biometrije oka pri izračunavanju refraktivne jakosti intraokularne leće (engl. *intraocular lens*, IOL) prije operacije mrežnice. Međutim biometrija je zauzela značajnu ulogu i u praćenju porasta kratkovidnosti, osobito u djece te u svim ostalim patološkim stanjima u kojima je potrebno saznati ili pratiti dimenzije bulbusa (59). Može se učiniti mnoštvom dostupnih tehnika. Ranije je najčešće korištena ultrazvučna biometrija (engl. *ultrasound biometry*, USB), u kojoj je bilo neophodno korištenje topičke anestezije, kontakt s površinom oka te se sastojala od monitoriranja tijeka ultrazvučnog vala po unutrašnjosti bulbusa. U protekla dva desetljeća pojavila se optička biometrija (OB) (86). Zbog teme istraživanja, ograničit ću se na OB.

1.7.1. Optička biometrija

Mjerenja OB-a beskontaktna su s velikom točnošću i ponovljivošću u većine bolesnika (101). Bolesnik fiksira metu koja je vidljiva u uređaju te uređaj mjeri udaljenost od verteksa rožnice do BM-a. Zbog korištenja svjetlosnog vala u odnosu na zvučni val u USB-u, mjerenje je preciznije OB-om (102). Ipak, postoje ograničenja OB-a: izrazita neprozirnost optičkih medija, visoka aksijalna miopija i/ili loša fiksacija. U navedenim slučajevima USB postaje neophodna alternativna metoda (101).

IOLMaster utemeljen na parcijalnoj koherentnoj laserskoj interferometriji (PCLI) (IOLMaster 500, Carl Zeiss Meditec AG, Jena, Njemačka) predstavljen je 1999. g. (103). IOLMaster baziran na PCLI-u koristi infracrveno svjetlo laserske diode (780 nm) za mjerenje AX-a, dok se ACD mjeri od epitela rožnice do prednje površine leće bočnim osvjetljenjem procjepnim svjetlom. K1 i K2 izračunavaju se na 6 referentnih točaka u šesterokutnom uzorku na optičkoj zoni promjera približno 2,3 mm. Također može izmjeriti WTW-udaljenost. Međutim mjerenja LT-a i CCT-a nisu dostupna na uređaju IOLMaster 500 (104).

Godine 2008. predstavljen je novi biometrijski uređaj, Lenstar LS 900 (Haag Streit AG, Bern, Švicarska) koji koristi optičku reflektometriju niske koherencije (engl. *low-coherence optical reflectometry*, LCOR) (105). Lenstar LS 900 koristi superluminiscentnu diodu valne duljine 820 nm. Osim AX-a, mjeri CCT, LT, debljinu mrežnice, kao i veličinu i lokaciju zjenice. K1 i K2 izračunavaju se analizom prednje zakrivljenosti rožnice na 32 referentne točke smještene u 2 kruga na optičkim zonama promjera približno 2,30 mm i 1,65 mm. ACD taj uređaj mjeri od endotela rožnice do prednje površine leće (104).

IOLMaster 700 (Carl Zeiss Meditec AG, Jena, Njemačka) predstavljen je 2015. g. kao prva biometrija utemeljena na engl. *swept-source* (SS) OCT-u valne duljine 1050 nm (106). Tim je uređajem moguće uočiti nepravilnu geometriju oka kao što je nagib leće te koristi telecentričnu keratometriju za mjerenje zakrivljenosti rožnice projicirajući izvor svjetlosti na rožnicu. IOLMaster 700 mjeri AX, CCT, ACD i LT na temelju jedne OCT-slike koja je usklađena s vizualnom osi oka. Tim uređajem operater može vidjeti longitudinalni presjek oka i vizualno provjeriti geometriju i os mjerenja. Jednostavna vizualizacija presjeka foveje omogućava provjeru ispravne fiksacije. Radi drugačije tehnologije generiranja slike, IOLMaster 700 bolje prodire kroz gušće mrežnice, čak i stražnje subkapsularne, što predstavlja značajno ograničenje za IOLMaster 500 (106).

Usporedivost IOLMastera 500 i IOLMastera 700 izvanredna je u pogledu vrijednosti AX-a, ACD-a, K1 i K2. Sposobnost IOLMastera 700 za otkrivanje adekvatne fiksacije, decentracije ili nagiba leće i tomografsku vizualizaciju longitudinalnog presjeka oka uključujući foveju pomaže optimizaciji biometrijskih uređaja navedenom tehnologijom (107).

1.8. Metode slikovnog prikaza rožnice

Slikovne se metode prikaza rožnice često koriste za razumijevanje oblika i zakrivljenosti rožnice. Osnovna primjena tih metoda jest dijagnostika i praćenje ektazija rožnice te priprema za refraktivnu kirurgiju rožnice ili kirurgiju mrežnice. Također ti uređaji našli su široku primjenu kao pomoć u određivanju refrakcije naočalama ili fitanja kontaktnih leća. Osim tomografije (KT) i topografije rožnice, ovdje govorimo i o OCT-u prednjeg segmenta te uređajima koji koriste tehnologiju procjepnog svjetla (86). Međutim zbog teme istraživanja, usredotočit ću se na KT.

1.8.1. Rožnična tomografija

KT uključuje stvaranje slike na temelju rezova rožnice (svaki rez dijametralno prolazi kroz centar) rotirajućom Scheimpflugovom kamerom i analizu tih rezova (108). Za razliku od topografije koja opisuje samo površinsku zakrivljenost rožnice (jakost), KT osigurava 3D-sliku rožnice, izračunavajući važne podatke kao što su prednja i stražnja zakrivljenost rožnice, debljina rožnice i ACD, informacije o šarenici i leći te denzitometriju koja mjeri stupanj zamućenja rožnice ili leće (86). S obzirom na to da se kod ektazija rožnice najranije promjene događaju u području stražnje površine rožnice, neizostavan je alat u otkrivanju te skupine bolesti u najranijoj fazi, kad je i ishod liječenja optimalan.

Tehnologija kojom se provodi KT sastoji se od Scheimpflugove rotirajuće kamere, koja se u nekim aparatima kombinira s Placidovim diskom ili tehnikom snimanja procjepnim svjetlom (86, 108).

Oculus Pentacam (Oculus Optikgerate GmbH, Heidelberg, Njemačka) jedini je rožnični tomograf koji koristi isključivo Scheimpflugovu kameru. Temelji se na kameri i monokromatskom procjepnom izvoru svjetlosti koji se zajedno rotiraju. Snimanjem temeljenim na Scheimpflugovoj kameri, procjepnim svjetlom osvijetljen je tanak sloj rožnice. Budući da slojevi rožnice nisu potpuno transparentni, stanice raspršuju svjetlost stvarajući sliku presjeka (86).

Temeljne karte koje generira tomograf jesu: karte zakrivljenosti, refrakcijske karte, karte elevacija i karte debljine rožnice (109). Zbog opširnosti tomografskih karata, ograničit ću se na karte relevantne za istraživanje.

Najvažnija prednost tomografskih uređaja u odnosu na topografske jest globalna pahimetrijska karta i karta stražnje elevacije (108).

Budući da su lokalizirane elevacije u rožnici malene u odnosu na samu rožnicu, kako bi se otkrile nepravilnosti, najprije se mora eliminirati globalna zakrivljenost. To se može postići usklađivanjem površine rožnice s površinom koja joj najviše nalikuje, takozvanom referentnom površinom. Iako rožnica nije egzaktno sfernog oblika, najčešće korištena referentna površina jest kugla (najbolje uklapajuća sfera, engl. *best fit sphere*, BFS), pri čemu se za analizu rožnice koristi promjer optičke zone 8,0 – 9,0 mm (109). Potreba za usklađivanjem s BFS-om nastaje iz nedovoljne površinske varijabilnosti neobrađenih podataka o elevaciji: usporedbom neobrađenih podataka o elevaciji između zdrave i ektatične rožnice nije moguće uočiti jasnu

razliku. Oduzimanjem poznatog oblika, kao što je BFS, podaci o elevaciji postaju naglašeni i time lako vidljivi (110). Ako se sfera ugađa prema rožnici, tada je to moguće učiniti na dva načina: vezanjem na apeks (engl. *apex pinned*) i slobodnim pozicioniranjem (engl. *float*) (109). Slobodno pozicioniranje metoda je neograničenog uklapanja u kojoj nema definiranih preduvjeta za lokaciju referentne površine, za razliku od vezanja na apeks gdje je središte sfere ortogonalno vezano na apeks rožnice za udaljenost radijusa sfere (109). U modernim aparatima upotrebljava se slobodno pozicioniranje (109).

Polumjer i pozicioniranje BFS-a važni su za određivanje elevacijskih karti jer svaka promjena polumjera ili poravnjanja BFS-a ima izravan utjecaj na topografsku kartu i maksimalnu udaljenost elevacije (110). Karte elevacije (prednja i stražnja elevacija) prikazuju odstupanje ispitivane površine od površine korištene BFS-om (86, 109). Prednja i stražnja površina rožnice razlikuju se po apikalnoj zakrivljenosti i asferičnosti, što može promijeniti odgovarajuće uzorke elevacije (111).

Engl. *Belin-Ambrosio enhanced ectasia display* (BAD) jest modalitet dostupan na Oculus Pentacamu koji kombinira evaluaciju temeljenu na elevaciji i pahimetriju u jednom sveobuhvatnom prikazu te ostvaruje globalni prikaz tomografske slike rožnice. Osigurava vrijednosti koje mogu odrediti rizik od ektazije rožnice ovisno o vrijednosti očitavanja, što je idealno za početne stadije ektazija (112). Novost koju pruža BAD jest definicija referentne površine na temelju rožnice svakog pojedinca nakon isključivanja potencijalno ektatične regije (112). Na temelju tog načina prikaza rožnice određuje se optička zona od 3,5 – 4 mm u središtu najtanjeg dijela rožnice (zona isključenja). Zona isključenja određena je veličinom astigmatizma i odabrana je računalno od strane uređaja bez utjecaja operatora. Time je definiran novi „poboljšani BFS“ korištenjem svih valjanih podataka iz središnje rožnice promjera 9,0 mm s izuzetkom zone isključenja (110). Razlika u elevaciji između korištenja standardnog BFS-a i novog „poboljšanog“ BFS-a u BAD-u postaje značajna za ektatičnu rožnicu, dok je razlika u normalnoj rožnici minimalna (111).

BAD uključuje nove parametre kao što su postotak povećanja debljine od najtanje točke (engl. *percentage thickness increase*, PTI) i prostorni profil debljine rožnice (engl. *corneal thickness spatial profile*, CTSP). Uz te značajke, BAD uključuje najjače lomne jakosti rožnice (K_{\max}), maksimalnu prednju i stražnju elevaciju u mikronima, kartu pahimetrije, lokaciju najtanje točke, pomak najtanje točke od vrha i indeks baziran na pahimetriji ART_{\max} (engl. *Ambrosio related thickness maximum*) (108).

BAD također pojedinačno izvještava o pet indeksa koji označavaju standardnu devijaciju od srednje vrijednosti normativne baze podataka. To su: Df (pokazatelj odstupanja elevacije prednje površine), Db (pokazatelj odstupanja elevacije stražnje površine), Dp (pokazatelj odstupanja pahimetrije), Dt (pokazatelj odstupanja pahimetrijske vrijednosti najtanje točke na rožnici) i Da (pokazatelj odstupanja udaljenosti najtanje točke od apeksa rožnice). Najvažniji BAD-indeks, vrijednost D, jest multivarijantni indeks koji integrira ostalih pet indeksa provođenjem analize linearne regresije prema standardnoj bazi podataka normalne i ektatične rožnice (112). Te vrijednosti označene su bojama na temelju njihovog standardnog odstupanja od srednje vrijednosti na sljedeći način: bijela kada su vrijednosti $< 1,6$ standardne devijacije (SD), žuta kada su $\geq 1,6$ SD i crvena u slučajevima kada su vrijednosti $\geq 2,6$ SD (112).

BAD kombinira podatke o prednjoj i stražnjoj elevaciji s pahimetrijskim podacima za dobivanje trodimenzionalne tomografije prikaza oblika rožnice. Profil debljine rožnice koji osigurava Pentacam i softver BAD može otkriti rani keratokonus s osjetljivošću i specifičnošću od 98 % (114).

Fourierova je analiza (FA) matematička metoda koja transformira ekstrahirane keratometrijske podatke u sferičnu sastavnicu (engl. *spherical R_{min}*, *SR_{min}*), indeks sferičnog pomaka (engl. *spherical Eccentricity*, *SEcc*), pravilni astigmatizam (centralni astigmatizam, periferni astigmatizam), maksimalnu decentraciju (engl. *maximum decentration*, *MD*) i indeks nepravilnog astigmatizma (engl. *irregularity*, *I*) (109). FA omogućuje podatke o 3D-obliku rožnice, dajući specifične numeričke vrijednosti koje pružaju sveobuhvatniju procjenu rožnice u usporedbi sa srednjim keratometrijskim vrijednostima (114). Komponente sferičnog i pravilnog astigmatizma opisuju standardne kliničke parametre koji se mogu kompenzirati odgovarajućom refrakcijom. Decentracija je nagib vrha rožnice u odnosu na os videokeratoskopa, a nepravilnost se odnosi na niz optičkih nesavršenosti koje degradiraju kvalitetu slike (114).

1.9. Svrha istraživanja

Svrha je istraživanja na temelju sveobuhvatnog pristupa prikazu biometrijskih obilježja prikazati sljedeće podatke u zdrave četverogodišnje emetropne djece bijele rase:

1. biometrijske parametre perfuzije mrežnice dobivene OCTA-om
2. optičke komponente oka dobivene OB-om i tomografijom rožnice.

2. HIPOTEZE

1. Vaskularni parametri makule u četvrtoj godini djeteta pokazuju visoku gustoću krvnih žila.
2. Biometrijski parametri oka u četvrtoj godini djeteta imaju značajke emetropnog oka.
3. Tomografija rožnice u četvrtoj godini djeteta ima značajke strme rožnice.

3. CILJEVI ISTRAŽIVANJA

Primarni je cilj istraživanja koristeći OCTA-u utvrditi normativne vrijednosti za krvne žile makularnog područja u djece dobi 40 – 60 mjeseci.

Sekundarni su ciljevi:

1. Pomoću nekontaktne optičke biometrije utvrditi biometrijske normativne vrijednosti za djecu dobi 40 – 60 mjeseci.
2. Pomoću tomografije rožnice utvrditi rožnične normativne vrijednosti za djecu dobi 40 – 60 mjeseci.

4. ISPITANICI I METODE

4.1. Ispitanici

Istraživanje je presječno, provedeno na Klinici za očne bolesti Kliničke bolnice „Sveti Duh“ od siječnja 2019. g. do travnja 2021. g. Svi su ispitanici sudionici Nacionalnog preventivnog programa za prevenciju slabovidnosti u dobi 40 – 60 mjeseci. Od zakonskog zastupnika uzela se heteroanamneza o ranijim bolestima i malformacijama ispitanika. Ispitanik je sam odabrao koje će oko biti uključeno u pretragu tijekom istraživanja.

Kriteriji uključivanja u istraživanje:

1. uredna vidna oštrina za dob ispitanika linijskim Leinim tablicama na daljinu i blizinu prema protokolu ZAPS (96) ($\leq 0,1 \log\text{Mar}$)
2. nepostojanje ranijih oftalmoloških bolesti ili ranijih operacija oka
3. indeks kvalitete slike na OCTA-i ≥ 30 decibela.

Kriteriji isključivanja iz istraživanja:

1. prisutnost bilo koje sistemske i/ili očne bolesti, malformacije ili prijašnje operacije očiju
2. angiogrami sa značajnim artefaktima i/ili izvan centra makule uklanjaju se iz daljnje analize.

Ispitivanje je uključilo 180 ispitanika. Prema statističkim izračunima najmanji broj ispitanika potreban za odgovarajuće statističke analize iznosi 175. Osnova za taj broj proizlazi iz uvjeta za korištenje statističkih analiza, a najmanji uzorak uvećan je za 10 %, što je uobičajeno zbog eventualnog gubitka dijela podataka: uz snagu testa od 80 % i srednji efekt, za jednosmjernu analizu varijance (ANOVA) s tri nezavisne skupine potrebno je najmanje ukupno 159 ispitanika, dok je za Studentov t-test potrebno najmanje 128 ispitanika (G*Power 3) (115, 116).

4.2. Metode

Ispitanicima su analizirane krvne žile makularnog područja OCTA-om i biometrijski parametri oka upotrebom OB-a i KT-a. Ispitivanja su provedena sljedećim redoslijedom:

1. optička koherentna tomografijska angiografija
2. optička biometrija

3. tomografija rožnice.

Sva ispitivanja učinio je jedan istraživač (D. B.).

4.2.1. Optička koherentna tomografska angiografija

OCTA je učinjena na uređaju SPECTRALIS®OCT Angiography (HRA+OCT Spectralis, Heidelberg Engineering, Heidelberg, Njemačka). OCTA-slikanje izvedeno je korištenjem A-prikaza uzorka od $10 \times 10^\circ$ ($\sim 2,9 \times 2,9$ mm) koji sadrži 512 A-prikaza x 512 B-prikaza. Primijenjeno je skeniranje visoke razlučivosti od $5,7 \mu\text{m/piksel}$. Vaskularni su slojevi automatski segmentirani: RPC, SVP, ICP, DCP, cc i žilnica. Sloj Ret (engl. *retina*) predstavlja sliku svih mrežničnih žila, a F se odnosi na sliku svih korioretinalnih žila (engl. *full*). Dobiveni angiogram eksplantiran je u program Irfanview (Irfan Skiljan, 1996-2019., verzija 4.53, 32 bit) te je pomoću navedenog programa računalno izrezan angiogram veličine 470×470 piksela. Skeletonizirane slike s $Q \geq 30$ dB dodatno su kalibrirane korištenjem 162 piksela po 1 mm za analizu vaskularnih parametara u $\sim 8,4 \text{ mm}^2$ eksplantiranog područja (engl. *explant area*, EA) pomoću softvera AngioTool Image J (verzija 0.6a, 02.18.14). AngioTool je softver otvorenog koda koji osigurava Nacionalni institut za rak (National Institute of Health®, Bethesda, Maryland, Sjedinjene Američke Države) za analizu vaskularnih parametara (117).

Krvna je žila definirana kao segment između točke grananja i krajnje točke ili između dviju točaka grananja (117). Koristeći navedeni softver prikazani su sljedeći parametri: područje krvnih žila (engl. *vessels area*, VA, mm^2), VD (%), ukupan broj grananja (engl. *total number of junctions*, TNJ), broj grananja koji je normaliziran prema jedinici površine (engl. *junctions density*, JD, junctions/mm^2), ukupna dužina krvnih žila izražena u broju Euklideanskih udaljenosti unutar promatranog područja (engl. *total vessel length*, TVL, mm), srednja dužina svih krvnih žila unutar eksplantiranog područja (engl. *average vessel length*, AVL, mm), broj vaskularnih segmenata otvorenih krajeva (engl. *total number of endpoints*, TNEP) i lakunarnost (engl. *lacunarity*, L). Pomoću Adobe Photoshopa (verzija 21.1) na skeletoniziranom angiogramu koji je nastao obradom u softveru AngioTool ručno je ocrtno područje FAZ-a (područje/ mm^2) te izmjereno sljedećom formulom:

$$\text{FAZ} = \text{NP} / (\text{NPM} \times \text{M}),$$

gdje NP označava broj piksela obuhvaćenih područjem FAZ-a, NPM broj piksela po milimetru kvadratnom, dok M označava povećanje. Indeks promjera krvnih žila (engl. *vessel diameter index*, VDI, μm) izračuna se iz sljedeće formule:

$$\text{VDI} = \text{VA} / (\text{TVL} \times 1000) \quad (25).$$

Također u sklopu OCTA-e na temelju automatskih postavki softvera verificirana je mapa debljine i volumena makule te sljedeći parametri: centralna debljina makule (engl. *central macular thickness*, CMT, prosječna vrijednost/ μm), centralni volumen makule (engl. *central macular volume*, CMV, prosječna vrijednost/mml), debljina foveje (engl. *foveal thickness*, FT, μm), debljina parafovealnog temporalnog kvadranta (engl. *parafoveal temporal thickness*, PTT, prosječna vrijednost/ μm), volumen paratemporalnog fovealnog kvadranta (engl. *parafoveal temporal volume*, PTV, prosječna vrijednost/mml), debljina parafovealnog nazalnog kvadranta (engl. *parafoveal nasal thickness*, PNT, prosječna vrijednost/ μm), volumen parafovealnog nazalnog kvadranta (engl. *parafoveal nasal volume*, PNV, prosječna vrijednost/mml), debljina parafovealnog gornjeg kvadranta (engl. *parafoveal superior thickness*, PST, prosječna vrijednost/ μm), volumen parafovealnog gornjeg kvadranta (engl. *parafoveal superior volume*, PSV, prosječna vrijednost/mml), debljina parafovealnog donjeg kvadranta (engl. *parafoveal inferior thickness*, PIT, prosječna vrijednost/ μm), volumen parafovealnog donjeg kvadranta (engl. *parafoveal inferior volume*, PIV, prosječna vrijednost/mml). Uređaj je automatski generirao debljinu i volumen makule. Centralno je područje makule definirano unutar promjera 1 mm sa središtem u točki fiksacije. Parafovealno je područje definirano unutar promjera 3 mm sa središtem u točki fiksacije, ali isključuje centralno područje.

4.2.2. Optička biometrija

Biometrijska mjerenja učinjena su pomoću IOLMaster® 700 (Carl Zeiss Meditec AG, Jena, Njemačka). IOLMaster 700 biometrijski je uređaj koji koristi SS-OCT tehnologiju za dobivanje biometrijskih parametara iz ljudskog oka duž vizualne osi. Uređaj projicira zrake svjetlosti na rožnicu u 3 zone (1,5, 2,5 i 3,5 mm) s 18 točaka; tako se dobiva najravniji i najstrmiji meridijan zakrivljenosti (K1 i K2). WTW se mjeri pomoću LED-izvora svjetlosti (engl. *light emitting diode*). Nadalje, uređaj omogućuje horizontalno OCT-skeniranje mrežnice od 1,0 mm kako bi se osigurao prikaz mjerenja vidne osi temeljem prisutnosti fovealne jamice (118). Pouzdanim

prikazom za daljnju analizu na optičkoj biometriji smatrana je optimalna fiksacija vidljiva na presječnom prikazu oka.

OB-om određeni su sljedeći parametri: AX (mm), ACD (mm), CCT (μm), zakrivljenost prednje plohe rožnice (K1 i K2, D), WTW (mm) te jakost IOL SN60WF (D) (Alcon laboratories Inc.) prema Sanders-Retzlaff-Kraff teoretskoj formuli (SRK-T) (119).

4.2.3. Rožnična tomografija

Tomografija rožnice učinjena je uređajem Oculus Pentacam HR (Oculus Optikgerate GmbH, Heidelberg, Njemačka). Pentacam koristi rotirajuću Scheimpflugovu kameru koja mjeri točke elevacije i izračunava trodimenzionalnu kartu prednje i stražnje plohe rožnice korištenjem Scheimpflugovog principa. U 2 sekunde, Oculus Pentacam generira 3D-model prednjeg segmenta s 138 000 elevacijskih točaka. U istraživanje se uključuju samo tomogrami koje uređaj definira automatski. U istraživanje su uključeni tomogrami s indeksom kvalitete (engl. *quality index*, QS) QS = OK.

KT obuhvaća Belin-Ambrósijev prikaz ranih ektazija rožnice i Fourierovu analizu.

Belin-Ambrósijev prikaz obuhvaća sljedeće parametre: zakrivljenost prednje plohe rožnice (K1 i K2, D), točku najjače lomne jakosti (K_{max} , D), debljinu najtanjeg mjesta na rožnici (engl. *Pachymetry thinnest location*, PTL, μm), udaljenost od apeksa rožnice do najtanjeg mjesta na rožnici (engl. *Distance apex-thinnest location*, DTAL, mm), vrijednosti elevacije za najtanju točku na rožnici za prednju (F. Ele. Th., μm) i stražnju površinu rožnice (B. Ele. Th., μm), radijus koji određuje postavljanje referentne površine u odnosu na prednju, odnosno stražnju plohu rožnice (ELE *float*, mm), promjer analizirane optičke zone čije je središte u apeksu rožnice, a unutar kojeg se ugađa sfera na prednjoj i stražnjoj plohi rožnice (DIA (F) i DIA (B), mm), s ekskluzijske karte prednje i stražnje plohe rožnice izdvaja se *float* nakon ekskluzije 3,5 mm za prednju plohu rožnice (EXCL *float* (F), mm) i 3 mm za stražnju plohu rožnice (EXCL *float* (B), mm), srednja vrijednost razlika pahimetrija svih meridijana (AVG), medijan najvećih srednjih vrijednosti razlika pahimetrije (MAX), medijan najmanjih srednjih vrijednosti razlika pahimetrije (MIN) te najveći omjer najtanje točke rožnice i pahimetrijske progresije (engl. *Ambrósio relational thinnest maximum*, ARTmax, μm), pokazatelje odstupanja za: elevacije prednje površine (Df), elevacije stražnje površine (Db), pahimetriju

ukupno (D_p), pahimetrijske vrijednosti najtanje točke na rožnici (D_t), udaljenost najtanje točke od apeksa rožnice (D_a) te zbirni pokazatelj (D).

Promatrani parametri s Fourierove analize prednje površine rožnice: sferična sastavnica (engl. *spherical R_{min}* , SR_{min} , mm), indeks sferičnog pomaka (engl. *spherical Eccentricity*, $SEcc$), fiziološka decentracija (engl. *maximum decentration*, MD, mm, °), pravilni astigmatizam u središtu (engl. *astigmatism center*, Astigm. C, mm, °) i u periferiji (engl. *astigmatism periphery*, Astigm. P, mm, °), indeks nepravilnog astigmatizma (engl. *irregularity*, I).

4.3. Statističke metode

Svi prikupljeni kategorijski podatci prikazani su apsolutnim i relativnim frekvencijama, dok su numerički podatci prikazani aritmetičkom sredinom i standardnom devijacijom, odnosno, kada podatci nisu slijedili normalnu Gaussovu distribuciju, prikazani su medijanom i interkvartilnim rasponom te dodatno po potrebi ukupnim rasponom. Za testiranje normalnosti distribucije korišten je Shapiro-Wilkov test.

Za statističku analizu korištene su standardne statističke metode. Za usporedbu kategorijskih podataka unutar skupova i među skupinama korišten je hi-kvadrat test, a po potrebi Fisherov egzaktni test. Razlike između dviju nezavisnih skupina numeričkih podataka testirane su Studentovim t-testom te po potrebi neparametrijskim Mann–Whitneyjevim U testom, dok su razlike među više od dviju nezavisnih skupina numeričkih podataka testirane jednosmjernom analizom varijance ANOVA testom uz Scheffeov post-hoc test, odnosno po potrebi neparametrijskim Kruskal–Wallisovim testom uz Conoverov post-hoc test.

Povezanost normalno raspodijeljenih numeričkih varijabli ocijenjena je Pearsonovim koeficijentom korelacije r , a u slučaju odstupanja od normalne raspodjele Spearmanovim koeficijentom korelacije ρ (rho) (116).

Prikupljeni su podatci prvo uneseni u tablicu u MS Office Excel (inačica 2016, Microsoft Corp, Redmond, Washington, Sjedinjene Američke Države) programski alat, dok su za statističku analizu podataka u planu korišteni programski sustavi MedCalc (inačica 19.5.1, MedCalc Software Ltd, Ostend, Belgium) te IBM SPSS Statistics (inačica 24.0.0.0, IBM Corp, Armonk, New York, SAD) uz odabranu razinu značajnosti od $\alpha = 0,05$. Sve su P vrijednosti dvostrane.

4.4. Etički aspekti istraživanja

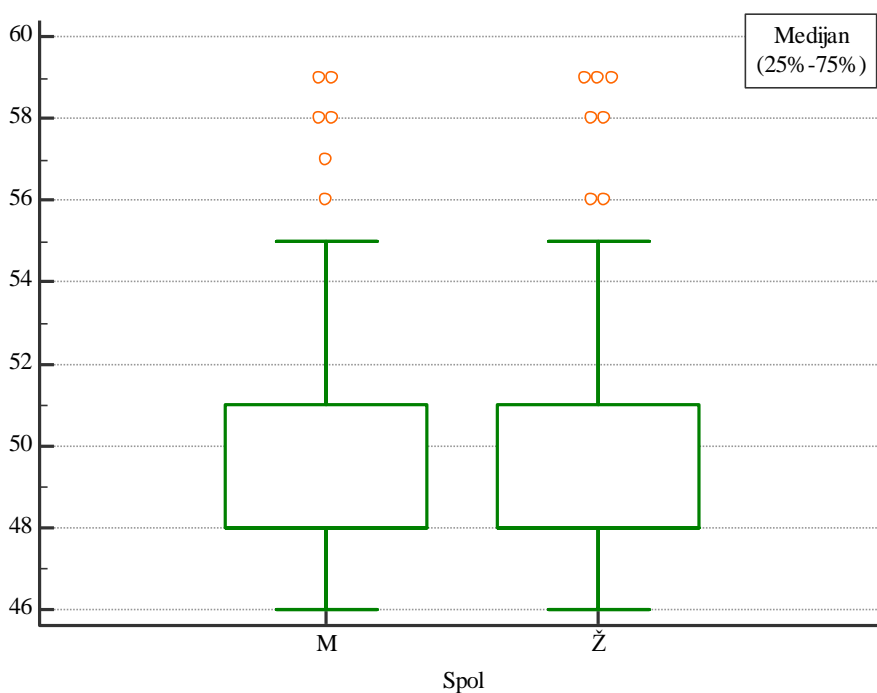
Zakonski zastupnici svih ispitanika potpisali su Informirani pristanak i Suglasnost za sudjelovanje u istraživanju (Prilog 2). Istraživanje je odobrilo Etičko povjerenstvo Kliničke bolnice „Sveti Duh“ (URBROJ 01-4212/13) i Medicinskog fakulteta u Osijeku (KLASA 602-04/19-08/04, URBROJ 2158-61-07-19-63).¹

¹ Nakon obranjene teme, Povjerenstvo je zatražilo promjenu naslova doktorske disertacije. Stoga je bilo potrebno zatražiti novo odobrenje Etičkog povjerenstva što je i učinjeno. Novo odobrenje dano je 1. travnja 2022. godine: KLASA 602-04/22-08/02, URBROJ 2158-61-46-22-34

5. REZULTATI

U istraživanje je uključeno ukupno 180 četverogodišnje zdrave djece. Medijan prosječne starosne dobi svih ispitanika iznosio je 48 mjeseci, uz interkvartilni raspon od 48 do 51 mjesec i ukupni raspon od 46 do 59 mjeseci. Starosna je dob za oba spola slična (Mann–Whitneyjev U test, $P = 0,55$), odnosno medijan i granice interkvartilnog raspona identične su međusobno po spolu te s distribucijom starosti svih ispitanika (slika 1).

Podjednako je bilo ispitanika obaju spolova (hi-kvadrat test, $P = 0,46$), dječaka je bilo 83 (46,1 %), a djevojčica 97 (53,9 %). Također nije bilo razlike (hi-kvadrat test, $P = 0,75$) u proporciji djece kojoj je ispitivano lijevo ($n = 93$; 51,7 %), odnosno desno oko ($n = 87$; 48,3 %).

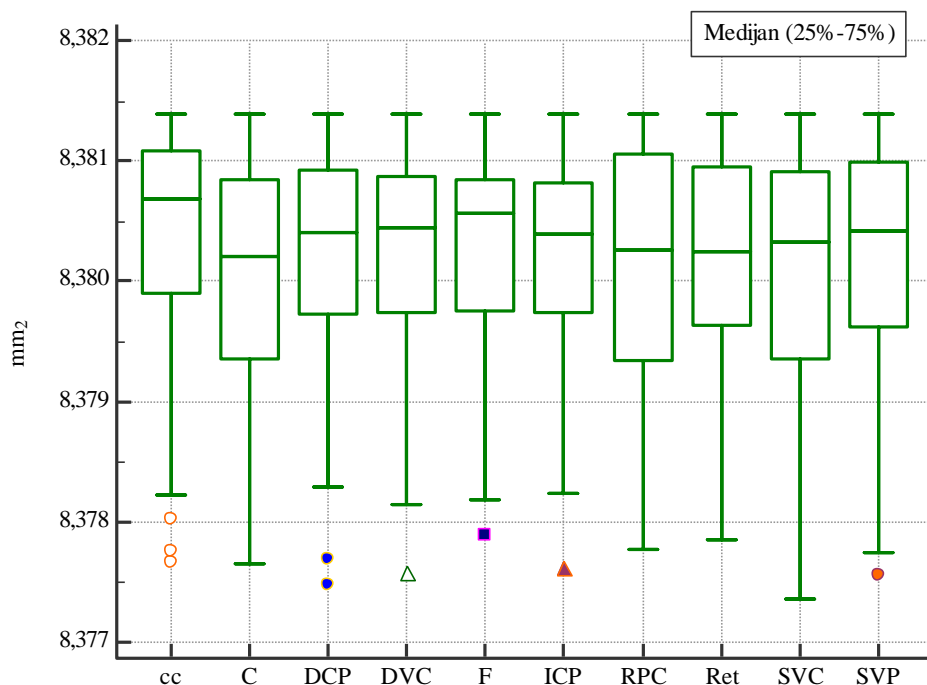


Slika 5.1. Distribucija dobi s obzirom na spol djeteta

5.1. Parametri dobiveni optičkom koherentnom tomografskom angiografijom

EA se nije značajno razlikovao među svim pojedinim vaskularnim slojevima (Friedmanov test; $P = 0,15$), niti su se vrijednosti po slojevima značajno razlikovale među ispitanicima (ANOVA za ponovljena mjerenja, usporedba parova s Bonferroni korekcijom $P > 0,05$). Također, nisu

uočene ekstremne vrijednosti niti jedne pojedine distribucije (Generalizirani ESD-test) vaskularnog sloja (slika 2).



Slika 5.2. Distribucija eksplantiranog područja (engl. *explant area*, EA) po pojedinim vaskularnim slojevima

Cc – koriokapilaris; C – žilnica; DCP – duboki kapilarni pleksus; DVC – duboki vaskularni kompleks; F – korioretina (engl. *full*); ICP – intermedijarni kapilarni pleksus; RPC – radijalni peripapilarni kapilarni pleksus; Ret – mrežnica; SVC – površinski kapilarni kompleks; SVP – površinski vaskularni pleksus

Normativne vrijednosti, odnosno distribucija pojedinih mjenjenih varijabli po pojedinim vaskularnim slojevima prikazana je uz medijan i interkvartilni raspon dodatno ukupnim rasponom od minimuma do maksimuma (tablica 5.1.). Za sve pojedine vaskularne parametre nađena je značajna razlika (Friedmanov test, $p < 0,001$) među vaskularnim slojevima (tablica 5.1). Rezultati naknadne analize (Post-hoc Conover test, $P < 0,05$) pokazali su značajnu razliku u prosječnim vrijednostima među gotovo svim pojedinim parovima vaskularnih slojeva (Prilog 1).

Tablica 5.1. Distribucija svih analiziranih parametara po pojedinim vaskularnim slojevima

	Minimum	25 %	Medijan	75 %	Maksimum
VA (mm²)					
RPC	1,630	2,840	3,425	3,810	4,970
SVP	4,427	5,269	5,460	5,653	5,977
ICP	4,460	5,275	5,500	5,635	6,100
DCP	4,960	5,495	5,615	5,760	6,410
cc	4,880	6,480	6,640	6,805	6,990
C	4,310	5,295	5,485	5,710	6,060
SVC	3,510	4,820	5,035	5,255	5,600
DVC	4,970	5,685	5,910	6,020	6,500
Ret	4,410	5,070	5,375	5,570	5,940
F	4,330	5,435	5,660	5,775	6,100
VD (%)					
RPC	19,46	33,91	40,89	45,46	59,33
SVP	52,84	62,87	65,16	67,46	71,32
ICP	53,25	62,99	65,67	67,23	72,75
DCP	59,16	65,58	67,05	68,69	76,53
cc	58,23	77,34	79,26	81,18	83,44
C	51,39	63,18	65,40	68,13	72,32
SVC	41,92	57,53	60,08	62,72	66,87
DVC	59,29	67,85	70,49	71,87	77,59
Ret	52,60	60,54	64,12	66,44	70,84
F	51,62	64,84	67,55	68,91	72,80
TNJ					
RPC	379,0	937,0	1161,0	1317,0	1715,0
SVP	1231,0	1476,0	1527,5	1578,5	1712,0
ICP	1469,0	1704,5	1758,5	1795,0	1875,0
DCP	1536,0	1657,0	1690,5	1736,0	1859,0
cc	1285,0	1603,5	1641,0	1724,0	1821,0
C	1086,0	1551,0	1617,5	1667,0	1790,0
SVC	988,0	1423,5	1498,5	1570,5	1696,0
DVC	1474,0	1719,0	1763,5	1810,0	1895,0
Ret	1556,0	1741,5	1781,0	1829,0	1933,0
F	1589,0	1875,5	1910,5	1937,0	2022,0
JD (mm²)					
RPC	45,22	111,83	138,52	157,15	204,66
SVP	146,91	176,12	182,26	188,36	204,28
ICP	175,30	203,42	209,85	214,21	223,75
DCP	183,29	197,74	201,73	207,15	221,80
cc	153,33	191,35	195,82	205,73	217,28
C	129,58	185,07	193,03	198,95	213,59
SVC	117,93	169,85	178,80	187,42	202,36
DVC	175,89	205,14	210,42	215,98	226,10
Ret	185,67	207,83	212,56	218,27	230,65
F	189,62	223,78	227,99	231,17	241,26

	Minimum	25 %	Medijan	75 %	Maksimum
TVL (mm²)					
RPC	64,19	105,64	121,75	132,08	157,51
SVP	136,03	148,27	151,55	154,01	162,14
ICP	145,51	159,92	163,07	164,72	170,29
DCP	148,22	155,67	158,73	160,76	166,88
cc	133,31	158,65	160,76	163,48	167,05
C	121,96	153,12	156,62	159,49	163,53
SVC	119,86	145,62	149,07	152,76	160,08
DVC	144,64	161,03	163,33	165,36	169,84
Ret	150,94	160,58	163,96	166,13	171,27
F	149,84	168,27	170,11	171,40	174,14
AVL (mm²)					
RPC	0,145	0,384	0,621	0,922	2,500
SVP	2,561	5,993	7,834	10,468	52,701
ICP	1,582	6,482	8,146	12,656	55,455
DCP	1,781	8,412	10,740	13,236	40,956
cc	1,646	40,277	55,352	81,800	165,152
C	1,129	8,132	13,699	22,419	151,455
SVC	0,936	4,584	6,716	8,448	17,185
DVC	1,523	11,729	20,730	33,146	166,418
Ret	1,932	4,769	6,289	9,254	56,647
F	1,665	14,144	21,244	34,364	86,135
TNEP					
RPC	357,0	636,5	755,5	915,5	1145,0
SVP	78,0	132,0	145,0	179,5	329,0
ICP	82,0	132,0	159,0	188,5	378,0
DCP	73,0	116,0	134,0	145,5	341,0
cc	34,0	54,0	61,5	74,5	400,0
C	96,0	157,0	189,0	240,0	463,0
SVC	112,0	151,0	183,5	231,0	622,0
DVC	50,0	81,0	96,5	115,0	365,0
Ret	94,0	152,5	182,5	225,5	409,0
F	67,0	115,5	146,0	188,5	479,0
L					
RPC	0,0513	0,0895	0,1200	0,1710	0,3100
SVP	0,0154	0,0296	0,0360	0,0431	0,0689
ICP	0,0100	0,0161	0,0191	0,0237	0,0559
DCP	0,0127	0,0285	0,0345	0,0406	0,0674
cc	0,0043	0,0050	0,0057	0,0065	0,0530
C	0,0089	0,0112	0,0128	0,0156	0,0766
SVC	0,0197	0,0365	0,0438	0,0527	0,0860
DVC	0,0081	0,0166	0,0216	0,0268	0,0591
Ret	0,0095	0,0188	0,0241	0,0295	0,0452
F	0,0078	0,0098	0,0116	0,0138	0,0523

	Minimum	25 %	Medijan	75 %	Maksimum
FAZ (mm²)					
RPC	0,317	0,708	0,980	1,397	2,890
SVP	0,236	0,406	0,522	0,641	0,834
ICP	0,047	0,135	0,221	0,298	0,455
DCP	0,203	0,428	0,532	0,603	0,897
SVC	0,271	0,468	0,599	0,723	1,043
DVC	0,061	0,199	0,285	0,367	0,582
Ret	0,073	0,171	0,280	0,354	1,029
VDI (µm)					
RPC	24,98	26,78	27,81	28,85	32,45
SVP	32,55	34,95	36,08	37,01	39,01
ICP	30,56	32,93	33,54	34,40	36,21
DCP	32,00	34,57	35,50	36,31	40,95
cc	35,23	39,63	41,52	42,71	46,06
C	31,31	34,10	35,28	35,99	37,80
SVC	29,30	32,62	33,74	34,67	36,57
DVC	31,55	34,93	35,88	37,10	39,55
Ret	28,01	31,48	32,83	33,71	35,50
F	28,87	32,13	33,22	33,80	36,05
MT (µm)					
CMT	220,0	240,0	252,5	264,5	306,0
FT	50,0	199,0	206,0	214,0	269,0
PTT	285,0	319,0	328,5	334,5	359,0
PNT	288,0	329,0	336,0	345,5	371,0
PST	300,0	332,5	340,5	349,5	371,0
PIT	296,0	328,5	337,0	345,5	375,0
MV (mm³)					
CMV	0,110	0,190	0,200	0,210	0,240
PTV	0,450	0,500	0,520	0,520	0,550
PNV	0,450	0,520	0,530	0,540	0,580
PSV	0,470	0,520	0,535	0,550	0,580
PIV	0,470	0,520	0,530	0,540	0,590

cc – koriokapilaris; C – žilnica (engl. *choroid*); DCP – duboki kapilarni pleksus; DVC – duboki vaskularni kompleks; F– korioretina (engl. *full*); ICP – intermedijarni kapilarni pleksus; RPC – radijalni peripapilarni kapilarni pleksus; Ret – mrežnica; SVC – površinski kapilarni kompleks; SVP – površinski vaskularni pleksus; VA – područje krvnih žila (engl. *vessels area*, mm²); VD – područje krvnih žila unutar eksplantiranog područja (engl. *vessel density*; %); TNJ – ukupan broj grananja (engl. *total number of junctions*); JD – broj grananja koji je normaliziran prema jedinici površine (engl. *junctions density*, mm²); TVL – ukupna dužina krvnih žila izražena u broju Euklideanskih udaljenosti unutar promatranog područja (engl. *total vessel length*, mm); AVL – srednja dužina svih krvnih žila unutar eksplantiranog područja (engl. *average vessel length*, mm); TNEP – broj vaskularnih segmenata otvorenih krajeva (engl. *total number of endpoints*), L – lakunarnost (engl. *lacunarity*); FAZ – fovealna avaskularna zona (engl. *foveal avascular zone area*, površina/mm²); VDI – indeks promjera krvnih žila (engl. *vessel diameter index*, µm); MT – debljina makule (engl. *macular thickness*); CMT – centralna debljina makule (engl. *central macular thickness*, prosječna vrijednost/µm); CMV – centralni volumen makule (engl. *central macular volume*, prosječna vrijednost/mml); FT – debljina foveje (engl. *foveal thickness*, µm); PTT – debljina parafovealnog temporalnog kvadranta (engl. *parafoveal temporal thickness*, prosječna vrijednost/µm); MV – volumen makule (engl. *macular volume*); PTV – volumen paratemporalnog fovealnog kvadranta (engl. *parafoveal temporal volume*, prosječna vrijednost/mml); PNT – debljina parafovealnog nazalnog kvadranta (engl. *parafoveal nasal thickness*, prosječna vrijednost/µm); PNV – volumen parafovealnog nazalnog kvadranta (engl.

parafoveal nasal volume, prosječna vrijednost/mml); PST – debljina parafovealnog gornjeg kvadranta (engl. *parafoveal superior thickness*, prosječna vrijednost/ μm); PSV – volumen parafovealnog gornjeg kvadranta (engl. *parafoveal superior volume*, prosječna vrijednost/mml); PIT – debljina parafovealnog donjeg kvadranta (engl. *parafoveal inferior thickness*, prosječna vrijednost / μm); PIV – volumen parafovealnog donjeg kvadranta (engl. *parafoveal inferior volume*, prosječna vrijednost/mml)

Dobivene su značajne razlike (Mann–Whitneyjev U test, $P < 0,05$) s obzirom na spol djeteta za većinu pojedinih mjerenih parametara po većini vaskularnih slojeva. Razlika nije nađena u cc-u niti za jednu mjerenu varijablu te nisu nađene razlike za FAZ-područje, kao ni za debljinu makule niti volumen. Također, za parametar VDI razlika je nađena samo u sloju C (tablica 5.2).

Tablica 5.2. Usporedba analiziranih parametara po pojedinim vaskularnim slojevima s obzirom na spol djeteta

	Medijan (25 % – 75 %)		P*
	Dječaci	Djevojčice	
VA (mm²)			
RPC	3,49 (3,02 – 3,96)	3,35 (2,61 – 3,66)	0,10
SVP	5,51 (5,33 – 5,73)	5,44 (5,22 – 5,57)	0,04
ICP	5,55 (5,39 – 5,67)	5,47 (5,17 – 5,61)	0,13
DCP	5,69 (5,54 – 5,77)	5,59 (5,41 – 5,69)	0,04
cc	6,64 (6,42 – 6,79)	6,65 (6,51 – 6,82)	0,24
C	5,46 (5,27 – 5,57)	5,56 (5,34 – 5,72)	0,04
SVC	5,10 (4,94 – 5,37)	5,01 (4,73 – 5,19)	0,03
DVC	5,94 (5,83 – 6,03)	5,82 (5,61 – 6,01)	0,03
Ret	5,49 (5,19 – 5,63)	5,31 (5,03 – 5,53)	0,03
F	5,73 (5,54 – 5,78)	5,59 (5,37 – 5,76)	0,06
VD (%)			
RPC	41,63 (35,98 – 47,29)	39,96 (31,09 – 43,68)	0,09
SVP	65,72 (63,60 – 68,34)	64,86 (62,28 – 66,48)	0,04
ICP	66,20 (64,23 – 67,63)	65,25 (61,69 – 66,97)	0,13
DCP	67,82 (66,10 – 68,91)	66,71 (64,56 – 67,99)	0,06
cc	79,15 (76,61 – 80,96)	79,37 (77,62 – 81,39)	0,24
C	65,17 (62,87 – 66,45)	66,30 (63,71 – 68,27)	0,04
SVC	60,87 (58,85 – 64,03)	59,72 (56,42 – 61,95)	0,03
DVC	70,81 (69,54 – 71,97)	69,42 (66,91 – 71,74)	0,03
Ret	65,47 (61,86 – 67,23)	63,30 (59,99 – 65,93)	0,03
F	68,28 (66,05 – 68,95)	66,69 (64,02 – 68,64)	0,07
TNJ			
RPC	1205,0 (977,5 – 1391,5)	1122,0 (811,0 – 1288,5)	0,07
SVP	1540,5 (1496,0 – 1582,5)	1518,5 (1461,0 – 1564,0)	0,11
ICP	1763,0 (1713,0 – 1808,5)	1752,5 (1678,5 – 1781,5)	0,09
DCP	1699,5 (1671,0 – 1735,0)	1678,0 (1647,5 – 1736,0)	0,22
cc	1640,5 (1601,0 – 1724,5)	1641,0 (1604,5 – 1724,0)	0,65
C	1614,5 (1541,0 – 1654,0)	1619,5 (1557,0 – 1679,0)	0,59
SVC	1518,0 (1452,0 – 1579,5)	1480,5 (1411,5 – 1563,0)	0,08
DVC	1779,5 (1735,5 – 1818,0)	1748,5 (1709,5 – 1802,0)	0,02
Ret	1801,0 (1753,5 – 1862,5)	1774,5 (1717,0 – 1809,5)	0,02
F	1912,5 (1875,0 – 1938,5)	1907,5 (1875,5 – 1934,5)	0,49

	Medijan (25 % – 75 %)		P*
	Dječaci	Djevojčice	
JD (mm²)			
RPC	143,81 (116,7 – 166,04)	133,91 (96,78 – 153,76)	0,07
SVP	183,80 (178,49 – 188,82)	181,20 (174,14 – 186,65)	0,11
ICP	210,39 (204,41 – 215,81)	209,12 (200,28 – 212,57)	0,09
DCP	202,81 (199,39 – 207,02)	200,24 (196,63 – 207,15)	0,22
cc	195,77 (191,03 – 205,76)	195,82 (191,46 – 205,73)	0,65
C	192,69 (183,87 – 197,37)	193,25 (185,81 – 200,35)	0,59
SVC	181,15 (173,29 – 188,48)	176,68 (168,42 – 186,51)	0,08
DVC	212,32 (207,08 – 216,93)	208,65 (203,99 – 215,05)	0,02
Ret	214,89 (209,25 – 222,24)	211,75 (204,87 – 215,92)	0,02
F	228,21 (223,77 – 231,34)	227,59 (223,78 – 230,87)	0,49
TVL (mm²)			
RPC	125,68 (111,49 – 136,70)	117,89 (95,03 – 128,41)	0,04
SVP	152,15 (148,93 – 154,90)	150,64 (147,13 – 153,42)	0,06
ICP	163,54 (160,70 – 165,11)	162,26 (158,91 – 164,54)	0,08
DCP	158,97 (156,83 – 160,84)	157,98 (154,72 – 160,60)	0,12
cc	161,07 (158,52 – 163,24)	160,70 (158,70 – 163,92)	0,91
C	156,35 (151,64 – 158,88)	156,62 (153,69 – 160,05)	0,20
SVC	150,05 (147,22 – 154,17)	148,16 (142,19 – 152,15)	0,04
DVC	164,15 (161,88 – 166,21)	162,22 (160,45 – 164,46)	0,005
Ret	164,37 (161,69 – 167,09)	162,59 (159,77 – 165,15)	0,01
F	170,39 (168,64 – 171,56)	169,69 (167,58 – 171,07)	0,26
AVL (mm²)			
RPC	0,723 (0,429 – 1,010)	0,575 (0,304 – 0,768)	0,04
SVP	8,610 (6,441 – 11,133)	7,143 (5,300 – 9,730)	0,05
ICP	8,793 (6,862 – 13,155)	7,861 (6,194 – 12,241)	0,22
DCP	11,290 (8,671 – 14,053)	10,230 (8,197 – 12,748)	0,29
cc	54,241 (35,642 – 81,158)	79,365 (46,704 – 82,064)	0,25
C	11,531 (6,821 – 18,849)	14,675 (9,154 – 24,916)	0,09
SVC	7,605 (4,598 – 8,987)	6,363 (4,516 – 7,851)	0,06
DVC	24,009 (14,625 – 36,830)	18,981 (10,842 – 32,758)	0,07
Ret	7,075 (5,161 – 11,042)	5,650 (4,547 – 8,654)	0,08
F	26,271 (16,187 – 42,549)	18,866 (11,998 – 34,176)	0,04
TNEP			
RPC	732,5 (613,0 – 873,5)	771,0 (659,5 – 956,5)	0,13
SVP	140,5 (125,5 – 163,5)	154,0 (135,5 – 184,5)	0,04
ICP	153,0 (135,5 – 186,5)	163,5 (129,5 – 197,5)	0,51
DCP	129,5 (113,0 – 141,0)	135,5 (119,5 – 151,5)	0,14
cc	62,5 (54,0 – 75,0)	61,0 (53,0 – 74,5)	0,52
C	207,5 (170,5 – 253,0)	181,0 (152,0 – 222,0)	0,02
SVC	180,5 (148,0 – 210,5)	189,5 (162,5 – 246,0)	0,09
DVC	95,5 (80,5 – 105,0)	97,5 (81,0 – 120,5)	0,29
Ret	169,5 (144,0 – 210,5)	203,0 (157,5 – 247,0)	0,02
F	133,5 (111,5 – 163,0)	158,0 (122,5 – 197,0)	0,08

	Medijan (25 % – 75 %)		P*
	Dječaci	Djevojčice	
L			
RPC	0,1060 (0,0856 – 0,1380)	0,1430 (0,0974 – 0,1910)	0,01
SVP	0,0341 (0,0268 – 0,0382)	0,0376 (0,0314 – 0,0445)	0,05
ICP	0,0183 (0,0150 – 0,0207)	0,0194 (0,0165 – 0,0250)	0,08
DCP	0,0325 (0,0286 – 0,0384)	0,0359 (0,0285 – 0,0461)	0,11
cc	0,0059 (0,0051 – 0,0069)	0,0057 (0,0049 – 0,0063)	0,18
C	0,0133 (0,0121 – 0,0160)	0,0124 (0,0108 – 0,0153)	0,14
SVC	0,0406 (0,0338 – 0,0476)	0,0456 (0,0390 – 0,0565)	0,02
DVC	0,0197 (0,0162 – 0,0243)	0,0230 (0,0184 – 0,0286)	0,05
Ret	0,0232 (0,0168 – 0,0249)	0,0251 (0,0210 – 0,0313)	0,02
F	0,0107 (0,0097 – 0,0133)	0,0122 (0,0103 – 0,0139)	0,04
FAZ (mm²)			
RPC	0,91 (0,64 – 1,24)	1,10 (0,72 – 1,40)	0,15
SVP	0,48 (0,34 – 0,65)	0,51 (0,39 – 0,63)	0,51
ICP	0,22 (0,14 – 0,29)	0,21 (0,13 – 0,30)	0,92
DCP	0,50 (0,41 – 0,58)	0,53 (0,38 – 0,64)	0,30
SVC	0,59 (0,42 – 0,70)	0,59 (0,45 – 0,72)	0,41
DVC	0,26 (0,17 – 0,35)	0,29 (0,18 – 0,37)	0,39
Ret	0,28 (0,18 – 0,33)	0,30 (0,17 – 0,39)	0,66
VDI (µm)			
RPC	27,81 (26,99 – 28,92)	27,81 (26,47 – 28,71)	0,59
SVP	36,21 (35,07 – 37,32)	36,07 (34,89 – 36,81)	0,18
ICP	33,83 (33,22 – 34,40)	33,35 (32,72 – 34,41)	0,23
DCP	35,61 (34,73 – 36,73)	35,29 (34,46 – 36,21)	0,33
cc	41,23 (39,24 – 42,71)	41,53 (39,78 – 42,66)	0,39
C	34,97 (33,82 – 35,58)	35,62 (34,44 – 36,22)	0,01
SVC	34,00 (32,99 – 34,99)	33,54 (32,43 – 34,55)	0,11
DVC	36,02 (35,07 – 37,22)	35,73 (34,72 – 36,87)	0,28
Ret	32,99 (32,12 – 33,79)	32,46 (31,36 – 33,62)	0,17
F	33,38 (32,82 – 33,89)	32,71 (31,86 – 33,65)	0,08
MT (µm)			
CMT	252,5 (239,5 – 264,5)	252,0 (240,5 – 264,5)	0,99
FT	204,5 (197,5 – 212,0)	206,5 (201,5 – 216,5)	0,21
PTT	329,0 (317,5 – 335,0)	327,5 (319,0 – 333,0)	0,86
PNT	335,0 (329,0 – 347,0)	336,5 (328,5 – 343,5)	0,81
PST	339,0 (331,0 – 350,0)	341,0 (335,0 – 348,5)	0,37
PIT	339,5 (327,5 – 346,0)	336,0 (329,0 – 345,5)	0,53
MV (mm³)			
CMV	0,200 (0,190 – 0,210)	0,200 (0,190 – 0,210)	0,88
PTV	0,520 (0,500 – 0,525)	0,510 (0,500 – 0,520)	0,82
PNV	0,530 (0,520 – 0,545)	0,530 (0,520 – 0,540)	0,80
PSV	0,530 (0,520 – 0,550)	0,540 (0,530 – 0,550)	0,37
PIV	0,530 (0,515 – 0,540)	0,530 (0,520 – 0,540)	0,69

*Mann–Whitneyjev U test

cc – koriokapilaris; C – žilnica (engl. *choroid*); DCP – duboki kapilarni pleksus; DVC – duboki vaskularni kompleks; F – korioretina (engl. *full*); ICP – intermedijarni kapilarni pleksus; RPC – radijalni peripapilarni kapilarni pleksus; Ret – mrežnica; SVC – površinski kapilarni kompleks; SVP – površinski vaskularni pleksus; VA – područje krvnih žila (engl. *vessels area*, mm²); VD – područje krvnih žila unutar eksplantiranog područja (engl. *vessel density*; %); TNJ – ukupan broj grananja (engl. *total number of junctions*); JD – broj grananja koji je

normaliziran prema jedinici površine (engl. *junctions density*, mm²); TVL – ukupna dužina krvnih žila izražena u broju Euklideanskih udaljenosti unutar promatranog područja (engl. *total vessel length*, mm); AVL – srednja dužina svih krvnih žila unutar eksplantiranog područja (engl. *average vessel length*, mm); TNEP – broj vaskularnih segmenata otvorenih krajeva (engl. *total number of endpoints*), L – lakunarnost (engl. *lacunarity*); FAZ – fovealna avaskularna zona (engl. *foveal avascular zone area*, površina/mm²); VDI – indeks promjera krvnih žila (engl. *vessel diameter index*, μm); MT – debljina makule (engl. *macular thickness*); CMT – centralna debljina makule (engl. *central macular thickness*, prosječna vrijednost/μm); CMV – centralni volumen makule (engl. *central macular volume*, prosječna vrijednost/mml); FT – debljina foveje (engl. *foveal thickness*, μm); PTT – debljina parafovealnog temporalnog kvadranta (engl. *parafoveal temporal thickness*, prosječna vrijednost/μm); MV – volumen makule (engl. *macular volume*); PTV – volumen paratemporalnog fovealnog kvadranta (engl. *parafoveal temporal volume*, prosječna vrijednost/mml); PNT – debljina parafovealnog nazalnog kvadranta (engl. *parafoveal nasal thickness*, prosječna vrijednost/μm); PNV – volumen parafovealnog nazalnog kvadranta (engl. *parafoveal nasal volume*, prosječna vrijednost/mml); PST – debljina parafovealnog gornjeg kvadranta (engl. *parafoveal superior thickness*, prosječna vrijednost/μm); PSV – volumen parafovealnog gornjeg kvadranta (engl. *parafoveal superior volume*, prosječna vrijednost/mml); PIT – debljina parafovealnog donjeg kvadranta (engl. *parafoveal inferior thickness*, prosječna vrijednost /μm); PIV – volumen parafovealnog donjeg kvadranta (engl. *parafoveal inferior volume*, prosječna vrijednost/mml)

5.2. Parametri dobiveni optičkom biometrijom

Distribucija biometrijskih parametara prikazana je aritmetičkom sredinom i standardnom devijacijom ili medijanom i interkvartilnim rasponom ovisno o normalnosti distribucije pojedinog parametra (tablica 5.3). Nije nađena značajna razlika biometrijskih parametara s obzirom na spol djeteta (tablica 5.4). Razlika AX-a između dječaka i djevojčica na granici je statističke značajnosti (tablica 5.4).

Tablica 5.3. Distribucija pojedinih biometrijskih parametara u djece

	Aritmetička sredina	SD	Minimum	Maksimum
AX (mm)	22,14	0,59	20,92	23,59
ACD (mm)	3,36	0,29	2,52	4,12
CCT (μm)	538,10	30,98	463,00	604,00
WTW (mm)	12,28	0,38	11,40	13,20
SN60WF (D)	25,96	1,38	23,00	30,00
	Medijan	25 % – 75 %	Minimum	Maksimum
LT (mm)	3,68	3,57 – 3,85	3,33	4,50
K1 (D)	43,20	42,08 – 44,02	39,48	45,56
K2 (D)	43,85	43,04 – 44,86	39,72	46,46

AX – aksijalna duljina oka (engl. *axial length*, mm); ACD – dubina prednje sobice (engl. *anterior chamber depth*, mm); CCT – centralna debljina rožnice (engl. *central corneal thickness*, μm); K1 – položeni radijus zakrivljenosti rožnice, D; K2 – najstrmiji radijus zakrivljenosti rožnice, D; engl. *white-to-white*, WTW, mm; jakost intraokularne leće SN60WF (D) (Alcon laboratories Inc.) prema SRK-T formuli

Tablica 5.4. Razlika promatranih biometrijskih parametara po spolu

	Dječaci	Djevojčice	P*
	Aritmetička sredina (SD)	Aritmetička sredina (SD)	
AX (mm)	22,24 (0,61)	22,03 (0,56)	0,06
ACD (mm)	3,41 (0,29)	3,32 (0,28)	0,11
CCT (µm)	541,53 (32,36)	534,55 (29,38)	0,24
WTW (mm)	12,32 (0,41)	12,24 (0,35)	0,28
SN60WF (D)	25,75 (1,34)	26,17 (1,40)	0,12
	Medijan (25 % – 75 %)	Medijan (25 % – 75 %)	P†
LT (mm)	3,65 (3,57 – 3,83)	3,74 (3,58 – 3,88)	0,59
K1 (D)	42,94 (42,07 – 43,95)	43,28 (42,10 – 44,25)	0,33
K2 (D)	43,79 (42,89 – 44,75)	43,88 (43,12 – 45,04)	0,28

*Studentov t-test

†Mann–Whitneyjev U test

AX – aksijalna duljina oka (engl. *axial length*, mm); ACD – dubina prednje sobice (engl. *anterior chamber depth*, mm); CCT – centralna debljina rožnice (engl. *central corneal thickness*, µm); K1 – položeni radijus zakrivljenosti rožnice, D; K2 – najstrmiji radijus zakrivljenosti rožnice, D; engl. *white-to-white*, WTW, mm; jakost intraokularne leće SN60WF (D) (Alcon laboratories Inc.) prema SRK-T formuli

5.3. Parametri dobiveni rožničnom tomografijom

Distribucija parametara KT-a dobivena Belin-Ambrosijevim prikazom prikazana je aritmetičkom sredinom i standardnom devijacijom ili medijanom i interkvartilnim rasponom ovisno o normalnosti distribucije pojedinog parametra (tablica 5.5), a razlika prosječnih vrijednosti s obzirom na spol djeteta nije pronađena niti za jedan promatrani parametar (tablica 5.6).

Tablica 5.5. Distribucija promatranih parametara tomografije oka Belin-Ambrosjevim prikazom

	Aritmetička sredina	SD	Minimum	Maksimum
K1 (D)	42,92	1,29	39,20	45,90
K2 (D)	43,75	1,41	39,90	48,10
K _{max} (D)	44,10	1,39	40,30	48,40
PTL (μm)	558,3	30,1	498,0	629,0
ELE (F) _{r float}	7,89	0,24	7,31	8,67
EXCL (F) r float	7,94	0,25	7,35	8,72
ELE (B) r float	6,49	0,22	5,92	7,16
EXCL (B) r float	6,52	0,23	5,92	7,24
DATL (mm)	0,624	0,234	0,130	1,340
MIN	0,629	0,121	0,380	0,910
MAX	1,059	0,161	0,650	1,440
AVG	0,847	0,115	0,560	1,120
Df	1,23	1,05	-1,10	3,61
Dp	-0,40	0,78	-2,31	1,42
Dt	-0,53	0,80	-2,23	1,24
D	0,42	0,67	-1,09	2,11
	Medijan	25 % – 75 %	Minimum	Maksimum
Db	-0,51	-1,003 do 0,013	-1,41	1,77
Da	-0,25	-1,073 do 0,153	-3,87	0,91
DIA (F)	8,00	7,85 do 8,00	5,84	8,00
F.Ele.Th (μm)	4,00	2,00 do 4,00	0,00	8,00
DIA(B)	7,98	7,17 do 8,00	5,43	8,00
B.Ele.Th (μm)	3,00	2,00 do 5,00	-3,00	19,00
ART max	515,0	471,5 do 605,5	389,0	912,0

K1 – položeni radijus zakrivljenosti rožnice, D; K2 – najstrmiji radijus zakrivljenosti rožnice, D; K_{max} – točka najjače lomne jakosti (D); PTL – debljina najtanjeg mjesta na rožnici (engl. *Pachymetry Thinnest Location*, μm); DATL – udaljenost od apeksa rožnice do najtanjeg mjesta na rožnici (engl. *Distance Apex-Thinnest Location*, mm); F. Ele. Th. – vrijednosti elevacije za najtanju točku na rožnici za prednju površinu rožnice u odnosu na referentnu BFS (engl. *best-fit sphere*) (μm); B. Ele. Th. – vrijednosti elevacije za najtanju točku na rožnici stražnju površinu rožnice u odnosu na referentnu BFS (engl. *best-fit sphere*) (μm); ELE F(r) – radijus koji određuje postavljanje referentne površine u odnosu na prednju plohu rožnice (mm); ELE B(r) – radijus koji određuje postavljanje referentne površine u odnosu na stražnju plohu rožnice (mm); DIA (F) – promjer analizirane optičke zone čije je središte u apeksu rožnice, a unutar kojeg se ugađa sfera na prednjoj plohi rožnice (mm); DIA (B) – promjer analizirane optičke zone čije je središte u apeksu rožnice, a unutar kojeg se ugađa sfera na stražnjoj plohi rožnice (mm); EXCL float (F) – prikaz elevacija s ekskluzijske karte prednje plohe rožnice nakon ekskluzije 3,5 mm za prednju plohu rožnice (mm) i EXCL float (B) – prikaz elevacija s ekskluzijske karte prednje plohe rožnice nakon ekskluzije 3 mm za stražnju plohu rožnice (mm); AVG – srednja vrijednost razlika pahimetrija svih meridijana; MAX – meridijan najvećih srednjih vrijednosti razlika pahimetrije; MIN – meridijan najmanjih srednjih vrijednosti razlika pahimetrije; ART_{max} – najveći omjer najtanje točke rožnice i pahimetrijske progresije (engl. *Ambrósio relational thinnest maximum*, μm); Df – pokazatelj odstupanja elevacije prednje površine; Db – pokazatelj odstupanja elevacije stražnje površine; Dp – pokazatelj odstupanja pahimetrije; Dt – pokazatelj odstupanja pahimetrijske vrijednosti najtanje točke na rožnici; Da – pokazatelj odstupanja udaljenosti najtanje točke od apeksa rožnice; D – zbirni pokazatelj

Tablica 5.6. Prikaz tomografije oka Belin-Ambrosijevim prikazom, razlika po spolu

	Dječaci	Djevojčice	P*
	Aritmetička sredina (SD)	Aritmetička sredina (SD)	
K1 (D)	42,68 (1,26)	43,15 (1,29)	0,09
K2 (D)	43,54 (1,43)	43,95 (1,37)	0,17
K _{max} (D)	43,93 (1,44)	44,26 (1,35)	0,28
PTL (μm)	560,1 (30,0)	556,7 (30,4)	0,59
ELE (F) r float	7,93 (0,24)	7,86 (0,24)	0,17
EXCL (F) r float	7,98 (0,24)	7,91 (0,25)	0,20
ELE (B) r float	6,52 (0,21)	6,47 (0,24)	0,30
EXCL (B) r float	6,54 (0,22)	6,50 (0,24)	0,37
DATL (mm)	0,64 (0,24)	0,61 (0,23)	0,47
MIN	0,627 (0,117)	0,632 (0,125)	0,83
MAX	1,070 (0,155)	1,049 (0,167)	0,53
AVG	0,850 (0,103)	0,845 (0,126)	0,85
Df	1,07 (1,13)	1,37 (0,96)	0,17
Dp	-0,39 (0,71)	-0,41 (0,85)	0,96
Dt	-0,58 (0,80)	-0,48 (0,81)	0,58
D	0,41 (0,66)	0,43 (0,69)	0,89
	Medijan (25 % - 75 %)	Medijan (25 % - 75 %)	P†
Db	-0,51 (-0,96 do 0,26)	-0,58 (-0,104 do -0,06)	0,76
Da	-0,13 (-0,88 do 0,08)	-0,36 (-1,15 do 0,23)	0,67
DIA (F)	8,00 (7,81 do 8,00)	8,00 (7,90 do 8,00)	0,91
F.Ele.Th (μm)	4,00 (2,00 do 4,00)	4,00 (2,00 do 4,00)	0,75
DIA (B)	7,96 (7,13 do 8,00)	8,00 (7,24 do 8,00)	0,59
B.Ele.Th (μm)	3,00 (1,00 do 5,00)	3,00 (2,00 do 5,00)	0,67
ART max	502,0 (479,3 do 583,5)	526,5 (463,0 do 614,0)	0,66

*Studentov t-test

†Mann-Whitneyjev U test

K1 – položeni radijus zakrivljenosti rožnice, D; K2 – najstrmiji radijus zakrivljenosti rožnice, D; K_{max} – točka najjače lomne jakosti (D); PTL – debljina najtanjeg mjesta na rožnici (engl. *Pachymetry Thinnest Location*, μm); DATL – udaljenost od apeksa rožnice do najtanjeg mjesta na rožnici (engl. *Distance Apex-Thinnest Location*, mm); F. Ele. Th. – vrijednosti elevacije za najtanju točku na rožnici za prednju površinu rožnice u odnosu na referentnu BFS (engl. *best-fit sphere*) (μm); B. Ele. Th. – vrijednosti elevacije za najtanju točku na rožnici stražnju površinu rožnice u odnosu na referentnu BFS (engl. *best-fit sphere*) (μm); ELE F(r) – radijus koji određuje postavljanje referentne površine u odnosu na prednju plohu rožnice (mm); ELE B(r) – radijus koji određuje postavljanje referentne površine u odnosu na stražnju plohu rožnice (mm); DIA (F) – promjer analizirane optičke zone čije je središte u apeksu rožnice, a unutar kojeg se ugađa sfera na prednjoj plohi rožnice (mm); DIA (B) – promjer analizirane optičke zone čije je središte u apeksu rožnice, a unutar kojeg se ugađa sfera na stražnjoj

plohi rožnice (mm); EXCL *float* (F) – prikaz elevacija s ekskluzijske karte prednje plohe rožnice nakon ekskluzije 3,5 mm za prednju plohu rožnice (mm) i EXCL *float* (B) – prikaz elevacija s ekskluzijske karte prednje plohe rožnice nakon ekskluzije 3 mm za stražnju plohu rožnice (mm); AVG – srednja vrijednost razlika pahimetrija svih meridijana; MAX – meridijan najvećih srednjih vrijednosti razlika pahimetrije; MIN – meridijan najmanjih srednjih vrijednosti razlika pahimetrije; ART_{max} – najveći omjer najtanje točke rožnice i pahimetrijske progresije (engl. *Ambrósio relational thinnest maximum*, μm); Df – pokazatelj odstupanja elevacije prednje površine; Db – pokazatelj odstupanja elevacije stražnje površine; Dp – pokazatelj odstupanja pahimetrije; Dt – pokazatelj odstupanja pahimetrijske vrijednosti najtanje točke na rožnici; Da – pokazatelj odstupanja udaljenosti najtanje točke od apeksa rožnice; D – zbirni pokazatelj

Distribucija parametara rožnične tomografije dobivena Fourierovom analizom također je prikazana u tablici aritmetičkom sredinom i standardnom devijacijom ili medijanom i interkvartilnim rasponom ovisno o normalnosti distribucije pojedinog parametra (tablica 5.7).

Također nije nađena značajna razlika među prosječnim vrijednostima niti jednog promatranog parametra između dječaka i djevojčica (tablica 5.8).

Tablica 5.7. Distribucija promatranih parametara tomografije oka Fourierovom analizom

	Aritmetička sredina	SD	Minimum	Maksimum
SR _{min} (mm)	7,77	0,24	7,17	8,52
	Medijan	25 % – 75 %	Minimum	Maksimum
SEcc	0,600	0,570 do 0,660	0,340	0,860
MD (mm)	0,160	0,130 do 0,213	0,050	0,420
MD (°)	223,0	176,0 do 322,0	1,0	358,0
Astigm. C (mm)	0,070	0,050 do 0,090	0,020	0,190
Astigm. C (°)	39,0	11,5 do 159,3	0	179,0
Astigm. P (mm)	0,050	0,030 do 0,080	0,010	0,160
Astigm. P (°)	117,0	13,0 do 170,0	0	179,0
I	0,019	0,016 do 0,024	0,007	0,200

SR_{min} – sferična sastavnica (engl. *spherical R_{min}*, mm); SEcc – indeks sferičnog pomaka (engl. *spherical Eccentricity*); MD – fiziološka decentracija (engl. *max. decentration*, mm, °); Astigm. C – pravilni astigmatizam u središtu (engl. *astigmatism center*, mm, °); Astigm. P – pravilni astigmatizam na periferiji (engl. *astigmatism periph.*, mm, °); I – indeks nepravilnog astigmatizma (engl. *irregularity*).

Tablica 5.8. Prikaz tomografije oka Fourierovom analizom, razlika po spolu

	Dječaci	Djevojčice	P*
	Aritmetička sredina (SD)	Aritmetička sredina (SD)	
SR _{min} (mm)	7,82 (0,24)	7,73 (0,23)	0,08
	Medijan (25 % – 75 %)	Medijan (25 % – 75 %)	P†
SEcc	0,600 (0,570 – 0,650)	0,625 (0,570 – 0,670)	0,16
MD (mm)	0,160 (0,125 – 0,208)	0,175 (0,130 – 0,230)	0,41
MD (°)	250,0 (182,3 – 332,8)	212,5 (158,0 – 278,0)	0,08
Astigm. C (mm)	0,060 (0,050 – 0,090)	0,070 (0,050 – 0,090)	0,94
Astigm. C (°)	137,0 (20,3 – 161,5)	23,0 (9,0 – 155,0)	0,11
Astigm. P (mm)	0,060 (0,040 – 0,090)	0,050 (0,030 – 0,080)	0,13
Astigm. C (°)	112,0 (13,8 – 168,0)	128,0 (13,0 – 170,0)	0,70
I	0,019 (0,016 – 0,026)	0,018 (0,013 – 0,024)	0,23

*Studentov t-test

†Mann–Whitneyjev U test

SR_{min} – sferična sastavnica (engl. *spherical Rmin*, mm); SEcc – indeks sferičnog pomaka (engl. *spherical Eccentricity*); MD – fiziološka decentracija (engl. *max. decentration*, mm, °); Astigm. C – pravilni astigmatizam u središtu (engl. *astigmatism center*, mm, °); Astigm. P – pravilni astigmatizam na periferiji (engl. *astigmatism periph.*, mm, °); I – indeks nepravilnog astigmatizma (engl. *irregularity*).

6. RASPRAVA

6.1. Mrežnica

Ovo istraživanje omogućilo je prvu detaljnu kvantitativnu sliku makularne vaskularne mreže u najmlađoj uniformnoj skupini emetropne četverogodišnje djece bijele rase. Na temelju prikazanih rezultata prihvaća se hipoteza da vaskularni parametri makule u četvrtoj godini djeteta pokazuju visoku gustoću krvnih žila, a koristeći OCTA-u dobivene su prosječne vrijednosti koje mogu služiti kao referentne, odnosno budući normativi prilikom pregleda djeteta dobi od 40 do 60 mjeseci. Vrijednosti VD-a u istraživanju su više u površinskom i dubokom pleksusu u odnosu na istraživanja u zdravih odraslih ispitanika (120, 121). Potrebno je učiniti istraživanja na velikom uzorku ispitanika radi utvrđivanja eventualnih razlika među rasama i različitim dobnim skupinama pedijatrijskih ispitanika.

Ujednačeno područje eksplantacije krvnih žila (Friedmanov test; $P = 0,15$) svih ispitanika u svim promatranim slojevima omogućilo je pouzdanu statističku analizu i odgovarajuću međusobnu usporedbu dobivenih vaskularnih parametara.

6.1.1. Promjene u makuli prilikom razvoja i starenja

Hsu i sur. utvrdili su da se već u djece s dobi značajno mijenja VD (122), dok druge studije nisu pronašle statističku značajnu povezanost VD-a s dobi pedijatrijskih ispitanika (123, 124).

U odraslih ispitanika VD je drugačije raspoređen u usporedbi s rezultatima: najniži je u DCP-u u usporedbi s SVP-om i ICP-om, koji pokazuju sličnu gustoću (125).

Povećanje dobi značajno utječe na VD u većini peripapilarnih i makularnih područja (126).

Grubi morfološki razvoj makule odvija se uglavnom tijekom prvih pet godina života uz različite vremenske okvire razvoja makularnih slojeva (127). Razvoj unutarnjih slojeva mrežnice dovršava se s 5 mjeseci starosti dojenčeta, dok se gustoća čunjića kao u odrasle osobe postiže između 4. i 6. godine (128). Vanjski segmenti štapića, prema nekim istraživanjima, produljuju se čak do 13. godine (18, 61). Ovo je prva studija koja otkriva da se retinalni VA i VD povećavaju od unutarnjih prema vanjskim slojevima retine s tim da SVP i ICP ne pokazuju razliku u VA-u i VD-u (tablica 5.1). To je u skladu s funkcionalnom distribucijom područja s najvećim potrebama kisika i apsorpcijom svjetlosti kako slijedi: IPL, OPL i PC (81).

Naprotiv, u donorskom oku odraslog čovjeka za koje se podatci dobivaju na temelju analize histoloških presjeka, gustoća kapilara bila je najveća u mrežama koje opskrbljuju IPL, odnosno SVP i ICP, a najniža u DCP-u (129). Stoga je moguće da mikrovaskularni model promatran u ovoj studiji perzistira dok ne započne normalan proces starenja. Svojestven obrazac normalnog starenja koji utječe na odrasle osobe nakon 35 godina prikazan je smanjenom perfuzijom tkiva retine u DCP-u kao primarnim događajem. Nakon toga slijede daljnje promjene volumetrijske gustoće žila u DCP-u i SVP-u u suprotnim smjerovima, pokazujući smanjenje i povećanje (130).

Rasprostranjenost RPC-a u makuli dosad nije istraživana. Iako je poznato da je navedeni vaskularni sloj koji je najrazvijeniji peripapilarno, rijetka istraživanja bavila su se time do koje mrežnične lokacije RPC seže i kakve osobitosti posjeduje izvan peripapilarnog područja. Yu i sur. utvrdili su da je razvijenost RPC-a povezana s debljinom RNFL-a. Smatra se da se RPC prostire najdalje od optičkog diska u području arkuatnih vlakana i do 5,5 mm od optičkog diska (131). To područje pokazuje blisku međukapilarnu udaljenost na većoj udaljenosti od drugih regija i ima najveću zauzetost volumena RPC-a. S obzirom na veliku važnost navedenog sloja koji se koristi kao biomarker za bolesti mrežnice i vidnog živca, važan doprinos znanosti predstavlja dokazivanje postojanja tragova RPC-a u makuli djece. VA, VD, TVL, AVL, TNJ, VDI i JD prema rezultatima najmanji su u RPC-u, dok je L najviša (tablica 5.1). Zabilježene se vrijednosti mogu objasniti postojanjem tek tragova RPC-a u makuli. Stoga, površinu FAZ-a nije odgovarajuće mjeriti u RPC-u.

6.1.2. Usporedba s drugim istraživanjima optičkom koherentnom tomografskom angiografijom u pedijatrijskih ispitanika

Svim publiciranim istraživanjima provedenima pomoću OCTA-e na uzorku zdravih pedijatrijskih ispitanika zajednički je velik dobni raspon ispitanika, što je važna razlika u odnosu na ovdje predstavljeno istraživanje. Içel i sur. promatrali su VD na razini SVP-a i DCP-a u zdrave djece u Turskoj dobi $11,27 \pm 3$ godine. Zabilježen je medijan VD-a u SVP-sloju $43,88 \pm 3,4$ % (124), za razliku od medijana SVP-a u rezultatima koji iznosi 65,16 % (tablica 5.1). Također, u istraživanju Içel i sur. medijan VD-a u DCP-u bio je $39,6 \pm 3,55$ %, dok je u istraživanju navedena vrijednost 67,05 % (tablica 5.1). Zhang i sur. analizirali su 75 očiju zdrave djece dobi od 8 do 16 godina i izvijestili o VD SVP-u ($54,29 \pm 2,25$ %), DCP-u ($60,19 \pm 1,76$ %) i cc-u ($66,58 \pm 1,33$ %) (123). U istraživanju Ghassemi i sur. na zdravoj iranskoj

djeci (26 očiju) u dobnoj skupini 3 – 7 godina medijan VD-a zabilježen u SVP-u iznosi 51,83 %, DCP-a 50,23 %, cc-a 69,00 %, što predstavljaju slične, ali relativno niže vrijednosti navedenog parametra u odnosu na rezultate ove studije (132). Postoje studije rađene na pedijatrijskim ispitanicima, ali zbog drugačijeg načina označavanja koji je povezan s drugim OCTA-uređajem, njihove vrijednosti nisu usporedive s dobivenim rezultatima. Međutim, u navedenim studijama nije pronađena statistički značajna razlika VD-a u odnosu na dob pedijatrijskih ispitanika (133-136).

6.1.3. Razlike u razvoju makule između dječaka i djevojčica

Dječaci bilježe značajno veće površine krvnih žila u SVP-u, DCP-u, žilnici, SVC-u, DVC-u i cijeloj mrežnici u odnosu na djevojčice (tablica 5.2). To postavlja važna dva pitanja: sazrijevaju li dječaci ranije ili sličnost između spolova nastaje kasnije u procesu razvoja? Moguće je da je ova strukturna dimenzija spolnog dimorfizma konačna i da igra zaštitnu ulogu tijekom starenja jer se makularna perfuzija brže smanjuje kod muškaraca (25). Potonji scenarij mogao bi se objasniti uočenim varijacijama u fovealnom području bez kapilara koje su veće u zdravih odraslih žena (137).

Spolna diferencijacija mrežnice dodatno je potkrijepljena višim vrijednostima TNEP-a u sloju mrežnice, žilnice i SVP-a, AVL-a u RPC-u i korioretini, TVL-a u RPC-u, SVC-u, DVC-u i cijeloj mrežnici i L u RPC-u, SVC-u, mrežnici i korioretini kod muške djece u usporedbi s djevojčicama (tablica 5.2). L otkriva heterogeniji prostorni raspored krvnih žila kod muškaraca. Pretpostavka je da bi to mogla biti komponenta sposobna nadopuniti proces bržeg pada perfuzije kod odraslih muškaraca (137).

Razlike u funkciji neuroretine na temelju spola pretpostavljaju uzročnu vezu s razinama estradiola (17β -estradiol, E2) (138). Na povećanu debljinu mrežnice u mužjaka štakora utječe prenatalni, a posebno neonatalni porast testosterona, koji nije zabilježen u ženki, i njegova lokalna konverzija u E2 (139). E2 inducira angiogenezu povećanjem ekspresije VEGF-a, vazodilatacijom i posljedičnim povećanim protokom krvi (140). Za INL, jedini sloj koji podržavaju dvije kapilarne mreže, ICP i DCP, smatra se da je glavno mjesto sinteze E2 (141). Nadalje, INL-neuroni kontroliraju homeostazu PC-a kroz održavanje strukturalne i trofičke potpore vaskulaturi (142).

U rezultatima je utvrđen statistički značajno veći VD u muške djece u odnosu na žensku djecu u SVP-u, mrežnici, žilnici, SVC-u i DVC-u (tablica 5.2). Druge angiostudije u djece imaju različite rezultate: Içel i sur. i Hsu i sur utvrdili su nepostojanje razlike između muške i ženske djece u vaskularnim parametrima (122, 124), dok su Zhang i sur. i Borelli i sur. utvrdili statistički značajnu razliku u korist dječaka (123,136).

6.1.4. Značaj žilnične cirkulacije

Cc je pokazao najveću gustoću krvnih žila i prosječnu dužinu krvnih žila s najmanjim L-om i TNEP-om (tablica 5.1). To je usko povezano s visokim metaboličkim opterećenjem PC-a i ključnom ulogom žilnične cirkulacije u isporuci hranjivih tvari i kisika vanjskim slojevima mrežnice, kao i u održavanju stabilne temperature. U zdravih osoba gustoća žila cc-a mjerena *swept-source*-angiografijom optičke koherentne tomografije (SS-OCTA) nalazi se unutar raspona morfometrijskih rezultata procijenjenih mikroskopijom tkiva (142).

Tijekom normalnog starenja (6 – 100 godina) gustoća žila i promjer kapilara u cc-u linearno se smanjuju s 0,75 i 9,8 μm u prvom desetljeću na 0,41 i 6,5 μm u desetom desetljeću (143). U rezultatima je utvrđen VD cc-a od 79,26 % (tablica 5.1). Sugano i sur. promatrali su zdrave osobe dobi $27,9 \pm 5,8$ godina koristeći softver SS-OCTA i AngioTool i prijavili L cc-a $0,016 \pm 0,001$ (144). Za usporedbu, prema rezultatima srednji L cc-a iznosi $0,00575 \pm 0,01$ (tablica 5.1).

6.1.5. Fovealna avaskularna zona

Za temeljitiji uvid u formiranje perifovealnog kapilarnog pleksusa, promatran je FAZ u četiri vaskularna retinalna sloja (tablica 5.1), iako je u najvećem broju ranijih istraživanja preporučeno mjerenje površine FAZ-a lat. *en face* projekcijom koja uključuje sve retinalne pleksuse (123) ili odvojeno na površinski i duboki pleksus (145). U ovom istraživanju područje FAZ-a variralo je po kapilarnim pleksusima, ali nije utvrđeno da te razlike ovise o spolu (tablica 5.2).

Medijan FAZ-a u sloju SVP u istraživanju iznosi $0,522 \text{ mm}^2$, dok je u sloju DCP FAZ $0,532 \text{ mm}^2$ (tablica 5.1), što ne predstavlja razliku. Samara i sur. u istraživanju provedenom na zdravim odraslim ispitanicima koristili su jednaku tehniku označavanja FAZ-a koja je korištena

u istraživanju te je njihov medijan FAZ-a u dubokom kapilarnom pleksusu $0,495 \text{ mm}^2$, što je vrlo slično zabilježenoj vrijednosti u rezultatima. Međutim, u istom istraživanju zabilježen je znatno manji medijan FAZ-a u površinskom vaskularnom pleksusu: $0,266 \text{ mm}^2$ (146).

U istraživanju na zdravim odraslim ispitanicima koje su proveli Hassan i sur., gdje je označavanje FAZ-a učinjeno automatski softverom ugrađenim u OCTA-uređaj, medijan površine FAZ-a u SVP-u jest $0,33 \text{ mm}^2$, dok je ista vrijednost u sloju DCP $0,47 \text{ mm}^2$ (147).

Područje FAZ-a bilo je najuže u ICP-u (tablica 5.1), dok su, kao što je ranije navedeno, DCP i SVP pokazali da nema razlike u veličini FAZ-a (tablica 5.1). Ključno objašnjenje za te obrasce može se pronaći u različitim mehanizmima koji upravljaju razvojem fovealnih kapilara. Prvo, sloj SVP postavlja granicu koja definira pretpostavljeno fovealno avaskularno područje prije nego što se fovealna depresija počne formirati (41). Nasuprot perifernoj mrežnici, u foveji, DCP se formira prije ICP-a pupanjem kapilara SVP-a prema dolje (21). Taj slijed događaja može biti posljedica povećanih metaboličkih potreba središnjih PC-a (41). Kapilare koje izrastaju iz DCP-a zatim se uzdižu u IPL i formiraju ICP. Dakle, SVP i DCP prvo anastomoziraju u ranom postnatalnom razdoblju na rubu avaskularnog područja, dok ICP formira anastomozu kasnije, na fovealnoj padini. Prvi bi mogao pružiti obrazloženje za sličnosti u VDI-u između SVP-a i DCP-a (tablica 5.1). Taj vremenski i prostorni obrazac rasta vaskulature mrežnice povezan je s TNEP-om koji je najmanji u DCP-u, a najveći u ICP-u (tablica 5.1).

Štoviše, u sloju ICP najviši je JD (tablica 5.1). JD je mjera aktivnosti nastanka novih krvnih žila i ukazuje na veću angiogenezu (41). Provis i sur. pokazali su prostornu korespondenciju između astrocitno-vaskularnog prstena i fovealnog ruba, pretpostavivši da kapilare sa slijepim završecima usmjerene u fovealnu regiju ukazuju na prisutnost inhibicijskih vaskularnih čimbenika koji stvaraju *no-go*-regiju u nezreloj fovei (41). Iz toga proizlazi pretpostavka da angiogeneza ICP-a mora biti opsežna jer se sloj povezuje s DCP-om i SVP-om, ali sam proces mogao bi se zaustaviti u isto vrijeme kao i za DCP i SVP, ostavljajući najviši TNEP. Budući da su konstitucija fovealne depresije i razvoj perifovealnih pleksusa međusobno ovisni događaji, analiza JD-a i TNEP-a u različitim vremenskim točkama može dodatno pojasniti razdoblje sazrijevanja foveje.

Čak i u odraslih ispitanika podatci o području FAZ-a u ICP-u oskudni su. Park i sur. opazili su da je FAZ kvalitativno najmanji i najbolje razgraničen u sloju ICP, međutim, kvantitativna mjerenja nisu provedena (78). S obzirom na rezultate, evidentno je da je ta značajka već u potpunosti formirana u dobi od 4 godine.

Od osme godine nadalje, područje FAZ-a promatrano samo u sloju SVP bilo je manje u usporedbi s ispitivanom skupinom (73, 123). U istraživanju Zhang i sur. pronađene su spolno povezane razlike i sa značajno većom površinom FAZ-a u djevojčica (123). Veća površine FAZ-a u odnosu na studije u odraslih ispitanika pokazuje da je dob od 4 godine još uvijek razdoblje tijekom kojega se fovealna jamica i dalje širi i postaje plića zbog rastezanja mrežnice kao glavnog čimbenika u raspodjeli čunjića (21). Za razliku od istežanja mrežnice, rast lat. *pars plana* prilagođava se daljnjem produljenju stražnjeg segmenta oka nakon toga vremena (73). U istraživanju Içela i sur. FAZ je prikazan u sloju SVP gdje je utvrđena površina FAZ-a bila $0,3 \pm 0,09 \text{ mm}^2$, dok je u sloju SVP u rezultatima zabilježen medijan FAZ-a $0,522 \text{ mm}^2$ (tablica 5.1). Nije bilo statistički značajne razlike između spolova (124). Studije koje su promatrale FAZ na razini cijele mrežnice u djece definirale su statistički značajno veću površinu FAZ-a u djevojčica gotovo svih promatranih dobnih skupina (133-135).

U drugim studijama s pedijatrijskim ispitanicima statistički značajna povezanost površine FAZ-a s dobi nije primijećena (132, 135), dok su Borelli i sur. u rasno miješanom uzorku ispitanika izvijestili o povećanju površine FAZ-a s dobi (136).

Prosječno povećanje površine FAZ-a po godini života prema istraživanju Garrityja i sur. iznosi $0,0015 \text{ mm}^2$ (148).

Pretpostavlja se ipak da u studijama koje su koristile ručno označavanje FAZ-a ImageJ softverom (146), što je način označavanja jednak onome predstavljenom u metodama ovoga rada, zbog tehnike označavanja FAZ je manje površine u odnosu na slična istraživanja u kojima je površina FAZ-a automatski generirana na temelju ugrađenog softvera (147).

6.1.6. Debljina makule

Za donošenu predškolsku djecu normativni podatci o debljini makule ograničeni su, ali konzistentni s rezultatima (149). Prema rezultatima (tablica 5.1), središnja je makula najtanja ($252,5 \mu\text{m}$). Debljina makule superiornog ($340,5 \mu\text{m}$), inferiornog ($337,0 \mu\text{m}$) i nazalnog ($336,0 \mu\text{m}$) parafovealnog područja slična je, dok je temporalno parafovealno područje nešto tanje, ali bez statističke značajnosti u odnosu na druge kvadrante ($328,5 \mu\text{m}$), što je sukladno vrijednostima predstavljenima u Tromsø studiji u zdravih odraslih ispitanika (150).

Međutim distribucija debljine makule i njezine spolne razlike u diferencijaciji ne postižu statističku značajnost (tablica 5.2). U usporedbi s vrijednostima za šestogodišnju djecu, koje se nalaze u literaturi (149), rezultati ukazuju na to da se nakon četvrte godine aksijalna duljina dodatno povećava, unutarnja mrežnica se stanjuje, a fovealna se depresija još produbljuje. Topografski profil mrežnice najtanjeg temporalnog i najdebljeg gornjeg unutarnjeg segmenta mrežnice promatran u dobi od 4 godine, dostigao je statistički značajnu razliku u dobi od 6 godina (149). Nadalje, spolni dimorfizam središnje i unutarnje debljine makule i središnjeg makularnog volumena nije zabilježen prije 6. godine, pri čemu su dječaci postizali višu vrijednost (149).

Dob je u pozitivnoj korelaciji s fovealnom i središnjom debljinom makule u Handan studiji, koja je uključivala odrasle ispitanike iz Kine (151), a isto je potvrđeno i u djece (152, 153).

6.2. Biometrijski parametri

Rezultati pokazuju da su u dobi od 4 godine AX i jakost rožnice unutar asimptotske faze rasta. Hipoteza 2 koja navodi da u dobi od 4 godine oko ima značajke emetropnog oka prihvaća se jer je AX u četvrtoj godini života (tablica 5.3) gotovo dosegnuo vrijednosti kao u odraslih ispitanika (154), a oko ima jakost od $25,96 \pm 1,38$ D, što je u skladu s prihvaćenim vrijednostima emetropnog odraslog oka koje iznosi 22 – 25 D (154). Promjene koje se događaju nakon tog razdoblja znatno su manjeg opsega. Rezultati govore u prilog opravdanosti probira na slabovidnost u sklopu NPP-a koji se provodi u Republici Hrvatskoj te daje poticaj širenju programa na druge države.

6.2.1. Aksijalna duljina

Prosječan AX u istraživanju iznosi $22,14 \pm 0,59$ mm (tablica 5.3), što je u skladu s ranijim izvješćima u kojima su izmjerene prosječne aksijalne duljine u istih dobnih skupina ispitanika 21,80 – 22,28 mm (154-157).

Prema rezultatima, nije utvrđena statistički značajna razlika u AX-u između djevojčica i dječaka, ali značajnost je granična ($P = 0,06$, tablica 5.4). U sličnim studijama nije pronađena statistički značajna razlika u predškolskoj dobi (154, 158), međutim razlika je zabilježena u školskoj dobi (156, 159) te u odrasloj dobi (160). To postavlja pitanje kada zaista nastaje razlika

u AX-u u smislu većeg AX-a u dječaka? Na to pitanje potrebno je dati odgovor u studijama s velikim brojem ispitanika u kojima se jasno diferencira postoji li razlika u istom među rasama. Odgovori na navedena pitanja osigurali bi još značajniji doprinos boljem razumijevanju procesa emetropizacije.

6.2.2. Središnja debljina rožnice

Uočeno je sporo povećanje debljine središnje rožnice do 10. godine (59). Rezultati u kojima je medijan CCT-a $538,10 \pm 30,98 \mu\text{m}$ (tablica 5.3) sukladni su ranijim studijama sličnih dobnih skupina u kojima je prosječni CCT između 561 i 565 μm (156, 161). Međutim ti objavljeni podatci nisu unutar emetropskog raspona. Gul i sur. izvijestili su o debljim rožnicama u ženske djece (156), međutim u četverogodišnje djece nema statistički značajne razlike prema spolu u CCT-u (tablica 5.4). U Gutenberg studiji, srednji CCT bio je $557,3 \pm 34,3 \mu\text{m}$ u muškaraca i $551,6 \pm 35,2 \mu\text{m}$ u ženskih odraslih ispitanica (dob 35 – 74 godine) (162).

6.2.3. Dubina prednje sobice

ACD ima tendenciju produbljivanja s godinama u pedijatrijskoj populaciji, a proces se usporava nakon 10. ili 11. godine (163). Ranije je utvrđeno da u populaciji školske djece dječaci imaju dublji ACD od djevojčica (159). Prosječan ACD u rezultatima iznosi $3,36 \pm 0,29 \text{ mm}$ (tablica 5.3), što je konzistentno s rezultatima ranije objavljenih studija (157). Qin i sur. izvijestili su o srednjem ACD-u u bijelaca u dobi od $33,0 \pm 7,3$ godine vrijednosti $3,87 \pm 0,35 \text{ mm}$ (164).

6.2.4. Debljina leće

Stanjivanje leće njezinim rastezanjem nastaje tijekom prve tri godine zbog ekvatorijalnog rasta oka. U dobi od 6 godina debljina leće varira između 3,50 i 3,60 mm, ovisno o etničkoj pripadnosti (165). U studiji Coste i sur. u dobnoj skupini 37 – 48 mjeseci prosječni LT bio je $3,98 \pm 0,39 \text{ mm}$, dok je u dobnoj skupini 49 – 60 mjeseci ista vrijednost iznosila $3,90 \pm 0,36 \text{ mm}$ (157). LT se ne razlikuje između dječaka i djevojčica (161), što podupiru i rezultati ovog istraživanja (tablica 5.3).

6.2.5. Engl. *White-to-white*

Prema rezultatima, srednja vrijednost WTW jest $12,28 \pm 0,38$ mm (tablica 5.3), što je usporedivo s rezultatima Coste i sur. koji iznose u skupini 37 – 48 mjeseci $1,99 \pm 0,36$, a u dobi 49 – 60 mjeseci $11,96 \pm 0,33$ mm (157), međutim navedena studija nije uključivala isključivo emetropnu djecu. U odraslih osoba, srednji promjer rožnice u ispitanika bijele rase u dobi od $33,0 \pm 7,3$ godine bio je $13,23 \pm 0,44$ mm (164).

6.3. Parametri rožnice dobiveni tomografijom

Prema rezultatima, rožnica u četverogodišnje djece bijele rase pokazuje tomografska obilježja odrasle rožnice: oblik je rožnice prolatni, a zakrivljenost prednje površine rožnice K1 i K2 slična je vrijednostima odraslih. Stoga se hipoteza 3, koja pretpostavlja da rožnica u zdrave četverogodišnje djece bijele rase pokazuje obilježja strme rožnice, odbacuje. Blago strmom rožnicom smatra se K2 veća ili jednaka od 45 (166). Rezultati pokazuju aritmetičku sredinu K2 43,75 (SD 1,41) (tablica 5.5). S obzirom na ranije navedene podatke u uvodu u kojima je vidljiv mali broj istraživanja na rožnicama zdrave predškolske djece koja su učinjena različitim, manje pouzdanim i egzaktnim metodama u odnosu na KT, korisno je utvrditi oblik i osobitosti rožnice u ispitivanoj dobnoj skupini radi odgovarajućeg doprinosa spoznaji kad završava zaravnavanje izrazito strme, novorođenačke rožnice.

6.3.1. *Belin-Ambrosio enhanced ectasia display*

BAD smo kao tomografski prikaz izabrali zbog izrazito visoke osjetljivosti na rani stupanj ektazija rožnice. Nije publicirana studija sukladne dobne i rasno uniformne skupine predškolske djece bijele rase izvedena ovim prikazom. Keratokonus, kao najčešća ektazija rožnice, ima incidenciju čak 1 u 2000 te se pojavljuje u pubertetu (86). Posljednjih godina intenzivno se istražuju parametri koji bi odgovarali ranim prediktorima ektazija, što je i bio razlog razvijanja BAD-a. Dječji oftalmolozi najčešće u školskoj ili predškolskoj dobi postavljaju indicaciju za KT zbog nepravilnog retinoskopskog „škarastog“ refleksa i/ili postojanja iregularnog astigmatizma. Zbog nepostojanja normativnih vrijednosti BAD-a u djece nije jasno koju bi djecu trebalo detaljnije tomografski pratiti. Indeksi elevacija stražnje plohe rožnice važni su za ranu dijagnozu ektazija (167).

Elevacije stražnje plohe rožnice prikazom standardne karte elevacije slične su odraslim ispitanicima: u rezultatima srednja vrijednost iznosi 6,52 (0,21) (tablica 5.5), dok je medijan istog parametra u odraslih ispitanika prema Elkitkat i sur. 6 (-2,35 – 13,00). Srednja vrijednost elevacija prikazom ekskluzijske karte prema rezultatima nešto je niža [6,52 (0,23)] (tablica 5.5) u odnosu na odrasle vrijednosti [10 (-2,68 – 18,67)] (168).

Ambrósio je izvijestio da je srednja vrijednost i standardna devijacija AVG-a, MAX-a i MIN-a u zdravoj populaciji $0,13 \pm 0,33$, $0,85 \pm 0,18$ i $0,58 \pm 0,30$ (169). Graničnim (engl. *cut-off*) vrijednostima za ranu ektaziju smatraju se MIN 0,8, MAX 1,40 i AVG 1,08. (170). Prema rezultatima, u četverogodišnje djece aritmetička sredina MIN-a iznosi 0,629 (SD 0,117), MAX-a 1,059 (SD 0,155), a AVG-a 0,847 (SD 0,103) (tablica 5.5).

Medijan ART_{max} prema rezultatima iznosi 515 (471,5-605,5) (tablica 5.5), što je gotovo jednako vrijednosti zabilježenoj u odraslih zdravih mladih ispitanika koja iznosi 513 (219 – 908) (171).

Najznačajniji BAD-indeks zbirni je pokazatelj D-a, koji se predlaže kao jedan od najosjetljivijih indeksa za detekciju rane ektazije (170). Prema rezultatima srednja vrijednost D-a u ispitivanoj dobnoj skupini iznosi 0,42 (tablica 5.5), dok je medijan u odraslih ispitanika 0,43 (171). Predložena granična (engl. *cut-off*) vrijednost za navedeni indeks za ranu ektaziju iznosi 1,31, dok se vrijednošću indikativnom za klinički keratokonus smatra 2,69 (170). Srednja vrijednost Dp-a prema rezultatima (-0,40) (tablica 5.5) ne razlikuje se u odnosu na istu vrijednost u odraslih ispitanika (-0,39) (171). Srednja vrijednost Db-a, Dt-a i Da-a (prema rezultatima -0,51, -0,53 i -0,25, tablica 5.5) također su vrlo slične kao u odraslih ispitanika (-0,13, -0,26, -0,35) (171). Srednja vrijednost Df-a iznosi 1,23 (tablica 5.5) i nešto je veća nego u odraslih ispitanika (0,07) (171). Predlažem ispitivanja na većem uzorku ispitanika radi eventualnog potvrđivanja navedenih spoznaja.

Studije koje su prikazale normativne vrijednosti zdrave školske djece pomoću BAD-a u Brazilu pokazuju značajnu sličnost u glavnim indeksima u odnosu na rezultate (172, 173). Matheus i sur. zabilježili su BAD D $0,78 \pm 0,65$, ART_{max} $446,57 \pm 81,20$, a AVG $1,00 \pm 0,14$ (172), dok su Vieira i sur. utvrdili BAD D $0,80 \pm 0,61$, ART_{max} $446,42 \pm 75,23$, a AVG $1,00 \pm 0,13$ (173). Hashem i sur. prikazali su normativne vrijednosti Pentacama u djece, ali u skupini 3 – 6 godina je broj ispitanika bio samo 17 (174).

6.3.2. Fourierova analiza

Rožnice bolesnika s keratokonusom imaju znatno strmiju zakrivljenost, veći astigmatizam, veću asimetriju i veću nepravilnost u odnosu na rožnice zdravih ispitanika (175). Novija istraživanja tematski se bave najboljim parametrima za praćenje progresije keratokonusa i rano otkrivanje bolesti (lat. *forme fruste*). Ranije kao najbolji parametar za detekciju i praćenje ektatične progresije bio je istican K_{\max} , međutim MD predlaže se kao gotovo jednakovrijedan pandan parametru K_{\max} . Predloženo je praćenje kombinacije parametara Fourierove analize kao najosjetljiviji način praćenja progresije ektazije (176, 177). S obzirom na te spoznaje i rastući interes za parametre Fourierove analize, važno je utvrđivanje istih vrijednosti u promatranoj skupini ispitanika. Dobivene vrijednosti potrebno je ispitati na većem uzorku ispitanika različitih rasnih skupina.

Ackinoglu i sur. proveli su istraživanje na skupini od 618 zdravih ispitanika kad su predstavili sljedeće srednje vrijednosti: $SR_{\min} 7,76 \pm 0,26$, $SE_{\text{ecc}} 0,57 \pm 0,10$, $MD 0,17 \pm 0,08$, $Astigm. C 0,11 \pm 0,08$, $Astigm. P 0,10 \pm 0,08$ i $I 0,01 \pm 0,007$ (177). Prema rezultatima, srednje vrijednosti u četverogodišnje djece iznose: $SR_{\min} 7,77$, $SE_{\text{ecc}} 0,600$, $MD 0,160$, $Astigm. C 0,070$, $Astigm. P 0,050$ i $I 0,019$ (tablica 5.7). Iz navedenih vrijednosti vidljivo je da su rezultati u četverogodišnje djece gotovo jednaki odraslim ispitanicima, s razlikom astigmatizma u centru i na periferiji koji je u četverogodišnje djece nešto niže vrijednosti u odnosu na odrasle ispitanike. Smatram da su utvrđeni rezultati još jedan prilog tvrdnji da je rožnica u dobi od 4 godine dovoljno slična odrasloj da ih je moguće na odgovarajući način uspoređivati.

6.4. Ograničenja istraživanja

Iako je u studiju uključen relativno velik uzorak ujednačene dobi, do sada nismo proveli longitudinalno istraživanje za procjenu vremenskih trendova sazrijevanja makule. Objektivna refrakcija nije obrađena u ovoj studiji; stoga ta pristranost može uzrokovati određenu deformaciju podataka, međutim, postavljen je visoki prag od $\leq 0,1$ logMAR za definiranje normativne vidne oštine u četverogodišnje djece.

Ograničenje dijela istraživanja učinjenog KT-om jest ne uzimanje u obzir mapa elevacije gdje su vidljive razlike između elevacija generiranih iz BFS-a i poboljšanog BFS-a (engl. *difference map*) te dijagrame CTSP-a i PTI-a, kao niti mape debljine rožnice koje također daju značajne informacije o morfologiji rožnice.

7. ZAKLJUČAK

Vaskularni parametri makule pokazuju visoku gustoću krvnih žila, biometrijski parametri oka imaju značajke emetropnog oka, a tomografija rožnice nema značajke strme rožnice kod djece u četvrtoj godini života. S obzirom na to da je zadovoljen uvjet za daljnje analize vaskularnih parametara da nema razlike EA-a niti po slojevima niti između ispitanika te da se djeca nisu razlikovala značajno niti po dobi niti po spolu, usto je podjednako obrađivano lijevo, odnosno desno oko, moguće je donijeti sljedeće zaključke:

- Za sve pojedine vaskularne parametre nađena je značajna razlika među slojevima, a post-hoc analiza pokazala je značajnu razliku u vrijednostima među gotovo svim pojedinim vaskularnim slojevima.
- Razlika između dječaka i djevojčica nađena je za većinu parametara, odnosno nije nađena za FAZ-područje te za debljinu makule i volumen.
- Nije nađena razlika među distribucijama pojedinih biometrijskih parametara između dječaka i djevojčica.
- Nije nađena razlika među distribucijama pojedinih parametara rožnične tomografije između dječaka i djevojčica dobivene Belin-Ambrosijevim prikazom niti Fourierovom analizom.

Dobivene prosječne vrijednosti mogu služiti kao referentne vrijednosti djece dobi od 40 do 60 mjeseci.

8. SAŽETAK

Cilj istraživanja: Svrha ove studije koja je uključivala zdravu emetropnu četverogodišnju djecu bijele rase bila je osigurati normativnu bazu podataka o perfuziji makularne vaskularne mreže u 4-godišnje djece stečene optičkom koherentnom tomografskom angiografijom (OCTA) i optičkih parametara oka optičkom biometrijom (OB) i kornealnom tomografijom (KT).

Nacrt studije: presječno istraživanje

Bolesnici i metode: Jedno oko svakog ispitanika podvrgnuto je snimanju OCTA-om, OB-om i KT-om. Pomoću softvera AngioTool Image J analizirani su vaskularni parametri krvnih žila makule: područje krvnih žila (VA), područje krvnih žila unutar eksplantiranog područja (VD), ukupan broj grananja (TNJ), broj grananja koji je normaliziran prema jedinici površine (JD), ukupna dužina krvnih žila izražena u broju Euklideanskih udaljenosti unutar promatranog područja (TVL), srednja dužina svih krvnih žila unutar eksplantiranog područja (AVL), broj vaskularnih segmenata otvorenih krajeva (TNEP), lakunarnost (L) te površina fovealne avaskularne zone (FAZ), a ugrađenim softverom OCTA-uređaja generirane su prosječne vrijednosti debljine i volumena makule. OB-om su analizirani optički parametri. Pomoću KT-a dobiveni su parametri rožnice pomoću prikaza *Belin-Ambrosio enhanced ectasia display* (BAD) i Fourierove analize (FA).

Rezultati: Istraživanjem je ispitano 180 očiju 180 djece prosječne starosti 48 (46 – 59) mjeseci. Krvne žile makule u četvrtoj godini života pokazuju visoku gustoću: najveći je prosječni VD u koriokapilarisu (cc) 79,26 %, dok u površinskom, srednjem i dubokom pleksusu pokazuje sličnu vrijednost: 65,16 %, 65,67 % i 67,05 %. VA i VD povećavaju se od unutarnjih prema vanjskim slojevima mrežnice. Prikazana su morfološka obilježja srednjeg kapilarnog pleksusa u ispitivanoj skupini. Podržana je spolna diferencijacija mrežnice s obzirom na spol, tj. dječaci bilježe značajno veće površine krvnih žila u odnosu na djevojčice u većini promatranih slojeva. U dobi od 4 godine oko ima značajke emetropnog oka: AX je $22,14 \pm 0,59$ mm, a oko ima jakost od $25,96 \pm 1,38$ D. Rožnica u ispitivanoj skupini pokazuje tomografska obilježja odrasle rožnice: oblik rožnice je prolatni, a zakrivljenost prednje površine rožnice K1 i K2 iznosi: $42,92 \pm 1,29$ D i $43,75 \pm 1,41$ D. Parametri BAD i FA prosječnih su vrijednosti sličnih onima odraslih ispitanika.

Zaključak: Studija daje prvu detaljnu normativnu bazu podataka o makularnoj vaskularnoj mreži i optičkim obilježjima oka u najmlađoj uniformnoj kohorti emetropne četverogodišnje djece.

Ključne riječi: angiografija; biometrija; dijete, predškolsko; emetropija; mrežnica; perfuzija; rožnica

9. SUMMARY

Biometric parameters of retinal perfusion and optical components of the eye in four-year-old children

Objective: The purpose of this study, which included healthy emetropic four-year-old Caucasian children, was to provide a normative database on perfusion of macular vascular network in 4-year-old children acquired by optical coherence tomography (OCTA) and optical eye parameters by optical biometrics and corneal tomography (KT).

Study design: cross-sectional research

Patients and Methods: One eye of each subject underwent OCTA, OB, and KT imaging. The following parameters were analyzed using AngioTool Image J software: vessels area (VA), vessels density (VD), the total number of junctions (TNJ), junctions density (JD), total vessel length (TVL), average vessel length (AVL), the total number of endpoints (TNEP), lacunarity (L), vessel diameter index (VDI) and foveal avascular zone (FAZ) area. Built-in OCTA device software generated average macular thickness and volume values. Optical parameters were analyzed by OB. Corneal parameters were obtained by KT using the Belin-Ambrosio Enhanced Ectasia Display (BAD) and Fourier analysis (FA).

Results: The study examined 180 eyes of 180 children with an average age of 48 (46–59) months. Macular blood vessels in the fourth year of life demonstrate high density: the highest average VD is in the choriocapillaris (cc) 79.26%, while in the superficial, middle, and deep plexus it measures similar values: 65.16%, 65.67%, and 67.05 %. VA and VD increase from the inner to the outer layers of the retina. Morphological features of the middle capillary plexus in the examined group are presented. Gender differentiation of the retina with respect to sex was supported, i.e., boys recorded significantly larger blood vessel areas compared to girls in most of the observed layers. At the age of 4, the eye has the characteristics of an emetropic eye: AX is 22.14 ± 0.59 mm, and the eye has a strength of 25.96 ± 1.38 D. The cornea in the study group indicates tomographic features of the adult cornea: the shape of the cornea is prolate, and the curvature of the anterior surface of the cornea K1 and K2 are: 42.92 ± 1.29 D and 43.75 ± 1.41 D. The parameters of BAD and FA are average values, similar to those of adult subjects.

Conclusion: The study provides the first detailed normative database on macular vascular network and optical features of the eye in the youngest uniform cohort of emmetropic four-year-old children.

Key words: angiography; biometry; child, preschool; cornea; emmetropy; perfusion; retina

10.LITERATURA

1. Brar VS, Law SK, Lindsey JL, Mackey DA, Schultze RL, Singh RSJ i sur., ur. Fundamentals and Principles of Ophthalmology. Basic and Clinical Science Course. Section 6. 2019–2020. San Francisco: American Academy of Ophthalmology; 2019.
2. Billon N, Iannarelli P, Monteiro MC, Glavieux-Pardanaud C, Richardson WD, Kessaris N i sur. The generation of adipocytes by the neural crest. *Development*. 2007;134(12):2283-92.
3. Barishak RY, Ofri R. Embryogenetics: gene control of the embryogenesis of the eye. *Vet Ophthalmol*. 2007;10(3):133-6., Creuzet S, Vincent C, Couly G. Neural crest derivatives in ocular and periocular structures. *Int J Dev Biol*. 2005;49(2-3):161-71.
4. Creuzet S, Vincent C, Couly G. Neural crest derivatives in ocular and periocular structures. *Int J Dev Biol*. 2005;49(2-3):161-71.
5. Edward DP, Kaufman LM. Anatomy, development, and physiology of the visual system. *Pediatr Clin North Am*. 2003;50(1):1-23.
6. Wormstone IM, Wride MA. The ocular lens: a classic model for development, physiology and disease. *Philos Trans R Soc Lond B Biol Sci*. 2011;366(1568):1190-2.
7. Heavner W, Pevny L. Eye development and retinogenesis. *Cold Spring Harb Perspect Biol* [Internet]. Objavljeno 2012 Pro 1 [Pristupljeno 2021 Ožu 3]. 4:12. Dostupno na: doi:10.1101/cshperspect.a008391.
8. O’Rahilly, R. The prenatal development of the human eye. *Exp Eye Res*. 1975;21:93–112.
9. Lutty GA, McLeod DS. Development of the hyaloid, choroidal and retinal vasculatures in the fetal human eye. *Prog Retin Eye Res*. 2018;62:58-76.
10. Balazs EA, Toth LZ, Ozanics V. Cytological studies on the developing vitreous as related to the hyaloid vessel system. *Albr Von Graefes Arch Klin Exp Ophthalmol*. 1980;213:71–85.
11. McLeod DS, Lutty GA. High resolution histologic analysis of the human choroidal vasculature. *Invest Ophthalmol Vis Sci*. 1994;35:3799-811.
12. Hasegawa T, McLeod DS, Bhutto IA, Prow T, Merges CA, Grebe R i sur. The embryonic human choriocapillaris develops by hemo-vasculogenesis. *Dev Dyn*. 2007;236:2089-100.
13. Fuhrmann S. Eye morphogenesis and patterning of the optic vesicle. *Curr Top Dev Biol*. 2010;93:61-84.

14. Forrester JV, Dick AD, McMenamin PG, Roberts F, Pearlman E. Chapter 2 - Embryology and early development of the eye and adnexa. U: Forrester JV, Dick AD, McMenamin PG, Roberts F, Pearlman E, ur. *The Eye (Fourth Edition)*. Philadelphia: Saunders, 2016. str. 103-29.
15. McLeod DS, Hasegawa T, Prow T, Merges C, Luttj G. The initial fetal human vasculature develops by vasculogenesis. *Dev Dyn.*2006;235:3336-47.
16. Hendrickson A. Development of retinal layers in prenatal human retina. *Am J Ophthalmol.* 2016;161:29-35.
17. Johnson AT, Kretzer FL, Hittner HM, Glazebrook PA, Bridges CD, Lam DM. Development of the subretinal space in the preterm human eye: ultrastructural and immunocytochemical studies. *J Comp Neurol.* 1985;233(4):497-505.
18. Hendrickson A, Drucker D. The development of parafoveal and mid-peripheral human retina. *Behav Brain Res.* 1992;49:21-31.
19. Provis JM, Billson FA, Russell P. Ganglion cell topography in human fetal retinae. *Invest Ophthalmol Vis Sci.* 1983;24(9):1316-20.
20. Fruttiger M. Development of the retinal vasculature. *Angiogenesis.* 2007; 10:77-88.
21. Provis JM. Development of the primate retinal vasculature. *Prog Retin Eye Res.* 2001;20:799-821.
22. Gariano RF, Iruela AM, Hendrickson AE. Vascular development in primate retina, 1: comparison of lamellar plexus formation in monkey and human. *Invest Ophthalmol Vis Sci.* 1994;35(9):3442-55.
23. Remington LA. *Clinical Anatomy and Physiology of the Visual System*, 3.izd. Amsterdam: Elsevier; 2012.
24. Hoshino A, Ratnapriya R, Brooks MJ, Chaitankar V, Wilken MS, Zhang C i sur. Molecular anatomy of the developing human retina. *Dev Cell.* 2017;43:763-79.
25. Hendrickson A, Possin D, Vajzovic L, Toth CA. Histologic development of the human fovea from midgestation to maturity. *Am J Ophthalmol.* 2012;154(5):767-78.
26. Dubis AM, Costakos DM, Subramaniam CD, Godara P, Wiostko WJ, Carroll J i sur. Evaluation of normal human foveal development using optical coherence tomography and histologic examination. *Arch Ophthalmol.* 2012;130(10):1291-300.
27. Provis JM, Diaz CM, Dreher B. Ontogeny of the primate fovea: a central issue in retinal development. *Prog Neurobiol.* 1998;54(5):549-80.

28. Maldonado RS, O'Connell RV, Sarin N, Freedman SF, Wallace DK, Cotten CM i sur. Dynamics of human foveal development after premature birth. *Ophthalmology*. 2011;118(12):2315-25.
29. Smelser GK. Embryology and morphology of the lens. *Invest Ophthalmol Vis Sci*. 1965;4(4):398-410.
30. Augusteyn RC. On the growth and internal structure of the human lens. *Exp Eye Res*. 2010;90(6):643-54.
31. Duke-Elder S, Cook C, ur. Embryology. U: Duke-Elder, ur. *System of ophthalmology*, Vol. III. Normal and abnormal development. St.Louis: Mosby; 1963. str:156-278.
32. Wulle KG. Electron microscopy of the fetal development of the corneal endothelium and Descemet's membrane of the human eye. *Invest Ophthalmol*. 1972;11:897-904.
33. Styszyński A, Bruska M, Woźniak W. Morphometric study of the cornea in human embryos. *Folia Morphol*. 2001;60(1):57-9.
34. Sevel D. A reappraisal of the development of the eyelids. *Eye*. 1988;2:1239.
35. Groot ALW, Lissenberg-Witte BI, van Rijn LJ, Hartong DT. Meta-analysis of ocular axial length in newborns and infants up to 3 years of age. *Surv Ophthalmol* [Internet]. Objavljeno 2021 Lip 9 [Pristupljeno 2022 Sij 26]. Dostupno na: <https://doi.org/10.1016/j.survophthal.2021.05.010>.
36. Mann I, ur. *The development of the human eye*. New York: Grune and Stratton; 1964.
37. Provis JM, Penfold PL, Cornish EE. Anatomy and development of the macula: specialization and the vulnerability to macular degeneration. *Clin Exp Optom*. 2005;88:269-81.
38. Kolb H, Fernandez E, Nelson R, ur. *Webvision: The organization of the retina and visual system* [Internet]. 1. izdanje. Salt Lake City (UT): University of Utah Health Sciences Center; 1995. 2. Objavljeno 2020 Velj 7 [Pristupljeno 2022 Tra 29]. Dostupno na: <https://www.ncbi.nlm.nih.gov/books/NBK554706/>
39. Garino RF, Iruela AM, Hendrickson AE. Vascular development in primate retina, 1: comparison of lamina plexus formation in monkey and human. *Invest Ophthalmol Vis Sci*. 1994;35(9):3442-55.
40. Provis JM, Hendrickson AE. The foveal avascular region of developing human retina. *Arch Ophthalmol*. 2008;126:507-11.
41. Provis JM, Sandercoe T, Hendrickson AE. Astrocytes and blood vessels define the foveal rim during primate retinal development. *Invest Ophthalmol Vis Sci*. 2000;41(10):2827-36.

42. Isenberg SJ, Del Signore M, Chen A, Wei J, Christenson PD. Corneal topography of neonates and infants. *Arch Ophthalmol*. 2004;122(12):1767-71.
43. Gordon RA, Donzis PB. Refractive development of the human eye. *Arch Ophthalmol*. 1985; 103(6):785-9.
44. Inagaki Y. The rapid change of corneal curvature in the neonatal period and infancy. *Arch Ophthalmol*. 1986; 104(7):1026-7.
45. Friling R, Weinberger D, Kremer I, Avisar R, Sirota L, Snir M. Keratometry measurements in preterm and full term newborn infants. *Br J Ophthalmol*. 2004;88(1):8-10.
46. Atkinson J, Braddick O, French J. Infant astigmatism: its disappearance with age. *Vision Res*. 1980;20(11):891-3.
47. Weale RA. Corneal shape and astigmatism: with a note on myopia. *Br J Ophthalmol*. 1988;72:696-9.
48. Ishii K, Iwata H, Oshika T. Quantitative evaluation of changes in eyeball shape in emmetropization and myopic changes based on elliptic Fourier descriptors. *Invest Ophthalmol Vis Sci*. 2011;52(12):8585-91.
49. Lim LS, Chua S, Tan PT, Cai S, Chong YS, Kwek K i sur. Eye size and shape in newborn children and their relation to axial length and refraction at 3 years. *Ophthalmic Physiol Opt*. 2015;35: 414-23.
50. Lim LS, Chong GH, Tan PT, Chong YS, Kwek K, Gluckman PD i sur. Distribution and determinants of eye size and shape in newborn children: A magnetic resonance imaging analysis. *Invest Ophthalmol Vis Sci*. 2013;54(7):4791-7.
51. Pennie FC, Wood IC, Olsen C, White S, Charman VN. A longitudinal study of the biometric and refractive changes in full-term infants during the first year of life. *Vis Res*. 2001;41:2799-810.
52. Raina UK, Gupta SK, Gupta A, Goray A, Saini V. Effect of cycloplegia on optical biometry in pediatric eyes. *J Pediatr Ophthalmol Strabismus*. 2018;55:260-5.
53. Sorsby A, Leary GA, Richards MJ, Chaston J. Ultrasonographic measurements of the components of ocular refraction in life. 2. Clinical procedures: Ultrasonographic measurements compared with phakometric measurements in a series of 140 eyes. *Vision Res*. 1963;3:499-505.
54. Goldschmidt E. Refraction in the newborn. *Acta Ophthalmol Scand* 1969;47:570-8.

55. Isenberg SJ, Neumann D, Cheong PY, Ling YL, McCall LC, Ziffer AJ. Growth of the internal and external eye in term and preterm infants. *Ophthalmology*. 1995;102(5):827-30.
56. Edawaji BSA, Gottlob I, Proudlock FA. Anterior chamber measurements in healthy children: A cross-sectional study using optical coherence tomography. *Transl Vis Sci Technol*. 2021;10(6):13.
57. Ehlers N, Matthieson ME, Andersen H. Prenatal growth of the human eye. *Acta Ophthalmol. (Copenh.)* 1968;46:329-49.
58. Goldstein I, Tamir A, Zimmer EZ, Itskovitz-Eldor J. Growth of the fetal orbit and lens during normal pregnancies. *Ultrasound Obstet Gynecol*. 1998;12:175-9.
59. Nelson LB, Olitsky SE, ur. *Harley's paediatric ophthalmology*. Philadelphia: Wolters Kluwer; 2015.
60. Yuodelis C, Hendrickson A. A qualitative and quantitative analysis of the human fovea during development. *Vision Research*. 1986;26(6):847-55.
61. Vajzovic L, Hendrickson AE, O'Connell RV, Clark LA, Tran-Viet D, Possin D i sur. Maturation of the human fovea: Correlation of spectral-domain optical coherence tomography findings with histology. *Am J Ophthalmol*. 2012;154(5):779-89.
62. Trivino A, Ramirez J, Salazar J, Ramirez A. Human retinal astroglia. A comparative study of adult and the 18 month postnatal developmental stage. *J Anat*. 2000;196(1):61-70.
63. Streeten BW. Development of the human retinal pigment epithelium and the posterior segment. *Arch Ophthalmol*. 1969;81(3):383-94.
64. Richdale KL, Jones LA, Mitchell GL, Zadnik K, Mutti DO, Bullimore MA. Crystalline lens thickness from infancy to adulthood. *Invest Ophthalmol Vis Sci*. 2008;49(13):3137.
65. Al-Ghoul KJ, Nordgren RK, Kuszak AJ, Freel CD, Costello MJ, Kuszak JR. Structural evidence of human nuclear fiber compaction as a function of ageing and cataractogenesis. *Exp Eye Res*. 2001;72:199-214.
66. Ehlers N, Sorensen T, Bramsen T, Poulsen EH. Central corneal thickness in newborns and children. *Acta Ophthalmol*. 1976;54:285-90.
67. Lee DH, Kim DH, Park SH. Age and sex related changes in corneal thickness and anterior corneal curvature in Korean young population with Orbscan II topography system. *J Opt Soc Korea* 2011;15:68-73.

68. Munro RJ, Fulton AB, Chui TYP, Moskowitz A, Ramamirtham R, Hansen RM i sur. Eye growth in term- and preterm-born eyes modeled from magnetic resonance images. *Invest Ophthalmol Vis Sci.* 2015;56(5):3121-31.
69. Eustis HS, Guthrie ME. Postnatal development. U: Wright KW, Spiegel PH, ur. *Pediatric Ophthalmology and Strabismus.* New York: Springer; 2003. str. 39-53.
70. Bušić M, Bjeloš M, Kuzmanović Elabjer B, Bosnar D, ur. *Amblyopia.* Zagreb: Školska knjiga; 2018.
71. Troilo D, Smith EL, Nickla DL, Ashby R, Tkatchenko AV, Ostrin LA i sur. IMI – Report on experimental models of emmetropization and myopia. *Invest Ophthalmol Vis Sci.* 2019;60(3):31-88.
72. Pournaras CJ, Rungger-Brändle E, Riva CE, Hardarson SH, Stefansson E. Regulation of retinal blood flow in health and disease. *Prog Retin Eye Res.* 2008;27(3):284-330.
73. Campbell JP, Zhang M, Hwang TS, Bailey ST, Wilson DJ, Jia Y i sur. Detailed vascular anatomy of the human retina by projection-resolved optical coherence tomography angiography. *Sci Rep [Internet].* Objavljeno 2017 Velj 20 [Pristupljeno 2021 Sij 26];7:42201. Dostupno na: doi:10.1038/srep42201
74. Snodderly DM, Weinhaus RS, Choi JC. Neural-vascular relationships in central retina of macaque monkeys (*Macaca fascicularis*). *J Neurosci.* 1992;12(4):1169-93.
75. Lavia C, Mecê P, Nassisi M, Bonnin S, Marie-Louise J, Couturier A. Retinal capillary plexus pattern and density from fovea to periphery measured in healthy eyes with swept-source optical coherence tomography angiography. *Sci Rep [Internet].* Objavljeno 2020 Sij 30 [Pristupljeno 2022 Sij 26];10:1474. Dostupno na: <https://doi.org/10.1038/s41598-020-58359-y>
76. Mase T, Ishibazawa A, Nagaoka T, Yokota H, Yoshida A. Radial peripapillary capillary network visualized using wide-field montage optical coherence tomography angiography. *Invest Ophthalmol Vis Sci.* 2016;57:504-10.
77. Henkind P. Radial peripapillary capillaries of the retina. I. Anatomy: human and comparative. *Br J Ophthalmol.* 1967;51:115-23.
78. Park JJ, Soetikno BT, Fawzi AA. Characterization of the middle capillary plexus using optical coherence tomography angiography in healthy and diabetic eyes. *Retina.* 2016;36(11):2039-50.
79. Nickla DL, Wallman J. The multifunctional choroid. *Prog Retin Eye Res.* 2010;29(2):144-68.

80. Hayreh SS. Segmental nature of the choroidal vasculature. *Br J Ophthalmol.* 1975;59(11):631-48.
81. McCannel CA, Berrocal AM, Holder GE, Kim SJ, Leonard BC, Rosen RB i sur., ur. Retina and vitreous. Basic and Clinical Science Course. Section 6. 2019–2020. San Francisco: American Academy of Ophthalmology; 2019.
82. Rosa RH, Bloomer MM, Gombos GS, Kivelä TT, Milman T, Potter HAD i sur., ur. Ophthalmic pathology and intraocular tumors. Basic and Clinical Science Course. Section 6. 2019–2020. San Francisco: American Academy of Ophthalmology; 2019.
83. Jick SL, Beardsley TL, Brasington CR, Buznego C, Grostern RJ, Park L i sur., ur. Lens and cataract. Basic and Clinical Science Course. Section 6. 2019–2020. San Francisco: American Academy of Ophthalmology; 2019.
84. Barraquer RI, Michael R, Abreu R, Lamarca J, Tresserra F. Human lens capsule thickness as a function of age and location along the sagittal lens perimeter. *Invest Ophthalmol Vis Sci.* 2006;47:2053-60.
85. Andley UP. The lens epithelium: focus on the expression and function of the alpha-crystallin chaperones. *Int J Biochem Cell Biol.* 2008;40(3):317-23.
86. Weisenthal RW, Daly MK, de Freitas D, Feder RS, Orlin SE, Tu EY i sur., ur. External disease and cornea. Basic and Clinical Science Course. Section 6. 2019–2020. San Francisco: American Academy of Ophthalmology; 2019.
87. Koch DD, Ali SF, Weikert MP, Shirayama M, Jenkins R, Wang L. Contribution of posterior corneal astigmatism to total corneal astigmatism. *J Cataract Refract Surg.* 2012;38(12):2080-7.
88. Sridhar MS. Anatomy of cornea and ocular surface. *Indian J Ophthalmol.* 2018;66(2):190-4.
89. Dua HS, Faraj LA, Said DG, Gray T, Lowe J. Human corneal anatomy redefined: a novel pre-Descemet's layer (Dua's layer). *Ophthalmology.* 2013;120(9):1778-85.
90. National Research Council (US) Committee on Disability Determination for Individuals with Visual Impairments; Lennie P, Van Hemel SB, ur. *Visual Impairments: Determining eligibility for social security benefits.* 1.izdanje. Washington (DC): National Academies Press (US); 2002. Dostupno na: <https://www.ncbi.nlm.nih.gov/books/NBK207548/>
91. Hered RW, Archer SM, Sands R, Braverman R, Khan AO, Lee KA i sur., ur. Pediatric Ophthalmology and Strabismus. Basic and Clinical Science Course. Section 6. 2019–2020. San Francisco: American Academy of Ophthalmology; 2019.

92. Hrvatski zavod za javno zdravstvo. Nacionalni preventivni program za rano otkrivanje slabovidnosti [Internet]. Objavljeno 2020 Ruj 2 [pristupljeno 2022 Velj 11]. Zagreb: Hrvatski zavod za javno zdravstvo. Dostupno na: <https://www.hzjz.hr/slabovidnost/>
93. Hyvärinen L, Näsänen R, Laurinen P. New visual acuity test for preschool children. *Acta Ophthalmol (Kbh)*. 1980;58:507-11.
94. Becker R, Hübsch S, Gräf MH, Kaufmann H. Examination of young children with Lea symbols. *Br J Ophthalmol*. 2002;86:513-6.
95. Hered RW, Murphy S, Clancy M. Comparison of the HOTV and Lea symbols for preschool vision screening. *J Pediatr Ophthalmol Strabismus*. 1997;34:24-28.
96. Bušić M, Bjeloš M, Petrovečki M, Kuzmanović Elabjer B, Bosnar D, Ramić S, I sur. Zagreb Amblyopia Preschool Screening Study: near and distance visual acuity testing increase the diagnostic accuracy of screening for amblyopia. *Croat Med J*. 2016;57:29-41.
97. Marmor MF, Ravin JG. Fluorescein angiography: insight and serendipity a half century ago. *Arch Ophthalmol*. 2011;129:943-8.
98. Gorczynska I, Migacz JV, Zawadzki RJ, Capps AG, Werner JS. Comparison of amplitude-decorrelation, speckle-variance and phase-variance OCT angiography methods for imaging the human retina and choroid. *Biomed Opt Express* 2016;7(3):911-42.
99. Sambhav K, Grover S, Chalam VK. The application of optical coherence tomography angiography in retinal diseases. *Surv Ophthalmol*. 2017;62:838-66.
100. Spaide RF, Fujimoto JG, Waheed NK. Image artifacts in optical coherence angiography. *Retina* 2015;35(11):2163-80.
101. Drexler W, Findl O, Menapace R, Rainer G, Vass C, Hitzenberger CK i sur. Partial coherence interferometry: a novel approach to biometry in cataract surgery. *Am J Ophthalmol*. 1998;126:524-34.
102. Chia TMT, Nguyen MT, Jung HC. Comparison of optical biometry versus ultrasound biometry in cases with borderline signal-to-noise ratio. *Clin Ophthalmol*. 2018;12:1757-62.
103. Zaldivar R, Shultz MC, Davidorf JM, Holladay JT. Intraocular lens power calculations in patients with extreme myopia. *J Cataract Refract Surg*. 2000;26(5):668-74.
104. Sahin A, Hamrah P. Clinically relevant biometry. *Curr Opin Ophthalmol*. 2012;23(1):47-53.

105. Buckhurst PJ, Wolffsohn JS, Shah S, Naroo SA, Davies LN, Berrow EJ. A new optical low coherence reflectometry device for ocular biometry in cataract patients. *Br J Ophthalmol*. 2009;93:949-53.
106. Akman A, Güngör SG. Comparison of new IOLMaster 700 swept source biometry system with the IOLMaster 500 optical biometry. Predavanje predstavljeno na: ESCRS Meeting, 5.-9. rujna 2015; Barcelona, Španjolska.
107. Akman A, Asena L, Güngör SG. Evaluation and comparison of the new swept source OCT-based IOLMaster 700 with the IOLMaster 500. *Br J Ophthalmol*. 2016;100:1201-5.
108. Dharwardkar S, Nayak BK. Corneal topography and tomography. *Clin Ophthalmol*. 2015;3(1):45-62.
109. Bušić M, Šarić D, Bjeloš M, Kuzmanović Elabjer B, Bosnar D, ur. *Mundus cornealis*. Osijek-Zagreb: Cerovski d.o.o.; 2017.
110. Belin MW, Khachikian SS, Ambrosio R, Salomao M. Keratonocus/ectasia detection with the Oculus Pentacam: Belin/Ambrosio enhanced ectasia display. *High Ophthalmol [Internet]*. 2007 [Pristupljeno 2022 Ožu 13]; 35(6):5-12. Dostupno na: <https://www.oculus.de/uploads/media/belin.pdf>.
111. Gatinel D, Malet J, Hoang-Xuan T, Azar DT. Corneal elevation topography: best fit sphere, elevation distance, asphericity, toricity, and clinical implications. *Cornea*. 2011;30(5):508-15.
112. Doctor K, Vunnava KP, Shroff R, Kaweri L, Lalgudi VG, Gupta K i sur. Simplifying and understanding various topographic indices for keratoconus using Scheimpflug based topographers. *Indian J Ophthalmol*. 2020;68(12):2732-43.
113. Hashemi H, Mehravaran S. Day to day clinically relevant corneal elevation, thickness, and curvature parameters using the Orbscan II Scanning Slit Topographer and the Pentacam Scheimpflug imaging device. *Middle East Afr J Ophthalmol*. 2010;17:44-55.
114. Bamdad S, Zaheryani SMS, Mohaghegh S, Shirvani M. Fourier analysis of keratometric data in epithelium removal versus epithelial disruption corneal cross-linking. *J Ophthalmic Vis Res*. 2020;15(1):16-23.
115. Faul F, Erdfelder E, Lang AG, Buchner A. G*Power 3: A flexible statistical power analysis program for the social, behavioral, and biomedical sciences. In: *Behavior Research Methods*. 2007;39:175–191.

116. Petz B, Kolesarić V, Ivanec D. Petzova statistika: osnovne statističke metode za nematematičare. 1.izd. Jastrebarsko: Naklada Slap; 2012.
117. Zudaire E, Gambardella L, Kurcz C, Vermeren S. A computational tool for quantitative analysis of vascular networks. PLoS ONE [Internet]. Objavljeno 2011 Stu 11 [Pristupljeno 2022 Svi 6];6:e27385. Dostupno na: <https://journals.plos.org/plosone/article?id=10.1371/journal.pone.0027385>
118. Kurian M, Negalur N, Das S, Puttaiah NK, Haria D, J TS i sur. Biometry with a new swept-source optical coherence tomography biometer: Repeatability and agreement with an optical low-coherence reflectometry device. J Cataract Refract Surg. 2016 Apr;42(4):577-81.
119. Vasavada V, Shah SK, Vasavada VA, Vasavara AR, Trivedi RH, Srivastava S i sur. Comparison of IOL power calculation formulae for pediatric eyes. Eye (Lond). 2016;30(9):1242–1250.
120. Coscas F, Sellam A, Glacet-Bernard A, Jung C, Goudot M, Miere A i sur. Normative data for vascular density in superficial and deep capillary plexuses of healthy adults assessed by optical coherence tomography angiography. Invest Ophthalmol Vis Sci. 2016;57:211–23
121. You QS, Chan JCH, Ng ALK, Choy BKN, Shih KC, Cheung JJC i sur. Macular vessel density measured with optical coherence tomography angiography and its associations in a large population-based study. Invest Ophthalmol Vis Sci. 2019;60(14):4830-7.
122. Hsu TS, Ngo HT, Stinett SS, Cheung NL, House RJ, Kelly MP i sur. Assessment of macular microvasculature in healthy eyes of infants and children using OCT angiography. Ophthalmology. 2019; 126(12):1703-11.
123. Zhang Z, Huang X, Meng X, Chen T, Gu Y, Wu Y i sur. In vivo assessment of macula in eyes of healthy children 8 to 16 years old using optical coherence tomography angiography. Sci Rep [Internet]. Objavljeno 21 Kol 2017 [Pristupljeno 2022 Ožu 3];7:8936. Dostupno na <https://www.nature.com/articles/s41598-017-08174-9>
124. İçel E, Yılmaz H, Uçak T, Taşlı NG, Uğurlu A, Karakurt Y. Evaluation of the optic disc and macula in healthy children using optical coherence tomography angiography. Turk J Ophthalmol 2020;50:228-233.

125. Lavia C, Bonnin S, Maule M, Erginay A, Tadayoni R, Gaudric A. Vessel density of superficial, intermediate, and deep capillary plexus using optical coherence tomography angiography. *Retina*. 2019;39(2):247-58.
126. Jo YH, Sung KR, Shin JW. Effects of age on peripapillary and macular vessel density determined using optical coherence tomography angiography in healthy eyes. *Invest Ophthalmol Vis Sci*. 2019;60(10):3492-8.
127. Alabduljalil T, Westall C, Reginald A, Farsiu S, Chiu SJ, Arshavsky A i sur. Demonstration of anatomical development of the human macula within the first 5 years of life using handheld OCT. *Int Ophthalmol*. 2018;39:1533-42.
128. Springer A, Hendrickson A. Development of the primate area of high acuity. 2. Quantitative morphological changes associated with retinal and pars plana growth. *Vis Neurosci*. 2004;21:775-90.
129. Chan G, Balaratnasingam C, Yu P, Morgan W, McAllister I, Cringle S, et al. Quantitative morphometry of perifoveal capillary networks in the human retina. *Invest Ophthalmol Vis Sci*. 2012;53:5502.
130. Lin Y, Jiang H, Liu Y, Gameiro GR, Gregori G, Dong C i sur. Age-related alterations in retinal tissue perfusion and volumetric vessel density. *Invest Ophthalmol Vis Sci*. 2019;60:685-93.
131. Yu PK, Cringle S, Yu DY. Correlation between the radial peripapillary capillaries and the retinal nerve fibre layer in the normal human retina. *Exp Eye Res*. 2014;129:83-92.
132. Ghassemi F, Hatami V, Salari F, Bazvand F, Shamouli F, Mohebbi M i sur. Quantification of macular perfusion in healthy children using optical coherence tomography angiography. *Int J Retin Vitreol* [Internet]. Objavljeno 2021 Lis 2 [Pristupljeno 2022 Tra 27];7:56. Dostupno na: <https://doi.org/10.1186/s40942-021-00328-2>
133. Kurumoğlu İncekalan T, Naz Şimdivar GH, Çelik Ü, Sukgen A, Özdemir U . Optical coherence tomography angiography in healthy children: normative data and age-related changes in microvascular structure of the optic disk and macula. *Int Ophthalmol* [Internet]. Objavljeno 2022 Velj 2 [Pristupljeno 2022 Tra 27]. Dostupno na: <https://doi.org/10.1007/s10792-022-02236-2>
134. Zhang Y, Zhang B, Fan M, Gao X, Wen X, Li Z, Zeng P, Tan W, Lan Y. The vascular densities of the macula and optic disc in normal eyes from children by optical

- coherence tomography angiography. *Graefes Arch Clin Exp Ophthalmol*. 2020;258(2):437-44.
135. Kiziltoprak H, Tekin K, Cevik S, Kocer AM, Goker YS. Normative data assessment of peripapillary and macular vessel density and foveal avascular zone metrics using optical coherence tomography angiography in children. *J Pediatr Ophthalmol Strabismus*. 2020;57(6):388-398.
136. Borrelli E, Lonngi M, Balasubramanian S, Tepelus TC, Baghdasaryan E, Iafe NA i sur. Macular microvascular networks in healthy pediatric subjects. *Retina*. 2019;39(6):1216-24.
137. Yu J, Jiang C, Wang X, Zhu L, Gu R, Xu H, et al. Macular perfusion in healthy Chinese: an optical coherence tomography angiogram study. *Invest Ophthalmol Vis Sci*. 2015;56:3212-17.
138. Ozawa GY, Barse MA Jr, Harrison WW, Bronson-Chastain KW, Schneck ME, Barez S i sur. Differences in neuroretinal function between adult males and females. *Optom Vis Sci*. 2014;91:602-7.
139. Salyer D, Lund T, Fleming D, Lephart E, Horvath T. Sexual dimorphism and aromatase in the rat retina. *Brain Res Dev Brain Res*. 2001;126:131-6.
140. Miyamoto N, Mandai M, Takagi H, Suzuma I, Suzuma K, Koyama S i sur. Contrasting effect of estrogen on VEGF induction under different oxygen status and its role in murine ROP. *Invest Ophthalmol Vis Sci*. 2002;43:2007-14.
141. Cascio C, Deidda I, Russo D, Guarneri P. The estrogenic retina: The potential contribution to healthy aging and age-related neurodegenerative diseases of the retina. *Steroids*. 2015;103:31-41.
142. Usui Y, Westenskow P, Kurihara T, Aguilar E, Sakimoto S, Paris LP i sur. Neurovascular crosstalk between interneurons and capillaries is required for vision. *J Clin Invest*. 2015;125:2335-46.
143. Ramrattan RS, van der Schaft TL, Mooy CM, de Bruijn WC, Mulder PG, de Jong PT. Morphometric analysis of Bruch's membrane, the choriocapillaris, and the choroid in aging. *Invest Ophthalmol Vis Sci*. 1994;35:2857-64.
144. Sugano Y, Sekiryu T, Furuta M, Tomita R, Shintake H, Maehara H i sur. Morphometrical evaluation of the choriocapillaris imaged by swept-source optical coherence tomography angiography. *Clin Ophthalmol*. 2018;12:2267-76.

145. Rocholz R, Corvi F, Weichsel J, Schmidt S, Staurengi G. OCT angiography (OCTA) in retinal diagnostics. In: Bille J, editor. High resolution imaging in microscopy and ophthalmology. New York: Springer; 2019. str. 135-60.
146. Samara WA, Say EA, Khoo CT, Higgins TP, Magrath G, Ferenczy S, Shields CL. Correlation of foveal avascular zone size with foveal morphology in normal eyes using optical coherence tomography angiography. *Retina*. 2015;35:2188-95.
147. Hassan M, Sadiq MA, Halim MS, Afridi R, Soliman MK, Sarwar S i sur. Evaluation of macular and peripapillary vessel flow density in eyes with no known pathology using optical coherence tomography angiography. *Int J Retin Vitr [Internet]*. Objavljeno 2017 [Pristupljeno 2022 Tra 26];3:27. Dostupno na: <https://doi.org/10.1186/s40942-017-0080-0>.
148. Garrity ST, Iafe NA, Phasukkijwatana N, Chen X, Sarraf D. Quantitative analysis of three distinct retinal capillary plexuses in healthy eyes using optical coherence tomography angiography. *Invest Ophthalmol Vis Sci*. 2017;58:5548-55.
149. Huynh SC, Wang XY, Rochtchina E, Mitchell P. Distribution of macular thickness by optical coherence tomography: findings from a population-based study of 6-year-old children. *Invest Ophthalmol Vis Sci*. 2006;47:2351-7.
150. von Hanno T, Lade AC, Mathiesen EB, Peto T, Njølstad I, Bertelsen G. Macular thickness in healthy eyes of adults (N=4508) and relation to sex, age and refraction:the Tromsø Eye Study (2007–2008). *Acta Ophthalmol*. 2017;95:262-9.
151. Duan XR, Liang YB, Friedman DS, Sun LP, Wong TY, Tao QS, et al. Normal macular thickness measurements using optical coherence tomography in healthy eyes of adult Chinese persons: The Handan Eye Study. *Ophthalmology*. 2010;117(8):1585-94.
152. Barrio-Barrio J, Noval S, Galdós M, Ruiz-Canela M, Bonet E, Capote M i sur. Multicenter Spanish study of spectral-domain optical coherence tomography in normal children. *Acta Ophthalmol*. 2013;91:56-63.
153. Katiyar V, Mugdha K, Bangwal S, Gupta SK. Normative macular cirrus spectral domain optical coherence tomography data in Indian pediatric population. *Egypt Retina J*. 2013;1:50–55.
154. Bhardwaj V, Rajeshbhai GP. Axial length, anterior chamber depth-a study in different age groups and refractive errors. *J Clin Diagn Res*. 2013;7(10):2211-2.
155. Bach A, Villegas VM, Gold AS, Shi W, Murray TG. Axial length development in children. *Int J Ophthalmol*. 2019;12:815-9

156. Gul A, Caglar C, Cinal A, Yasar T, Kılıc A. Ocular biometry and central corneal thickness in children: a hospital-based study. *Arq Bras Oftalmol*. 2014;77:152-4.
157. Costa AMC, Calixto N, Milhomens EG, Cronemberger S. Axial length, anterior chamber depth, lens thickness and horizontal corneal diameter in normal children. *Invest Ophthalmol Vis Sci*. 2005;46:671.
158. Roy A, Kar M, Mandal D, Ray RS, Kar C. Variation of axial ocular dimensions with age, sex, height, BMI and their relation to refractive status. *J Clin Diagn Res [Internet]*. Objavljeno 2015 Sij 1 [Pristupljeno 2022 Tra 28]; 9(1):AC01-AC4. Dostupno na: <https://www.ncbi.nlm.nih.gov/pmc/articles/PMC4347057/>
159. Twelker JD, Mitchell GL, Messer DH, Bhakta R, Jones LA, Mutti DO i sur. CLEERE Study Group. Children's ocular components and age, gender, and ethnicity. *Optom Vis Sci*. 2009;86(8):918-35.
160. Shih YF, Lin LLK, Hung PT. Studies of ocular biometry in Taiwan — A review. *J Med Ultrasound*. 2007;15(1):9-18.
161. Pediatric Eye Disease Investigator Group, Bradfield YS, Melia BM, Repka MX, Kaminski BM, Davitt BV i sur. Central corneal thickness in children. *Arch Ophthalmol*. 2011;129(9):1132-8.
162. Hoffmann EM, Lamparter J, Mirshahi A, Elflein H, Hoehn R, Wolfram C i sur. Distribution of central corneal thickness and its association with ocular parameters in a large central European cohort: the Gutenberg health study. *PLoS One [Internet]*. Objavljeno 2013 Kol 1 [Pristupljeno 2022 Tra 29];8(8):e66158. Dostupno na: <https://journals.plos.org/plosone/article?id=10.1371/journal.pone.0066158>
163. Lee JW, Yau GS, Woo TT, Yick DW, Tam VT, Yuen CY. The anterior chamber depth and retinal nerve fiber layer thickness in children. *Sci World J [Internet]*. Objavljeno 2014 Stu 9 [Pristupljeno 2022 Tra 29];2014:538283. Dostupno na: <https://pubmed.ncbi.nlm.nih.gov/25431789/>
164. Qin B, Tang M, Li Y, Zhang X, Chu R, Huang D. Anterior segment dimensions in Asian and Caucasian eyes measured by optical coherence tomography. *Ophthalmic Surg Lasers Imaging*. 2012;43(2):135-42.
165. Scheiman M, Gwiazda J, Zhang Q, Deng Li, Fern K, Manny RE i sur. Longitudinal changes in corneal curvature and its relationship to axial length in the Correction of Myopia Evaluation Trial (COMET) cohort. *J Optom*. 2016;9(1):13-21.

166. Luft N, Siedlecki J, Reinking F, Mayer WJ, Schworm B, Kassumeh S i sur. Impact of extreme (flat and steep) keratometry on the safety and efficacy of small incision lenticule extraction (SMILE). *Sci Rep [Internet]*. Objavljeno 2021 Kol 8 [Pristupljeno 2022 Svi 1];11:17854. Dostupno na: <https://www.nature.com/articles/s41598-021-97375-4>
167. Ambrósio R Jr, Randleman JB. Screening for ectasia risk: what are we screening for and how should we screen for it? *J Refract Surg*. 2013;29(4):230-2.
168. Elkitkat RS, Gharieb HM, Othman IS. Accuracy of the posterior corneal elevation values of Pentacam HR from different reference surfaces in early ectasia diagnosis. *Int Ophthalmol*. 2021;1:629-38.
169. Ambrósio R, Faria-Correia F, Ramos I, Valbon BF, Lopes B, Jardim D i sur. Enhanced screening for ectasia susceptibility among refractive candidates: the role of corneal tomography and biomechanics. *Current Ophthalmology Reports*. 2013;1:28–38.
170. Motlagh MN, Moshirfar M, Murri MS, Skanchy DF, Momeni-Moghaddam H, Ronquillo Yci sur. Pentacam corneal tomography for screening of refractive surgery candidates: A review of the literature, Part I. *Med Hypothesis Discov Innov Ophthalmol*. 2019;8(3):177-203.
171. Correia FF, Ramos I, Lopes B, Sallomão MQ, Luz A, Correa RO i sur. Topometric and tomographic indices for the diagnosis of keratoconus. *Int J Kerat Ect Cor Dis* 2012;1(2):92-9.
172. Matheus V, Arnaldo G, Camila Z, Bruna F, Rosane C, Okanobo A i sur. Corneal evaluation in healthy Brazilian children using a Scheimpflug topography system. *J Clin Exp Ophthalmol*. 2017;8:648.
173. Vieira MIS, Jammal AA, Arieta CEL, Alves M, de Vasconcellos JPC. Corneal Scheimpflug topography values to distinguish between normal eyes, ocular allergy, and keratoconus in children. *Sci Rep [Internet]* Objavljeno 2021 Pro 20 [Pristupljeno 2022 Svi 1]; 11, 24275. Dostupno na: <https://pubmed.ncbi.nlm.nih.gov/34931010/>
174. Hashem AO, Roshdy MM, Wahba SS, Saleh MI, Elkitkat RS. Normative values of various Pentacam HR parameters for pediatric corneas. *Cornea*. 2020 Nov;39(11):1394-400.
175. Oshika T, Tanabe T, Tomidokoro A, Amano S. Progression of keratoconus assessed by Fourier analysis of videokeratography data. *Ophthalmology*. 2002;109(2):339–42.

176. Sideroudi H, Labiris G, Ditzel F, Tsaragli E, Georgatzoglou K, Siganos H, Kozobolis V. Validation of Fourier analysis of videokeratographic data. *Int Ophthalmol.* 2018;38(4):1433–1440.
177. Akincioglu D, Ozge G, Ayyildiz O, Gokce G, Karaca U, Mutlu FM. Fourier analysis of corneal Scheimpflug imaging: clinical use in keratoconus. *Int J Ophthalmol.* 2021;14(12):1963-9.

11. ŽIVOTOPIS

Opći podatci:

Ime i prezime: Dunja Bajtl

Adresa: Odjel za mrežnicu, neurooftalmologiju, dječju oftalmologiju i strabizam, Klinika za očne bolesti, KBC Osijek, Europska avenija 14-16, 31 000 Osijek, tel. +385 31 225 800

E-mail: dunjaklepo@gmail.com

Datum rođenja: 25. 2. 1988.

Školovanje:

2002. – 2006. Opća gimnazija

2006. – 2012. Medicinski fakultet u Osijeku, Sveučilište J. J. Strossmayera u Osijeku

Područje: Doktor medicine

2014. – 2022.: Poslijediplomski doktorski studij „Biomedicina i zdravstvo“, Medicinski fakultet u Osijeku

Zaposlenje

2012. – 2013. Klinički bolnički centar Osijek, pripravnički staž

2014. – 2019. Klinički bolnički centar Osijek, specijalizant oftalmologije i optometrije

2019. – danas Klinički bolnički centar Osijek, Klinika za očne bolesti, specijalist oftalmologije i optometrije

Akademski naslovi:

2012. – doktor medicine

2019. – specijalist oftalmologije i optometrije

2021. – engl. Fellow of European Board of Ophthalmology

Nagrade:

2015. Dekanova nagrada za najbolji seminarski rad

Članstva:

HLK – Hrvatska liječnička komora

HOOD – Hrvatsko oftalmološko i optometrijsko društvo

Stručne aktivnosti i publikacije:

Objavljeni znanstveni radovi:

1. Bajtl D, Bjeloš M, Bušić M, Križanović A, Marković L, Kuzmanović Elabjer B. Macular perfusion normative data acquired with optical coherence tomography angiography in healthy four-year-old Caucasian children. *BMC Ophthalmol* 2021;21:354. <https://doi.org/10.1186/s12886-021-02122-y> (Objavljeno 5.10.2021.)
2. Bajtl D, Bjeloš M, Bušić M, Rak B, Križanović A, Kuzmanović Elabjer B. Optical coherence tomography angiography – a new insight into macular vasculature. *SEEMEDJ* 2019; 3(2); 63-75.
3. Bajtl D, Bjeloš M, Bušić M, Ćurić A, Bajtl V, Barać J. Assessment of vision in paediatric primary care practice, prihvaćen za objavu u časopisu *Paediatrica Croatica*

Sažeci kongresnih priopćenja koji se indeksiraju u drugim međunarodnim i domaćim indeksnim publikacijama:

1. Bajtl D, Bjeloš M, Bajtl V, Šokac R, Bušić M, Barać J, Klepo D. Nodular hidradenoma of the eyelid in malignant transformation: a case report. *Liječ Vjesn.* 2021;143(1):92-3.
2. Bajtl V, Bajtl D, Zubčić Ž, Mihalj H, Včeva A, Šokac R. Hematoma of the neck and mediastinum as primary presentation of parathyroid gland cancer. *Liječ Vjesn.* 2021;143(1):89-90.

3. Šokac R, Bajtl D, Bajtl V, Biuk D, Balog S, Barać J. „Masquerade“ syndrome. Liječ Vjesn. 2021;143(1):94-5.

Sažetci kongresnih priopćenja objavljenih u zbornicima skupova:

1. 21. Kongres Hrvatskog oftalmološkog i optometrijskog društva, Vodice, 2021., izlaganje: Bajtl D, Bjeloš M, Bušić M, Ćurić A, Marković L, Kuzmanović Elabjer B, Barać J. Biometric data analysis obtained with optical biometry in healthy four-year-old children

2. 21. Kongres Hrvatskog oftalmološkog i optometrijskog društva, Vodice, 2021., izlaganje: Benašić T, Vinković M, Kopic A, Matić S, Bajtl D, Bradvica M. Vitrectomy, dislocated lens removal, scleral fixated IOL implantation, and iris sutures after eye trauma

3. 20. Kongres Hrvatskog oftalmološkog i optometrijskog društva, Zagreb, 2021., izlaganje: Bajtl D, Bjeloš M, Bušić M, Križanović A, Marković L, Kuzmanović Elabjer B, Barać J. Macular perfusion normative data acquired with optical coherence tomography angiography in healthy four-year-old Caucasian children

4. 18. Kongres Hrvatskog oftalmološkog i optometrijskog društva, Vodice, 2018., izlaganje: Bajtl D, Dobutović D, Biuk D, Bajtl V, Balog S, Kokot A, Barać J. Prikaz slučaja bolesnice s ranim Chandlerovim sindromom. Early stage of Chandler's syndrome – a case report

5. 18. Kongres Hrvatskog oftalmološkog i optometrijskog društva, Vodice, 2018., izlaganje: Jelušić V, Bajtl D, Barać J, Jukić T, Mandić K, Juri Mandić J. Clinical characteristics of patients with external dacryocystorhinostomy

6. 16. Kongres Hrvatskog oftalmološkog i optometrijskog društva, Opatija, 2016., izlaganje: Klepo D, Biuk D, Jelušić V, Splavski B, Krković I, Barać J. Dovode li antidepresivi do zatvaranja iridokornealnog kuta? Can antidepressants lead to iridocorneal angle closure?

7. 16. Kongres Hrvatskog oftalmološkog i optometrijskog društva, Opatija, 2016., izlaganje: Jelušić V, Biuk D, Klepo D, Splavski B, Krković I, Barać J. Primjećuju li bolesnici promjenu konzervansa u antiglaukomskim kapima? Do patients notice preservative alteration in antiglaucoma drops?

8. 16. Kongres Hrvatskog oftalmološkog i optometrijskog društva, Opatija, 2016., izlaganje: Splavski B, Dobutović D, Klepo D, Jelušić V, Krković I, Barać J, Bradvica M.

Važnost razlikovanja optičkih druza od ostalih stanja koja uzrokuju elevaciju papile. Prikaz slučaja The importance of differentiating optic drusen from other conditions leading to optic papillar elevation. A case report

9. 15. Kongres Hrvatskog oftalmološkog društva, Vodice, 2015., izlaganje: Klepo D, Biuk D, Dobutović D, Krković I, Barać J, Jelušić V. Mogu li se neselektivni beta-blokatori koristiti jednom dnevno? Could non-selective beta-blockers be used once daily?

10. 7. hrvatski ehokardiografski skup s međunarodnim sudjelovanjem CroEcho 2013., Dubrovnik, poster: Klepo D, Mirat J. Valvuloarterial impedance – parameter of overall load in aortic stenosis and hypertension

11. 5. hrvatski simpozij o nadomještanju bubrežne funkcije s međunarodnim sudjelovanjem Diatransplant 2012., Opatija, izlaganje: Klepo D, Međimurec M, Zibar L. Posttransplant erythrocytosis

12.PRILOZI

Prilog 1: Post-hoc analiza parametara makule prema Conoveru

Prilog 2: Informirani pristanak na sudjelovanje u istraživanju i Suglasnost za sudjelovanje u istraživanju

Prilog 1: Post-hoc analiza parametara makule prema Conoveru

Tablica A.1. Područje krvnih žila (engl. *vessels area*, VA, mm²) – post-hoc analiza prema Conoveru

	Rang	Značajna razlika (P < 0,05) od varijable
(1) RPC	1,0100	(2) (3) (4) (5) (6) (7) (8) (9) (10)
(2) SVP	5,1500	(1) (4) (5) (7) (8) (9) (10)
(3) ICP	5,2250	(1) (4) (5) (7) (8) (9) (10)
(4) DCP	6,3900	(1) (2) (3) (5) (6) (7) (8) (9)
(5) cc	9,8650	(1) (2) (3) (4) (6) (7) (8) (9) (10)
(6) C	5,4300	(1) (4) (5) (7) (8) (9) (10)
(7) SVC	2,3250	(1) (2) (3) (4) (5) (6) (8) (9) (10)
(8) DVC	8,6950	(1) (2) (3) (4) (5) (6) (7) (9) (10)
(9) Ret	4,3650	(1) (2) (3) (4) (5) (6) (7) (8) (10)
(10) F	6,5450	(1) (2) (3) (5) (6) (7) (8) (9)

cc – koriokapilaris; C – žilnica; DCP – duboki kapilarni pleksus; DVC – duboki vaskularni kompleks; F – korioretina (engl. *full*); ICP – intermedijarni kapilarni pleksus; RPC – radijalni peripapilarni kapilarni pleksus; Ret – mrežnica; SVC – površinski kapilarni kompleks; SVP – površinski vaskularni pleksus;

Tablica A.2. Područje krvnih žila unutar eksplantiranog područja (engl. *vessel density*; VD, %) – post-hoc analiza prema Conoveru

	Rang	Značajna razlika (P < 0,05) od varijable
(1) RPC	1,0100	(2) (3) (4) (5) (6) (7) (8) (9) (10)
(2) SVP	5,1700	(1) (4) (5) (7) (8) (9) (10)
(3) ICP	5,2300	(1) (4) (5) (7) (8) (9) (10)
(4) DCP	6,3900	(1) (2) (3) (5) (6) (7) (8) (9)
(5) cc	9,8650	(1) (2) (3) (4) (6) (7) (8) (9) (10)
(6) C	5,4050	(1) (4) (5) (7) (8) (9) (10)
(7) SVC	2,3300	(1) (2) (3) (4) (5) (6) (8) (9) (10)
(8) DVC	8,7000	(1) (2) (3) (4) (5) (6) (7) (9) (10)
(9) Ret	4,3500	(1) (2) (3) (4) (5) (6) (7) (8) (10)
(10) F	6,5500	(1) (2) (3) (5) (6) (7) (8) (9)

cc – koriokapilaris; C – žilnica; DCP – duboki kapilarni pleksus; DVC – duboki vaskularni kompleks; F – korioretina (engl. *full*); ICP – intermedijarni kapilarni pleksus; RPC – radijalni peripapilarni kapilarni pleksus; Ret – mrežnica; SVC – površinski kapilarni kompleks; SVP – površinski vaskularni pleksus;

Tablica A.3. Ukupan broj grananja (engl. *total number of junctions*, TNJ) – post-hoc analiza prema Conoveru

	Rang	Značajna razlika (P < 0,05) od varijable
(1) RPC	1,1000	(2) (3) (4) (5) (6) (7) (8) (9) (10)
(2) SVP	3,0800	(1) (3) (4) (5) (6) (7) (8) (9) (10)
(3) ICP	7,2200	(1) (2) (4) (5) (6) (7) (8) (9) (10)
(4) DCP	5,9250	(1) (2) (3) (5) (6) (7) (8) (9) (10)
(5) cc	5,2550	(1) (2) (3) (4) (6) (7) (8) (9) (10)
(6) C	4,2850	(1) (2) (3) (4) (5) (7) (8) (9) (10)
(7) SVC	2,5800	(1) (2) (3) (4) (5) (6) (8) (9) (10)
(8) DVC	7,7150	(1) (2) (3) (4) (5) (6) (7) (10)
(9) Ret	7,9500	(1) (2) (3) (4) (5) (6) (7) (10)
(10) F	9,8900	(1) (2) (3) (4) (5) (6) (7) (8) (9)

cc – koriokapilaris; C – žilnica; DCP – duboki kapilarni pleksus; DVC – duboki vaskularni kompleks; F – korioretina (engl. *full*); ICP – intermedijarni kapilarni pleksus; RPC – radijalni peripapilarni kapilarni pleksus; Ret – mrežnica; SVC – površinski kapilarni kompleks; SVP – površinski vaskularni pleksus;

Tablica A.4. – Broj grananja koji je normaliziran prema jedinici površine (engl. *junctions density*, JD, mm²) – post-hoc analiza prema Conoveru

	Rang	Značajna razlika (P < 0,05) od varijable
(1) RPC	1,1000	(2) (3) (4) (5) (6) (7) (8) (9) (10)
(2) SVP	3,0750	(1) (3) (4) (5) (6) (7) (8) (9) (10)
(3) ICP	7,2100	(1) (2) (4) (5) (6) (7) (8) (9) (10)
(4) DCP	5,9300	(1) (2) (3) (5) (6) (7) (8) (9) (10)
(5) cc	5,2550	(1) (2) (3) (4) (6) (7) (8) (9) (10)
(6) C	4,2850	(1) (2) (3) (4) (5) (7) (8) (9) (10)
(7) SVC	2,5850	(1) (2) (3) (4) (5) (6) (8) (9) (10)
(8) DVC	7,7200	(1) (2) (3) (4) (5) (6) (7) (10)
(9) Ret	7,9500	(1) (2) (3) (4) (5) (6) (7) (10)
(10) F	9,8900	(1) (2) (3) (4) (5) (6) (7) (8) (9)

cc – koriokapilaris; C – žilnica; DCP – duboki kapilarni pleksus; DVC – duboki vaskularni kompleks; F – korioretina (engl. *full*); ICP – intermedijarni kapilarni pleksus; RPC – radijalni peripapilarni kapilarni pleksus; Ret – mrežnica; SVC – površinski kapilarni kompleks; SVP – površinski vaskularni pleksus;

Tablica A.5. Ukupna dužina krvnih žila izražena u broju Euklideanskih udaljenosti unutar promatranog područja (engl. *total vessel length*, TVL (mm)) – post-hoc analiza prema Conoveru

	Rang	Značajna razlika (P < 0,05) od varijable
(1) RPC	1,0300	(2) (3) (4) (5) (6) (7) (8) (9) (10)
(2) SVP	3,1700	(1) (3) (4) (5) (6) (7) (8) (9) (10)
(3) ICP	7,1500	(1) (2) (4) (5) (6) (7) (8) (9) (10)
(4) DCP	5,1800	(1) (2) (3) (5) (6) (7) (8) (9) (10)
(5) cc	6,2950	(1) (2) (3) (4) (6) (7) (8) (9) (10)
(6) C	4,4250	(1) (2) (3) (4) (5) (7) (8) (9) (10)
(7) SVC	2,4500	(1) (2) (3) (4) (5) (6) (8) (9) (10)
(8) DVC	7,7100	(1) (2) (3) (4) (5) (6) (7) (10)
(9) Ret	7,7600	(1) (2) (3) (4) (5) (6) (7) (10)
(10) F	9,8300	(1) (2) (3) (4) (5) (6) (7) (8) (9)

cc – koriokapilaris; C – žilnica; DCP – duboki kapilarni pleksus; DVC – duboki vaskularni kompleks; F – korioretina (engl. *full*); ICP – intermedijarni kapilarni pleksus; RPC – radijalni peripapilarni kapilarni pleksus; Ret – mrežnica; SVC – površinski kapilarni kompleks; SVP – površinski vaskularni pleksus;

Tablica A.6. Srednja dužina svih krvnih žila unutar eksplantiranog područja (engl. *average vessel length*, AVL, mm) – post-hoc analiza prema Conoveru

	Rang	Značajna razlika (P < 0,05) od varijable
(1) RPC	1,0000	(2) (3) (4) (5) (6) (7) (8) (9) (10)
(2) SVP	4,5400	(1) (4) (5) (6) (7) (8) (9) (10)
(3) ICP	4,8400	(1) (4) (5) (6) (7) (8) (9) (10)
(4) DCP	5,7500	(1) (2) (3) (5) (6) (7) (8) (9) (10)
(5) cc	9,4350	(1) (2) (3) (4) (6) (7) (8) (9) (10)
(6) C	6,2450	(1) (2) (3) (4) (5) (7) (8) (9) (10)
(7) SVC	3,4700	(1) (2) (3) (4) (5) (6) (8) (10)
(8) DVC	7,9400	(1) (2) (3) (4) (5) (6) (7) (9)
(9) Ret	3,7900	(1) (2) (3) (4) (5) (6) (8) (10)
(10) F	7,9900	(1) (2) (3) (4) (5) (6) (7) (9)

cc – koriokapilaris; C – žilnica; DCP – duboki kapilarni pleksus; DVC – duboki vaskularni kompleks; F – korioretina (engl. *full*); ICP – intermedijarni kapilarni pleksus; RPC – radijalni peripapilarni kapilarni pleksus; Ret – mrežnica; SVC – površinski kapilarni kompleks; SVP – površinski vaskularni pleksus;

Tablica A.7. Broj vaskularnih segmenata otvorenih krajeva (engl. *total number of endpoints*, TNEP) – post-hoc analiza prema Conoveru

	Rang	Značajna razlika (P < 0,05) od varijable
(1) RPC	9,9900	(2) (3) (4) (5) (6) (7) (8) (9) (10)
(2) SVP	5,0450	(1) (3) (4) (5) (6) (7) (8) (9)
(3) ICP	5,8750	(1) (2) (4) (5) (6) (7) (8) (9) (10)
(4) DCP	4,1400	(1) (2) (3) (5) (6) (7) (8) (9) (10)
(5) cc	1,3500	(1) (2) (3) (4) (6) (7) (8) (9) (10)
(6) C	6,9850	(1) (2) (3) (4) (5) (8) (10)
(7) SVC	7,4100	(1) (2) (3) (4) (5) (8) (10)
(8) DVC	2,1350	(1) (2) (3) (4) (5) (6) (7) (9) (10)
(9) Ret	6,9700	(1) (2) (3) (4) (5) (8) (10)
(10) F	5,1000	(1) (3) (4) (5) (6) (7) (8) (9)

cc – koriokapilaris; C – žilnica; DCP – duboki kapilarni pleksus; DVC – duboki vaskularni kompleks; F – korioretina (engl. *full*); ICP – intermedijarni kapilarni pleksus; RPC – radijalni peripapilarni kapilarni pleksus; Ret – mrežnica; SVC – površinski kapilarni kompleks; SVP – površinski vaskularni pleksus;

Tablica A.8. Lakunarnost (engl. *lacunarity*, L) – post-hoc analiza prema Conoveru

	Rang	Značajna razlika (P < 0,05) od varijable
(1) RPC	10,0000	(2) (3) (4) (5) (6) (7) (8) (9) (10)
(2) SVP	7,5500	(1) (3) (5) (6) (7) (8) (9) (10)
(3) ICP	4,2100	(1) (2) (4) (5) (6) (7) (8) (9) (10)
(4) DCP	7,3100	(1) (3) (5) (6) (7) (8) (9) (10)
(5) cc	1,1050	(1) (2) (3) (4) (6) (7) (8) (9) (10)
(6) C	3,2150	(1) (2) (3) (4) (5) (7) (8) (9) (10)
(7) SVC	8,8700	(1) (2) (3) (4) (5) (6) (8) (9) (10)
(8) DVC	4,9100	(1) (2) (3) (4) (5) (6) (7) (9) (10)
(9) Ret	5,4400	(1) (2) (3) (4) (5) (6) (7) (8) (10)
(10) F	2,3900	(1) (2) (3) (4) (5) (6) (7) (8) (9)

cc – koriokapilaris; C – žilnica; DCP – duboki kapilarni pleksus; DVC – duboki vaskularni kompleks; F – korioretina (engl. *full*); ICP – intermedijarni kapilarni pleksus; RPC – radijalni peripapilarni kapilarni pleksus; Ret – mrežnica; SVC – površinski kapilarni kompleks; SVP – površinski vaskularni pleksus;

Tablica A.9. Površina fovealne avaskularne zone (engl. *foveal avascular zone area*, FAZ, površina/mm²) – post-hoc analiza prema Conoveru

	Rang	Značajna razlika (P < 0,05) od varijable
(1) RPC	6,8602	(2) (3) (4) (5) (6) (7)
(2) SVP	4,4624	(1) (3) (4) (5) (6) (7)
(3) ICP	1,1828	(1) (2) (4) (5) (6) (7)
(4) DCP	4,7849	(1) (2) (3) (5) (6) (7)
(5) SVC	5,8602	(1) (2) (3) (4) (6) (7)
(6) DVC	2,4409	(1) (2) (3) (4) (5)
(7) ret	2,4086	(1) (2) (3) (4) (5)

DCP – duboki kapilarni pleksus; DVC – duboki vaskularni kompleks; F – korioretina (engl. *full*); ICP – intermedijarni kapilarni pleksus; RPC – radijalni peripapilarni kapilarni pleksus; Ret – mrežnica; SVC – površinski kapilarni kompleks; SVP – površinski vaskularni pleksus;

Tablica A.10. Indeks promjera krvnih žila (engl. *vessel diameter index*, VDI, μm) – post-hoc analiza prema Conoveru

	Rang	Značajna razlika (P < 0,05) od varijable
(1) RPC	1,0200	(2) (3) (4) (5) (6) (7) (8) (9) (10)
(2) SVP	7,8200	(1) (3) (4) (5) (6) (7) (9) (10)
(3) ICP	4,3150	(1) (2) (4) (5) (6) (8) (9) (10)
(4) DCP	6,8800	(1) (2) (3) (5) (6) (7) (8) (9) (10)
(5) cc	9,9350	(1) (2) (3) (4) (6) (7) (8) (9) (10)
(6) C	6,4950	(1) (2) (3) (4) (5) (7) (8) (9) (10)
(7) SVC	4,3200	(1) (2) (4) (5) (6) (8) (9) (10)
(8) DVC	7,7150	(1) (3) (4) (5) (6) (7) (9) (10)
(9) Ret	3,1050	(1) (2) (3) (4) (5) (6) (7) (8)
(10) F	3,3950	(1) (2) (3) (4) (5) (6) (7) (8)

cc – koriokapilaris; C – žilnica; DCP – duboki kapilarni pleksus; DVC – duboki vaskularni kompleks; F – korioretina (engl. *full*); ICP – intermedijarni kapilarni pleksus; RPC – radijalni peripapilarni kapilarni pleksus; Ret – mrežnica; SVC – površinski kapilarni kompleks; SVP – površinski vaskularni pleksus;

Tablica A.11. Debljina makule (engl. *macular thickness*, MT) – post-hoc analiza prema Conoveru

	Rang	Značajna razlika (P < 0,05) od varijable
(1) CMT	2,0000	(2) (3) (4) (5) (6)
(2) FT	1,0000	(1) (3) (4) (5) (6)
(3) PTT	3,1450	(1) (2) (4) (5) (6)
(4) PNT	4,7150	(1) (2) (3) (5)
(5) PST	5,4750	(1) (2) (3) (4) (6)
(6) PIT	4,6650	(1) (2) (3) (5)

CMT – centralna debljina makule (engl. *central macular thickness*, prosječna vrijednost/ μm); FT – debljina foveje (engl. *foveal thickness*, μm); PTT – debljina parafovealnog temporalnog kvadranta (engl. *parafoveal temporal thickness*, prosječna vrijednost/ μm); PNT – debljina parafovealnog nazalnog kvadranta (engl. *parafoveal nasal thickness*, prosječna vrijednost/ μm); PST – debljina parafovealnog gornjeg kvadranta (engl. *parafoveal superior thickness*, prosječna vrijednost/ μm); PIT – debljina parafovealnog donjeg kvadranta (engl. *parafoveal inferior thickness*, prosječna vrijednost/ μm);

Tablica A.12. Volumen makule (engl. *macular volume*) (mm³) – post-hoc analiza prema Conoveru

	Rang	Značajna razlika (P < 0,05) od varijable
(1) CMV	1,0000	(2) (3) (4) (5)
(2) PTV	2,1550	(1) (3) (4) (5)
(3) PNV	3,7400	(1) (2) (4)
(4) PSV	4,3850	(1) (2) (3) (5)
(5) PIV	3,7200	(1) (2) (4)

CMV – centralni volumen makule (engl. *central macular volume*, prosječna vrijednost/mml); PTV – volumen paratemporalnog fovealnog kvadranta (engl. *parafoveal temporal volume*, prosječna vrijednost/mml); PNV – volumen parafovealnog nazalnog kvadranta (engl. *parafoveal nasal volume*, prosječna vrijednost/mml); PSV – volumen parafovealnog gornjeg kvadranta (engl. *parafoveal superior volume*, prosječna vrijednost/mml); PIV – volumen parafovealnog donjeg kvadranta (engl. *parafoveal inferior volume*, prosječna vrijednost/mml)

Prilog 2: Informirani pristanak na sudjelovanje u istraživanju i Suglasnost za sudjelovanje u istraživanju



KLINIČKA BOLNICA „SVETI DUH“

Zagreb, Sveti Duh 64

Klinika za očne bolesti Medicinskog fakulteta

Sveučilišta J. J. Strossmayera u Osijeku

Referentni centar

Ministarstva zdravstva Republike Hrvatske

za dječju oftalmologiju i strabizam

Voditeljica: doc.dr.sc. Mirjana Bjeloš, dr.med.

Predstojnik Klinike: prof.dr.sc. Mladen Bušić, prim., dr.med.

Tel. 01 37 12 129

INFORMIRANI PRISTANAK NA SUDJELOVANJE U ISTRAŽIVANJU

NASLOV (NAZIV) ISTRAŽIVANJA Analiza krvnih žila makularnog područja OCT angiografijom u predškolske djece

MJESTO ISTRAŽIVANJA: Klinička bolnica „Sveti Duh“, Klinika za očne bolesti, Sveti Duh 64, Zagreb

IME I PREZIME VODITELJA ISTRAŽIVANJA: Dunja Bajtl, dr. med., doc. dr. sc. Mirjana Bjeloš, dr. med., prof. dr. sc. Mladen Bušić, dr.med.

Poštovani,

Pozivamo Vas da u svojstvu zakonskog zastupnika maloljetnog ispitanika sudjelujete u znanstvenom istraživanju u kojem se ispituju obilježja krvnih žila makularnog područja u predškolske djece. Istraživanje je otvorenog tipa, a ispitaniku se neće isplaćivati naknada za sudjelovanje u istraživanju.

Voditelj istraživanja su Dunja Bajtl, dr.med., doc.dr.sc. Mirjana Bjeloš, dr.med. i prof.dr.sc.Mladen Bušić, dr.med. Istraživanje će se provesti na Klinici za očne bolesti u Kliničkoj bolnici „Sveti Duh“, Zagreb. Istraživanje se provodi u svrhu izrade doktorata. Molimo Vas pažljivo pročitajte ovaj *Informirani pristanak* za sudjelovanje u istraživanju u kojem se objašnjava zašto se ispitivanje provodi i koji bi mogli biti rizici za zdravlje ispitanika ako pristanete sudjelovati.

U slučaju da ne razumijete bilo koji dio *Informiranog pristanka* molimo Vas da se za objašnjenje obratite ispitivaču u istraživanju. Sudjelovanje u ovom ispitivanju je dobrovoljno i možete u bilo kojem trenutku odbiti sudjelovanje ispitanika u istraživanju. Ako odlučite da maloljetno dijete kojem ste Vi zakonski zastupnik sudjeluje u ovom istraživanju od Vas će se tražiti da potpišete *Informirani pristanak* i Suglasnost za sudjelovanje uz naznaku datuma. *Informirani pristanak* potpisuje i istraživač, a potpisanu presliku *Informiranog pristanka* dobit ćete osobno prije početka izvedbe testova. Original *Informiranog pristanka* nalazi se kod istraživača ovog ispitivanja.

Liječnik - istraživač koji provodi ovo istraživanje ne prima nikakvu financijsku naknadu za istraživanje.

PODACI O ISTRAŽIVANJU

U sklopu Nacionalnog preventivnog programa ranog otkrivanja slabovidnosti u Republici Hrvatskoj ispituje se vidna oštrina na blizinu i na daljinu, binokularno i monokularno u djece s navršene 4 godine života. U djece kojima ovim pregledom bude utvrđena vidna oštrina uredna za dob, planiraju se učiniti dodatni pregledi: optička koherentna tomografska angiografija (Spectralis HRA+OCT, Heidelberg Engeneering®, Heidelberg, Germany), tomografija rožnice (Pentacam®HR, OCULUS Optikgeraete GmbH, Wetzlar, Germany) i parcijalna koherentna laserska interferometrija (Zeiss IOL master 700®, Carl Zeiss Meditec AG, Jena, Germany). Optička koherentna tomografska angiografija je metoda kratkotrajnog tomografskog snimanja stražnjeg segmenta oka, a služi za definiranje stanja mikrovaskularne strukture mrežnice. Ova

pretraga, prema medicini zasnovanoj na dokazima, omogućuje vizualizaciju najbolje rezolucije i predstavlja nadstandard obrade. Istraživanje će doprinijeti spoznajama o fiziološkim varijacijama krvožilnog sustava mrežnice u predškolske djece, koje su do sada još uvijek nerazjašnjene. Tomografija rožnice je pregled kojim se dobiva mapa prednje i stražnje površine rožnice. Parcijalna koherentna laserska interferometrijska biometrija je pretraga kojom se utvrđuje aksijalna duljina oka, promjer rožnice (white-to-white), dubina prednje sobice, širina zjenice, središnja debljina rožnice (CCT) i debljina očne leće, keratometrija rožnice. Za obavljanje ovih pretraga nije potrebno širenje zjenica, niti je potrebno kapanje bilo kakvih kapljica u oči. Sve metode su neinvazivne, nekontaktne i potpuno bezbolne.

Pregledi se izvode ambulantno, jednokratno i bez potrebe za kontrolnim mjerenjima.

MOGUĆI RIZICI I NEUGODNOSTI: Ovo istraživanje **NE UKLJUČUJE** nikakav rizik osim uobičajenog, svakodnevnog rizika.

U slučaju da rezultati istraživanja ukažu na čimbenike koji uzrokuju ili značajno doprinose riziku za nastanak bolesti ispitanik će o tome biti obaviješten. Ispitanik će biti obaviješten o osobnim rezultatima istraživanja.

POVJERLJIVOST I ZAŠTITA OSOBNIH PODATAKA

Osobni medicinski podaci ispitanika bit će korišteni **SAMO** za predloženo istraživanje.

KORIST ZA ISTRAŽIVAČA

Rezultati istraživanja biti će korišteni u svrhu izrade doktorata, objave znanstvenih radova i kongresnih priopćenja.

TKO JE ODOBRILO OVO ISTRAŽIVANJE

Istraživanje je odobrilo Etičko povjerenstvo Kliničke bolnice „Sveti Duh“. Istraživanje je u skladu s odrednicama Helsinške deklaracije.

DOBROVOLJNO SUDJELOVANJE

Sudjelovanje u ovome istraživanju je u potpunosti dobrovoljno. Vaša odluka o tome želite li ili ne da maloljetno dijete kojem ste Vi zakonski zastupnik sudjeluje u ovom istraživanju ni na koji način neće utjecati na način, postupke i tijek liječenja maloljetnog djeteta kojem ste Vi zakonski zastupnik.

Svojim potpisom potvrđujem da sam informiran/a o ciljevima, prednostima i rizicima ovog istraživanja i pristajem da u njemu sudjeluje maloljetno dijete kojem sam ja zakonski zastupnik.

U Zagrebu, _____

Potpis sudionika

Potpis voditelja istraživanja

Potpis Zakonskog zastupnika sudionika u istraživanju

Ja, liječnik istraživač potvrđujem da sam usmeno pružio/pružila potrebne informacije o ovom ispitivanju i dao/dala preslik *Informiranog pristanka* potpisanog od strane ispitanika i istraživača

Potpis voditelja istraživanja

SUGLASNOST ZA SUDJELOVANJE U ISTRAŽIVANJU

ANALIZA KRVNIH ŽILA MAKULARNOG PODRUČJA OPTIČKOM KOHERENTNOM TOMOGRAFSKOM ANGIOGRAFIJOM U PREDŠKOLSKE DJECE

Sudjelovanje u ovome istraživanju je u potpunosti dobrovoljno. Vaša odluka o tome želite li ili ne želite sudjelovati u ovom istraživanju ni na koji način neće utjecati na način, postupke i tijek Vašeg liječenja. Ukoliko se odlučite sudjelovati u istraživanju, možete u bilo kojem trenutku prekinuti svoje sudjelovanje u njemu. O Vašoj odluci obavijestit ćete istraživača. Odluka o prekidanju sudjelovanja u istraživanju ni na koji način neće utjecati na način, postupke i tijek Vašeg liječenja.

Svojim potpisom potvrđujem da sam informiran/a o ciljevima, prednostima i rizicima ovog istraživanja i pristajem u njemu sudjelovati.

U Zagrebu, _____

Potpis sudionika

Potpis voditelja istraživanja

Potpis Zakonskog zastupnika sudionika u istraživanju