

# Rezultati liječenja artroze koljena korektivnom osteotomijom goljenične kosti

---

**Kusulja, Alen**

**Master's thesis / Diplomski rad**

**2016**

*Degree Grantor / Ustanova koja je dodijelila akademski / stručni stupanj:* **Josip Juraj Strossmayer University of Osijek, Faculty of Medicine / Sveučilište Josipa Jurja Strossmayera u Osijeku, Medicinski fakultet**

*Permanent link / Trajna poveznica:* <https://um.nsk.hr/um:nbn:hr:152:619247>

*Rights / Prava:* [In copyright](#)/[Zaštićeno autorskim pravom.](#)

*Download date / Datum preuzimanja:* **2025-02-05**



*Repository / Repozitorij:*

[Repository of the Faculty of Medicine Osijek](#)



**SVEUČILIŠTE JOSIPA JURJA STROSSMAYERA U OSIJEKU**

**MEDICINSKI FAKULTET OSIJEK**

**Studij medicine**

**Alen Kusulja**

**REZULTATI LIJEČENJA ARTROZE  
KOLJENA KOREKTIVNOM  
OSTEOTOMIJOM GOLJENIČNE KOSTI**

**Diplomski rad**

**Osijek, 2016.**

OVAJ RAD IZRAĐEN JE NA ZAVODU ZA ORTOPEDIJU KLINIČKOG BOLNIČKOG  
CENTRA OSIJEK.

MENTOR: DOC. PRIM. DR. SC. SAŠA RAPAN, DR. MED.

RAD SADRŽI: 24 LISTA, 4 TABLICE I 3 SLIKE.

## SADRŽAJ

1. UVOD .....	1
1.1. Anatomija koljenog zgloba.....	1
1.2. Biomehanika koljenog zgloba .....	3
1.3. Artroza koljenog zgloba .....	4
1.4. Dijagnostika artroze koljenog zgloba .....	5
1.5. Liječenje artroze .....	6
1.5.1. Liječenje artroze koljena korektivnom osteotomijom .....	6
2. CILJ RADA.....	7
3. ISPITANICI I METODE .....	8
3.1. Ustroj studije.....	8
3.2. Ispitanici .....	8
3.3. Metode .....	8
3.4. Statističke metode.....	10
4. REZULTATI.....	11
5. RASPRAVA.....	15
6. ZAKLJUČAK .....	18
7. SAŽETAK.....	19
8. SUMMARY .....	20
9. LITERATURA.....	21
10. ŽIVOTOPIS .....	24

## 1. UVOD

Osteoartroza koljena ili gonartroza sve je veći javnozdravstveni problem 20. i 21. stoljeća. Popularizacija sporta, napredak medicine, duži životni vijek, prometne nesreće, gojaznost te nesreće na radu svakako su doprinijeli porastu učestalosti te bolesti. Odstupanje osovine zgloba od referentnih vrijednosti značajno doprinosi povećanju opterećenja unutar određenog segmenta zgloba i njegovog jačeg trošenja. Rekonstrukcijom normalnih biomehaničkih odnosa korekcijskom osteotomijom natkoljениčne ili potkoljениčne kosti doprinosi se rasterećenju oštećenog dijela, uspostavlja se normalna funkcija zgloba i produžuje njegov vijek.

### 1.1. Anatomija koljenog zgloba

Koljeni se zglob odlikuje posebnom građom zglobnih tijela i osobitom građom i razmještajem sveza te je najsloženije građen zglob u čovječjem tijelu. (1)

Kondili bedrene kosti (lat. *condyli femoris*) čine konveksno zglobno tijelo. Međusobno su odvojeni međučvornom udubinom te zavijeni od sprijeda prema natrag. Sprijeda su zavijeni po većem polumjeru, a straga po manjem. Kondili goljениčne kosti (lat. *condyli tibiae*) čine konkavno zglobno tijelo. Zglobne plohe goljениčne kosti ravne su i nisu kongruentne sa zglobnim ploham na bedrenoj kosti. Medijalna je ploha veća, bubrežasta oblika i blago udubljena, dok je lateralna ploha manja, trokutasta i ravna, a u stražnjem dijelu i konveksna.

Zglobni menisci (lat. *menisci articulares*) polumjesečaste su tvorbe građene od vezivne hrskavice, koje osiguravaju sukladnost zglobnih ploha bedrene i goljениčne kosti, a ujedno služe i kao ublaživači opterećenja zgloba. Pomicanje meniska omogućuje da konkavno zglobno tijelo pri pokretu prati konveksno zglobno tijelo. Medijalni menisk (lat. *meniscus medialis*) ima oblik otvorenog slova *c*. Straga je najširi i najdeblji, a prema naprijed se sužava i stanjuje. Vanjski rub medijalnog meniska u potpunosti je srastao sa zglobnom ovojnicom i dubokim dijelom medijalne pobočne sveze, stoga je gibljivost medijalnog meniska ograničena. Lateralni menisk (lat. *meniscus lateralis*) ima oblik zatvorenog slova *c*. U svim je dijelovima jednako debeo. Vanjski je rub samo djelomično pričvršćen za zglobnu ovojniciu i nije vezan za pobočnu svezu, te je zbog toga pokretljiviji od medijalnog meniska. (2)

Zglobna ovojnica koljena široka je, a vezivnu opnu izgrađuju uglavnom niti tetiva prednje i stražnje skupine natkoljениčnih mišića i stražnje skupine potkoljениčnih mišića. Sinovijalna opna zglobne ovojnice oblaže unutrašnjost vezivne opne, osim u stražnjem dijelu. Sinovijalna ovojnica pokriva kondile bedrene kosti, a potom se u predjelu interkondilarne udubine odvaja od vezivne ovojnice i prelazi na ukrižene sveze koje oblaže postranično i sprijeda. (2)

U prednjem se dijelu koljena, između vezivne i sinovijalne zglobne ovojnice, nalaze jastučići masnog tkiva pa se sinovijalna opna izbočuje u zglobnu šupljinu. Masni jastučići ispunjavaju prazan zglobni prostor ispred ukriženih sveza koji nastaje pri ispružanju potkoljenice zbog pomaka ivera prema gore i tako priječe uklještenje zglobne ovojnice.

Krvna opskrba zgloba dolazi od krvnih žila koje tvore anastomoze oko koljena: femoralne arterije (lat. *a. femoralis*) i poplitealne arterije (lat. *a. poplitea*).

Živčana inervacija dolazi od grana opturatornog, femoralnog, tibijalnog i zajedničkog fibularnog živca. (2)

Zglobna je ovojnica pojačana s pet sveza koje su vezane uz nju te se nazivaju vanjskim svezama koljenog zgloba. Zglobne sveze čine: patelarni ligament (lat. *lig. patellae*), krilca ivera (lat. *retinacula patellae*), poplitealni kosi ligament (lat. *lig. popliteum obliquum*) i lučna poplitealna sveza (lat. *lig. popliteum arcuatum*). Pobočne sveze (lat. *ligamenta collateralia*) čine: medijalna i lateralna pobočna sveza. Medijalna pobočna sveza sastoji se od površinskog i dubokog dijela. Duboki dio pobočne sveze nalazi se u sastavu zglobne ovojnice te je vezan za medijalni menisk. Ukrižene sveze (lat. *ligg. cruciata genus*) dvije su kratke i snažne sveze smještene unutar zgloba. Međusobno su ukrižene, a svaka je ukrižena i oko svoje osi. Zbog toga je dio neke sveze uvijek napet, što je posebno važno za održavanje stabilnosti i stalnog dodira zglobnih tijela pri svim položajima potkoljenice. Prednja ukrižena sveza sprječava pomak bedrene kosti prema natrag na goljениčnoj kosti i hiperekstenziju zgloba. Prednji dio sveze napinje se pri ekstenziji, a stražnji dio pri fleksiji koljena. Stražnja ukrižena sveza čvršća je od prednje, a sprječava pomak bedrene kosti prema naprijed na goljениčnoj kosti te hiperfleksiju koljenoga zgloba. Pri ekstenziji napet je stražnji dio sveze, a pri fleksiji njezin prednji dio. Kod prijenosa težine u uspravnom stavu na malo flektirana koljena (hod uzbrdo ili nizbrdo) sveza je glavni stabilizator koljena. (2)

## 1.2. Biomeomehanika koljenog zgloba

Koljeni je zglob složeni zglob koji ima elemente kutnog i obrtnog zgloba (lat. *trochogynglimus*). Pokreti u zglobu izvode se oko poprječne (fleksija i ekstenzija) i uzdužne (vanjska i unutarnja rotacija) osi. U pregibanju potkoljenice sudjeluju oba kondila bedrene kosti. Pri rotaciji potkoljenice sudjeluje samo medijalni kondil zbog svoje zavijenosti oko interkondilarne udubine.

Mišići koji pokreću koljeni zglob: fleksija (*m. semimembranosus*, *m. semitendinosus*, *m. biceps femoris*, *m. gracilis*, *m. sartorius*, *m. popliteus*), ekstenzija (*m. quadriceps femoris*, *m. tensor fasciae latae*), unutarnja rotacija (*m. popliteus*, *m. semimembranosus*, *m. semitendinosus*, *m. sartorius*, *m. gracilis*) i vanjska rotacija (*m. biceps femoris*).

Aktivna je fleksija moguća  $120^{\circ}$  –  $130^{\circ}$  od nultog položaja, a potkoljenica se može pasivno flektirati do  $160^{\circ}$ . Raspon između aktivne i pasivne fleksije naziva se „mrtvim mišićnim prostorom“. Ekstenzija je moguća do ispruženog kuta, a ograničavaju ju pobočne sveze, prednji dio prednje i stražnji dio stražnje ukrižene sveze. Moguća je i pasivna hiperekstenzija do  $5^{\circ}$  od nultog položaja. Pri ekstenziji dolazi do neznatne rotacije potkoljenice prema van za oko  $5^{\circ}$  zbog zatezanja prednje ukrižene sveze. Pri fleksiji dolazi do unutarnje rotacije za oko  $5^{\circ}$ . U srednjem položaju koljenoga zgloba koljeno je u fleksiji od  $20^{\circ}$  –  $30^{\circ}$  i u tom je položaju opseg rotacije potkoljenice najveći. Pri fleksiji od  $90^{\circ}$  moguća je unutarnja rotacija za  $10^{\circ}$ , a vanjska rotacija za  $40^{\circ}$ . (2)

Zglobni menisci pokreću se pri svakom pokretu koljena te ispravljaju inkongruenciju kondila bedrene i goljenične kosti. Pri fleksiji zglobni se menisci pomiču prema natrag, a pri ekstenziji prema naprijed. Glavne uloge meniska su: povećavaju sukladnost zglobnih površina, značajno sudjeluju u prenošenju opterećenja s bedrene na goljeničnu kost, povećavaju dodirne površine kondila, vrlo su važni za održavanje stabilnosti koljena, jednakomjerno šire sinovijalnu tekućinu po kondilima, značajni su za pokretljivost koljena (osobito pokrete translacije), a smanjuju i trenje u zglobu. Menisci imaju važnu zadaću zaštite koljenske zglobne hrskavice.

Poprečna os koljenog zgloba prolazi kroz epikondile bedrene kosti. Uzdužna os potkoljenice poklapa se s mehaničkom osi donjeg ekstremiteta. U odnosu na horizontalnu os koljenog zgloba, fiziološki valgus koljena iznosi  $6^{\circ}$ , a u odnosu na nagib uzdužne (anatomske) osi femura prema vertikali može se govoriti o valgozitetu od  $9^{\circ}$ , što je naravno

varijabilno i ovisi i o spolnim razlikama s obzirom na veći nagib bedrene kosti prema vertikali kod žena zbog šire zdjelice. Pri stajanju na obje noge gravitacijska sila, koju u praktičnom životu možemo uzeti kao težinu dijelova tijela iznad koljena, jednakomjerno se raspoređuje na oba koljena i njezin je smjer vertikalalan tako da prolazi kroz mehaničku os koljena, kuka i nožnog zgloba gledajući u frontalnoj ravnini. (1)

### 1.3. Artroza koljenog zgloba

Degenerativne promjene zglobne hrskavice koje uzrokuju patološke promjene i na ostalim dijelovima zgloba te se prije ili poslije očituju bolovima i oštećenom funkcijom zgloba, nazivaju se artrozom (lat. *arthrosis*) ili osteoartrozom (lat. *osteoarthrosis*). Artroza je progresivna bolest te se odlikuje propadanjem i trošenjem hrskavice i u konačnici njezinim potpunim nestankom te se formira ogoljela zglobna površina s vidljivom subhondralnom kosti. Na rubnim dijelovima zgloba dolazi do koštanog bujanja, tj. stvaranja osteofita. U subhondralnoj kosti dolazi do koštane pregradnje (sklerozacija), a ako je opterećenje preveliko, stvaraju se pseudociste (detritus ciste) koje su prazne ili ispunjene sluzavom tekućinom. S vremenom dolazi do zadebljanja i skvrčavanja zglobne čahure.

Epidemiološka su istraživanja pokazala da se u visokorazvijenim zemljama svijeta kod 50 % svih osoba iznad 40. godine života morfološki mogu dokazati artritične promjene na kosturu, ali su u toj životnoj dobi one pretežno klinički nijeme, tj. bez klinički vidljivih simptoma. (1) Simptomi se javljaju kada tzv. kemijski i mehanički detritus zglobne hrskavice uzrokuju upalnu promjenu sinovijalne membrane, tj. kada se javi sinovitis, a zbog čega se u anglosaksonskoj literaturi i govori o osteoartritisu. Klinički su simptomi bol (glavni i najčešći simptom), ograničena pokretljivost, deformacija zgloba, krepitacije u zglobu pri kretanju, osjetljivost na palpaciju, nestabilnost zgloba, hipotrofija i atrofija mišića. Tipična „ukrućenost“ koljena nastala nakon dužeg sjedenja popušta nakon razgibavanja koljena, ali se već nakon relativno kratkog stajanja i hodanja pojavljuju umor i bol.

Degenerativni procesi u zglobu pojave se i napreduju zbog nesrazmjera između opterećenja i mogućnosti podnošenja tih opterećenja od zglobne hrskavice. S obzirom na način nastanka oštećenja, razlikujemo primarne artroze, gdje uz normalno opterećenje postoji „slabost“ hrskavice još uvijek nepoznata porijekla i sekundarne artroze, gdje uz normalnu hrskavicu postoji preopterećenje zgloba. Kronične degenerativne promjene zahvaćaju sve



sastavne dijelove zgloba: zglobnu hrskavicu, fibroznu i sinovijalnu čahuru, okolne sveze i mišiće te subhondralnu kost.

Gonartroza se najčešće javlja kod starijih osoba, od 50 do 60 godina, i triput je učestalija kod žena. Opći su uzročni čimbenici metabolički i hormonalni poremećaji (klimakterij). Lokalni su uzroci: pogrešni statički odnosi opterećenja (X ili O-koljeno), funkcionalna preopterećenja (sportaši, fizički radnici), upalni procesi koji oštećuju zglobnu hrskavicu, jače jednakomjerne ili učestale manje ozljede te pretjerana tjelesna težina. (1)

#### **1.4. Dijagnostika artroze koljenog zgloba**

Najbrži je i najjednostavniji način dokazivanja artroze zgloba radiološki snimak. Radiografija u početku pokazuje manja ili veća suženja zglobnog prostora te sklerozaciju opterećenijih dijelova zgloba. Kasnije se mogu utvrditi zone degenerativnih i regenerativnih promjena, ušiljena interkondilarna izbočina te manji ili veći rubni osteofiti. Osteoporotične promjene i cistične šupljine glavne su radiološke značajke degenerativnih promjena. (1) Stupanj izraženosti radioloških promjena ne odgovara uvijek težini kliničke slike, ali je unatoč tome presudan za donošenje odluke o kirurškom liječenju.

Pregradnja i metabolička aktivnost tkiva uz pomoć scintigrafije mogu se dokazati prije nego rendgenskim pretragama. Magnetska rezonancija može dati više detalja o stupnju bolesti. Laboratorijski nalazi mogu pokazati povećanu viskoznost sinovijalne tekućine uz povećan broj stanica. (1)

#### **1.5. Liječenje artroze**

Liječenje može biti konzervativno (medikamentno ili fizikalno) i kirurško. Medikamentno liječenje uključuje primjenu antireumatika, analgetika, mioionolitika, anestetika i kortikosteroida. Fizikalna terapija uključuje kineziterapiju, hidroterapiju, elektroterapiju itd. Cilj je kirurškog liječenja poboljšanje funkcije i biologije zgloba. Vrsta kirurškog zahvata koji će se primjeniti ovisi o stupnju artroze, životnoj dobi, zahvaćenom zglobu, općem stanju i zanimanju bolesnika itd.

Kirurške zahvate možemo podijeliti na palijativne, kauzalne, aloartroplastike, artrodeze i zahvate zamjene odnosno regeneracije hrskavice. Palijativne zahvate provodimo

kada želimo ublažiti bol i poboljšati funkciju zgloba, a temelje se na promjeni lokalne cirkulacije i odstranjenju degenerativnog tkiva. Kauzalno liječenje postiže se uz pomoć korektivnih osteotomija kojima se mijenjaju odnosi opterećenja u koljenu. Aloartroplastike označavaju ugradnju cementnih ili bezcementnih endoproteza. Artrodeza je kirurgija spašavanja zgloba nakon neuspjele primjene endoproteze. (1)

### 1.5.1. Liječenje artroze koljena korektivnom osteotomijom

Postoje razne tehnike i razine izvođenja osteotomije: osteotomije bedrene ili goljenične kosti, osteotomije otvaranja ili zatvaranja, osteotomije s medijalnim ili lateralnim pristupom, kose osteotomije uz podizanje tibijalnog platoa, unikondilarne osteotomije, osteotomije u obliku grede na krovu, transfibularne tibijalne osteotomije itd. Većina se autora slaže da su najsvrsishodnije proksimalne tibijalne osteotomije neposredno ispod razine zgloba, a iznad hvatišta patelnog ligamenta na hrapavosti tibije (lat. *tuberositas tibiae*) (*Coventry* osteotomije). (3)

Proksimalna tibijalna osteotomija pokazuje zadovoljavajuće rezultate kod 80 % pacijenata pet godina nakon osteotomije. (4) Istraživanja su pokazala da je kod pacijenata na kojima je izvedena proksimalna tibijalna osteotomija došlo do oporavka i popravka hrskavice. Wakabayashi i suradnici utvrdili su znakove popravka hrskavice kod 62 % pacijenata 12 mjeseci nakon osteotomije. (4) Indikacije za proksimalnu tibijalnu osteotomiju jesu bol i nesposobnost uzrokovane osteoartritisom koje utječu na svakodnevni život i obaveze pojedinca, varus ili valgus deformiteti uz radiografski dokaz težinskog opterećenja dijela zgloba, sposobnost pacijenta da se služi štakama nakon operacije te dobar vaskularni status. Kontraindikacije su suženje lateralnog odjeljka zglobne pukotine, lateralna tibijalna subluksacija veća od 1 cm, gubitak medijalnog dijela tibije veći od 2 do 3 mm, fleksijske kontrakture veće od 15°, fleksija koljena manja od 90°, korekcija veća od 20° te reumatoidni artritis. (5)

## 2. CILJ RADA

Cilj je ove retrospektivno-prospektivne studije:

Usporedbom kliničke slike prije i nakon operacijskog zahvata ispitati uspješnost korekcijske valgizirajuće osteotomije gornjeg dijela goljenične kosti u liječenju artroze koljenskog zgloba. Uspješnost je definirana povećanjem pokretljivosti, smanjenjem intenziteta bolova u koljenskom zglobu u mirovanju i prilikom aktivnosti te korekcijom fizioloških kuteva nakon operacijskog zahvata.

### **3. ISPITANICI I METODE**

#### **3.1. Ustroj istraživanja**

Ovo je retrospektivno-prospektivno istraživanje (6) u kojem se koriste postojeći podatci iz medicinskih kartona o ispitanicima oboljelima od artroze koljenskog zgloba koji su liječeni na Zavodu za ortopediju Kliničkog bolničkog centra Osijek.

#### **3.2. Ispitanici**

Retrospektivno-prospektivnim istraživanjem obuhvaćeno je 19 ispitanika (13 muškaraca i 6 žena) upućenih na Zavod za ortopediju Kliničkog bolničkog centra Osijek. Ispitanici u ovom istraživanju liječeni su operacijski korekcijskom osteotomijom tibije unatrag 10 godina (2005. – 2015.) na Zavodu za ortopediju KBC-a Osijek zbog artroze koljenog zgloba 2. i 3. stupnja s odstupanjem osovine koljenog zgloba od fizioloških vrijednosti. Ispitanici su duže vremena liječeni konzervativno (ambulantno medikamentima i fizikalnim terapijama) bez značajnijeg poboljšanja. Uveden je sustav šifriranja prema kojem nije moguće utvrditi identitet osobe čiji su podatci korišteni u daljnjem tijeku istraživanja.

#### **3.3. Metode**

Za potrebe istraživanja korišteni su podatci iz povijesti bolesti (anamneza, lokalni status i RTG snimke). Prikupljeni su podatci za procjenu uspješnosti kirurške metode proksimalne osteotomije goljениčne kosti u liječenju artroze koljenog zgloba. Stupanj artroze određen je Kellgren – Lawrenceovom klasifikacijom (Tablica 1.). (7)

Tablica 1. Kellgren – Lawrenceova klasifikacija artroze

STUPANJ	RADIOLOŠKI NALAZ
0	Radiografski nisu prisutne nikakve značajke osteoartritisa
1	Sumnjivo suženje zglobne pukotine i moguće dodirivanje osteofita
2	Sigurna pojava osteofita i moguće suženje zglobne pukotine na anterioposteriornoj snimci u stojećem položaju
3	Multipli osteofiti, definitivno suženje zglobne pukotine, skleroza, mogući deformiteti kostiju
4	Veliki osteofiti, znatno suženje zglobne pukotine, teška skleroza, definitivni deformiteti kostiju

Uspješnost kirurškog zahvata određena je usporedbom opsega pokreta u stupnjevima prije i nakon zahvata, smanjenjem stupnja boli mjenog vizualno analognom skalom (VAS) (Tablica 2.) te smanjenjem femoro-tibijalnog kuta.

Tablica 2. Vizualno analogna skala boli

SUBJEKTIVNA OCJENA BOLI	JAKOST BOLI
1 – 3	Slaba bol
4 – 7	Srednje jaka bol
8 – 10	Jaka bol

### 3.4. Statističke metode

Kategorijski podatci prikazani su deskriptivno apsolutnim i relativnim frekvencijama, a numerički podatci opisani su aritmetičkom sredinom i standardnom devijacijom u slučaju normalne raspodjele, a u protivnom medijanom i interkvartilnim rasponom. Razlike kategorijskih varijabli testirane su binomialnim testom, a razlike među zavisnim numeričkim varijablama Wilcoxonovim testom sume rankova. Sve P vrijednosti dvostrane su, a razina značajnosti postavljena je na  $\alpha = 0,05$  (8, 9). Podatci su statistički analizirani upotrebom informatičkog programa SPSS (inačica 16.0, SPSS Inc., Chicago, IL, SAD).

#### 4. REZULTATI

Studijom je obuhvaćeno 19 ispitanika upućenih na Zavod za ortopediju Kliničkog bolničkog centra Osijek od 2005. do 2015. godine s ciljem liječenja artroze koljena 2. i 3. stupnja operacijskom tehnikom proksimalne osteotomije goljenične kosti.

U istraživanju je sudjelovalo 13 muškaraca i 6 žena. Srednja dob ispitanika iznosila je 50,95 godina. Nešto češće bila je zahvaćena desna noga (N = 11; 57,89 %) u odnosu na lijevu. Najčešće je operiran treći stupanj artroze (N = 15; 78,95%) (Tablica 3.).

*Tablica 3. Opći podatci o ispitanicima*

		<b>N (%)</b>	<b>p*</b>
<b>Spol</b>	Muški	13 (68,42 %)	0,167
	Ženski	6 (31,58 %)	
<b>Strana tijela</b>	Desna	11 (57,89 %)	0,648
	Lijeva	8 (42,11 %)	
<b>Stupanj artroze</b>	Drugi	4 (21,05 %)	0,019
	Treći	15 (78,95 %)	

\*binomialni test

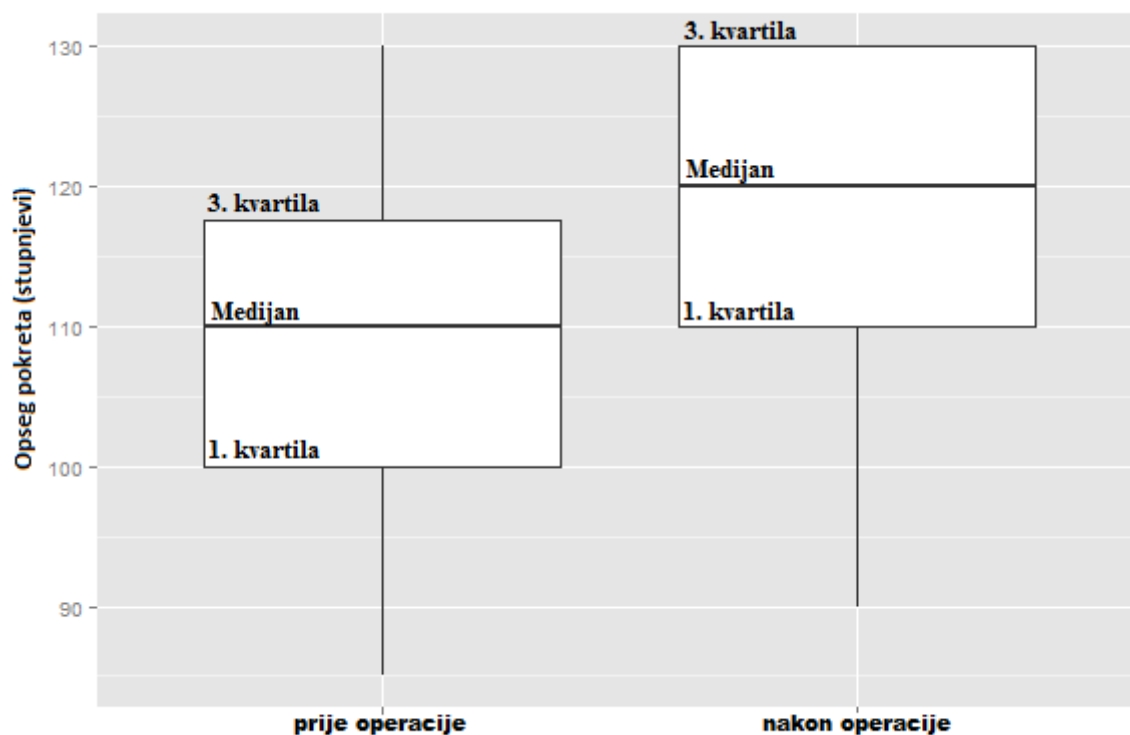
Prije operativnog zahvata medijan opsega pokreta iznosio je 110°, bol su ispitanici opisivali srednjom vrijednošću 8 (prema vizualno analognoj skali), a medijan femoro-tibijalnog kuta iznosio je 184°. Nakon operacije došlo je do značajnog povećanja opsega pokreta, bol je smanjena, a vrijednosti femoro-tibijalnog kuta također su značajno snižene (Tablica 4.).

Tablica 4. Prikaz promjena medijana vrijednosti opsega pokreta, stupnja boli i femoro-tibijalnog kuta nakon operacijskog zahvata

	Prije operacije	Nakon operacije	Razlika	p*
<b>Opseg pokreta</b>	110°	120°	10°	0,001
<b>VAS†</b>	8	3	-5	< 0,001
<b>Femoro-tibijalni kut</b>	184°	178°	-7°	< 0,001

\*Wilcoxonov test sume rankova, †vizualno analogna skala boli

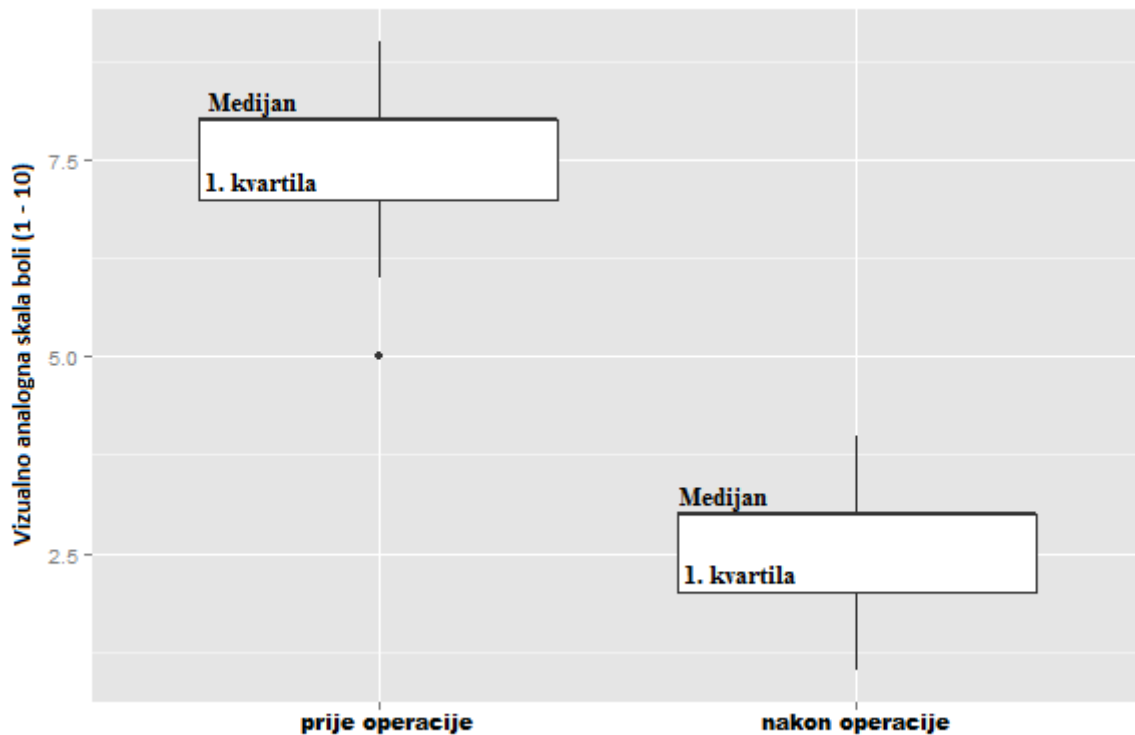
Prije operacijskog zahvata 75 % ispitanika imalo je opseg pokreta manji od 117,5°. Nakon učinjene operacije došlo je do povećanja opsega pokreta (Slika 1.).



Slika 1. Opseg pokreta prije i nakon operacijskog zahvata




Prije operacije 50 % ispitanika bol je opisivalo kao umjerenu ili vrlo jaku (vrijednost 8 na vizualno analognoj skali). Nakon operacije vrijednost boli kod polovice ispitanika bila je slaba ili je nije bilo (vrijednost 3 na vizualno analognoj skali) (Slika 2.).



Slika 2. Vizualno analogna skala boli prije i nakon operacijskog zahvata

Prije operacije svi ispitanici imali su femoro-tibijalni kut  $180^\circ$  ili veći. Nakon operacije femoro tibijalni kut značajno je smanjen kod svih ispitanika te je iznosio maksimalno  $180^\circ$  (Slika 3.).



Slika 3. Femoro-tibijalni kut prije i nakon operacijskog zahvata

## 5. RASPRAVA

Artroza koljena najčešći je poremećaj zglobova, a rizik da će se tijekom života razviti simptomatska osteoartroza koljena procijenjen je na otprilike 45 %. (10) Artroza kod većine pacijenata zahvaća samo jedan odjeljak zgloba (medijalni ili lateralni), a to je uglavnom uzrokovano mehaničkim nepravilnostima, koje su povezane s nepravilnom raspodjelom težine i vode prema progresiji artroze. Proksimalna tibijalna osteotomija uobičajena je operacijska tehnika za liječenje umjerenog osteoartritisa koljena. (11) Provodi se najčešće kod mlađih i aktivnih pacijenata jer im omogućuje visoku razinu aktivnosti i čuva zalihe kosti za potencijalnu buduću artroplastiku zbog progresije artroze. Dvije su najčešće korištene kirurške tehnike za proksimalnu tibijalnu osteotomiju lateralna zatvarajuća i medijalna otvarajuća tehnika s unutarnjom fiksacijom. Iako su obje tehnike stekle veliku popularnost unazad nekoliko godina i nema razlika u učestalosti i tipu komplikacija (12) na Zavodu za ortopediju Kliničkog bolničkog centra u Osijeku primjenjuje se medijalna otvarajuća operacijska tehnika. Kod obaju tehnika cilj je postići i zadržati adekvatnu korekciju poravnjanja koljenskog zgloba. Kod lateralne zatvarajuće tehnike se na proksimalnom dijelu goljenične kosti uklanja koštani klin s bazom okrenutom prema lateralno s ciljem stvaranja valgusa koljena. Kao posljedica te tehnike i gubitka lateralnog dijela metafize goljenične kosti dolazi do spuštanja tibijalnog platoa i promjena u tibio-kondilarnom nagibu. Kod medijalne otvarajuće tehnike pravi se rez na proksimalnom medijalnom dijelu tibije i implantira se koštani presadak u obliku klina s bazom prema medijalno. Medijalna otvarajuća tehnika ne dovodi do gubitka dijela kosti, ali joj je potrebna fiksacija metalnom pločicom te također može dovesti do promjena u tibijalnom nagibu, zatezanja medijalnog kolateralnog ligamenta i spuštene patele. (13) Pogodni su kandidati za tu tehniku pacijenti s razlikom u duljini nogu većom od 2 mm, pacijenti s ozljedom stražnje ukrižene sveze te u slučaju labavosti medijalne pobočne sveze. (14)

Iz dostupne literature o korektivnim osteotomijama, pri artrozi koljena različite etiologije, vidljivo je da analize postoperativnih rezultata nisu vršene na obimnom kliničkom materijalu (15, 16, 17, 18), što se brojčano uklapa u ovo istraživanje u kojem se razmatraju rezultati na 19 izvršenih korektivnih osteotomija goljenične kosti. U istraživanju je sudjelovalo 13 muškaraca (68,42 %) i 6 žena (31,58 %). Prosječna dob ispitanika bila je 50,95 godina (od 29 do 62). Prosječna dob ispitanika u istraživanju koje su proveli Kapila i suradnici iznosila je 49,2 godine. (17) Istraživanje provedeno u Švedskoj između 1998. i 2007.

pokazuje gotovo identičan omjer muškaraca (69 %) i žena (31 %) te dob ispitanika (30 godina ili stariji) u odnosu na istraživanje provedeno na Zavodu za ortopediju Kliničkog bolničkog centra Osijek. (19) Također, istraživanje provedeno u Njemačkoj od 2008. do 2011. godine potvrđuje sličan omjer muškaraca (72 %) i žena (28 %). (20)

Artrozom je češće bila zahvaćena desna noga (N = 11; 57,89 %) u odnosu na lijevu (N = 8; 42,11 %). Dostupni literaturni izvori potvrđuju češću zahvaćenost desne noge, Cristoph Ihle i suradnici (N = 54; 56 %) (20), što se može objasniti češćim korištenjem i većim trošenjem desne noge zbog njene dominacije kod većeg broja ljudi.

Najčešće je operiran 3. stupanj artroze (N = 15; 78,95 %). Yokoyama i suradnici su u istraživanju provedenom u Japanu od 2008. do 2011. godine također imali najveći broj pacijenata s 3. stupnjem artroze (N = 28; 59,57 %). (21) U istraživanju Pornrattanamaneewong C. i suradnika također su najčešći 2. i 3. stupanj artroze. (22)

Prije operacijskog zahvata medijan opsega pokreta iznosio je 110° (100° – 120°), a nakon operacije došlo je do statistički značajnog povećanja opsega pokreta za medijan vrijednosti 10, nakon čega je medijan opsega pokreta iznosio 120°. Tuncay i suradnici utvrdili su značajno povećanje pokretljivosti nakon operativnog zahvata. (23) Tabrizi i suradnici u svom su istraživanju dokazali povećanje opsega pokreta. (24) Hooper i suradnici prikazali su vrlo slične rezultate s opsegom pokreta nakon operacijskog zahvata između 100° i 120°. (25)

Posebna pozornost posvećena je načinu na koji su se prikupljali podatci o ispitanicima kod kojih je izvršen korektivni operativni zahvat koljenog zgloba zbog podložnosti subjektivnog vrednovanja rezultata nakon operacije individualnim psihosomatskim osobinama svakog ispitanika. Zaključivanje o subjektivnom stanju ispitanika prema postoperativnom rezultatu na temelju osobnih odgovora pri kontrolnim pregledima temeljilo se na samoprocjeni osjeta boli prema vizualno analognoj skali. Ispitanici su prije operacije bol opisivali medijanom 8. Nakon operacije bol je značajno snižena za medijan vrijednosti 5, pa su bol opisivali medijanom 3. Istraživanje koje su u Japanu proveli Yokoyama i suradnici objedinilo je kategorije povećanja opsega pokreta i smanjenja boli u jedinstvenu „kategoriju sposobnosti“, čiji porast vrijednosti označava povećanje opsega pokreta i smanjenje boli. (21) Kapila i suradnici u svom su istraživanju utvrdili smanjenje boli kod ispitanika od jake i vrlo jake na blagu ili nikakvu bol. (17) U istraživanju koje je provedeno od 2003. do 2010. dokazano je statistički značajno smanjenje boli postoperativno. (23)

Medijan femoro-tibijalnog kuta prije operacije iznosio je 184° (182° – 188°). Nakon operacijskog zahvata došlo je do klinički značajnog smanjenja za medijan 7, tako da je u konačnici medijan kuta smanjen na 178° (176° – 179°). U istraživanju provedenom u Japanu

od 2008. do 2011. godine došlo je do smanjenja femoro-tibijalnog kuta medijana 178 na medijan 169. (21) U istraživanju Tuncaya i suradnika provedenom od 2003. do 2010. godine utvrđeno je značajno smanjenje femoro-tibijalne osi. (23) Tabrizi i suradnici u svom su istraživanju provedenom na 32 ispitanika utvrdili smanjenje femoro-tibijalnog kuta (24). Hooper i suradnici su u svom istraživanju dokazali smanjenje femoro-tibijalnog kuta s medijana 182° na medijan 173°. (25)

Korektivna osteotomija proksimalnog dijela tibije uspješna je metoda u liječenju sekundarnih artroza koljena pri striktnim indikacijama i poštivanju osnovnih postavki biomehanike koljenskog zgloba. Istraživanja drugih autora pokazuju da je korektivna osteotomija proksimalnog dijela tibije odgovoran operativni zahvat koji će dati odlične rezultate i poboljšati funkciju koljena ako se postave ispravne indikacije i poštuju temeljni principi biomehanike koljenskog zgloba (26, 27). Rezultati autora pokazuju da su korektivne osteotomije uspješne metode u liječenju sekundarnih artroza koljena bez obzira na životnu dob ispitanika, ipak u mlađoj životnoj dobi preporuča se izvršiti korektivnu osteotomiju proksimalnog dijela tibije kao sekundarno-profilaktički operativni zahvat zbog očuvanja kosti i funkcija koljena. Korektivna osteotomija tibije zbog svojih osobitosti očuvanja kosti i funkcije koljenog zgloba nameće se kao kvalitetno rješenje za liječenje artroze koljena jer poboljšava kvalitetu svakodnevnog života i fizičke sposobnosti pacijenata.

## 6. ZAKLJUČAK

Na temelju provedenog istraživanja i dobivenih rezultata može se zaključiti:

- Na Zavodu za ortopediju Kliničkog bolničkog centra Osijek zbog artroze koljena tehnikom korektivne osteotomije tibije češće su operirani muškarci.
- Na Zavodu za ortopediju Kliničkog bolničkog centra Osijek zbog artroze koljena tehnikom korektivne osteotomije tibije najčešće se operira treći stupanj artroze.
- Nakon operacije tehnikom korektivne osteotomije tibije dolazi do povećanja opsega pokreta u koljenskom zglobu.
- Nakon operacije tehnikom korektivne osteotomije tibije dolazi do smanjenja osjeta boli definiranog VAS skalom od 1 do 10.
- Nakon operacije tehnikom korektivne osteotomije tibije dolazi do smanjenja femoro-tibijalnog kuta.
- Rezultati potvrđuju da je liječenje artroze koljena korektivnom osteotomijom tibije uspješna metoda jer dovodi do povećanja opsega pokreta zahvaćenog koljena te značajnog smanjenja osjeta boli i smanjenja femoro-tibijalnoga kuta.

## 7. SAŽETAK

**CILJ ISTRAŽIVANJA.** Ispitati uspješnost korekcijske valgizirajuće osteotomije gornjeg dijela goljenične kosti u liječenju artroze koljena. Uspješnost je definirana povećanjem pokretljivosti, smanjenjem intenziteta boli i korekcijom fizioloških kuteva nakon operacijskog zahvata.

**USTROJ STUDIJE.** Retrospektivno-prospektivno istraživanje.

**ISPITANICI I METODE.** Istraživanjem je obuhvaćeno 19 ispitanika liječenih na Zavodu za ortopediju KBC-a Osijek operacijski korekcijskom osteotomijom goljenične kosti u razdoblju od 2005. do 2015. godine zbog artroze koljenskog zgloba 2. i 3. stupnja s odstupanjem osovine koljenskog zgloba od fizioloških vrijednosti. Korišteni su podatci iz postojećih medicinskih kartona (anamneza, lokalni status i rtg snimke). Stupanj artroze određen je Kellgren – Lawrenceovom klasifikacijom.

**REZULTATI.** Nakon operacije artroze koljena tehnikom korektivne osteotomije goljenične kosti dolazi do povećanja opsega pokreta u koljenom zglobu (Wilcoxonov test sume rankova, medijan prije operacije =  $110^\circ$ , medijan nakon operacije =  $120^\circ$ ), smanjenja osjeta boli definiranog VAS skalom od 1 do 10 (Wilcoxonov test sume rankova, medijan prije operacije = 8, medijan nakon operacije = 3) i smanjenja femoro-tibijalnog kuta (Wilcoxonov test sume rankova, medijan prije operacije  $184^\circ$ , medijan nakon operacije  $178^\circ$ ).

**ZAKLJUČAK.** Liječenje artroze koljena tehnikom korektivne osteotomije goljenične kosti uspješna je metoda jer dovodi do povećanja opsega pokreta zahvaćenog koljena te značajnog smanjenja osjeta boli i smanjenja femoro-tibijalnoga kuta.

**KLJUČNE RIJEČI.** artroza koljena; ortopedija; osteotomija tibije

## 8. SUMMARY

**OBJECTIVES.** The aim of this study was to assess the effectiveness of corrective high tibial osteotomy in the treatment of degenerative knee arthritis. Success is defined by increased mobility, reduced pain intensity and physiological angle correction after surgery.

**STUDY DESIGN.** Retrospective-prospective study.

**PARTICIPANS AND METHODS.** The study included 19 patients treated at the Institute of Orthopaedic Surgery, University Hospital Center Osijek who underwent corrective high tibial osteotomy from 2005 to 2015 because of the degenerative arthritis of the knee joint of the 2<sup>nd</sup> and 3<sup>rd</sup> degree of deviation from the axis of the knee joint. The data was obtained from existing medical records (medical history, local status and radiography). The degree of arthrosis is determined by the Kellgren - Lawrence classification.

**RESULTS.** After the operation of the knee arthrosis by corrective osteotomy of the tibia, there was an increase range of motion in the knee joint (Wilcoxon rank-sum test, median before surgery, 110°; the median after surgery, 120°), the sensation of pain, defined by VAS scale from 1 to 10, was reduced (Wilcoxon rank-sum test, median, 8 before surgery; after surgery median, 3), and femoro-tibial angle reduced (Wilcoxon rank-sum test, median 184° before surgery, after surgery median 178°).

**CONCLUSION.** Treating knee arthrosis by the corrective tibial osteotomy is a successful method because it leads to an increase in range of motion of the affected knee and a significant reduction of pain sensation and reduces femoral-tibial angle.

**KEYWORDS.** Knee Arthrosis; Orthopedics; Tibial Osteotomy



---

**9. LITERATURA**

1. Pećina M i sur. Ortopedija. 3. izdanje. Zagreb: Naklada ljevak; 2004.
2. Krmpotić-Nemanić J, Marušić A. Anatomija čovjeka. 2. izdanje. Zagreb: Medicinska naklada; 2007.
3. Ruszkowski I i sur. Ortopedija. 1. izdanje. Zagreb: Jumena; 1979.
4. Dabov GD. Poglavlje 25: Miscellaneous nontraumatic disorders. U: Canale ST, Beaty JH, urednici. Campbell's Operative Orthopaedics. 11. izdanje. Philadelphia: Mosby elsevier; 2015. str. 1000 - 1019.
5. Koyonos L, Slenker N, Cohen S. Complications in brief: Osteotomy for lower extremity malalignment. Clin Orthop Relat Res. 2012;470(12):3630-6.
6. Kločić I, Vorko-Jović A, ur. Epidemiologija. 1. izd. Zagreb: Medicinska naklada; 2012.
7. Luijckx T, Pai V i sur. Kellgren and Lawrence system for classification of osteoarthritis of knee. Dostupno na adresi: <http://radiopaedia.org/articles/kellgren-and-lawrence-system-for-classification-of-osteoarthritis-of-knee>. Datum pristupa: 7. 6. 2016.
8. Horvat J, Mijoč J. Osnove statistike. 2. izd. Zagreb: Naklada Ljevak; 2012.
9. Milošević Z, Bogdanović D. Statistika i informatika u oblasti medicinskih nauka. 1. izd. Niš: Galaksija; 2012.
10. Murphy L, Schwartz TA, Helmick CG, Renner JB, Tudor G, Koch G i sur. Lifetime risk of symptomatic knee osteoarthritis. Arthritis Rheum. 2008;59(9):1207-13.
11. Suero EM, Sabbagh Y, Westphal R, Hawi N, Citak M, Wahl FM i sur. Effect of medial opening wedge high tibial osteotomy on intraarticular knee and ankle contact pressures. J. Orthop. Res. 2015;4:598-604.
12. Miller BS, Downie B, McDonough EB, Wojtys EM. Complications after medial opening wedge high tibial osteotomy. Arthroscopy. 2009; 25(6):639-46.
13. Hoell S, Suttmoeller J, Stoll V, Fuchs S, Gosheger G. The high tibial osteotomy, open versus closed wedge, a comparison of methods in 108 patients. Arch Orthop Trauma Surg. 2005;125(9):638-43
14. Giffin JR, Stabile KJ, Zantop T, Vogrin TM, Woo SL, Harner CD. Importance of tibial slope for stability of the posterior cruciate ligament deficient knee. Am J Sports Med. 2007;35:1443–1449.

15. Saragaglia D, Chedal-Bornu B. Computer-assisted osteotomy for valgus knees: medium-term results of 29 cases. *Orthop Traumatol Surg Res.* 2014;100(5):527-30.
16. Nazem K, Fouladi A, Chinigarzadeh M. Double tibial osteotomy for bow leg patients: A case series. *J Res Med Sci.* 2013;18(12):1092–1096.
17. Kapila R, Sharma PK, Chugh A, Singh R. Management of Osteoarthritis Knee by Graduated Open Wedge High Tibial Osteotomy in 40-60 Years Age Group Using Limb Reconstruction System: A Clinical Study. *J Clin Diagn Res.* 2015;9(10):09-11.
18. De Paula Mozella A, Vieira Costa MA, de Araujo Barros Cobra HA. Assessment of tibial slope angle and patellar height after medial-opening tibial osteotomy. *Rev Bras Ortop.* 2015;47(4):441-5.
19. W-Dahl A, Robertsson O, Lohmander LS. High tibial osteotomy in Sweden, 1998–2007 A population-based study of the use and rate of revision to knee arthroplasty. *Acta Orthop.* 2012;83(3):244–248.
20. Ihle C, Ateschrang A, Grünwald L, Stöckle U, Saier T, Schröter S. Health-related quality of life and clinical outcomes following medial open wedge high tibial osteotomy: a prospective study. *BMC Musculoskelet Disord.* 2016;17(1):215.
21. Yokoyama M, Nakamura Y, Onishi T, Hirano K, Doi M. Healing period after open high tibial osteotomy and related factors: Can we really say that it is long?. *Springerplus.* 2016;12:5-123.
22. Pornrattanamaneewong C, Numkanisorn S, Chareancholvanich K, Harnroongroj T. A retrospective analysis of medial opening wedge high tibial osteotomy for varus osteoarthritic knee. *Indian J Orthop.* 2012;46(4):455-61.
23. Tuncay İ, Bilsel K, Elmadağ M, Erkoçak ÖF, Aşçı M, Şen C. Evaluation of mobile bearing unicompartmental knee arthroplasty, opening wedge, and dome-type high tibialosteotomies for knee arthritis. *Acta Orthop Traumatol Turc.* 2015;49(3):280-7.
24. Tabrizi A, Soleimanpour J, Sadighi A, Zare AJ. A short term follow up comparison of genu varum corrective surgery using open and closed wedge high tibialosteotomy. *Malays Orthop J.* 2013;7(1):7-12.
25. Hooper NM, Schouten R, Hooper GJ. The outcome of bone substitute wedges in medial opening high tibial osteotomy. *Open Orthop J.* 2013;7:373-7.
26. Waterman BR, Hoffmann JD, Laughlin MD, Burks R, Pallis MP, Tokish JM i sur. Success of High Tibial Osteotomy in the United States Military. *Orthop J Sports Med.* 2015;3(3):2325967115574670.

27. Kyung HS, Lee BJ, Kim JW, Yoon SD. Biplanar Open Wedge High Tibial Osteotomy in the Medial Compartment Osteoarthritis of the Knee Joint: Comparison between the Aescula and TomoFix Plate. *Clin Orthop Surg.* 2015;7(2):185-90.

## 10. ŽIVOTOPIS

Alen Kusulja, student 6. godine  
Sveučilište J.J. Strossmayera u Osijeku  
Medicinski fakultet Osijek  
Studij Medicine  
Cara Hadrijana 10E  
Tel. +385-31-51-28-00

Datum i mjesto rođenja:  
17. 8. 1991., Osijek  
Kućna adresa:  
Kralja Tomislava 11, 31421, Gašinci  
Tel. +385-97-763-87-08  
E-mail: alen.kusulja91@gmail.com

### OBRAZOVANJE:

2006.- 2010. Gimnazija A. G. Matoš u Đakovu

2010.- 2016. Studij medicine, Medicinski fakultet Osijek, Sveučilište Josipa Jurja  
Strossmayera

OSTALE AKTIVNOSTI: 2014. i 2015. organizirao Tečaj osnovnih medicinskih vještina pri  
EMSA-i