

HISTOLOŠKA ANALIZA OSTEOGENOG POTENCIJALA INJEKCIJSKOG BIFAZNOG KALCIJEVOG FOSFATA U OČUVANJU ALVEOLARNOG GREBENA

Čandrlić, Marija

Doctoral thesis / Disertacija

2023

Degree Grantor / Ustanova koja je dodijelila akademski / stručni stupanj: **Josip Juraj Strossmayer University of Osijek, Faculty of Medicine Osijek / Sveučilište Josipa Jurja Strossmayera u Osijeku, Medicinski fakultet Osijek**

Permanent link / Trajna poveznica: <https://urn.nsk.hr/urn:nbn:hr:152:529310>

Rights / Prava: [In copyright](#) / [Zaštićeno autorskim pravom.](#)

Download date / Datum preuzimanja: **2025-03-10**



Repository / Repozitorij:

[Repository of the Faculty of Medicine Osijek](#)



SVEUČILIŠTE JOSIPA JURJA STROSSMAYERA U OSIJEKU

MEDICINSKI FAKULTET OSIJEK

Marija Čandrić

**HISTOLOŠKA ANALIZA
OSTEOGENOG POTENCIJALA
INJEKCIJSKOG BIFAZNOG
KALCIJEVOG FOSFATA U OČUVANJU
ALVEOLARNOG GREBENA**

Doktorska disertacija

Osijek, 2022.

SVEUČILIŠTE JOSIPA JURJA STROSSMAYERA U OSIJEKU

MEDICINSKI FAKULTET OSIJEK

Marija Čandrić

**HISTOLOŠKA ANALIZA
OSTEOGENOG POTENCIJALA
INJEKCIJSKOG BIFAZNOG
KALCIJEVOG FOSFATA U OČUVANJU
ALVEOLARNOG GREBENA**

Doktorska disertacija

Osijek, 2022.

Doktorska disertacija je ostvarena u Fakultetu za dentalnu medicinu i zdravstvo Osijek Sveučilišta J.J. Strossmayera i Domu zdravlja Osječko-baranjske županije

Mentor doktorske disertacije: izv. prof. prim. dr. sc. Marko Matijević, dr. med. dent, specijalist oralne kirurgije

Komentor: doc. dr. sc. Dinko Leović, dr. med., specijalist maksilofacijalne kirurgije

Doktorska disertacija ima 87 listova, 9 tablica i 17 slika.

Zahvala

Zahvaljujem mentoru izv. prof. dr. sc. Marku Matijeviću na motivaciji za upis doktorskog studija, pomoći pri ustrojavanju i provođenju doktorskog istraživanja te usmjeravanju pri pisanju doktorske disertacije. Hvala na svemu što ste me naučili u posljednjih pet godina mogeg puta u znanosti i nastavi, kao i svim životnim lekcijama koje sam naučila uz Vas.

Zahvaljujem komentoru doc. dr. sc. Dinku Leoviću na savjetima i pomoći pri osmišljavanju doktorskog istraživanja i pisanju doktorske disertacije.

Zahvaljujem doc. dr. sc. Željki Perić Kačarević na nesebičnoj pomoći i savjetovanju pri provođenju laboratorijske faze doktorskog istraživanja.

Hvala mojim kolegama i prijateljima Sanji, Martini i Mateju.

Velika hvala mojim roditeljima, Josipu i Katici, na ljubavi i potpori te što su me uvijek usmjeravali na dobar put, svi moji uspjesi ostvareni su zahvaljujući vama. Također, hvala mojim sestrama Mateji i Ivani, na svojoj sreći i veselju koje mi pružate svaki dan.

Na kraju, hvala mojem suprugu Slavku i kćeri Elizabeti, vi ste moja najveća radost, smisao mog života i svega što radim, ovu doktorsku disertaciju posvećujem vama.

**„Zrno do zrna pogača,
kamen do kamena palača“**

SADRŽAJ

Popis kratica i pokrata.....	III
Popis tablica.....	IV
Popis slika.....	V
1. UVOD.....	1
1.1. Remodelacija alveolarnog grebena nakon ekstrakcije zuba.....	2
1.2. Augmentacija alveolarnog grebena nakon ekstrakcije zuba	3
1.3. Vođena regeneracija kosti	5
1.3.1. Membrane u vođenoj regeneraciji kosti.....	6
1.4. Autogena kost (autograft, autologni koštani transplantat).....	9
1.5. Alografti (alogeni koštani transplantati)	12
1.6. Ksenografti	13
1.7. Aloplasti	16
1.7.1. Hidroksiapatit.....	16
1.7.2. Trikalcij fosfati.....	17
1.8. Bifazni kalcijev fosfat	18
1.8.1. Dosadašnja istraživanja – injekcijski aloplasti.....	19
1.9. Znanstveni doprinos istraživanja.....	20
2. HIPOTEZA	21
3. CILJ.....	22
4. ISPITANICI I METODE.....	23
4.1. Etička načela	23
4.2. Ustroj studije.....	23
4.3. Ispitanici i materijali	24
4.3. Metode	25
4.3.1. Kliničke faze studije	26
4.3.1.1. Selekcija i priprema pacijenata	26

4.3.1.2. Prvi kirurški zahvat.....	26
4.3.1.3. Cijeljenje rane	29
4.3.1.4. Drugi kirurški zahvat – bioptiranje kosti i ugradnja dentalnog implantata	29
4.3.2. Laboratorijske faze studije.....	30
4.3.2.1. Prikupljanje, priprema i obrada uzoraka.....	30
4.3.2.2. Patohistološka analiza.....	31
4.3.2.3. Histomorfometrijska analiza.....	31
4.4. Statističke metode	31
5. REZULTATI	33
5.1. Obilježja ispitanika i kliničke opservacije	33
5.2. Patohistološka analiza bioptata.....	35
5.2.1. Patohistološke promjene na bioptatima kosti augmentiranoj I-BKF-om	35
5.2.2. Patohistološke promjene na bioptatima kosti augmentiranoj AGK.....	39
5.3. Histomorfometrijska analiza bioptata.....	43
5.3.1. Razlike u cjelovitoj površini između ispitivanih skupina.....	43
5.3.2. Razlike u ukupnoj površini i relativnom udjelu kosti između ispitivanih skupina.....	43
5.3.3. Razlike u ukupnoj površini i relativnom udjelu biomaterijala između ispitivanih skupina.....	44
5.3.4. Razlike u ukupnoj površini i relativnom udjelu mekog tkiva između ispitivanih skupina.....	44
6. RASPRAVA	46
7. ZAKLJUČAK.....	55
8. SAŽETAK	56
9. SUMMARY	58
10. LITERATURA	60
11. ŽIVOTOPIS.....	78
12. PRILOZI	87

Popis kratica i pokrata

α-TCP	Alfa trikalcijev fosfat (engl. <i>alpha tricalcium phosphate</i>)
AGK	Anorganska goveđa kost
β-TCP	Beta trikalcijev fosfat (engl. <i>beta tricalcium phosphate</i>)
BKF	Bifazni kalcijev fosfat
BM	Rezidualni biomaterijal
CBCT	Kompjutorizirana tomografija koničnom zrakom (engl. <i>Cone Beam Computed Tomography, CBCT</i>)
DFDBA	Demineralizirani preparat suho smrznutog alografta (engl. <i>demineralized freeze – dried bone allograft</i>)
d-PTFE	Gusti politetrafluoretilen (engl. <i>dense polytetrafluorethylene</i>)
EDTA	Etilendiamintetraoctena kiselina (engl. <i>ethylenediaminetetraacetic acid</i>)
e-PTFE	Ekspandirani politetrafluoretilen (engl. <i>expanded polytetrafluorethylene</i>)
FDBA	Mineralizirani preparat suho smrznutog alografta (engl. <i>freeze – dried bone allograft</i>)
HA	Hidroksiapatit
HIV	Virus humane imunodeficijencije (engl. <i>Human Immunodeficiency Virus</i>)
HVC	engl. <i>Horizontal-Vertical-Combination classification</i>
I-BKF	Injekcijski bifazni kalcijev fosfat
MGCs	Multinuklearne orijaške stanice (engl. <i>multinucleated giant cells</i>)
MT	Meko tkivo
NK	Novostvorena kost
PCL	Polikaprolakton (engl. <i>polycaprolactone</i>)
PGA	Poliglikolna kiselina (engl. <i>polyglycolic acid</i>)
PLA	Poli-2-hidroksipropanska kiselina (engl. <i>polyglycolic acid</i>)
PTFE	Politetrafluoretilen (engl. <i>polytetrafluorethylene</i>)
rh-BMP9	Rekombinantni humani koštani morfogenetski protein 9 (engl. <i>recombinant human morphogenetic protein 9</i>)
VRK	Vođena regeneracija kosti

Popis tablica

Tablica 1.1.	Klasifikacija koštanih defekata.....	4
Tablica 1.2.	Klasifikacija membrana za VRK.....	7
Tablica 1.3.	Intraoralna i ekstraoralna donorska mjesta.....	10
Tablica 5.1.	Razlike u raspodjeli kliničkih i socio-demografskih kategorijskih varijabli između ispitivanih skupina.....	34
Tablica 5.2.	Razlike u dobi između ispitivanih skupina.....	34
Tablica 5.3.	Razlike u cjelovitoj površini bioptata između ispitivanih skupina.....	43
Tablica 5.4.	Razlike u ukupnoj površini i relativnom udjelu kosti između ispitivanih skupina.....	43
Tablica 5.5.	Razlike u ukupnoj površini i relativnom udjelu biomaterijala između ispitivanih skupina.....	44
Tablica 5.6.	Razlike u ukupnoj površini i relativnom udjelu mekog tkiva između ispitivanih skupina.....	45

Popis slika

Slika 1.1.	Koštana dehiscijencija i fenestracija	3
Slika 1.2.	Primjena d-PTFE membrane u očuvanju alveole.....	8
Slika 1.3.	Resorptivne kolagene membrane.....	8
Slika 1.4.	Unošenje granula ksenografta u koštani defekt.....	14
Slika 1.5.	Primjena injekcijskog bifaznog kalcijevog fosfata.....	19
Slika 4.1.	Podjela kliničkih i laboratorijskih faza studije.....	25
Slika 4.2.	Prikaz kliničke faze studije – ispitivana skupina.....	27
Slika 4.3.	Prikaz kliničke faze studije – kontrolna skupina.....	28
Slika 4.4.	CBCT augmentirane regije snimljen 10 dana postoperativno.....	29
Slika 4.5.	Uzimanje koštanog bioptata.....	30
Slika 5.1.	Hodogram selekcije pacijenata.....	32
Slika 5.2.	Koštani bioptat uzet šest mjeseci nakon augmentacije I-BKF-om obojan hemalaun - eozinom.....	36
Slika 5.3.	Koštani bioptat uzet šest mjeseci nakon augmentacije I-BKF-om obojan trikormnim bojenjem po Masson-u	37
Slika 5.4.	Koštani bioptat uzet šest mjeseci nakon augmentacije I-BKF-om obojan pentakromnim bojenjem po Movat-u.....	38
Slika 5.5.	Koštani bioptat uzet šest mjeseci nakon augmentacije AGK-i obojan hemalaun – eozinom	40
Slika 5.6.	Koštani bioptat uzet šest mjeseci nakon augmentacije AGK-i obojan trikormnim bojenjem po Masson-u	41
Slika 5.7.	Koštani bioptat uzet šest mjeseci nakon augmentacije AGK-i obojan pentakromnim bojenjem po Movat-u	42

1. UVOD

Unatoč tome što su konzervativne metode liječenja tvrdih zubnih tkiva danas znatno napredovale, u svakodnevnoj stomatološkoj praksi doktori dentalne medicine i dalje se susreću s terapijskim neuspjehom. Terapijski neuspjeh u stomatološkoj praksi podrazumijeva ekstrakciju jednog ili više zuba (1 – 3). Najčešći uzroci gubitka zuba su parodontalne bolesti, karijes, traume te razvojni i genetski defekti (4).

Također, poznato je da se svaka izgubljena žvačna jedinica, radi optimalnog funkcioniranja cjelokupnog stomatognatog sustava, mora nadomjestiti, a u tu svrhu koristi se niz mobilnih i fiksnih protetskih nadomjestka (5). Kao alternativa za standardne mobilne djelomične ili potpune proteze te fiksne nadomjestke poput krunice i mostova, nameću se dentalni implantati. Dentalna implantologija je više od 70 godina specijalistička grana u stomatologiji, a posebni fokus na razvoj ove grane je unazad 30 godina. Može se reći da su dentalni implantati zlatni standard u nadomještanju izgubljenog jednog ili više zuba, a kliničke studije pokazale su da je to pacijentu ujedno najugodnija terapijska opcija za rješavanje problema djelomične ili potpune bezubosti (6, 7). Osim toga, studije su pokazale da su dentalni implantati s estetskog i funkcionalnog aspekta optimalno rješenje u terapiji bezubosti (8).

Osnova funkcioniranja dentalnog implantata u alveolarnoj kosti je uspješna oseointegracija. Oseointegraciju prvi je otkrio i opisao 1962. godine švedski liječnik Per-Ingvar Brånemark. Pojam oseointegracije, u kontekstu opisivanja sidrenja implantata u alveolarnu kost, prvi puta korišten je 1977. godine. Tada je Brånemark oseointegraciju opisao kao izravnu strukturalnu i funkcionalnu integraciju između kosti i stranih materijala, odnosno površine dentalnog implantata ugrađenog u alveolarnu kost. Uspješna oseointegracija ključna je za stabilnost dentalnog implantata i smatra se najvažnijim preduvjetom za opterećenje implantata i dugoročni klinički uspjeh finalne implanto-protetske restauracije (9).

U preglednom radu Vootla i Reddyja (10) raspravlja se o bitnim elementima o kojima ovisi uspješna oseointegracija. U zaključku rada navedeno je da su kvaliteta i kvantiteta kosti u koju se ugrađuje dentalni implantat ključni za uspješnost oseointegracije (10). Slijedom navedenog, može se reći da je jedan od prioriteta u daljnjem razvoju dentalne implantologije poznavanje, razumijevanje i unaprjeđenje kirurških tehnika i biomaterijala kojima se može modificirati kvaliteta i kvantiteta kosti alveolarnog grebena nakon gubitka zuba.

1.1. Remodelacija alveolarnog grebena nakon ekstrakcije zuba

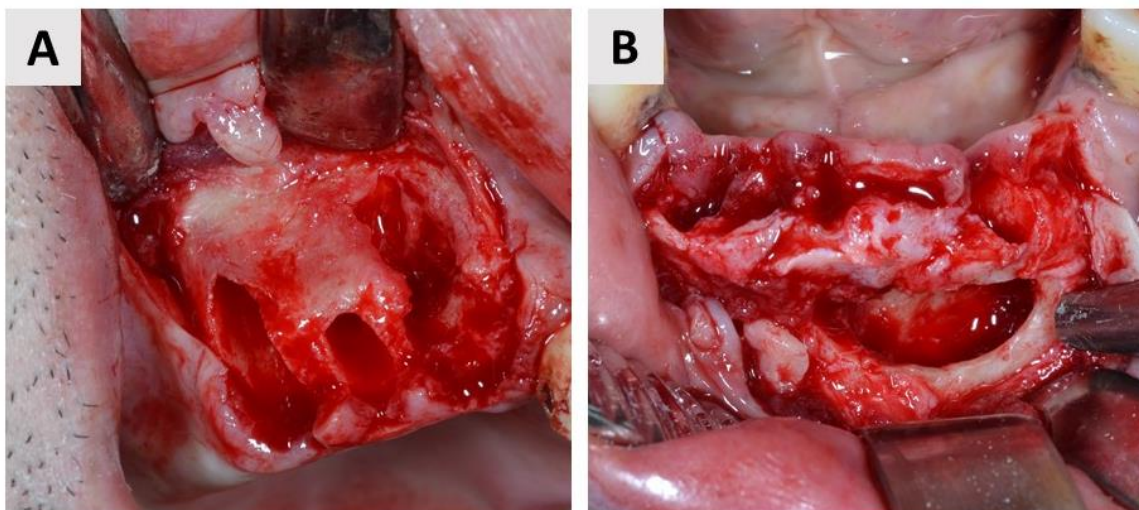
Kost je živo tkivo koje je u konstantnom dinamičnom stanju procesa resorpcije i formiranja *de novo*, pod vrlo koordiniranom aktivnošću koštanih stanica osteoklasta i osteoblasta. U fiziološkim uvjetima to je balansirani proces koštane resorpcije pod djelovanjem osteoklasta i apozicije nove kosti pod djelovanjem osteoblasta. Nakon ekstrakcije zuba resorptivni procesi u kosti dominiraju nad procesima stvaranja nove kosti, što za posljedicu ima smanjenje vertikalne i horizontalne dimenzije alveolarnog grebena (11).

Međutim, fiziološki proces cijeljenja kosti nakon ekstrakcije uobičajeno ne rezultira cijeljenjem po principu *restitutio ad integrum*, što bi bilo idealno za ugradnju dentalnog implantata (12 – 14). U preglednom radu o praćenju cijeljenja alveolarne kosti, Araujo i suradnici (15) navode da se proces cijeljenja alveolarne kosti evaluira kliničkim i radiološkim promjenama. Klinički, proces cijeljenja završava remodeliranjem ekstrakcijske rane, odnosno u trenutku kada se vestibularna i oralna sluznica na mjestu ekstrakcijske rane međusobno pripoje, što se uobičajeno događa između desetog i dvadesetog tjedna nakon ekstrakcije. Radiološko cijeljenje završava formiranjem koštanih gredica te se odvija kroz dulji period, uobičajeno tri do šest mjeseci nakon ekstrakcije. Histološki, promjene na alveolarnom grebenu događaju se u tri faze. Prva faza je inflamatorna ili upalna faza, koju obilježava stvaranje ugruška i migracija upalnih stanica. Potom slijedi proliferativna faza u kojoj se događa fibroplazija te započinje odlaganje koštanog matriksa, nezrelog koštanog tkiva. Finalna faza je faza modelacije i remodelacije kosti koja najdulje traje (15).

Najveće promjene u visini i širini alveolarnog grebena događaju se tijekom prva tri mjeseca cijeljenja rane (12, 16). Klinički, tijekom cijeljenja u prosjeku dolazi do gubitka visine alveolarnog grebena u iznosu od 1.24 mm te 3.8 mm u širini (17). Remodelacija alveolarnog grebena može se nastaviti i do jednu godinu nakon ekstrakcije, kada se u prosjeku gubi 25 % volumena alveolarne kosti, a nakon tri godine raste i do 40 %. Također, u obzir treba uzeti da je gubitak volumena veći u regiji molara te na bukalnim i labijalnim stjenkama alveole (15, 18). Otežavajući faktori u procesu koštane remodelacije koji mogu dovesti do još većih dimenzionalnih promjena alveolarnog grebena tijekom cijeljenja mogu biti:

1. razlike u koštanoj biologiji među pojedinim pacijentima (npr. pacijenti koji imaju narušeno zdravlje ili su na terapiji lijekovima koji potencijalno mogu interferirati s koštanim metabolizmom);
2. veličina alveolarnog defekta (male alveole vs. velike alveole);

3. prisutnost koštanih dehiscijencija i fenestracija (Slika 1.1.);
4. trauma alveolarne kosti koja se može dogoditi tijekom ekstrakcije (19).



Slika 1.1. Koštana dehiscijencija i fenestracija. (A) Dehiscijencija. (B) Fenestracija. Oba koštana defekta nastala su kao posljedica neliječenih kroničnih periapikalnih procesa (izvor: fotografirala autorica rada).

Kako bi se minimalizirale navedene dimenzionalne promjene alveolarnog grebena tijekom cijeljenja ekstrakcijske rane, preporučuje se prije ugradnje dentalnog implantata napraviti neki od augmentacijskih postupaka (20). Svrha augmentacijskih postupaka je kreiranje „skeleta“ koji će potpomoći stvaranje nove kosti (21).

1.2. Augmentacija alveolarnog grebena nakon ekstrakcije zuba

Na regenerativni potencijal koštanog defekta prvenstveno utječu njegova morfologija te vaskularizacija i celularnost defekta. Navedeni čimbenici glavni su kriteriji za izbor kirurške tehnike kako bi se postiglo što učinkovitije stvaranje nove kosti na augmentiranom području. Na simpoziju *Guided Bone Regeneration* održanom u Bolonji 2016. godine dogovoreno je da se u morfološkoj klasifikaciji koštanih i mekotivnih defekta preporuča korištenje klasifikacije koju su prvi opisali autori Wang i Al-Shammari (22, 23). Ova klasifikacija modifikacija je Seibertove klasifikacije. Poznata je još kao HVC klasifikacija, odnosno koštani defekti klasificiraju se kao horizontalni (engl. *horizontal*), vertikalni (engl. *vertical*) i kombinirani (engl. *combination*). Također, svaki defekt ima i potklasu, odnosno s obzirom na dimenziju, imenuju se kao mali, srednji ili veliki defekti. U ovoj klasifikaciji u obzir su uzeti i koštani i mekotivni defekti. U postizanju optimalnih estetskih i funkcionalnih rezultata kod srednjih i velikih defekata ponekad je potrebno učiniti više kirurških zahvata. Najzahtjevniji su

kombinirani defekti, osobito veliki, kod kojih je potrebno učiniti zahvate horizontalne i vertikalne mekotkivne i koštane rekonstrukcije. Klasifikacija koštanih defekata prema prethodno spomenutim autorima sumirana je u Tablici 1.1. (22).

Tablica 1.1. Klasifikacija koštanih defekata [prilagođeno prema (22)].

Vrsta	Veličina defekta
Horizontalni koštani defekt	mali defekt ≤ 3 mm
	srednji defekt 4 – 6 mm
	veliki defekt ≥ 7 mm
Vertikalni koštani defekti	mali defekt ≤ 3 mm
	srednji defekt 4 – 6 mm
	veliki defekt ≥ 7 mm
Kombinirani (horizontalni i vertikalni koštani defekti)	mali defekt ≤ 3 mm
	srednji defekt 4 – 6 mm
	veliki defekt ≥ 7 mm

Darby i sur. (24) u preglednom radu sistematiziraju tehnike augmentacije alveolarnog grebena nakon ekstrakcije zuba. Autori su pregledom literature identificirali nekoliko različitih tehnika. Prva opisana i ujedno najčešće korištena tehnika je klasična vođena regeneracija kosti (VRK; engl. GBR - *Guided Bone Regeneration*) pomoću zamjenskog koštanog materijala i membrane, uz kompletno ili djelomično šivanje rane. Druga najčešće korištena metoda uključuje korištenje zamjenskog koštanog materijala, ali bez membrane za vođenu regeneraciju kosti, uz koronarno pomicanje ili rotaciju mukoperiostalnog režnja prilikom šivanja rane. Treća opisana tehnika uključuje postavljanje samo membrane za vođenu regeneraciju kosti, bez zamjenskog koštanog materijala, uz djelomično ili potpuno zatvaranje rane mekim tkivom. Ostale opisane metode uključuju sljedeće: samostalno korištenje zamjenskog koštanog materijala, samostalno prekrivanje rane membranom, postavljanje zamjenskog koštanog materijala u kombinaciji s kolagenim zaštitama za rane (engl. *collagen wound dressing*), samostalno korištenje kolagenih spužvica bez prekrivanja rane ili u kombinaciji s potpunim zatvaranjem rane mekim tkivom.

Unatoč heterogenosti pregledanih studija, autori su zaključili da sve navedene augmentacijske tehnike pokazuju učinkovitost u limitiranju gubitka horizontalne i vertikalne dimenzije

alveolarnog grebena na ekstrakcijskim mjestima. Također, autori iznose da niti jedna od navedenih tehnika ne pokazuje superiornost u odnosu na druge (24).

1.3. Vođena regeneracija kosti

Principe vođene regeneracije tkiva prvi su opisali Dahlin i suradnici (25) 1988. godine. Istraživačka grupa na čelu s Dahlinom hipotezu istraživanja bazirala je na činjenici da stanične komponente tkiva u različito vrijeme migriraju na mjesto defekta tijekom cijeljenja. Kako bi to postigli primijenili su fizičku barijeru, membranu, koja sprječava fibroblaste i druge stanice mekog tkiva da migriraju prerano prema mjestu defekta, a istovremeno se omogućava sporo proliferirajućim stanicama s osteogenetskim potencijalom da ispune mjesto defekta (25).

Termin vođena regeneracija kosti (VRK) prvi su u literaturi spomenuli Buser i suradnici (26), dok su Seibert i Nyman (27, 28) prvi opisali zahvat VRK u kojem su uz fizičku membranu koristili i zamjenski koštani materijal. Pokazalo se da zamjenski koštani materijal osigurava dodatnu volumnu stabilnost koštanog defekta tijekom cijeljenja te sprječava kolaps membrane (27).

Osteogeneza na mjestu defekta pod snažnim je utjecajem krvne opskrbe, koja je nužna za stvaranje i sazrijevanje nove kosti. Za uspješnu VRK, ključno je zadovoljiti „PASS“ (engl. *P – primary wound closure; A – angiogenesis; S – space maintenance; S – stability of the biomaterial*) principe. Primarno zatvaranje rane nužno je kako bi se omogućilo neometano i neprekinuto cijeljenje rane, angiogeneza je nužna kako bi se osigurala potrebna opskrba krvlju i nediferenciranim mezenhimalnim stanicama, „održavanje mjesta“ (engl. *space maintenance*) bitno je za osiguravanje dovoljno prostora za koštani rast, a stabilnost (biokompatibilnost) biomaterijala bitna je za pravilno formiranje krvnog ugruška i cijeljenje bez upale (29).

VRK pouzdana je tehnika augmentacije alveolarnog grebena s predvidljivim kliničkim rezultatima koja omogućava korekciju horizontalnih i vertikalnih koštanih i mekotkivnih defekata. Preporučeno vrijeme cijeljenja nakon postupka VRK je minimalno 6 mjeseci, a za velike defekte čak do 9 mjeseci (23). Očuvanje alveolarnog grebena nakon ekstrakcije zuba prema principima VRK, pokazalo se pouzdanom metodom u sprječavanju gubitka volumena alveolarnog grebena tijekom cijeljenja (30, 31).

Međutim, uspješnost augmentacijskih postupaka, kao i cjelokupne implanto-protetske rehabilitacije ne ovisi samo o odabiru određene kirurške tehnike te kliničkim vještinama terapeuta, već i o poznavanju te pravilnom odabiru i korištenju različitih biomaterijala. Znanost

o biomaterijalima u dentalnoj implantologiji jedna je od najbrže rastućih disciplina u dentalnoj medicini, a detaljnije poznavanje svojstava postojećih biomaterijala, kao i razvoj novih, svakako su područja koja iziskuju posebnu istraživačku pozornost. Biomaterijali za koštanu regeneraciju u dentalnoj implantologiji klasificiraju se kao zamjenski koštani materijali (alografti, ksenografti i aloplastični koštani materijali) te membrane za vođenu regeneraciju kosti (32 – 36). Uz navedene biomaterijale, zasebno će se podrobnije opisati karakteristike autogene kosti.

1.3.1. Membrane u vođenoj regeneraciji kosti

Postavljanje membrane na mjesto defekta ključan je postupak u VRK. Idealna membrana trebala bi posjedovati sljedeća svojstva:

1. biokompatibilnost – interakcija membrane i okolnih tkiva mora rezultirati cijeljenjem na mjestu defekta;
2. održavanje mjesta (engl. *space maintaining*) – membrana ne smije kolabirati na mjestu defekta, odnosno mora održati dovoljno mjesta za uspješno stvaranje kosti;
3. stanična okluzivnost (engl. *cell occlusiveness*) – idealna membrana mora spriječiti uraštavanje mekih tkiva na mjesto regeneracije te u isto vrijeme dozvoliti da kisik, stanične tekućine te bioaktivne tvari koje potiču stanični rast dospiju na mjesto defekta;
4. jednostavno rukovanje – membrane ne smiju biti prekrute ili presavitljive;
5. bioaktivacija (engl. *bioactivation friendly*) – ovo svojstvo membrane danas nije nužno kako bi se membrana smatrala idealnom, međutim, navodi se kao budućnost u razvoju membrana kojem je cilj da membrane poprime aktivnu ulogu u procesu regeneracije tkiva (37).

Najjednostavnija podjela membrana za VRK je na resorptivne i neresorptivne membrane. Prva generacija membrana za VRK bile su neresorptivne membrane, većinom su korištene politetrafluoretilenske membrane (engl. *polytetrafluoroethylene*, PTFE) ili ekspanzirane politetrafluoretilenske membrane (engl. *expanded polytetrafluoroethylene*, ePTFE). Prednost im je dobra biokompatibilnost i sposobnost „održavanja mjesta“. Ova vrsta membrana nema sposobnost resorpcije, zbog čega je nakon regeneracije defekta membranu potrebno ukloniti sekundarnim kirurškim zahvatom. Ponajviše zbog izbjegavanja sekundarnog kirurškog zahvata razvijena je druga generacija membrana izrađenih od resorptivnih materijala koje danas imaju široku primjenu u raznim kliničkim indikacijama (38). Također, pokazalo se da je korištenje neresorptivnih membrana povezano s većom učestalošću dehiscijacija (39). Membrane za

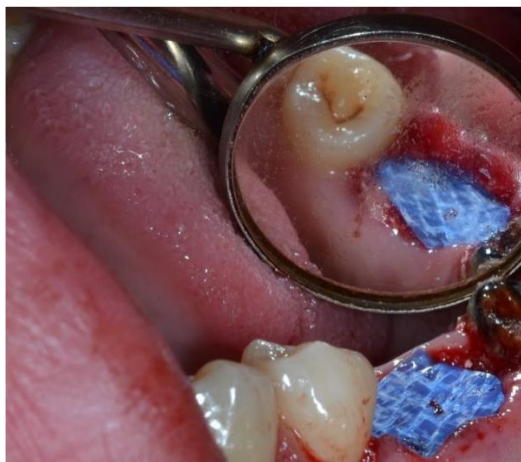VRK mogu se podijeliti s obzirom na vrstu materijala od kojeg su izrađene (Tablica 1.2.). U tablici je sistematizirano koje membrane za VRK pokazuju svojstvo resorpcije, a koje to svojstvo ne pokazuju.

Tablica 1.2. Klasifikacija membrana za VRK [prilagođeno prema (38)].

Vrsta materijala	Resorptivnost membrane
Sintetski polimeri	
• politetrafluoretilenske	neresorptivne
• alifatski poliesteri	resorptivne
Prirodni polimeri	
• kolagene membrane	resorptivne
• acelularni dermalni matriks	
• kitozan	
• alginatne membrane	
Metalne membrane	
• čisto titanske i izrađene od titanske legure	neresorptivne
• izrađene od kobalt-krom legure	
Anorganski biomaterijali	
• kalcijev sulfat	resorptivne
• kalcijev fosfat	

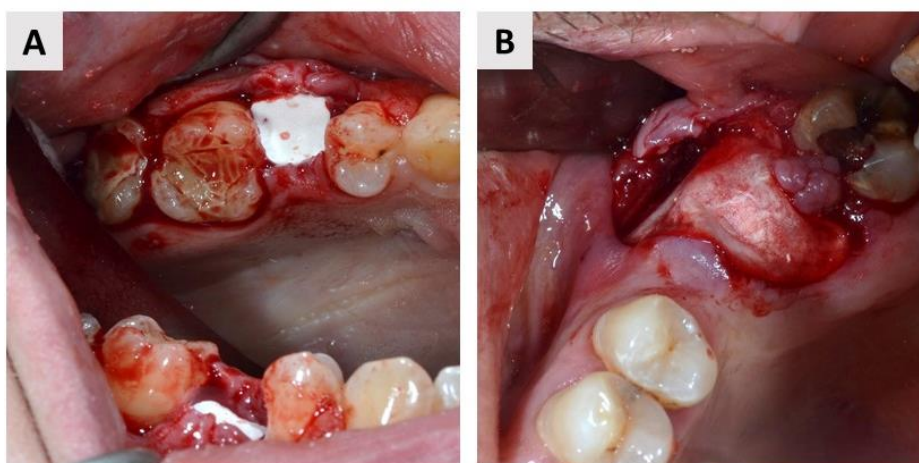
U sintetske polimerne membrane ubrajaju se membrane bazirane na PTFE, sintetičkom fluoropolimeru koji je biološki u potpunosti inertan i stabilan polimer. Također, prednost ovog polimera je što ne provocira imunološku reakciju domaćina. PTFE se danas najčešće koristi u obliku e-PTFE ili guste politetrafluoretilenske membrane (engl. *dense polytetrafluoroethylene*, d-PTFE). d-PTFE membrana poboljšana je verzija klasične e-PTFE membrane, zahvaljujući PTFE molekulama veće gustoće (Slika 1.2.) (38, 40). Alifatski poliesteri također spadaju u sintetske membrane, ali za razliku od PTFE membrana, ove membrane su u potpunosti resorptivne. Najčešće su bazirane na poli-2-hidroksipropanskoj kiselini (engl. *polyglycolic acid*, PLA), poliglikolnoj kiselini (engl. *polyglycolic acid*, PGA) ili polikaprolaktonu (engl. *polycaprolactone*, PCL). Prednost su im jednostavna obrada i korištenje te mogućnost

dodavanja lijekova, a nedostatak manjak rigidnosti i stabilnosti. Uobičajeno je potrebno do najviše mjesec dana kako bi se ove membrane resorbirale (41).



Slika 1.2. Primjena d-PTFE membrane u očuvanju alveole (Permamem®, Botiss GmbH, Berlin, Njemačka) (izvor: fotografirala autorica rada).

U skupini prirodnih polimera nalaze se kolagene membrane, acelularni dermalni matriks, kitozan te alginatne membrane. Kolagene membrane danas su najčešće korištena vrsta membrana u koštanoj i mekotičnoj regeneraciji (Slika 1.3.). Riječ je o membranama životinjskog porijekla, najčešće od dermisa ili perikarda svinja ili goveda. Prednost im je resorptivnost, niska imunogenost, mogućnost inkorporiranja lijekova ili dodatnih biološki aktivnih komponenti (42,43).



Slika 1.3. Resorptivne kolagene membrane. (A) Resorptivna kolagena membrana porijekla od dermisa svinje (Collprotect®, Botiss GmbH, Berlin, Njemačka); (B) Resorptivna kolagena membrana porijekla od svinjskog perikarda (Jason®, Botiss GmbH, Berlin, Njemačka) (izvor: fotografirala autorica rada).

Metalne membrane najčešće su bazirane na titanu i titanskim legurama, a također na tržištu se nalaze i kobalt-krom membrane. Vrlo su čvrste, što sprječava kolaps membrane i omogućava „održavanje mjesta“ za regeneraciju koštanog tkiva. Istovremeno, ovi biomaterijali su plastični, što omogućava dobru adaptaciju membrane na mjesto defekta. Glavni nedostatak im je neresorptivnost i time potreba za sekundarnim kirurškim zahvatom uklanjanja membrane (38, 43).

Anorganske membrane po sastavu su kalcijev sulfat ili kalcijev fosfat (npr. hidroksiapatit). Prednost im je biorazgradivost i oseokonduktivnost (38).

Potpuno nova membrana za VRK je resorptivna membrana izrađena od 99,95 % čistog magnezija. Recentna animalna studija dokazala je regenerativni potencijal ove membrane s mehaničkog i biološkog aspekta. Nakon implantacije, magnezijeva membrana uspješno je odvajala mjesto regeneracije od brzo proliferirajućih stanica mekog tkiva te osigurala dovoljno prostora za stvaranje nove kosti. Tijekom resorpcije pokazalo se da se magnezij i njegove soli okružuju i u konačnici potpuno zamjenjuju novostvorenom kosti. Po završetku resorpcije membrane, na mjestu defekta ostalo je samo zdravo tkivo, a u zaključku studije navodi se da ova nova vrsta membrana ima usporediv odgovor na cijeljenje i regeneraciju tkiva kao i resorptivne kolagene membrane te da pokazuje sve idealne kvalitete koje bi membrane za VRK trebale posjedovati (45).

Do danas nije usuglašeno imaju li resorptivne membrane prednost u vidu kliničkih, histoloških i radioloških rezultata u odnosu na neresorptivne membrane ili obratno. U preglednom radu Soldatos i sur. (46) navedeno je kako obje vrste membrana imaju jednako dobar učinak kod kombiniranih horizontalnih i vertikalnih koštanih defekata, kakva je većina koštanih defekata na koje se primjenjuje VRK. Osim toga, zaključak navedenog preglednog rada je da ekspozicija membrane ima naj snažniji učinak na finalni klinički rezultat kod obaju tipova membrana. Stoga se za optimalne kliničke rezultate preporuča primarno zatvaranje rane (46).

1.4. Autogena kost (autograft, autologni koštani transplantat)

Autogena kost, autograft ili autologni koštani transplantat porijekla je od iste vrste, odnosno osoba koja je donor autogene kosti ujedno je i njezin primatelj. U usporedbi s ostalim koštanim materijalima za augmentaciju, autogena kost jedina ima osteogenetsko, osteoinduktivno i osteokonduktivno djelovanje (32, 47). Osobito je važno istaknuti osteogenetsko djelovanje autogene kosti, odnosno autogena kost jedina od svih biomaterijala sadržava osteoblaste, žive stanice koje stvaraju kost (48). Uz to, s obzirom na to da je donor ujedno i primatelj, može se

reći da je imunološka reakcija organizma na implantirani biomaterijal zapravo nemoguća. Autogena kost je stoga „zlatni standard“ u augmentaciji različitih defekata alveolarne kosti (34, 49).

Autograft se uzima s različitih intraoralnih i ekstraoralnih donorskih mjesta (Tablica 1.3.).

Tablica 1.3. Intraoralna i ekstraoralna donorska mjesta [prilagođeno prema (50, 51)].

Intraoralna donorska mjesta	Ekstraoralna donorska mjesta
Ramus mandibule	
Simfiza mandibule	
Zigomatičnomaksilarni greben	Kalvarija
Tijelo zigomatične kosti	Bočni greben (lat. <i>crista iliaca</i>)
Torus mandibule	Tibija
Koronoidni nastavak	Rebra
Tuber maksile	
Nepce	

Međutim, korištenje autogene kosti prati i niz mogućih komplikacija vezanih za morbiditet na mjestu uzimanja ili mjestu postavljanja autotransplantata, ponekad nepredvidljiva i brza resorpcija te limitirana dostupnost (49).

Korištenje autogene kosti može biti popraćenom nizom intraoperativnih i postoperativnih komplikacija na donorskom mjestu, kao i na primateljskom mjestu gdje se autotransplantat ugrađuje. Sakkas i sur. (49) su u preglednom radu definirali kriterije za identifikaciju komplikacija povezanih s korištenjem autogene kosti:

- Intraoperativne komplikacije:
 - intraoperativna perforacija Scheinderove membrane (donorsko mjesto);
- Rane postoperativne komplikacije:
 - dehiscijencija mekog tkiva, odnosno razdvajanje šavova s ili bez ekspozicije membrane za VRK (primateljsko mjesto);
 - infekcija i upala rane karakterizirana boli, oticanjem, crvenilom, povišenom temperaturom i gnojnim sadržajem, što zahtjeva dodatni tretman antibioticima (donorsko i primateljsko mjesto);

- ekspozicija autografta bez obzira je li učvršćen vijcima ili nije (primateljsko mjesto);
- senzorna alteracija donjeg alveolnog, lingvalnog ili infraorbitalnog živca (donorsko mjesto);
- simptomi sinusitisa nakon zahvata u posteriornom segmentu maksile (donorsko mjesto);
- sekundarno krvarenje (donorsko i primateljsko mjesto);
- Kasne postoperativne komplikacije:
 - potpuno kirurško uklanjanje autografta; definira se kao „neuspjeh koštanog usatka“ (engl. *bone graft failure*) (primateljsko mjesto);
 - rani gubitak implantata – gubitak implantata prije postavljanja finalne implanto-protetske restauracije (primateljsko mjesto);
 - kasni gubitak implantata – gubitak implantata unutar 2 godine nakon postavljanja finalne implanto-protetske restauracije (primateljsko mjesto);
 - senzorne smetnje donjeg alveolnog, lingvalnog ili infraorbitalnog živca koje se jave 4 do 5 ili više mjeseci nakon augmentacije (49).

U literaturi se prijavljuje incidencija komplikacija između 0,5 i 10,5 %, s manjom učestalošću komplikacija kod uzimanja intraoralnih autotransplantata (49, 52 – 54). Pokazalo se da je uzimanje autotransplantata s ramusa mandibule, iako postoji rizik od oštećenja donjeg alveolnog živca, manje popraćeno komplikacijama u odnosu na uzimanje kosti s drugih intraoralnih donorskih mjesta (55). Reissman i sur. (56) u zaključku studije o utjecaju donorskog mjesta na općezdravstvenu i dentalnu kvalitetu života, navode da je u tom pogledu zamijećeno značajno smanjenje kvalitete života kod uzimanja autografta s ekstraoralnog donorskog mjesta, što pacijent i terapeut svakako trebaju uzeti u obzir kod odabira donorskog mjesta.

Brza resorpcija autogene kosti nepredvidljiva je i relativno česta komplikacija, s incidencijom između 5 i 28 % (57). Kako bi se resorpcija smanjila, preporučuje se autogenu kost pri transplantaciji pomiješati s goveđim ksenograftom i membranom za VRK, što može smanjiti resorpciju autografta za 50 % (58). Također, smanjenje resorpcije može se postići korištenjem autogene kosti koja je kombinacija kortikalne i spongiozne kosti. Naime, spongioza se najčešće koristi kao autotransplantat jer sadrži osteoblaste i osteoprogenitorne stanice koje imaju osteogeni potencijal. Zahvaljujući relativno velikoj površini trabekula, spongioza olakšava uspostavljanje revaskularizacije i time bolju inkorporaciju na mjestu transplantacije. Za razliku

od spongioze, kortikalna kost ne sadrži osteoblaste i osteoprogenitorne stanice, ali pruža strukturno-mehaničku potporu i potiče regeneraciju kosti kroz osteoindukciju. Kortikalna kost sporija je u integraciji u odnosu na spongiozu zbog ograničenog potencijala revaskularizacije. Stoga se za ostvarivanje maksimalnog učinka autografta preporučuje njihovo miješanje (59). U svrhu osiguravanja dovoljnog volumena alveolarnog grebena, dodatno, preporučuje se „prepunjavanje“ (engl. *over-contour*) alveolarnog grebena autograftom (60).

Uz navedene komplikacije vezane za korištenje autogene kosti, u literaturi se dodatno kao nedostatak navodi limitirana dostupnost te skupoća, a ponekad i kompleksnost samog kirurškog zahvata uzimanja autotransplantata. K tome, neki pacijenti odbijaju sekundarni kirurški zahvat na intraoralnom ili ekstraoralnom donorskom mjestu (34, 61, 62). Stoga se kontinuirano radi na razvoju alternativa autogene kosti, a danas su široko dostupne tri skupine zamjenskih koštanih biomaterijala koji se koriste u dentalnoj implantologiji - alografti, ksenografti te aloplasti (32 – 36).

1.5. Alografti (alogeni koštani transplantati)

Alografti ili alogeni koštani transplantati su biomaterijali uzeti od živućih donora ili kadavera iste vrste, ali različitog genotipa. Prvi alografti pojavili su se u pedesetim godinama prošlog stoljeća u Sjedinjenim Američkim Državama, a danas su široko dostupni u bankama tkiva diljem svijeta (63). Uzimajući u obzir da je autogena kost zlatni standard, prednosti alografta u tom slučaju su izbjegavanje sekundarnog kirurškog polja i svih komplikacija vezanih za morbiditet na donorskom mjestu, skraćeno vrijeme zahvata i neograničena dostupnost (36, 64, 65). Za postizanje dobrih rezultata pri korištenju alografta važno je razmišljati o njihovim biološkim svojstvima, postupku pripreme i sigurnosti po pitanju djelovanja na imunološki sustav domaćina i transmisiju zaraznih bolesti.

Alografti nemaju osteogenetsko djelovanje već samo osteoinduktivno i osteokonduktivno djelovanje (47, 63, 66). Osteociti u sakupljenom alograftu su mrtvi, posljedično, sami alografti ne doprinose osteogenezi. Formiranje nove kosti rezultat je složene aktivnosti mezenhimalnih stanica primatelja. Mezenhimalne stanice induciraju stvaranje „koštanog mosta“ na mjestu kontakta domaćina i alografta, što finalno rezultira zamjenom koštanog transplantata u novostvorenu kost (63, 67).

Alografti se s obzirom na način pripreme materijala dijele na: svježe, smrznute ili smrznute sušenjem (engl. *freeze – dried*). Svježi i smrznuti alografti imaju bolja osteoinduktivna svojstva,

međutim, s obzirom na to da u ovom obliku biomaterijal posjeduje žive komponente domaćina, kod ove vrste alografta veća je mogućnost imunološke reakcije organizma domaćina i transmisije zaraznih bolesti poput virusa humane imunodeficijencije (engl. *Human Immunodeficiency Virus*, HIV) te hepatitisa B i C (59, 68). Suho smrznuti, alografti na tržište dolaze u dva oblika, kao mineralizirani preparat suho smrznutog alografta (engl. *freeze – dried bone allograft*, FDBA) te kao demineralizirani preparat suho smrznutog alografta (engl. *demineralized freeze – dried bone allograft*, DFDBA). Bez obzira na kemijsku i mehaničku obradu materijala, svi alografti mogu biti dostupni u obliku granula, koštanih blokova (spongioznih i kortikalnih) te u obliku čipsa (engl. *chips*) i praška (59, 65).

Zbog mineralnog sadržaja FDBA se sporije resorbira od DFDBA. Procesom demineralizacije pomoću kiselina iz DFDBA eliminira se mineralni sadržaj koštanog transplantata. To omogućava bliski kontakt kosti domaćina s koštanim matriksom i koštanim faktorima rasta, poput koštanog morfogenetskog proteina, iz alografta. Stoga, teoretski, DFDBA može pokazati veću osteoinduktivnost zahvaljujući prvenstveno faktorima rasta koji mogu stimulirati mezenhimalne stanice da se diferenciraju u osteoblaste. Međutim, sveukupno ova odlika alografta ne ovisi samo o prisutnosti faktora rasta, već i o kvalitativnim i kvantitativnim svojstvima koštanog matriksa u alograftu te kemijskoj i mehaničkoj obradi materijala, koja ne smije biti preagresivna (19, 69).

Zabrinutost oko prijenosa bolesti s donora na primatelja bila je izražena osamdesetih godina prošlog stoljeća, no uz pažljivu selekciju donora i temeljitu obradu kosti donora, rizik od takvih incidenata je zanemariv. Danas se alografti podvrgavaju pažljivim postupcima obrade tkiva, uključujući sterilizaciju, mehaničko čišćenje, ultrazvučnu obradu i zračenje gama zrakama. Također, na isti način maksimalno se izbjegava potencijalna imunološka reakcija donora (70 – 72).

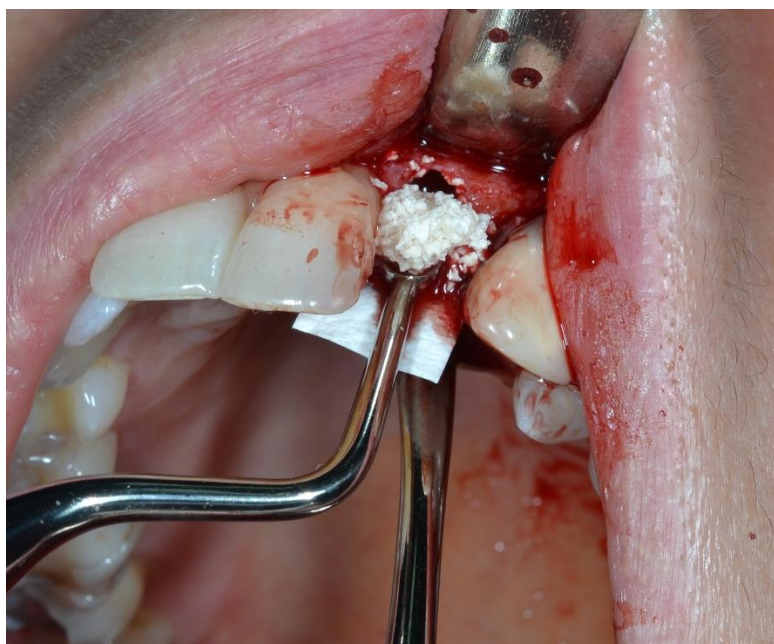U Republici Hrvatskoj uporaba koštanih alografta u dentalnoj medicini nije odobrena, stoga na našem tržištu trenutno nisu dostupni.

1.6. Ksenografti

Ksenografti su zamjenski koštani materijali podrijetla od genetski potpuno različite vrste u odnosu na domaćina. Uobičajeno se dobivaju od životinja, najčešće goveda, svinje, konja ili koralja. U odnosu na alografte, prednost im je što su dostupni u većim količinama, a i sam proces obrade ksenografta je jeftiniji. Kako bi se uklonila organska komponenta, prije

korištenja transplantat uzet iz životinje mora proći mehanički i kemijski proces purifikacije kao i alografti. Uklanjanje organske komponente potrebno je radi sprječavanja imunološke reakcije domaćina na strano tijelo. Također, istim postupkom smanjuje se mogućnost transmisije zaraznih bolesti (73). Goveđa kost uobičajeno se tretira postepenim žarenjem (engl. *stepwise annealing*), nakon čega slijedi kemijska obrada natrijevim hidroksidom. Konačni produkt procesa purifikacije je anorganska goveđa kost (AGK), koja je po kemijskom sastavu porozni hidroksiapatit (HA), vrlo sličan ljudskoj kosti (74 – 76). Upravo zahvaljujući poroznoj strukturi ksenografti posjeduju dobra mehanička svojstva te stimuliraju koštanu regeneraciju procesom osteokondukcije. Naime, porozna struktura povećava površinu biomaterijala i potiče angiogenezu, a poznato je da je dobra angiogeneza ključna za uspješnu koštanu regeneraciju defekta (47, 77).

Komercijalno, ksenografti su dostupni u obliku granula (Slika 1.4.), koje se prethodno uporabi moraju miješati s fiziološkom otopinom ili krvi te u obliku gotovih tvorničkih blokova, koji se fiksiraju pomoću vijaka. Kod fiksacije gotovih tvorničkih blokova potreban je dodatni oprez jer zbog njihove rigidnosti, kod primjene jačih sila, sklone su pucanju (65, 78, 79).



Slika 1.4. Unošenje granula ksenografta u koštani defekt. Prethodno, granule su pomiješane s fiziološkom otopinom (cerabone® i Jason® membrane, Botiss GmbH, Berlin, Njemačka) (izvor: fotografirala autorica rada).

Kliničke, histološke i radiološke studije potvrdile su biokompatibilnost i sigurnost uporabe ksenografta, kao i njihova osteokonduktivna svojstva (80 – 86). U histološkoj studiji Jensen-a i sur. (87) opisana je osteointegracija granula AGK-a s novonastalom kosti. Nakon završetka cijeljenja pokazalo se da granule hidroksiapatita ostaju trajno inkorporirane u strukturu novonastale kosti, tvoreći s njom koštani kompozit. Opisani koštani kompozit pod opterećenjem dentalnim implantatom, s biološkog aspekta, ima usporediva, čak i bolja mehanička i fizička svojstva od nativne kosti (87, 88). U studiji Barone-a i sur. (89) uspoređeni su histološki i klinički ishodi očuvanja alveole testne grupe koje su činile alveole augmentirane ksenograftom i kolagenom membranom te kontrolne skupine, koju su činile alveole u kojima nije rađena nikakva intervencija. Rezultati studije pokazali su da je korištenje ksenografta u kombinaciji s kolagenom membranom značajno smanjilo resorpciju alveolarnog grebena nakon ekstrakcije u usporedbi s ekstrakcijskim mjestima gdje nije rađena nikakva intervencija. Histološka analiza također je testnoj grupi pokazala značajno viši postotak trabekularne kosti i ukupno mineraliziranog tkiva. Zbog dobrih mehaničkih svojstava i rezistencije na resorpciju, ksenografti se često koriste u kombinaciji s autogenom kosti, kako bi se postigla bolje volumna stabilnost augmentiranog područja (90, 91). Na seriji slučajeva, Serrano i sur. (92) prvi su opisali korištenje ksenografta u kombinaciji s DFDBA u očuvanju alveole. Ova mješavina trebala bi imati benefite obaju materijala, dobru osteokonduktivnost DFDBA i sposobnost održavanja volumena tkiva zbog sporije resorpcije, što je odlika ksenografta. Nakon 4 mjeseca cijeljenja postotak rezidualnog biomaterijala bio je vrlo visok, a postotak novostvorene kosti pokazao je veliku varijabilnost. Autori su zaključili da je potrebno duže vrijeme cijeljenja kako bi kost u potpunosti maturirala, a time bi se dobili točniji histološki rezultati regenerativnog potencijala kombinacije ksenografta i DFDBA. U kliničkoj praksi najčešće se koriste goveđi ksenografti, a osim njih sve više pozornosti pridaje se ksenograftima svinjskog porijekla. Oni su u indikaciji očuvanja alveole pokazali usporedive histološke i histomorfometrijske rezultate te dimenzionalnu stabilnost kao i goveđi ksenografti (80).

Teoretski, kod korištenja goveđih ksenografta postoji potencijalni rizik od prijenosa prionske infekcije, ali studije su pokazale da je rizik neznatčan, osobito u današnje vrijeme kada su procesi pročišćavanja životinjskih transplantata izuzetno napredni (75). Međutim, sumnja na prijenos prionske infekcije u literaturi se i dalje redovito spominje (93 – 95). Također, kao nedostatak ovog zamjenskog koštanog materijala, u literaturi se spominju etički i religijski razlozi (npr. muslimani i židovi ne konzumiraju svinjsko meso i prerađevine, a kod hindusa

goveda se smatraju svetim životinjama) zbog kojih pacijenti nerijetko odbijaju ksenografe, kao i životni stil kojim pacijenti žive (npr. vegani, vegetarijanci) (96 – 99).

1.7. Aoplasti

Aoplastični zamjenski koštani materijali ili aoplasti u potpunosti su sintetski biomaterijali, zbog čega njihova dostupnost ne ovisi niti o jednoj živoj jedinci. Postoji više klasifikacija aoplasta, a za pisanje ovog rada preuzeta je podjela prema Sheikhu i sur. (100), prema kojoj se aoplasti dijele na:

- bioaktivno staklo;
- kalcij fosfate;
 - hidroksiapatit
 - trikalcij fosfati
 - ostali kalcij fosfati (brushit, monetit, kalcij polifosfati)
- kalcij sulfate (100).

Ovisno o kemijskom sastavu, djelomično ili potpuno se razgrađuju. Kao i svi ostali zamjenski koštani materijali imaju ponajprije osteokonduktivno djelovanje, bez samostalnog osteoinduktivnog ili osteogenetskog djelovanja. U širokoj su uporabi za regeneraciju različitih vrsta mekotkivnih i koštanih defekata (101).

Osobito je interesantna grupa kalcij fosfatnih aoplastičnih biomaterijala, s obzirom na to da su po kemijskom sastavu vrlo slični ljudskoj kosti, imaju odlična osteokonduktivna svojstva te pri koštanoj remodelaciji tvore vrlo snažnu vezu s kosti (100). Kalcij fosfatni aoplastični materijali u širokoj su primjeni kao zamjenski koštani materijali, premazi, cementi, nosači lijekova (engl. *drug delivery systems*) i skeleti za tkivno inženjerstvo. Biokompatibilni su, sigurni za uporabu, bez rizika od prijenosa infekcije ili imunološke reakcije na domaćina, neograničeno dostupni i financijski povoljniji za pacijente u odnosu na autografe i alografe. Stoga su u širokoj primjeni u rekonstruktivnoj kirurgiji, ortopediji, dentalnoj medicini, maksilofacijalnoj kirurgiji i neurokirurgiji (102).

1.7.1. Hidroksiapatit

Sintetski hidroksiapatit vrlo je sličan HA koji je dio anorganske komponente prirodne ljudske kosti. Međutim, sintetski HA ne sadrži mineralne tragove kalija, natrija, magnezija i stroncija. Njih je moguće pronaći u prirodnim HA-ima, među ostalim i u AGK-u, a bitni su u

biomehaničkom svezivanju kosti i biomaterijala (103). Čestice HA pokazuju sporiju i ograničenu sposobnost resorpcije. Generalno, resorpcija čestica HA najčešće se događa pasivnim otapanjem (engl. *passive dissolution*) u tkivnim tekućinama ili staničnim procesima poput fagocitoze. Stupanj degradacije HA ovisi o načinu proizvodnje, omjeru kalcija i fosfata, poroznosti te kristalografskoj strukturi (104, 105). HA sintetizirani na visokoj temperaturi iznimno su gusti i imaju ograničenu sposobnost biodegradacije (106). Također, ne posjeduju mikroporoznu strukturu kao HA iz AGK-a. Zbog svih navedenih nedostataka, samostalna uporaba HA u dentalnoj implantologiji je ograničena te se danas, kako bi mu se poboljšao regenerativni potencijal, češće koristi u kombinaciji s drugim kemijskim spojevima (103, 107, 108).

1.7.2. Trikalcij fosfati

Trikalcij fosfat ima dva kristalografska oblika: alfa trikalcijev fosfat (engl. *alpha tricalcium phosphate*, α -TCP) te beta trikalcijev fosfat (engl. *beta tricalcium phosphate*, β -TCP) (109). Pokazuju bržu resorpciju u odnosu na HA zbog nižeg omjera kalcija i fosfata (110). Trikalcij fosfati resorbiraju se na dva načina. Jedan od načina je otapanje u biološkim tekućinama, a druga je posredovana divovskim stanicama nalik osteoklastima (111). Čisti β -TCP posjeduje brojna dobra svojstva, uključujući:

- jednostavno rukovanje;
- radiokontrasnost, što je bitno u radiološkom praćenju cijeljenja;
- dobru osteokonduktivnost zbog makroporoznosti; ovo svojstvo omogućava dobru angiogenezu i fibrovaskularno urastanje, što znači i veći regenerativni potencijal materijala;
- dobra resorpcija u usporedbi s AGK;
- niska imunogenost i rizik od prijenosa bolesti (112, 113).

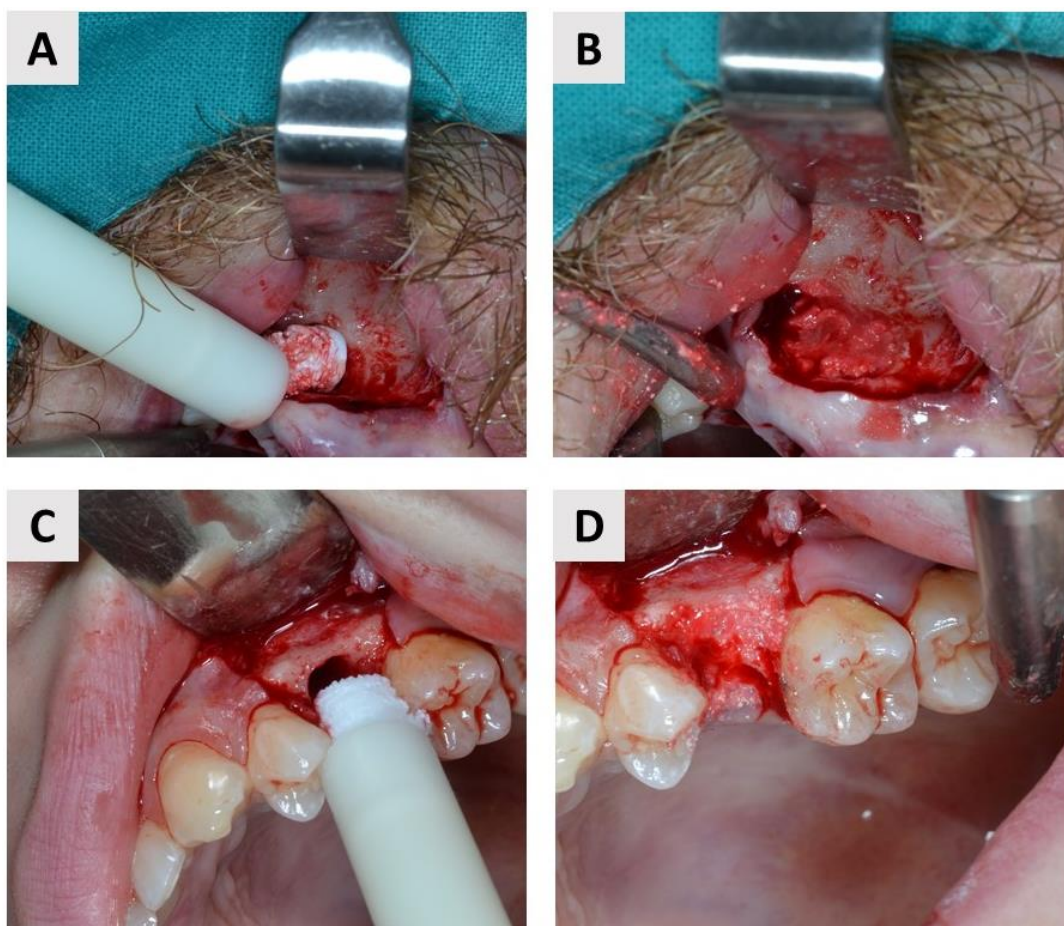
β -TCP se koristi najčešće kao resorbirajuće punilo, koje se potom zamjenjuje novostvorenom kosti. Makroporoznost β -TCP omogućava bolju osteokonduktivnost, međutim, nedostatak ovog svojstva je loša mehanička čvrstoća materijala pod djelovanjem kompresivnih sila. To rezultira time da β -TCP nije samostalno prikladan kao zamjena za kost, međutim koristi se kao resorbirajuće punilo koje se potom zamjenjuje novostvorenom kosti (112, 114).

1.8. Bifazni kalcijev fosfat

Termin bifazni kalcijev fosfat (BKF, engl. *biphasic calcium phosphate*) prvi su koristili Ellinger i sur. (115) kako bi opisali keramički materijal koji se sastoji od kombinacije HA i β -TCP. Prvi opis mješavine temeljili su na rendgensko-difrakcijskoj analizi, koja je pokazala 20 % HA i 80 % β -TCP u analiziranom biomaterijalu. Ova kombinacija pokazala je značajne prednosti u odnosu na druge biomaterijale na bazi kalcij fosfata. Danas se HA i β -TCP miješaju u različitim omjerima, najčešće 60:40 i 70:30, a upravo različiti omjeri ovih spojeva diktiraju bioaktivnost i biorazgradivost materijala (115 – 117). Brza ili spora resorpcija biomaterijala može utjecati na količinu i obrazac stvaranja nove kosti. Stoga je glavna prednost BKF-a mogućnost manipulacije omjera u sastavu HA, koja je stabilnija faza i β -TCP, koji je jače podložan resorpciji. Pri koštanom cijeljenju β -TCP se brzo resorbira, a volumna stabilnost transplantata, dok se ne zamjeni novom kosti, osigurana je visokim udjelom HA. Time se kontrolira stabilnost biomaterijala, dok se istovremeno promovira koštani rast. BKF pokazuju osteokonduktivna svojstva, s mogućnošću razvoja osteoinduktivnih svojstava (118, 119). Biološki odgovor na BKF varira ovisno o njihovom kemijskom sastavu i fizikalnim svojstvima koji mogu utjecati na koštanu regeneraciju. Konsenzus po pitanju idealnih fizikalno-kemijskih svojstva BKF P-a, kao što su omjer HA i β -TCP, veličina čestica, ukupna poroznost i slično, nije još postignut (119).

Histomorfološka analiza bifaznog kalcijeva fosfata u granulama pri dvofaznoj augmentaciji dna sinusa potvrdila je biokompatibilnost i osteokonduktivnost materijala (120, 121), a također isto je potvrđeno u indikaciji očuvanja alveolarnog grebena tehnikom VRK (122). Na našem tržištu dolaze u obliku granula, koje se prije unošenja u defekt miješaju s otopinom (npr. krvna plazma, fiziološka otopina) te u obliku paste u injekciji.

Injekcijski bifazni kalcijev fosfat (I-BKF) (Slika 1.5.) praktičan je za augmentaciju trodimenzionalnih šupljina, kao što su sinusna šupljina, ekstrakcijske rane te primjerice intrakoštani parodontološki defekti. Naime, njihova posebnost je viskoznost, što omogućava potpunije i jednostavnije popunjavanje koštanog defekta, a time i mogućnost boljih rezultata. Također, jednostavna aplikacija (materijal nije potrebno prethodno miješati s fiziološkom otopinom ili krvi) i rukovanje ovim materijalom reduciraju vrijeme kirurškog postupka, a time i smanjuju nelagodu za pacijenta (123).



Slika 1.5. Primjena I-BKF-a. (A) Unošenje I-BKF-a pomoću plastične štrcaljke i (B) Popunjavanje sinusne šupljine biomaterijalom. (C) Unošenje I-BKF-a i (D) Popunjavanje alveole biomaterijalom nakon ekstrakcije zuba (u obje indikacije korišteni biomaterijal je Maxresorb® inject, Botiss GmbH, Berlin, Njemačka) (izvor: fotografirala autorica rada).

1.8.1. Dosadašnja istraživanja – injekcijski aloplasti

Histološke studije na animalnim modelima pokazale su da injekcijski aloplastični zamjenski koštani materijali imaju dobra osteokonduktivna svojstva te da se njihovim korištenjem dobiva zadovoljavajući postotak novostvorene kosti (124 – 128). Lorenz i sur. (129) 2018. godine objavili su kliničku studiju s ciljem ispitivanja regenerativnog potencijala novog injekcijskog zamjenskog koštanog materijala na bazi β -TCP i hijaluronske kiseline pri očuvanju alveole. Weiss i sur. (130) 2007. godine također su objavili kliničku studiju u kojoj je korišten injekcijski aloplast pripremljen od čestica čistog kalcijevog fosfata pomiješanih s fiziološkom otopinom. Pratili su se radiološki ishodi 6 mjeseci nakon augmentacije, a u tri uzorka napravljena je histološka analiza 3 godine nakon augmentacije. Studija je pokazala da je ovaj biomaterijal

siguran za primjenu u ekstrakcijskim ranama. Osim prethodno spomenutih kliničkih studija, objavljena su i dva prikaza slučaja u kojima je korišten aloplastični injekcijski biomaterijal u sastavu 60 % HA i 40 % β -TCP. Papanchev i sur. (131) 2015. godine objavili su prikaz slučaja u kojem se uspoređuje postotak novostvorene kosti u dvije vremenske točke cijeljenja (nakon 6 te nakon 9 mjeseci cijeljenja). Indikacija u ovom prikazu slučaja bila je augmentacije dna maksilarnog sinusa. Čandrlić i sur. (132) 2020. godine također su objavili prikaz slučaja, odnosno histološku i radiološku analizu regeneriranog područja 6 mjeseci nakon augmentacije bukalne fenestracije tehnikom VRK.

Detaljnim pregledom dostupne literature o injekcijskim biomaterijalima (133) zaključeno je da trenutno nema objavljenih kliničkih studija o uporabi I-BKF-a (u sastavu 60 % HA i 40 % β -TCP) u indikaciji očuvanja alveolarnog grebena tehnikom VRK, kao niti studija u kojima se uspoređuje učinak ovog biomaterijala u odnosu na ksenografte.

1.9. Znanstveni doprinos istraživanja

Ova doktorska studija prva je i jedinstvena humana histološka studija na temelju čijih rezultata se rasvijetlio regenerativni potencijal injekcijskog bifaznog kalcijeva fosfata u sastavu 60 % HA-a i 40 % β -TCP-a na alveolarnu kost. U tom smislu, u istraživanju se putem patohistološke analize objasnio odgovor koštanog i mekog tkiva augmentiranog područja na ispitivani biomaterijal, dok se histomorfometrijskom analizom utvrdio postotak novostvorene kosti augmentiranog područja, što do sada u literaturi za ovu vrstu biomaterijala nije opisano.

2. HIPOTEZA

U usporedbi s anorganskom goveđom kosti (AGK), I-BFK pri očuvanju alveole, postići će jednako dobar učinak u histomorfometrijskim rezultatima postotka novonastale kosti.

Sekundarna hipoteza:

I-BKF u usporedbi s AGK-om pri očuvanju alveole pokazuju jednaku biokompatibilnost s okolnim tkivom.

3. CILJ

Cilj doktorske disertacije je kvalitativnim i kvantitativnim histološkim metodama evaulirati učinak I-BKF-a i AGK-a na koštano cijeljenje nakon očuvanja alveole tehnikom VRK, odnosno:

1. izmjeriti postotak novonastale kosti nakon šest mjeseci cijeljenja;
2. izmjeriti postotak zaostalog biomaterijala nakon šest mjeseci cijeljenja;
3. izmjeriti postotak mekog tkiva nakon šest mjeseci cijeljenja;
4. opisati patohistološke promjene nakon šest mjeseci cijeljenja.

4. ISPITANICI I METODE

4.1. Etička načela

Istraživanje je odobrilo Etičko povjerenstvo Doma zdravlja Osječko-baranjske županije (Ur. broj: 03-1897/20) i Medicinskog fakulteta Sveučilišta J. J. Strossmayera u Osijeku (Klasa: 602-04/22-08/02, Ur. broj: 2158-61-46-22-109) (Prilog 1. i Prilog 2.). Identitet pacijenata uključenih u studiju zaštićen je u potpunosti. Prije uključivanja u studiju svi sudionici istraživanja detaljno su pismenim i usmenim putem bili informirani o ciljevima i metodologiji istraživanja te o načinima diseminacije rezultata studije. Svi sudionici studije su kao jedan od uvjeta za ulazak u studiju dobrovoljno potpisali informirani pristanak.

4.2. Ustroj studije

Studija je ustrojena kao randomizirana kontrolirana klinička studija (134).

Kako bi ušli u studiju, pacijenti su prema kliničkim i radiološkim kriterijima morali imati minimalno jedan zub predodređen za ekstrakciju, a na mjestu kojeg će se po završetku perioda cijeljenja ugraditi dentalni implantat. Pri tome, indikacije za ekstrakciju zuba su sljedeće: kronični periapikalni proces, kronična parodontalna bolest ili vertikalna fraktura kosti. Uključni kriteriji za ulazak u studiju bili su sljedeći:

- dob između 18 i 60 godina;
- očuvano fizičko i mentalno zdravlje;
- pacijent mora razumjeti protokol studije;
- pacijent mora potpisati informirani pristanak.

Pacijent su se isključivali iz studije ako su imali minimalno jednu apsolutnu kontraindikaciju za implantoprotetsku terapiju koje su opisali Wang i Hwang (135). Također, dodatni kriteriji isključenja bile su sljedeće sistemske bolesti: nekontrolirani dijabetes, osteoporoza i osteopenija te deficijencija vitamina D, terapija bisfosfonatima, terapija glukokortikoidima, hipotireoza, nekontrolirane kardiovaskularne bolesti (hipertenzija, koronarna srčana bolest, kongestivno zatajenje srca), kao i sljedeći lokalni faktori: uživanje duhanskih proizvoda (više do 10 cigareta dnevno) i loša oralna higijena (prisustvo mineraliziranih i nemineraliziranih tvrdih i mekih zubnih naslaga). U studiju se nisu uključivale trudnice, kao niti žene u razdoblju laktacije (136).

Osim navedenih opće zdravstvenih kriterija, pacijent je morao zadovoljiti jedan intraoralni kriterij koji se utvrđivao nakon ekstrakcije zuba detaljnim pregledom alveole, odnosno nakon ekstrakcije kontinuitet rubova alveole morao je ostati očuvan. U suprotnom, ako je postojao defekt, pacijent se isključivao iz studije. Anamnestički zdravi pacijenti koji su zadovoljavali ključne kriterije te koji su potpisali informirani pristanak nasumično su raspoređeni u ispitivanu i kontrolnu skupinu.

U randomizaciji ispitanika koristilo se javno dostupno i besplatno *web* sučelje <https://www.randomizer.org/> (Urbaniak, G. C., & Plous, S., 2013) (137). U *web* sučelju zatražilo se generiranje jednog seta od 36 vrijednosti brojeva 0 ili 1. Prema redosljedu uključivanja u studiju (npr. pacijent 1 = p1, pacijent 2 = p2 itd.) i dobivenim vrijednostima iz *web* sučelja (npr. p1 = 1, p2 = 1, p3 = 1, p4 = 1, p5 = 0 itd.), pacijent se pridruživao ispitivanoj skupini (vrijednost 0) u kojoj se ekstrakcijska rana augmentirala I-BKF-om ili kontrolnoj skupini (vrijednost 1), kod kojih se u istom postupku koristila AGK. Zasljepljivanje nije bilo moguće jer je ispitivana skupina primila injekcijski materijal u štrcaljki, dok se u kontrolnoj skupini koristi granulirani biomaterijal, koji je prethodno unošenju u defekt miješan s fiziološkom otopinom.

4.3. Ispitanici i materijali

Ispitanici su regrutirani u specijalističkoj ordinaciji oralne kirurgije u Osijeku, koja je dio Doma zdravlja Osječko-baranjske županije. U prethodnom potpoglavlju detaljno su opisani kriteriji uključivanja i isključenja pacijenata u studiju.

U studiju je uključeno ukupno 44 anamnestički zdravih pacijenata. U analizi snage testa korišten je pristup ekvivalencije (podjednakosti, engl. *equivalence*) ispitivanih metoda te neinferiornosti (engl. *non-inferiority*) ispitivane metode (I-BKF) u odnosu na postojeću (AGK). Ekvivalencijom se želi pokazati da nova metoda (I-BKF) nije značajno ni bolja ni lošija od postojeće (AGK), a s neinferiornosti dokazuje se da I-BKF nije lošija od AGK-a. Za razinu značajnosti α od 0,05, snagu testa od 80 %, očekivanu standardnu devijaciju predviđenog ishoda od 10 te limit ekvivalencije $d = 10$ u istraživanje je bilo potrebno uključiti najmanje 36 ispitanika, odnosno 18 ispitanika po skupini (138, 139).

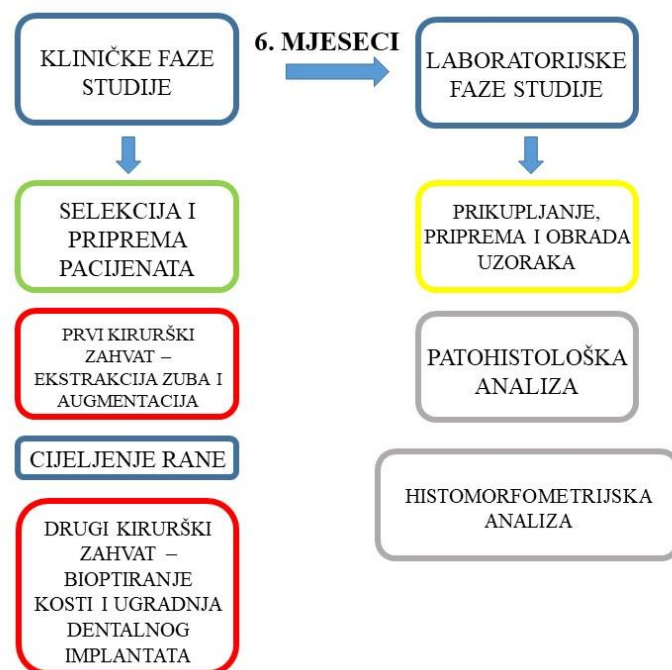
Ispitivanu skupinu činilo je 24 pacijenata. Pacijenti u ispitivanoj skupini primili su I-BKF (Maxresorb® inject, Botiss GmbH, Berlin, Njemačka). Ovaj biomaterijal je aloplastični, komercijalno dostupan zamjenski koštani materijal u obliku paste koja se pomoću plastične

štrcaljke unosi u defekt. Materijal se sastoji od vodenog gela koji sadržava granule bifaznog kalcijeva fosfata u sastavu 60 % HA-a i 40 % β -TCP-a (veličina čestica je između 15-50 nm). Kontrolnu skupinu činilo je 20 pacijenata. Pacijenti u kontrolnoj skupini primili su AGK (cerabone®, Botiss GmbH, Berlin, Njemačka). Ovaj biomaterijal je komercijalno dostupan ksenograft goveđeg podrijetla, a za potrebe ove studije koristio se granulirani oblik materijala koji se prije unošenja u defekt miješao u sterilnoj posudici s fiziološkom otopinom. Materijal je u potpunosti anorganskog sadržaja, sastavljen od 100 % HA, a veličina granula korištena u studiji je između 0.5 i 1 mm.

S obzirom na to da se studija sačinjavala od dva velika dijela, kliničkog i laboratorijskog, provodila se u različitim vremenskim periodima na različitim mjestima. Prva, klinička faza odvijala se od listopada 2020. do lipnja 2021. u oralnokirurškoj ordinaciji Doma zdravlja Osječko-baranjske županije. Druga, laboratorijska faza odvijala se od lipnja 2021. do prosinca iste godine u laboratoriju Berlin Analytix u Njemačkoj te na Fakultetu za dentalnu medicinu i zdravstvo Sveučilišta J. J. Strossmayera u Osijeku.

4.3. Metode

Radi jednostavnijeg praćenja metodologije, studija se dijeli u dvije velike faze. Prva faza je bila isključivo klinička, a druga laboratorijska (Slika 4.1.).



Slika 4.1. Podjela kliničkih i laboratorijskih faza studije.

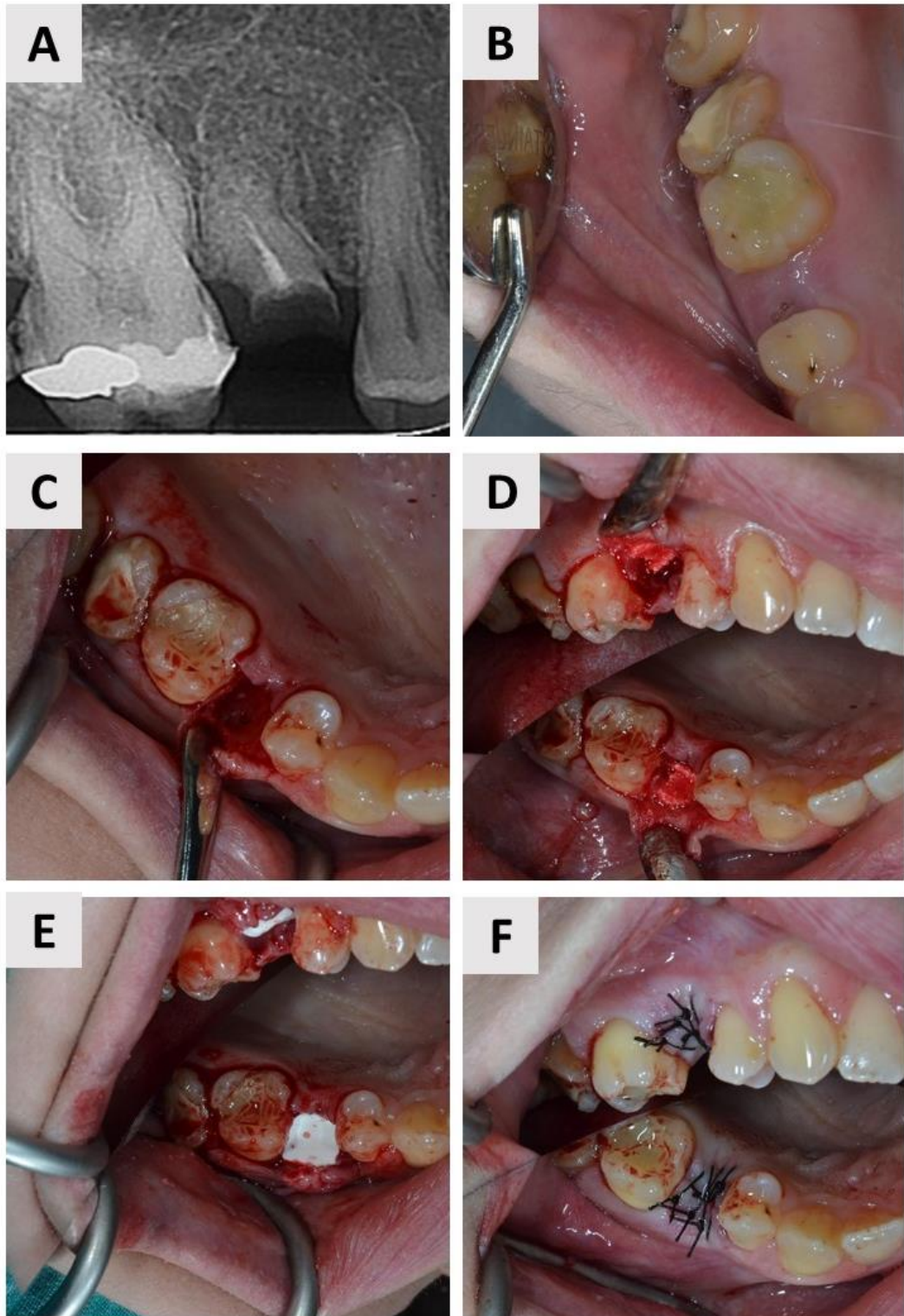
4.3.1. Kliničke faze studije

4.3.1.1. Selekcija i priprema pacijenata

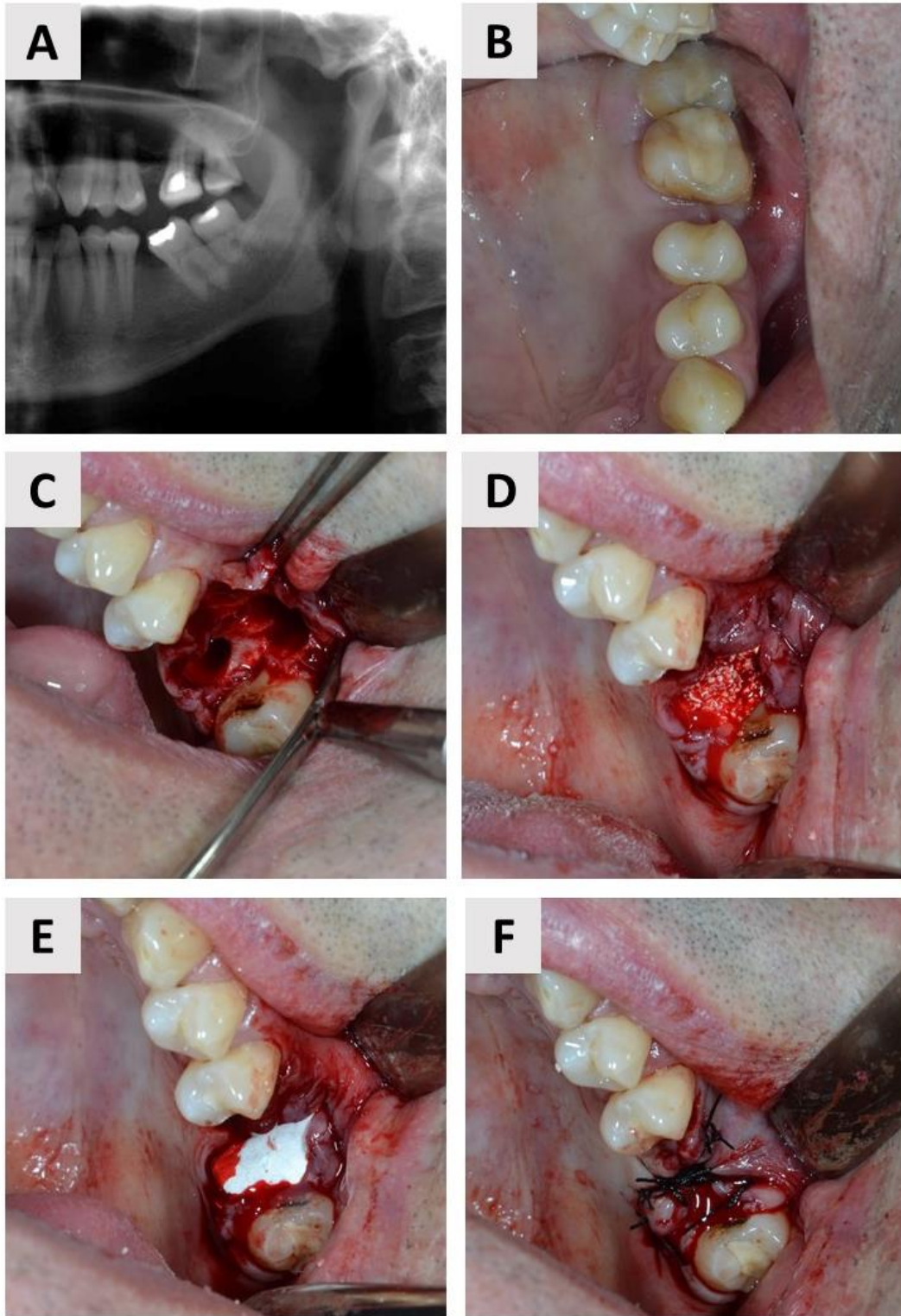
Pacijenti su selektirani prilikom prvih oralnokirurških pregleda, gdje se ustanovilo zadovoljavaju li kriterije za ulazak u studiju. U istoj posjeti ishodio se potpisani informirani pristanak ispitanika. Od pacijenata je uzeta detaljna opće medicinska i dentalno medicinska anamneza te upisan dentalni status. Također, svim pacijentima uklonjene su supragingivne i subgingivne tvrde i meke zubne naslage i dana im je uputa o mehaničkoj i kemijskoj kontroli zubnog plaka. Svim pacijentima je potom propisan antibiotik (500 mg *amoxicillin* ili 600 mg *clindamycin*, ako je postojala alergijska reakcije na penicilinsku skupinu antibiotika) te im je dan naputak da prvu dozu antibiotika uzmu jedan sat prije zahvata.

4.3.1.2. Prvi kirurški zahvat

Prije početka operativnog zahvata pacijentu se dala 3 % - tna otopina klorheksidina da ispire usnu šupljinu u trajanju od jedne minute. Nakon toga aplicirala se lokalna anestezija (2 % Lidokain®, Belupo, Koprivnica, Hrvatska) te se operativno polje prekrilo sterilnim kirurškim plahtama. Na mjestu ekstrakcije odizao se mukoperiostealni režanj pune debljine. Kako bi se ekstrakcija zuba izvršila atraumatski, prije ekstrakcije korijenovi višekorijenskih zubi su se separirali pomoću svrdla. Ekstrakcija se izvodila pomoću seta za atraumatsku ekstrakciju, sa što manjom mogućom traumom na alveolu. Alveola se potom pažljivo kiretirala, kako bi se uklonile granulacije i potaknulo svježe krvarenje u alveoli. U ispitivanoj skupini alveola se potom punila I-BFK-om do ruba alveole, a u kontrolnoj skupini alveola se punila AGK-om, uz prethodno miješanje tog preparata s fiziološkom otopinom, a također do ruba alveole. Konačno, u obje skupine, defekt se pokrивao resorptivnom kolagenom membranom podrijetla od svinjskog perikarda (Collprotect®, Botiss GmbH, Berlin, Njemačka). Mukoperiostealni režanj potom se adaptirao i zatvario na način da se kolagena membrana u potpunosti prekrila mekim tkivom (5.0 monofilament). Sve faze prvog kirurškog zahvata, zasebno u ispitivanoj te zasebno u kontrolnoj skupini, prikazane su na setovima kliničkih fotografija uzetih tijekom operativnih zahvata (Slika 4.2. i Slika 4.3.). Pacijentu se potom propisao analgetik (400 mg *ibuprofen*) i dala uputa o uzimanju antibiotika narednih 7 dana. Također, ponovljene su mu detaljne upute o načinu održavanja oralne higijene i higijene rane u sljedećem periodu cijeljenja. Finalno, uputilo ga se na kontrolne preglede prvi, treći i deseti dan nakon zahvata.



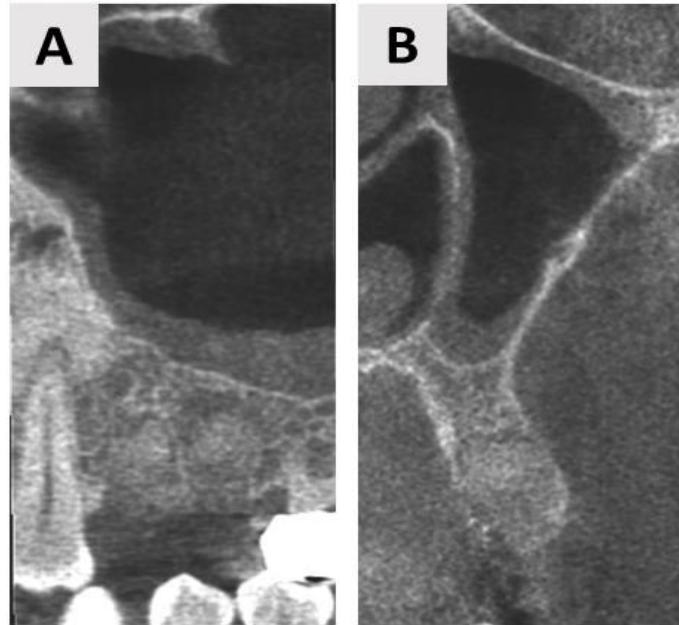
Slika 4.2. Prikaz kliničke faze studije – ispitivana skupina. (A) i (B) prema kliničkim i radiološkim kriterijima odabran je zub za ekstrakciju - maksilarni desni drugi premolar. (C) Učinjena je atraumatska ekstrakcija zuba. (D) Alveola je ispunjena do ruba I-BKF-om. (E) Adaptacija kolagene membrane. (F) Rana zašivena jednostrukim šavovima (izvor: fotografirala autorica rada) .



Slika 4.3. Prikaz kliničke faze studije – kontrolna skupina. (A) Radiološki i (B) klinički prikaz maksilarnog lijevog drugog molara predodređenog za ekstrakciju. (C) Učinjena je atraumatska ekstrakcija zuba na način da su korjenovi prethodno pažljivo separirani. (D) AGK pomiješana s fiziološkom otopinom ispunjava alveolu do ruba. (E) Adaptacija kolagene membrane. (F) Zašivena rana (izvor: fotografirala autorica rada).

4.3.1.3. Cijeljenje rane

Sedam dana nakon zahvata pacijent se uputio na radiološku pretragu kompjutorizirane tomografije koničnom zrakom (engl. *Cone Beam Computed Tomography*, CBCT), kako bi se utvrdila eventualna dislokacija zamjenskog koštanog materijala (Slika 4.4.).



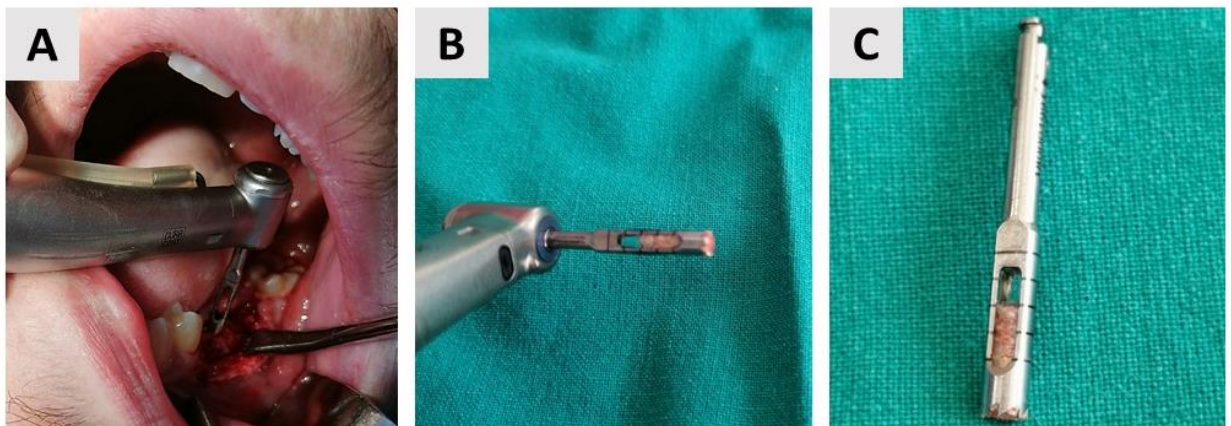
Slika 4.4. CBCT augmentirane regije snimljen 10 dana postoperativno. Jasno je vidljivo da nema dislokacije biomaterijala. (A) Sagitalni presjek. (B) Koronalni presjek (izvor: dokumentacija ispitanika iz studije) .

Deset dana nakon zahvata pacijenti su se vraćali u ordinaciju kako bi im se skinuli šavovi i učinila kontrola cijeljenja rane. Slijedio je period regeneracije koštanog defekta koji je trajao 6 mjeseci. U tom periodu, pacijent se pozivao na kontrolne preglede prvi, drugi i treći mjesec nakon zahvata te neposredno prije šestog mjeseca, kako bi se dogovorio drugi kirurški zahvat, odnosno biopsija kosti sa simultanom ugradnjom dentalnog implantata. Na osnovu CBCT-a i s obzirom na volumen novonastale kosti, izvršio se izbor i pozicioniranje odgovarajućeg implantata.

4.3.1.4. Drugi kirurški zahvat – bioptiranje kosti i ugradnja dentalnog implantata

Šest mjeseci nakon ekstrakcije pacijenti su dolazili u ordinaciji kako bi se obavila druga faza oralnokirurškog zahvata, odnosno ugradnja dentalnog implantata (Ankylos®, Denstply Sirona, Charlotte, SAD) u augmentirano područje. Početni dio zahvata, odnosno priprema pacijenta

(ispiranje usne šupljine antiseptičkom otopinom, lokalna anestezija, sterilno prekrivanje radnog polja), jednaka je kao i u prvom kirurškom zahvatu. Slijedilo je odizanje režnja pune debljine i pomoću trepanacijskog svrdla (2,5 mm unutarnji promjer; Ustomed® intrumente, Tuttlingen, Njemačka) uzimala se biopsija augmentiranog područja za histološku analizu (Slika 4.5.). Važno je naglasiti da je unutarnji promjer trepanacijskog svrdla manji u odnosu na završno svrdlo kojim se preparira ležište implantata, čime se zaobilazilo nepotrebno uklanjanje kosti pacijenta. Također, svaki bioptat uzet je iz centralnog dijela augmentiranog područja, kako bi se smanjila mogućnost pogrešnog uzimanja bioptata (npr. bioptiranje isključivo native kosti koja nije bila augmentirana biomaterijalom).



Slika 4.5. Uzimanje koštanog bioptata. (A) Biopstat se uzima pomoću trepanacijskog svrdla unutarnjeg promjera 2,5 mm, uz obilno vodeno hlađenje. (B) Koštani bioptat u trepanacijskom svrdlu. (C) Bliži pogled na trepanacijsko svrdlo i koštani bioptat (izvor: fotografirala autorica rada).

4.3.2. Laboratorijske faze studije

4.3.2.1. Prikupljanje, priprema i obrada uzoraka

Trepanacijsko svrdlo zajedno s bioptatom stavljeno je u plastičnu, hermetički zatvorenu tubu s 4 % - tnom otopinom formaldehida te poslano u histološki laboratorij na daljnju analizu. Histološka priprema uzoraka provedena je u histološkom laboratoriju tvrtke Berlin Analytix u Njemačkoj. Bioptat u 4 % - tnoj otopini formaldehida fiksirao se dva tjedna. Potom su se bioptati ostavljali u otopini za dekalcinaciju – 25 % - tnu etilendiamintetraoctenu kiselinu (EDTA) (Decalcifier soft®, Solvagreene®, Karlsruhe, Austrija), koja služi nježnoj dekalcinaciji kostiju i drugih kalcificiranih tkiva. Nakon dekalcinacije tkivo je prolazilo standardni protokol u tkivnom procesoru (MTP, SLEE medical GmbH, Mainz, Njemačka). Potom je slijedilo

formiranje parafinskih kocki (MPS/P, SLEE medical GmbH, Mainz, Njemačka). Na svakom bioptatu se pomoću rotacijskog mikrotoma (CUT 4062, SLEE medical GmbH, Mainz, Njemačka) učinilo po šest uzastopnih prereza debljine 5 µm. Uzorci su se potom bojali sljedećim konvencionalnim tehnikama histološkog bojanja: hemalaun - eozinom te Masson - ovim trikromnim bojenjem i pentakromnim bojenjem po Movat - u. Mikroskopiranje uzoraka vršilo se korištenjem svjetlosnog mikrosopa (Leica DMRB, Leica Microsystems GmbH, Wetzlar, Njemačka) povezanim s videokamerom (Axio Imager M2, Zeiss, Oberkochen, Njemačka). Digitalne slike snimljene su pomoću objektivna 10 x, 20 x te 40 x.

4.3.2.2. Patohistološka analiza

Kvalitativna analiza uzoraka provedena je na prethodno uzetim digitalnim mikrofotografijama na Fakultetu za dentalnu medicinu i zdravstvo Osijek. U patohistološkoj analizi evaluiran je odgovor tkiva na implantirani biomaterijal, odnosno prisutnost fibroblasta, krvnih žila, neutrofila, monocita/marofaga i multinuklearnih orijaških stanica (engl. *multinucleated giant cells*, MGCs).

4.3.2.3. Histomorfometrijska analiza

Histomorfometrijska analiza odrađena je na hemalaun-eozinskim preparatima na Fakultetu za dentalnu medicinu i zdravstvo Osijek. Histomorfometrijska obrada uzoraka napravljena je pomoću besplatnog računalnog programa ImageJ (<https://imagej.nih.gov/ij/download.html>). Na preparatima bojanima hemalaun-eozinom označena je površina nove kosti, površina biomaterijala i površina mekog tkiva. Potom je izmjerena površina uzorka te se iz dobivenih podataka izračunalo sljedeće: postotak novonastale kosti, postotak rezidualnog biomaterijala i postotak mekog tkiva (132).

4.4. Statističke metode

Kategorijske varijable prikazane su apsolutnim i relativnim frekvencijama. Razlike u kategorijskim varijablama testirane su Fisher-Freeman-Haltonovim testom.

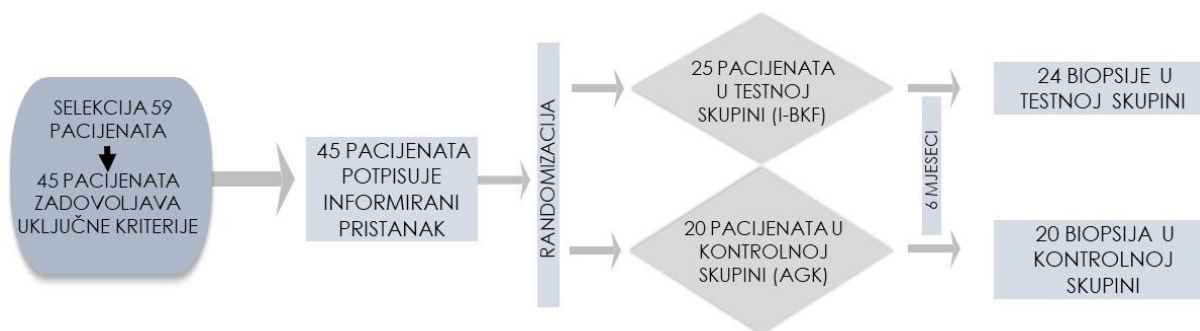
Normalnost raspodjele testirala se Shapiro Wilkovim testom. Kontinuirani podatci su opisani aritmetičkom sredinom i standardnom devijacijom, ili medijanom i interkvartilnom rasponom, ovisno o normalnosti raspodjele. Razlike kontinuiranih varijabli testirane su Mann Whitneyevim U testom (uz pripadnu razliku i 95 % raspon pouzdanosti razlike).

Sve P vrijednosti bile su dvostrane. Razina značajnosti postavljena je na $\text{Alpha} = 0,05$. U analizi se koristila programska podrška IBM SPSS Statistics, verzija 27.0.1. i MedCalc® Statistical Software version 20.218 (MedCalc Software Ltd, Ostend, Belgium; <https://www.medcalc.org>; 2023).

5. REZULTATI

5.1. Obilježja ispitanika i kliničke opservacije

Ukupno 59 pacijenata oralnokirurške ordinacije bilo je uključeno u proces probira za ulazak u studiju. Od tog broja pacijenata, njih ukupno 45 je u potpunosti zadovoljilo uključne kriterije te potpisalo informirani pristanak za sudjelovanje u studiji. Kod 35 ispitanika razlog ekstrakcije bio je kronični periapikalni parodontitis, a kod ostalih 10 duboka fraktura krune i/ili korijena zuba. Ukupno 25 ispitanika randomizacijom je pripalo u ispitivanu skupinu, a 20 ih je pripalo u kontrolnu skupinu. U konačnici, biopsija augmentirane kosti nakon 6 mjeseci cijeljena učinjena je na 24 pacijenta u testnoj skupini te 20 pacijenata u kontrolnoj skupini (Slika 5.1.). Naime, jedan pacijent iz testne skupine odgodio je implanto-protetsku terapiju na period dulji od 6 mjeseci, stoga je odlučeno da se pacijentu augmentirana kost ne bioptira te da pacijent izlazi iz studije.



Slika 5.1. Hodogram selekcije ispitanika.

U Tablici 5.1. i 5.2. prikazane su razlike u raspodjeli kliničkih i socio-demografskih kategorijskih varijabli između ispitivane i kontrolne skupine. Svaki pacijent imao je samo jednu ekstrakciju nakon koje je rana augmentirana biomaterijalom. Nije bilo značajnih razlika u raspodjeli ispitanika prema spolu ($P = 0,766$, Fisher – Freeman – Haltonov egzaktni test) te distribuciji ekstrakcijskih mjesta prema čeljusti ($P > 0,99$, Fisher – Freeman – Haltonov egzaktni test) i zubu ($P = 0,703$, Fisher – Freeman – Haltonov egzaktni test). Stoga se može reći da su ispitivana i kontrolna skupina ujednačene prema navedenim varijablama.

Tablica 5.1. Razlike u raspodjeli kliničkih i socio-demografskih kategorijskih varijabli između ispitivanih skupina.

		Skupina				P*
		AGK n = 20		I-BKF n = 24		
		n	%	n	%	
Spol	Muški	8	40,0	11	45,8	0,766
	Ženski	12	60,0	13	54,2	
Čeljust	Mandibula	11	55,0	13	54,2	> 0,99
	Maksila	9	45,0	11	45,8	
Ekstrahirani zub	Sjekutić	3	15,0	7	29,2	0,703
	Očnjak	1	5,0	2	8,3	
	Pretkutnjak	6	30,0	6	25,0	
	Kutnjak	10	50,0	9	37,5	

AGK (anorganska goveđa kost); I-BKF (injekcijski bifazni kalcijev fosfat); *Fisher - Freeman – Halton - ov egzaktni test

Također, nije bilo značajnih razlika u dobi ispitanika među skupinama, što je prikazano u Tablici 5.2..

Tablica 5.2. Razlike u dobi između ispitivanih skupina.

Dob (godine)	N	Aritmetička sredina (standardna devijacija)	P*
Skupina AGK	20	34,50 (10,92)	0,481
I-BKF	24	37,08 (12,83)	

AGK (anorganska goveđa kost); I-BKF (injekcijski bifazni kalcijev fosfat); *t-test za nezavisne uzorke

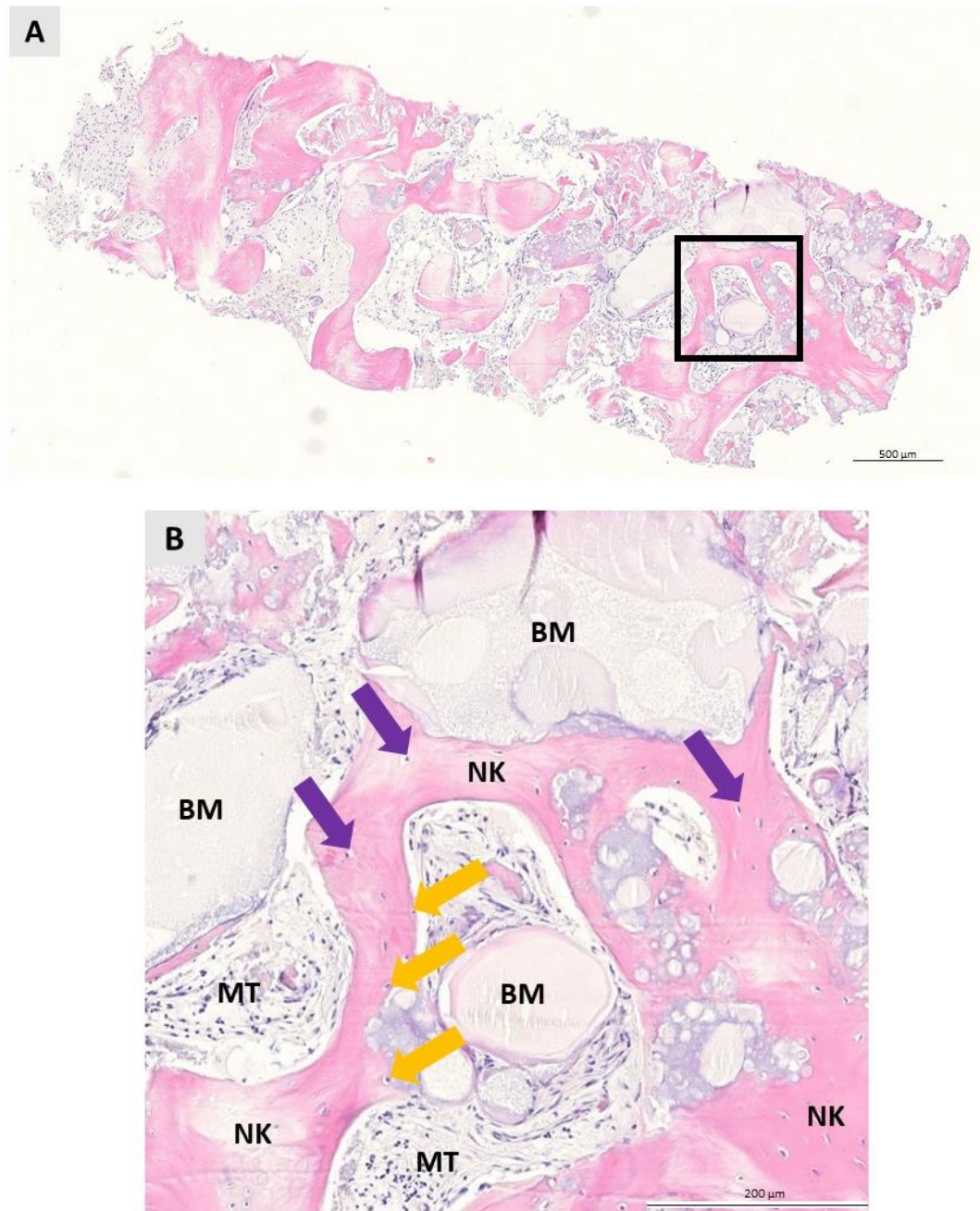
Testni biomaterijal bio je vrlo jednostavan za rukovanje i umetanje u ekstrakcijsku ranu. Period cijeljenja bio je uredan kod ispitanika obje skupine. Samo 5 ispitanika testne skupine te 2 ispitanika kontrolne skupine prijavila su blage nuspojave u vidu edema i boli na mjestu

augmentacije. Ekspozicija membrane nije primijećena tijekom ranih postoperativnih kontrola do 10. dana cijeljenja, a također niti kasnije. Treći mjesec nakon augmentacije zatvaranje sluznice na mjestu ekstrakcije bilo je potpuno među svim ispitanicima obje skupina.

5.2. Patohistološka analiza bioptata

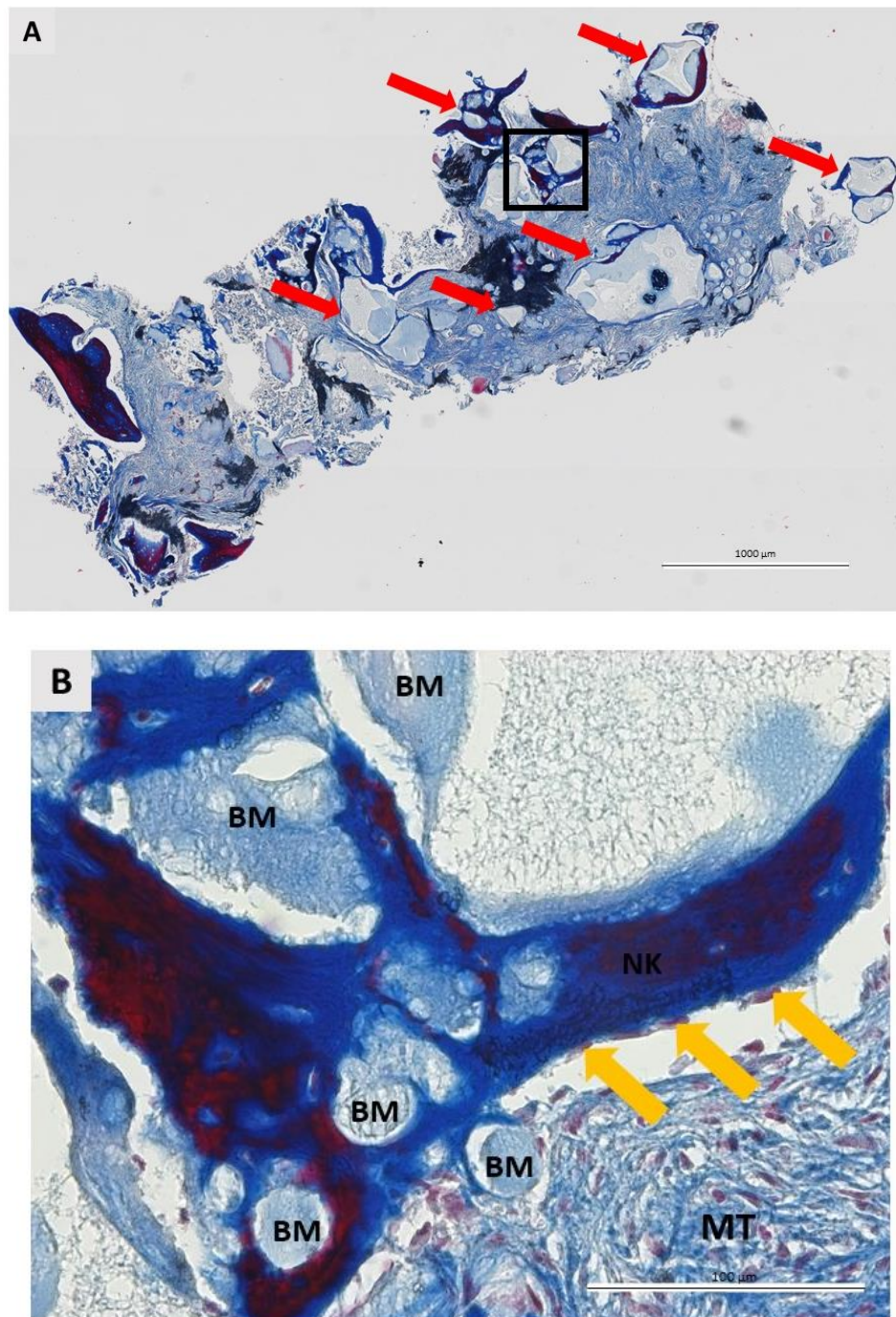
5.2.1. Patohistološke promjene na bioptatima kosti augmentiranoj I-BKF-om

U patohistološku analizu bioptata kosti augmentiranom I-BKF-om, uzetih nakon 6 mjeseci cijeljenja, uključeno je ukupno 24 bioptata. Na svim analiziranim uzorcima I-BKF-a uočene su jednake patohistološke promjene. Na koštanim bioptatima jasno se razaznaju novostvorena kost (NK) u bliskom kontaktu s rezidualnim biomaterijalom (BM) te vaskularizirano, nemineralizirano, meko tkivo (MT). Uspješna koštana regeneracija vidljiva je na cijelom uzorku. Koštana regeneracija kreće specifično na mjestu kontakta BM i okolnog tkiva, u području koje se naziva apozicijska linija. Apozicijska linija je tanka linija uz koju su smješteni osteoblasti, aktivne koštane stanice indikativne za koštanu pregradnju. NK ima pravilnu strukturu s osteocitima smještenim u lakunama, što je osobina lamelarne kosti. BM jasno se uočava zbog nepravilnog izgleda te je inkorporiran u NK i nemineralizirano tkivo. Fibroblasti lako su uočljivi i najbrojnije stanice MT. Nakon 6 mjeseci cijeljenja, multinuklearne orijaške stranice nisu uočene na analiziranim uzorcima. Također, stanice karakteristične za upalnu reakciju tkiva nisu uočene niti na jednom uzorku, što upućuje na biokompatibilnost I-BKF-a i okolnog tkiva. Slijedi prikaz koštanih bioptata snimljenih objektivom 10 x, 20 x ili 40 x na kojima su označena prethodno spomenute karakteristike analiziranih uzoraka. Radi reprezentativnosti, uzorci su bojani trima različitim tehnikama histoloških obojenja (Slika 5.1. – 5.3.).

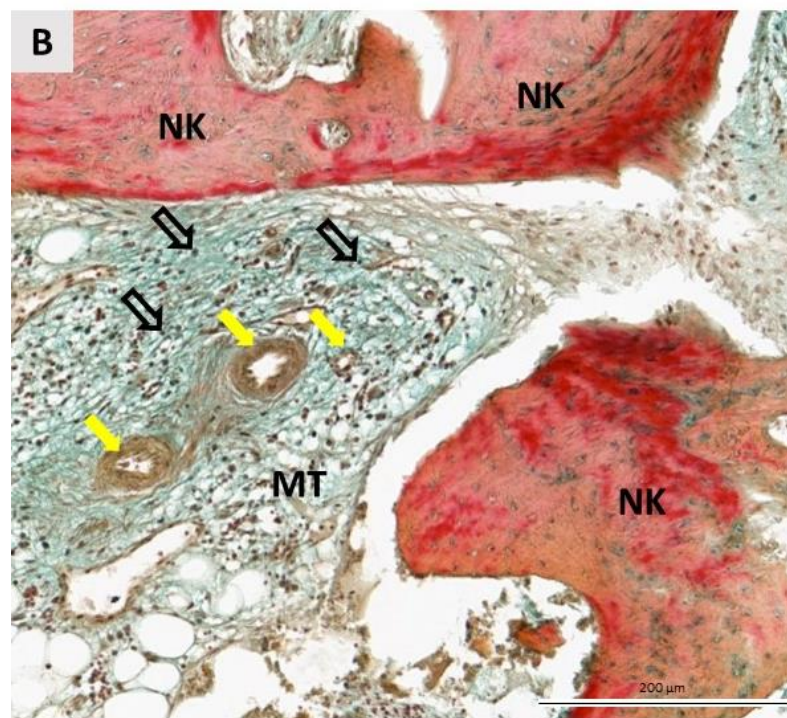
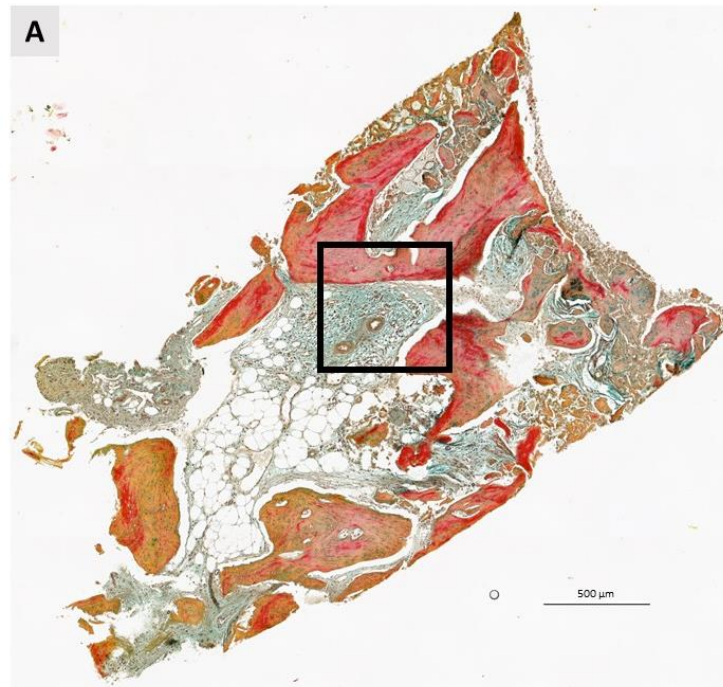


Slika 5.2. Koštani bioptat uzet 6 mjeseci nakon augmentacije I-BKF-om obojan hemalaun – eozinom. (A) Longitudinalni presjek kroz cijeli uzorak. Na uzorku se jasno uočava stvaranje nove kosti i granule zaostalog biomaterijala koje su integrirane u novostvorenu kost i okolno meko tkivo. Kvadrat označava područje prikazano na većem povećanju. Mjerilo 500 µm. (B)

Veće povećanje. Rezidualni bioamterijal (BM) je u direktnom kontaktu s novostvorenom kosti (NK) i mekim tkivom (MT). Stvaranje nove kosti započinje na granici između BM i okolnog tkiva u apozicijskoj liniji uzduž koje su smješteni osteoblasti (narančaste strjelice). NK bogata je zrelim koštanim stanicama, osteocitima (ljubičaste strjelice). Na bioptatu nisu pronađeni znakovi upalne reakcije tkiva. Mjerilo 200 µm. (Izvor: autorica rada)



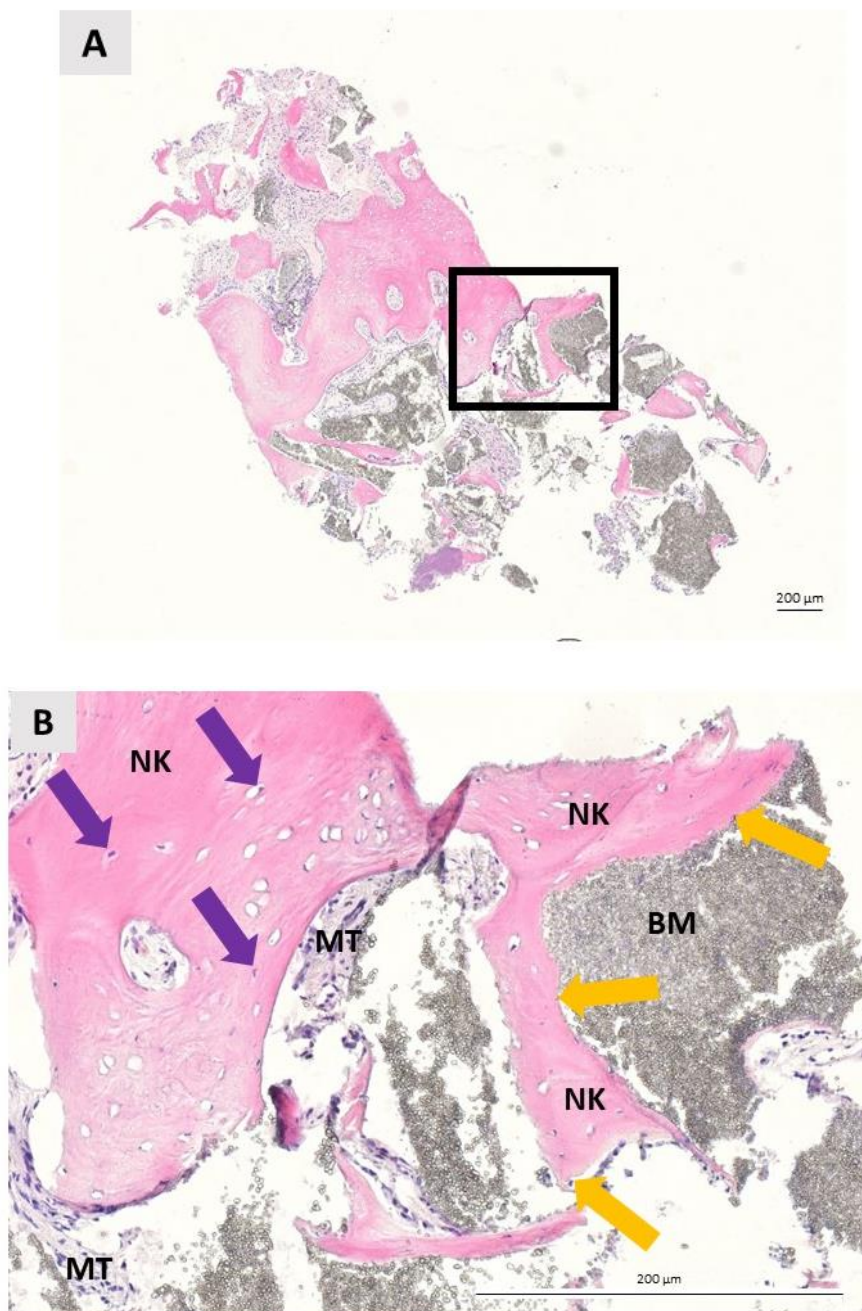
Slika 5.3. Koštani bioptat uzet šest mjeseci nakon augmentacije I-BKF-om obojan trikormnim bojenjem po Masson-u. (A) Longitudinalni presjek kroz cijeli uzorak. Duž cijelog uzorka uočavaju se „otočići“ rezidualnog biomaterijala i novostvorene kosti (crvene strjelice) u području kojih se događa koštana regeneracija. Kvadrat označava područje prikazano na većem povećanju. Mjerilo 1000 µm. (B) Veće povećanje. Granule rezidualnog biomaterijala (BM) inkorporirane su u novostvorenu kost (NK), a okružuje ih meko tkivo (MT). Aktivni osteoblasti (narančaste strjelice) ukazuju na aktivnu koštanu pregradnju. Na bioptatu nisu pronađeni znakovi upalne reakcije tkiva. Mjerilo 100 µm. (Izvor: autorica rada)



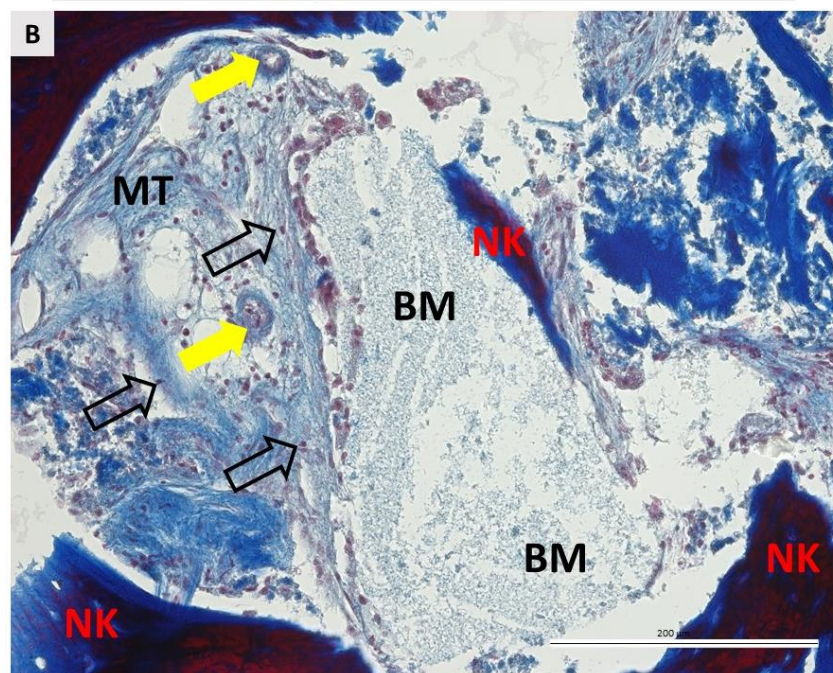
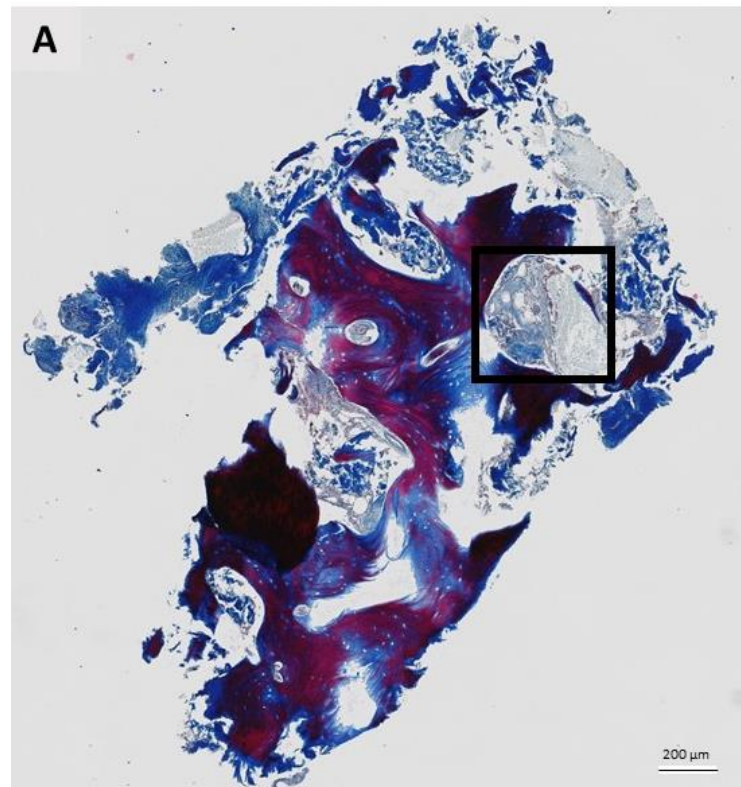
Slika 5.4. Koštani biopat uzet šest mjeseci nakon augmentacije I-BKF-om obojan pentakromnim bojenjem po Movat-u. (A) Longitudinalni presjek kroz cijeli uzorak. Kvadrat označava područje prikazano na većem povećanju. Mjerilo 500 μm . (B) Veće povećanje. Novostvorena kost (NK) okružena je nakupinama MT (mekog tkiva). MT je prokrvljeno, u njemu se jasno uočavaju male krvne žile (žute strjelice) te obiluje fibroblastima čije jezgre su označene neispunjenim crnim strjelicama. Na bioplatu nisu pronađeni znakovi upalne reakcije tkiva. Mjerilo 200 μm . (Izvor: autorica rada)

5.2.2. Patohistološke promjene na bioptatima kosti augmentiranoj AGK

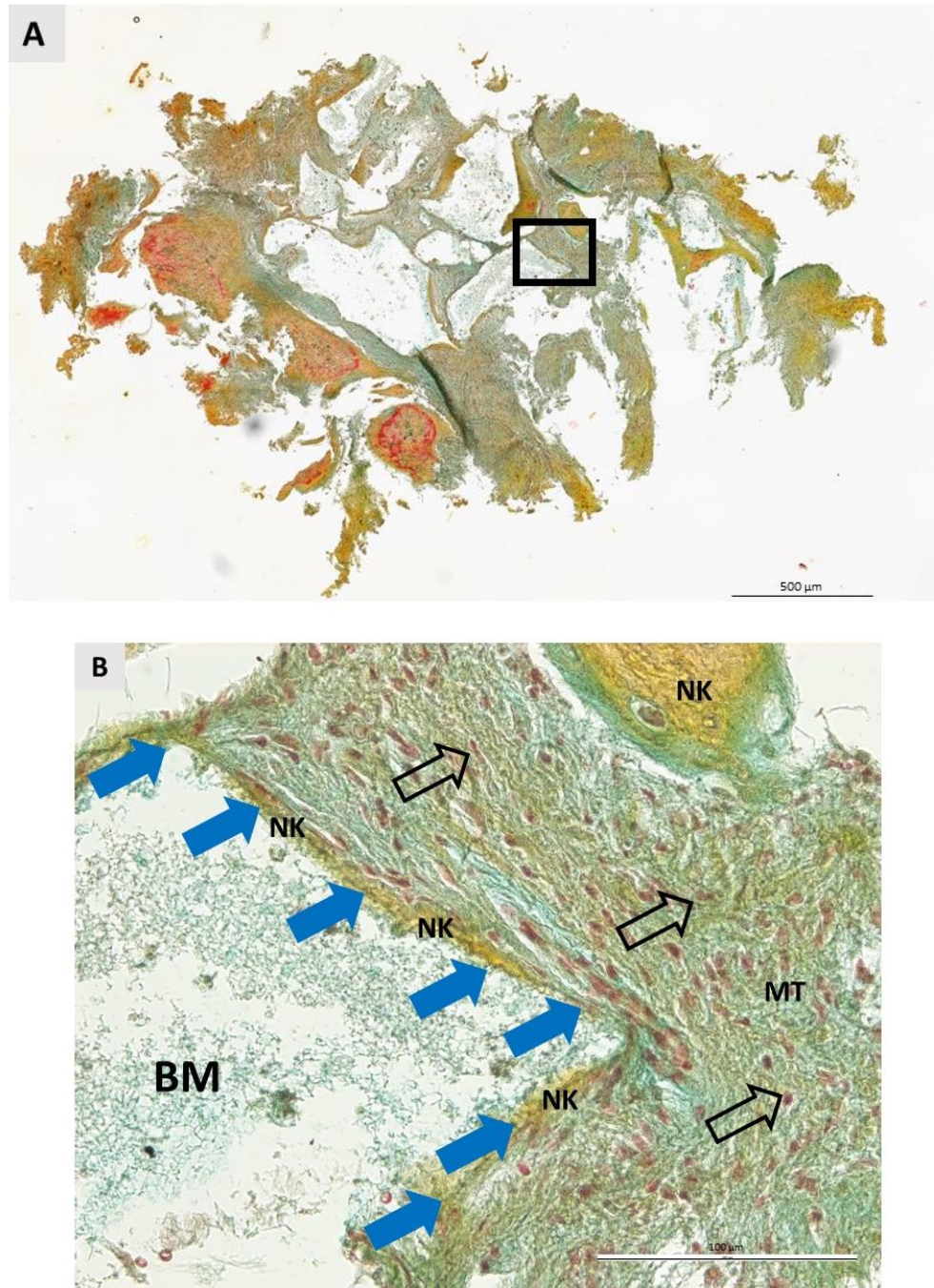
U patohistološku analizu bioptata kosti augmentiranom AGK, uzetih nakon 6 mjeseci cijeljenja, uključeno je ukupno 20 bioptata. Na svim analiziranim uzorcima AGK uočene su jednake patohistološke promjene, vrlo slične onima prethodno opisanima za bioptate kosti augmentirane I-BKF-om. Na koštanim bioptatima jasno se razaznaju novostvorena kost (NK) u bliskom kontaktu s rezidualnim biomaterijalom (BM) te nemineralizirano, meko tkivo (MT). Uspješna koštana regeneracija vidljiva je na cijelom uzorku. Koštana regeneracija kreće specifično na mjestu kontakta BM i okolnog tkiva, odnosno apozicijskoj liniji. Uz apozicijsku liniju jasno su vidljivi osteoblasti. Kao i kod bioptata kosti augmentirane I-BFK, tako i bioptatima kosti augmentirane AGK, uočava se da NK ima pravilnu strukturu s osteocitima smještenim u lakunama, ostaci AGK inkorporirani su u NK i MT. U MT vidljiv je veliki broj fibroblasta. Nakon 6 mjeseci cijeljenja, MGCs nisu uočene na analiziranim uzorcima. Također, stanice karakteristične za upalnu reakciju tkiva nisu uočene niti na jednom uzorku, što upućuje na biokompatibilnost AGK i okolnog tkiva. Slijedi prikaz koštanih bioptata snimljenih pod objektivom 10 x, 20 x ili 40 x na kojima su označene prethodno spomenute karakteristike analiziranih uzoraka. Radi reprezentativnosti, uzorci su bojani trima različitim tehnikama histoloških obojenja (Slika 5.4. – 5.6.).



Slika 5.5. Koštani biopstat uzet 6 mjeseci nakon augmentacije AGK-i obojan hemalaun – eozinom. (A) Longitudinalni presjek kroz cijeli uzorak. Na uzorku se jasno uočava stvaranje nove kosti te granule zaostalog biomaterijala koje su integrirane u novostvorenu kost i okolno meko tkivo. Kvadrat označava područje prikazano na većem povećanju. Mjerilo 100 μm . (B) Veće povećanje. U novostvorenoj kosti (NK) uočava se pravilna, lamelarna struktura te osteociti u lakunama (ljubičaste strjelice). Rezidualni biomaterijal (BM) je u direktnom kontaktu s NK i mekim tkivom (MT). Uzduž apozicijske linije smješteni su osteoblasti (narančaste strjelice). Na biopstatu nisu pronađeni znakovi upalne reakcije tkiva. Mjerilo 200 μm . (Izvor: autorica rada)



Slika 5.6. Koštani bioptat uzet šest mjeseci nakon augmentacije AGK-i obojan trikormnim bojenjem po Masson-u. (A) Longitudinalni presjek kroz cijeli uzorak. Kvadrat označava područje pod većim povećanjem. Mjerilo 100 μm . (B) Veće povećanje. Granule rezidualnog biomaterijala (BM) inkorporirane su u novostvorenu kost (NK). U mekom tkivu (MT) pronalaze se krvne žile (žute strjelice) i fibroblasti (neispunjene crne strjelice). Na bioptatu nisu pronađeni znakovi upalne reakcije tkiva. Mjerilo 200 μm . (Izvor: autorica rada)



Slika 5.7. Koštani bioptat uzet šest mjeseci nakon augmentacije AGK-i obojan pentakromnim bojenjem po Movat-u (A) Longitudinalni presjek kroz cijeli uzorak. Kvadrat označava područje pod većim povećanjem. Mjerilo 500 μm . (B) Veće povećanje. Na slici se uočava apozicijska linija (plave strjelice), smještena u direktnom kontaktu s rezidualnim biomaterijalom (BM). Meko tkivo (MT) obiluje fibroblastima čije su jezgre označene neispunjenim crnim strjelicama. Na bioptatu nisu pronađeni znakovi upalne reakcije tkiva. Mjerilo 100 μm . (Izvor: autorica rada)

5.3. Histomorfometrijska analiza bioptata

Kvantitativna histološka analiza napravljena je na svim bioptatima ispitivane i kontrolne skupine. Slijedi detaljniji tablični i slikovni prikaz rezultata histomorfometrije.

5.3.1. Razlike u cjelovitoj površini između ispitivanih skupina

Tablica 5.3. prikazuje razlike u cjelovitoj površini bioptata između ispitivanih skupina. Nije bilo značajne razlike u analiziranoj cjelovitoj površini bioptata ispitivane i kontrolne skupine ($P = 0,666$, Mann Whitney U test).

Tablica 5.3. Razlike u cjelovitoj površini bioptata između ispitivanih skupina.

	Skupina	N	Medijan (interkvartilni raspon)	Razlika (95% interval pouzdanosti)	P*
Cjelovita površina	AGK	20	4783256,61 (3371813,2 – 7781052,9)	-485960,2 (-2091523,7 do	0,666
	I-BKF	24	4550768,05 (2771040,7 – 6699539,9)	1483129,1)	

AGK (anorganska goveđa kost); I-BKF (injekcijski bifazni kalcijev fosfat); *Mann Whitney U test

5.3.2. Razlike u ukupnoj površini i relativnom udjelu kosti između ispitivanih skupina

Tablica 5.4. prikazuje razlike u ukupnoj površini i relativnom udjelu kosti između ispitivanih skupina. Iako je medijan relativnog udjela kosti bio viši u skupini I-BKF 27,05 % (11,23 % – 35,95 %) u odnosu na skupinu AGK 26,19 % (16,14 % - 39,21 %), ta razlika nije bila statistički značajna ($P = 0,536$, Mann Whitney U test).

Tablica 5.4. Razlike u ukupnoj površini i relativnom udjelu kosti između ispitivanih skupina.

	Skupina	N	Medijan (interkvartilni raspon)	Razlika (95% interval pouzdanosti)	P*
Kost (μm^2)	AGK	20	1325536,14 (650555,65 – 2118071,21)	-293641,59 (-898317,42 do	0,420
	I-BKF	24	1367171,35 (2936236,26 – 2045247,11)	464076,53)	
Kost (%)	AGK	20	26,19 (16,14 – 39,21)	-3,55 (-15,24 do 6,71)	0,314
	I-BKF	24	27,05 (11,23 – 35,95)		

AGK (anorganska goveđa kost); I-BKF (injekcijski bifazni kalcijev fosfat); *Mann Whitney U test

5.3.3. Razlike u ukupnoj površini i relativnom udjelu biomaterijala između ispitivanih skupina

U tablici 5.5. prikazane su razlike u ukupnoj površini i relativnom udjelu biomaterijala između ispitivanih skupina. Iako je medijan relativnog udjela kosti bio niži u skupini I-BKF 9,86 % (2,18 % – 17,06 %) u odnosu na skupinu AGK, ta razlika nije bila statistički značajna ($P = 0,054$, Mann Whitney U test). Značajne razlike se ne uočavaju niti ako se promatra apsolutna površina biomaterijala ($P = 0,092$, Mann Whitney U test).

Tablica 5.5. Razlike u ukupnoj površini i relativnom udjelu biomaterijala između ispitivanih skupina.

Skupina	N	Medijan (interkvartilni raspon)	Razlika (95% interval pouzdanosti)	P*
Biomaterijal (μm^2)	AGK	20	762731,20 (375770,47 – 1404381,43)	-248477,36 (-659055,38 do 30390,25) 0,092
	I-BKF	24	515675,99 (211505,07 – 805811,45)	
Biomaterijal (%)	AGK	20	18,21 (10,41 – 28,78)	-6,67 (-13,89 do 0,12) 0,054
	I-BKF	24	9,86 (2,18 – 17,06)	

AGK (anorganska goveđa kost); I-BKF (injekcijski bifazni kalcijev fosfat); *Mann Whitney U test

5.3.4. Razlike u ukupnoj površini i relativnom udjelu mekog tkiva između ispitivanih skupina

U tablici 5.6. prikazane su razlike u ukupnoj površini i relativnom udjelu mekog tkiva između ispitivanih skupina. Skupina I-BKF ima značajno veći udio mekog tkiva medijana 63,26 % (interkvartilnog raspona od 50,06 % do 73,30 %) u odnosu na skupinu AGK 47,98 % (interkvartilnog raspona od 39,50 % do 63,15 %) ($P = 0,022$, Mann Whitney U test).

Tablica 5.6. Razlike u ukupnoj površini i relativnom udjelu mekog tkiva između ispitivanih skupina.

Skupina	N	Medijan (interkvartilni raspon)	Razlika (95% interval pouzdanosti)	P*
Meko tkivo (μm^2)	AGK	20	2432292,95 (1660982,90 – 4282480,86)	0,735
	I-BKF	24	2779489,89 (1382834,35 – 4843145,82)	
Meko tkivo (%)	AGK	20	47,98 (39,50 – 63,15)	0,022
	I-BKF	24	63,26 (50,06 – 73,30)	

AGK (anorganska goveda kost); I-BKF (injekcijski bifazni kalcijev fosfat); *Mann Whitney U test

6. RASPRAVA

Ekstrakcija zuba uzrokuje kvalitativne i kvantitativne promjene kosti te mekog tkiva alveolarnog grebena. Posljedično tim promjenama, odabir veličine, oblika te pozicioniranje dentalnog implantata, često predstavljaju izazov kliničarima. Kako bi se posljedice ovih promjena umanjile, preporuča se nakon ekstrakcije zuba učiniti očuvanje alveole tehnikom VRK, kiruršku tehniku koja se smatra pouzdanom i učinkovitom u svrhu prevencije gubitka volumena alveolarne kosti (16, 24, 30, 140, 141). Pri očuvanju alveole koriste se različiti biomaterijali, a u konačnici cilj je održati optimalan volumen alveolarnog grebena, najvažniji preduvjet za dobar estetski i funkcionalni ishod implanto-protetske rehabilitacije (142).

Doktorsko istraživanje provedeno je kao randomizirana kontrolirana klinička studija u kojoj su evaluirane kvalitativne i kvantitativne histološke promjene na biopstatima kosti uzorkovanim 6 mjeseci nakon postupka očuvanja alveole tehnikom VRK s dva biomaterijala – I-BKF i AGK.

Prosječna dob pacijenata ispitivane skupine bila je 37,08 godina (SD 12,8), a kontrolne 34,50 (SD 10,92) te među skupinama nema statistički značajne razlike u dobi pacijenata. Prethodne studije pokazale su da dob pacijenta utječe na regenerativni potencijal kosti. Naime, koštano cijeljenje kompleksan je biološki proces pri čemu se inicijalno događa upala, u čijem mikrokolišu u interakciju dolaze različite stranice, prvenstveno iz monocitno-makrofagne linije, zatim osteoklasti, mezenhimalne matične stanice i osteoblasti. Povećana dob povezana je s povišenim stanjem upale organizma, što potencijalno može utjecati na osteogenezu (143 – 145). Upravo iz tog razloga, kako bi se minimalizirao navedeni čimbenik utjecaja na osteogenetske procese, u studiju su uključivani samo pacijenti od 18 do 60 godina starosti. Među pacijentima ispitivane i kontrolne studije nije bilo značajne razlike prema spolu (I-BKF: 54,2 % ženski spol i 45,8 % muški spol vs. AGK: 40 % muški spol i 60 % ženski spol; $P = 0,766$, Fisher-Freeman-Haltonov egzaktni test). Ovakva raspodjela ispitanika prema spolu i dobi u skladu je s prethodno objavljenim sličnim istraživanjima (53, 146 – 148).

Histološka analiza biopтата augmentirane kosti nije uobičajena i rutinska u kliničkom radu s dentalnim biomaterijalima. Međutim, praćenje cijeljenja kosti histološkom analizom kosti iznimno je vrijedno zbog toga što, ovisno o vrsti biomaterijala koji se pri augmentaciji koristi, otkriva razlike u kvantiteti i kvaliteti novostvorene kosti (149). S obzirom na to da je doktorsko istraživanje prva histološka studija na humanim biopstatima kosti uzorkovanih šest mjeseci nakon augmentacije I-BKF, u sastavu 60 % HA i 40 % β -TCP, kao i njegova usporedba s AGK-

om, nije bilo moguće usporediti ovu studiju sa studijama nekih drugih autora u kojima se koristi I-BKF, već će se usporediti sa sličnim studijama iz područja histološke analize aloplasta i ksenografta.

Patohistološka analiza bioptata kosti pokazala je da je u obje skupine ispitanika biomaterijal bio u potpunosti integriran s okolnim tkivom, u bliskom je kontaktu s novostvorenom kosti te nisu pronađeni znakovi upalne reakcije tkiva. Ovakve opservacije identične su prethodno opisanom u humanim histološkim studijama u kojima su se različiti koštani defekti augmentirali AGK (90, 148, 150 – 153) ili pak BKF (121, 151, 154 – 157). Blizak kontakt rezidualnog biomaterijala i novostvorene kosti uočen je na bioptatima obje skupine te takav nalaz sugerira na osteokonduktivna svojstva biomaterijala (158). Nakon 6 mjeseci cijeljenja na bioptatima niti ispitivane, niti kontrolne skupine, nisu pronađene MGCs, stanice indikativne za imunološku reakciju na strano tijelo (159). Uloga ovih stanica u koštanom cijeljenju i razgradnji biomaterijala nije u potpunosti razriješena (160, 161). Međutim, pokazalo se da je veći broj MGCs pronađen u bioptatima kod koje je cijeljenje bilo kompromitirano, prvenstveno u smislu rane ekspozicije biomaterijala u usnu šupljinu (162). Kliničko praćenje cijeljenja tijekom doktorskog istraživanja pokazalo je da niti u jednoj skupini pacijenata nije bilo ekspozicije biomaterijala u usnu šupljinu. Također, pacijenti su prijavili samo blage nuspojave u vidu manjih edema i boli na mjestu augmentacije, a na kontrolnim pregledima nisu uočene komplikacije koje bi eventualno kompromitirale cijeljenje. Stanice karakteristične za upalnu reakciju tkiva također nisu uočene niti na jednom uzorku, što upućuje na biokompatibilnost obaju biomaterijala s okolnim tkivom (163, 164).

Histomorfometrijska analiza pokazala je srednji postotak novostvorene kosti u iznosu od medijana 27,05 (interkvartilnog raspona od 11,23 % do 35,95 %) u ispitivanoj skupini. Može se reći da je navedeni rezultat u skladu s rezultatima sličnih histoloških studija s BKF, u kojima je također otprilike jednu trećinu površine bioptata činila novostvorena kost, kao primjerice u studijama Mangana i sur. [28,3 (SD 2,7) %], Jelušića i sur. [38,42 (SD 12,61) %] te Schmitta i sur. [30,28 (SD 2,16) %] (151, 154, 165).

Srednji udio postotka rezidualnog biomaterijala u ispitivanoj skupini je 9,86 % (interkvartilnog raspona od 2,18 % do 17,06). Postotak rezidualnog biomaterijala u doktorskome istraživanju donekle je u skladu s rezultatima studije Schmitta i sur. [15,8 (SD 2,1) %], ali je manji u odnosu na rezultate postotka rezidualnog biomaterijala iz prethodno spomenutih preostalih dviju studija [Mangano i sur. 27,3 (SD 1,2) %; Jelušić i sur. 32,66 (SD 12,57) %]. Razlog nesrazmjera u

rezultatima između spomenutih studija i ovog doktorskog istraživanja najvjerojatnije jest u tome što su istraživači ispitivali biomaterijal u različitoj indikaciji (model maksilarnog sinusa) te također u obzir treba uzeti da su koristili granulirani oblik ispitivanog biomaterijala.

Pretraživanjem literature pronađeno je svega jedna *in vitro* studija te jedna animalna studija na temu korištenja I-BKF, u sastavu 60 % HA i 40 % β -TCP.

Prethodna *in vitro* studija pokazala je kako I-BKF može poslužiti kao odličan nosač za rekombinantni humani koštani morfogenetski protein 9 (engl. *recombinant human morphogenetic protein 9*, rh-BMP9). Humani koštani morfogenetski protein karakteriziran je kao najjači osteoinduktivni faktor rasta, a u navedenoj studiji korišten je u kombinaciji s I-BKF-om zbog jednostavnog rukovanja biomaterijala. I-BKF pokazao je dobru retentivnost prema rh-BMP9 koji se postepeno i kontrolirano oslobađao u periodu od 10 dana. U zaključku studije navodi se da I-BKF u kombinaciji s rh-BMP9 značajno pojačava osteoinduktivnost, koju I-BKF samostalno nema (166). Patohistološka analiza humanih bioptata kosti augmentirane I-BKF-om u ovoj studiji također je dokazala osteokonduktivnost I-BKF-a.

Animalna histološka studija na miševima provedena je u svrhu komparacije I-BKF-a te BKF-a u granulama. Studija je pokazala da I-BKF omogućava brzi prodor novostvorenog tkiva počevši od 10. dana nakon implantacije. U implantiranom području (engl. *implant bed*) opisane su dvije zone – unutarnja i vanjska regija. Razlika između tih dviju regija je u vremenskom slijedu u kojem se događa reakcija tkiva na biomaterijal, točnije u vanjskoj su regiji puno ranije uočene stanice tipične za upalnu reakciju tkiva te povećana vaskularizacija. U animalnim bioptatima I-BKF-a uočeno je da biomaterijal stvara strukturu nalik barijeri koja ima sposobnost kontrolirati prodiranje mekog tkiva prema centralnim dijelovima implantiranog područja, što se nije opserviralo u bioptatima BKF-a s istim kemijskim sastavom, ali u obliku granula (167). U ovom doktorskome istraživanju nažalost nije bilo moguće analizirati ranu upalnu reakciju tkiva na biomaterijal, s obzirom na to da su bioptati kosti uzorkovani 6 mjeseci nakon augmentacije kada je cijeljenje već bilo kompletno.

Pretragom literature pronađene su samo tri humane studije u kojima su korišteni injekcijski aloplasti na bazi kalcijevog fosfata.

Kronološki, 2007. godine publicirana je prva studija. Weiss i sur. (130) prvi su objavili radiološke te histološke rezultate na bioptatima uzorkovanim tri godine nakon augmentacije injekcijskim aloplastom. U studiji je korišten biomaterijal na bazi kalcijevog fosfata sa česticama veličine između 80 i 200 μ m koje su suspendirane u otopini 2-postotni hidroksilpropil

metil celuloze. Tako pripremljeni injekcijski aloplast korišten je za augmentaciju ekstrakcijskih alveola u 11 pacijenata. Autori navode da je materijal vrlo dobro popunjavao kompleksne koštane kavitete. Ova odlika biomaterijala primijećena je i tijekom provođenja doktorskog istraživanja, I-BKF zahvaljujući visokoj viskoznosti, odlično je popunjavao koštane defekte nastale nakon ekstrakcije zuba. Osim toga, Weiss i sur. (130) navode da je cijeljenje rane bilo uredno među svim pacijentima te nije bilo naznaka curenja biomaterijala iz rane.

Isti klinički nalazi opservirani su i u ovom doktorskome istraživanju. Nakon šest mjeseci cijeljenja, u studiji Weissa i sur. (130) radiološki je potvrđena koštana regeneracija kod svih pacijenta. Tri godine nakon očuvanja alveole uzorkovana su tri bioptata. Patohistološka analiza bioptata pokazala je da su granule kalcij fosfata u bliskom kontaktu s koštanim tkivnom, što sugerira da je biomaterijal potpomogao koštani rast. Ovakav patohistološki nalaz u skladu je s patohistološkim promjenama bioptata I-BKF-a korištenog u doktorskome istraživanju. Međutim, potrebno je naglasiti neke od glavnih nedostataka studije Weissa i sur. (130). Naime, autori su analizirali samo tri bioptata uzeta nakon tri godine cijeljenja alveole, što je svakako mali broj uzoraka, a dodatan problem je i u vremenskom periodu u kojem je bioptat uzet. Uobičajeni period cijeljenja za postupak dvofazne implantacije je od 6 do 9 mjeseci te gotovo sve histološke studije na humanim uzorcima analiziraju bioptate uzorkovane upravo u tim vremenskim točkama (168 – 170). Iz tog razloga bioptati u doktorskome istraživanju uzorkovani su upravo nakon 6 mjeseci cijeljenja.

Studija Lorenza i sur. (129) fokusirana je pak na regenerativni potencijal injekcijskog aloplasta baziranog na β -TCP i hijaluronskoj kiselini u indikaciji očuvanja alveole. Nakon četiri mjeseca cijeljenja mjesto augmentacije se bioptiralo trepan svrdlom. Histomorfometrijski rezultati novostvorene kosti iznosili su 44,92 (SD 5,16) %. U doktorskome istraživanju postotak novostvorene kosti pri korištenju I-BKF-a nešto je niži i iznosi 27,05 % (interkvartilnog raspona od 11,23 % do 35,95 %), što se može pripisati razlici u vremenskim točkama uzimanja bioptata te činjenici da je biomaterijal korišten u doktorskome istraživanju po sastavu dvofazan, odnosno uz β -TCP sadržava i HA. Naime, poznato je da β -TCP ima tendenciju brze resorpcije, stoga se HA dodaje radi volumne stabilnosti na mjestu augmentacije (171, 172). Brza resorpcija β -TCP i rano uzorkovanje bioptata, stoga su moguće povezani s nešto većim histomorfometrijskim rezultatom postotka novonastale kosti.

Treća, nedavno publicirana studija Kakara i sur. (122), fokusirana je na kliničke rezultate injekcijskog aloplasta pri indikaciji podizanja dna maksilarnog sinusa. Injekcijski aloplast

korišten u studiji je bifazni kalcijev fosfat u sastavu 60 % HA i 40 % β -TCP, čije granule su premazane slojem polimljične-ko-glikolne kiseline, a biomaterijal je pripremljen u plastičnoj štrcaljki. S obzirom na kemijski sastav, konzistenciju i način aplikacije, od svih humanih studija, ovaj biomaterijal najsličniji je biomaterijalu korištenom u doktorskom istraživanju, a osim toga, uspoređen je i s AGK. Međutim, biomaterijal je u ovoj studiji analiziran samo s radiološkog aspekta, histološka analiza nije učinjena. Nakon radiološke analize, rezultati su pokazali da su oba biomaterijala imala podjednak učinak u povećanju visine alveolarne kosti nakon 180 dana cijeljenja. U zaključku studije, među ostalim, navodi se da je biomaterijal bio iznimno jednostavan za rukovanje u usporedbi s AGK (173). Isto je primijećeno i pri rukovanju I-BKF-om korištenim u našoj studiji. Naime, zbog njegove visoke viskoznosti, biomaterijal se jednostavno aplicira u ekstrakcijske rane i u potpunosti ih ispunjava. Također, biomaterijal korišten u našoj studiji je unaprijed pripremljen u sterilnoj plastičnoj štrcaljki, što ubrzava kirurški zahvat, a time i smanjuje nelagodu za pacijenta.

Iako je pretragom literature pronađen mali broj humanih studija o uporabi injekcijskih aloplasta, na temu histološke analize kosti augmentirane granuliranim BKF-om objavljeno je više studija. Gjerde i sur. (174) istraživali su učinak granuliranog BKF-a u kombinaciji s mezenhimalnim matičnim stanicama uzetim iz koštane srži pacijenta pri očuvanju alveole. Histološka analiza pokazala je potpunu integraciju granula BKF-a u novostvorenu kost, a također kao i u ovom doktorskom istraživanju pronađeni su aktivni osteoblasti i lamelarno koštano tkivo. Dodatno, u istraživanju je radiološka analiza potvrdila da je korištenjem BKF-a u kombinaciji s mezenhimalnim matičnim stanicama postignut adekvatan volumen alveolarne kosti potreban za ugradnju dentalnog implantata. Slične patohistološke promjene opisane su i u studiji u kojoj se analizirao učinak BKF-a pri augmentaciji dna maksilarnog sinusa (175). Kao i u ovom doktorskom istraživanju, i u spomenutoj studiji čestice BKF-a inkorporirane su u novostvoreno tkivo. U analiziranim biopsijama pronađeni su osteoblasti i osteociti te nije bilo znakova upalne reakcije tkiva, što je u skladu s kvalitativnim histološkim nalazima dokorskog istraživanja. Zanimljivo je spomenuti i histološku studiju Tosta i sur. (176) s obzirom na to da su autori usporedili učinak BKF-a i zlatnog standarda – autogene kosti pri podizanju dna maksilarnog sinusa. U vidu kvalitativne histološke analize, opisane promjene na biopsijama kosti augmentirane BKF-om istovjetne su promjenama prikazanim i u ovom istraživanju. Rezultati kvantitativne histološke analize pokazali su da je u grupi autogene kosti pronađen statistički značajan viši postotak novonastale kosti u odnosu na grupu gdje se koristio BKF. U uvodnom dijelu disertacije razjašnjeno je kako isključivo autogena kost ima osteoinduktivno,

ostekonduktivno i osteogenetsko djelovanje, stoga je ovakav rezultat u grupi bioptata s autogenom kosti takoreći očekivan (32, 47). Međutim, potrebno je naglasiti da iako je postotak novonastale kosti bio veći u grupi gdje je korištena autogena kost, finalno, oseointegracija dentalnog implantata nakon godinu dana bila je 100 % uspješna u objema grupama. Iste rezultate istraživanja imali su Danesh-Sani i sur. (177).

U uvodnom dijelu disertacije objašnjeno je kako se korištenjem BKF-a kombiniraju dobra svojstva HA i β -TCP. Resorpcija BKF-a može biti brža ili sporija, ovisno o udjelu HA i β -TCP te se pri koštanom cijeljenju β -TCP brzo resorbira, dok volumna stabilnost augmentiranog područja ostaje stabilna zahvaljujući HA (117, 166). Komparativna histološka evaulacija BKF-a s različitim udjelima HA i β -TCP pri očuvanju alveole, pokazala je da je korištenje BKF-a sastavljenog od 60.28 % HA i 39.72 % β -TCP rezultiralo najvećim postotkom novostvorene kosti u bioptatima uzetima s mjesta augmentacije nakon 6 mjeseci cijeljenja (118). I-BKF korišten u doktorskom istraživanju imao je gotovo identičan udio HA i β -TCP u biomaterijalu.

Također, pretragom literature pronađen je niz komparativnih histoloških studija regenerativnog potencijala BKF-a i AGK-a, uglavnom na modelu maksilarnog sinusa (148, 150, 151, 175, 178 – 182).

U studiji Oha i sur. (178) histomorfometrijska analiza 6 mjeseci nakon podizanja dna maksilarnog sinusa pokazala je da nema značajne razlike u histomorfometrijskim rezultatima analize bioptata obaju biomaterijala. Studija Wagnera i sur. (179) u fokus stavlja usporedbu BKF s AGK kojoj je dodana autogena kost. Rezultati njihove studije također su pokazali da oba biomaterijala imaju podjednake histomorfometrijske i kliničke rezultate. Randomiziranu kliničku studiju na temu usporedbe AGK-a i BKF-a također su objavili Kraus i sur. (180). Oba biomaterijala su i u ovoj studiji pokazala podjednake rezultate histomorfometrijske analize novostvorene kosti, međutim, rezultat iz njihove studije je značajno veći postotak rezidualnog biomaterijala te značajno manji postotak mekog tkiva u bioptatima AGK grupe u odnosu na BKF grupu. Cordaro i sur. (150) u svojoj studiji također navode iste zaključke. Zanimljivo, i u doktorskom istraživanju histomorfometrijska analiza pokazala je slične rezultate. Naime, u usporedbi srednjeg postotka mekog tkiva u analiziranim bioptatima, uočeno je da je srednji postotak mekog tkiva značajno veći u grupi gdje je korišten I-BKF u odnosu na grupu bioptata AGK [AGK: 47,98 % (interkvartilnog raspona od 39,50 % do 63,15 %) vs. I-BKF: 63,26 % (interkvartilnog raspona od 50,06 % do 73,30 %), $P = 0,022$, Mann Whitney U test]. Dosadašnje studije nisu otkrile ima li postotak mekog tkiva u bioptatima kliničku važnost, stoga

bi bilo zanimljivo da se u daljnjim istraživanjima ispita ima li ova razlika kliničke implikacije. Iako to ostaje nepoznanica do daljnjeg, iz dosadašnjih studija poznato je da su kvaliteta i kvantiteta regenerirane kosti i odsustvo upalne reakcije tkiva dokazano važni preduvjeti za dugoročni uspjeh implanto-protetske terapije (183, 184). Taschieri i sur. (181) opisali su histološke promjene bioptata šest mjeseci nakon augmentacije dna maksilarnog sinusa BKF-a i AGK-a, kojima je dodana plazma bogata trombocitima (engl. *platelet-rich plasma*, PRP). Oba biomaterijala pokazala su sličan učinak u stvaranju nove kosti, iako se u zaključku navodi kako je veća količina kolagena tipa I uočena u BKF grupi, što prema autorima sugerira na veći osteogenetski potencijal BKF-a u odnosu na AGK.

Zaključno, u kontekstu usporedbe BKF-a i AGK-a, može se reći da su rezultati prethodno spomenutih studija u skladu s rezultatima u ovom doktorskom istraživanju. Međutim, zbog različitih kliničkih indikacija, različitih vremena uzorkovanja bioptata, različite kompozicije biomaterijala (omjeri HA i β -TCP) te činjenice da je u doktorskom istraživanju korišten injekcijski oblik BKF-a, važno je naglasiti da je objektivna usporedba rezultata doktorske studije s prethodno spomenutim studijama limitirana.

U uvodnom dijelu disertacije objašnjene su negativne strane korištenja zlatnog standarda – autogene kosti. Stoga je pri dizajniranju doktorske studije odlučeno da će se AGK koristiti kao biomaterijal u kontrolnoj skupini. Među svim dostupnim preparatima AGK, kao kontrolni biomaterijal odabran je preparat cerabone® (Botiss GmbH, Berlin, Njemačka). Cerabone® je do sada vrlo dobro istražen u pretkliničkim animalnim studijama (185 – 191), kao i u humanim kliničkim studijama (192 – 194). Očuvanje alveole korištenjem cerabonea® dokazana je kao pouzdana tehnika smanjivanja gubitka koštanog volumena na mjestu ekstrakcije (192). U doktorskoj studiji, histomorfometrijska analiza bioptata kosti uzetih nakon 6 mjeseci cijeljenja kosti augmentirane cerabone® graftom pokazala je stvaranje nove kosti u iznosu od medijana 26,19 % (interkvartilnog raspona od 16,14 % do 39,21 %). Može se reći da su dobiveni rezultati u skladu s prethodno objavljenim rezultatima histomorfometrijske analize nakon augmentacije dna maksilarnog sinusa u studiji Tawil i sur. (193). Međutim, bitno je naglasiti da je u doktorskoj studiji druga indikacija. U zaključku studije navodi se kako se cerabone® pokazao kao dobar ostekonduktivni biomaterijal, koji se kompletno integrira s novostovrenom kosti te ima sporu resorpciju, a sve navedeno opservirano je i u ovom doktorskom istraživanju.

Poznato je da su cerabone® i Bio-Oss™ (Geistlich Biomaterials, Wolhusen, Switzerland) dva najčešće korištena preparata AGK (75). Među njima, veći broj studija objavljen je na temu

učinka Bio-Ossa™ grafta u različitim kliničkim indikacijama, gdje se pokazalo da biomaterijal ima vrlo slične karakteristike autogene kosti (195).

Kvantitativna histološka usporedba između cerabonea® i Bio-Ossa™ pokazala je da nema statistički značajne razlike u postotcima novonastale kosti među grupama (194). Dodatno, retrospektivna studija Mahesha i sur. (196) pokazala je slične rezultate obaju biomaterijala u vidu histomorfometrijskog postotka novonastale kosti te odgovora tkiva, 6 mjeseci nakon augmentacije dna maksilarnog sinusa. Bio-Oss™ i cerabone® proizvode se procesom pročišćavanja goveđe kosti. U procesu proizvodnje cerabone® se zagrijava na puno višim temperaturama (preko 1200°C), dok se Bio-Oss™ tretira na puno nižim temperaturama (oko 350°C). Ovakav način pripreme cerabonea® uklanja kompletnu organsku komponentu u goveđoj kosti, što uklanja rizik od imunološke reakcije domaćina ili pak prionske infekcije (75). Zaključno, može se reći da je cerabone® dobar i pouzdan ostekonduktivni biomaterijal, što se pokazalo i u doktorskoj studiji, koji ima svojstva i djelovanje slična Bio-Ossu™ te da oba biomaterijala takoreći „izazivaju“ zlatni standard – autogenu kost.

Recentna otkrića u polju BKF-a izvještavaju o novim modifikacijama biomaterijala, kao što su inkorporacija bioaktivnih supstanci te nadograđivanje sastava, poroznosti i površinske hrapavosti granula, što predstavlja buduću, novu generaciju BKF-a (197).

Moglo bi se reći da je nedostatak doktorske studije izostanak negativne kontrolne grupe, u kojoj bi se analizirali bioptati uzeti nakon 6 mjeseci cijeljenja bez intervencije. Međutim, više studija potvrdilo je da u odnosu na cijeljenje bez intervencije, očuvanje alveole minimizira koštanu resorpciju (198 – 200). Upravo iz tog razloga u doktorsku studiju nije uključena negativna kontrola, prvenstveno iz etičkih razloga prema pacijentima koji zaslužuju najbolju opciju liječenja.

Zaključno, oba analizirana biomaterijala pokazala su da imaju svojstva oseokonduktivnosti te da su biokompatibilni i sigurni za primjenu pri očuvanju alveole tehnikom VRK. Prethodno je spomenuto kako je ovo doktorsko istraživanje prva humana histološka studija na temu učinka I-BKF-a. Iz tog razloga, istraživanje je novina u nadogradnji znanja u području nanostrukturiranih BKF-a te je tematski vrlo važan za profesionalce koji rade u području bioinženjeringa, dentalne implantologije i oralne kirurgije, kao i za istraživače koji rade u području razvoja novih biomaterijala za koštanu i mekotkivnu regeneraciju. Unatoč tome što su ovim doktorskim istraživanjem dani odgovori na jedan dio do sada neistraženog osteogenog

potencijala I-BKF-a, ostavlja se prostor za daljnja, prvenstveno imunohistokemijska istraživanja, kako bi se dodatno istražio stanični i tkivni odgovor na biomaterijal.

7. ZAKLJUČAK

Na temelju provedenog istraživanja i dobivenih rezultata mogu se izvesti sljedeći zaključci:

- Na biopstatima kosti augmentirane I-BKF-om i AGK-om nakon šest mjeseci cijeljenja nema značajne razlike u postotku novostvorene kosti.
- Na biopstatima kosti augmentirane I-BKF-om i AGK-om nakon šest mjeseci cijeljenja nema značajne razlike u postotku zaostalog biomaterijala.
- Na biopstatima kosti augmentirane I-BKF-om nakon šest mjeseci cijeljenja izmjeren je značajno veći postotak mekog tkiva u odnosu na skupinu biopstata kosti augmentirane AGK-om.
- Patohistološke promjene na biopstatima kosti augmentirane I-BKF-om i AGK-om nakon šest mjeseci cijeljenja nisu se razlikovale. U objema skupinama biomaterijal je u potpunosti integriran okolnim tkivom te nisu pronađeni znakovi upalne reakcije tkiva.

8. SAŽETAK

Cilj istraživanja: Cilj istraživanja bio je ispitati kvalitativne i kvantitativne histološke promjene na bioptatima kosti šest mjeseci nakon očuvanja alveolarnog grebena injekcijskim bifaznim kalcijevim fosfatom (I-BKF) i anorganskom goveđom kosti (AGK).

Ustroj studije: Randomizirana kontrolirana klinička studija.

Ispitanici i metode: Nakon atraumatske ekstrakcije zuba, postupkom randomizacije, pacijenti su podijeljeni u ispitivanu skupinu i kontrolnu skupinu. Za očuvanje alveole u testnoj skupini koristio se I-BKF, dok se u kontrolnoj skupini koristila AGK. Nakon šest mjeseci cijeljenja, tijekom preparacije ležišta za dentalni implantat, trepan svrdlom uzorkovani su bioptati regenerirane kosti te proslijeđeni na kvalitativnu i kvantitativnu histološku analizu.

Rezultati: Analizirano je ukupno 44 bioptata, 24 iz ispitivane skupine te 20 iz kontrolne. Jedan pacijent u ispitivanoj skupini odustao je od sudjelovanja u istraživanju. Patohistološke promjene pokazale su se jednakima u objema skupinama. Oba biomaterijala pokazala su dobru integraciju s okolnim tkivom te nisu uočeni znakovi upalne reakcije tkiva. Histomorfometrijska analiza pokazala je da nema značajne razlike u usporedbi srednjeg postotka novostvorene kosti [AGK: medijan 26,19 % (interkvartilnog raspona od 16,14 % do 39,21 %) vs. medijan I-BKF: 27,05 % (interkvartilnog raspona od 11,23 % do 35,95 %), $P = 0,314$, Mann Whitney U test] i rezidualnog biomaterijala [AGK: medijan 18,21 % (interkvartilnog raspona od 10,41 % do 28,78 %) vs. I-BKF: medijan 9,86 % (interkvartilnog raspona od 2,18 % do 17,06 %), $P = 0,054$ Mann Whitney U test] među skupinama. Međutim, u usporedbi srednjeg postotka mekog tkiva u analiziranim bioptatima, uočeno je da je srednji postotak mekog tkiva značajno veći u grupi gdje je korišten I-BKF u odnosu na grupu bioptata AGK [AGK: medijan 47,98 % (interkvartilnog raspona od 39,50 % do 63,15 %) vs. I-BKF: medijan 63,26 % (interkvartilnog raspona od 50,06 % do 73,30 %), $P = 0,022$, Mann Whitney U test].

Zaključak: Provedeno istraživanje prva je histološka evaulacija I-BKF-a na humanim bioptatima uzorkovanim šest mjeseci nakon očuvanja alveole te njegova usporedba s AGK-om. Oba biomaterijala pokazala su dobru ostekonduktivnost i biokompatibilnost s okolnim tkivom. Istraživanje je pokazalo da je korištenje I-BKF-a u očuvanju alveolarnog grebena sigurno te da rezultira zadovoljavajućom regeneracijom koštanog tkiva.

Ključne riječi: alografti; augmentacija alveolarnog grebena; dentalni implantati; histologija; koštana regeneracija; ksenografti

9. SUMMARY

Histological analysis of the osteogenic potential of injectable biphasic calcium phosphate in alveolar ridge preservation

Objective: The aim of this study was to evaluate the qualitative and quantitative histological changes in bone biopsies six months after alveolar ridge preservation using injectable biphasic calcium phosphate (I-BCP) and anorganic bovine bone (ABB).

Study design: A randomized controlled clinical trial.

Participants and Methods: After atraumatic tooth extraction, patients were randomized into a test group and a control group. To preserve the extraction socket, the test group received I-BCP, while the control group received ABB. After a six-month healing period, bone biopsies of the regenerated bone were taken with a trephine bur during implant bed preparation. The bone biopsies were subjected to qualitative and quantitative histological analysis.

Results: A total of 44 bone biopsies were analyzed: 24 in the test group and 20 in the control group. One patient decided to withdraw from the study. Pathohistological changes were comparable in both groups. Both biomaterials showed good integration into the surrounding tissue, and no signs of inflammatory tissue reaction were observed. Histomorphometric analysis showed that there was no significant difference in the comparison of the mean percentage of newly formed bone [ABB: 26,19% (interquartile range from 16,14% to 39,21%) vs. I-BCP: 27,05% (interquartile range from 11,23% to 35,95%), $P = 0,314$, Mann Whitney U test] and residual biomaterial [ABB: 18,21% (interquartile range from 10,41% to 28,78%) vs. I-BCP: 9,86% (interquartile range 2,18% to 17,06%), $P = 0,054$ Mann Whitney U test] between groups. However, when comparing the mean percentage of soft tissue in the analyzed biopsies, it was found that the mean percentage of soft tissue was significantly higher in the group in which I-BCP was used than in the ABB biopsy group [ABB: 47,98% (interquartile range of 39,50% to 63,15%) vs. I-BCP: 63,26% (interquartile range 50,06% to 73,30%), $P = 0,022$, Mann Whitney U test].

Conclusion: This study is the first histological evaluation of I-BCP in human bone biopsies that were harvested six months after socket preservation, and also the first comparison of I-BCP with ABB. Both biomaterials showed good osteoconductivity and biocompatibility with the

surrounding tissues. The study demonstrated that the use of I-BCP for alveolar ridge preservation is safe and results in satisfactory bone tissue regeneration.

Keywords: allografts; alveolar ridge augmentation; bone regeneration; dental implants; heterografts; histology.

10. LITERATURA

1. Friedman S. Considerations and concepts of case selection in the management of post-treatment endodontic disease (treatment failure). *Endod Top.* 2002;1(1):54–78.
2. Touré B, Faye B, Kane AW, Lo CM, Niang B, Boucher Y. Analysis of reasons for extraction of endodontically treated teeth: A prospective study. *J Endod.* 2011;37(11):1512–5.
3. Olcay K, Ataoglu H, Belli S. Evaluation of Related Factors in the Failure of Endodontically Treated Teeth: A Cross-sectional Study. *J Endod.* 2018;44(1):38–45.
4. Silva MF, Batista MJ, da Luz Rosário de Sousa M. Risk factors for tooth loss in adults: A population-based prospective cohort study. *PLoS One.* 2019;14(7):0219240.
5. Zarb GA. The replacement of missing teeth. *Can Fam Physician.* 1988;34:1435–40.
6. Stanford CM. Application of oral implants to the general dental practice. *J Am Dent Assoc.* 2005;136(8):1092–100.
7. Souza F, Costa A, Pereira R, dos Santos P, de Brito R, Rocha E. Assessment of Satisfaction Level of Edentulous Patients Rehabilitated with Implant-Supported Protheses. *Int J Oral Maxillofac Implants.* 2016;31(4):884–90.
8. Johannsen A, Westergren A, Johannsen G. Dental implants from the patients perspective: transition from tooth loss, through amputation to implants - negative and positive trajectories. *J Clin Periodontol.* 2012;39(7):681–7.
9. Albrektsson T, Chrcanovic B, Jacobsson M, Wennerberg A. Osseointegration of Implants – A Biological and Clinical Overview. *JSM Dent Surg.* 2017;2(3):1022.
10. Reddy Vootla N, Reddy KV. Osseointegration-Key Factors Affecting Its Success-An Overview. *IOSR-JDMS.* 2017;16(4):62–8.
11. Crockett JC, Rogers MJ, Coxon FP, Hocking LJ, Helfrich MH. Bone remodelling at a glance. *J Cell Sci.* 2011;124(7):991–8.
12. Araújo MG, Lindhe J. Dimensional ridge alterations following tooth extraction. An experimental study in the dog. *J Clin Periodontol.* 2005;32(2):212–8.
13. Chappuis V, Engel O, Reyes M, Shahim K, Nolte LP, Buser D. Ridge alterations post-extraction in the esthetic zone: A 3D analysis with CBCT. *J Dent Res.* 2013;92(12):195-201.
14. Ten Heggeler JMAG, Slot DE, Van Der Weijden GA. Effect of socket preservation therapies following tooth extraction in non-molar regions in humans: A systematic

- review. *Clin Oral Implants Res.* 2011;22(8):779-88
15. Araújo MG, Silva CO, Misawa M, Sukekava F. Alveolar socket healing: what can we learn? *Periodontol 2000.* 2015;68(1):122–34.
 16. Horowitz R, Holtzclaw D, Rosen PS. A review on alveolar ridge preservation following tooth extraction. *J Evid Based Dent Pract.* 2012;12(3):149–60.
 17. Hämmerle CHF, Araújo MG, Simion M. Evidence-based knowledge on the biology and treatment of extraction sockets. *Clin Oral Implants Res.* 2012;23(5):80-2.
 18. Schropp L, Wenzel A, Kostopoulos L, Karring T. Bone healing and soft tissue contour changes following single-tooth extraction: a clinical and radiographic 12-month prospective study. *Int J Periodontics Restorative Dent.* 2003;23(4):313–23.
 19. Liu J, Kerns DG. Mechanisms of Guided Bone Regeneration: A Review. *Open Dent J.* 2014;8(1):56–65.
 20. Bassir S, Alhareky M, Wangsrimongkol B, Jia Y, Karimbux N. Systematic Review and Meta-Analysis of Hard Tissue Outcomes of Alveolar Ridge Preservation. *Int J Oral Maxillofac Implants.* 2018;33(5):979–94.
 21. Esposito M, Grusovin M, Worthington H, Coulthard P. Interventions for replacing missing teeth: bone augmentation techniques for dental implant treatment. U: Esposito M, ur. *Cochrane Database of Systematic Reviews.* Chichester, UK: John Wiley & Sons, Ltd; 2006.
 22. Wang HL Al Shammari K. HVC ridge deficiency classification: a therapeutically oriented classification. *Int J Periodontics Restorative Dent.* 2002;22(4):335-43.
 23. Cucchi A, Chierico A, Fontana F, Mazzocco F, Cinquegrana C, Belleggia F, i sur. Statements and Recommendations for Guided Bone Regeneration: Consensus Report of the Guided Bone Regeneration Symposium Held in Bologna, October 15 to 16, 2016. *Implant Dent.* 2019;28(4):388–99.
 24. Darby IB, Chen ST, Buser D. Ridge preservation for implant therapy. *Int J Oral Maxillofac Implants.* 2009;24:260-71.
 25. C Dahlin, A Linde, J Gottlow, S Nyman. Healing of bone defects by guided tissue regeneration. *Plast Reconstr Surg.* 1988;81(5):672–6.
 26. Buser D, Dula K, Belser U, Hirt HP, Berthold H. Localized ridge augmentation using guided bone regeneration. 1. Surgical procedure in the maxilla. *Int J Periodontics Restorative Dent.* 1993;13(1):29–45.
 27. Seibert J, Nyman S. Localized ridge augmentation in dogs: a pilot study using membranes and hydroxyapatite. *J Periodontol.* 1990;61(3):157–65.

28. Nyman S. Bone regeneration using the principle of guided tissue regeneration. *J Clin Periodontol.* 1991;18(6):494–8.
29. Wang HL, Boyapati L. “PASS” principles for predictable bone regeneration. *Implant Dent.* 2006;15(1):8–17.
30. Kalsi AS, Kalsi JS, Bassi S. Alveolar ridge preservation: why, when and how. *Br Dent J.* 2019;227(4):264–74.
31. Avila-Ortiz G, Chambrone L, Vignoletti F. Effect of alveolar ridge preservation interventions following tooth extraction: A systematic review and meta-analysis. *J Clin Periodontol.* 2019;46(21):195–223.
32. Shamsoddin E, Houshmand B, Golabgiran M. Biomaterial selection for bone augmentation in implant dentistry: A systematic review. *J Adv Pharm Technol Res.* 2019;10(2):46-50.
33. Yamada M, Egusa H. Current bone substitutes for implant dentistry. *J Prosthodont Res.* 2018;62(2):152–61.
34. Misch CM. Autogenous bone: Is it still the gold standard? *Implant Dentistry.* 2010;19(5):361.
35. Zitzmann NU, Naef R, Schärer P. Resorbable versus nonresorbable membranes in combination with Bio-Oss for guided bone regeneration. *Int J Oral Maxillofac Implants.* 12(6):844–52.
36. Chavda S, Levin L. Human studies of vertical and horizontal alveolar ridge augmentation comparing different types of bone graft materials: A systematic review. *J Oral Implantol.* 2018;44(1):74-84.
37. Caballé-Serrano J, Munar-Frau A, Ortiz-Puigpelat O, Soto-Penalzoza D, Peñarrocha M, Hernández-Alfaro F. On the search of the ideal barrier membrane for guided bone regeneration. *J Clin Exp Dent.* 2018;10(5):477-483.
38. Elgali I, Omar O, Dahlin C, Thomsen P. Guided bone regeneration: materials and biological mechanisms revisited. *Eur J Oral Sci.* 2017;125(5):315-37.
39. Zitzmann NU, Naef R, Scharer P. Resorbable versus nonresorbable membranes in combination with Bio-Oss for guided bone regeneration. *Int J Oral Maxillofac Implant.* 1997;12(6):844–52.
40. Zafiroopoulos G, Kačarević ZP, Qasim SSB, Trajkovski B. Open-healing socket preservation with a novel dense polytetrafluoroethylene (dPTFE) membrane: A retrospective clinical study. *Med.* 2020;56(5):216.
41. Kim EJ, Yoon SJ, Yeo GD, Pai CM, Kang IK. Preparation of biodegradable

- PLA/PLGA membranes with PGA mesh and their application for periodontal guided tissue regeneration. *Biomed Mater.* 2009;4(5):055001.
42. Barbeck M, Lorenz J, Holthaus MG, Raetscho N, Kubesch A, Booms P, i sur. Porcine dermis and pericardium-based, non cross-linked materials induce multinucleated giant cells after their in vivo implantation: A physiological reaction? *J Oral Implantol.* 2015;41(6):267–80.
 43. Thomaidis V, Kazakos K, Lyras DN, Dimitrakopoulos I, Lazaridis N, Karakasis D, i sur. Comparative study of 5 different membranes for guided bone regeneration of rabbit mandibular defects beyond critical size. *Med Sci Monit.* 2008;14(4):67-73.
 44. Rasia dal Polo M, Poli PP, Rancitelli D, Beretta M, Maiorana C. Alveolar ridge reconstruction with titanium meshes: a systematic review of the literature. *Med Oral Patol Oral Cir Bucal.* 2014;19(6):639–46.
 45. Rider P, Kačarević ŽP, Elad A, Tadic D, Rothamel D, Sauer G, i sur. Biodegradable magnesium barrier membrane used for guided bone regeneration in dental surgery. *Bioact Mater.* 2022; 14:152-68.
 46. Soldatos NK, Stylianou P, Angelov N, Koidou P, Yukna R, Romanos GE. Limitations and options using resorbable versus nonresorbable membranes for successful guided bone regeneration. *Quintessence Int.* 2017;48(2):131–47.
 47. Dimitriou R, Tsiridis E, Giannoudis PV. Current concepts of molecular aspects of bone healing. *Injury.* 2005;36(12):1392–404.
 48. Rabelo GD, De Paula PM, Rocha FS, Jordão Silva C, Zanetta-Barbosa D. Retrospective study of bone grafting procedures before implant placement. *Implant Dent.* 2010;19(4):342–50.
 49. Sakkas A, Wilde F, Heufelder M, Winter K, Schramm A. Autogenous bone grafts in oral implantology—is it still a “gold standard”? A consecutive review of 279 patients with 456 clinical procedures. *Int J Implant Dent.* 2017;3(1):23.
 50. Reininger D, Cobo-Vázquez C, Rosenberg B, López-Quiles J. Alternative intraoral donor sites to the chin and mandibular body-ramus. *J Clin Exp Dent.* 2017;9(12):1474.
 51. Idrontino G, Valente NA. Intraoral and extraoral autologous bone block graft techniques: A review of the recent literature. *Int J Contemp Dent Med Rev.* 2016;030316.
 52. Mahmoud ZT, Wainwright M, Troedhan A. Flapless Piezotome Crest Split Achieves Comparable Outcomes to Autologous Onlay Grafts With Significant Less Patient Morbidity and Complications-A Randomized Clinical Study. *J Oral Maxillofac Surg.*

- 2020;78(11):1953–64.
53. Barone A, Crespi R, Aldini NN, Fini M, Giardino R, Covani U. Maxillary sinus augmentation: histologic and histomorphometric analysis. *Int J Oral Maxillofac Implants*. 2005;20(4):519–25.
 54. Felice P, Marchetti C, Iezzi G, Piattelli A, Worthington H, Pellegrino G, et al. Vertical ridge augmentation of the atrophic posterior mandible with interpositional bloc grafts: Bone from the iliac crest vs. bovine anorganic bone. Clinical and histological results up to one year after loading from a randomized-controlled clinical trial. *Clin Oral Implants Res*. 2009;20(12):1386–93.
 55. Misch CM. Use of the mandibular ramus as a donor site for onlay bone grafting. *J Oral Implant*. 2000;26(1):42–9.
 56. Reissmann DR, Dietze B, Vogeler M, Schmelzeisen R, Heydecke G. Impact of donor site for bone graft harvesting for dental implants on health-related and oral health-related quality of life. *Clin Oral Impl Res*. 2013;24(6):698–705.
 57. Gultekin BA, Bedeloglu E, Kose TE, Mijiritsky E. Comparison of Bone Resorption Rates after Intraoral Block Bone and Guided Bone Regeneration Augmentation for the Reconstruction of Horizontally Deficient Maxillary Alveolar Ridges. *Biomed Res Int*. 2016;2016:4987437.
 58. Maiorana C et al. Reduction of autogenous bone graft resorption by means of Bio-oss coverage: a prospective study - PubMed. *Int J Periodontics Restor Dent*. 2005;25(1):19–25.
 59. Roberts TT, Rosenbaum AJ. Bone grafts, bone substitutes and orthobiologics: the bridge between basic science and clinical advancements in fracture healing. *Organogenesis*. 2012;8(4):114–24.
 60. Hanser T, Khoury F. Alveolar Ridge Contouring with Free Connective Tissue Graft at Implant Placement: A 5-Year Consecutive Clinical Study. *Int J Periodontics Restorative Dent*. 2016;36(4):465–73.
 61. Dahlin C, Johansson A. Iliac Crest Autogenous Bone Graft versus Alloplastic Graft and Guided Bone Regeneration in the Reconstruction of Atrophic Maxillae: A 5-Year Retrospective Study on Cost-Effectiveness and Clinical Outcome. *Clin Implant Dent Relat Res*. 2011;13(4):305–10.
 62. Rogers GF, Greene AK. Autogenous bone graft: Basic science and clinical implications. *J Craniofac Surg*. 2012;23(1):323–7.
 63. Delloye C, Cornu O, Druetz V, Barbier O. Bone allografts. What they can offer and

- what they cannot J Bone Joint Surg Br. 2007;89(5):574-9.
64. Corbella S, Taschieri S, Francetti L, Weinstein R, Del Fabbro M. Histomorphometric Results After Postextraction Socket Healing with Different Biomaterials: A Systematic Review of the Literature and Meta-Analysis. *Int J Oral Maxillofac Implants*. 2017;32(5):1001–17.
 65. Blume O, Hoffmann L, Donkiewicz P, Wenisch S, Back M, Franke J, i sur. Treatment of Severely Resorbed Maxilla Due to Peri-Implantitis by Guided Bone Regeneration Using a Customized Allogenic Bone Block: A Case Report. *Materials (Basel)*. 2017; 21;10(10):1213.
 66. Perić Kačarević Ž, Rider P, Alkildani S, Retnasingh S, Pejakić M, Schnettler R, i sur. An introduction to bone tissue engineering. *Int J Artif Organs*. 2020;43(2):69-86.
 67. Malinin T, Temple H, Garg A. Bone Allografts in Dentistry: A Review. *Bone Allografts Dent A Rev Dent*. 2014;4(2):199.
 68. Tang G, Liu Z, Liu Y, et al. Recent Trends in the Development of Bone Regenerative Biomaterials. *Front Cell Dev Biol*. 2021;9:665813.
 69. Bhatt RA, Rozental TD. Bone graft substitutes. *Hand Clin*. 2012;28(4):457–68.
 70. Carlson ER, Marx RE, Buck BE. The potential for HIV transmission through allogeneic bone a review of risks and safety. *Oral Surgery, Oral Med Oral Pathol Oral Radiol Endodontology*. 1995;80(1):17–23.
 71. Kao ST, Scott DD. A review of bone substitutes. *Oral Maxillofac Surg Clin North Am*. 2007;19(4):513–21.
 72. Spin-Neto R, Stavropoulos A, De Freitas RM, Pereira LAVD, Carlos IZ, Marcantonio E. Immunological aspects of fresh-frozen allogeneic bone grafting for lateral ridge augmentation. *Clin Oral Implants Res*. 2013;24(9):963–8.
 73. Katz J, Mukherjee N, Cobb RR, Bursac P, York-Ely A. Incorporation and immunogenicity of cleaned bovine bone in a sheep model. *J Biomater Appl*. 2009;24(2):159–74.
 74. Korzinskas T, Jung O, Smeets R, Stojanovic S, Najman S, Glenske K, i sur. In Vivo Analysis of the Biocompatibility and Macrophage Response of a Non-Resorbable PTFE Membrane for Guided Bone Regeneration. *Int J Mol Sci*. 2018;19(10):2952.
 75. Kacarevic ZP, Kavehei F, Houshmand A, Franke J, Smeets R, Rimashevskiy D, i sur. Purification processes of xenogeneic bone substitutes and their impact on tissue reactions and regeneration. *Int J Artif Organs*. 2018;41(11):789-800.
 76. Cho JS, Kim HS, Um SH, Rhee SH. Preparation of a novel anorganic bovine bone

- xenograft with enhanced bioactivity and osteoconductivity. *J Biomed Mater Res B Appl Biomater.* 2013;101(5):855–69.
77. Saghiri MA, Asatourian A, Garcia-Godoy F, Sheibani N. The role of angiogenesis in implant dentistry part II: The effect of bone-grafting and barrier membrane materials on angiogenesis. *Med Oral Patol Oral Cir Bucal.* 2016;21(4):526.
 78. Polymeri A, Anssari-Moin D, van der Horst J, Wismeijer D, Laine ML, Loos BG. Surgical treatment of peri-implantitis defects with two different xenograft granules: A randomized clinical pilot study. *Clin Oral Implants Res.* 2020;31(11):1047–60.
 79. Ortiz-Puigpelat O, Simões A, Caballé-Serrano J, Hernández-Alfaro F. Blood absorption capacity of different xenograft bone substitutes. An in-vitro study. *J Clin Exp Dent.* 2019;11(11):1018–24.
 80. Lai VJ, Michalek JE, Liu Q, Mealey BL. Ridge preservation following tooth extraction using bovine xenograft compared with porcine xenograft: A randomized controlled clinical trial. *J Periodontol.* 2020;91(3):361–8.
 81. Wychowanski P, Woliński J, Morawiec T, Kownacki P, Starzynska A, Kosieradzki M, i sur. Preliminary Clinical Data and the Comparison of the Safety and Efficacy of Autogenous Bone Grafts Versus Xenograft Implantations in Vertical Bone Deficiencies Before Dental Implant Installation. *Transplant Proc.* 2020;52(7):2248–51.
 82. Temmerman A, Cortellini S, Van Dessel J, De Greef A, Jacobs R, Dhondt R, i sur. Bovine-derived xenograft in combination with autogenous bone chips versus xenograft alone for the augmentation of bony dehiscences around oral implants: A randomized, controlled, split-mouth clinical trial. *J Clin Periodontol.* 2020;47(1):110–9.
 83. Fischer K, Mühlemann S, Jung R, Friedmann A, Fickl S. Dimensional Evaluation of Different Ridge Preservation Techniques with a Bovine Xenograft: A Randomized Controlled Clinical Trial. *Int J Periodontics Restorative Dent.* 2018;38(4):549–56.
 84. Serrano Méndez CA, Lang NP, Caneva M, Ramírez Lemus G, Mora Solano G, Botticelli D. Comparison of allografts and xenografts used for alveolar ridge preservation. A clinical and histomorphometric RCT in humans. *Clin Implant Dent Relat Res.* 2017;19(4):608–15.
 85. Mendoza-Azpur G, de la Fuente A, Chavez E, Valdivia E, Khouly I. Horizontal ridge augmentation with guided bone regeneration using particulate xenogenic bone substitutes with or without autogenous block grafts: A randomized controlled trial. *Clin Implant Dent Relat Res.* 2019;21(4):521–30.
 86. Al Qabbani A, Al Kawas S, Razak NHA, Al Bayatti SW, Enezei HH, Samsudin AR, i

- sur. Three-Dimensional Radiological Assessment of Alveolar Bone Volume Preservation Using Bovine Bone Xenograft. *J Craniofac Surg.* 2018;29(2):203–9.
87. Jensen SS, Broggin N, Hjørting-Hansen E, Schenk R, Buser D. Bone healing and graft resorption of autograft, anorganic bovine bone and β -tricalcium phosphate. A histologic and histomorphometric study in the mandibles of minipigs. *Clin Oral Implants Res.* 2006;17(3):237–43.
88. Haas R, Mailath G, Dörtbudak O, Watzek G. Bovine hydroxyapatite for maxillary sinus augmentation: analysis of interfacial bond strength of dental implants using pull-out tests. *Clin Oral Implants Res.* 1998;9(2):117–22.
89. Barone A, Aldini NN, Fini M, Giardino R, Calvo Guirado JL, Covani U. Xenograft versus extraction alone for ridge preservation after tooth removal: a clinical and histomorphometric study. *J Periodontol.* 2008;79(8):1370–7.
90. Galindo-Moreno P, de Buitrago JG, Padial-Molina M, Fernández-Barbero JE, Ata-Ali J, O'Valle F. Histopathological comparison of healing after maxillary sinus augmentation using xenograft mixed with autogenous bone versus allograft mixed with autogenous bone. *Clin Oral Implants Res.* 2018;29(2):192–201.
91. Felice P, Marchetti C, Iezzi G, Piattelli A, Worthington H, Pellegrino G, i sur. Vertical ridge augmentation of the atrophic posterior mandible with interpositional bloc grafts: bone from the iliac crest vs. bovine anorganic bone. Clinical and histological results up to one year after loading from a randomized-controlled clinical trial. *Clin Oral Implants Res.* 2009;20(12):1386–93.
92. Serrano CA, Castellanos P, Botticelli D. Use of combination of allografts and xenografts for alveolar ridge preservation procedures: A clinical and histological case series. *Implant Dent.* 2018;27(4):467–73.
93. Sogal A, Tofe AJ. Risk Assessment of Bovine Spongiform Encephalopathy Transmission Through Bone Graft Material Derived From Bovine Bone Used for Dental Applications. *J Periodontol.* 1999;70(9):1053–63.
94. Kim Y, Rodriguez AE, Nowzari H. The Risk of Prion Infection through Bovine Grafting Materials. *Clin Implant Dent Relat Res.* 2016;18(6):1095–102.
95. Gill DS, Tredwin CJ, Gill SK, Ironside JW. The transmissible spongiform encephalopathies (prion diseases): a review for dental surgeons. *Int Dent J.* 2001;51(6):439–46.
96. Romanos GE, Romanos EB, Alqahtani F, Alqahtani M, Javed F. “Religious Belief”: An Undervalued Ethical Inclusion Criterion for Clinical Trials on Bone Grafting

- Procedures. *J Relig Health*. 2020;59(6):2928-34.
97. Almutairi AS. A descriptive analysis of patient's preferences in bone graft therapy in dentistry. *Int J Health Sci (Qassim)*. 13(3):24–8.
 98. Fishman JA. Infectious disease risks in xenotransplantation. *Am J Transplant*. 2018;18(8):1857–64.
 99. Easterbrook C, Maddern G. Porcine and bovine surgical products: Jewish, Muslim, and Hindu perspectives. *Arch Surg*. 2008;143(4):366–70.
 100. Sheikh Z, Hamdan N, Ikeda Y, Grynepas M, Ganss B, Glogauer M. Natural graft tissues and synthetic biomaterials for periodontal and alveolar bone reconstructive applications: a review. *Biomater Res*. 2017;21:9.
 101. Al Ghamdi AS et al. Osseous grafting part II: xenografts and alloplasts for periodontal regeneration--a literature review. *J Int Acad Periodontol*. 2010;12(2):39–44.
 102. Lobo SE, Arinze TL. Biphasic Calcium Phosphate Ceramics for Bone Regeneration and Tissue Engineering Applications. *Mater*. 2010;3(2):815–26.
 103. Kattimani VS, Kondaka S, Lingamaneni KP. Hydroxyapatite--Past, Present, and Future in Bone Regeneration. *Bone and Tissue Regeneration Insights*. 2016;7.
 104. Jarcho M. Calcium phosphate ceramics as hard tissue prosthetics. *Clin Orthop Relat Res*. 1981;157:259–78.
 105. Groot K. Bioceramics consisting of calcium phosphate salts. *Biomaterials*. 1980;1(1):47–50.
 106. C P Klein, A A Driessen, K de Groot, A van den Hooff. Biodegradation behavior of various calcium phosphate materials in bone tissue. *J Biomed Mater Res*. 1983;17(5):769–84.
 107. Dewi AH, Ana ID. The use of hydroxyapatite bone substitute grafting for alveolar ridge preservation, sinus augmentation, and periodontal bone defect: A systematic review. *Heliyon*. 2018;4(10):884.
 108. Ratnayake JTB, Mucalo M, Dias GJ. Substituted hydroxyapatites for bone regeneration: A review of current trends. *J Biomed Mater Res B Appl Biomater*. 2017;105(5):1285–99.
 109. Metsger DS, Driskell TD, Paulsrud JR. Tricalcium phosphate ceramic--a resorbable bone implant: review and current status. *J Am Dent Assoc*. 1982;105(6):1035–8.
 110. Wang W, Yeung KWK. Bone grafts and biomaterials substitutes for bone defect repair: A review. *Bioact Mater*. 2017;2(4):224–47.
 111. Lu JX. Comparative study of tissue reactions to calcium phosphate ceramics among

- cancellous, cortical, and medullar bone sites in rabbits. *J Biomed Mater Res.* 1998;42(3):357–67.
112. Jang K, Lee J-H, Oh S-H, Ham B-D, Chung S-M, Lee JK, i sur. Bone graft materials for current implant dentistry. *J Dent Implant Res.* 2020;39(1):1–10.
 113. Haugen HJ, Lyngstadaas SP, Rossi F, Perale G. Bone grafts: which is the ideal biomaterial? *J Clin Periodontol.* 2019;46(21):92–102.
 114. Stavropoulos A, Windisch P, Szendrői-Kiss D, Peter R, Gera I, Sculean A. Clinical and histologic evaluation of granular Beta-tricalcium phosphate for the treatment of human intrabony periodontal defects: a report on five cases. *J Periodontol.* 2010;81(2):325–34.
 115. Ellinger RF, Nery EB, Lynch KL. Histological assessment of periodontal osseous defects following implantation of hydroxyapatite and biphasic calcium phosphate ceramics: a case report. *Int J Periodontics Restor Dent.* 1986;6(3):22–3.
 116. Mayer Y, Zigdon-Giladi H, Machtei EE. Ridge Preservation Using Composite Alloplastic Materials: A Randomized Control Clinical and Histological Study in Humans. *Clin Implant Dent Relat Res.* 2016;18(6):1163–70.
 117. Gauthier O, Bouler JM, Aguado E, Legeros RZ, Pilet P, Daculsi G. Elaboration conditions influence physicochemical properties and in vivo bioactivity of macroporous biphasic calcium phosphate ceramics. *J Mater Sci Mater Med.* 1999;10(4):199–204.
 118. Uzeda MJ, de Brito Resende RF, Sartoretto SC, Alves ATNN, Granjeiro JM, Calasans-Maia MD. Randomized clinical trial for the biological evaluation of two nanostructured biphasic calcium phosphate biomaterials as a bone substitute. *Clin Implant Dent Relat Res.* 2017;19(5):802–11.
 119. Ebrahimi M, Botelho MG, Dorozhkin SV. Biphasic calcium phosphates bioceramics (HA/TCP): Concept, physicochemical properties and the impact of standardization of study protocols in biomaterials research. *Mater Sci Eng C.* 2017;71:1293–312.
 120. Jelusic D, Zirk ML, Fienitz T, Plancak D, Puhar I, Rothamel D. Monophasic β -TCP vs. biphasic HA/ β -TCP in two-stage sinus floor augmentation procedures - a prospective randomized clinical trial. *Clin Oral Implants Res.* 2017;28(10):175–83.
 121. Helder MN, van Esterik FAS, Kwehandjaja MD, ten Bruggenkate CM, Klein-Nulend J, Schulten EAJM. Evaluation of a new biphasic calcium phosphate for maxillary sinus floor elevation: Micro-CT and histomorphometrical analyses. *Clin Oral Implants Res.* 2018;29(5):488–98.
 122. Kakar A, Rao BHS, Hegde S, Deshpande N, Lindner A, Nagursky H, i sur. Ridge

- preservation using an in situ hardening biphasic calcium phosphate (β -TCP/HA) bone graft substitute—a clinical, radiological, and histological study. *Int J Implant Dent*. 2017;3(1):25.
123. Barbeck M, Lorenz J, Kubesch A, Böhm N, Booms P, Choukroun J, i sur. Porcine Dermis-Derived Collagen Membranes Induce Implantation Bed Vascularization Via Multinucleated Giant Cells: A Physiological Reaction? *J Oral Implantol*. 2015;41(6):238-51.
 124. Hayashi C, Kinoshita A, Oda S, Mizutani K, Shirakata Y, Ishikawa I. Injectable Calcium Phosphate Bone Cement Provides Favorable Space and a Scaffold for Periodontal Regeneration in Dogs. *J Periodontol*. 2006;77(6):940–6.
 125. Shirakata Y, Taniyama K, Yoshimoto T, Takeuchi N, Noguchi K. Effect of bone swaging with calcium phosphate bone cement on periodontal regeneration in dogs. *Oral Surg Oral Med Oral Pathol Oral Radiol*. 2012;114(1):35–42.
 126. Oortgiesen DA, Walboomers XF, Bronckers AL, Meijer GJ, Jansen JA. Periodontal regeneration using an injectable bone cement combined with BMP-2 or FGF-2. *J Tissue Eng Regen Med*. 2014;8(3):202–9.
 127. Hoekstra JWM, Klijn RJ, Meijer GJ, van den Beucken JJJP, Jansen JA. Maxillary sinus floor augmentation with injectable calcium phosphate cements: a pre-clinical study in sheep. *Clin Oral Implants Res*. 2013;24(2):210–6.
 128. Gauthier O, Boix D, Grimandi G, Aguado E, Bouler J-M, Weiss P, i sur. A New Injectable Calcium Phosphate Biomaterial for Immediate Bone Filling of Extraction Sockets: A Preliminary Study in Dogs. *J Periodontol*. 1999;70(4):375–83.
 129. Lorenz J, Barbeck M, Kirkpatrick C, Sader R, Lerner H, Ghanaati S. Injectable Bone Substitute Material on the Basis of β -TCP and Hyaluronan Achieves Complete Bone Regeneration While Undergoing Nearly Complete Degradation. *Int J Oral Maxillofac Implants*. 2018;33(3):636–44.
 130. Weiss P, Layrolle P, Clergeau LP, Enckel B, Pilet P, Amouriq Y, i sur. The safety and efficacy of an injectable bone substitute in dental sockets demonstrated in a human clinical trial. *Biomaterials*. 2007;28(22):3295–305.
 131. Papanchev G, Georgiev T, Peev S, Arnautska H, Zgurova N, Borisova-Papancheva T, et al. Comparison of the rates of bone regeneration in Sinus lift grafting with a Calcium-Phosphate paste between the 6th and the 9th month – A clinical case. *Scr Sci Med Dent*. 2015;1(1):41.
 132. Čandrlić M, Kačarević ŽP, Ivanišević Z, Tomas M, Včev A, Faj D, i sur. Histological

- and radiological features of a four-phase injectable synthetic bone graft in guided bone regeneration: A case report. *Int J Environ Res Public Health*. 2020;18(1):206.
133. Tomas M, Čandrić M, Juzbašić M, Ivanišević Z, Matijević N, Včev A, i sur. Synthetic Injectable Biomaterials for Alveolar Bone Regeneration in Animal and Human Studies. *Materials (Basel)*. 2021;14(11):2858.
 134. Marušić M ur. *Uvod u znanstveni rad u medicini*. Zagreb: Medicinska naklada; 2019.
 135. Hwang D, Wang H-L. Medical contraindications to implant therapy: part I: absolute contraindications. *Implant Dent*. 2006;15(4):353–60.
 136. Hwang D, Wang HL. Medical contraindications to implant therapy: Part II: relative contraindications. *Implant Dent*. 2007;16(1):13–23.
 137. Research Randomizer [Internet]. [preuzeto 28.04.2021]. Dostupno na: <https://www.randomizer.org/about/>.
 138. Sealed Envelope | Power calculator for continuous outcome equivalence trial [Internet]. [preuzeto 28.04.2021.]. Dostupno na: <https://www.sealedenvelope.com/power/continuous-equivalence/>.
 139. Julious SA. Tutorial in biostatistics: Sample sizes for clinical trials with Normal data. *Stat Med*. 2004;23(12):1921-86.
 140. Wang RE, Lang NP. Ridge preservation after tooth extraction. *Clin Oral Implants Res*. 2012;23(6):147–56.
 141. Avila-Ortiz G, Gubler M, Romero-Bustillos M, Nicholas CL, Zimmerman MB, Barwacz CA. Efficacy of Alveolar Ridge Preservation: A Randomized Controlled Trial. *J Dent Res*. 2020;99(4):402–9.
 142. Jung RE, Ioannidis A, Hämmerle CHF, Thoma DS. Alveolar ridge preservation in the esthetic zone. *Periodontol 2000*. 2018;77(1):165–75.
 143. Gibon E, Lu LY, Nathan K, Goodman SB. Inflammation, ageing, and bone regeneration. *J Orthop Transl*. 2017;10:28–35.
 144. Gibon E, Lu L, Goodman SB. Aging, inflammation, stem cells, and bone healing. *Stem Cell Res Ther*. 2016;7(1):44.
 145. Moy K P. Dental implant failure rates and associated risk factors. *Int J Oral Maxillofac Implant*. 2005;20(4):569–77.
 146. Tosta M, Cortes ARG, Corrêa L, Pinto D dos S, Tumenas I, Katchburian E. Histologic and histomorphometric evaluation of a synthetic bone substitute for maxillary sinus grafting in humans. *Clin Oral Implants Res*. 2013;24(8):866–70.
 147. Wessing B, Lettner S, Zechner W. Guided Bone Regeneration with Collagen

- Membranes and Particulate Graft Materials: A Systematic Review and Meta-Analysis. *Int J Oral Maxillofac Implants*. 2018;33(1):87–100.
148. La Monaca G, Iezzi G, Cristalli MP, Pranno N, Sfasciotti GL, Vozza I. Comparative Histological and Histomorphometric Results of Six Biomaterials Used in Two-Stage Maxillary Sinus Augmentation Model after 6-Month Healing. *Biomed Res Int*. 2018;2018:9430989.
149. Benic GI, Hämmerle CHF. Horizontal bone augmentation by means of guided bone regeneration. *Periodontol 2000*. 2014;66(1):13–40.
150. Cordaro L, Bosshardt DD, Palattella P, Rao W, Serino G, Chiapasco M. Maxillary sinus grafting with Bio-Oss or Straumann Bone Ceramic: histomorphometric results from a randomized controlled multicenter clinical trial. *Clin Oral Implants Res*. 2008;19(8):796–803.
151. Schmitt CM, Doering H, Schmidt T, Lutz R, Neukam FW, Schlegel KA. Histological results after maxillary sinus augmentation with Straumann® BoneCeramic, Bio-Oss®, Puros®, and autologous bone. A randomized controlled clinical trial. *Clin Oral Implants Res*. 2013;24(5):576–85.
152. Manfro R, Fonseca FS, Bortoluzzi MC, Sendyk WR. Comparative, Histological and Histomorphometric Analysis of Three Anorganic Bovine Xenogenous Bone Substitutes: Bio-Oss, Bone-Fill and Gen-Ox Anorganic. *J Maxillofac Oral Surg*. 2014;13(4):464–70.
153. Mahesh L, Venkataraman N, Shukla S, Prasad H, Kotsakis GA. Alveolar ridge preservation with the socket-plug technique utilizing an alloplastic putty bone substitute or a particulate xenograft: a histological pilot study. *J Oral Implantol*. 2015;41(2):178–83.
154. Jelusic D, Zirk ML, Fienitz T, Plancak D, Puhar I, Rothamel D. Monophasic β -TCP vs. biphasic HA/ β -TCP in two-stage sinus floor augmentation procedures – a prospective randomized clinical trial. *Clin Oral Implants Res*. 2017;28(10):175–83.
155. Tosta M, Cortes ARG, Corrêa L, Pinto D dos S, Tumenas I, Katchburian E. Histologic and histomorphometric evaluation of a synthetic bone substitute for maxillary sinus grafting in humans. *Clin Oral Implants Res*. 2013;24(8):866–70.
156. Lee JH, Jung UW, Kim CS, Choi SH, Cho KS. Histologic and clinical evaluation for maxillary sinus augmentation using macroporous biphasic calcium phosphate in human. *Clin Oral Implants Res*. 2008;19(8):767–71.
157. Mangano C, Perrotti V, Shibli JA, Mangano F, Ricci L, Piattelli A, i sur. Maxillary

- sinus grafting with biphasic calcium phosphate ceramics: clinical and histologic evaluation in man. *Int J Oral Maxillofac Implants*. 2013;28(1):51–6.
158. Sousa SB, Castro-Silva II, Da Rocha Coutinho LAC, Lenharo A, Granjeiro JM. Osteoconduction and Bioresorption of Bone Allograft versus Anorganic Bovine Bone Xenograft: A Histomorphometric Study in Humans. *J Biomimetics, Biomater Tissue Eng*. 2013;18(1):85–95.
 159. Anderson JM, Rodriguez A, Chang DT. Foreign body reaction to biomaterials. *Semin Immunol*. 2008;20(2):86–100.
 160. Kucera T, Sponer P, Urban K, Kohout A. Histological assessment of tissue from large human bone defects repaired with β -tricalcium phosphate. *Eur J Orthop Surg Traumatol*. 2014;24(8):1357–65.
 161. Chappard D, Guillaume B, Mallet R, Pascaretti-Grizon F, Baslé MF, Libouban H. Sinus lift augmentation and beta-TCP: a microCT and histologic analysis on human bone biopsies. *Micron*. 2010;41(4):321–6.
 162. Friedmann A, Gissel K, Konermann A, Götz W. Tissue reactions after simultaneous alveolar ridge augmentation with biphasic calcium phosphate and implant insertion--histological and immunohistochemical evaluation in humans. *Clin Oral Investig*. 2015;19(7):1595–603.
 163. Pröhl A, Batinic M, Alkildani S, Hahn M, Radenkovic M, Najman S, et al. In Vivo Analysis of the Biocompatibility and Bone Healing Capacity of a Novel Bone Grafting Material Combined with Hyaluronic Acid. *Int J Mol Sci*. 2021;22(9):4818.
 164. Nuss KMR, Rechenberg B. Biocompatibility Issues with Modern Implants in Bone - A Review for Clinical Orthopedics. *Open Orthop J*. 2008;2(1):66-78.
 165. Annibali S, Iezzi G, Sfasciotti GL, Cristalli MP, Voza I, Mangano C, i sur. Histological and histomorphometric human results of HA-Beta-TCP 30/70 compared to three different biomaterials in maxillary sinus augmentation at 6 months: A preliminary report. *Biomed Res Int*. 2015;2015:156850.
 166. Fujioka-Kobayashi M, Schaller B, Zhang Y, Pippenger BE, Miron RJ. In vitro evaluation of an injectable biphasic calcium phosphate (BCP) carrier system combined with recombinant human bone morphogenetic protein (rhBMP)-9. *Biomed Mater Eng*. 2017;28(3):293–304.
 167. Barbeck M, Jung O, Smeets R, Gosau M, Schnettler R, Rider P, et al. Implantation of an injectable bone substitute material enables integration following the principles of guided bone regeneration. *In Vivo*. 2020;34(2):557–68.

168. Antetomaso J, Kumar S. Survival Rate of Delayed Implants Placed in Healed Extraction Sockets is Significantly Higher Than That of Immediate Implants Placed in Fresh Extraction Sockets. *J Evid Based Dent Pract.* 2018;18(1):76–8.
169. Mello CC, Lemos CAA, Verri FR, dos Santos DM, Goiato MC, Pellizzer EP. Immediate implant placement into fresh extraction sockets versus delayed implants into healed sockets: A systematic review and meta-analysis. *Int J Oral Maxillofac Surg.* 2017;46(9):1162–77.
170. Chrcanovic BR, Albrektsson T, Wennerberg A. Dental implants inserted in fresh extraction sockets versus healed sites: a systematic review and meta-analysis. *J Dent.* 2015;43(1):16–41.
171. Matsunaga A, Takami M, Irié T, Mishima K, Inagaki K, Kamijo R. Microscopic study on resorption of β -tricalcium phosphate materials by osteoclasts. *Cytotechnology.* 2015;67(4):727-732.
172. Bohner M, Santoni BLG, Döbelin N. β -tricalcium phosphate for bone substitution: Synthesis and properties. *Acta Biomater.* 2020;113:23–41.
173. Kakar A, Sripathi Rao B, Deshpande N, Hegde S, Kohli A, Patney A, i sur. Osteotome-mediated sinus floor elevation using an *in situ* hardening biphasic calcium phosphate bone graft substitute compared to xenograft: A randomized controlled clinical trial. *Indian J Dent Res.* 2021;32(1):61-8.
174. Gjerde C, Mustafa K, Hellem S, Rojewski M, Gjengedal H, Yassin MA, i sur. Cell therapy induced regeneration of severely atrophied mandibular bone in a clinical trial. *Stem Cell Res Ther.* 2018;9:213.
175. Lee JH, Jung UW, Kim CS, Choi SH, Cho KS. Histologic and clinical evaluation for maxillary sinus augmentation using macroporous biphasic calcium phosphate in human. *Clin Oral Implants Res.* 2008;19(8):767–71.
176. Tosta M, Cortes ARG, Correa L, Pinto D dos S, Tumenas I, Katchburian E. Histologic and histomorphometric evaluation of a synthetic bone substitute for maxillary sinus grafting in humans. *Clin Oral Implants Res.* 2013;24(8):866–70.
177. Danesh-Sani SA, Wallace SS, Movahed A, El Chaar ES, Cho SC, Khouly I, i sur. Maxillary Sinus Grafting With Biphasic Bone Ceramic or Autogenous Bone: Clinical, Histologic, and Histomorphometric Results From a Randomized Controlled Clinical Trial. *Implant Dent.* 2016;25(5):588–93.
178. Oh JS, Seo YS, Lee GJ, You JS, Kim SG. A Comparative Study with Biphasic Calcium Phosphate to Deproteinized Bovine Bone in Maxillary Sinus Augmentation: A

- Prospective Randomized and Controlled Clinical Trial. *Int J Oral Maxillofac Implants*. 2019;34(1):233–42.
179. Wagner W, Wiltfang J, Pistner H, Yildirim M, Ploder B, Chapman M, i sur. Bone formation with a biphasic calcium phosphate combined with fibrin sealant in maxillary sinus floor elevation for delayed dental implant. *Clin Oral Implants Res*. 2012;23(9):1112–7.
 180. Kraus R, Stricker A, Thoma D, Jung R. Sinus Floor Elevation with Biphasic Calcium Phosphate or Deproteinized Bovine Bone Mineral: Clinical and Histomorphometric Outcomes of a Randomized Controlled Clinical Trial. *Int J Oral Maxillofac Implants*. 2020;35(5):1005–12.
 181. Taschieri S, Corbella S, Weinstein R, Di Giancamillo A, Mortellaro C, Del Fabbro M. Maxillary Sinus Floor Elevation Using Platelet-Rich Plasma Combined With Either Biphasic Calcium Phosphate or Deproteinized Bovine Bone. *J Craniofac Surg*. 2016;27(3):702–7.
 182. Froum JS. Histomorphometric comparison of a biphasic bone ceramic to anorganic bovine bone for sinus augmentation: 6- to 8-month postsurgical assessment of vital bone formation. A pilot study. *Int J Periodontics Restor Dent*. 2008;28(3):273–81.
 183. Chrcanovic B, Albrektsson T, Wennerberg A. Bone Quality and Quantity and Dental Implant Failure: A Systematic Review and Meta-analysis. *Int J Prosthodont*. 2017;30(3):219–37.
 184. Scarano A, Carinci F, Quaranta A, Iezzi G, Piattelli M, Piattelli A. Correlation between implant stability quotient (ISQ) with clinical and histological aspects of dental implants removed for mobility. *Int J Immunopathol Pharmacol*. 2007;20(1):33–6.
 185. Sargolzaie N, Rafiee M, Salari Sedigh H, Zare Mahmoudabadi R, Keshavarz H. Comparison of the effect of hemihydrate calcium sulfate granules and Cerabone on dental socket preservation: An animal experiment. *J Dent Res Dent Clin Dent Prospects*. 2018;12(4):238–44.
 186. Jerbić Radetić AT, Zoričić Cvek S, Tomas M, Erjavec I, Oguić M, Perić Kačarević Ž, i sur. CSBD Healing in Rats after Application of Bovine Xenogeneic Biomaterial Enriched with Magnesium Alloy. *Int J Mol Sci*. 2021;22(16):9089.
 187. El Chaar E, Zhang L, Zhou Y, Sandgren R, Fricain J-C, Dard M, i sur. Osseointegration of Superhydrophilic Implants Placed in Defect Grafted Bones. *Int J Oral Maxillofac Implants*. 2019;34(2):443–50.
 188. Huber FX, Berger I, McArthur N, Huber C, Kock HP, Hillmeier J, i sur. Evaluation of

- a novel nanocrystalline hydroxyapatite paste and a solid hydroxyapatite ceramic for the treatment of critical size bone defects (CSD) in rabbits. *J Mater Sci Mater Med*. 2008;19(1):33–8.
189. Catros S, Sandgren R, Pippenger B, Fricain J, Herber V, El Char E. A Novel Xenograft Bone Substitute Supports Stable Bone Formation in Circumferential Defects Around Dental Implants in Minipigs. *Int J Oral Maxillofac Implants*. 2020;35(6):1122–31.
 190. Gomez J, Bergamo ETP, Tovar N, Talib HS, Pippenger BE, Herdia V, i sur. Microtomographic reconstruction of mandibular defects treated with xenografts and collagen-based membranes: A pre-clinical minipig model. *Med Oral Patol Oral Cir Bucal*. 2021;26(6):825–33.
 191. Dalapria V, Marcos RL, Bussadori SK, Anselmo G, Benetti C, da Silva Santana ACA, i sur. LED photobiomodulation therapy combined with biomaterial as a scaffold promotes better bone quality in the dental alveolus in an experimental extraction model. *Lasers Med Sci*. 2022;37(3):1583-92.
 192. Kollati P, Koneru S, Dwarakanath CD, Gottumukkala SNVS. Effectiveness of naturally derived bovine hydroxyapatite (Cerabone™) combined with platelet-rich fibrin matrix in socket preservation: A randomized controlled clinical trial. *J Indian Soc Periodontol*. 2019;23(2):145–51.
 193. Tawil G, Barbeck M, Unger R, Tawil P, Witte F. Sinus Floor Elevation Using the Lateral Approach and Window Repositioning and a Xenogeneic Bone Substitute as a Grafting Material: A Histologic, Histomorphometric, and Radiographic Analysis. *Int J Oral Maxillofac Implants*. 33(5):1089–96.
 194. Panagiotou D, Karaca EÖ, Ipçi SD, Çakar G, Olgaç V, Yilmaz S. Comparison of two different xenografts in bilateral sinus augmentation: radiographic and histologic findings. *Quintessence Int*. 2015;46(7):611–9.
 195. Kim YJ, Saiki CET, Silva K, Massuda CKM, De Souza Faloni AP, Braz-Silva PH, i sur. Bone Formation in Grafts with Bio-Oss and Autogenous Bone at Different Proportions in Rabbit Calvaria. *Int J Dent*. 2020:2494128.
 196. Mahesh L, Mascarenhas G, Bhasin M, Guirado C, Juneja S. Histological evaluation of two different anorganic bovine bone matrixes in lateral wall sinus elevation procedure: A retrospective study. *Natl J Maxillofac Surg*. 2020;11(2):258-62.
 197. Mofakhami S, Salahinejad E. Biphasic calcium phosphate microspheres in biomedical applications. *J Control Release*. 2021;338:527–36.

198. Jambhekar S, Kernan F, Bidra AS. Clinical and histologic outcomes of socket grafting after flapless tooth extraction: a systematic review of randomized controlled clinical trials. *J Prosthet Dent.* 2015;113(5):371–82.
199. Atieh MA, Alsabeeha NHM, Payne AGT, Ali S, Faggion CMJ, Esposito M. Interventions for replacing missing teeth: alveolar ridge preservation techniques for dental implant site development. *Cochrane database Syst Rev.* 2021;4(4).
200. Chan H-L, Lin G-H, Fu J-H, Wang H-L. Alterations in bone quality after socket preservation with grafting materials: a systematic review. *Int J Oral Maxillofac Implants.* 2013;28(3):710–20.

11. ŽIVOTOPIS

OPĆI PODATCI

Ime i prezime: Marija Čandrić (rođ. Pejakić)

Datum i mjesto rođenja: 22. studenog, 1989., Zagreb

Adresa stanovanja: Ulica Sv. Roka 38a, 31 000 Osijek

Država: Hrvatska

Kontakt: 091 224 1448, marija.candric@fdmz.hr

OBRAZOVANJE

10/2016 – trenutačno - Poslijediplomski doktorski studij Biomedicina i zdravstvo, Medicinski fakultet Sveučilišta J. J. Strossmayera u Osijeku

2008 – 2014 - Doktorica dentalne medicine, Stomatološki fakultet Sveučilišta u Zagrebu

2004 – 2008 - Gimnazija Lucijana Vranjanina, Zagreb

RADNO ISKUSTVO

01/10/2021 – trenutačno

Doktorica dentalne medicine, Medicinski centar Mursa d.o.o., Osijek

01/05/2018 – trenutačno

Asistent u Katedri za dentalnu medicinu, Fakultet za dentalnu medicinu i zdravstvo Osijek, Sveučilište J. J. Strossmayera u Osijeku

08/2015 – 04/2018

Doktorica dentalne medicine u polivalentnoj stomatološkoj ordinaciji Doma zdravlja Osječko-baranjske županije

01/09/2015 – 30/06/2016

Predavač stručnih predmeta smjera Dentalni tehničar, Srednja medicinska škola Osijek

ZNANTVENI PROJEKTI

2021. – 2025. Hrvatska zaklada za znanost (HRZZ) IP 2020-02 – „Usporedba reparacijskog odgovora koštanog tkiva upotrebom dentina, ksenogenog biomaterijala i autologne kosti“ (suradnik).

2021. – 2022. IP 5 Fakulteta za dentalnu medicinu i zdravstvo Osijek – „Histološka analiza ksenografta i aloplastičnog biomaterijala u dentalnoj medicini“ (suradnik).

2019. – 2021. IP 6 Fakulteta za dentalnu medicinu i zdravstvo Osijek – „Analiza biomaterijala za koštanu regeneraciju u stomatologiji“ (suradnik).

2018. – 2019. VIF-FDMZOS-08 Fakulteta za dentalnu medicinu i zdravstvo Osijek - „Histološka, histomorfometrijska i radiološka evaluacija primjene bifaznog kalcijeva fosfata u injekcijskom obliku pri augmentaciji dna maksilarnog sinusa“ (voditelj).

STRUČNI PROJEKTI

2016. - 2017. "Orbit daruje osmijeh" - Zubomobil - projekt tvrtke Wirgley Hrvatska i Hrvatske komore dentalne medicine sa ciljem podizanja svijesti o važnosti oralne higijene i prevencije karijesa kod djece u onim dijelovima Hrvatske u kojima je KEP indeks viši.

2011. - 2014. Projekt Udruge studenata dentalne medicine - "Geronto projekt - evaulacija i unaprjeđenje oralnog zdravlja osoba starije životne dobi". Za sudjelovanje u radu Geronto projekta nagrađena Rektorovom nagradom Sveučilišta u Zagrebu.

ČLANSTVA

Hrvatska komora dentalne medicine

European Society for Artificial Organs (ESAO)

PRIZNANJA I NAGRADE

2014. 16. Međunarodni simpozij dentalne morfologije (ISDM) i 1. Kongres Međunarodnog udruženja za paleodontologiju (IAPO) - osvojena **druga nagrada Christy G. Turner II** za poster prezentaciju "*Bilateral Agenesis of Permanent Maxillary Canines in a female patient: a case report*".

2013. Rektorova nagrada Sveučilišta u Zagrebu za rad u projektu Udruge studenata dentalne medicine - "Geronto projekt - evaulacija i unaprjeđenje oralnog zdravlja u osoba starije životne dobi".

2012. - 2013. Stipendistica Rotary kluba Zagreb Centar.

POZVANA PREDAVANJA

2019. International Scientific Conference in Dentistry, Novi Sad, Srbija – „Biomaterials for bone augmentation in implant dentistry“.

2017. Stručni kongres u organizaciji HKDM "S praktičarima otvoreno o praksi", Zagreb, Hrvatska – „Uloga dentalnog higijeničara u stomatološkom timu“.

USAVRŠAVANJA

23. kolovoza - 3. rujna, 2021. International Summer School of Orthodontics - Fakultet dentalne medicine Rijeka, Sveučilište u Rijeci.

12. kolovoza - 09. rujna, 2019. Erasmus+ boravak u inozemnoj ustanovi radi stručnog usavršavanja – rad u laboratoriju **University Medical Center Hamburg - Eppendorf (UKE)**, Hamburg, Njemačka.

2018. Tehnike šivanja – radni tečaj HKDM, Osijek.

2018. Bone and Tissue days - Berlin, Njemačka – 8 CE sati edukacije iz područja dentalne regeneracije i 5 CE sati praktičnog rada na radionici „State-of-the-art guided bone regeneration: Application of a novel high-density PTFE membrane and a resorbable collagen membrane”.

PUBLIKACIJE

Znanstveni radovi

1. **Čandrlić, Marija**; Tomas, Matej; Karl, Matej; Malešić, Lucija; Včev, Aleksandar; Perić Kačarević, Željka; Matijević, Marko. Comparison of Injectable Biphasic Calcium Phosphate and a Bovine Xenograft in Socket Preservation: Qualitative and Quantitative Histologic Study in Humans. // *International Journal of Molecular Sciences*, 23 (2022), 5; 2539, 14. doi:10.3390/ijms23052539
2. **Čandrlić, Marija**; Perić Kačarević, Željka; Ivanišević, Zrinka; Tomas, Matej; Včev, Aleksandar; Faj, Dario; Matijević, Marko. Histological and Radiological Features of a Four-Phase Injectable Synthetic Bone Graft in Guided Bone Regeneration: A Case Report. // *International journal of environmental research and public health*, 18 (2020), 1; 206, 9. doi:10.3390/ijerph18010206
3. Tomas, Matej; **Čandrlić, Marija**; Juzbašić, Martina; Ivanišević, Zrinka; Matijević, Nikola; Včev, Aleksandar; Cvijanović Pelosa, Olga; Matijević, Marko; Perić Kačarević, Željka. Synthetic Injectable Biomaterials for Alveolar Bone Regeneration in Animal and Human Studies. // *Materials*, 14 (2021), 1; 2858. doi:10.3390/ma14112858
4. Perić Kačarević, Željka; Rider, Patrick; Alkildani, Said; Retnasingh, Sujith; **Pejakić, Marija**; Schnettler, Reinhard; Gosau, Martin; Smeets, Ralf; Jung, Ole; Barbeck, Mike. An introduction to bone tissue engineering. // *The international journal of artificial organs*, 42 (2019), 10; 1-18. doi:10.1177/0391398819876286
5. Miškulin, Ivan; Raguž, Zrinka; Mujkić, Aida; Miškulin, Maja; Lešić, Davor; **Čandrlić, Marija**; Vukoja, Ivan; Kovačević, Jelena; Čandrlić, Slavko; Palenkić, Hrvoje. Mothers' Attitudes Regarding Parental Styles and Child Abuse in Croatia. // *Central European journal of paediatrics*, 17 (2021), 1; 87-92. doi:10.5457/p2005-114.293
6. Kovacevic, Jelena; Fotez, Ivica; Miskulin, Ivan; Lesic, Davor; Miskulin, Maja; Berlancic, Terezija; Vukoja, Ivan; Candrlic, Slavko; Palenkic, Hrvoje; **Candrlic, Marija**. Different Patterns of Mental Health Outcomes among Road Traffic Crash Survivors: A Prospective

- Cohort Study. // *International journal of environmental research and public health*, 18 (2021), 4; 1564, 19. doi:10.3390/ijerph18041564
7. **Čandrlić, Marija**; Dvorski, Manuela; Matijević, Marko; Petrović, Đorđe; Matijević, Nikola; Juzbašić, Martina; Ivanišević, Zrinka; Tomas, Matej. Knowledge and Attitudes of Patients about Dental Implants as a Treatment Option after Tooth Extraction. // *Collegium antropologicum*, 45 (2021), 2; 121-133. doi:10.5671/ca.45.2.8
 8. Vučićević Boras, Vanja; **Pejakić, Marija**; Musić, Larisa; Krpan, Karla; Illeš, Davor, Gabrić, Dragana. Burning Mouth Syndrome-Retrospective Analysis of 328 Patients. // *Research journal of pharmaceutical, biological and chemical sciences*, 6 (2015), 5; 141-146.
 9. Vučićević Boras, Vanja; Stanimirović, Andrija; Musić, Larisa; **Pejakić, Marija**; Bakale, Iva; Škrinjar, Ivana. Alopecia areata of nonodontogenic origin. // *Research journal of pharmaceutical, biological and chemical sciences*, 5 (2014), 1035-1038.
 10. Juzbašić, Martina; Seifert, Davor; Tomas, Matej; **Čandrlić, Marija**; Matijević, Marko. Importance of Oral Hygiene and Maintaining Oral Health in Persons With Disabilities. // *Southeastern European medical journal*, 5 (2021), 1; 170-175. doi:10.26332/seemedj.v5i1.176

Stručni radovi

1. **Pejakić, Marija**; Pejakić, Mateja; Dumančić, Jelena. Obostrana hipodoncija trajnih gornjih očnjaka kao mogući oblik spolnog dimorfizma: prikaz slučaja. // *Sonda : list studenata Stomatološkog fakulteta Sveučilišta u Zagrebu*, 16 (2015), 30; 57-58.
2. Musić, Larisa; **Pejakić, Marija**; Vučićević Boras, Vanja. Upalne promjene usana – cheilitisi. // *Sonda : list studenata Stomatološkog fakulteta Sveučilišta u Zagrebu*, 14 (2013), 25; 39-41.
3. Musić, Larisa; **Pejakić, Marija**; Dukić, Walter. Lokalni poremećaji u nicanju zubi 1. dio - Ankiloza zubi. // *Sonda : list studenata Stomatološkog fakulteta Sveučilišta u Zagrebu*, 14 (2013), 26; 49-51.
4. Dadić-Hero, Elizabeta; **Pejakić, Marija**; Ružić, Klementina; Hero, Lucija; Žarković Palijan, Tija. Sindrom pekućih usta kao posljedica uzimanja antidepresiva. // *Pharmaca : hrvatski časopis za farmakoterapiju*, 2 (2019), 195-200.

5. Musić, Larisa; **Pejakić, Marija**; Škrinjarić, Tomislav. Sedacija dušikovim oksidulom i njena primjena u dječjoj stomatologiji. // Sonda : list studenata Stomatološkog fakulteta Sveučilišta u Zagrebu, 15 (2014), 27; 73-76.
6. Musić, Larisa; **Pejakić, Marija**; Dukić, Walter. Lokalni poremećaji u nicanju zubi II. // Sonda : list studenata Stomatološkog fakulteta Sveučilišta u Zagrebu, 15 (2014), 27; 77-79.
7. Musić, Larisa; **Pejakić, Marija**; Šegović, Sanja; Vučićević Boras, Vanja. Kemijska opeklina. // Vjesnik dentalne medicine, 4 (2012), 25-26.

Radovi u zbornicima skupova

1. **Pejakić, Marija**; Matijević, Marko; Perić Kačarević, Željka. Biomaterials for bone augmentation in implant dentistry // Proceedings of the International Scientific Conference in Dentistry 2019 Novi Sad / Dr Milica Jeremić Knežević, assistant professor (ur.). Novi Sad, Srbija: Dentistry Clinic of Vojvodina, 2019. str. 34-37
2. Matijević, Marko; **Pejakić, Marija**; Perić Kačarević, Željka. The use of injectable biphasic calcium phosphate in guided bone regeneration. // Proceedings of the International Scientific Conference In Dentistry 2019 Novi Sad / Dr Milica Jeremić Knežević, assistant professor (ur.) Novi Sad, Srbija: Dentistry Clinic of Vojvodina, 2019. str. 23-26.

Kongresni sažeci

1. **Pejakić, Marija**; Perić Kačarević, Željka; Matijević, Marko. The use of injectable biphasic calcium phosphate in a guided bone regeneration: a study plan and preliminary results. // Young Scientists Conference - Book of Abstracts / Stanković, Anamarija. Šafranko, Silvija. Štofla Čamagajevac Ivna. Žuna Pfeiffer, Tanja. Živić Tihomir (ur.). Osijek: Josip Juraj Strossmayer University of Osijek, 2019. str. 13-13.
2. **Pejakić, Marija**; Matijević, Marko; Perić Kačarević, Željka; Matijević, Nikola; Karl, Matej; Hero, Lucija. Histološka analiza injekcijskog bizafičnog kalcijeva fosfata u vođenoj regeneraciji kosti: prikaz slučaja. // Acta Stomatologica Croatica Pula, Hrvatska, 2019. str. 185-185.
3. **Pejakić, Marija**; Perić Kačarević, Željka; Matijević, Marko; Matijević, Nikola. Guided Bone Regeneration using biphasic calcium phosphate paste: study plan and preliminary

- histological findings. // 1st International Translational Medicine Congress of Students and Young Physicians - Abstract Book / Pušeljić, Nora (ur.). Osijek: University of Osijek, Faculty of Medicine, 2019. str. 73-73.
4. **Pejakić, Marija**; Matijević, Marko. Fluoridacija vode za piće. // 7th International Scientific And Professional Conference Water For All - Book of Abstracts / Habdua Stanić, Mirna (ur.). Osijek: Prehrambeno-tehnološki fakultet Osijek, 2017. str. 100-100.
 5. **Pejakić, Marija**; Pejakić, Mateja; Dumančić, Jelena. Bilateral agenesis of permanent maxillary canines in a female patient: a case report. // Bulletin of the International Association for Paleodontology / Vodanović, Marin (ur.). Zagreb, 2014. str. 151-151.
 6. Tomas, Matej; **Čandrlić, Marija**; Juzbašić, Martina; Vidaković, Bruno; Popić Mileusnić, Janko; Kuiš, Davor; Perić Kačarević, Željka; Lešić Stjepanka; Matijević Marko. Preliminary histological comparison of injectable biphasic calcium phosphate and anorganic bovine bone in alveolar bone regeneration. // Journal of Clinical Periodontology / John Wiley & Sons A/S (ur.). Danska: Wiley, 2022. str. 250-251 doi:10.1111/jcpe.13636
 7. Musić, Larisa; Marinić, Nikica; **Čandrlić, Marija**; Turjanski, Sarah; Žabarović, Marko. When maintenance of periodontal stability is crucial– A case report of multiple external apical root resorption.. // Abstracts of EuroPerio10, E-Poster | Clinical Report Presentation. Frederiksberg: JohnWiley & Sons, 2022. str. 352-352 doi:10.1111/jcpe.13637
 8. Tomas, Matej; **Čandrlić, Marija**; Juzbašić, Martina; Matijević, Marko; Perić Kačarević, Željka. Preliminary histological analysis of two biomaterials after socket preservation. // 3rd Young Scientists Day - Book of Abstracts / Drenjančević, Ines (ur.). Osijek: Josip Juraj Strossmayer University of Osijek, Faculty of Medicine, 2021. str. 18-18.
 9. Tomas, Matej; **Čandrlić, Marija**; Karl, Matej; Juzbašić, Martina; Matijević, Nikola; Perić Kačarević, Željka; Matijević, Marko. Histological analysis of two biomaterials after socket preservation – Preliminary histological findings. // Special Issue of Clinical Oral Implant Research: 29th Annual Scientific Meeting of the European Association for Osseointegration, 5–11 October 2020 / Heitz-Mayfield, Lisa J.A. (ur.). Berlin, Germany: John Wiley & Sons Ltd, 2020. str. 100-100 doi:https://.org/10.1111/clr.41_13644
 10. Aleksijević, Marko; Babić, Marko; Grubišić Čabo, Mateja; Cerin, Alessia; **Pejakić, Marija** Socket preservation using injectable biphasic calcium phosphate paste and porcine collagen membrane: a case report. // Montenegrin International Medical Summit Abstract Book Podgorica, Crna Gora, 2019. str. 63-63.
 11. Matijević, Nikola; **Pejakić, Marija**; Perić Kačarević, Željka; Matijević, Marko; Karl, Matej The usage of biphasic calcium-phosphate paste and native collagen membrane following

- tooth extraction: a case report. // Abstracts of 8th International Congress of the Croatian Society of Dental Implantology of the Croatian Medical Association, Split, 10.-12.10.2019. U: Acta Stomatol Croat 2019 ; 53(4):402 / Salarić, Ivan ; Brajdić, Davor ; Macan, Darko (ur.). Zagreb: Stomatološki fakultet Sveučilišta u Zagrebu, 2019. str. 402-402.
12. Ostojić, Luka; **Pejakić, Marija**; Perić Kačarević, Željka; Matijević, Marko. Treatment of buccal fenestration associated with periradicular lesion using biphasic calcium phosphate paste and native collagen membrane: a case report. // 1st International Translational Medicine Congress of Students and Young Physicians - Abstract Book / Pušeljić, Nora (ur.). Osijek: University of Osijek, Faculty of Medicine, 2019. str. 44-44.
13. Cvijanovic Pelozza, Olga; Perić Kačarević, Željka; **Pejakić, Marija**; Matijević, Marko; Ćelić, Tanja; Jerbić Radetić, Ana Terezija; Zoričić Cvek, Sanja. Histomorphometric parameters and histological findings of the guided bone regeneration using biphasic calcium phosphate paste. // Springer Nature 2019. Budimpešta, Mađarska, 2019. str. 78-78 doi:10.1007/s00223-019-00541-0.
14. Pantolon, Petra; Dvorski, Manuela; Vidović, Anamarija; Visković, Dora; **Pejakić, Marija**. Knowledge and attitudes of the patients toward dental implants as therapeutic solution following tooth extraction. // Montenegrin International Medical Summit. Podgorica, Crna Gora, 2019. str. 64-64.
15. Matijević, Nikola; Matijević, Marko; **Pejakić, Marija**; Perić Kačarević, Željka. Alveolar ridge augmentation using xenogenic bone graft and resorbable membrane. // Croatian Student Summit - Book of abstracts - The Journal of the Croatian Medical Association. Zagreb, 2019. str. 56-56.
16. Hero, Lucija; **Pejakić, Marija**. Periodontitis as manifestation of systemic disease. // Montenegrin International Medical Summit Abstract Book. Podgorica, Crna Gora, 2019. str. 62-62.
17. Matijević, Nikola; **Pejakić, Marija**; Perić Kačarević, Željka; Matijević, Marko; Musić, Larisa; Karl, Matej; Ivanišević, Zrinka. Bone regeneration with the injectable biphasic calcium phosphate – Preliminary histological findings. // Special Issue of Clinical Oral Implant Research:28th Annual Scientific Meeting of the European Association for Osseointegration, 26- 28 September 2019 Lisabon, Portugal, 2019. str. 183-183 doi:10.1111/clr.141_13509
18. Karl, Matej; Perić Kačarević, Željka; Matijević Marko; Ivanišević Zrinka; **Pejakić, Marija**; Matijević, Nikola. Analysis of two xenograft materials after socket preservation – Preliminary histological findings. // Special Issue: Abstract Book of 28th Annual Scientific

- Meeting of the European Association for Osseointegration, 26-28 September 2019. Lisabon, Portugal, 2019. str. 178-178 doi:10.1111/clr.136_13509
19. Karl, Matej; **Pejakić, Marija**; Perić Kačarević, Željka; Matijević, Nikola; Matijević, Marko. Augmentation of the buccal bone plate following tooth extraction using xenogenic bone graft and resorbable membrane: a case report. // Abstracts of 8th International Congress of the Croatian Society of Dental Implantology of the Croatian Medical Association, Split, 10.-12.10.2019. U: Acta Stomatologica Croatica 2019 ; 53(4) / Salarić, Ivan; Brajdić, Davor; Macan, Darko (ur.). Zagreb: Stomatološki fakultet Sveučilišta u Zagrebu, 2019. str. 402-402.
20. Karl, Matej; Ivanišević, Zrinka; Matijević, Marko; **Pejakić, Marija**. Infectious risks related to use of the dental unit water // 8. International Conference „Water For All 2019.“ / Habdua Stanić, Mirna (ur.). Osijek: Studio HS internet d.o.o., Osijek, Croatia, 2019. str. 153-153.

DODATNO

2010. – 2012. Studentski demonstrator – Zavod za dentalnu antropologiju Stomatološkog fakulteta Sveučilišta u Zagrebu.

2013. StEPP i CroMSIC – Sveučilište u Zagrebu, Medicinski fakultet, položen tečaj „Kardiopulmonalna reanimacija uz korištenje vanjskog defibrilatora – KPR/AVD“.

2018. Obilježavanje Mjeseca oralnog zdravlja – edukativna radionica za građane grada Osijeka.

2019. Obilježavanje Svjetskog dana oralnog zdravlja – edukativno predavanje i radionica za djecu s poteškoćama Centru za odgoj i obrazovanje „Ivan Štark“ u Osijeku.

2019. Tjedan mozga – voditeljica radionice „Tko ima više zubi – morski pas ili puž?“.

2019. Festival znanosti – voditeljica radionice „50 nijansi bijele“.

12. PRILOZI

Prilog 1. Zaključak Etičkog povjerenstva Doma zdravlja Osječko-baranjske županije.

**Dom zdravlja Osječko-baranjske županije**

Park kralja Petra Krešimira IV. 6, 31000 Osijek

IBAN HR9723900011101044834 | MB: 3018784 | OIB: 17004513580

tel: +385 31 225 400, fax: +385 31 225 330 | e-mail: ravnateljstvo@dzo.hr | www.dzo.hrUr. br.: 03-1897/20

Osijek, 23. listopada 2020.god.

Etičko povjerenstvo Doma zdravlja Osječko-baranjske županije je na sjednici održanoj dana 23. listopada 2020. godine temeljem čl. 24. Poslovnika o radu Etičkog povjerenstva DOMA ZDRAVLJA OSIJEK donijelo sljedeći

ZAKLJUČAK

Planirano istraživanje izv. prof. dr. sc. Marka Matijevića, dr. med. dent., spec. oralne kirurgije, „Histološka i radiološka evaluacija primjene bifaznog kalcijeva fosfata i ksenografta pri augmentaciji alveolarnog grebena“, udovoljava Kodeksu medicinske etike i deontologije te se na isto daje odobrenje.

Predsjednik Etičkog povjerenstva:
doc. dr. sc. Kristina Bojanić, dr. med.
spec. radiologije i uže specijalnosti ultrazvuka



Prilog 2. Zaključak Etičkog povjerenstva Medicinskog fakulteta Osijek.

SVEUČILIŠTE JOSIPA JURJA STROSSMAYERA U OSIJEKU
MEDICINSKI FAKULTET OSIJEK

KLASA: 602-04/22-08/02
URBROJ: 2158-61-46-22-109
Osijek, 30. travnja 2022.

PREDMET: Zamolba Marije Čandrlić, za mišljenje Etičkog povjerenstva u svrhu provođenja istraživanja vezanog uz izradu doktorske disertacije

Mišljenje Etičkog povjerenstva Sveučilišta J. J. Strossmayera u Osijeku Medicinskog fakulteta Osijek

Temeljem zamolbe i uvida u zamolbu s priloženom dokumentacijom koju je ovom Povjerenstvu predala **Marija Čandrlić**, studentica sveučilišnog poslijediplomskog dokorskog studija Biomedicina i zdravstvo Medicinskog fakulteta Osijek, u svrhu provođenja istraživanja pod naslovom: „**Histološka analiza osteogenog potencijala bifaznog kalcijevog fosfata u očuvanju alveolarnog grebena**“, a u svrhu izrade doktorske disertacije pod mentorstvom izv.prof.dr.sc. Marka Matijevića i komentorstvom: doc.dr.sc. Dinka Leovića, Etičko povjerenstvo Sveučilišta J. J. Strossmayera u Osijeku Medicinskog fakulteta Osijek, na svojoj 7. sjednici održanoj dana 29. travnja 2022. godine zaključilo je da:

- Marija Čandrlić, kao istraživač posjeduje odgovarajuće stručne i znanstvene preduvjete za korektnu i uspješnu realizaciju predloženog istraživanja;
- da predloženo istraživanje glede svrhe i ciljeva istraživanja može rezultirati novim znanstvenim/stručnim spoznajama u tome području;
- da su plan rada i metode istraživanja u skladu s etičkim i znanstvenim standardima;
- da su plan rada i metode istraživanja, ukupan broj, odabir, uključivanje, obaviještenost i suglasnost ispitanika/zakonskih zastupnika, u skladu s etičkim i znanstvenim standardima;
- da su predvidivi rizici i opasnosti u odnosu prema pretpostavljenoj znanstvenoj koristi, osmišljeni uz najmanje moguće izlaganje riziku i /ili opasnosti po zdravlje istraživača, suradnika u istraživanju i opće populacije, u skladu s inauguriranim temeljnim etičkim principima i ljudskim pravima u biomedicinskim istraživanjima u području medicine i zdravstva, uključujući standarde korištenja i postupka s humanim biološkim materijalom u znanstvenim i stručnim biomedicinskim istraživanjima .



Temeljem gore navedenog, *Etičko povjerenstvo Sveučilišta J. J. Strossmayera u Osijeku Medicinskog fakulteta Osijek izražava mišljenje:*

da je predloženo istraživanje pristupnice Marije Čandrlić, multidisciplinarno etički prihvatljivo, s napomenom da za svako eventualno odstupanje od najavljenog istraživanja Marija Čandrlić kao istraživač mora promptno obavijestiti i ponovno zatražiti mišljenje i suglasnost *Etičkog povjerenstva Sveučilišta J. J. Strossmayera u Osijeku Medicinskog fakulteta Osijek.*

Predsjednik Etičkog povjerenstva
Sveučilišta J. J. Strossmayera u Osijeku
Medicinskog fakulteta Osijek
izv.prof.dr.sc. Ivan Požgain, dr.med.