

# REZULTATI PRIMJENE AMNIJSKE MEMBRANE U LIJEČENJU BOLESTI ROŽNICE

---

**Bitunjac, Petra**

**Master's thesis / Diplomski rad**

**2016**

*Degree Grantor / Ustanova koja je dodijelila akademski / stručni stupanj:* **Josip Juraj Strossmayer University of Osijek, Faculty of Medicine / Sveučilište Josipa Jurja Strossmayera u Osijeku, Medicinski fakultet**

*Permanent link / Trajna poveznica:* <https://urn.nsk.hr/urn:nbn:hr:152:762218>

*Rights / Prava:* [In copyright](#)/[Zaštićeno autorskim pravom.](#)

*Download date / Datum preuzimanja:* **2024-07-12**



*Repository / Repozitorij:*

[Repository of the Faculty of Medicine Osijek](#)



**SVEUČILIŠTE JOSIPA JURJA STROSSMAYERA U OSIJEKU**

**MEDICINSKI FAKULTET OSIJEK**

**Studij medicine**

**Petra Bitunjac**

**REZULTATI PRIMJENE AMNIJSKE  
MEMBRANE U LIJEČENJU BOLESTI  
ROŽNICE**

**Diplomski rad**

**Osijek, 2016.**

Rad je izrađen na Zavodu za oftalmologiju, Kliničkoga bolničkog centra Osijek, Sveučilišta Josipa Jurja Strossmayera u Osijeku.

Mentor: doc. dr. sc. Suzana Matić, dr. med., specijalist oftalmolog, subspecijalist prednjeg segmenta oka, Zavod za oftalmologiju, KBC Osijek, naslovni docent Medicinskoga fakulteta Sveučilišta Josipa Jurja Strossmayera u Osijeku.

Rad ima 21 list, 3 tablice i 1 sliku.

**Zahvale:**

Zahvaljujem svojoj mentorici doc. dr. sc. Suzani Matić koja mi je pomogla svojim savjetima i iskustvom te uvelike pridonijela proširenju mog znanja i stvaranju ovog rada.

Posebno zahvaljujem svojim roditeljima koji su tijekom cijelog mog školovanja bili bezuvjetna podrška i najveći oslonac.

Također, zahvaljujem svim prijateljima i kolegama koji su pomogli u ostvarivanju mojih ciljeva i što su uvijek bili uz mene i imali razumijevanje za moje obaveze.

## Sadržaj

1. Uvod .....	1
1.1. Amnijska membrana u medicini .....	1
1.2. Indikacije za primjenu amnijske membrane u oftalmologiji .....	1
1.2.1. Rekonstrukcija površine rožnice.....	2
1.2.2. Rekonstrukcija površine konjunktive.....	2
1.2.3. Nadopuna limbalnih nedostataka.....	2
1.2.4. Rožnični ulkus.....	2
1.2.5. Ekscizija pterigija.....	2
1.3. Priprema amnijske membrane.....	3
1.4. Kirurška tehnika.....	4
1.4.1. Opis postupka.....	4
1.4.2. Mehanizam djelovanja amnijske membrane.....	5
1.4.3. Rizici transplantacije amnijske membrane.....	5
2. Cilj.....	6
3. Ispitanici i metode.....	7
3.1. Ustroj studije.....	7
3.2. Ispitanici.....	7
3.3. Metode.....	7
3.4. Statističke metode.....	7
4. Rezultati.....	8
5. Rasprava.....	12
6. Zaključak.....	16
7. Sažetak.....	17
8. Summary.....	18
9. Literatura.....	19
10. Životopis.....	21

## 1. Uvod

### 1.1. Amnijska membrana u medicini

Amnijska membrana bogata je kolagenom i raznim faktorima rasta koji pospješuju proces zacjeljivanja rane i smanjuju nastajanje ožiljaka. S vremenom je postala jedno od najpopularnijih tkiva u oftalmološkom liječenju. Koristi se kao alternativno liječenje kod teških bolesti prednjeg očnog segmenta kao što su perzistentni ulkus rožnice, bulozna keratopatija, opeklina, pterigij te niz drugih stanja. Primjena tog materijala proširena je i na druga područja medicine, uključujući dijabetičke neurovaskularne ulkuse, venski zastoj ulkusa, poslijeoperativne ili posttraumatske kronične rane i poslijeoperativne dehiscencije rana. Primjena dehidrirane amnijske membrane danas je proširena i na druge potencijalne indikacije kao što je reparativna membrana u ortopediji, neurokirurgiji, parodontologiji, ginekologiji i opstetriciji, općoj i plastičnoj kirurgiji te u mnogim drugim medicinskim područjima (1).

### 1.2. Indikacije za primjenu amnijske membrane u oftalmologiji

Istraživanja u oftalmologiji otkrila su korisne primjene amnijskog tkiva. Kirurška primjena amnijske membrane u oftalmologiji evoluirala je posljednjih 60 godina. Prva uporaba amnijske membrane za presadak kod očne opeklina dokumentirana je 1940. Pedeset godina kasnije, 1990. godine, pisano je o uspjehu liječenja oštećenja rožnice s amnijskom membranom. Sada, u 21. stoljeću, amnijska membrana dokazano je uspješna u liječenju raznih površinskih oštećenja oka kao i u protuupalnoj zaštiti. Danas se primjenjuje za rekonstrukciju površine rožnice i spojnice te za nadopunjavanje limbalnih nedostataka. Transplantacija amnijske membrane na površini oka izvodi se najčešće kod slijedećih stanja: perzistentni ulkus rožnice, bulozne keratopatije, opeklina spojnice i rožnice, simblefaron (ožiljci i srašćavanje spojnice) i sindrom suhog oka (npr. u sklopu Sjögrenove bolesti). Postoje dva glavna načina presađivanja amnijske membrane: trajni kirurški presadak (engl. *graft*) ili privremena biološka zakrpa (engl. *patch*) (2).

### **1.2.1. Rekonstrukcija površine rožnice**

Najčešća je indikacija za transplantaciju amnijske membrane rekonstrukcija površina rožnice, posebno kada je konzervativno medicinsko liječenje neuspješno. U situacijama u kojima je produžena upala i gdje je došlo do oštećenja matičnih stanica, amnijska membrana djeluje kao zavoj za rane.

### **1.2.2. Rekonstrukcija površine konjunktive**

Amnijska bazalna membrana histološki je slična konjunktivi i potiče ravnomjerni ponovni rast konjunktivalnih stanica. Amnijska je membrana idealno tkivo za liječenje ozljeda na površini oka kao što su kemijske i toplinske opekline. Elastičnost i transparentnost amnijske membrane također pomažu u kozmetičkom popravku deformacija nastalih ozljedama oka (3).

### **1.2.3. Nadopuna limbalnih nedostataka**

Limbalne stanice produkt su matičnih stanica i razlikuju se od rožničnih i konjunktivalnih stanica. Normalne limbalne stanice embrionalnog su porijekla i mogu ubrzati regeneraciju stanica. Određena stanja (primjerice, Stevens-Johnsonov sindrom) mogu uzrokovati potpuno uništenje limbalnih matičnih stanica, nastalo zbog krioterapije, radioterapije i kemoterapije oka (4).

### **1.2.4. Rožnični ulkus**

Ulkus rožnice upalno je stanje vanjskog sloja rožnice, najčešće ga uzrokuju bakterije, virusi, gljivice ili paraziti. Također često nastaje zbog trauma, toplinskih i kemijskih opekline te se može javiti kao komplikacija kod pacijenata s imunološkim poremećajima (reumatoidni artritis, lupus itd.). Najčešći su simptomi crvenilo, bol, osjećaj stranog tijela u oku, suzenje, gnojni ili vodenasti sekret te može smanjiti vidnu oštrinu. Dijagnosticira se korištenjem biomiskoskopa, a za bolju vidljivost i lokalizaciju aplicira se fluorescein u oko. Liječenje ulkusa rožnice ovisi o prisutnim simptomima i o uzroku nastanka. Ako je ulkus nemoguće izliječiti konzervativnom terapijom, potreban je kirurški zahvat transplantacije rožnice (5). Transplantacija amnijske membrane omogućuje izbjegavanje potencijalnog odbacivanja transplantata i poslijeoperativnog astigmatizma presatka rožnice (2).

### **1.2.5. Ekscizija pterigija**

Pterigij ili vanjska mrena vaskularizirana je duplikatura spojnice. Najčešće nastaje u medijalnom dijelu oka te ako prelazi na rožnicu svojim rastom može zakloniti vidnu os.

Smatra se da je njegova pojava povezana s ultraljubičastim zračenjem, niskom vlažnosti zraka i prašinom. Pterigij često izaziva iritaciju i kozmetički problem, a svojim rastom može povlačiti rožnicu i izazvati iregularni astigmatizam. Pacijenti se također mogu žaliti na suzenje, grebanje i osjećaj stranog tijela u oku te može uzrokovati i nepovratno oštećenje vida ako u potpunosti preraste centar rožnice. Pterigij se liječi kirurškim uklanjanjem. Osnovna indikacija za kirurško uklanjanje pterigija smanjena je oštrina vida izazvana nepravilnim astigmatizmom ili raspadom prekornealnog suznog filma. Ostale indikacije za kirurške intervencije uključuju nemir i iritaciju koji ne reagiraju na konzervativnu terapiju, ograničenu očnu pokretljivost, poteškoće s nošenjem kontaktnih leća i dr. (6). Postoji širok izbor kirurških metoda, ali vrlo malo kliničkih smjernica o optimalnom liječenju primarnog ili rekurentnog pterigija. Najčešća je komplikacija operacije pterigija poslijeoperativno ponavljanje, tj. recidiv. Jednostavna kirurška ekscizija ima visoku stopu ponovnog nastajanja pterigija, dok je transplanatcija amnijske membrane učinkovit alternativni način za liječenje primarnih i rekurentnih pterigija (2).

### **1.3. Priprema amnijske membrane**

Amnijska membrana dobiva se obradom posteljice u sterilnim uvjetima uzete tijekom poroda carskim rezom koji je prošao bez komplikacija. Darivateljice su posteljice žene s urednom trudnoćom koje prije uzimanja posteljice potpisuju suglasnost za darivanje tkiva te se darivateljice testiraju kako bi se isključila svaka opasnost od zarazne infekcije kao što je hepatitis uzrokovan tipom B ili C, sifilis ili HIV. Prilikom obrade posteljice te pohrane amnijskih presađaka u svim fazama provodi se detaljna mikrobiološka kontrola tkiva na prisutnost aerobnih i anaerobnih bakterija, kvasaca i plijesni. Posteljica se obrađuje u čistom prostoru laboratorija za tkivno inženjerstvo na način da se prije obrade provede dekontaminacija u fiziološkoj otopini koja sadrži antibiotik. Nakon toga amnijska membrana odvaja se od ostatka koriona i ispire fiziološkom otopinom koja sadrži antibiotike, te se tako uklanjaju ugrušci krvi i ostatci tkiva posteljice. Zatim se isprana amnijska membrana fiksira na nitroceluloznu membranu stromalnom stranom prema dolje te se izrezuje na presatke potrebne veličine (najčešće 3 cm x 3 cm, 4 cm x 4 cm i 10 cm x 10 cm). Svaka amnijska membrana stavlja se u sterilnu i zatvorenu epruvetu s 3,5 ml medija za zamrzavanje koji sadrže osnovni hranjivi medij, krioprotektor i humani albumin. Tako pripremljena membrana sprema se na temperaturi od -80 °C s preporučenim rokom valjanosti do dvije godine. Amnijski presađak transportira se u prijenosnom spremniku sa suhim ledom u kontroliranim uvjetima na temperaturi od -80 °C najduže 24 sata (7). Djelatnik koji zaprimi amnijski



presadak potpisuje Obrazac izdavanja amnijskog presatka. Prije uporabe u operacijskoj sali, amnijska membrana odmrzava se stavljanjem epruvete na sobnu temperaturu 10 – 15 min kako bi došlo do postupnog otapanja presatka. Epruveta se otvara u aseptičnim uvjetima operacijske dvorane. Presadak je potrebno odvojiti od nitrocelulozne membrane i obilno isprati sterilnom fiziološkom otopinom odmah nakon otapanja kako bi se uklonio krioprotektor koji je na sobnoj temperaturi toksičan za stanice. Zatim se presadak izrezuje ovisno o veličini defekta. Pri svim manipulacijama potrebno je upotrebljavati čisti i sterilni pribor.

#### **1.4. Kirurška tehnika**

Ovisno o indikaciji za koju se koristi, postoje tri kirurške tehnike. Presadak ili *graft* tehnika koristi se kod perzistentnih epitelnih oštećenja, ulkusa rožnice ili za pokrivanje oštećenja nakon ekscizije konjuktivalnih tumora. Klasične indikacije za tehniku zakrpom (*patch* tehnika) akutne su opekline, akutni herpetični keratitis i akutna faza Stevens-Johnsonovog sindroma. Treća je tehnika kombinacija zakrpe i presatka, naziva se i „sendvič tehnika“. Koristi se uglavnom u ozbiljnim poremećajima površine oka kao što su duboke i opsežne ulceracije rožnice ili u kirurškim korekcijama. Glavna je svrha zakrpe zaštititi presadak i pospješiti epitelizaciju (8).

##### **1.4.1. Opis tehnike**

Neposredno prije operacije potrebno je amnijsku membranu uzeti iz zamrzivača i odmrznuti je na sobnoj temperaturi. Prije operacije potrebno je odrediti orijentaciju presatka. Stromalna strana polaže se na ranu i nalikuje staklastom sloju, dok je epitelna strana glatke površine. Ovisno o kliničkoj slici odlučujemo se o vrsti kirurške tehnike. Amnijska membrana koristi se kao presadak (*graft* tehnika) ili kao terapijska kontaktna leća (*patch* tehnika). Kod *graft* tehnike, veličina je amnijske membrane samo malo veća od veličine promjene koju želimo pokriti (9). Poželjno je da epitelna strana membrane bude okrenuta prema gore u toj tehnici jer djeluje kao izvrstan supstrat za rast nezrelih epitelnih stanica te produljuje životni vijek i sprječava apoptozu. Membranu obično zašijemo na rožnici s neresorptivnim pojedinačnim 10-0 najlonskim šavovima i na episkleri i konjuktivi s 9-0 ili 10-0 vikrilnim šavovima, slijedeći rub rane, tako da susjedne epitelne stanice mogu migrirati na amnijsku membranu i početi zatvarati ranu (10). Kod dubokih ulkusa rožnice, može se koristiti više slojeva amnijske membrane s kojima se popuni oštećenje bez obzira na orijentaciju presatka. Na

kraju, zadnji sloj treba biti okrenut s epitelom prema gore. U *patch* tehnici s amnijskom membranom pokriva se gotovo cijela prednja površina oka. Tako položena amnijska membrana ima funkciju biološke terapijske kontaktne leće. Orijentacija membrane manje je važna (9). Membrana se zašije s okolnom spojnicom ili episklerom korištenjem 9-0 vikrilnog šava. Dodatni 10-0 najlonski konac može se primijeniti na periferiji rožnice da se osigura produženo zadržavanje (10). Te dvije kirurške tehnike mogu se kombinirati jedna s drugom, prvo se napravi *graft*, a zatim *patch* tehnika. Također, danas je dostupno i fibrinsko ljepilo za očnu primjenu koje je u mnogim slučajevima zamijenilo uporabu šavova, čime se skraćuje vrijeme operacije i povećava udobnost pacijenta (10). Na kraju operacije postavlja se meka terapijska kontaktna leća te se pacijentu daje lokalni antibiotik i ordiniraju umjetne suze najmanje 4 tjedna. Prvih tjedan dana, umjetne suze kapaju se svakih pola sata kako se membrana ne bi sasušila. Šavovi se uklanjaju ovisno o tijeku liječenja ili reepitelizaciji površine rožnice. U nekoliko tjedana do mjeseci, amnijska se membrana resorbira (9).

#### **1.4.2. Mehanizam djelovanja amnijske membrane**

Amnijska membrana dokazano je uspješna u liječenju raznih površinskih oštećenja oka. Zarastanje rane potaknuto je aktivacijom urođenog imuniteta i očituje se akutnom fazom upale, stvaranjem granulocita u srednjoj fazi i ožiljka u kroničnoj fazi. Taj proces zacjeljivanja rane odvija se posredno preko faktora rasta, citokinima, kemokinima i neproteinskih medijatora. Amnijska membrana ima protuupalno djelovanje, sprječava stvaranje ožiljaka, smanjuje vaskularizaciju te potiče regeneraciju živaca održavanjem faktora rasta živaca, a to poboljšava zacjeljivanje kornealnih ulkusa i smanjuje bol oka (2).

#### **1.4.3. Rizici transplantacije amnijske membrane**

Rizik od prijenosa infekcija postoji ako donori nisu adekvatno testirani na zarazne bolesti, ako membrana nije obrađena u sterilnim uvjetima ili ako je amnijska membrana nepravilno pohranjena. U ranom poslijeoperativnom razdoblju može doći do nastajanja hematoma ispod membrane i ranog odvajanja membrane. U nekim slučajevima može doći do raspada amnijske membrane svega 2 tjedna nakon transplantacije (11). Također se mogu javiti kalcifikacije i sterilni hipopion nakon ponovljene transplantacije amnijske membrane (2, 12).

## **2. Cilj**

Cilj je istraživanja prikazati rezultate tijekom četverogodišnjeg razdoblja 2012. – 2015. u Zavodu za oftalmologiju KBC-a Osijek svih bolesnika kod kojih je postojala indikacija za liječenje rožnice metodom transplantacije humane amnijske membrane. Mjera ishoda bit će poboljšanje vidne oštine i nedostatak potrebe za reoperacijom.

### **3. Ispitanici i metode**

#### **3.1. Ustroj studije**

Istraživanje je retrospektivno kohortno (13).

#### **3.2. Ispitanici**

U istraživanje su uključeni svi bolesnici s patološkim promjenama na rožnici kod kojih je transplantirana amnijska membrana tijekom četverogodišnjeg razdoblja 2012. – 2015. godine u Zavodu za oftalmologiju, KBC-a Osijek.

#### **3.3. Metode**

Svakom su bolesniku prilikom prijema iz medicinskih zapisa uzeti podatci o indikaciji za postupak transplantacije humane amnijske membrane, kliničkom nalazu na rožnici (trofički ulkus, bulozna keratopatija, perforacija rožnice) i vidnoj ošttrini prije i poslije zahvata, o mogućoj potrebi za reoperacijom kao i o demografskim obilježjima (dob, spol).

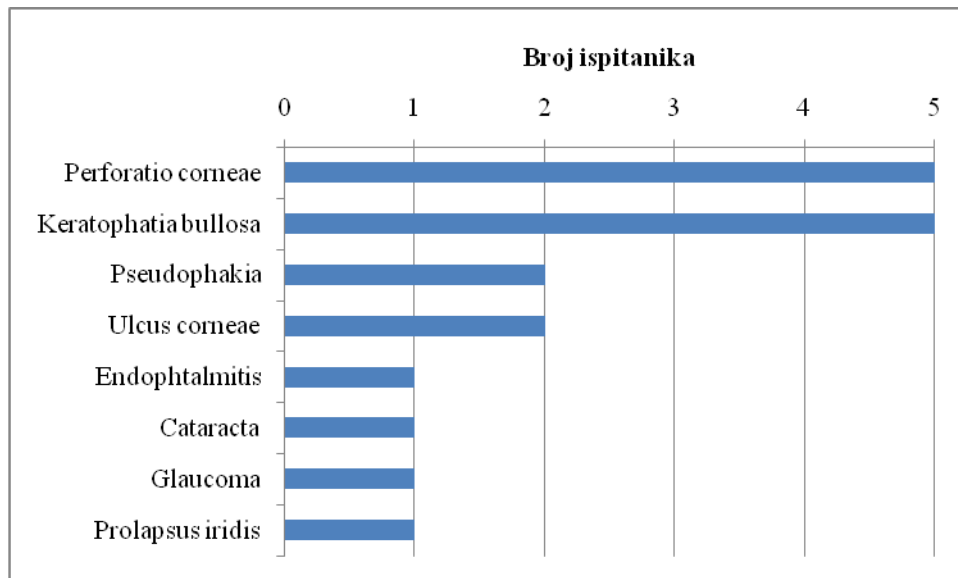
#### **3.4. Statističke metode**

Kategorijski podatci predstavljeni su apsolutnim i relativnim frekvencijama. Numerički podatci opisani su medijanom i interkvartilnim rasponom (14, 15).

#### 4. Rezultati

Od 2012. do 2015. godine u Zavodu za oftalmologiju KBC-a Osijek kod 11 pacijenata postojala je indikacija za liječenje rožnice metodom transplantacije humane amnijske membrane, od kojih je bilo 2 muškarca i 9 žena. Medijan dobi pacijenata iznosio je 74 godine (interkvartilnog raspona od 70 do 78 godina) u rasponu od 44 do 81 godinu.

Uzrok je kliničkog nalaza kod 4 pacijenta operacija mrežne, kod 5 upala rožnice, a ozljeda prednjeg segmenta oka kod 2 pacijenta. Najčešće dijagnoze bile su „perforacija rožnice“ i „bulozna keratopatija“, kod 5 pacijenata (Slika 1.).



Slika 1. Raspodjela pacijenata prema dijagnozi

Tablica 1. Vidne oštine prije i poslije operacije na desnom oku

	Vo dex	V1 dex
0,01	1/11	1/11
0,25	1/11	1/11
0,75	1/11	1/11
1	1/11	1/11
L-P-	5/11	5/11
MRPO	1/11	1/11
clOL 1,0	1/11	1/11

	Vo dex	V1 dex
Vo L-P-	5/11	5/11
Vo L+P+	0	0
Vo MRPO – 0,1	2/11	2/11
Vo 0,2 – 0,5	2/11	2/11
Vo > 0,5	1/11	1/11
cl OL 1,0	1/11	1/11

Od 11 pacijenata, kod 6 pacijenata operacija je učinjena na desnom oku. Kod 5 pacijenta kojima je operacija učinjena na desnom oku, vidna oština prije operacije i nakon operacije bila je L-P-, tj. radilo se o amaurozi ili potpunoj sljepoći. Kod 2 pacijenta najbolja korigirana vidna oština bila je u intervalu sc MRPO, a kod jednog pacijenta najbolja korigirana vidna oština iznosila je sc 0,25.

Tablica 2. Vidne oštrine prije i poslije operacije na lijevom oku

	Vo sin	V1 sin
L-P-	2/11	2/11
MRPO	1/11	1/11
cIOL MRPO	1/11	1/11
cIOL 0,01	1/11	1/11
cIOL 0,1	2/11	2/11
cIOL 0,7	1/11	1/11
cIOL 1,0	1/11	1/11
0,75	1/11	1/11
1	1/11	1/11

Od 11 operiranih pacijenata, kod 5 pacijenata operacija je učinjena na lijevom oku. Kod 2 pacijenta vidna oštrina prije operacije i nakon operacije bila je L-P-, tj. radilo se o amaurozi ili potpunoj sljepoći. Kod 2 pacijenta, najbolja korigirana vidna oštrina bila je sc MRPO (mahanje ruke pred okom), a kod jednog pacijenta najbolja korigirana vidna oštrina iznosila je sc 0,01 (Tablica 2.).

Vidna oštrina prije i poslije operacije transplantacije amnijske membrane nije se niti kod jednog pacijenta poboljšala.

Biomikroskopskim pregledom prednjeg segmenta oka kod 9 pacijenata uočen je FL- i stromalni infiltrat, koji je kod dvoje pacijenata smješten centralno (Tablica 3.).

Tablica 3. Raspodjela pacijenata prema uzročnoj dijagnozi i biomikroskopskom nalazu nakon transplantacije amnijske membrane

	Broj pacijenata
FL+	2/11
FL-	9/11
Perforacija rožnice	4/11
Hipopion	1/11
Keratopatija	5/11
Pseudofakija	5/11
Stromalni infiltrat	9/11

Infekcija nije uočena kod 8 pacijenata, a kod tri pacijenta izoliran je koagulaza negativni stafilokok.

Kod 6 pacijenata operirano je desno, a kod 5 pacijenata lijevo oko. Prema vrsti operacije, kod 8 pacijenata odabir je TAM, kod 2 TAM duplex, a TAM triplex kod jednog pacijenta.

Poslijeoperacijsku bol osjećala su samo dva pacijenta. Subjektivno poboljšanje, odnosno odsutnost iritacije oka mjesec dana nakon operacije navodi 9 pacijenata, dok se dva pacijenta i dalje žale na tegobe.

Reoperacija je napravljena kod jednog pacijenta 4 mjeseca nakon prve operacije, a kod jednog pacijenta bilo je nužno postaviti nove podržne šavove 4 dana nakon primarne operacije jer su dehiscirali i pomaknuli i decentrirali membranu.

Kod 10 (10 od 11) pacijenata primarni defekt i promjene na rožnici zacijelile su tijekom tri mjeseca, a samo kod jednog pacijenta gdje je izvedena reoperacija, cijeljenje je završeno 6 mjeseci nakon prve operacije.



## 5. Rasprava

U ovom istraživanju promatrani su rezultati primjene amnijske membrane u liječenju bolesti rožnice kod 11 pacijenata koji su bili podvrgnuti kirurškoj transplantaciji amnijske membrane od 2012. do 2015. godine na Zavodu za oftalmologiju, Kliničkog bolničkog centra u Osijeku, Medicinskog fakulteta u Osijeku. Medijan dobi pacijenata u istraživanju bio je 74 godine u rasponu od 44 do 81 godine i veći broj pacijenata bio je ženskog spola. U literaturi se udio muških i ženskih pacijenata razlikuje, veći je broj pacijenata muškog roda, ali je i veći broj ispitanika, no to nema veću ulogu u nastanku bolesti rožnice. Medijan dobi u literaturi iznosi 65 godina u rasponu od 49 – 71 godine (16).

Uzrok kliničkog nalaza na rožnici zbog kojeg je indicirana transplantacija amnijske membrane bila je upala kod 5 pacijenata, kod 4 operacija mrežne s posljedičnom dekompenzacijom rožnice, a uzrok kod 2 pacijenta bila je ozljeda. Dobiveni podatci u skladu su s podacima iz literature, gdje se kao najčešći uzročnik također navode upale i postoperacijske keratopatije (16, 17).

Najčešće su indikacije za primjenu amnijske membrane u ovom istraživanju perforacija rožnice (6 od 11) i bulozna keratopatija (5 od 11 pacijenata). Svi pacijenti s buloznom keratopatijom bili su podvrgnuti operaciji mrežne te je kod njih postoperacijski došlo do dekompenzacije rožnice uz nastanak bolne, bulozne keratopatije. Popratne dijagnoze i očni ko-morbiditet koji su doprinijeli nastanku kliničke slike degenerativne su bolesti rožnice, dekompenzacija rožnice, učestali kirurški zahvati na prednjem segmentu oka, dugotrajni ulkus rožnice praćen hipopionom i endoftalmitisom. Glaukom i katarakta obično su udruženi s drugim dijagnozama ili samostalno kod 4 osobe. Međutim u drugim studijama najčešća je dijagnoza zbog koje se indicira transplantacija amnijske membrane pterigij, na drugom je mjestu rožnički ulkus / oštećenje epitela, a perforacija rožnice je tek na trećem mjestu po učestalosti (17, 18).

Normalna je vidna oštrina sposobnost razlikovanja dvaju detalja na udaljenosti od šest metara. Uredna vidna oštrina iznosi 1,0. Najprije se ispituje binokularno (za oba oka zajedno), a zatim monokularno (svako oko zasebno). Vid se ispituje na daljinu (6 m) na blizinu (obično 40 cm). U ovom radu vidne oštrine pacijenata nisu znatno izmijenjene prije i poslije operacije, što znači da transplantacija amnijske membrane nema velikog utjecaja na poboljšanje vidne oštrine, nego isključivo na zatvaranje i cijeljenje defekata rožnice te smirivanje subjektivnog i

kliničkog nalaza na prednjem očnom segmentu. Slični rezultati dobiveni su i u drugim studijama te navode da je amnijska membrana dobra alternativa za obnovu površine oka osobito u akutnim stanjima. Važno je napomenuti da se transplantacijom amnijske membrane ne pogoršava postojeća vidna oštrina te da krajnji ishod najbolje korigirane vidne oštrine nakon transplantacije amnijske membrane ovisi isključivo o sposobnostima zacijeljivanja rožnice, a što dakako ovisi o sposobnostima cijeljenja svakog organizma zasebno. Imunološki kompromitirani bolesnici, dijabetičari te bolesnici s autoimunim bolestima gotovo uvijek imaju dulji ciklus oporavka.

Biomikroskopskim pregledom prednjeg segmenta oka kod 9 pacijenata uočen je negativan fluoresceinski test (FL-). On se radi ukapavanjem fluoresceina u oko, zatim se oko obasja plavim kobaltnim svjetlom na špalt lampi. Ako je došlo do oštećenja epitela rožnice, ti dijelovi svijetle zeleno. Tada kažemo da je test FL pozitivan. Takav pozitivan fluoresceinski test uočili smo kod dvije osobe nakon transplantacije amnijske membrane nakon mjesec dana. Stromalni infiltrat, koji uzrokuje zamućenje rožnice, a koji je nastao nakon operacije kao rezultat cijeljenja rožnice, uočen je kod 9 osoba te je kod dva pacijenta smješten centralno na rožnici. Ti pacijenti imali su negativan fluoresceinski test te je kod njih rožnica u cijelosti preepitelizirala ali na žalost s centralnim zamućenjem.

Kod 10 (10 od 11) pacijenata primarni defekt i promjene na rožnici zacijelile su tijekom tri mjeseca, a samo kod jednog pacijenta gdje je izvedena reoperacija, cijeljenje je završeno 6 mjeseci nakon prve operacije.

Ista metoda ispitivanja oštećenja epitela rožnice koristi se i u literaturi (19).

Infekcija nije prisutna kod 8 pacijenata, dok su preostali pacijenti bili pozitivni na koagulaza negativan stafilokok, koji je čest uzročnik ulkusa rožnice i površinske upale oka i adneksa. U jednoj studiji dobiveni su približni podatci. Od 16 pacijenata 5 ih je bilo pozitivno na mikrobiološke uzročnike (16).

U jednoj studiji opisani su rezultati primjene amnijske membrane bolesnika s bakterijskim i herpetičkim stromalnim keratitisom. Transplantacija amnijske membrane izvedena je uz antimikrobnu terapiju, a nakon operacije davani su steroidi. U studiji su ocijenjeni vrijeme epitelizacija, smanjenje stromalne upale te oštrina vida. Dobiveni podatci pokazali su razliku samo u korekciji vidne oštrine, gdje je kod skupine bakterijskog keratitisa došlo do malog poboljšanja, dok herpetična skupina nije pokazala poboljšanje (20). U ovom istraživanju

vidne oštine nisu se znatno izmijenile nakon operacije te se podaci vezani za epitelizaciju i smanjenje stromalne upale poklapaju s drugim studijama.

Kod 6 pacijenata operirano je desno, a kod 5 pacijenata lijevo oko. Nema pravila na kojem se oku češće pojavljuje oštećenje.

Pacijenti s buloznom keratopatijom pate od umjerene do jake boli i smanjenja vida. U ovom istraživanju poslijeoperacijska bol nestala je kod većine pacijenata nakon mjesec dana, što je u skladu i s rezultatima iz drugih studija, dok se vidna oština nije promijenila (16). Bol brzo nestaje zahvaljujući amnijskoj membrani koja potiče regeneraciju živaca održavanjem faktora rasta živaca, a to pomaže zacjeljivanju i smanjenju boli oka (2).

Primjena amnijske membrane pokazala se kao vrlo učinkovita metoda liječenja bolesti rožnice. Na to također ukazuje i subjektivno poboljšanje, odnosno odsutnost iritacije oka mjesec dana nakon operacije. U ovom istraživanju 9 pacijenata navodi da ima subjektivno poboljšanje, dok se dva pacijenta i dalje tuže na tegobe (21). Vremenski, poboljšanje subjektivnih tegoba nastupa nakon mjesec dana, što je u skladu s podacima i iz drugih studija (16, 21).

Kod pacijenata u ovom radu najčešća vrsta operacije bio je TAM. Riječ je o transplantaciji jednog sloja amnijske membrane. Kod dvaju pacijenata rađen je TAM duplex, a kod jednog TAM triplex. Višeslojne transplantacije obično se rade kod dubokih ulkusa (11). U drugim studijama također se većinom koristi jedan sloj amnijske membrane, a kod opsežnijih stanja spominje se ugrađivanje više slojeva amnijske membrane (10, 24). Izbor ovisi o dubini defekta na rožnici (11).

Kod jednog pacijenta bilo je potrebno napraviti reoperaciju 4 mjeseca nakon prve operacije. Reoperacija je učinjena zbog ponovne perforacije rožnice. U literaturi se navodi da je ukupna stopa reoperacije transplantacije amnijske membrane za različita patološka stanja oka 42 % nakon godinu dana praćenja. Prema studiji, najbolju šansu za stabilizaciju nalaza ima oštećenje konjunktive nakon ekscizije tumora i neperforirajući ulkus rožnice, dok perforirajući ulkus rožnica ima najmanju šansu za stabilizaciju nalaza (22). Međutim, nakon reoperacije moguća je pojava kalcifikacija i sterilnog hipopiona (13, 23). Ponekad je nakon operacije potrebna i resutura ako dođe do pucanja šavova, a to je bilo prisutno kod jednog pacijenta nakon 4 dana.

U ovom istraživanju transplantacija amnijske membrane pokazala se kao učinkovita metoda u alternativnom liječenju bolesti rožnice. To je sve postignuto zahvaljujući njenom učinkovitom djelovanju. Potiče epitelizaciju, pomlađuje površinske slojeve, ima antiupalni učinak te smanjuje bol. U drugim studijama navodi se da je došlo do velikog povećanja popularnosti korištenja transplantacije amnijske membrane kao nove kirurške metode za obnovu površine oka. Kontinuirani napredak u transplantaciji amnijske membrane u bolestima prednjeg očnog segmenta višestruk je i značajan (2).

Na temelju navedenih istraživanja jasno je da se kontinuirano poboljšanje u kirurškoj tehnici transplantacije amnijske membrane očekuje u skoroj budućnosti jer je riječ o metodi liječenja koja predstavlja učinkovito alternativno liječenje teških oboljenja prednjeg očnog segmenta.

## 6. Zaključak

Na temelju provedenog istraživanja i dobivenih rezultata mogu se izvesti sljedeći zaključci:

1. Primjena amnijske membrane u liječenju bolesti rožnice pokazala se učinkovitom.
2. Došlo je do poboljšanja kliničkog nalaza i subjektivnih tegoba tijekom mjesec dana.
3. Ukupno je bilo 11 ispitanika koji su podvrgnuti transplantaciji amnijske membrane od 2012. do 2015. godine.
4. Veći broj operiranih pacijenata bile su žene.
5. Medijan dobi je 74 godine.
6. Najčešće su indikacije za transplantaciju amnijske membrane u našoj skupini operiranih pacijenata perforacija rožnice i bulozna keratopatija nakon operacije mrežnice i dekompenzacije rožnice.
7. Najbolja korigirana vidna oštrina prije i nakon operacije nije se mijenjala. Transplantacija amnijske membrane nije dovela do poboljšanja vidne oštrine u ispitivanoj skupini operiranih pacijenata.
8. Biomikroskopskim pregledom nakon operacije kod većine pacijenata fluoresceinski je test bio negativan, a zaostalo je stromalno zamućenje rožnice kao rezultat cijeljenja defekta rožnice.
9. Infekciju kao i potrebu za reoperacijom nema većina pacijenata.
10. Postoperacijsku bol ne osjeća većina pacijenata.
11. Najčešća je vrsta operacije transplantacija jednoslojne amnijske membrane.

## 7. Sažetak

**Cilj istraživanja:** Cilj ovog istraživanja bio je prikazati rezultate tijekom četverogodišnjeg razdoblja, od 2012. do 2015. svih bolesnika kod kojih je postojala indikacija za liječenje rožnice metodom transplantacije amnijske membrane.

**Nacrt istraživanja:** Retrospektivno kohortno istraživanje.

**Ispitanici i metode:** U istraživanje su uključeni svi bolesnici s patološkim promjenama na rožnici kod kojih je transplantirana amnijska membrana tijekom četverogodišnjeg razdoblja 2012. – 2015. godine u Zavodu za oftalmologiju, KBC-a Osijek.

Svakom su bolesniku uzeti podatci o indikaciji za postupak transplantacije amnijske membrane, kliničkom nalazu na rožnici i vidnoj oštini prije i poslije zahvata, o eventualnoj reoperaciji, kao i o demografskim obilježjima.

**Rezultati:** Od ukupno 11 pacijenata, 9 su bile žene. Najčešći su uzroci kliničkog nalaza upale, kod 5 pacijenata. Infekcija nije uočena kod 8 pacijenata. Postoperacijsku bol osjećala su samo dva pacijenta. Subjektivno poboljšanje mjesec dana nakon operacije navodilo je 9 pacijenata. Reoperacija je napravljena kod jednog pacijenta te su šavovi ponovno postavljeni također kod jednog pacijenta. Najbolja korigirana vidna oština prije i nakon operacije nije se mijenjala. Kod 10 pacijenata primarni defekt i promjene na rožnici zacijelile su tijekom tri mjeseca, a samo kod jednog pacijenta gdje je izvedena reoperacija cijeljenje je završeno 6 mjeseci nakon prve operacije.

**Zaključak:** Kod većine pacijenata došlo je do poboljšanja kliničkog nalaza i subjektivnih tegoba tijekom mjesec dana. Transplantacija amnijske membrane učinkovita je metoda koja pomaže cijeljenju rožnice, ali ne utječe na znatno poboljšanje vidne oštine.

*Ključne riječi: bolesti rožnice; vidna oština; transplantacija amnijske membrane.*

## 8. Summary

**Objective:** The aim of this research was to present the results of patients with the indication for treatment of cornea by amniotic membrane transplant over a four-year period, from 2012 to 2015.

**Study design:** Retrospective cohort study.

**Participants and methods:** The study included patients with pathological changes in the cornea, who have undergone amniotic membrane transplantation over the four-year period from 2012 to 2015, at the Department of Ophthalmology, University Hospital Center Osijek. The data for each patient were taken on the following: the indication for the amniotic membrane transplant, clinical findings on the cornea and visual acuity before and after the procedure, the possible reoperation, as well as the demographic characteristics.

**Results:** Out of the total of 11 patients, 9 were women. Inflammation was the most common cause of clinical findings, in 5 patients. Infection was not found in 8 patients. Two patients complained about postoperative pain. Subjective improvement month after the operation was reported by 9 patients. The operation was repeated on a single patient, and sutures were repositioned in one patient as well. The visual acuity before and after the surgery did not change. In 10 patients the primary defect and changes in the cornea healed during three months period, and only one patient, who was operated on twice, took six months to heal, counting from the first operation.

**Conclusion:** The majority of patients reported improvement of clinical findings and subjective symptoms over the period of one month. Amniotic membrane transplant is an effective method in treating the cornea, but it does not indicate significant improvement in visual acuity.

**Key words:** *corneal diseases; visual acuity; amniotic membrane transplant.*

## 9. Literatura

1. Fetterolf DE, Snyder RJ. Scientific and clinical support for the use of dehydrated amniotic membrane in wound management. *Wounds*. 2012;24:299-307.
2. Liu J, Sheha H, Fu Y, Liang L, Tseng SCG. Update on amniotic membrane transplantation. *Expert Rev Ophthalmol*. 2010;5:645-661.
3. Yang SP, Yang XZ, Cao GP. Conjunctiva reconstruction by induced differentiation of human amniotic epithelial cells. *Genet. Mol. Res*. 2015;14:13823-13834 .
4. Gheorghe A, Pop M, Mrini F, Barac R, Vargau I. Ocular surface reconstruction in limbal stem cell deficiency. *Rom J Ophthalmol*. 2016;60:2-5.
5. Bušić M, Kuzmanović Elabjer B, Bosnar D. *Seminaria ophthalmologica*. 2. izd. Zagreb: Cerovski d.o.o.; 2012.
6. Bradamante T, Bradetić T, Brzović Z, Car Z, Cerovski B, Cvetnić B. *Oftalmologija*. 1 izd. Zagreb: Nakladni zavod Globus; 1994.
7. Bredehorn T, Ducker G, Armitage J. *Eye banking*. 43. izd. Basel: Karger; 2009.
8. Meller D, Pauklin M, Thomasen H, Westekemper H, Steuhl KP. Amniotic membrane transplantation in the human eye. *Dtsch Arztebl Int*. 2011;108:243-248.
9. Mikek K, Pfeifer V, Drnovšek – Olup B. Amniotic membrane transplantation in the ocular surgery. *Zdrav Vestn*. 2004;73:419-422.
10. Malhotra C, Jain AK. Human amniotic membrane transplantation: different modalities of its use in ophthalmology. *World J Transplant*. 2014;4:111-121.
11. Dua HS. Amniotic membrane transplantation. *Br J Ophthalmol*. 1999;83:748-752.
12. Sangwan VS , Burman S, Tejwani S, Mahesh SP, Murthy R. Amniotic membrane transplantation: A review of current indications in the management of ophthalmic disorders. *Indian J Ophthalmol*. 2007;55:251-260.



13. Literatura: Kolčić I, Vorko Jović A. Epidemiologija. 1. izd. Zagreb: Medicinska naklada; 2012.
14. Marušić M. i suradnici. Uvod u znanstveni rad u medicini. 4. izd. Zagreb: Medicinska naklada; 2008.
15. Barton B, Peat J. Medical Statistics A Guide to SPSS, Data Analysis and Critical Appraisal. 2. izd. Chichester: John Wiley & Sons Ltd.; 2014.
16. Petrić I, Iveković R, Šarić D, Vatabuk Z, Mandić Z. Amniotic membrane transplantation for ocular surface reconstruction. *Acta clin Croat.* 2012;41:23-28.
17. Fan J, Wang M, Zhong F. Improvement of amniotic membrane method for treatment of corneal perforation. *Biomed Res Int.* 2016;2016:1693-815.
18. Chavez-Garcia C, Jimenez-Corona A, Graue-Hernandez EO, Zaga-Clavellina V, Garcia-Mejia M, Jimenez-Martinez MC, i sur. Ophthalmic indications of amniotic membrane transplantation in Mexico: an eight years Amniotic membrane Bank experience. *Cell Tissue Bank.* 2016;17:261-268.
19. Gheorghe A, Pop M, Burcea M, Serban M. New clinical application of amniotic membrane transplantat for ocular surface disease. *J Med Life.* 2016;9:177-179.
20. Altay Y, Tamer S, Burcu A, Balta O. Amniotic membrane transplantation in bacterial and herpetic stromal keratitis. *Turk J Med Sci.* 2016;46:457-462.
21. Park JH, Jeoung JW, Wee WR, Lee JH, Kim MK, Lee JL. Clinical efficacy of amniotic membrane transplantation in the treatment of various ocular surface disease. *Cont Lens Anterior Eye.* 2008;31:72-80.
22. Denk OP, Birk U, Von Eicken J, Knorr M. Frequency of reoperations after amniotic membrane transplantation. *Klin Monbl Augenheilkd.* 2004;221:29-34.
23. Anderson SB, Ferreira de Souza R, Hofmann-Rummelt C, Seitz B. Corneal calcification after amniotic membrane transplantation. *Br J ophthalmol.* 2003;87:587-591.
24. Hariya T, Tanaka Y, Yokokura S, Nakazawa T. Transparent, resilient human amniotic membrane laminates for corneal transplantation. *Biomaterials.* 2016;101:76-85.

## 10. Životopis

Opći podatci:

- Datum i mjesto rođenja: 16. ožujka 1990., Slavonski Brod, Republika Hrvatska
- Adresa stanovanja: Kralja Tomislava 79, Garčin, Republika Hrvatska
- Telefon: +385 (98) 927 37 46
- E-mail: petra1603@gmail.com

Školovanje:

- Gimnazija Matija Mesić, Opća gimnazija, 2005. – 2009.
- Medicinski fakultet Sveučilišta u Mostaru, Studij medicine, 2009. – 2013.
- Medicinski fakultet Sveučilišta u Osijeku, 2013. – 2016.

Izvanastavne aktivnosti:

- Sudjelovanje u manifestacijama Tjedan mozga, organizaciji SenzOS, 2015.