

Učinkovitost i sigurnost perkutanog transtorakalnog uzorkovanja suspektnih pulmonalnih lezija navođenog CT-om

Listeš, Ante

Master's thesis / Diplomski rad

2023

Degree Grantor / Ustanova koja je dodijelila akademski / stručni stupanj: **Josip Juraj Strossmayer University of Osijek, Faculty of Medicine Osijek / Sveučilište Josipa Jurja Strossmayera u Osijeku, Medicinski fakultet Osijek**

Permanent link / Trajna poveznica: <https://um.nsk.hr/um:nbn:hr:152:582351>

Rights / Prava: [In copyright](#) / [Zaštićeno autorskim pravom.](#)

Download date / Datum preuzimanja: **2025-01-03**



Repository / Repozitorij:

[Repository of the Faculty of Medicine Osijek](#)



SVEUČILIŠTE JOSIPA JURJA STROSSMAYERA U OSIJEKU
MEDICINSKI FAKULTET OSIJEK
SVEUČILIŠNI INTEGRIRANI PRIJEDIPLOMSKI I
DIPLOMSKI STUDIJ MEDICINA

Ante Listeš

UČINKOVITOST I SIGURNOST
PERKUTANOG TRANSTORAKALNOG
UZORKOVANJA SUSPEKTNIH
PULMONALNIH LEZIJA NAVOĐENOG
CT-om

Diplomski rad

Osijek, 2023.

SVEUČILIŠTE JOSIPA JURJA STROSSMAYERA U OSIJEKU
MEDICINSKI FAKULTET OSIJEK
SVEUČILIŠNI INTEGRIRANI PRIJEDIPLOMSKI I
DIPLOMSKI STUDIJ MEDICINA

Ante Listeš

UČINKOVITOST I SIGURNOST
PERKUTANOG TRANSTORAKALNOG
UZORKOVANJA SUSPEKTNIH
PULMONALNIH LEZIJA NAVOĐENOG
CT-om

Diplomski rad

Osijek, 2023.

Rad je ostvaren u prostorijama Kliničkog zavoda za dijagnostičku i intervencijsku radiologiju
Kliničkog bolničkog centra Osijek.

Mentor rada: doc. dr. sc. Tajana Turk, dr. med.

Diplomski rad ima 32 stranica, 15 tablica i 3 slike.

ZAHVALE

Zahvaljujem se svojoj mentorici, doc. dr. sc. Tajani Turk, dr. med., na njezinoj pomoći, stručnosti, odvojenom vremenu i izrazitoj susretljivosti, ljubaznosti i strpljenju prilikom pisanja i oblikovanja ovoga rada. Stoga za sve navedeno, jedno veliko hvala!

Hvala roditeljima Stipi i Jadranki, bez kojih ništa ovo ne bi bilo moguće, čija je topla riječ potpore, ohrabrenja i inspiracije prelazila kilometre udaljenosti od prve do zadnje godine te davala snage i volje za ispite koji slijede. Stoga im hvala na bezuvjetnoj ljubavi, razumijevanju i strpljenju koju mi uvijek pružaju i kojima poklanjam ovaj uspjeh.

Hvala bratu Ivanu na velikoj potpori, ljubavi i ohrabrenju koji je put do ovog uspjeha učinio lakšim. Hvala ti što si najbolji brat i prijatelj s kojim mogu podijeliti ovaj uspjeh!

Hvala baki Anđi koja je bila uvijek uz mene i s kojom mogu podijeliti ovaj uspjeh. Tvoje su riječi potpore, ljubavi i molitve prelazile velike udaljenosti davajući mi mir u ispitima koje sam imao. Bako, veliko ti hvala!

Hvala teti i ostaloj obitelji na neizmjerne podršci tijekom cijelog mog studiranja i na podršci kad god je ona bila potrebna.

Hvala mom didu Anti koji je topline i ljubavlju svog srca uvijek davao potporu za svaki moj korak, koji je bio inspiracija, a koji nažalost nije među nama vidjeti ovaj uspjeh. Misao na njega uvijek me pratila tijekom cijelog ovog akademskog putovanja te mi davala snagu za učenje ispita koji slijede. Dida, veliko ti hvala!

Hvala i mojoj curi Kaji na ljubavi, podršci, pomoći i osmijehu što mi je pružila tijekom ovog akademskog putovanja.

Zahvaljujem se i prijateljima zbog kojih je razdoblje studiranja bilo ispunjeno smijehom i dobrim raspoloženjem, posebno u vrijeme ispita.

Također, zahvaljujem se tetama u referadi, a na osobit način gđi Jurić i teti Nadi koja je u mirovini, a koje su mi nebrojeno puta pomogle i imale razumijevanja od mog dolaska u Osijek do završetka ovog studija.

I naposljetku, hvala svima koji su na bilo koji način pomogli u izradi ovog diplomskog rada.

SADRŽAJ

POPIS KRATICA	II
1. UVOD	1
1.1. Uloga perkutanog transtorakalnog uzorkovanja suspektnih pulmonalnih lezija navođenog CT-om u suvremenoj medicini	1
1.2. Navigacijska sredstva kod transtorakalnog uzorkovanja suspektnih pulmonalnih lezija	3
1.3. Efikasnost i sigurnost različitih pristupa perkutanog transtorakalnog uzorkovanja navođenog CT-om	5
1.4. Komplikacije perkutanog transtorakalnog uzorkovanja navođenog CT-om.....	6
2. CILJEVI.....	9
3. ISPITANICI I METODE.....	10
3.1 Ustroj studije.....	10
3.2 Ispitanici i metode	10
3.3 Statističke metode.....	10
4. REZULTATI.....	12
4.1 Osnovna obilježja ispitanika i provedenog postupka	12
4.2 Učestalost komplikacija postupka	13
4.3 Citološki i patohistološki nalaz ispitanika	14
4.4 Povezanost ispitivanih varijabli s obzirom na ponavljanje zahvata	14
4.5 Razlike ispitivanih varijabli s obzirom na prisutnost i debljinu postintervencijskog pneumotoraksa, krvarenja i emfizema.....	18
5. RASPRAVA	22
6. ZAKLJUČAK.....	26
7. SAŽETAK	27
8. SUMMARY	28
9. LITERATURA	29
10. ŽIVOTOPIS	32

POPIS KRATICA

CBCT – kompjutorizirana tomografija na bazi stožaste zrake (engl. *Cone-beam computed tomography*)

CNB – biopsija širokom iglom (engl. *Core needle biopsy*)

CT – kompjuterizirana tomografija (engl. *Computed tomography*)

CTF – (engl. *Computed tomography fluoroscopy*)

E-TTNB – elektromagnetski navigirana transtorakalna biopsija iglom (engl. *Electromagnetic navigational-transthoracic needle biopsy*)

FNA – punkcija tankom iglom (engl. *Fine needle aspiration*)

G – mjerna jedinica koja označava veličinu rupice u igli (engl. *Gauge*)

KBCO – Klinički bolnički centar Osijek

NSCLC – karcinom pluća ne-malih stanica (engl. *Non small cell lung cancer*)

PHD – patohistološka dijagnostika

PTNB – perkutana transtorakalna biopsija iglom (engl. *Percutaneous transthoracic needle biopsy*)

RIS – radiološki informacijski sustav

SCLC – karcinom pluća malih stanica (engl. *Small cell lung carcinoma*)

1. UVOD

1.1. Uloga perkutanog transtorakalnog uzorkovanja suspektnih pulmonalnih lezija navođenog CT-om u suvremenoj medicini

Svijet 21. stoljeća korača prema novim izazovima, pronalazi i upoznaje nove tehnologije koje se brzinom svjetlosti prenose s jednog kutka Zemlje na drugi u procesu globalizacije, ali doživljava i negativne pojave u smislu teških vremenskih nepogoda, novih ratova i zloupotreba tih istih novih tehnologija što može dovesti do nezamislivih kataklizmi. Sve gore navedeno obuhvaća i suvremenu medicinu koja novim znanjima i tehnologijama produžuje ljudski život, otkriva nove bolesti, ali i traži načine liječenja za patološke procese kao što su karcinomi, Alzheimerova bolest, neurodegenerativne bolesti i mnoge druge bolesti, koje su se pojavile produljenjem ljudskog života, konzumiranjem prerađene hrane i djelovanjem mnogih štetnih okolišnih faktora na ljudsko tijelo, od kojih su najpogubniji i najpodmukliji stres, prekomjerna konzumacija alkohola i masne hrane, pušenje i mnogi drugi.

Studije koje su istraživale pulmonalne lezije primijetile su kako je u Sjedinjenim Američkim Državama i Europi karcinom pluća vodeći uzrok smrti u odnosu na ostale maligne bolesti s petogodišnjim preživljenjem od oko 50 % (1). S obzirom na taj podatak o pojavnosti i smrtnosti pulmonalnih lezija, važno je rano ih dijagnosticirati, te pravovremeno i ciljano liječiti. Iako je bronhoskopija osnovna metoda kojom se može uzorkovati suspektna pulmonalna lezija, postoje tvorbe, koje su nedostupne bronhoskopskom uzorkovanju, prvenstveno tvorbe smještene u perifernim dijelovima pluća ili subpleuralno.

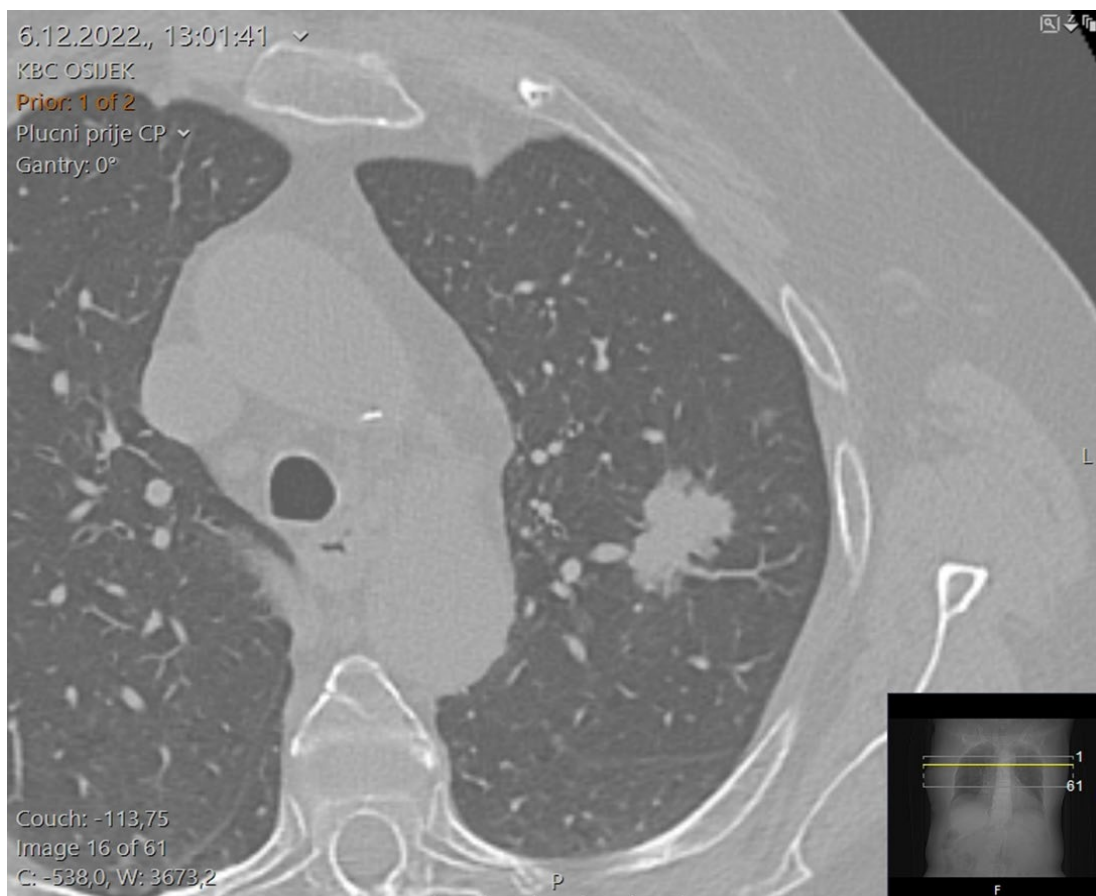
Napretkom radioloških modaliteta i njihovom sve većom dostupnošću, razvila se metoda perkutane transtorakalne biopsije iglom (PTNB, od engl. *Percutaneous transthoracic needle biopsy*). PTNB je danas široko prihvaćena tehnika uzorkovanja tkiva iz pulmonalnih lezija, s vrlo visokom dijagnostičkom preciznošću koja iznosi 82 – 98,2 % (2). U modernoj medicini, molekularna analiza dobivenog tkiva uz pomoć PTNB-a, uz korištenje patohistoloških metoda za određivanje tipa bolesti, obavezna je za određivanje personalizirane i ciljane terapije karcinoma pluća. Za izvođenje PTNB-

a potrebna je određena navigacijska tehnika koja će povećati uspjeh uzorkovanja, smanjiti pojavu komplikacija i povećati uspjeh dijagnosticiranja patoloških procesa.

PTNB se najčešće izvodi pod kontrolom kompjuterizirane tomografije (CT, od engl. *Computed tomography*) (3). Prije izvođenja zahvata pacijenti su pozicionirani u ležećem, potrbušnom ili kosom položaju na temelju predviđene putanje igle i pozicije lezije, a potom slijedi sterilna priprema polja i apliciranje lokalnog anestetika na punkcijsko mjesto, te odluka operatera vezano za izbor biopsijske tehnike. Prilikom uzorkovanja može se koristiti tanka igla promjera 22 – 25 G (G, od engl. *Gauge*) pri čemu se vrši aspiracija uzorka špricom (FNA, od engl. *Fine needle aspiration*). Pri tome se dobiva uzorak koji se razmaže na predmetna stakalca za citološku analizu, te se stavlja u odgovarajuće epruvete za izradu cito-bloka. Također se može učiniti postupak biopsije širokom iglom (CNB, od engl. *Core needle biopsy*), promjera 20, 19 ili 18 G pri čemu se dobiva cilindar tkiva pogodan za patohistološku dijagnostiku (PHD).

Nakon učinjenih periproceduralnih priprema, slijedi skeniranje, a potom operater pod kontrolom odabranog radiološkog modaliteta uvodi iglu do same lezije i uzima uzorak. Nakon uzorkovanja, slijedi kontrolno skeniranje za provjeru postojanja eventualnih ranih postproceduralnih komplikacija (Slika 1).

Porast uspješnosti i široka dostupnost PTNB-a doveo je do smanjenih odlazaka pacijenata na otvorene kirurške operacije kao metode uzimanja bioptata, što smanjuje učestalost postoperativnih komplikacija, vremena hospitalizacije i vremena oporavka. Retrospektivna kohortna studija iz 2022. godine pokazala je kako kod pacijenata koji su imali pulmonalnu leziju veličine između 0,8 i 3 cm, te im je napravljeno uzorkovanje CT-navigiranim PTNB-om, njih 15 % imalo benigne ili nespecifične tvorbe čime su izbjegli nepotrební odlazak na otvorenu kiruršku operaciju (3).



Slika 1. Aksijalni CT presjek kroz toraks pokazuje nepravilno oblikovanu nodoznu leziju apikoposteriorng segmenta gornjeg reznja lijevo koja odgovara ekspanzivnom procesu (fotografirao autor rada).

1.2. Navigacijska sredstva kod transtorakalnog uzorkovanja suspektnih pulmonalnih lezija

Prema dostupnoj literaturi, PTNB se koristio kao metoda uzorkovanja od 1965. godine, kada su navigacijski uređaji bili konvencionalni radiografski aparati ili fluoroskopija (4). Razvojem tehnologije CT-a, ultrazvuka i u novije vrijeme CT vođene elektromagnetski navigirane iglene biopsije – TTNB (E-TTNB, od engl. *Electromagnetic navigational - transthoracic needle biopsy*) zamijenili su ranije navedene pionirske navigacijske uređaje (4).

Korištenje ultrazvuka kao navigacijskog uređaja je privlačan izbor zbog toga što se izbjegava ionizirajuće zračenje, što je osobito važno prilikom primjene kod određenih skupina pacijenata kao što su trudnice, nedonošćad, novorođenčad i djeca. Također, važno je napomenuti kako je ultrazvuk lako dostupan i prenosiv uređaj čije je korištenje

jeftinije u odnosu na CT. Ipak, ultrazvuk se više koristi kao navigacijski uređaj kod postupaka u području pleure i pleuralnog prostora za uspješnije prikupljanje tekućine ili za izvođenje biopsije u tom prostoru, dopuštajući operateru vizualizaciju u realnom vremenu i lakše postavljanje punkcijske igle. Kod intrapulmonalnih lezija koje nisu direktno širokom bazom vezane za pleuru, UZV se ne može koristiti zbog njegovih fizikalnih svojstava, tj. refleksije ultrazvučnih valova s pleure, radi razlike u akustičnoj impedanciji mekog tkiva i zraka.

Odlična prostorna rezolucija CT-a omogućuje precizno postavljanje igle ili drugih instrumenta, čak i kod pulmonalnih lezija manjih od 1 cm (5). Također, korištenjem multiplanarnih reformatiranih CT slika postiže se lakše usmjeravanje igle tijekom postupka punkcije što poboljšava točnost pri uzimanju bioptata. Važno je napomenuti kako se CT može koristiti u tradicionalnom, sekvencijskom načinu gdje operater djelomično propagira iglu u željenom smjeru, potom izlazi iz snimaone, nakon čega se vrši snimanje odabranog, malog volumena pluća radi provjere odnosa igle i lezije. Postupak se ponavlja do adekvatne pozicije igle unutar lezije.

Druga opcija, koju omogućuju pojedini CT uređaji, je CT-om navigirana fluoroskopija (CTF, od engl. *Computed tomography fluoroscopy*) gdje radiolog kontrolira akviziciju slike uživo tijekom procedure putem nožne pedale kraj samog pacijenta. Tijekom CTF-a, slike se prikazuju na monitoru pokraj pacijenta i aparata, tako da se eventualne prilagodbe kuta uboda, položaja i ostalih tehničkih aspekata propagacije i pozicioniranja igle mogu izvršiti pod direktnom CT vizualizacijom. Ipak, veliki nedostatak CTF-a je ulazak operatera u polje zračenja što zahtijeva korištenje olovnih pregača i štitova u svrhu zaštite od zračenja. Nije za zanemariti niti rizik od ionizirajućeg zračenja u svim varijacijama korištenja CT-a zbog toga što doza za pacijenta tijekom postupaka PTNB-a vođenih CT-om je često veća od doze kod standardnog CT-a prsnog koša (5). Iako su prednosti korištenja kompjuterizirane tomografije značajno veće prilikom navigacije punkcijske igle kod pulmonalnih lezija u odnosu na ostale metode, uvijek treba obratiti pozornost na rizike ozračenja pacijenta i operatera, te koristiti tehnike za optimizaciju doze zračenja.

Daljnijim napretkom medicinske tehnologije, kao navigacijsko sredstvo uvedena je i varijacija CT-a nazvana kompjuterizirana tomografija na bazi stožaste zrake s detektorom u obliku slova C (CBCT, od engl. *Cone-beam computed tomography*), koja u odnosu na konvencionalni CT nudi veću fleksibilnost u orijentaciji detektora prilikom

kruženja oko pacijenta, bolji pristup i vizualizaciju pulmonalne lezije, sigurnije izvođenje PTNB-a i korištenje naprednih računalnih programa za navigaciju igle i obradu podataka. Uz prethodno navedene prednosti CBCT-a, treba napomenuti kako ova tehnika ima sličan rizik komplikacija i neznatno višu dozu zračenja u odnosu na CT, što treba uzeti u obzir prilikom odabira prikladnog navigacijskog sredstva za PTNB (6).

1.3. Efikasnost i sigurnost različitih pristupa perkutanog transtorakalnog uzorkovanja navođenog CT-om

Napredovanjem suvremene medicine došlo je do razvijanja opreme i različitih pristupa što je učinilo perkutano transtorakalno uzorkovanje suspektnih pulmonalnih lezija navođenog CT-om efektivnijim i sigurnijim (1, 2). Jedan od takvih primjera je invazivna dijagnostička procedura bronhoskopije s izravnom vizualizacijom dišnog sustava kojom možemo evaluirati malignost lezije i napraviti selekciju pacijenata za PTNB navođen CT-om. Također, odabirom različitih tehnika uzorkovanja, kao što su CNB i FNA možemo povećati efikasnost i sigurnost PTNB-a uz prihvatljivu razinu komplikacija (7). Uspoređujući ove dvije tehnike uzorkovanja, primijećeno je kako je kod CNB-a značajno poboljšana dijagnostička osjetljivost kod malignih lezija i točnost dijagnoza benignih lezija, gdje se osobito preporučuje zbog prihvatljivog rizika komplikacija, dok se za bolesnike s malim lezijama uz krvne žile preporučuje FNA koja zbog manjeg promjera igle može umanjiti rizik komplikacija (1, 5, 7).

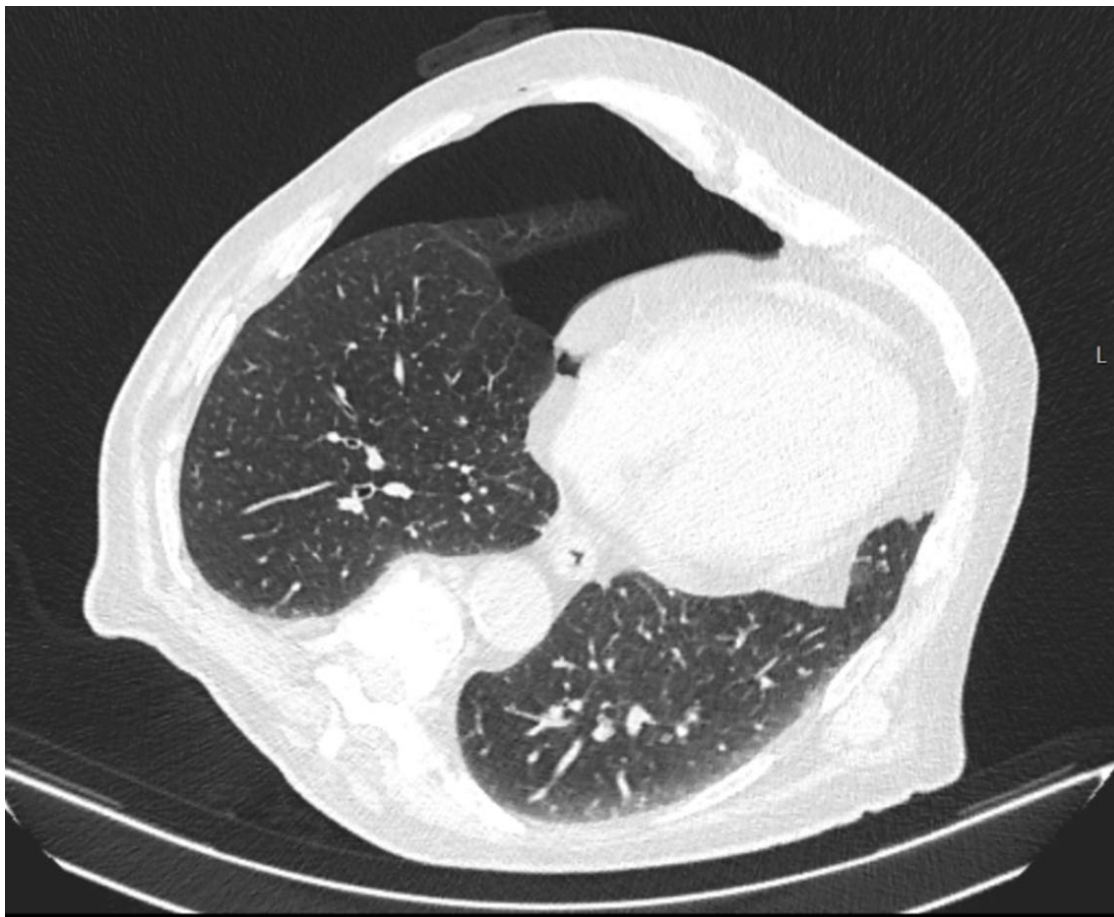
Učinkovitost samog zahvata može se povećati povećanjem broja uzoraka za analizu, što se može učiniti korištenjem jednoiglene tehnike gdje se igla za uzorkovanje višestruko uvodi kroz pleuru dok se ne prikupi dovoljno uzorka, ili korištenjem koaksijalne tehnike gdje se izbjegava višestruko punktiranje i ozljeđivanje pleure, tako da se igla-uvođač dovede do pred leziju, nakon čega se koaksijalnom tehnikom igla za uzorkovanje uvodi kroz uvođač i uzima uzorak. U slučaju potrebe za većom količinom uzorka, igla za uzorkovanje se opet može uvesti kroz uvođač koji ostaje intrapulmonalno. Pri tome je prilikom svakog izvlačenja igle za uzorkovanje iz uvođača, isti potrebno zatvoriti posebnim obturatorom, kako bi spriječili ulazak zraka. Prema dostupnoj literaturi, efikasnost PTNB-a navođenog CT-om u Europi za dijagnosticiranje benignih i malignih lezija je 82 % što je bitna činjenica u što ranijem otkrivanju i liječenju pulmonalne lezije (8). Važno je napomenuti kako je karcinom pluća ne-malih stanica (NSCLC, od engl.

Non small cell lung carcinoma) najčešća patologija koju dijagnosticira gore navedeni zahvat te se koristi u istraživanjima novih postupaka i terapija za što uspješnije individualizirano liječenje NSCLC-a (9).

1.4. Komplikacije perkutanog transtorakalnog uzorkovanja navodenog CT-om

Usprkos korištenju najmodernijih navigacijskih sredstava i prikladne opreme, radu iskusnog operatera i poduzetih mjera opreza prije postupka, PTNB može uzrokovati komplikacije koje se mogu pojaviti tijekom postupka, nedugo nakon ili s određenim vremenskim odmakom od postupka (10). Kao moguće komplikacije PTNB-a navode se su pneumotoraks, hemoragija, zračna embolija i jatrogeno metastaziranje tumora (11). Kao najučestalija komplikacija PTNB-a, pneumotoraks označava prisustvo zraka u pleuralnom prostoru, a nastaje komunikacijom između alveolarnog prostora i pleure ili direktnom ili indirektnom komunikacijom između pleuralnog prostora i atmosferskog zraka (12) (Slika 2).

Nadalje, postintervencijski pneumotoraks se najčešće očituje dispnejom, boli u prsima i spontanim povlačenjem, ali može se očitovati tahikardijom, dispnejom, hipotenzijom i cijanozom te ugrožavati život pacijenta. Rijetko, uz pneumotoraks može nastati i pneumoperitoneum koji nije uobičajena komplikacija postupka, ali se može pojaviti zbog pleuralnih adhezija koje uzrokuju porast intrapleuralnog tlaka i prolazak zraka kroz medijastinum do peritoneuma (13). Rizični faktori za nastanak pneumotoraksa su: starija dob pacijenta, opstruktivne plućne bolesti, prisutnost emfizema, dubina lezije, duljina biopsijske igle, biopsija širokom iglom, prisutnost lezije na donjim lobusima, lezija manja od 2 cm, te neuspjeh i ponavljanje postupka PTNB-a (5, 11). Prema do sada objavljenim studijama, niski ili visoki atmosferski tlak, temperatura i ostale meteorološke pojave, ne utječu na nastanak pneumotoraksa te se ne smatraju faktorom rizika (14).

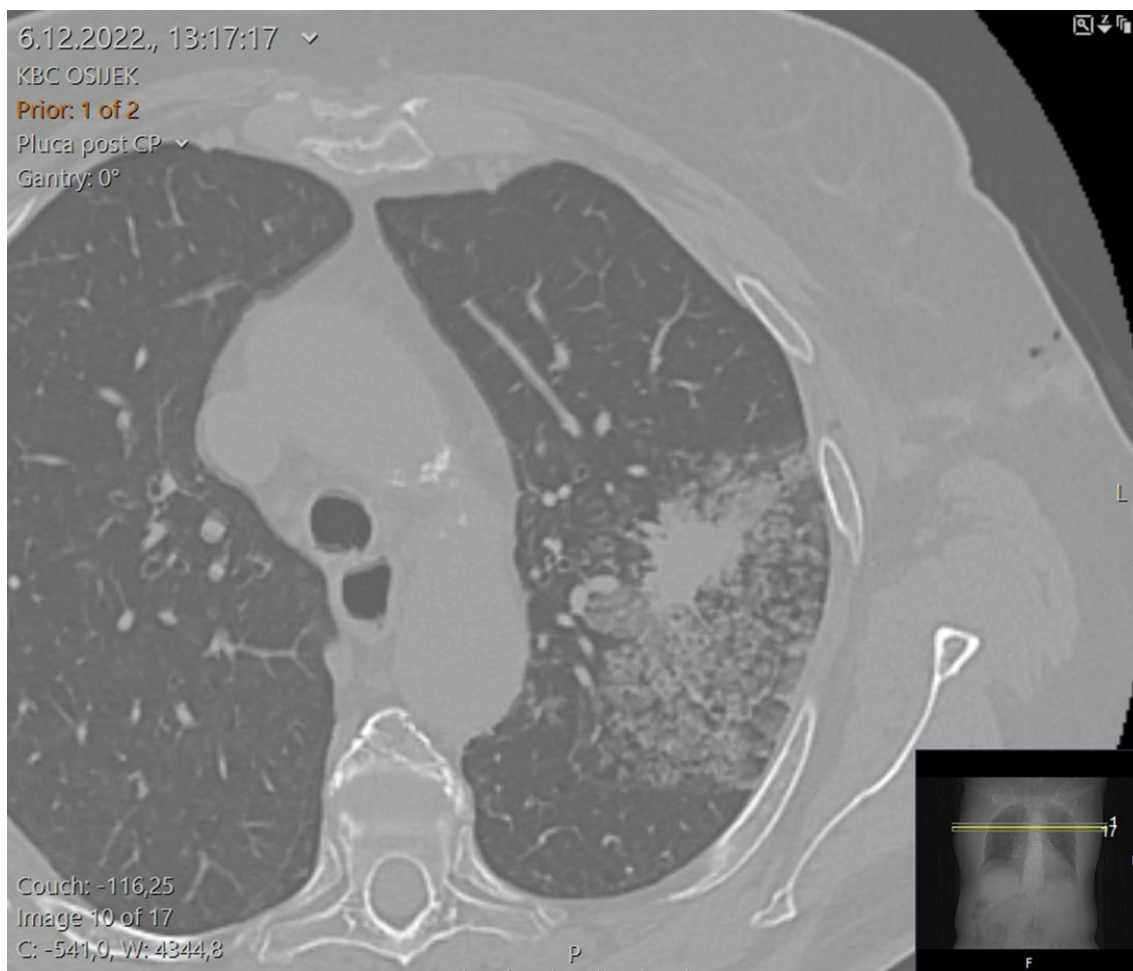


Slika 2. Aksijalni CT presjek kroz toraks pokazuje veći postintervencijski pneumotoraks (fotografirao autor rada).

Kako bi se na vrijeme detektirala ova komplikacija, pacijentima se kontrolni CT presjeci čine odmah po završetku uzorkovanja, čime se detektira rani pneumotoraks, a također se radi kontrolna konvencionalna radiografska snimka, obično 4 sata nakon uzorkovanja, čime se može pratiti eventualna regresija ili progresija već evidentiranog pneumotoraksa, ili detektirati odgođena pojava pneumotoraksa. Svrha detekcije i procjene pneumotoraksa je na vrijeme prepoznati ovu komplikaciju, te u slučaju potrebe postaviti torakalni dren za evakuaciju zraka iz pleuralnog prostora i reekspanziju pluća, čime se može spriječiti fatalni ishod (11). U slučaju nepostojanja pneumotoraksa, ili njegove adekvatne spontane regresije, asimptomatski pacijent može biti otpušten iz bolnice.

Druga najznačajnija komplikacija je perileziona pulmonalna hemoragija koja se pojavljuje oko uzorkovane lezije ili uz put igle te obično ne zahtijeva medicinsku intervenciju (Slika 3). U ozbiljnijim slučajevima hemoragije, pacijenta treba poleći na stranu biopsije kako bi se prevenirala transbronhalna aspiracija krvi. Bitno je poznavati

faktore rizika za pulmonalnu hemoragiju kako bi se spriječilo njeno nastajanje, a njima pripadaju: biopsija širokom iglom, lezije manje od 2 cm, dubina lezije između 2 i 3 cm, omjer dijametra glavne pulmonalne arterije i uzlazne aorte veći od 1 i prisutnost emfizema (11). Rijetka komplikacija PTNB-a je zračna embolija koja svojim pojavljivanjem može biti smrtonosna, a nastaje ulaskom zraka u pulmonalni venski sustav, najčešće uslijed postavljanja vrha igle u plućnu venu ili prolaskom igle kroz bronh i priliježecu pulmonalnu venu čime može doći do nastanka fistule između navedenih struktura. Oba navedena mehanizma mogu dovesti do putovanja zračnog embolusa u lijevu stranu srca i sistemske cirkulaciju što u najgorim slučajevima može rezultirati cerebralnim ili miokardijalnim infarktom ili smrtnim ishodom (5). Ostale rijetke komplikacije su infekcije koje nastaju kao rezultat ulaska flore kože u pluća, a izbjegavaju se preoperativnom dezinfekcijom punkcijskog polja, te ijtrogeno širenje tumora koje je opisano kod malignih mezotelioma i drugih pleuralnih tumora (5, 15).



Slika 3. Aksijalni CT presjek kroz toraks pokazuje uzorkovanu leziju oko koje je vidljiva zona perilezione hemoragije (fotografirao autor rada).

2. CILJEVI

Ciljevi ovog rada bili su:

1. Ispitati učestalost i tehniku izvođenja perkutanog transtorakalnog uzorkovanja suspektnih pulmonalnih lezija navođenog CT-om
2. Ispitati učestalost, tip i ishode postintervencijskih komplikacija
3. Ispitati učestalost dobivanja adekvatnih uzoraka
4. Ispitati postoje li razlike u ishodu perkutanog transtorakalnog uzorkovanja suspektnih pulmonalnih lezija navođenog CT-om s obzirom na demografske i kliničke karakteristike pacijenata te tehniku uzorkovanja

3. ISPITANICI I METODE

3.1 Ustroj studije

Istraživanje je ustrojeno kao presječno istraživanje s povijesnim podacima.

3.2 Ispitanici i metode

U istraživanje su bili uključeni pacijenti kojima je učinjeno perkutano transtorakalno uzorkovanje pulmonalnih lezija navođenog CT-om na Kliničkom zavodu za dijagnostičku i intervencijsku radiologiju Kliničkog bolničkog centra Osijek od 1. siječnja 2022. godine do 31. prosinca 2022. godine. U istraživanje su uključena 202 pacijenata. Korištenjem dostupne medicinske dokumentacije iz Radiološkog informacijskog sustava (RIS), prikupljeni su za istraživanje relevantni podaci kao što su dob pacijenta, navike (pušenje), plućne bolesti (emfizem), lokacija lezije, položaj pacijenta prilikom uzorkovanja, debljina korištene igle, udaljenost lezije od pleure, veličina lezije, kut uboda igle, duljina trakta, broj subpleuralnih ulazaka, vrijeme igle intratorakalno, postojanje i debljina pneumotoraksa, postojanje perilezione hemoragije, citološki i patohistološki nalaz, razlog ponavljanja uzorkovanja i potreba za kirurškom drenažom. Identitet bolesnika je ostao sakriven.

3.3 Statističke metode

Kategorijski podaci su predstavljeni apsolutnim i relativnim frekvencijama. Razlike između citoloških ili patohistoloških nalaza dobivenih iz uzetih materijala testirani su McNemar Bowkerovim testom. Normalnost raspodjele numeričkih varijabli testirana je Shapiro-Wilkovim testom. Numerički podaci su opisani aritmetičkom sredinom i standardnom devijacijom u slučaju raspodjela koje slijede normalnu, a u ostalim slučajevima medijanom i granicama interkvartilnog raspona. Razlike normalno raspodijeljenih

numeričkih varijabli između dviju nezavisnih skupina su testirane Studentovim t testom, a u slučaju odstupanja od normalne raspodjele Mann-Whitneyevim U testom. Povezanost varijabli je ocijenjena Pearsonovim ili Spearmanovim koeficijentom korelacije, ovisno o normalnosti raspodjele. Sve P vrijednosti su dvostrane. Razina značajnosti je postavljena na $\text{Alpha} = 0,05$. Za statističku analizu je korišten statistički program MedCalc® Statistical Software version 20.218 (MedCalc Software Ltd, Ostend, Belgium; <https://www.medcalc.org>; 2023).

4. REZULTATI

4.1 Osnovna obilježja ispitanika i provedenog postupka

Istraživanje je provedeno na 202 bolesnika, medijana dobi od 67 godina, u rasponu od 27 do 85 godina. Aktivnih pušača je bilo 93 (46,0 %), a bivših njih 46 (22,8 %). Emfizem je imalo 86 (42,6 %) ispitanika. S obzirom na lokalizaciju promjene, najviše ispitanika, njih 48 (23,8 %) imalo je promjenu lokaliziranu u gornjem režnju desno, te u gornjem režnju lijevo, njih 39 (19,3 %). Pozitivna bronhoskopija se nalazila kod 21 (10,4 %) ispitanika (Tablica 1).

Tablica 1. Obilježja bolesnika i provedenog postupka

Dob bolesnika (godine) [Medijan (interkvartilni raspon)]	67 (62 – 72)
Pušenje [Broj ispitanika (%)]	
Ne	63 (31,2)
Da	93 (46,0)
Bivši pušač	46 (22,8)
Emfizem [Broj ispitanika (%)]	86 (42,6)
Lokalizacija promjene [Broj ispitanika (%)]	
Donji režanj lijevo	25 (12,4)
Gornji režanj lijevo	39 (19,3)
Donji režanj desno	30 (14,9)
Srednji režanj desno	7 (3,5)
Gornji režanj desno	48 (23,8)
Obostrano difuzno	2 (1,0)
Desno plućno krilo	26 (12,9)
Lijevo plućno krilo	25 (12,4)
Pozitivna bronhoskopija [Broj ispitanika (%)]	21 (10,4)

Postupak je proveden debljinom igle medijana 20 G, u rasponu od 18 do najviše 25 G. Najučestaliji položaj bolesnika je kod 83 (41,1 %) bio na truhu. Promjena u samoj pleuri bilježila se kod 133 (65,8 %) bolesnika. Kod bolesnika kod kojih je promjena udaljena od pleure, medijan udaljenosti bio je 14 mm, u rasponu od najmanje 2 mm do

najviše 95 mm. Promjer lezije bio je medijana 42 mm, u rasponu od 11 mm do najviše 160 mm. Medijan kuta uboda igle je 12°, do najviše 80°. Duljina trakta bila je medijana 27 mm, u rasponu od 0 mm do 98 mm. Broj ulaza subpleuralno bio je od 0 do 3, a medijan vremena kada je igla bila smještena intratorakalno bio je 3 minute, do najviše 15 minuta (Tablica 2).

Tablica 2. Obilježja provedenog postupka

Debljina igle (G) [Medijan (interkvartilni raspon)]	20 (20 – 20)
Položaj pacijenta (n = 170)	
Trbuh	83 (41,1)
Leđa	49 (24,3)
Desni bok	22 (10,9)
Lijevi bok	16 (7,9)
Udaljenost promjene od pleure	
Subpleuralno	133 (65,8)
Udaljeno od pleure	69 (34,2)
Udaljenost lezije od pleure (mm) (n = 69) [Medijan (interkvartilni raspon)]	14 (8,5 – 23,5)
Veličina lezije (mm) (n = 166) [Medijan (interkvartilni raspon)]	42 (28,5 – 62)
Kut uboda igle (°)	12 (0 – 30)
Duljina trakta (mm)	27 (15 – 43)
Broj ulaza subpleuralno	1 (1 – 1)
Vrijeme igle intratorakalno (minute)	3 (1 – 4)

4.2 Učestalost komplikacija postupka

Pneumotoraks kao komplikacija postupka bilježila se kod 67 (33,2 %) bolesnika. Medijan debljine pneumotoraksa je bio 10 mm, u rasponu od najmanje 1 mm do najviše 50 mm. Od ostalih komplikacija postupka, perileziona hemoragija se bilježila kod 50 (24,8 %) bolesnika. Od ukupno 67 (33,2 %) bolesnika s postintervencijskim pneumotoraksom, kod njih 9 (8,9 %) je bila potrebna drenaža (Tablica 3).

Tablica 3. Komplikacije postupka

	Broj (%) bolesnika
Pneumotoraks	67 (33,2)
Debljina pneumotoraksa (mm) [Medijan (interkvartilni raspon)]	10 (5 – 15)
Perileziona hemoragija	50 (24,8)
Potrebna drenaža	9 (8,9)

4.3 Citološki i patohistološki nalaz ispitanika

Najučestalija citološka i patohistološka dijagnoza je bila kod 43 (21,3 %) bolesnika rak pluća malih stanica (SCLC, od engl. *Small cell lung carcinoma*). Kod 30 (14,9 %) bolesnika dijagnosticiran je NSCLC, benigni nalazi su bili kod 5 (2,5 %) bolesnika, metastatski nalazi su bili kod 5 (2,5 %) bolesnika, a slabo diferencirani karcinomi su bili kod 15 (7,4 %) bolesnika. Nije postavljena decidirana dijagnoza kod 104 (51,5 %) bolesnika (Tablica 4).

Tablica 4. Citološki i patohistološki nalaz

	Broj (%) bolesnika
Bez decidirane dijagnoze	104 (51,5)
Rak pluća nemalih stanica	30 (14,9)
Rak pluća malih stanica	43 (21,3)
Benigni nalazi	5 (2,5)
Metastatski nalazi	5 (2,5)
Slabo diferencirani karcinom	15 (7,4)

4.4 Povezanost ispitivanih varijabli s obzirom na ponavljanje zahvata

Kontrolno radiografsko snimanje zbog evidentiranog pneumotoraksa učinjeno je kod 42 (20,8 %) bolesnika, nakon medijana 12 dana, u rasponu od najmanje dva do najviše

65 dana. Zahvat se ponovio kod 55 (27,2 %) bolesnika, najčešće zbog nedostatnog citološkog i patohistološkog nalaza (Tablica 5).

Tablica 5. Kontrolni RTG pneumotoraksa i razlog ponavljanja zahvata

	Broj (%) bolesnika
Kontrolni RTG pneumotoraksa	42 (20,8)
Kad je učinjen kontrolni RTG pneumotoraksa (dani) [Medijan (interkvartilni raspon)]	12 (6 – 22)
Ponavljjanje zahvata	55 (27,2)
Razlog ponavljanja zahvata (n = 55)	
Nedostatna patohistologija	15 (27)
Nedostatni citološki i patohistološki nalaz	38 (69)
Nekrotični tumor na patohistologiji	2 (4)

Nema značajnih razlika u dobi bolesnika, udaljenosti promjene od pleure, veličine lezije te kuta uboda igle, duljine trakta, broja ulaza subpleuralno i vremena igle intratorakalno s obzirom na to je li zahvat bio ponavljen ili ne (Tablica 6).

Tablica 6. Razlike u dobi i promatranim vrijednostima s obzirom na ponavljanje zahvata

	Medijan (interkvartilni raspon)		Razlika (95% raspon pouzdanosti)	P*
	Bez ponavljanja zahvata	Ponavljjanje zahvata		
Dob (godine)	66 (61 – 72)	67 (62 – 71)	1 (-2 do 3)	0,59
Udaljenost promjene od pleure (mm)	14 (8 – 23)	19 (10 – 32)	4 (-3 do 10)	0,24
Veličina lezije (mm)	42 (27 – 60)	45 (34 - 66)	5 (-2 do 14)	0,17
Kut uboda igle (°)	12 (0,5 – 30)	12 (0 – 30,8)	0 (-4 do 4)	0,97
Duljina trakta (mm)	29 (15 – 45)	25 (6 – 39)	-2 (-11 do 1)	0,27
Broj ulaza subpleuralno	1 (1 – 1)	1 (1 – 1)	0 (0 – 0)	0,47
Vrijeme igle intratorakalno (minute)	3 (1 – 4)	3 (0,25 – 4)	0 (-1 do 0)	0,68

*Mann Whitney U test

Značajno je veća duljina trakta kod onih bolesnika kojima se zahvat ponovio zbog nedostatne patohistologije u odnosu na bolesnike koji imaju nedostatan citološki i patohistološki nalaz (PHD) (Kruskal Wallis test, P = 0,01) (Tablica 7).

Tablica 7. Razlike u dobi i promatranim vrijednostima s obzirom na razlog ponavljanja zahvata

	Medijan (interkvartilni raspon) prema razlogu ponovnog zahvata			P*
	Nedostatna patohistologija	Nedostatni citološki i PHD nalaz	Nekrotični tumor na patohistologiji	
Dob (godine)	68 (65 – 71)	67 (61 – 71)	67 (67 – 67)	0,96
Udaljenost promjene od pleure (mm)	32,5 (10 – 52)	17 (10 – 20,3)	-	0,17
Veličina lezije (mm)	50 (22 – 88)	42 (35 – 53)	88,5 (82 – 95)	0,17
Kut uboda igle (°)	12 (3,3 – 32,5)	15,5 (0 – 30)	5 (0 – 10)	0,32
Duljina trakta (mm)	35 (25 – 47)	18,5 (0 – 34)	42,5 (40 – 45)	0,01
Broj ulaza subpleuralno	1 (1 – 1)	1 (0 – 1)	1 (1 – 1)	0,12
Vrijeme igle (minute)	3 (2 – 4)	2,5 (0 – 4)	2,5 (1 – 4)	0,50

*Kruskal Wallis test (post hoc Conover)

†na razini P<0,05 značajno je veća duljina trakta kod onih bolesnika kojima se zahvat ponovio zbog nedostatne patohistologije u odnosu na bolesnike koji imaju nedostatni citološki i PHD nalaz

Nema značajne povezanosti pušenja, lokalizacije promjene i citološkog/patohistološkog nalaza s ponavljanjem zahvata (Tablica 8).

Tablica 8. Povezanost pušenja i lokalizacije promjene s ponavljanjem zahvata

	Broj (%) ispitanika			P†
	Bez ponavljanja zahvata	Ponavlanje zahvata	Ukupno	
Pušenje				
Ne	51 (35)	12 (22)	63 (31)	0,20*
Da	65 (44)	28 (51)	93 (46)	
Bivši pušač	31 (21)	15 (27)	46 (23)	
Lokalizacija promjene				
Donji režanj lijevo	17 (12)	8 (15)	25 (12)	0,63
Gornji režanj lijevo	27 (18)	12 (22)	39 (19)	0,56
Donji režanj desno	21 (14)	9 (16)	30 (15)	0,82
Srednji režanj desno	4 (3)	3 (5)	7 (3)	0,39
Gornji režanj desno	36 (24)	12 (22)	48 (24)	0,85
Obostrano difuzno	2 (1)	0	2 (1)	>0,99

	Broj (%) ispitanika			<i>P</i> [†]
	Bez ponavljanja zahvata	Ponavlanje zahvata	Ukupno	
Desno plućno krilo	21 (14)	5 (9)	26 (13)	0,47
Lijevo plućno krilo	19 (13)	6 (11)	25 (12)	0,81

* χ^2 test; [†]Fisherov egzakti test

Od ukupno 12 (22 %) bolesnika s lokalizacijom promjene u gornjem režnju lijevo, značajno je manje onih koji su imali nedostatan citološki i PHD nalaz (Fisherov egzakti test, $P = 0,02$) (Tablica 9).

Tablica 9. Povezanost pušenja i lokalizacije promjene s razlogom ponavljanja zahvata

	Broj (%) ispitanika			Ukupno	<i>P</i> [*]
	Nedostatna patohistologija	Nedostatni citološki i PHD nalaz	Nekrotični tumor na patohistologiji		
Pušenje					
Ne	3 (20)	9 (24)	0	12 (22)	0,96
Da	8 (53)	18 (47)	2/2	28 (51)	
Bivši pušač	4 (27)	11 (29)	0	15 (27)	
Lokalizacija promjene					
Donji režanj lijevo	2 (13)	6 (16)	0	8 (15)	0,82
Gornji režanj lijevo	3 (20)	7 (18)	2/2 (100)	12 (22)	0,02
Donji režanj desno	4 (27)	5 (13)	0	9 (16)	0,39
Srednji režanj desno	0	3 (8)	0	3 (5)	0,49
Gornji režanj desno	1 (7)	11 (29)	0	12 (22)	0,16
Desno plućno krilo	3 (20)	2 (5)	0	5 (9)	0,22
Lijevo plućno krilo	2 (13)	4 (11)	0	6 (11)	0,84

*Fisherov egzakti test

4.5 Razlike ispitivanih varijabli s obzirom na prisutnost i debljinu postintervencijskog pneumotoraksa, krvarenja i emfizema

Bolesnici s postintervencijskim pneumotoraksom imali su značajnije manju veličinu lezije, medijana 36 mm u odnosu na bolesnike bez postintervencijskog pneumotoraksa (Mann Whitney U test, $P = 0,006$), dok u drugim vrijednostima razlike nisu bile značajne (Tablica 10).

Tablica 10. Razlike u dobi i promatranim vrijednostima s obzirom na prisutnost postintervencijskog pneumotoraksa

	Medijan (interkvartilni raspon) s obzirom na to imaju li pneumotoraks ili ne		Razlika (95% raspon pouzdanosti)	P^*
	Nemaju (n = 135)	Imaju (n = 67)		
Dob (godine)	65 (60 - 72)	68 (63 - 72)	2 (0 - 4)	0,11
Udaljenost promjene od pleure (mm)	13 (8,7 - 19)	17 (8,5 - 36)	5 (-1 do 13)	0,10
Veličina lezije (mm)	46 (29,5 - 65)	36 (23 - 46)	-9 (-16 do -3)	0,009
Kut uboda igle (°)	14 (2,25 - 30)	9 (0 - 26,2)	-2 (-7 do 0)	0,17
Duljina trakta (mm)	27 (15 - 43)	30 (6 - 42)	0 (-6 do 5)	0,97
Vrijeme igle (minute)	3 (1 - 4)	3 (0,25 - 4)	0 (-1 do 0)	0,72

*Mann Whitney U test

Nema povezanosti emfizema pluća s postintervencijskim pneumotoraksom (Tablica 11).

Tablica 11. Povezanost postintervencijskog pneumotoraksa i emfizema pluća

	Broj (%) ispitanika			P^\dagger
	Bez pneumotoraksa	Pneumotoraks	Ukupno	
Emfizem				
Ne	81 (60)	35 (52,2)	116 (57,4)	0,29
Da	54 (40)	32 (47,8)	86 (42,6)	
Ukupno	135 (100)	67 (100,0)	202 (100,0)	

* χ^2 test

Od ukupno 67 (33,2 %) bolesnika s pneumotoraksom, njih 31 (46,3 %) imalo je pneumotoraks debljine više od 10 mm. Nema značajnih razlika u dobi bolesnika, udaljenosti promjene od pleure, veličine lezije te kuta uboda igle, duljine trakta, i vremena igle s obzirom na debljinu pneumotoraksa (Tablica 12).

Tablica 12. Razlike u dobi i promatranim vrijednostima s obzirom na debljinu pneumotoraksa

	Medijan (interkvartilni raspon) s obzirom na debljinu pneumotoraksa		Razlika (95% raspon pouzdanosti)	P*
	do 10 mm (n = 36)	više od 10 mm (n = 31)		
Dob (godine)	68 (64 – 72)	68 (63 – 71)	-1 (-4 do 3)	0,72
Udaljenost promjene od pleure (mm)	14 (6 – 34)	18 (11,7 – 39,5)	5 (-7 do 16)	0,26
Veličina lezije (mm)	35 (22,5 – 45)	38 (31,5 – 47,3)	6 (-3 do 16)	0,22
Kut uboda igle (°)	8 (0 – 20)	9 (0 – 35,5)	0 (-4 do 9)	0,63
Duljina trakta (mm)	25 (2,5 – 34,5)	35 (10,3 – 46,5)	8 (-1 do 20)	0,16
Vrijeme igle (minute)	2 (2 – 4)	3 (0 – 5)	0 (-1 do 2)	0,51

*Mann Whitney U test

Bolesnici s perilezionim krvarenjem imaju značajnije manju veličinu lezije, medijana 29 mm u odnosu na bolesnike bez krvarenja (Mann Whitney U test, $P < 0,001$), dok u drugim vrijednostima razlike nisu značajne (Tablica 13).

Tablica 13. Razlike u dobi i promatranim vrijednostima s obzirom na krvarenje

	Medijan (interkvartilni raspon) s obzirom na krvarenje		Razlika (95% raspon pouzdanosti)	P*
	Bez krvarenja (n = 152)	Krvarenje (n = 50)		
Dob (godine)	66 (61 – 72)	68 (62 – 72)	1 (-2 do 3)	0,61
Udaljenost promjene od pleure (mm)	15 (8 – 29)	13 (9 – 19,7)	-1 (-7 do 3)	0,52
Veličina lezije (mm)	46 (33 – 66)	29 (21 – 42)	-16 (-23 do -9)	<0,001
Kut uboda igle (°)	12 (0 – 30)	13 (3 – 30)	0 (-3 do 5)	0,77
Duljina trakta (mm)	27 (15 – 42)	28 (15 – 45)	0 (-5 do 9)	0,71
Vrijeme igle (minute)	3 (1 – 4)	3 (2 – 4)	0 (-1 do 0)	0,36

*Mann Whitney U test

Od ukupno 86 (42,6 %) bolesnika s emfizemom pluća, značajno je više bolesnika, njih 72 (47,4 %), kod kojih nema krvarenja uz prisutan emfizem pluća (χ^2 test, $P = 0,02$) (Tablica 14).

Tablica 14. Povezanost pneumotoraksa i emfizema pluća

	Broj (%) ispitanika			P^\dagger
	Bez krvarenja	Krvarenje	Ukupno	
Emfizem				
Ne	80 (52,6)	36 (72)	116 (57,4)	0,02
Da	72 (47,4)	14 (28)	86 (42,6)	
Ukupno	152 (100,0)	50 (100)	202 (100,0)	

* χ^2 test

Nema značajne povezanosti pušenja, emfizema, lokalizacije promjene i položaja pacijenta s obzirom na debljinu pneumotoraksa (Tablica 15).

Tablica 15. Povezanost pušenja, lokalizacije promjene, emfizema i položaja bolesnika s obzirom na debljinu pneumotoraksa

	Broj (%) ispitanika s obzirom na debljinu pneumotoraksa			P^*
	do 10 mm (n = 36)	više od 10 mm (n = 31)	Ukupno (n = 67)	
Pušenje				
Ne	11 (30,6)	7 (22,6)	18 (26,9)	0,33
Da	18 (50,0)	13 (41,9)	31 (46,3)	
Bivši pušač	7 (19,4)	11 (35,5)	18 (26,9)	
Emfizem	15 (41,7)	17 (54,8)	32 (47,8)	0,28
Lokalizacija promjene				
Donji režanj lijevo	7 (19,4)	1 (3,2)	8 (11,9)	0,06 [†]
Gornji režanj lijevo	5 (13,9)	7 (22,6)	12 (17,9)	0,52 [†]
Donji režanj desno	3 (8,3)	5 (16,1)	8 (11,9)	0,46 [†]

	Broj (%) ispitanika s obzirom na debljinu pneumotoraksa			<i>P</i> *
	do 10 mm (n = 36)	više od 10 mm (n = 31)	Ukupno (n = 67)	
Srednji režanj desno	4 (11,1)	2 (6,5)	6 (9,0)	0,68 [†]
Gornji režanj desno	8 (22,2)	6 (19,4)	14 (20,9)	0,77 [†]
Obostrano difuzno	1 (3,0)	0	1 (1,0)	>0,99 [†]
Desno plućno krilo	3 (8,0)	6 (19,0)	9 (13,0)	0,28 [†]
Lijevo plućno krilo	5 (14,0)	4 (13,0)	9 (13,0)	>0,99 [†]
Položaj pacijenta				
Trbuh	12 (41,4)	11 (42,3)	23 (41,8)	0,91 [†]
Leđa	8 (27,6)	8 (30,8)	16 (29,1)	
Desni bok	6 (20,7)	6 (23,1)	12 (21,8)	
Lijevi bok	3 (10,3)	1 (3,8)	4 (7,3)	

* χ^2 test; [†]Fisherov egzaktini test

5. RASPRAVA

Klinički bolnički centar Osijek (KBCO) je, kao tercijarna zdravstvena ustanova, centar koji provodi suvremeno liječenje onkoloških bolesnika. U doba „pametnih“ lijekova, imunoterapije, te sve veće individualizacije onkološke terapije, nužno je kod svakog bolesnika prije početka liječenja, ne samo dokazati postojanje maligne bolesti, već i što bolje odrediti tip i podtip tumora, kao i specifične molekularne markere na temelju kojih se može optimizirati primjena terapije. Sve veća dostupnost CT dijagnostike, te uvođenje Nacionalnog programa probira za rano otkrivanje karcinoma pluća, poboljšali su otkrivanje te bolesti u našoj populaciji, tako da je u Hrvatskoj 2020. godine zabilježeno 2019 novih slučajeva ove bolesti kod muškaraca, te 1065 novih slučajeva kod žena (16). Kod novootkrivenih pacijenata nastoji se, prije odluke o načinu liječenja, dobiti bilo bronhoskopski ili perkutanom biopsijom, što bolji uzorak tumorskog tkiva (17). To je osobito važno kod pacijenata koji su zbog proširenosti bolesti ili zbog svog općeg stanja inoperabilni, te je cilj izbjeći otvorenu biopsiju za uzorkovanje tumora.

Transtorakalno uzorkovanje pulmonalnih lezija pod kontrolom CT-a se na Kliničkom zavodu za dijagnostičku i intervencijsku radiologiju KBCO radi od ranih 90-tih godina prošlog stoljeća, kada kreće i nagli razvoj intervencijske radiologije. Napretkom tehnologije, pojavom sve modernijih i bržih CT uređaja, ali i povećanjem broja novootkrivenih suspektnih lezija, raste učestalost izvođenja ove procedure. Tako je na Kliničkom zavodu za dijagnostičku i intervencijsku radiologiju tijekom 2022. godine, ova invazivna procedura učinjena kod 202 bolesnika. U ovom istraživanju položaj bolesnika je najučestalije, kod 83 (41,1 %), bio na trbuhu. Pozicioniranje pacijenta tijekom izvođenja procedure ovisi o lokaciji lezije, te njezinoj dohvatljivosti iglom s obzirom na mogućnost izbjegavanja koštanih i vaskularnih struktura, kao i većih bronhalnih ogranaka. Prilikom uzorkovanja nastoji se odabrati što kraći put do same lezije, te što manji kut igle u odnosu na okomitu os prema pleuri.

U ovom istraživanju uzorkovana tvorba bila je lokalizirana na pleuri kod 133 (65,8 %) bolesnika. Nadalje, kod bolesnika kod kojih je promjena udaljena od pleure, medijan udaljenosti je iznosio 14 mm, u rasponu od najmanje 2 mm do najviše 95 mm. Duljina trakta igle najčešće je iznosila 27 mm, u rasponu od 0 do 98 mm. Razlika između udaljenosti lezije od pleure i same duljine trakta posljedica je činjenice da, zbog disanja pacijenta ili nužnosti izbjegavanja pojedinih struktura, igla ne može uvijek ući direktno okomito na leziju, već pod kutem na okomicu. Medijan kuta uboda igle u odnosu na okomicu prema pleuri iznosio je 12°, s rasponom od 0° do najviše 80°. Različita su istraživanja pokazala različitu učestalost i tehniku

izvođenja kod uzorkovanja pulmonalnih lezija ovim postupkom. U jednom od istraživanja, istraživači su uspoređivali dvije grupe, od kojih je 89 ispitanika bioptirano standardnom tehnikom, dok je grupa od 147 ispitanika bioptirana tehnikom gdje pacijent leži tako da je ulazno mjesto za iglu kroz otvor na stolu za biopsiju. Iako su pokazali visoku dijagnostičku točnost od 94,6 % i niskom stopom komplikacija od 12,9 %, ovakav pristup zahtijeva postojanje posebnog CT uređaja s otvorom na stolu za ležanje pacijenta (18).

U našem istraživanju, korištene su igle debljine 22 G i 25 G za FNA, te igle debljine 20 G za CNB. Retrospektivna studija koju su proveli McSweeney, O'Regan i suradnici pokazala je kako je učinkovitost histopatološke evaluacije iznosila 95% kada su tehničke postavke uključivale korištenje igle debljine 20 G s ponavljanjem postupka tri puta u prosjeku, dok u studiji koju su proveli Heerink, Bock i suradnici se pokazalo kako korištenje igle većeg dijametra dovelo do povećanja ponavljanja postupka i veće pojave težih komplikacija (1, 19). Isto tako, studija Geeroms, Cockmartin i suradnici iz 2021. godine pokazala je na 274 pacijenta kako korištenje igle debljine 18 G sa standardnom tehnikom biopsije dovodi do uspješnosti od 95 % (20). Iako se standardno ne koristi u našem istraživanju, prema objavljenim studijama igla debljine 16 G ili 18 G preferira se i izabire više u odnosu na iglu debljine 20 G kada je potreban veći uzorak radi postojanja nekroze ili zbog specifične patologije (11).

Prilikom izvođenja svih medicinskih intervencija, komplikacije su u određenom postotku neizbježne, ali ih se uvijek treba nastojati izbjeći. Najčešća komplikacija koja nastaje prilikom transtorakalnog uzorkovanja je pneumotoraks, koji je u ovom istraživanju zabilježen kod 67 (33,2 %) bolesnika s medijanom debljine pneumotoraksa od 10 mm, u rasponu od najmanje 1 mm do najviše 50 mm. U istraživanju nije pokazano postojanje povezanosti emfizema pluća s postintervencijskim pneumotoraksom, a također nije bilo značajnih razlika u dobi bolesnika, udaljenosti promjene od pleure, veličine lezije te kuta uboda igle, duljine trakta, i vremena igle intratorakalno s obzirom na debljinu pneumotoraksa. Od ukupno 67 bolesnika s pneumotoraksom, kod njih 9 (8,9 %) bilo je potrebno kirurško postavljanje drena. U istraživanju je pokazano da je pneumotoraks značajno učestalije nastajao kod uzorkovanja manjih lezija, tj. pacijenti kod kojih je nastao pneumotoraks imali su promjer lezije medijana 36 mm, dok je kod pacijenata kod kojih nije nastao postintervencijski pneumotoraks medijan lezije bio veći, odnosno 46 mm.

Pacijenti sa perilezionom hemoragijom imali su značajnije manju veličinu lezije, medijana 29 mm u odnosu na bolesnike bez krvarenja, dok u drugim vrijednostima razlike nisu značajne. Također, pokazano je kako nema značajne povezanosti pušenja, emfizema, lokalizacije

promjene i položaja pacijenta s obzirom na debljinu pneumotoraksa, dok od ukupno 86 (42,6 %) bolesnika s emfizemom, značajno je više bolesnika kod kojih nema krvarenja, njih 72 (47,4 %).

U mnogim drugim studijama koje istražuju CT-navigiranu PTNB proučavane i opisane su komplikacije, postotak njihovih pojava, težina kliničkih simptoma, povezanost s različitim čimbenicima kao što su dob pacijenta, komorbiditeti, emfizemi i druge varijable kako bi se utjecalo na njihovo smanjivanje u budućnosti. U jednoj takvoj studiji Bae, Ha, Jeon i suradnika iz 2020. godine na 536 pacijenata, pokazana je visoka 25,2 % učestalost trenutnog pneumotoraksa kod pacijenata koji su imali emfizem, leziju u donjem dijelu pluća i dulji intrapulmonalni biopsijski trakt i 4,9 % odgođenog pneumotoraksa kod pacijenata koji su imali leziju u gornjem dijelu pluća i veći broj uboda igle (20). Također, ista studija je pokazala kako se drenaža pneumotoraksa više provodi kod trenutnog, nego kod odgođenog pneumotoraksa u omjeru 19,2 % : 6,7 % zbog brzog uočavanja kliničkih simptoma i radiološke obrade (21). Nadalje, neke su studije pokazale na većem broju ispitanika kako nema značajne povezanosti između učestalosti postintervencijskog pneumotoraksa u odnosu na dob i spol pacijenta, konzumiranje duhanskih proizvoda te lokaciji i veličini lezije, dok druge studije s usporedivo velikim brojem ispitanika pokazuju kako se pneumotoraks nakon uzorkovanja češće pojavljuje kod muškaraca, pušača, te u starijoj životnoj dobi zbog prisutnosti opstruktivnih plućnih bolesti (14, 22).

Također, pojedina istraživanja na većem broju ispitanika pokazuju kako deblje igle poput 18 G uzrokuju 13 % manju stopu pojave pneumotoraksa, iako ovaj rezultat trebamo uzeti s oprezom zbog toga što i drugi faktori rizika kao što su veći broj uboda igle i ponavljanja zahvata, tehnika izvođenja biopsije i lokacija lezije te njena veličina mogu utjecati na pojavu pneumotoraksa (20, 23). Vrijedno je napomenuti kako slične rezultate dobivene u ovom istraživanju pronalazimo u različitim studijama gdje vidimo kako se hemoragija pojavljuje u 28,9 % slučajeva kod pacijenata koji su imali lezije manje od 20 mm na dubini od 2,1 do 3 cm, uz prisutan emfizem i blizinu vaskularne strukture (2, 11). Rezultati ovog istraživanja podudaraju se s drugim istraživanjima gdje su pneumotoraks i hemoragija također najčešće komplikacije ovog zahvata.

Najučestalija citološka i patohistološka dijagnoza je bila kod 43 (21,3 %) bolesnika SCLC. Također, kod 30 (14,9 %) bolesnika nalazi su bili NSCLC, benigni nalazi su se nalazili kod 5 (2,5 %) bolesnika, metastatski nalazi su bili kod 5 (2,5 %) bolesnika, a slabo diferencirani karcinomi su bili kod 15 (7,4 %) bolesnika. Decidirana dijagnoza nije postavljena kod 104 (51,5

%) bolesnika, no kod dijela pacijenata nije bilo nužno ponavljanje uzorkovanja jer je klinički bilo dostatno isključenje maligne bolesti. Ponavljanje uzorkovanja bilo je nužno u 55 (27,2 %) bolesnika, a najčešće je razlog bio nedostatan i citološki i patohistološki uzorak (69 %). Značajno češće se radilo o pacijentima s lokalizacijom promjene u gornjem režnju lijevo. Mnogo je studija proučavalo efikasnost transtorakalnog uzorkovanja. U jednoj takvoj studiji, istraživači su na 183 ispitanika pokazali kako se s ovim postupkom može dobiti točna dijagnoza kod 82 % lezija, od kojih je 87,3 % bilo malignih lezija i 12,7 % benignih lezija (8).

U ovom je istraživanju pokazano da je značajno veća duljina trakta igle utjecala na nužnost ponavljanja postupka kod bolesnika kod kojih je dobiven nedostatan patohistološki nalaz, što je vjerojatno posljedica teže navigacije biopsijske igle do dublje smještenih lezija. Nije nađena značajna povezanost pušenja, lokalizacije promjene i citološkog / patohistološkog nalaza s ponavljanjem zahvata. U različitim istraživanjima postoje razlike u ishodu rezultata CT - navigiranog PTNB-a u odnosu na demografske i kliničke karakteristike pacijenata i tehniku uzorkovanja. U nekoliko studija je pokazano kako muški spol i dob pacijenata veća od 65 godina, trenutna ili prijašnja konzumacija duhanskih proizvoda, lokacija lezije u srednjim i gornjim lobusima, veća udaljenost promjene od pleure, veličina lezije manja od 20 mm, veći kut uboda igle, duljina trakta veća od 2.1 cm i nedostatna količina materijala za patohistološku evaluaciju imaju značajnu povezanost s neuspješnim uzorkovanjem lezije i ponavljanjem zahvata (4, 8, 15, 22). Ipak, pojedine studije su pokazale suprotno i rezultatima bile bliže ovom istraživanju dokazujući kako demografske i kliničke karakteristike pacijenata nemaju značajnu povezanost s ponavljanjem postupka (3, 11, 14).

Provedeno istraživanje ima nekoliko ograničenja. Korišteni su podaci iz samo jednog centra te iz vremenskog perioda od godinu dana. Izvođenje transtorakalnog uzorkovanja radila su tri intervencijska radiologa s različitim iskustvom i manjim razlikama u samoj tehnici izvođenja, što je također moglo utjecati na rezultate. Za dobivanje točnijih rezultata, trebalo bi obuhvatiti veći broj pacijenata iz više centara, uz analizu većeg broja varijabli.

6. ZAKLJUČAK

Temeljem provedenog istraživanja i dobivenih rezultata mogu se izvesti sljedeći zaključci:

- Najučestalija citološka i patohistološka dijagnoza je bila kod 43 (21,3 %) bolesnika SCLC.
- S obzirom na lokalizaciju promjene i tehniku izvođenja postupka, najviše ispitanika ima promjenu lokaliziranu u gornjem režnju desno.
- Postupak je najčešće proveden iglom debljine 20 G, a najčešće je bilo pozicioniranje pacijenta na truhu.
- Najčešća komplikacija postupka je pneumotoraks koji se bilježio kod 67 (33,2 %) bolesnika s medijanom debljine koji iznosi 10 mm.
- Perileziona hemoragija zabilježena je kod 50 (24,8 %) bolesnika.
- Ponavljanje zahvata je najčešće bilo zbog nedostatnog i citološkog i patohistološkog nalaza.
- Značajno je veća duljina trakta kod onih bolesnika kojima se zahvat ponovio zbog nedostatnog patohistološkog nalaza.
- Nema značajnih razlika u dobi bolesnika, udaljenosti promjene od pleure, veličine lezije te kuta uboda igle, duljine trakta, broja ulaza subpleuralno te intratorakalnom vremenu igle, s obzirom na to je li zahvat ponovljen ili ne.
- Nema značajne povezanosti pušenja i lokalizacije promjene u odnosu na ponavljanje zahvata.
- Pacijenti s postintervencijskim pneumotoraksom imali su značajno manju veličinu lezije, u odnosu na bolesnike bez pneumotoraksa.
- Pacijenti s hemoragijom imali su značajno manju veličinu lezije, medijana 29 mm.
- Nema značajne povezanosti emfizema pluća s pneumotoraksom i hemoragijom.
- Nema značajnih razlika u dobi bolesnika, udaljenosti promjene od pleure, veličine lezije te kuta uboda igle, duljine trakta, i vremena igle s obzirom na debljinu pneumotoraksa.
- Nema značajne povezanosti pušenja, emfizema, lokalizacije promjene i položaja pacijenta s obzirom na debljinu pneumotoraksa.

7. SAŽETAK

Ciljevi rada: Ispitati učestalost i tehniku izvođenja perkutanog transtorakalnog uzorkovanja suspektnih pulmonalnih lezija navođenog CT-om, ispitati učestalost, tip i ishode postintervencijskih komplikacija, ispitati učestalost dobivanja adekvatnih uzoraka te ispitati postoje li razlike u ishodu CT-navigiranog PTNB-a s obzirom na demografske i kliničke karakteristike pacijenata te tehniku uzorkovanja

Ustroj studije: Presječno istraživanje s povijesnim podacima.

Ispitanici i metode: U studiji su bili uključeni pacijenti kojima je učinjeno transtorakalno CT - navigirano perkutano uzorkovanje pulmonalnih lezija na Zavodu za dijagnostičku i intervencijsku radiologiju Kliničkog bolničkog centra Osijek tijekom 2022. godine.

Rezultati: Istraživanje je provedeno na 202 bolesnika, medijana dobi od 67 godina, u rasponu od 27 do 85 godina. Emfizem je imalo 86 (42,6 %) ispitanika, a 48 (23,8 %) ispitanika je imalo promjenu lokaliziranu u gornjem režnju desno. Najčešće je postupak proveden debljinom igle medijana 20 G. Najučestaliji položaj punkcije je kod 83 (41,1 %) bio na trbuhu. Pneumotoraks kao komplikacija postupka se bilježila kod 67 (33,2 %) bolesnika, a hemoragija kod 50 (24,8 %) bolesnika. Najučestalija citološka i patohistološka dijagnoza je kod 43 (21,3 %) bolesnika bila SCLC.

Zaključak: Kod najviše ispitanika uzorkovana je lezija gornjeg režnja desno iglom debljine 20 G. Pacijenti su najčešće bili pozicionirani na trbuhu. Najčešće komplikacije postupka su pneumotoraks i hemoragija, a najučestalija citološka i patohistološka dijagnoza je SCLC. Nije bilo značajnih razlika u komplikacijama CT-PTNB-a s obzirom na demografske i kliničke karakteristike pacijenata, ali postojala je razlika s obzirom na veličinu lezija.

Ključne riječi: kompjuterizirana tomografija; pulmonalne lezije; transtorakalno uzorkovanje

8. SUMMARY

Effectiveness and safety of CT-guided percutaneous transthoracic sampling of suspected pulmonary lesions

Objectives: The aim of study was to examine the frequency and technique of CT-guided percutaneous transthoracic sampling of suspicious pulmonary lesions, to examine the frequency, type and outcomes of post-interventional complications, to examine the frequency of obtaining adequate samples, and to examine whether there are differences in the outcome of CT-guided PTNB with regard to demographic and clinical characteristics patients and sampling technique.

Study Design: Cross - sectional survey with historical data.

Participants and methods: The study has included patients who underwent transthoracic CT - guided percutaneous sampling of pulmonary lesions at the Department of Diagnostic and Interventional Radiology of the Osijek Clinical Hospital Center during 2022.

Results: The study included 202 patients, with median age of 67 years, ranging from 27 to 85 years. 86 (42.6 %) subjects had emphysema, and 48 (23.8 %) subjects had a lesion localized in the right upper lobe. Most often, the procedure was performed with a median needle thickness of 20 G. The most frequent positioning was prone in 83 (41.1 %) patients. Pneumothorax as a complication of the procedure was noted in 67 (33.2 %) patients, and perilesional hemorrhage in 50 (24.8 %) patients. The most frequent cytological and pathohistological diagnosis in 43 (21.3 %) patients was SCLC.

Conclusion: Most subjects had lesion localized in the right upper lobe, with a procedure performed with a 20 G needle, with patient in prone positioning technique. The most common complications of the procedure were pneumothorax and hemorrhage, and the most common cytological and pathohistological diagnosis is SCLC. There were no significant differences in complications of CT - PTNB related to the demographic and clinical characteristics of the patients, but there was a difference regarding the lesion size.

Keywords: computed tomography; pulmonal lesions; transthoracic sampling

9. LITERATURA

1. McSweeney ES, O'Regan NK, Mc Laughlin PD, Crush L, Mahe MM. Evaluation of the Efficacy and Safety of Percutaneous Biopsy of Lung. *TORMJ-6-82*. 2012.
2. Chia-Ying L, Chao-Chun C, Chang-Yao C, Li-Ting H, Ta-Jung C, Yi-Sheng L, i sur. Computed Tomography-Guided Transthoracic Needle Biopsy: Predictors for Diagnostic Failure and Tissue Adequacy for Molecular Testing. *Front. Med.*, 19 May 2021.
3. Roy V, Ugalde PA, Bourdages – Pageau E, Lacasse Y, Labbé C. Transthoracic needle biopsy versus surgical diagnosis for solid pulmonary nodules. *J Thorac Dis*. 2022 Jul; 14(7): 2472–2480.
4. DiBardino MD, Yarmus BL, Semaan WR. Transthoracic needle biopsy of the lung. *Journal of Thoracic disease*. 2015.
5. Birchard RK. Transthoracic Needle Biopsy. *Semin Intervent Radiol*. 2011 Mar; 28(1): 87–97.
6. Akkkrisee S, Hongsakul K. Percutaneous transthoracic needle biopsy for pulmonary nodules: a retrospective study of a comparison between C-arm cone-beam computed tomography and conventional computed tomography guidance. *Pol J Radiol* 2020 Jun 18;85:e309-e315.
7. Huang ZG, Sun HL, Wang CL, Gao BX, Chen H, Yang MX, i sur. CT-guided transthoracic needle biopsy of pulmonary lesions: comparison between the cutting needle and aspiration needle. *Br J Radiol*. 2021 Feb 1;94(1118):20190930.
8. Borelli C, Vergara D, Simeone A, Paziienza L, Castorani G, Graziano P, i sur. CT-Guided Transthoracic Biopsy of Pulmonary Lesions: Diagnostic versus Nondiagnostic Results. *Diagnostics*. 2022 Jan 31;12(2):359.
9. Sakai H, Takeda M. Percutaneous transthoracic needle biopsy of the lung in the era of precision medicine. *J Thorac Dis*. 2019 May; 11(Suppl 9): S1213–S1215.
10. Boskovic T, Stanic J, Pena-Karan S, Zarogoulidis P, Drevelegas K, Katsikogiannis N, i sur. Pneumothorax after transthoracic needle biopsy of lung lesions under CT guidance. *J Thorac Dis*. 2014 Mar; 6(Suppl 1): S99–S107.
11. Chung C, Kim Y, Park D. Transthoracic Needle Biopsy: How to Maximize Diagnostic Accuracy and Minimize Complications. *Tuberc Respir Dis (Seoul)*. 2020 Dec; 83(Supple 1): S17–S24.

12. Zeng L, Liao H, Ren F, Zhang Y, Wang Q, Xie M. Pneumothorax Induced by Computed Tomography Guided Transthoracic Needle Biopsy: A Review for the Clinician. Dovepress. 2021:14 Pages 1013—1022.
13. Batihan G, Örs Kaya S. Unexpected complication of the transthoracic fine-needle aspiration biopsy: Pneumoperitoneum. Lung India. 2020 Nov-Dec; 37(6): 555–556.
14. Taslakian B, Koneru V, Babb JS, Sridhar D. Transthoracic Needle Biopsy of Pulmonary Nodules: Meteorological Conditions and the Risk of Pneumothorax and Chest Tube Placement. J Clin Med. 2019 May; 8(5): 727.
15. Li H, Chen R, Zhao J. Correlation between percutaneous transthoracic needle biopsy and recurrence in stage I lung cancer: a systematic review and meta-analysis. BMC Pulm Med. 2020; 20: 198.
16. Šekerija M. Incidencija raka u Hrvatskoj 2020. Hrvatski zavod za javno zdravstvo. 2022.
17. Chae KJ, Hong H, Yoon SH, Hahn S, Jin GY, Park CM, i sur. Non-diagnostic Results of Percutaneous Transthoracic Needle Biopsy: A Meta-analysis. Sci Rep. 2019; 9: 12428.
18. Kinoshita F, Kato T, Sugiura K, Nishimura M, Kinoshita T, Hashimoto M, i sur. CT-Guided Transthoracic Needle Biopsy Using a Puncture Site-Down Positioning Technique. American Journal of Roentgenology. 2006;187: 926-932.
19. Heerink WJ, De Bock GH, De Jonge GJ, Groen HJM, Vliegenthart R, Oudkerk M. Complication rates of CT-guided transthoracic lung biopsy: meta-analysis. Eur Radiol. 2017 Jan;27(1):138-148.
20. Geeroms B, Cockmartin L, Coolen J, Dubbeldam A, Verschakelen J, Nikoghosyan A, i sur. CT-Guided Transthoracic Biopsy of Lung Lesions Using a Non-Coaxial Biopsy Needle Technique: CT Characteristics Predictive for Diagnostic Accuracy and Pneumothorax. J Belg Soc Radiol. 2021 Jun 30;105(1):39
21. Kyungsoo B, Ji Young H, Kyung Nyeo J. Pneumothorax after CT-guided transthoracic lung biopsy: A comparison between immediate and delayed occurrence. Plos one. 2020.
22. Yang BR, Kim MS, Park CM, Yoon SH, Chae KJ, Lee J. Patterns of percutaneous transthoracic needle biopsy (PTNB) of the lung and risk of PTNB-related severe pneumothorax: A nationwide population-based study. PLoS One. 2020 Jul 10;15(7):e0235599.

23. Sperandeo M, Del Colle A, Frongillo E, Rea G, Dimitri L, Cipriani C, i sur. Safety maximization of percutaneous transthoracic needle biopsy with ultrasound guide in subpleural lesions in the evaluation of pulmonary consolidation. *Respir Res.* 2019 Apr 5;20(1):68.

10. ŽIVOTOPIS

Opći podatci

Ime i prezime: Ante Listeš

Datum i mjesto rođenja: 22. travnja 1994. godine, Split

Adresa stanovanja: Mosećka 72, Split

Kontakt: 098/977-0353

E-mail: listesante@yahoo.com

Obrazovanje

2001. – 2009. Osnovna škola Kman Kocunar, Split

2009. – 2013. Srednja škola Prva gimnazija, Split

2013. – 2016. Sveučilište u Splitu, Odjel zdravstvenih studija, Sveučilišni preddiplomski studij Radiološka tehnologija, Split

2017. – 2023. Sveučilište Josipa Jurja Strossmayera, Medicinski fakultet Osijek – Sveučilišni integrirani preddiplomski i diplomski studij medicine

Aktivnosti

2004. – 2006. član nogometnog kluba Krilnik Split

2011. – 2012. član futsal akademije malonogometnog kluba Split

2017. – 2023. član CroMSIC-a (Croatian Medical Students International Committee)