

UČINAK PEPSINA A NA IZRAŽAJ AKTIVACIJOM INDUCIRANE CITIDIN DEAMINAZE I KOMPLEKSA ZA UREĐIVANJE APOLIPOPROTEINA B TIP 3 I HIPERTROFIJU LIMFATIČNOG TKIVA NEPČANIH TONZILA

Ivan, Abičić

Doctoral thesis / Disertacija

2024

Degree Grantor / Ustanova koja je dodijelila akademski / stručni stupanj: **Josip Juraj
Strossmayer University of Osijek, Faculty of Medicine Osijek / Sveučilište Josipa Jurja
Strossmayera u Osijeku, Medicinski fakultet Osijek**

Permanent link / Trajna poveznica: <https://urn.nsk.hr/urn:nbn:hr:152:819903>

Rights / Prava: [In copyright](#) / [Zaštićeno autorskim pravom.](#)

Download date / Datum preuzimanja: **2024-11-26**



Repository / Repozitorij:

[Repository of the Faculty of Medicine Osijek](#)



SVEUČILIŠTE JOSIPA JURJA STROSSMAYERA U OSIJEKU
MEDICINSKI FAKULTET OSIJEK

Ivan Abičić

UČINAK PEPSINA A NA IZRAŽAJ AKTIVACIJOM
INDUCIRANE CITIDIN DEAMINAZE I KOMPLEKSA ZA
UREĐIVANJE APOLIPOPROTEINA B TIP 3 I HIPERTROFIJU
LIMFATIČNOG TKIVA NEPČANIH TONZILA

Doktorska disertacija

Osijek, 2024.

SVEUČILIŠTE JOSIPA JURJA STROSSMAYERA U OSIJEKU
MEDICINSKI FAKULTET OSIJEK

Ivan Abičić

UČINAK PEPSINA A NA IZRAŽAJ AKTIVACIJOM
INDUCIRANE CITIDIN DEAMINAZE I KOMPLEKSA ZA
UREĐIVANJE APOLIPOPROTEINA B TIP 3 I HIPERTROFIJU
LIMFATIČNOG TKIVA NEPČANIH TONZILA

Doktorska disertacija

Osijek, 2024.

Mentor rada: prof. prim. dr. sc. Andrijana Včeva, dr. med.

Komentor rada: dr. sc. Tihana Mendeš, dr. med.

Rad ima 108 listova.

ZAHVALA

Zahvaljujem se mentorici prof. prim. dr. sc. Andrijani Včevi, dr. med. i komentorici dr. sc. Tihani Mendeš, dr. med. na ogromnoj pomoći, sjajnim savjetima i strpljenju.

Zahvaljujem Marinama, Miloradu, Danici, Anamariji, Petru, Hrvoju, prof. dr. sc. Mariji Heffer, dr. med. i izv. prof. dr. sc. Stani Tokić na beskompromisnoj borbi i bezbrojnim satima provedenima u laboratoriju.

Zahvaljujem doc. dr. sc. Željku Zubčiću, dr.med. i izv. prof. dr. sc. Hrvoju Mihalju, dr.med. na pomoći u naizgled bezizlaznim situacijama.

Zahvaljujem svim djelatnicima Klinike za otorinolaringologiju i kirurgiju glave i vrata na velikom poticaju i usmjerenju prema uspjehu.

Zahvaljujem tvrkama FACRO d.o.o. i INEL na pomoći oko provođenja eksperimentalnog dijela doktorske disertacije.

Zahvaljujem roditeljima, bratu i sestri na bezuvjetnoj ljubavi i podršci koju mi pružaju od prvog dana.

Posvećujem ovu disertaciju supruzi Tini, kćerima Martini i Pauli koje su bile glavni izvor motivacije od samog početka i koje su stoički podnosile izgubljene sate zajedničkog vremena.

Najveća hvala prof. dr. sc. Martini Smolić, dr. med. jer mi je svojim iskustvom i savjetima pokazala smisao akademskog rada i značenje doktorske disertacije.

SADRŽAJ

1. UVOD	1
1.1. Nepčane tonzile	1
1.1.1. Anatomija nepčanih tonzila	1
1.1.2. Histološke karakteristike nepčane tonzile	1
1.1.3. Imunološke karakteristike i funkcije nepčanih tonzila	3
1.1.4. Hipertrofija nepčanih tonzila – tonzilarni problem	4
1.1.5. Indikacije i metode kirurškog liječenja patologije nepčanih tonzila	4
1.2. Pepsin i njegova uloga u laringofaringealnom refluksu	5
1.2.1. Uloga pepsina u hipertrofiji limfatičnog tkiva nepčanih tonzila	6
1.3. Laringofaringealni refluks - definicija i simptomatologija	7
1.3.1. Patogeneza laringofaringealnog refluksa	8
1.3.2. Dijagnosticiranje laringofaringealnog refluksa	8
1.3.3. Liječenje laringofaringealnog refluksa	9
1.4. Enzimi apolipoprotein B mRNA posredovanog katalitičkog polipeptida (APOBEC) ..	10
1.4.1. Aktivacijom inducirana citidin deaminaza (AID)	11
1.4.2. Kompleks za uređivanje apolipoproteina B tip 3 (APOBEC3)	11
1.4.3. APOBEC3A i APOBEC3B	12
1.4.4. APOBEC3C i APOBEC3D	12
1.4.5. APOBEC3F, APOBEC3G i APOBEC3H	12
1.4.6. Stanična i podstanična lokalizacija APOBEC enzima	12
1.4.7. Izražaj APOBEC enzima u tkivu nepčanih tonzila	13
2. HIPOTEZA	14
3. CILJ ISTRAŽIVANJA	15
4. MATERIJALI I METODE	16
4.1. Ustroj studije	16
4.2. Izjava o etičnosti	16
4.3. Ispitanici i materijali	16
4.4. Western Blot analiza pepsina A u slini	18
4.5. Imunohistokemijska detekcija pepsina u tonzilarnom tkivu	22
4.6. Lančana reakcija polimerazom u stvarnom vremenu (RT-PCR, eng. <i>Real Time-Polymerase chain reaction</i>)	28
4.6.1. Izolacija RNA iz tkiva nepčanih tonzila	28
4.6.2. Sinteza cDNA iz RNA izolata tkiva nepčanih tonzila	28

4.6.3. Kvantitativna analiza genske ekspresije primjenom lančane reakcije polimerazom u stvarnom vremenu	30
4.6.3.1. Priprema standardnih krivulja.....	30
4.6.3.2. Analiza izražaja genskih prijepisa	33
4.7. Statističke metode	34
5. REZULTATI	35
5.1. Osnovna obilježja ispitanika	35
5.2. Western blot analiza uzorka sline	36
5.3. PCR analiza uzoraka nepčanih tonzila	38
6. RASPRAVA	45
6.1. Osnovna obilježja ispitanika	45
6.2. Prikupljanje i analiza uzoraka sline pedijatrijskih ispitanika.....	46
6.3. Imunohistokemijska analiza uzoraka nepčanih tonzila.....	48
6.4. AID, A3B i A3G i njihov izražaj u limfatičnim tkivima	50
6.5. Tonzilarni problem i utjecaj na kvalitetu života pedijatrijskih ispitanika.....	52
6.6. Etiologija hipertrofije limfatičnog tkiva Waldeyerovog limfatičnog prstena	56
6.7. Pepsin kao dijagnostički marker za laringofaringealni refluks	59
6.8. Utjecaj sastavnica želučanog sadržaja na laringofaringealni refluks.....	61
6.9. Utjecaj laringofaringealnog refluksa na kvalitetu života	63
6.10. Ograničenja studije i daljnja istraživanja	65
7. ZAKLJUČAK.....	66
8. SAŽETAK	67
9. SUMMARY.....	68
10. LITERATURA	69
11. ŽIVOTOPIS.....	95

POKRATE I KRATICE KORIŠTENE U TEKSTU

MHC	Glavni kompleks histokompatibilnosti (engl. <i>Major Histocompatibility Complex</i>)
IgA	Imunoglobulin A
IgG	Imunoglobulin G
IgM	Imunoglobulin M
IgD	Imunoglobulin D
IgE	Imunoglobulin E
TNF- α	Faktor tumorske nekroze alfa (engl. <i>Tumor Necrosis Factor Alpha</i>)
IL-2,4,6	Interleukin-2,4,6
AAOHNS	engl. <i>American Academy of Otolaryngology–Head and Neck Surgery Foundation</i>
PFAPA	engl. <i>Periodic Fever, Aphthous Stomatitis, Pharyngitis, Adenitis</i>
kDa	kiloDalton
LPR	Laringofaringealni refluks
EER	Eksteraezofagealni refluks
GERB	Gastroezofagealna refluksna bolest
CAIII	Karboanhidraza izoenzim III (engl. <i>carbonic anydrase isoenzyme III</i>)
Sep70	Stres protein pločastog epitela (engl. <i>squamos epithelium stress protein</i>)
RSI	engl. <i>Reflux Symptom Index</i>
RFS	engl. <i>Reflux Finding Score</i>
ELISA	engl. <i>enzyme-linked immunosorbent assay</i>
APOBEC	Enzimi apolipoprotein B mRNA posredovanog katalitičkog polipeptida (engl. <i>Apolipoprotein B mRNA Editing Catalytic Polypeptide-like</i>)
AID	Aktivacijom inducirana citidin deaminaza (engl. <i>Activation-induced cytidine deaminase</i>)

CSR	Rekombinacija klasnih prekidača (engl. <i>Class switch recombination</i>)
HIV	virus humane imunodeficijencije (engl. <i>Human immunodeficiency virus</i>)
PCR	Lančana reakcija polimerazom (engl. <i>Polymerase chain reaction</i>)
MII-pH	24-satna višekanalna intraluminalna impedancija pH praćenje (engl. <i>24-h multichannel intraluminal impedance-pH monitoring</i>)

POPIS TABLICA

Tablica 4. 1. Uključni i isključni kriteriji istraživanja	18
Tablica 4. 2. Komponente za postupak eliminacije gDNA	29
Tablica 4. 3. Priprema RT Master Mixa	29
Tablica 4. 4. Priprema RT-PCR Mixa	33
Tablica 4. 5. Uvjeti ciklusa izvođenja RT-PCR.....	34
Tablica 5. 1. Obilježja bolesnika prema imunohistokemijskom nalazu pepsina u nepčanim tonzilama.....	35
Tablica 5. 2. Obilježja bolesnika prema spolu.....	36
Tablica 5. 3. Dob ispitanika glede spola i nalaza imunohistokemije.....	37
Tablica 5. 4. Obilježja bolesnika prema imunohistokemijskom nalazu (PCR) (n = 75)	38
Tablica 5. 5. Obilježja bolesnika kojima je učinjen PCR (n = 75) prema spolu (PCR)	39
Tablica 5. 6. Izražaj gena A3G, A3B i AID (logaritamska transformacija).....	39
Tablica 5. 7. Međusobna povezanost izražaja gena A3G, A3B i AIDs dobi bolesnika i veličinom nepčanih tonzila (Brodsky klasifikacija)	41
Tablica 5. 8. Izražaj gena A3G, A3B i AID (logaritamska transformacija).....	41
Tablica 5. 9. Izražaj gena A3G, A3B i AID (logaritamska transformacija) uslijed imunohistokemijskog nalaza pepsina u nepčanim tonzilama uz korekciju za dob.....	42
Tablica 5. 10. Izražaj gena A3G, A3B i AID glede spola (logaritamska transformacija).....	43
Tablica 5. 11. Izražaj gena A3G, A3B i AID uslijed nalaza timpanometrije (logaritamska transformacija).....	44

POPIS SLIKA

Slika 1. (A) Anatomska pozicija nepčanih tonzila. (B) Histološki presjek kroz nepčanu tonzilu.	2
Slika 4. 1. Prikaz Western blot membrane sa standardima i uzorcima 1-14	19
Slika 4. 2. Prikaz Western blot membrane sa standardima i uzorcima 15-26.	19
Slika 4. 3. Prikaz Western blot membrane sa standardima i uzorcima 27-38.	20
Slika 4. 4. Prikaz Western blot membrane sa standardima i uzorcima 39-50.	20
Slika 4. 5. Prikaz Western blot membrane sa standardima i uzorcima 51-62.	21
Slika 4. 6. Prikaz Western blot membrane sa standardima i uzorcima 63-74.	21
Slika 4. 7. Prikaz Western blot membrane sa standardima i uzorcima 75-80.	22
Slika 4. 8. Imunohistokemija tkiva tonzila obojenog protiv pepsina i vizualiziranog s DAB-HRP reakcijom. Povećanje 200×; mjerilo 50 µm.	24
Slika 4. 9. Imunohistokemija tkiva tonzila obojenog protiv pepsina i vizualiziranog s DAB-HRP reakcijom. Povećanje 400×; mjerilo 20 µm.	25
Slika 4. 10. Raspodjela pepsin pozitivno obojenih stanica. Povećanje 200×; mjerilo 50 µm.	26
Slika 4. 11. Raspodjela pepsin pozitivno obojenih stanica. Povećanje 400×; mjerilo 20 µm.	27
Slika 4. 12. Prikaz standarne krivulje A za referentni gen beta-aktin.	31
Slika 4. 13. Prikaz standarne krivulje A za ciljni gen AID.	31
Slika 4. 14. Prikaz standarne krivulje A za ciljni gen A3B	32
Slika 4. 15. Prikaz standarne krivulje A za ciljni gen A3G	32
Slika 5. 1. Western blot analiza pepsina u uzorku sline	37
Slika 5. 2. Izražaj gena A3G, A3B i AID	40
Slika 5. 3. Razlike u izražaju gena uslijed imunohistokemijskog nalaza pepsina u nepčanim tonzilama (PCR) (logaritamska transformacija)	42
Slika 5. 4. Razlike u izražaju gena glede spola (logaritamska transformacija)	43
Slika 5. 5. Razlike u izražaju gena uslijed nalaza timpanometrije (logaritamska transformacija)	44

1. UVOD

1.1. Nepčane tonzile

1.1.1. Anatomija nepčanih tonzila

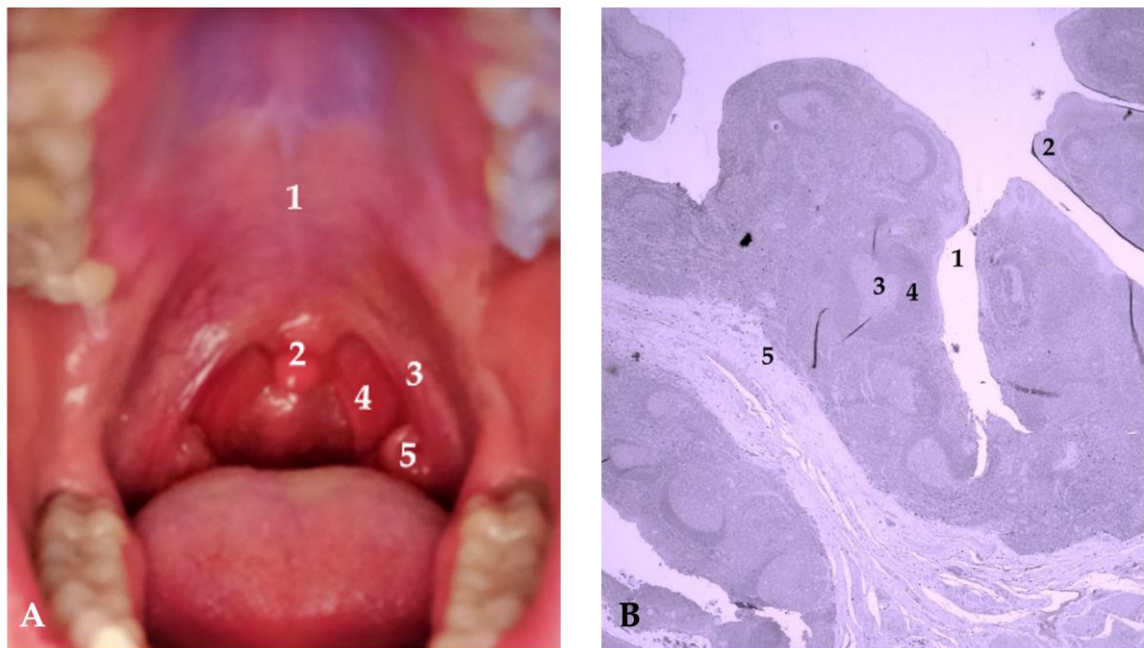
Nepčana tonzila parni je limfoepitelni organ smješten u usnom dijelu ždrijela ili orofarinksu. Njihov razvoj započinje iz druge ždrijelne vreće između četvrtog i petog mjeseca gestacije. Omeđene su dvama lukovima, palatofaringealnim straga i palatoglosalnim sprijeda, dok su s lateralne strane ograničene gornjim konstriktornim mišićem ždrijela i bukofaringealnom fascijom. Prema inferiorno, nepčane tonzile graniče s jezičnom tonzilom. Navedeni prostor u kojem se nepčane tonzile nalaze naziva se tonzilarna loža (Slika 1A) (1, 2). Arterijsku opskrbu nepčanih tonzila čini čak pet arterija: tonzilarna arterija i uzlazna nepčana arterija kao ogranci lične arterije, uzlazna ždrijelna arterija kao ogranak vanjske karotidne arterije, manja nepčana arterija kao ogranak maksilarne arterije te dorzalna jezična arterija kao ogranak jezične arterije (3). Venski dio cirkulacije u nepčanih tonzila odvija se predominantno putem spleta jezičnih i ždrijelnih vena, a usmjeren je prema unutarnjoj jugularnoj veni. Značajka nepčanih tonzila je, osim bogate arterijske i venske mreže krvnih žila, izrazito bogatu limfnu odvodnju usmjerenu u jugulodigastrične limfne čvorove na vratu. Za inervaciju područja nepčanih tonzila odgovoran je deveti moždani živac, n. glossopharyngeus, te manji nepčani živci koji su ogranci petog moždanog živca, n. trigeminusa (1, 2).

1.1.2. Histološke karakteristike nepčane tonzile

Odavno je poznato kako se nepčane tonzile zbog svog karakterističnog smještaja na križištu gastrointestinalnog sustava i gornjih dišnih puteva smatraju ključnim imunokompetentnim tkivom u ljudskom organizmu (4). Nepčane se tonzile histološki mogu podijeliti u četiri odijeljenja: limfoepitel, germinativni centri limfatičnih folikula i zona plašta, te područje između limfatičnih folikula (5). Važno je naglasiti kako su nepčane tonzile prekrivene mnogoslojnim pločastim epitelom čiji površinski sloj stanica snažnim međusobnim vezama omogućuje kontinuitet epitela. Dubokom invaginacijom epitela u limfatično tkivo nepčanih tonzila nastaje između 15 i 30 kripta koje su prostor za inicijalne kontakte ljudskog

1. Uvod

organizma s različitim virusnim, bakterijskim ili drugim antigenima. Epitel tonzilarnih kripti, koji se još naziva i limfoepitel, mrežaste je strukture te stanice epitela tvore složenu mrežu s međustaničnim prostorom i stanicama koje se tamo nalaze. Nadalje, ispod epitela tonzilarnih kripti prisutne su fenestrirane kapilare. Ovisno o broju kripti, nepčane tonzile mogu dosegnuti površinu veličine i do tri kvadratna metra. Zbog velikog broja svakodnevnih kontakata s različitim antigenima koje unosimo hranom, tekućinom i udisanjem, kripke nepčanih tonzila ispunjene su velikom količinom ostataka stanica i detritusom. Ispod mnogoslojnog pločastog epitela nepčanih tonzila, nalazi se limfatično tkivo s brojnim limfnim folikulima čiji limfociti često dolaze u kontakt sa stanicama pločastog epitela. Osim mnoštva limfnih stanica koje čine limfne folikule, u građi ovih struktura mogu se pronaći i nelimfne stanice koje se nalaze u području germinacijskih centara. U prostoru između limfnih folikula prisutni su makrofagi, dendritičke stanice i visoke endotelne venule koje također imaju vrlo značajnu ulogu u nastanku imunološkog odgovora na izvanjske antigene (Slika 1B) (6 – 8).



Slika 1. (A) Anatomska pozicija nepčanih tonzila: 1 — tvrdo nepce; 2 — uvula; 3 — prednji nepčani luk; 4 — stražnji nepčani luk; 5 — nepčana tonzila. Izvor: fotografirao autor rada. (B) Histološki presjek kroz nepčanu tonzilu: 1 — kript; 2 — limfoepitel; 3 — germinativni centar limfatičnog folikula; 4 — zona plašta; 5 — područje između limfatičnih folikula. Uvećanje 200×; skala 50 μ m. Izvor: fotografirao autor rada.

1.1.3. Imunološke karakteristike i funkcije nepčanih tonzila

Nepčane tonzile, uz jezičnu tonzilu, adenoidne vegetacije i tubarne tonzile spadaju u grupu limfatičnog tkiva pod nazivom Waldeyerov limfatični prsten. Vrhunac imunološke aktivnosti nepčanih tonzila najčešće nastaje u prvom desetljeću ljudskoga života, a tijekom života broj imunološki aktivnih stanica postupno se smanjuje (9, 10). Sve strukture limfatičnog prstena intenzivno sudjeluju u obrambenim mehanizmima ljudskoga organizma protiv raznih bakterija, virusa i ostalih mikroorganizama koji se nađu na križanju između početka probavnog i gornjeg dišnog sustava. Štoviše, sve ranije navedene histološke podjedinice nepčanih tonzila (limfoepitel, germinativni centri limfatičnih folikula i zona plašta te područje između limfatičnih folikula) imaju vrlo značajne zadatke i uloge u imunološkom odgovoru. Karakteristika limfoepitela jest da u svom sastavu, osim što se sastoji od epitelnih stanica, ima brojne druge stanice poput M-stanica dendritičkih stanica, makrofaga i limfocita (11). Upravo su M-(membranozne) stanice specifična skupina stanica koja je odgovorna za preuzimanje, zarobljivanje i daljnji transport antigena. Obzirom da M-stanice slabo eksprimiraju molekule glavnog kompleksa histokompatibilnosti klase II (*engl. Major histocompatibility complex; MHC*) i nemaju sposobnost daljnje obrade antigena, taj zadatak imaju B-limfociti, dendritičke stanice i makrofagi koji se nazivaju profesionalnim antigen-prezentirajućim stanicama. Osim antigen prezentirajućih stanica i M-stanica, važno je naglasiti kako više od polovine stanica limfoepitela čine B-limfociti i pomoćnički T-limfociti čiji je zadatak proizvesti različite vrste citokina poput interleukina-2 (IL - 2), interleukina-4 (IL - 4), interleukina-6 (IL - 6), tumorskog faktora nekroze alfa (TNF- α) i drugih. Naime, citokini su izuzetno bitni u regulaciji imunološkog odgovora te ih proizvode i druge limfatične i nelimfatične stanice (12).

Proces obrade i prezentiranja antigena pomoćničkim T-limfocitima odvija se u ektrafolikularnom prostoru. Pomoćnički T-limfociti potom djeluju na proliferaciju B-limfocita te njihov razvoj u memorijske B-stanice koje eksprimiraju protutijela i plazma stanice koje proizvode protutijela. Plazma stanice imaju sposobnost proizvodnje svih pet vrsta imunoglobulina (imunoglobulin M ili IgM; imunoglobulin G ili IgG; imunoglobulin A ili IgA; imunoglobulin D ili IgD; imunoglobulin E ili IgE), a stvaraju najveći broj IgG i IgA. Nadalje, memorijske stanice u doticaju s izvanjskim antigenima omogućuju stvaranje protutijela visokog afiniteta, a to je ključan događaj za sekundarni imunološki odgovor kod ponovnog susreta s istim antigenom (13, 14).

1. Uvod

1.1.4. Hipertrofija nepčanih tonzila – tonzilarni problem

Imunološka aktivnost nepčanih tonzila kao dijela Waldeyerovog limfatičnog prstena od izuzetnog je značaja za obrambene mehanizme ljudskoga organizma od različitih patogena. U određenog broja ljudi, a ponajviše kod djece u dobi između 3 i 6 godina, dolazi do porasta u veličini nepčanih tonzila koji se još naziva i hipertrofijom nepčanih tonzila. Ovisno o izraženosti hipertrofije nepčanih tonzila i ostalih limfatičnih tkiva Waldeyerovog limfatičnog prstena, u pedijatrijskoj i odrasloj populaciji može doći do pojave simptoma poput upala srednjeg uha, naglušnosti, hrkanja, sinuitisa, kašlja, učestalog buđenja tijekom noći, učestalih prehlada i problema s gutanjem (15). Štoviše, uz hipertrofiju adenoidnih vegetacija, hipertrofija nepčanih tonzila jedan je od glavnih čimbenika nastanka opstruktivne apneje u snu kod djece jer doprinosi opuštenosti mišića ždrijela tijekom spavanja i posljedično sužava gornje dišne puteve (16). Opstruktivna apneja u snu nerijetko ostaje nedijagnosticirana, a posljedično tomu i neliječena. Oko 7 % sve djece hrče tijekom cijele noći, a oko 2 % djece imaju prestanke disanja tijekom noći i opstruktivnu apneju u snu, a to za posljedicu dugoročno također može imati isprekidan san, hipoksiju, tegobe s pamćenjem, gubitak koncentracije, agresivnost i hiperaktivnost te kardiopulmonalne tegobe (17 – 21).

1.1.5. Indikacije i metode kirurškog liječenja patologije nepčanih tonzila

Hipertrofija limfatičnog tkiva nepčanih tonzila jedna je od najčešćih indikacija za tonzilektomiju (22). Kirurškom liječenju hipertrofije nepčanih tonzila i adenoidnih vegetacija predstoji pravilno postavljanje indikacije, multidisciplinarni pristup i dosljednost smjernicama za tonzilarni problem (23). Postavljanje indikacije podrazumijeva anamnestički i heteroanamnestički dobivene podatke o učestalosti tonzilitisa u jednoj godini, općem stanju pacijenta tijekom bolesti i u fazi odsutnosti tonzilitisa, trajanju simptomatologije, prisutnost opstrukcije dišnih puteva ili sindroma opstruktivne apneje u snu te eventualnim komplikacijama tonzilitisa kod pacijenta. Ne treba zaboraviti važnost sinergističkog djelovanja pedijatara, otorinolaringologa, infektologa, internista i drugih medicinskih grana u svrhu pravilnog postavljanja indikacija za tonzilektomiju (24). Shodno tomu, AAOHNS (engl. *American Academy of Otolaryngology–Head and Neck Surgery Foundation*) 2019. godine ažuriralo je postojeće smjernice o indikacijama za tonzilektomiju u dječjoj populaciji. Društvo u svojim

smjernicama navodi kako postoji snažna indikacija za tonzilektomiju ako je pacijent imao više od 7 tonzilitisa u godinu dana ili više od 5 tonzilitisa u 2 uzastopne godine ili više od 3 tonzilitisa u 3 uzastopne godine. Nadalje, operacijsko je liječenje indicirano ako je pacijent imao više od jednog peritonzilarnog apscesa ili ako mu je dijagnosticiran PFAPA (engl. *Periodic Fever, Aphthous Stomatitis, Pharyngitis, Adenitis*) sindrom ili ako ima učestale tonzilitise te je alergičan na više antibiotika. Preporuka organizacije jest također razmotriti tonzilektomiju kod pacijenata s poremećajem disanja tijekom spavanja koji uz to imaju određene komorbiditete poput astme, ponašajne tegobe, enurezu i usporeni rast (19). Uz operacijski zahvat tonzilektomije, vrijedno je naglasiti i operacijski zahvat tonzilotomiju koja se zbog brzine oporavka pacijenata i smanjenja poslijeoperacijskih komplikacija sve više koristi kao glavna operacijska tehnika. S druge strane, istraživanje Hoeya i suradnika sugerira kako ostatno tonzilarno tkivo nakon tonzilotomije nije pokazalo značajne prednosti pri imunološkom odgovoru u usporedbi s tonzilektomijom. Štoviše, ostatno tonzilarno tkivo kod ove operacijske tehnike možebitni je rizik za ponovnu operaciju (25 – 27). Ako se osvrnemo na kvalitetu respiracije tijekom spavanja, epizode tonzilitisa i kvalitetu života poslije operacije, obje operacijske tehnike pokazale su jednake rezultate (28).

1.2. Pepsin i njegova uloga u laringofaringealnom refluksu

Probavni sustav organski je sustav odgovoran za proces obrade hranjivih tvari u svrhu proizvodnje energije, funkcioniranja svake stanice u organizmu i rasta samoga organizma. Proces probave podijeljen je u dvije faze: prva faza podrazumijeva mehaničko usitnjavanje hrane do veličine koja je adekvatna za drugu fazu koja se odnosi na kemijsku obradu ranije usitnjene hrane. Nakon početne obrade hrane u usnoj šupljini, gdje hrana dolazi u doticaj s enzimima bogatom slinom, formirani bolus hrane kontrakcijama mišića ždrijela i jednjaka dolazi do želuca. Glavnu ulogu u kemijskoj fazi imaju upravo enzimi želučanog soka čiji je zadatak rascijepiti hranjive tvari do razine aminokiselina, masnih kiselina i šećera. Ključan enzim želučanog soka koji sudjeluje u probavi proteina, ali i zaštiti želuca od brojnih bakterija koje unosimo hranom, zove se pepsin (29, 30). U želudcu ga proizvode glavne stanice, ali u neaktivnom obliku koji se naziva pepsinogen čija je masa oko 42 kiloDaltona (kDa). U kontaktu sa želučanom kiselinom dio proteina se autokatalitički cijepa. Proces cijepanja proizvodi pepsin, koji je aktivni oblik enzima s masom od oko 36 kDa (31, 32). Kako bi se pepsinogen

1. Uvod

aktivirao u pepsin, potrebni su kiseli uvjeti u čijem stvaranju je ključna još jedna sastavnica želučanog soka - klorovodična kiselina. Naime, pepsin je endopeptidaza najaktivnija pri pH vrijednostima od 1,5 do 2, a inaktivira se pri pH vrijednostima većima od 6,5. Važna je činjenica kako pepsin ostaje u stabilnom obliku pri vrijednostima pH do 8 te se u slučaju zakiseljavanja uvjeta može ponovno aktivirati (33, 34).

Unatoč tome što ga proizvode glavne želučane stanice, pepsin se može naći i na drugim mjestima u ljudskome organizmu kao što su gornji i donji dišni putevi, a ako se nađe na tim mjestima, svojim djelovanjem na obrambene mehanizme dišnih puteva može trajno narušiti funkciju stanica sluznice, pojačati oksidativni stres, aktivirati upalne citokine te utjecati na izražaj gena koji sudjeluju u upalnim reakcijama. Štoviše, kronični utjecaj pepsina na sluznicu grkljana može pogodovati nastanku prekanceroza i zloćudnih promjena (35, 36, 38).

1.2.1. Uloga pepsina u hipertrofiji limfatičnog tkiva nepčanih tonzila

Hipertrofija limfatičnog tkiva nepčanih tonzila česta je pojava u pedijatrijskoj populaciji te je jedna od glavnih indikacija za operacijski zahvat tonzilektomiju (22, 39). Iako su ranija istraživanja bila usmjerena na bakterijsku etiologiju nastanka hipertrofije limfatičnog tkiva nepčanih tonzila, novija istraživanja primarni fokus usmjerila su na djelovanje pepsina i ekstraefagealnog refluksa kao potencijalnih okidača ovakvih promjena u nepčanim tonzilama (33, 40).

Kim i suradnici svojom su studijom iz 2016. godine dokazali kako je pepsin u hipertrofičnim tonzilama najviše prisutan u epitelu tonzilarnih kripti te da okružuje negativne germinativne centre i limfatične folikule sa značajnim nastankom fibroze. Izuzetno bitno saznanje jest i da su pepsin pozitivne stanice pronađene u području oštećenog tonzilarnog pločastog epitela. Daljnjim analizama Kim i suradnici predložili su dvije hipoteze o mogućem mehanizmu nastanka tonzilarne hipertrofije posljedično djelovanju pepsina. Prva hipoteza podrazumijeva izravan susret pepsina s limfocitima tonzilarnog tkiva koji posljedično proliferiraju i utječu na rast limfatičnih folikula i hipertrofiju tonzila. Druga hipoteza uključuje djelovanje makrofaga čija aktivacija u kontaktu s pepsinom izaziva lučenje citokina i upalnu reakciju koja dovodi do hipertrofije limfatičnog tkiva (41). Ista grupa istraživača 2018. godine proučavala je in vitro učinke pepsina na hipertrofiju tonzila te došla do zaključka kako broj CD4-pozitivnih stanica iz tkiva dječjih hipertrofičnih tonzila značajno poraste u prisutnosti

pepsina te da je pedijatrijska populacija osjetljivija na izloženost pepsinu u odnosu na odraslu populaciju (42).

1.3. Laringofaringealni refluks - definicija i simptomatologija

Laringofaringealni refluks (LPR) ili ekstraesofagealni refluks (EER) stanje je koje nastaje kao posljedica povratka želučanih sadržaja u područje grkljana i ždrijela, a dolaskom u doticaj sa sluznicom navedenog područja može dovesti do brojnih stanja kao što su laringitis, nazofaringitis i učestale upale srednjeg uha (43). Simptomi koji su karakteristični za LPR su iritirajući kašalj i laringospazam, disfagija, osjećaj postnazalnog slijevanja sekreta i osjećaj upaljenog grla (44). Istraživanja su pokazala izrazito velik globalni porast ovih simptoma u mlađoj populaciji (45). Štoviše, u posljednjih pedesetak godina prevalencija LPR-a povećava se za 4 % na godišnjoj razini (46). Ključno je naglasiti kako je prisutnost laringofaringealnog refluksa jednako zastupljena i u dječjoj populaciji. Iako nema točnih podataka o prevalenciji laringofaringealnog refluksa u pedijatrijskoj populaciji, pretpostavlja se da je najprisutniji u prvoj godini života, uglavnom zbog nezrelih ezofagealnih sfinktera. Pedijatrijska populacija pokazala je povećanu osjetljivost na prisutnost pepsina u usporedbi s odraslima (42, 47 – 49). Ranije je smatrano kako su laringofaringealni refluks i gastroezofagealna refluksna bolest (GERB) sinonimi, ali između ova dva stanja postoje značajne razlike. Naime, nastanak LPR-a posljedica je slabosti gornjeg i donjeg ezofagealnog sfinktera, dok je kod GERB-a prisutna slabost donjeg ezofagealnog sfinktera. Iako u patofiziologiji GERB-a ima zanemarivu ulogu, upravo je pepsin esencijalni čimbenik za laringofaringealni refluks, za razliku od drugih sastavnica želučanog sadržaja poput žuči i kiselina koje ne moraju uvijek biti prisutne. Prevalencija gastroezofagealne refluksne bolesti u pedijatrijskoj populaciji ubrzano raste, a to potvrđuje podatak kako je oko 75 % djece sa simptomima poput disfonije dijagnosticirana gastroezofagealna refluksna bolest (50). S druge strane, malo je dokaza o prevalenciji laringofaringealnog refluksa u pedijatrijskoj populaciji, uglavnom zbog raznolikosti simptoma i ograničenih dijagnostičkih alata (51). Važna je činjenica i da su klinički simptomi, prezentacija i terapijski odgovor kod laringofaringealnog refluksa vrlo različiti u odnosu na gastroezofagealni refluks, osobito u pedijatrijskoj populaciji (52, 53).

1. Uvod

1.3.1. Patogeneza laringofaringealnog refluksa

Kako bi došlo do nastanka ranije navedene simptomatologije LPR-a, potreban je direktan kontakt između sluznice grkljana i ždrijela sa želučanim sadržajem koji ima više sastavnica – pepsin, klorovodična kiselina, voda, sluz, lipaze i intrinzični faktor (29). Fiziološku barijeru u sprječavanju takvog kontakta čine gornji i donji ezofagealni sfinkter, motorika muskulature jednjaka te otporna sluznica jednjaka. Tseng i suradnici svojim su istraživanjem postavili sumnju na moguće anatomske i fiziološke nepravilnosti u pojedinaca s laringofaringealnim refluksom. Naime, pacijenti s potvrđenim laringofaringealnim refluksom imali su značajno kraći gornji i donji ezofagealni sfinkter te značajno kraću duljinu intraabdominalnog jednjaka u odnosu na kontrolnu grupu zdravih pojedinaca. Također je u pacijenata s laringofaringealnim refluksom primjećena veća pojavnost poremećaja peristaltike (54). Dodatnu obrambenu ulogu na razini gornjih dišnih puteva imaju karboanhidraza izoenzim III (engl. *carbonic anhydrase isoenzyme III, CAIII*) i stres protein pločastog epitela (engl. *squamous epithelium stress protein, Sep70*). Naime, CAIII djeluje na lokalno zalužnjavanje i posljedičnu deaktivaciju određenih sastavnica želučanog sadržaja, a Sep70 djeluje regulatorno na stanični prolazak bjelančevina. Osnovni čimbenik slabljenja ove fiziološke barijere jest pepsin. Svojem djelovanjem pepsin narušava međustanične svezei izravno smanjuje kvalitetu cilijarne funkcije sluznice gornjih dišnih puteva. Naime, upravo su CAIII i Sep70 glavna meta djelovanja pepsina te su njihove razine u prisutnosti pepsina drastično smanjenje. (37, 44, 55).

1.3.2. Dijagnosticiranje laringofaringealnog refluksa

Postavljanje dijagnoze LPR-a snažno se oslanja na anamnestičke podatke i klinički pregled sluznice grkljana i ždrijela kod pacijenata. Međutim, u svrhu temeljitije organizacije simptomatologije i preciznijeg dijagnosticiranja LPR-a, Belafsky i suradnici osmislili su upitnik pod nazivom *Reflux Symptom Index (RSI)* te ljestvicu za procjenu promjena na grkljanu posljedično LPR-u koja se naziva *Reflux Finding Score (RFS)*.

Upitnik RSI primarno je usredotočen na definiranje intenziteta devet različitih simptoma: promuklost, potreba za pročišćavanjem grla, osjećaj veće količine sluzi u grlu ili postnazalne sekrecije, otežano gutanje, kašalj nakon konzumacije hrane u sjedećem položaju,

dispneja, osjećaj stranog tijela u grlu i žgaravica. Svaki od simptoma boduje se na ljestvici od 0 (bez simptoma) do 5 (izraženi simptomi). Ukupni zbroj veći od 12 od mogućih 45 bodova temeljito postavlja sumnju na laringofaringealni refluks. Nadalje, ljestvica RFS sastavljena je od 8 kliničkih nalaza na grkljanu koje liječnik definira endovideolaringoskopskim pregledom: subglotični edem, ventrikularna obliteracija, hiperemija sluznice, edem glasnica, difuzni laringealni edem, hipertrofija stražnje komisure, laringealni granulom i gusta endolaringealna sluz. Ukupni zbroj veći od 7 od mogućih 26 bodova s velikom sigurnošću potvrđuje prisutnost laringofaringealnog refluksa (37, 55, 56). S druge strane, novije studije pokazuju kako RSI i RFS još uvijek imaju mjesta za napredak te su u određenim aspektima podložni subjektivnom doživljaju simptoma od strane pacijenta ili pak ne uključuju određene simptome koji su uobičajeni za pacijente s LPR-om (57). Važno je naglasiti kako je napredak tehnologije u kombinaciji s novim spoznajama o patogenezi ovog stanja doveo do novih metoda još preciznijeg postavljanja dijagnoze laringofaringealnog refluksa. Neke od korištenih metoda su PEP-TEST, imunohistokemija uzoraka grkljana i nazofarinksa te ELISA (engl. *enzyme-linked immunosorbent assay*). Trenutna metoda izbora u dijagnostici LPR-a jest višekanalni intraluminalni impedancijski pH monitoring (engl. *multichannel intraluminal impedance pH monitoring*) (58, 59). Iako se 24-satno pH praćenje smatra zlatnim standardom za dijagnosticiranje laringofaringealnog refluksa, RSI i RFS pokazali su se praktičnim, dostupnim i pouzdanim dijagnostičkim alatima, kao i alatima za praćenje odgovora na terapiju laringofaringealnog refluksa (44, 60).

1.3.3. Liječenje laringofaringealnog refluksa

Pristup laringofaringealnom refluksu i posljedicama koje može imati na zdravlje ljudskog organizma uvelike se promijenio, počevši od najnovijih saznanja o patogenezi LPR-a do korisnih tehnoloških dostignuća koja su također doprinijela shvaćanju ove bolesti. Stoga se u posljednjem desetljeću sve veći naglasak u liječenju laringofaringealnog refluksa u dojenčadi i djece stavlja na promjenu prehrambenih navika, načina unosa hrane i izloženosti štetnim čimbenicima okoline. Naime, istraživanja su pokazala kako dojenje smanjuje vjerojatnost epizoda laringofaringealnog refluksa, naročito ako se podijeli u više manjih obroka tijekom dana. Izbjegavanje duhanskog dima, začinjene hrane, čokolade, gaziranih napitaka i pržene

1. Uvod

hrane u pedijatrijskoj populaciji također smanjuje vjerojanost nastanka laringofaringealnog refluksa (61, 62). Drugi modaliteti liječenja poput farmakoterapije i kirurških oblika liječenja smatraju se drugom i trećom linijom liječenja. Meta-analiza Lechien i grupe suradnika pokazala je kako korištenje inhibitora protonske pumpe, lijekova koji su ranije smatrani prvom linijom konzervativnog liječenja LPR-a, ima tek neznatno bolji učinak na simptome u odnosu na placebo. S druge strane, promjena prehrambenih navika i higijensko – dijetetske mjere značajno su utjecali na povlačenje simptoma i kvalitetu sluznice grkljana i u pacijenata koji su uzimali inhibitore protonske pumpe i u onih koji su koristili placebo (57). Važno je naglasiti kako dugotrajno korištenje inhibitora protonske pumpe može imati ozbiljne nuspojave te se ova skupina lijekova stoga ne preporuča za produljenu primjenu (57, 63). Među lijekovima koji se preporučaju za liječenje LPR-a su i lijekovi koji sprječavaju opuštanje donjeg jednjačnog sfinktera, prokinetički lijekovi i alginska kiselina (59, 64). Ako simptomatologija LPR-a perzistira unatoč preporučenim terapeutičima i dijetetskim mjerama, kao krajnji oblik liječenja u obzir dolazi kirurško liječenje. Najčešće kirurške tehnike u liječenju laringofaringealnog refluksa su fundoplikacija i magnetska augmentacija sfinktera. Učinkovitost ovih operacijskih tehnika još je uvijek kontroverzna te zahtijeva snažniju multidisciplinarnu suradnju liječnika, postavljanje jasnijih kriterija za dijagnosticiranje laringofaringealnog refluksa i snažnijih indikacija za operacijski zahvat (65, 66).

1.4. Enzimi apolipoprotein B mRNA posredovanog katalitičkog polipeptida (APOBEC)

Enzimi apolipoprotein B mRNA posredovanog katalitičkog polipeptida (APOBEC) obitelj su citidin deaminaza koje svojim djelovanjem pretvaraju citidin iz DNA i RNA u uracil. Važno je naglasiti kako ovi enzimi imaju značajnu ulogu u brojnim procesima u organizmu svih kralježnjaka. Kod ljudi, ova se obitelj sastoji od 11 enzima: APOBEC1 (A1), AID, APOBEC2 (A2), APOBEC3A (A3A), APOBEC3B (A3B), APOBEC3C (A3C), APOBEC3DE (A3DE), APOBEC3F (A3F), APOBEC3G (A3G), APOBEC3H (A3H) i APOBEC4 (A4) (67 – 69). Svi navedeni enzimi svojim djelovanjem utječu na oblikovanje ljudskog genoma. Naime, APOBEC djeluju u složenim procesima prirođene i stečene imunosti organizma, metabolizma, virusne restrikcije te molekularne patogeneze određenih malignih tumora poput karcinoma

želudca, karcinoma dojke, karcinoma mokraćnog mjehura te pojedinih metastatskih procesa primarnih tumora (70 – 73).

1.4.1. Aktivacijom inducirana citidin deaminaza (AID)

Aktivacijom inducirana citidin deaminaza (AID) jedan je od najranije otkrivenih enzima APOBEC obitelji čiji se gen nalazi na kromosomu 12, zajedno s genom za enzim A1. Iako se prvotno mislilo kako se AID nalazi isključivo u zrelih B-limfocitima, istraživanja su pokazala kako se ovaj enzim nalazi i u prekursorskim stanicama B-limfocita, ali i non-B stanicama u kojima ga aktiviraju upalni citokini prisutni u određenim virusnim infekcijama (74, 75). AID je izuzetno bitan u stvaranju stečene imunosti djelovanjem na rekombinacijske procese poput konverzije gena, rekombinacije klasnih prekidača (eng. *Class switch recombination, CSR*) i somatskih hipermutacija, a ti se procesi odvijaju u germinativnim centrima sekundarnih limfatičnih organa. Štoviše, stvaranjem različitih mutacija također je odgovoran za preinaku imunoglobulina (76). Osim pozitivnog utjecaja u stvaranju stečene imunosti, smatra se kako su greške u djelovanju AID povezane s nastankom limfomageneze i određenih autoimunih bolesti poput sistemskog eritematoznog lupusa i sistemske skleroze (77 – 79). Uslijed golemog utjecaja u fiziologiji i patofiziologiji ljudskoga organizma, predloženo je da se AID nalazi na križanju između imunodeficijencija i autoimunih bolesti, ali i karcinogeneze i upalnih odgovora (80).

1.4.2. Kompleks za uređivanje apolipoproteina B tip 3 (APOBEC3)

Kompleks za uređivanje apolipoproteina B tip 3 (APOBEC3) podobitelj je u skupini enzima APOBEC koja se sastoji od sedam paraloga (APOBEC3A-D, APOBEC3F-H) čiji se geni nalaze na kromosomu 22 (67). APOBEC3 jest grupa enzima koja ima ulogu inhibitora velikog broja virusa i retroelemenata u prirodnoj imunosti (81). Neki od virusa na koje djeluju su koronavirusi, herpesvirusi i humani papilomavirus (82 – 85). Osim brojnih interakcija s raznim virusima, važno je naglasiti kako se u posljednje vrijeme istražuje uloga APOBEC3 enzima u imunologiji karcinoma dojke (86).

1. Uvod

1.4.3. APOBEC3A i APOBEC3B

Enzimi APOBEC3A i APOBEC3B predominantno sudjeluju u virusnom ograničavanju, ali i evoluciji nekih od virusa poput virusa hepatitisa B, parvovirusa i HIV-1 virusa (87 – 89). Mutacije ove dvije enzimske varijante prisutne su u brojnim tumorima te su predmet brojnih istraživanja o infekcijama virusom hepatitisa B, Epstein-Barr virusom i virusom humane imunodeficijencije (HIV) (90 – 92). Nadalje, istraživanje na mišjem modelu melanoma pokazalo je kako je pojačana ekspresija APOBEC3B za posljedicu imala poboljšani učinak imunoterapije (93).

1.4.4. APOBEC3C i APOBEC3D

Za razliku od većine enzima podobitelji APOBEC3, mutacijska aktivnost enzimske varijante APOBEC3C vrlo je oskudna te je njegov utjecaj na izvanjske viruse gotovo je zanemariv (92, 94). S druge strane, APOBEC3D relativno je neistražena enzimska varijanta s ograničenom sposobnošću deaminacije. Primarno ima značajan utjecaj na genom HIV-1 i njegovu diversifikaciju, a uz druge je članove podobitelji u fokusu istraživanja patogeneze nastanka multiplog mijeloma (95 – 97).

1.4.5. APOBEC3F, APOBEC3G i APOBEC3H

Enzimska varijanta APOBEC3F ponajviše je istraživana u sklopu mehanizama nastanka HIV-1 otpornosti na lijekove i inhibicije navedenog virusa, ali i mehanizama evolucije virusa HIV-a (96, 98). Za razliku od APOBEC3F, enzimska varijanta APOBEC3G značajno je mutagenija i djeluje inhibitorno na veći broj virusa. Štoviše, ova varijanta predmet je najvećeg broja istraživanja među svim članovima APOBEC3 podobitelji (69, 99). Posljednji član podobitelji APOBEC3H ujedno je i enzim s najviše varijanti te vrlo malom antivirusnom aktivnošću.

1.4.6. Stanična i podstanična lokalizacija APOBEC enzima

Stajališta o staničnoj i podstaničnoj lokalizaciji enzima APOBEC obitelji pokazala su se oprečnima. Kada govorimo o podstaničnoj lokalizaciji enzima, ranija istraživanja pokazala

kako se AID nalazi u citoplazmi te kruži između jezgre i citoplazmatskog prostora. Jezgra je glavna lokalizacija APOBEC3B, dok se u citoplazmi mogu pronaći APOBEC3D, APOBEC3F i APOBEC3G. Dvojnu lokalizaciju, onu u jezgri i citoplazmi, imaju APOBEC3A, APOBEC3C i APOBEC3H (100 – 102). S druge strane, istraživanje Seishime i suradnika na uzorcima adenoidnih vegetacija i nepčanih tonzila pokazalo je kako su svi članovi APOBEC3 podobitelji bili zastupljeni i u jezgri i u citoplazmi, a razlika u rezultatima moguća je posljedica različitosti tkiva na kojima su provedena istraživanja. Ista je grupa istraživača analizama stanične lokalizacije enzima utvrdila kako je izražaj aktivacijom inducirane citidin deaminaze u stanicama epitela bio je vrlo sličan izražaju u germinacijskim centrima, a taj podatak ne korelira s ranijim istraživanjima. Slično kao u epitelnim stanicama, u kriptama nepčanih tonzila većinom su bili prisutni APOBEC3A, APOBEC3B, APOBEC3C, APOBEC3F, APOBEC3G i APOBEC3H, dok je APOBEC3D predominantno bio izražen u krvnim žilama. Najzastupljeniji u germinacijskim centrima bili su APOBEC3B, APOBEC3C, APOBEC3F, APOBEC3G i APOBEC3H (103 – 105).

1.4.7. Izražaj APOBEC enzima u tkivu nepčanih tonzila

Iako su saznanja o izražaju APOBEC enzima u hipertrofičnom limfatičnom tkivu nepčanih tonzila vrlo ograničena, istraživanje Seishime i suradnika sugerira kako su razine APOBEC3 enzima i enzima AID u ovom tkivu međusobno u korelaciji. Uspoređujući hipertrofično tkivo adenoidnih vegetacija s tkivom nepčanih tonzila, snažniji izražaj u tkivu nepčanih tonzila imali su APOBEC3A, APOBEC3B, APOBEC3G i APOBEC3H, dok je razina izražaja AID i APOBEC3F bila veća u hipertrofičnim adenoidnim vegetacijama (104). S druge strane, karakteristika fenotipa pacijenata s autosomno recesivnim Hiper-IgM sindromom, koji je posljedica mutacija u ljudskom genu za aktivacijom induciranu citidin deaminazu, jest hipertofija limatičnog tkiva nepčanih tonzila (106).

2. Hipoteza

2. HIPOTEZA

Pepsin utječe na izražaj AID i APOBEC3 u limfatičnom tkivu nepčanih tonzila.

3. CILJ ISTRAŽIVANJA

1. Ispitati prisutnost pepsina u uzorcima sline ispitanika elektroforezom proteina i Western blot metodom.
2. Ispitati prisutnost pepsina u uzorcima nepčanih tonzila ispitanika imunohistokemijskim bojenjima.
3. Ispitati povezanost prisutnosti pepsina s izražajem gena AID i APOBEC3 u limfatičnom tkivu nepčanih tonzila ispitanika PCR (engl. *Polymerase chain reaction*) metodom.

4. MATERIJALI I METODE

4.1. Ustroj studije

Studija je ustrojena kao izvorni (originalni) znanstveno-istraživački rad po tipu presječnog istraživanja.

4.2. Izjava o etičnosti

Istraživanje je provedeno uz odobrenje Etičkih povjerenstava Kliničkog bolničkog centra Osijek i Medicinskog fakulteta Osijek Sveučilišta Josipa Jurja Strossmayera Osijek (R1/13151/2021), uz strogo pridržavanje prema etičkim načelima navedenim u Nürnberškom kodeksu i Helsinškoj deklaraciji. Svi pacijenti uključeni u studiju bili su mlađi od 18 godina.

4.3. Ispitanici i materijali

Istraživanje je započelo 16. lipnja 2021., a završilo je 15. rujna 2023. U istraživanje je bilo uključeno 80 pedijatrijskih bolesnika Kliničkog bolničkog centra Osijek s indikacijom za tonzilektomiju uz određene kriterije uključivanja i isključivanja (Tablica 1). Navedena veličina uzorka donesena je na temelju istraživanja Seishime i suradnika u kojem je na osnovu 67 uzoraka dobivena statistički značajna razlika u izražaju aktivacijom inducirane citidin deaminaze u hipertrofičnim nepčanim tonzila ispitanika mlađih od 16 godina u odnosu na populaciju stariju od 16 godina, uz snagu od 0,8 i odabranu razinu značajnosti alpha (α) = 0,05 (104).

Uzorci limfatičnog tkiva prikupljeni su od ispitanika/djece koja su bila podvrgnuta operativnom zahvatu tonziloadenotomija na Klinici za otorinolaringologiju i kirurgiju glave i vrata Kliničkog bolničkog centra Osijek. Svi roditelji, zakonski skrbnici ispitanika prije pristupanja postupku ispitivanja bili su upoznati sa svrhom i protokolom studije te su odobrili sudjelovanje vlastoručnim potpisom informiranog pristanka.

Izvor dobivenih podataka su heteroanamneza, opći ORL pregled koji uključuje otoskopiju, prednju rinoskopiju, orofaringoskopiju, indirektskopski pregled larinksa te prošireni ORL endoskopski fiberoptički pregled stražnjeg dijela nosne šupljine, nazofarinksa,

retropalatuma, orofarinksa te larinksa te rezultati PCR i imunohistokemijske analize limfatičnog tkiva adenoidnih vegetacija i tonzila. Podaci su redovno unošeni u, za ovo istraživanje, kreiranu bazu podataka. Unos podataka rađen je tijekom istraživanja, a baza je redovito pohranjivana uz izradu sigurnosnih kopija.

Kriteriji za uključivanje bili su dob ispod 18 godina, detaljna anamneza i hipertrofija nepčanih tonzila potvrđena fizikalnim pregledom, te ocjena Brodsky tonzila od 2+ i više. Ljestvica ocjenjivanja po Brodskyju klasificirana je u pet stupnjeva: stupanj 0 podrazumijeva prethodnu tonzilektomiju, stupanj 1 implicira da su tonzile skrivene unutar stupova, stupanj 2 implicira da su krajnici izvan prednjeg stupa i da zauzimaju 25–50 % prostora ždrijela, stupanj 3 označava da krajnici su izvan stupova i zauzimaju 50-75 % faringealnog prostora, a stupanj 4 označava da tonzile zauzimaju više od 75 % faringealnog prostora (107). Kriteriji za isključenje bili su pozitivan antistreptolizinski titar, maligne bolesti, sistemske reumatološke bolesti, trauma glave i vrata, prethodno onkološko liječenje i kontraindikacije za tonzilektomiju.

Indikacije za tonzilektomiju uključuju prisutnost opstruktivne apneje tijekom spavanja u djece i učestale upale krajnika više od 7 godišnje ili 5 upala krajnika godišnje tijekom dvije godine. Tonzilektomije su obavljene u općoj anesteziji, uz uzimanje uzorka tkiva iz područja donjih krajnika. Nisu zabilježene postoperativne komplikacije. Uzorci nepčanih tonzila fiksirani su u neutralnoj puferiranoj 4 % otopini formaldehida (Biognost, Zagreb, Hrvatska), dehidrirani u uzlaznoj alkoholnoj seriji (Biognost, Zagreb, Hrvatska), pročišćeni u ksilenu (Sigma-Aldrich, Saint Louis, Missouri, Sjedinjene Države) i ugrađeni u histološki parafinski vosak (Merck, Darmstadt, Njemačka). Uzorci sline uzeti prije operacije pohranjeni su u transportne epruvete i pohranjeni u hladnjaku na -80 °C nakon dodatka 10× otopine kompletnih mini inhibitora proteaze (Roche, Basel, Švicarska). Tkivo krajnika korišteno je za imunohistokemijsku detekciju anti-pepsina A, dok su uzorci sline korišteni za Western blot analizu anti-pepsina A.

4. Materijali i metode

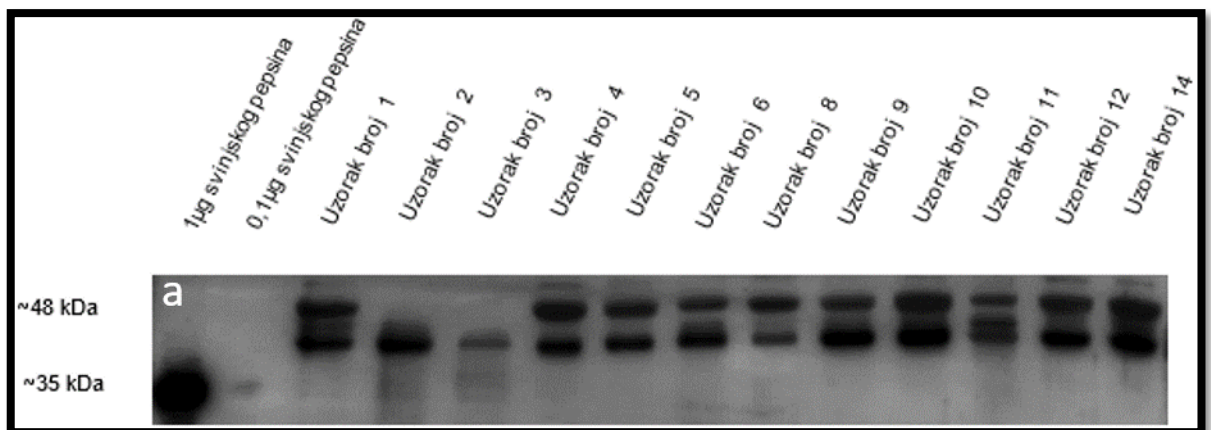
Tablica 4. 1. Uključni i isključni kriteriji istraživanja

Uključni kriteriji	Isključni kriteriji
<ul style="list-style-type: none">• Dob ispod 18 godina	<ul style="list-style-type: none">• Pozitivan antistreptolizinski titar
<ul style="list-style-type: none">• Hipertrofija nepčanih tonzila potvrđena kliničkim pregledom i uvidom u medicinsku povijest pacijenta	<ul style="list-style-type: none">• Kontraindikacije za tonzilektomiju• Sistemske reumatološke bolesti, trauma glave i vrata, prethodno onkološko liječenje
<ul style="list-style-type: none">• Veličina tonzila po Brodsky ljestvici > 2	

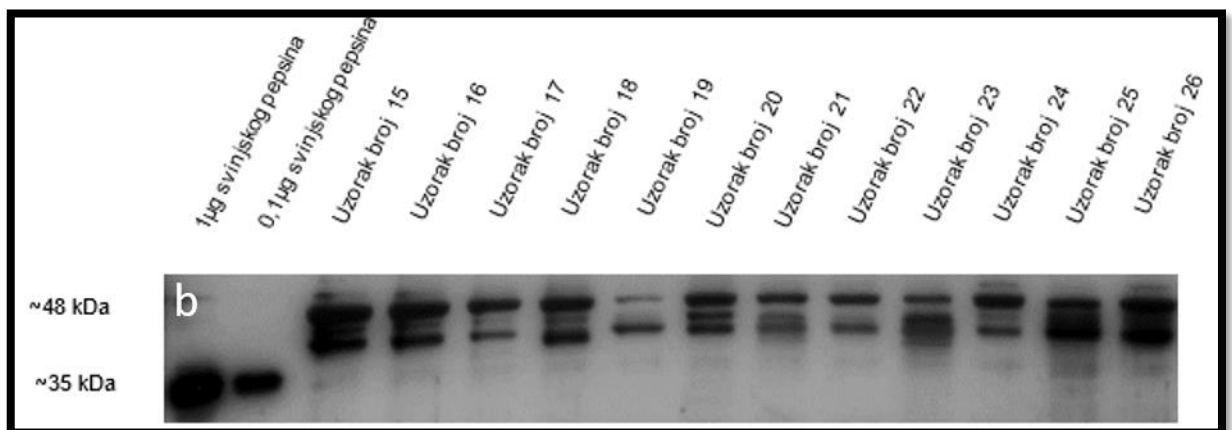
4.4. Western Blot analiza pepsina A u slini

Prije elektroforeze, ukupni proteini u uzorcima sline određeni su Bradfordovom metodom u jažicama ravnog dna mikropločice prema uputama proizvođača (Biorad, Hercules, CA, SAD), a rezultati su korišteni za normalizaciju uzorka. Uz uzorke subjekata, prethodno obojena proteinska ljestvica — srednja molekularna težina (Abcam, Cambridge, UK) i standardni uzorci od 1 µg i 0,1 µg svinjskog želučanog mukoza pepsina A (sc-271798, Santa Cruz Biotechnology, Portland, OR, SAD) korišteni su u prvoj, drugoj i trećoj jažici. Hoeffler SE250 Western blot sustav s lijevanim 1,5 mm 12 % Bis-Tris gelovima s 1,25 % 2,2,2-trikloroetanolom za detekciju bez mrlja korišten je za provođenje uzoraka pri 25 mA po gelu. Uzorci su blotirani na PVDF membranu (Merck) u Towbin puferu s 20 % metanola pomoću TE22 Mini Tank Blotting Unit (Hoeffler inc. San Francisco, CA, SAD). Nakon toga, membrane su inkubirane u otopini za blokiranje koja je sadržavala 3 % m/v goveđeg serumskog albumina (BSA) (Sigma-Aldrich, Saint Louis, MI, SAD) i u PBS puferu s 0,1 % Tween (PBS-T) za jedan sat na sobnoj temperaturi. U sljedećem koraku, membrane su inkubirane u primarnoj otopini antitijela do 48 sati uz rotaciju na 4 °C. Primarno korišteno protutijelo bilo je anti-Pepsin A u razrjeđenju 1:500 (sc-271798, Santa Cruz Biotechnology, Dallas, TX, SAD). Nakon inkubacije u primarnoj otopini antitijela, membrane su isprane u 1×PBS-T puferu, nakon čega je uslijedila inkubacija u odgovarajućoj sekundarnoj otopini antitijela dva sata na sobnoj temperaturi uz rotaciju. Nakon toga, membrane su ponovno isprane u 1×PBS-T, zatim inkubirane u odgovarajućoj otopini dobavljača (Immun-Star WesternC Kit, Bio-Rad, Hercules, CA, SAD) i vizualizirane korištenjem sustava za vizualizaciju ChemiDoc™ Imaging system (Bio -Rad, Hercules, CA, SAD). Dobiveni rezultati analizirani su i kvantificirani pomoću softvera

ImageJ/FIJI (National Institutes of Health, Maryland, SAD). Prikaz Western blot membrana sastoji se od prva dva uzorka koji su standardi svinjskog pepsina, te uzoraka slinje ispitanika. Normalizacija intenziteta signala provedena je pomoću *stain-free blottinga* (Slika 4.1. – 4.8.).

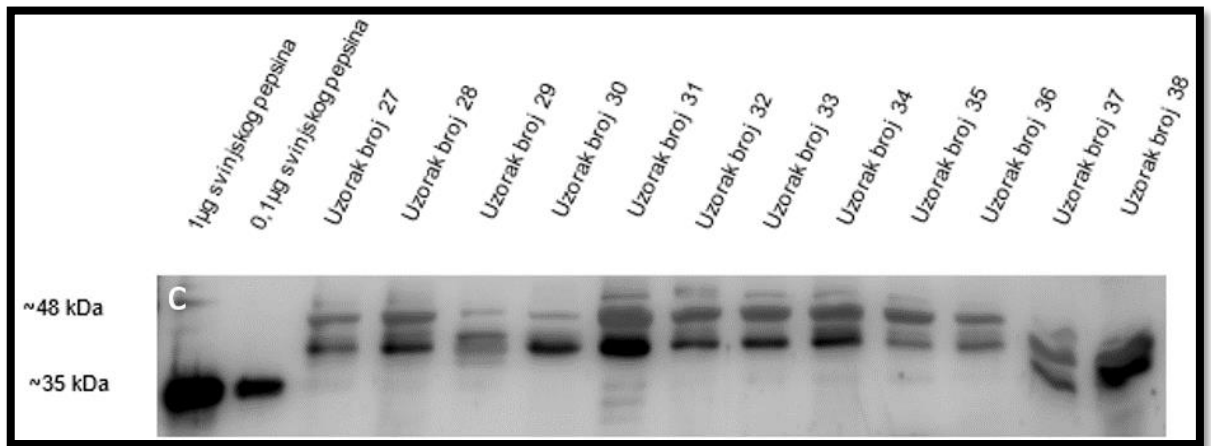


Slika 4. 1. Prikaz Western blot membrane sa standardima i uzorcima 1-14. Izvor: fotografirao autor rada.

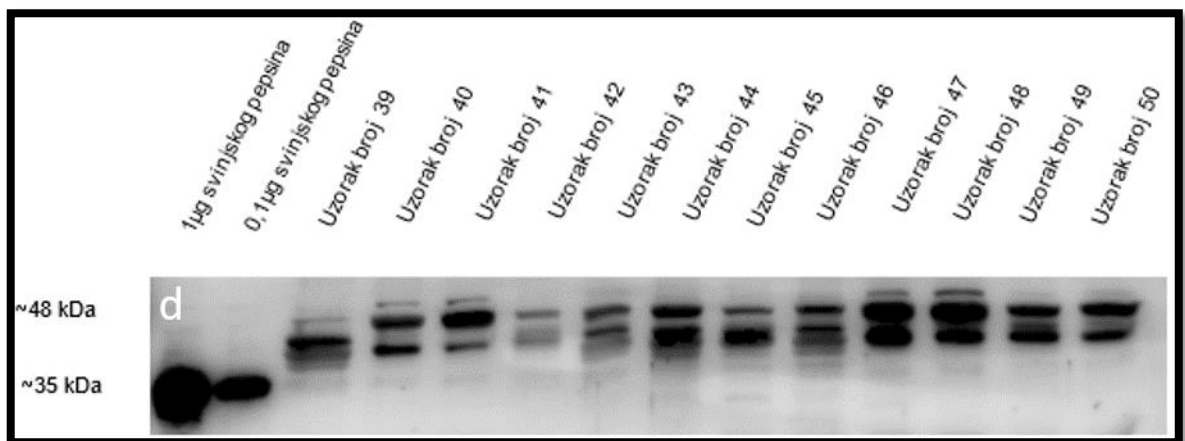


Slika 4. 2. Prikaz Western blot membrane sa standardima i uzorcima 15-26. Izvor: fotografirao autor rada.

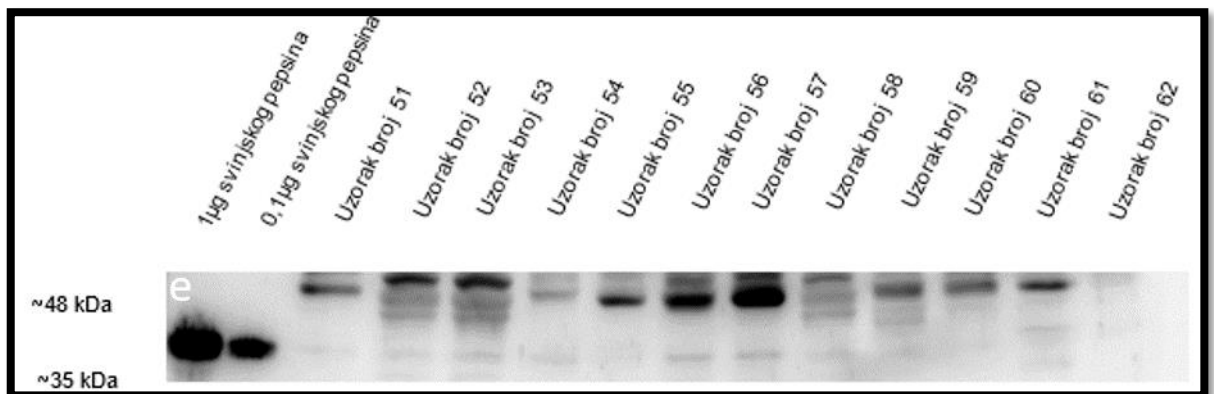
4. Materijali i metode



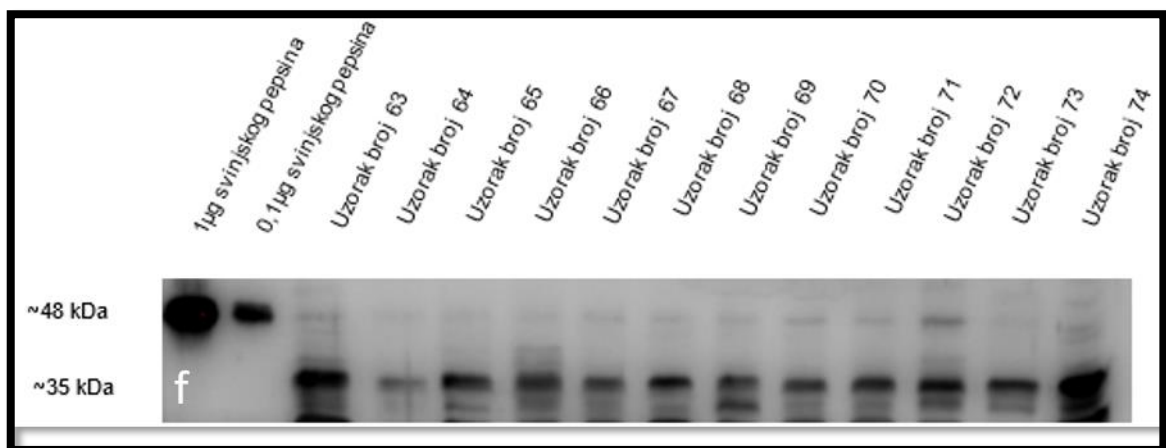
Slika 4. 3. Prikaz Western blot membrane sa standardima i uzorcima 27-38. Izvor: fotografirao autor rada.



Slika 4. 4. Prikaz Western blot membrane sa standardima i uzorcima 39-50. Izvor: fotografirao autor rada.

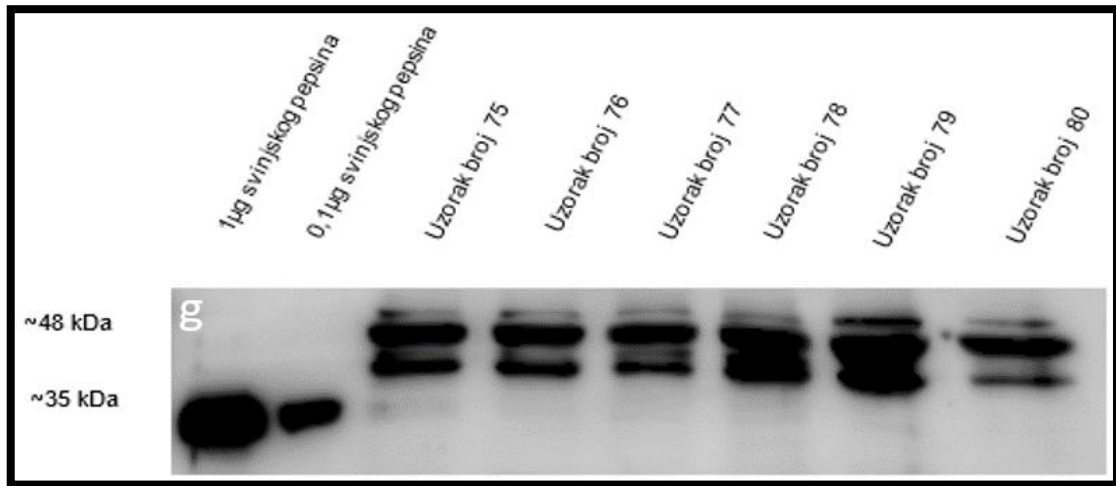


Slika 4. 5. Prikaz Western blot membrane sa standardima i uzorcima 51-62. Izvor: fotografirao autor rada.



Slika 4. 6. Prikaz Western blot membrane sa standardima i uzorcima 63-74. Izvor: fotografirao autor rada.

4. Materijali i metode



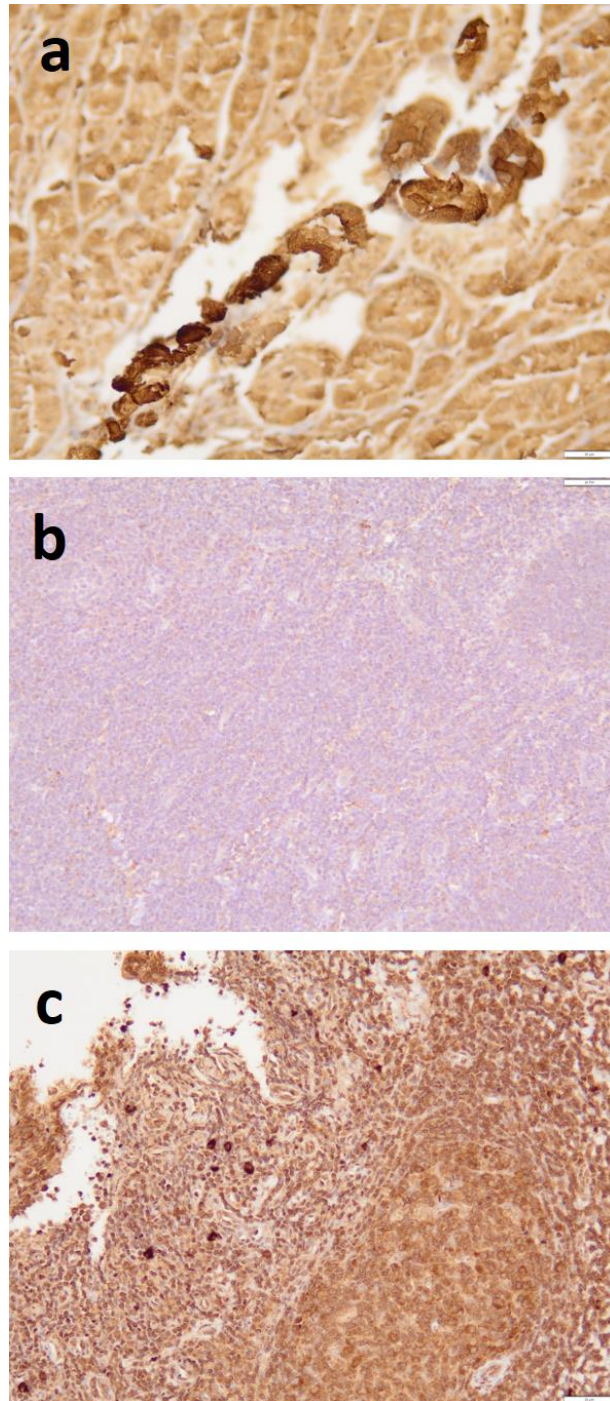
Slika 4. 7. Prikaz Western blot membrane sa standardima i uzorcima 75-80. Izvor: fotografirao autor rada.

4.5. Imunohistokemijska detekcija pepsina u tonzilarnom tkivu

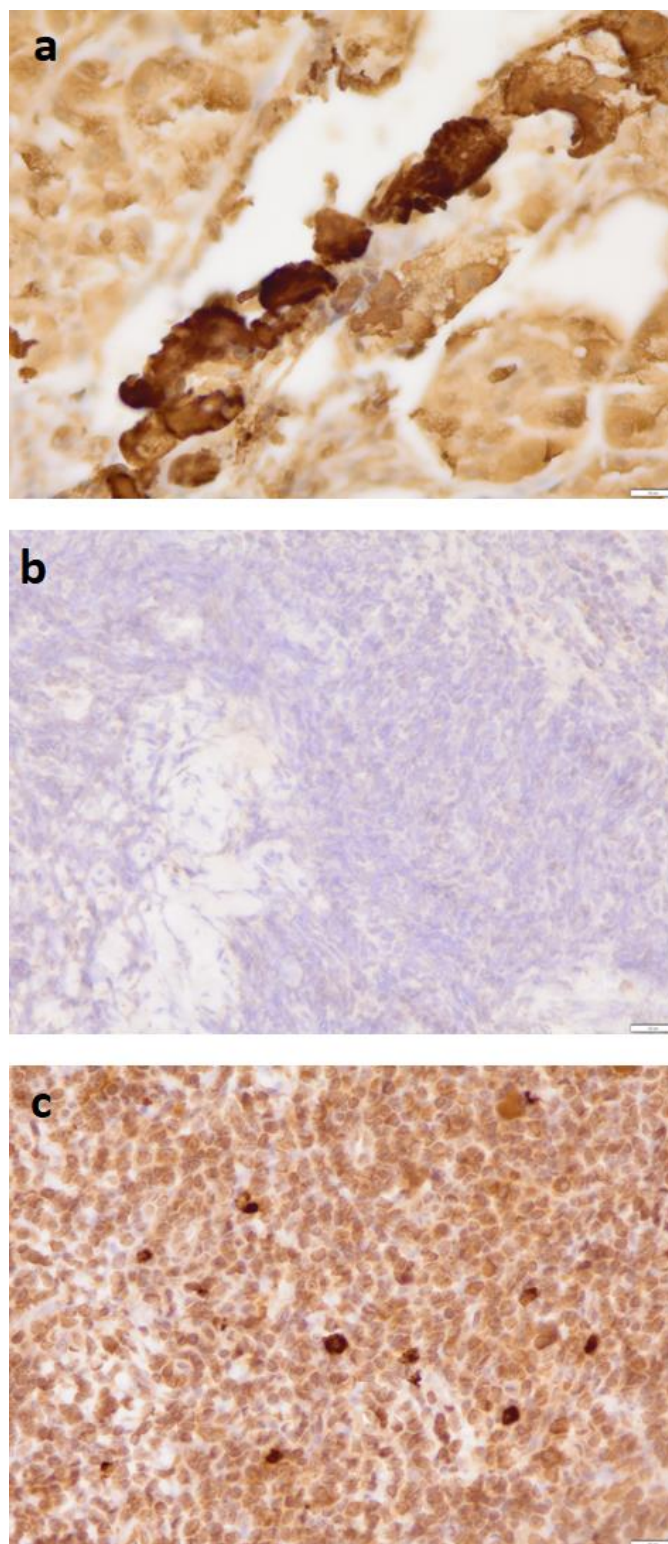
Imunohistokemijska detekcija pepsina u tonzilarnom tkivu izvedena je u Kliničkom zavodu za patologiju i sudsku medicinu KBC-a Osijek sustavom VENTANA Bench Mark Ultra prema protokolu proizvođača. Prilikom unosa postupka za anti-Pepsin A anti-tijelo (sc-271798, Santa Cruz Biotechnology, Dallas, TX, SAD) u sustav Ventana Bench Mark Ultra, u uređaj je unesen i njegov protokol. Svaki je uzorak bio označen barkodom. Dio tkiva 2 s parafinom na stakalcu umetnut je u uređaj i podvrgnut je potpuno automatiziranom procesu deparafinizacije pomoću koncentrata EZ Prep (LOT 206236-01, REF 950-102), koji je razrijeđen u omjeru 1:10, stavljen u spremnik, a zatim nanesen na stakalca pomoću uređaja. Detekcija Pepsina A provedena je pomoću kompleta Ultra View Universal DAB Detection (REF 760-500, LOT G07369) prema protokolu proizvođača. Nakon deparafinizacije stakalca su isprana reakcijskim puferom, koji je razrijeđen miješanjem 2 L reakcijskog pufera s 18 L destilirane vode (REF 950-300, LOT D05414). Razrijeđeni pufer stavljen je u spremnik iz kojeg je uređaj izvukao otopinu. Inhibicija endogene peroksidaze provedena je korištenjem Ultra View Universal DAB inhibitora (3 % H₂O₂) tijekom 10 minuta, nakon čega je slijedilo ispiranje u reakcijskom puferu. Vraćanje antigena u tkivo, kao potencijalno mjesto vezivanja, postignuto je inkubacijom s Ultra CC1 (Ultra Cell Conditioner 1, pH 8,4) tijekom 30 minuta, nakon čega je uslijedilo ispiranje u reakcijskom puferu. Korišteno anti-pepsin A antitijelo bilo je mišje monoklonsko antitijelo iz Santa Cruz Biotechnology, razrijeđeno u omjeru 1:100. Inkubacija je

trajala 40 minuta na sobnoj temperaturi. Označena mjesta imunoreakcije vizualizirana su pomoću Ultra View DAB Chromogena i Ultra View Universal DAB Coppera tijekom 5 minuta. Nakon bojenja stakalca su isprana reakcijskim puferom. Bojanje hematoksilinom izvedeno je pomoću automatiziranog sustava iz kompleta Ventana. Stakalca su isprana destiliranom vodom, rehidrirana nizom alkoholnih kupki od nižih do viših koncentracija i ručno očišćena u zamjeni za ksilen izvan uređaja (53). Nakon čišćenja od zamjene za ksilen, stakalca su prekrivena automatskim poklopcem u Dako Sakura sustavu, prekrivenim Sakura Tissue-Tek Cover Slipping Film (LOT 4840210). Stakalca su ispitana pod mikroskopom OLYMPUS BX46 (Olympus, Tokyo, Japan) pri povećanju od 200×. Pozitivna kontrola bio je ljudski želudac u kojem je navedena pozitivnost bila puno izraženija i intenzivnije izražena u svim staničnim i mišićnim strukturama.

4. Materijali i metode

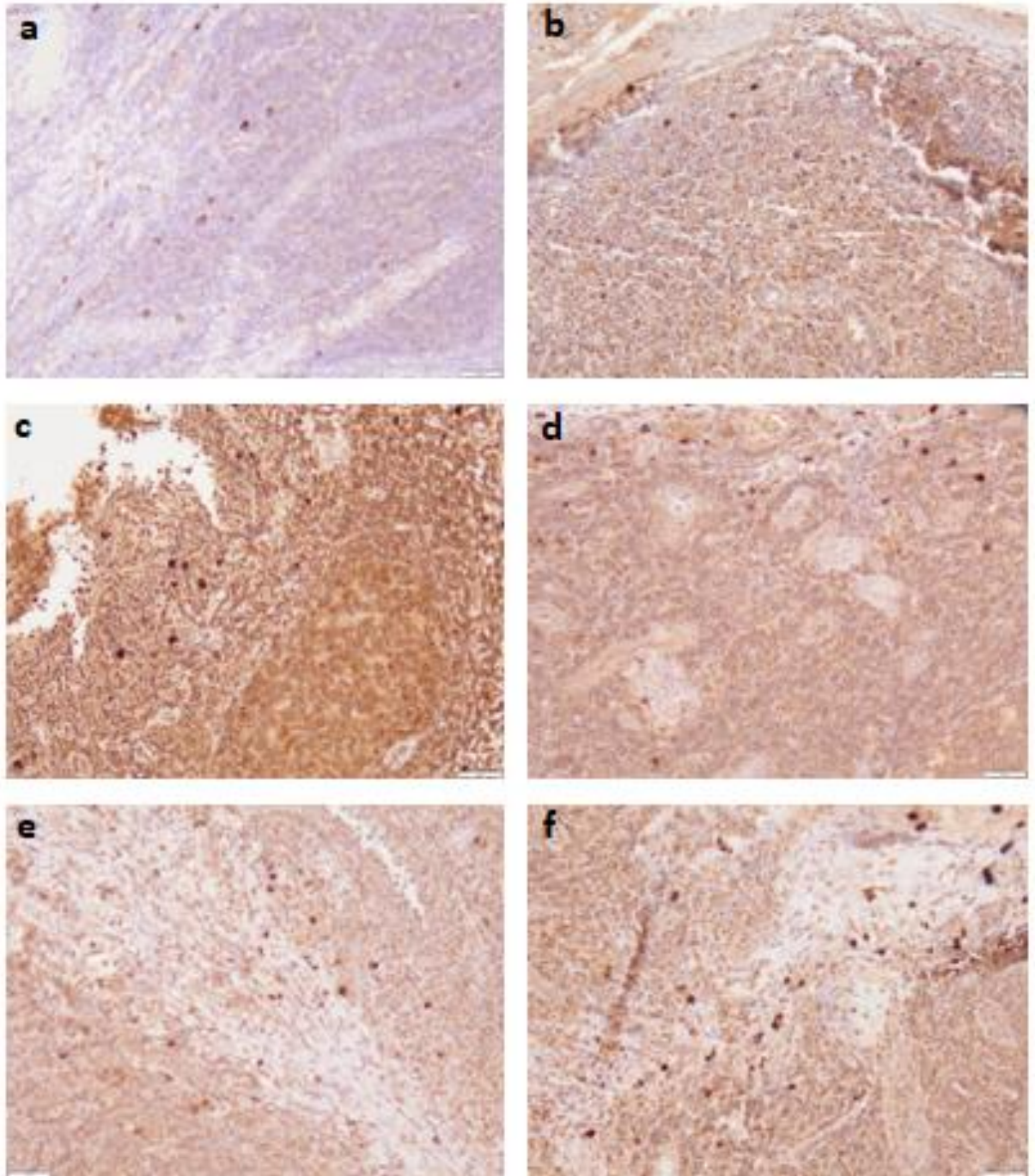


Slika 4. 8. Imunohistokemija tkiva tonzila obojenog protiv pepsina i vizualiziranog s DAB-HRP reakcijom. Povećanje 200×; mjerilo 50 μm . Na slikama su prikazani ljudski želudac kao pozitivna kontrola (a); tkivo nepčane tonzile - negativno bojenje (b) i tkivo nepčane tonzile - pozitivno bojenje (c). U svim staničnim i mišićnim strukturama ljudskog želudca pozitivna reakcija bila je puno izraženija. Izvor: fotografirao autor rada.

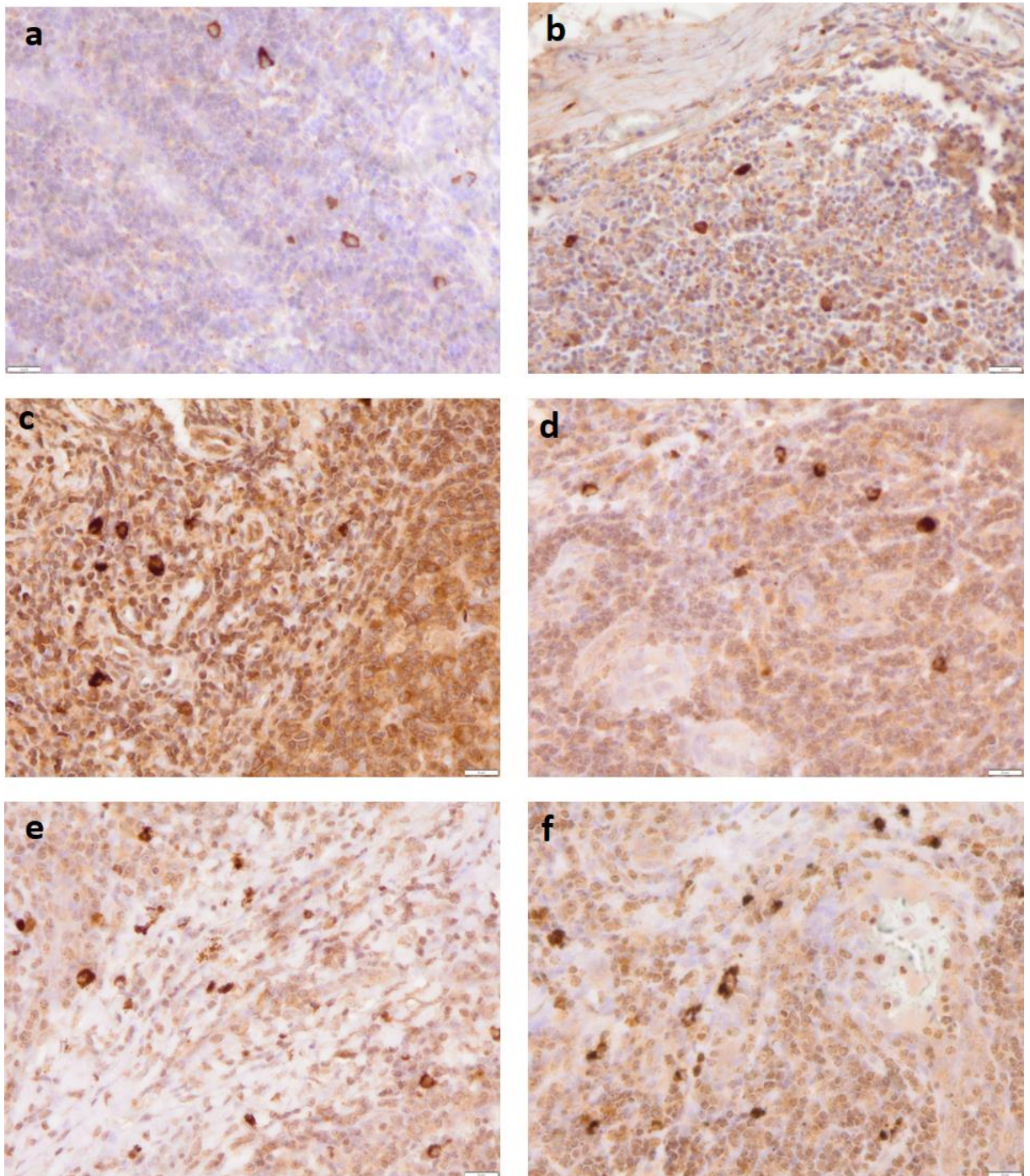


Slika 4. 9. Imunohistokemija tkiva tonzila obojenog protiv pepsina i vizualiziranog s DAB-HRP reakcijom. Povećanje 400×; mjerilo 20 μ m. Na slikama su prikazani ljudski želudac kao pozitivna kontrola (a); tkivo nepčane tonzile - negativno bojenje (b) i tkivo nepčane tonzile - pozitivno bojenje (c). Izvor: fotografirao autor rada.

4. Materijali i metode



Slika 4. 10. Raspodjela pepsin pozitivno obojenih stanica. Povećanje 200×; mjerilo 50 μm . Stanice su uglavnom vizualizirane u području kripti (a i b), u području oko germinacijskih centara (c i d) te u području s izraženom fibrozom u odnosu na ostatak tkiva nepčanih tonzila (e i f). Izvor: fotografirao autor rada.



Slika 4. 11. Raspodjela pepsin pozitivno obojenih stanica. Povećanje 400×; mjerilo 20 μm . Stanice su uglavnom vizualizirane u području kripte (a i b), u području oko germinacijskih centara (c i d) te u području s izraženom fibrozom u odnosu na ostatak tkiva nepčanih tonzila (e i f). Izvor: fotografirao autor rada.

4. Materijali i metode

4.6. Lančana reakcija polimerazom u stvarnom vremenu (RT-PCR, eng. *Real Time-Polymerase chain reaction*)

Lančana reakcija polimerazom u stvarnom vremenu izvedena je u Laboratoriju za analizu DNA pri Medicinskom fakultetu u Osijeku uz pomoć Quant Studio 3/5 Real Time PCR računalnog programa na Quant Studio 5 uređaju prema protokolu proizvođača (Qiagen, Hilden, Njemačka).

4.6.1. Izolacija RNA iz tkiva nepčanih tonzila

Kako bi se prvotno izolirala RNA iz ciljanog tkiva, svaki uzorak nepčane tonzile prethodno je bio otopljen na sobnoj temperaturi te je od svakog uzorka mehanički izdvojeno 150-200 mg tkiva. Potom se u pothlađenim uvjetima, nakon dodavanja 1 mL trireagensa u svaki uzorak, učinila homogenizacija uzorka. Dobiveni homogenat pohranjen je u sterilne tubice te je u svaki dodano 550 μ L kloroforma, a potom je slijedilo vorteksiranje uzoraka u trajanju od 5 sekundi. Uzorci su zatim podvrgnuti centrifugiranju kroz 15 minuta na 4 °C i 20 000 G. Po završetku centrifugiranja u novu je sterilnu tubicu izdvojeno 500 mikrolitara gornje, vodene faze uzorka te je dodano 500 μ L izopropanola, a nakon toga je slijedilo vorteksiranje kroz 5 sekundi. Slijedilo je ponovno centrifugiranje uzoraka kroz 10 minuta na 4 °C i 20 000 G. Dobiveni supernatant je odliven, a na pelet RNA dodano je 1 mL 75 %-tnog etanola. Ponovno je učinjeno centrifugiranje uzoraka kroz 10 minuta na 4 °C i 20 000 G, a potom je iz tubica s uzorcima odliven etanol. Uzorci su ostavljeni na sobnoj temperaturi sat vremena u svrhu isparavanja ostatnog etanola. Na dobiveni se pelet RNA, ovisno o njegovoj veličini, dodalo 30-50 μ L Accugene vode slobodne od DNA i RNA nukleaza te se potom pelet otopio na 60 °C kroz 2 minute. Čistoća dobivenih izolata RNA izmjerena je pomoću Qubit 3.0 Fluorometra, a potom su izolati RNA pohranjeni u hladnjak na -80 °C do postupka sinteze cDNA.

4.6.2. Sinteza cDNA iz RNA izolata tkiva nepčanih tonzila

Postupak sinteze cDNA iz RNA izolata tkiva nepčanih tonzila učinjen je pomoću komercijalnog kompleta reagensa za sintezu cDNA (QuantiTech Reverse Transcription Kit, Qiagen, Hilden, Njemačka). Prvotno su izolati RNA otopljeni na ledu, a reagensi za reverznu transkripciju otopljeni su na sobnoj temperaturi. Zatim je započet postupak eliminacije

genomske DNA iz izolata RNA uz pomoć pufera za eliminaciju gDNA i vode slobodne od DNA i RNA nukleaza ukupnog volumena od 14 μL (Tablica 2.)

Tablica 4. 2. Komponente za postupak eliminacije gDNA

Komponenta	Volumen	Koncentracija
Pufer za eliminaciju gDNA 7x	2 μL	1x
RNA uzorak	360/600 ng(do 1 μg)	
RNA-za free voda	Variable	
Ukupni volumen	14 μL	

Pomiješane komponente su inkubirane na 42 °C kroz 2 minute. Sljedeći korak podrazumijevao je pripremu smjese za sintezu cDNA ukupnog volumena od 20 μL (Tablica 3.). Potom je slijedila inkubacija kroz 15 minuta na 42 °C, a zatim inkubacija kroz 3 minute na 95 °C.

Tablica 4. 3. Priprema RT Master Mixa

Komponenta	Volumen	Koncentracija
Quantiscript Reverzna Transkriptaza	1 μL	
Quantiscript RT Pufer, 5x	4 μL	1x
RT Primer Mix	1 μL	
Cjelovita genomska DNA	14 μl	
Ukupni volumen	20 μL	

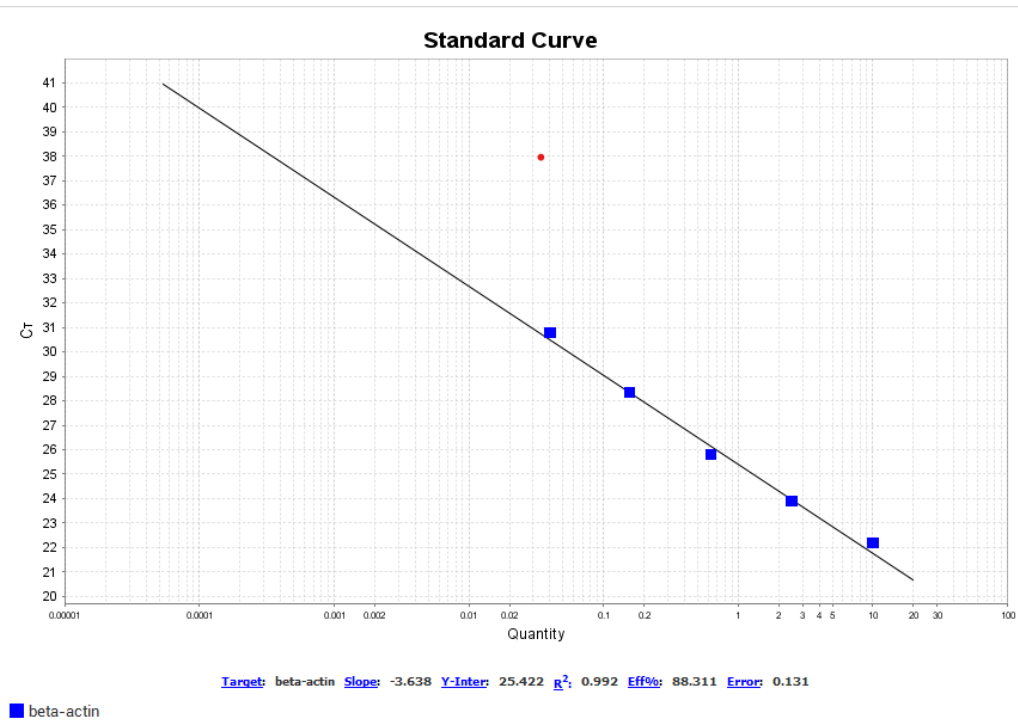
4. Materijali i metode

4.6.3. Kvantitativna analiza genske ekspresije primjenom lančane reakcije polimerazom u stvarnom vremenu

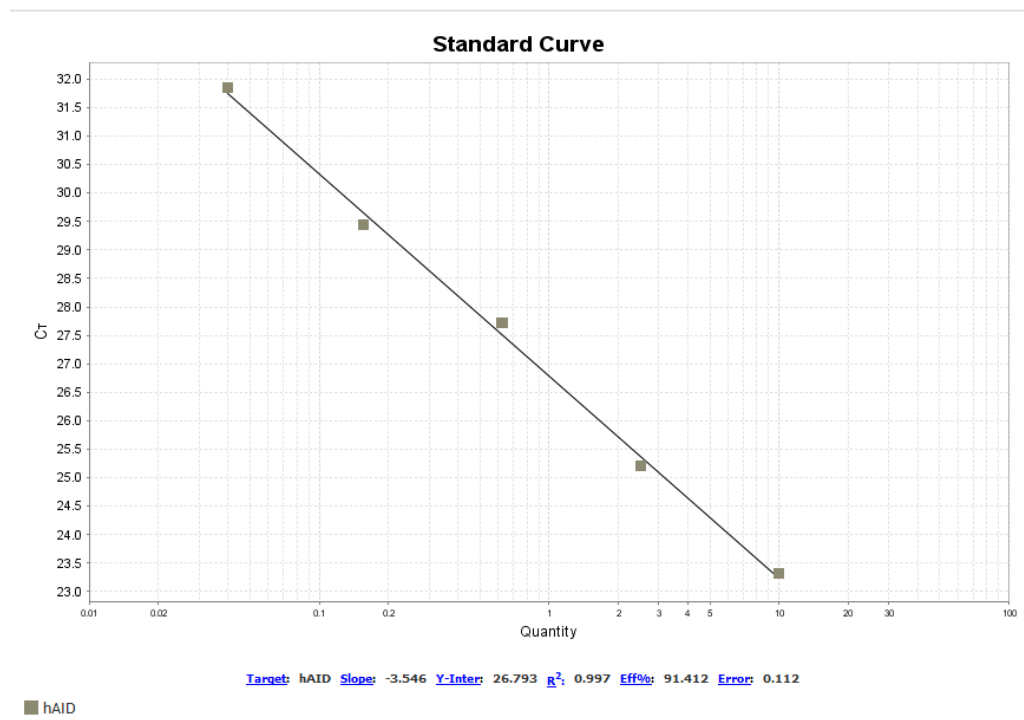
4.6.3.1. Priprema standardnih krivulja

Nakon učinjene sinteze cDNA, pristupilo se pripremi standardnih krivulja amplifikacijom ciljnih (A3B, A3G, AID) i referentnog (ACTB) gena u 5 serijskih razrjeđenja standardnog uzorka A. Standardni uzorak A pripremljen je udruženjem više cDNA uzoraka, a u svrhu sinteze koncentriranog bazena svih vrsta prisutnih prijepisa, čijim se serijskim razrjeđenjem dobiva široki koncentracijski raspon za testiranje učinkovitosti PCR amplifikacije i ciljnih i referentnih genskih meta. Svi ispitivani kompleti početnica pokazali su podjednako visoku učinkovitost amplifikacije cDNA kalupa, u rasponu od 88.3 – 117.5 % (Slike 5 - 8). Preciznost qPCR mjerenja određena je linearnim korelacijskim koeficijentom (R^2), koji je varirao u rasponu od 0.989-0.997. Sva mjerenja provedena su na uređaju QuantStudio 5 real-time PCR (Thermo Fisher Scientific, SAD) u duplikatu, a podaci su analizirani računalnim programom QuantStudio Design & Analysis Software v1.5.1.

Za pripremu standardne krivulje, odabrano je 3 uzorka (RNA radne koncentracije 50 ng/ μ l (ukupno 600 ng/uzorku), te je za svaki uzorak učinjena reverzna transkripcija u ukupnom volumenu od 20 μ l, dodatkom 4 μ l Quantiscript RT pufera, 1 μ l RT Primer mješavine, 1 μ l enzimske smjese Quantiscript Reverse Transcriptase, 2 μ l vode slobodne od DNA i RNA nukleaza te 12 μ l ukupne RNA koncentracije 50 ng/ μ l. Dobivena cDNA 3 uzorka udružena je u jedan uzorak volumena 60 μ l koji je potom razrijeđen 4 puta dodatkom 180 μ l vode slobodne od RNA nukleaza na ukupni volumen od 240 μ l. U sljedećem koraku pripremljeno je 5 serijskih razrjeđenja (A, B, C, D, E), pri čemu je svaki uzorak razrijeđen 4 puta u odnosu na prethodni. Pripremljeni standardi su alikvotirani i do trenutka upotrebe pohranjeni na -20 °C.

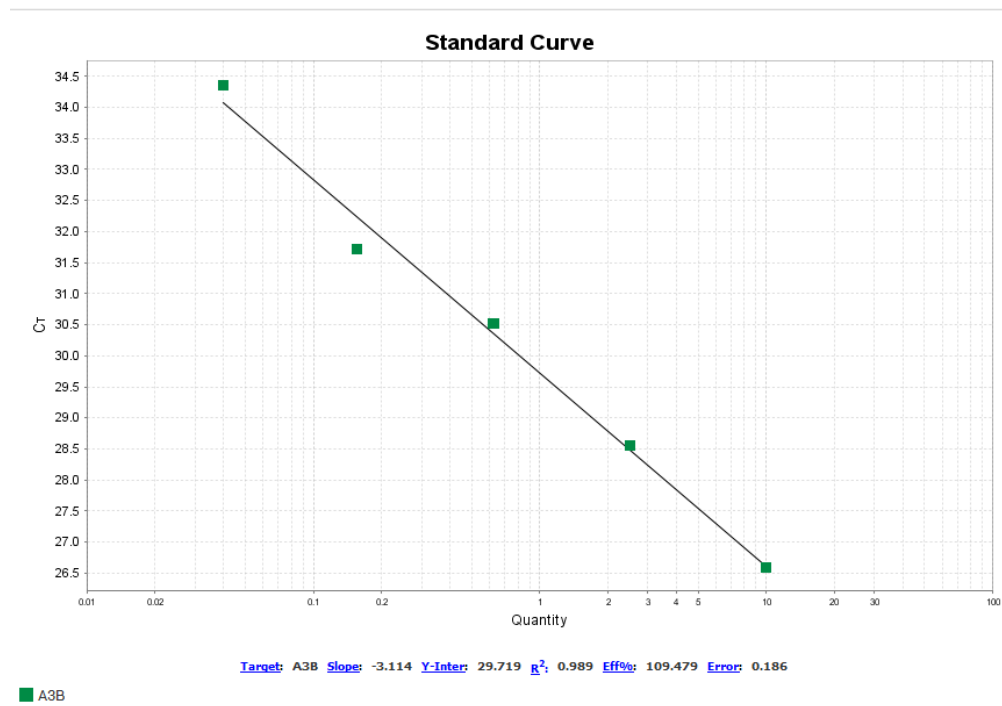


Slika 4. 12. Prikaz standardne krivulje A za referentni gen beta-aktin.

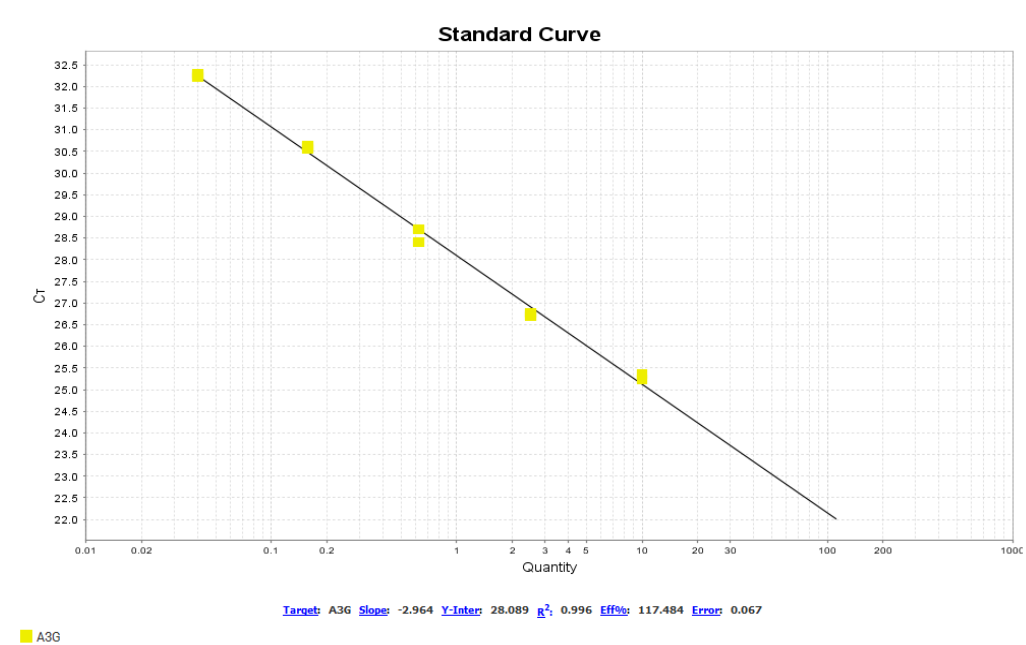


Slika 4. 13. Prikaz standardne krivulje A za ciljni gen AID.

4. Materijali i metode



Slika 4. 14. Prikaz standarne krivulje A za ciljni gen A3B



Slika 4. 15. Prikaz standarne krivulje A za ciljni gen A3G

4.6.3.2. Analiza izražaja genskih prijevise

Za provođenje posljednjeg koraka lančane reakcije polimerazom u stvarnom vremenu korišten je komercijalni komplet reagensa QuantiNova SYBR Green PCR Master Mix (Qiagen, Hilden, Njemačka), i početnice za amplifikaciju prijevise gena koji kodiraju beta-aktin, A3G, A3B i AID (Metabion International AG, Planegg, Njemačka). Smjesa za amplifikaciju genskih prijevise u ukupnom volumenu od 10 μ l, pripremljena je miješanjem 5 μ l QuantiNova SYBR Green PCR Master Mix reagensa, 0,7 μ l obje početnice koncentracije 10 μ M i 3,6 μ l cDNA (Tablica 4.). Lančana reakcija polimerazom u stvarnom vremenu učinjena je na uređaju Quant Studio 5 sukladno temperaturnim uvjetima koji su prikazani u Tablici 5., a zabilježene Ct vrijednosti analizirane su uz pomoć Quant Studio 3/5 Real Time PCR računalnog programa. Sva mjerenja serijskih razrjeđenja standarda i uzoraka provedena su u duplikatu, pa je za cjelovitu analizu izražaja svakog pojedinog gena bilo potrebno učiniti dvije qPCR reakcije, pri čemu je u prvom qPCR bloku analizirano 5 standarda i 40 uzoraka u duplikatu, a u drugom 5 standarda i 35 uzoraka u duplikatu.

Tablica 4. 4. Priprema RT-PCR Mixa

Komponenta	Blok s 96 dubokih jažica	Koncentracija
2x QuantiNova SYBR Green PCR Master Mix	5 μ L	1x
Početnica A	0,7 uL	0,7 μ M
Početnica B	0,7 uL	0,7 μ M
RNA-za free voda		
Uzorak cDNA	3,6 uL	< 100ng/ reakcija
Ukupni volumen	10 μ L	

4. Materijali i metode

Tablica 4. 5. Uvjeti ciklusa izvođenja RT-PCR

Korak	Vrijeme	Temperatura	Način rada	Komentari
Inicijalna aktivacija	2 min	95 °C	Maksimum	Aktivacija
Denaturacija	5 s	95 °C	Maksimum	
Combined/annealing extension	10 s	60 °C	Maksimum	Skupljanje podataka o fluorescenciji
Broj ciklusa	35-40			Ovisno o količini cDNA

4.7. Statističke metode

Kategorijski podatci predstavljani su apsolutnim i relativnim frekvencijama. Razlike kategorijskih varijabli testirane su Hi kvadrat (χ^2) testom. Normalnost raspodjele kontinuiranih varijabli testirana je Shapiro-Wilkovim testom. Kontinuirani podatci su opisani aritmetičkom sredinom i standardnom devijacijom u slučaju raspodjele koja slijedi normalno, a u ostalim slučajevima medijanom i granicama interkvartilnog raspona. Razlike kontinuiranih varijabli između dviju nezavisnih skupina testirane su Mann-Whitneyevim U testom (uz iskazanu Hodges-Lehmannovu razliku medijana i 95 % raspon pouzdanosti razlike) ili t-testom (uz iskazanu razliku i 95 % raspon pouzdanosti). U slučaju tri i više nezavisnih razlika se testirala analizom varijance (ANOVA), a u slučaju određivanja utjecaja nalaza imunohistokemije uz utjecaj dobi ispola koristila se dvosmjerna analiza varijance. Ocjena povezanosti dana je Pearsonovim koeficijentom korelacije (R). Razlike u ekspresiji gena s obzirom na imunohistokemijski nalaz pepsina u slini uz korekciju za dob učinila se analizom kovarijance (ANCOVA). Sve P vrijednosti su dvostrane. Razina značajnosti je postavljena na $\alpha = 0,05$. Za statističku analizu korišteni su statistički programi MedCalc® Statistical Software version 22.018 (MedCalc Software Ltd, Ostend, Belgium; <https://www.medcalc.org>; 2024) i SPSS 23.0 (Released 2015. IBM. Armonk, NY: IBM Corp.).

5. REZULTATI

5.1. Osnovna obilježja ispitanika

U istraživanje je uključeno 80 bolesnika kojima je prijeoperacijski učinjena timpanometrija, određena klinička procjena veličine nepčanih tonzila prema Brodsky klasifikaciji, a tijekom operacijskog zahvata uzet je uzorak nepčane tonzile za imunohistokemijsku analizu prisutnosti pepsina. Ukupno je 45 (56 %) bolesnika pozitivno na pepsin, a 35 (44 %) negativno na pepsin u nepčanim tonzilama.

Medijan dobi bolesnika je 8 godina, u rasponu od 4 do najviše 16 godina, bez značajne razlike prema skupinama. Bolesnika muškog spola je 44 (55 %).

Uslijed nalaza timpanograma, najviše bolesnika, 39 (49 %) ima A tip, a najmanje njih 15 (19 %) B tip. Veličina nepčanih tonzila (Brodsky klasifikacija) je medijana 3, u rasponu od 2 do najviše 4, bez značajne razlike u odnosu na skupine (Tablica 5.1.).

Tablica 5. 1. Obilježja bolesnika prema imunohistokemijskom nalazu pepsina u nepčanim tonzilama

	Pepsin + (n = 45)	Pepsin – (n = 35)	Ukupno (n = 80)	Razlika (95 % raspon pouzdanosti)	<i>P</i>
Dob (godine) [Medijan (interkvartilni raspon)]	7 (6 – 9,5)	8 (6 – 10)	8 (6 – 10)	1 (-1 do 2)	0,28*
Spol					
Muški	28 (62)	16 (46)	44 (55)		0,14†
Ženski	17 (38)	19 (54)	36 (45)		
Timpanogram					
A tip	21 (46)	18 (51)	39 (49)		0,10†
B tip	12 (27)	3 (9)	15 (19)		
C tip	12 (27)	14 (40)	26 (32)		
Brodsky klasifikacija [Medijan (interkvartilni raspon)]	3 (3 - 4)	2 (2 - 3)	3 (3 - 4)	0 (-1 do 0)	0,29*

*Mann Whitney U test (Hodges – Lehmannova razlika medijana); † Hi kvadrat test

5. Rezultati

Nisu uočene značajne razlike u dobi bolesnika i u veličini nepčanih tonzila (Brotsky klasifikacija) glede spola bolesnika, kao što nisu uočene razlike u raspodjeli bolesnika uslijed nalaza timpanometrije u odnosu na spol (Tablica 5.2.).

Tablica 5. 2. Obilježja bolesnika prema spolu

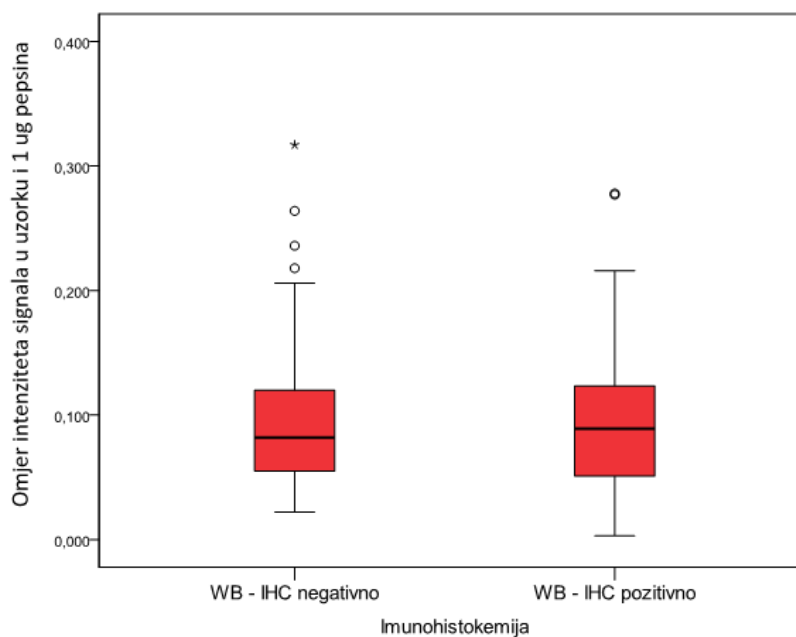
	Muški spol (n = 44)	Ženski spol (n = 36)	Ukupno (n = 80)	Razlika (95 % raspon pouzdanosti)	<i>P</i>
Dob (godine) [Medijan (interkvartilni raspon)]	8 (6 – 10)	7,5 (6 – 9,5)	8 (6 – 10)	0 (-1 do 1)	0,77*
Timpanogram					
A tip	20 (45)	19 (53)	39 (49)		0,59 [†]
B tip	10 (23)	5 (14)	15 (19)		
C tip	14 (32)	12 (33)	26 (32)		
Brotsky klasifikacija [Medijan (interkvartilni raspon)]	3 (3 – 3)	3 (2,5 – 4)	3 (3 – 4)	0 (0 do 0)	0,82*

*Mann Whitney U test (Hodges – Lehmannova razlika medijana); [†] Hi kvadrat test

5.2. Western blot analiza uzorka sline

Western blot analiza uzoraka sline nije otkrila značajne razlike u razinama pepsina između imunohistokemijski (IHC) pozitivnih i IHC negativnih skupina. Prikaz rezultata Western blot analize podrazumijeva postotak signala pepsina izračunat u odnosu na 1 µg standarda proteina pepsina unesenog u prve dvije jažice (Slika 5.1.).

Signali pepsina bili su slabi i prvenstveno detektirani na oko 36 kDa. Korištenje standarda proteina pepsina kao prva dva uzorka pomoglo je ublažiti probleme u vezi s položajem trake pepsina u uzorcima sline.



Slika 5. 1. Western blot analiza pepsina u uzorku sline

Dvosmjerna analiza varijance utjecaja spola i dobi na pozitivne ili negativne nalaze pepsina u uzorcima sline nije pokazala značajne povezanosti između vrijednosti (Tablica 5.3.).

Tablica 5. 3. Dob ispitanika glede spola i nalaza imunohistokemije

Spol	Imunohistokemija	Broj djece	Aritmetička sredina dobi (SD)	95% raspon pouzdanosti	<i>P</i> *
Muški spol	Negativno	18	6,88 (0,78)	5,54 do 8,23	0,77
	Pozitivno	23	7,87 (0,57)	6,45 do 9,29	
Ženski spol	Negativno	17	7,00 (0,69)	5,42 do 8,57	
	Pozitivno	18	7,55 (0,76)	5,86 do 9,25	

SD – standardna devijacija; *dvosmjerna ANOVA

5. Rezultati

5.3. PCR analiza uzoraka nepčanih tonzila

PCR je učinjen kod ukupno 75 bolesnika, od kojih je 42 (56 %) imalo pozitivan nalaz pepsina, a 33 (44 %) su negativna nalaza.

Nema značajne razlike u dobi, spolu, nalazu timpanometrije i veličini nepčanih tonzila (Brodsky klasifikacija) između pepsin pozitivnih i pepsin negativnih bolesnika kojima je učinjen PCR (Tablica 5.4.).

Također, u skupini bolesnika kojima je učinjen PCR ne uočavaju se značajne razlike u dobi i veličini nepčanih tonzila (Brodsky klasifikacija) glede spola, kao što se ne razlikuje značajno niti raspodjela bolesnika prema nalazu timpanometrije glede spola (Tablica 5.5.).

Tablica 5. 4. Obilježja bolesnika prema imunohistokemijskom nalazu (PCR) (n = 75)

	Pepsin PCR + (n = 42)	Pepsin PCR – (n = 33)	Ukupno (n = 75)	Razlika (95 % raspon pouzdanosti)	<i>P</i>
Dob (godine) [Medijan (interkvartilni raspon)]	8 (6 – 10)	8 (6 – 10,5)	8 (6 – 10)	-1 (-2 do 1)	0,41
Spol					
Muški	27 (64)	15 (45)	42 (56)		0,10 [†]
Ženski	15 (36)	18 (55)	33 (44)		
Timpanogram					
A tip	19 (45)	17 (52)	36 (48)		0,10 [†]
B tip	12 (29)	3 (9)	15 (20)		
C tip	11 (26)	13 (39)	24 (32)		
Brodsky klasifikacija [Medijan (interkvartilni raspon)]	3 (3 – 4)	3 (2 – 3)	3 (3 – 4)	0 (0 do 0)	0,45

*Mann Whitney U test (Hodges – Lehmannova razlika medijana); [†] Hi kvadrat test

Tablica 5. 5. Obilježja bolesnika kojima je učinjen PCR (n = 75) prema spolu (PCR)

	Muški spol PCR (n = 42)	Ženski spol PCR (n = 33)	Ukupno (n = 75)	Razlika (95 % raspon pouzdanosti)	<i>P</i>
Dob (godine) [Medijan (interkvartilni raspon)]	8 (6 – 10)	8 (6 – 10)	8 (6 – 10)	0 (-1 do 2)	0,37*
Timpanogram					
A tip	19 (45)	17 (52)	36 (48)		0,65 [†]
B tip	10 (24)	5 (15)	15 (20)		
C tip	13 (31)	11 (33)	24 (32)		
Brodsky klasifikacija [Medijan (interkvartilni raspon)]	3 (3 – 3)	3 (2,5 – 4)	3 (3 – 4)	0 (0 do 0)	0,45*

*Mann Whitney U test (Hodges – Lehmannova razlika medijana); [†] Hi kvadrat test

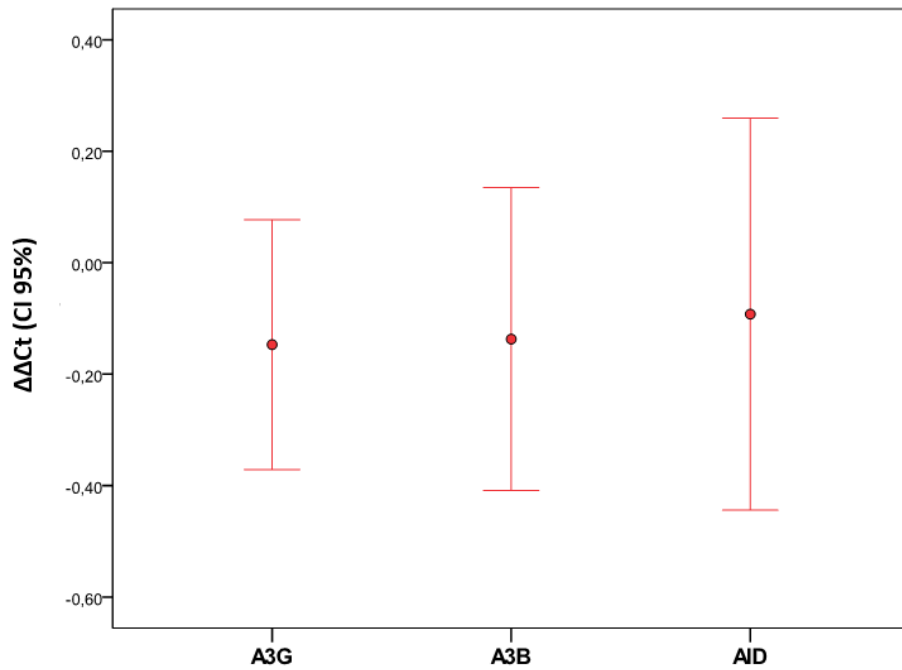
Ispitao se izražaj gena A3G, A3B i AID (logaritamska transformacija) i uočava se da nema značajne razlike u izražaju između A3G, A3B i AID (Tablica 5.6. i Slika 5.2.).

Tablica 5. 6. Izražaj gena A3G, A3B i AID (logaritamska transformacija)

	Aritmetička sredina (SD) [log]	Minimum	Maksimum	<i>P</i> *
A3G	-0,147 (0,97)	-2,12	3,09	
A3B	-0,137 (1,16)	-3,04	3,68	0,49
AID	-0,092 (1,53)	-3,84	4,34	

*ANOVA

5. Rezultati



Slika 5. 2. Izražaj gena A3G, A3B i AID

Pearsonovim koeficijentom korelacije R ocijenila se međusobna povezanost izražaja gena, povezanost izražaja gena s dobi bolesnika i s veličinom nepčanih tonzila (Brodsky klasifikacija).

Što je veći izražaj gena A3G, to je veći i izražaj gena A3B ($R = 0,505$). Značajna je i povezanost izražaja gena A3B s AID, odnosno kod većeg izražaja gena A3B veći je i izražaj gena AID ($R = 0,348$). Uočava se da postoji značajna, pozitivna i slabija veza između dobi bolesnika i izražaja gena A3G ($R = 0,373$), dok izražaji drugih gena nisu u značajnoj vezi s dobi bolesnika (Tablica 5.7.).

Tablica 5. 7. Međusobna povezanost izražaja gena A3G, A3B i AIDs dobi bolesnika i veličinom nepčanih tonzila (Brodsky klasifikacija)

Geni	Pearsonov koeficijent korelacije R (P vrijednost)				Brodsky skor
	A3G	A3B	AID	Dob	
A3G	-			0,373 (0,001)	-0,027 (0,82)
A3B	0,505 (<0,001)	-		0,234 (0,05)	-0,026 (0,83)
AID	0,162 (0,17)	0,348 (0,003)	-	0,130 (0,27)	-0,032 (0,78)

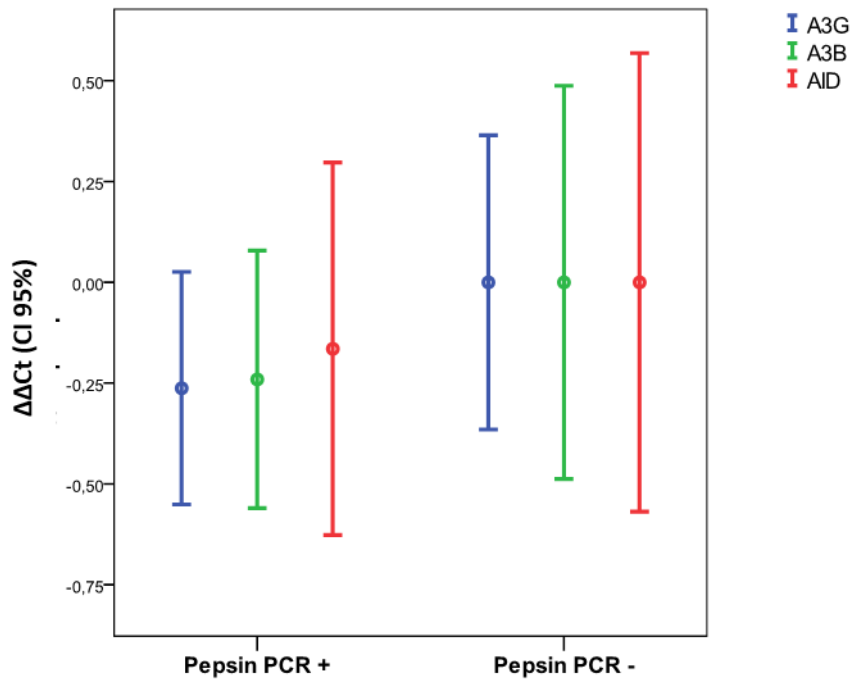
Nisu uočene značajne razlike u izražaju gena uslijed imunohistokemijskog nalaza pepsina u nepčanim tonzilama, a također, ne razlikuje se izražaj gena unutar pojedine skupine prema imunohistokemijskom nalazu pepsina u nepčanim tonzilama (Tablica 5.8., Slika 5.3.).

Tablica 5. 8. Izražaj gena A3G, A3B i AID (logaritamska transformacija)

	Aritmetička sredina (SD) [log]				Razlika (95 % raspon pouzdanosti)	<i>P</i> [†]
	Pepsin PCR + (n = 42)	<i>P</i> [*]	Pepsin PCR – (n = 33)	<i>P</i> [*]		
A3G	-0,263 (0,93)		4,63·10 ⁻¹¹ (1,03)		0,263 (-0,188 do 0,713)	0,25
A3B	-0,241 (1,01)	0,92	-1,36·10 ⁻⁹ (1,33)	>0,99	0,241 (-0,309 do 0,791)	0,39
AID	-0,164 (1,48)		2,83·10 ⁻⁹ (1,60)		0,165 (-0,548 do 0,877)	0,65

*ANOVA; †t-test

5. Rezultati



Slika 5. 3. Razlike u izražaju gena uslijed imunohistokemijskog nalaza pepsina u nepčanim tonzilama (PCR) (logaritamska transformacija)

Uzimajući u obzir povezanost gena A3G s dobi bolesnika učinjena je analiza kovarijance (ANCOVA) izražaja svih gena između pepsin pozitivne i negativne skupine bolesnika uz korekciju za dob, te je potvrđeno da nema značajne razlike u izražaju gena uslijed nalaza pepsina (Tablica 5.9.).

Tablica 5. 9. Izražaj gena A3G, A3B i AID (logaritamska transformacija) uslijed imunohistokemijskog nalaza pepsina u nepčanim tonzilama uz korekciju za dob

	Aritmetička sredina (95 % raspon pouzdanosti)			<i>P</i> *
	PepsinPCR +	Pepsin PCR –		
A3G	-0,224 (-0,505 do 0,058)	-0,049 (-0,367 do 0,269)	F(1,72) = 0,66	0,42
A3B	-0,217 (-0,572 do 0,138)	-0,031 (-0,440 do 0,378)	F(1,69) = 0,47	0,50
AID	-0,144 (-0,618 do 0,330)	-0,027 (-0,562 do 0,508)	F(1,72) = 0,11	0,75

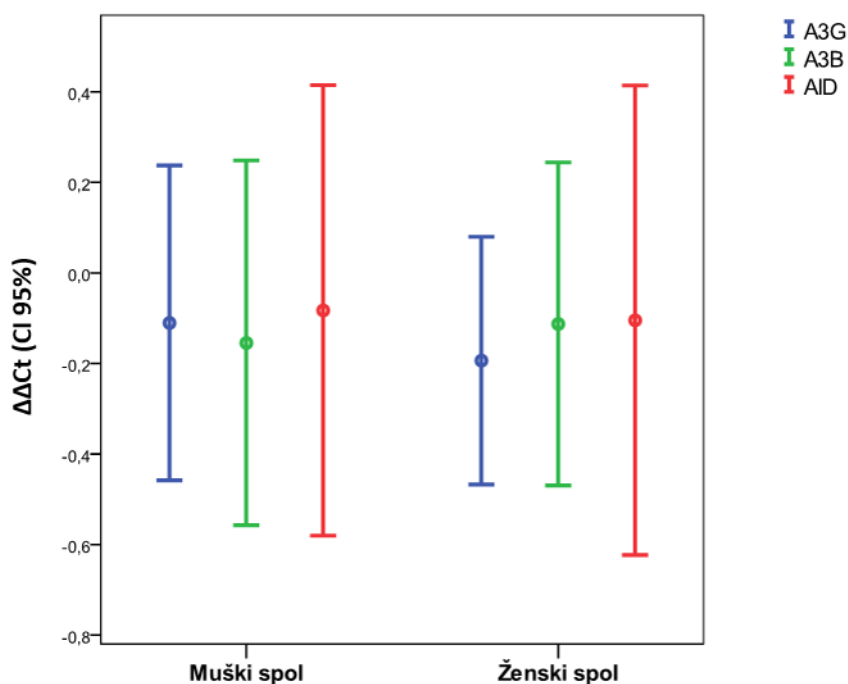
*ANCOVA (korekcija za dob)

Nisu uočene značajne razlike u izražaju gena glede spola. Također, ne razlikuje se izražaj gena niti unutar pojedine skupine prema spolu (Tablica 5.10., Slika 5.4.).

Tablica 5. 10. Izražaj gena A3G, A3B i AID glede spola (logaritamska transformacija)

	Aritmetička sredina (SD) [log]				Razlika (95 % raspon pouzdanosti)	P^\dagger
	Muški spol (n = 42)	P^*	Ženski spol (n = 33)	P^*		
A3G	-0,111 (1,12)		-0,194 (0,77)		-0,08 (-0,52 do 0,35)	0,70
A3B	-0,155 (1,29)	0,97	-0,113 (0,96)	0,94	0,04 (-0,51 do 0,60)	0,88
AID	-0,082 (1,60)		-0,105 (1,46)		-0,02 (-0,74 do 0,69)	0,95

*ANOVA; †t-test



Slika 5. 4. Razlike u izražaju gena glede spola (logaritamska transformacija)

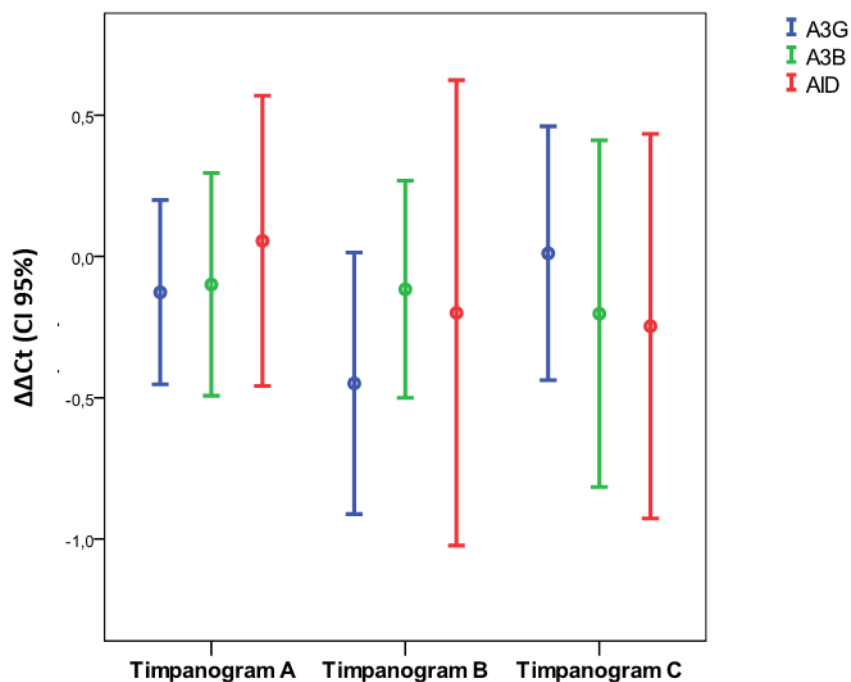
5. Rezultati

Nisu uočene značajne razlike u izražaju gena uslijed nalaza timpanometrije. Također, ne razlikuje se izražaj gena niti unutar pojedinog nalaza timpanometrije (Tablica 5.11., Slika 5.5.).

Tablica 5. 11. Izražaj gena A3G, A3B i AID uslijed nalaza timpanometrije (logaritamska transformacija)

	Aritmetička sredina (SD) [log] uslijed nalaza timpanometrije						<i>P</i> *
	Timpanogram A	<i>P</i> *	Timpanogram B	<i>P</i> *	Timpanogram C	<i>P</i> *	
A3G	-0,127 (0,96)		-0,449 (0,84)		0,011 (1,06)		0,36
A3B	-0,099 (1,11)	0,80	-0,116 (0,69)	0,67	-0,203 (1,45)	0,79	0,94
AID	0,055 (1,52)		-0,199 (1,49)		-0,247 (1,61)		0,73

*ANOVA



Slika 5. 5. Razlike u izražaju gena uslijed nalaza timpanometrije (logaritamska transformacija)

6. RASPRAVA

Dosadašnja znanstvena istraživanja o hipertrofiji nepčanih tonzila uglavnom su se fokusirala na pojedine čimbenike kao moguće uzročnike hipertrofije limfatičnog tkiva, poput pojedinih sastavnica želučanog sadržaja ili određenih mikroorganizama. Do danas, pregledom dostupne znanstvene literature, ovo je prvo znanstveno istraživanje kojem je cilj bio analizirati učinak pepsina na ekspresiju gena A3B, A3G i AID i na hipertrofiju nepčanih tonzila u pedijatrijskoj populaciji. Rezultati ove doktorske disertacije pokazali su kako u odabranoj populaciji pedijatrijskih ispitanika nema povezanosti izražaja gena AID, A3G i A3B i prisutnosti pepsina u nepčanim tonzilama.

6.1. Osnovna obilježja ispitanika

U ovoj je studiji operacijskom zahvatu tonzilektomiji podvrgnuto 80 ispitanika, od kojih je 44 bilo muškoga spola, a 37 ženskoga spola. Medijan dobi bolesnika je 8 godina, u rasponu od 4 do 16 godina. Za utvrđivanje veličine nepčanih tonzila korištena je Brodsky klasifikacija, a medijan veličine nepčanih tonzila za ovu grupu ispitanika bio je 3, u rasponu od 2 do 4 (107). Važno je napomenuti kako postoji više klasifikacija veličine nepčanih tonzila. Osim Brodsky klasifikacije, postoji i klasifikacija veličine nepčanih tonzila po Friedmanu, a ona podrazumijeva određivanje veličine nepčanih tonzila uspoređujući odnose tonzile s okolnim strukturama usne šupljine i orofarinksa (108). Također, u kliničkoj praksi koristi se i djelomično izmijenjena Brodsky klasifikacija koja se još naziva ljestvicom tri stadija (engl. *three-grade scale*). S obzirom na postojanje razlika u klasifikacijskim sistemima veličine nepčanih tonzila, analiziranjem znanstvene literature pokušali smo odabrati najoptimalniju klasifikaciju za ovu studiju. Prema studiji Kumara i suradnika koja je uspoređivala tri navedena klasifikacijska sustava na uzorku od 116 pedijatrijskih ispitanika, klinički najoptimalniji sustav za klasifikaciju veličine tonzila bila bi Brodsky klasifikacija (109). Studija Nga i suradnika također navodi Brodsky klasifikaciju kao najbolju opciju za što preciznije definiranje veličine nepčanih tonzila (110). Osim navedenih klasifikacijskih sustava, fokus određenih istraživanja bio je usmjeren na još preciznije definiranje veličine nepčanih tonzila, a to ponajviše podrazumijeva korištenje fotografija i određenih radioloških tehnika (111, 112). S obzirom na potencijalne dodatne troškove, dodatno definiranje veličine nepčanih tonila nije uzeto u obzir u ovome istraživanju.

6.2. Prikupljanje i analiza uzoraka sline pedijatrijskih ispitanika

Prilikom izrade ovog doktorskog rada, uzorci sline prikupljeni su od pacijenata u jednom navratu, ujutro po dolasku na dogovoreni operacijski zahvat. Pacijenti su zamoljeni da 10 do 12 sati prije uzimanja uzorka sline izbjegavaju konzumaciju hrane i pića te oralnu higijenu. Obzirom da je prije izvođenja same studije pretpostavljeno kako će prikupljanje uzoraka sline za minimalno 80 ispitanika u studiji trajati više mjeseci te kako će uzorci morati biti pohranjeni u adekvatnim uvjetima sve do ispunjenja ciljanog broja ispitanika, pregledom dostupne literature željeli smo provjeriti može li tijekom vremena doći do pada koncentracije pepsina u uzorcima sline koji su pohranjeni do podvrgavanja daljnjim analizama. Kang i suradnici proveli su mjerenja koncentracija pepsina u uzorcima sline koji su bili pohranjeni u trajanju između jednog tjedna i šest mjeseci. Rezultati studije govore u prilog stabilnosti koncentracija pepsina u uzorcima koji su analizirani unutar perioda pohrane u navedenoj studiji (113). Nakon dovoljnog broja prikupljenih uzoraka sline, uzorci su podvrgnuti Western blot analizi u svrhu detekcije pepsina. U ovom je istraživanju ukupno 56 % ispitanika imalo pozitivan nalaz pepsina u slini koji je detektiran Western blot metodom. Istraživanje Wanga i suradnika na sličnom uzorku ispitanika pokazalo je pozitivan nalaz u gotovo 80 % slučajeva, dok je studija Haddada i suradnika pokazala prisutnost salivarnog pepsina u 48 % pedijatrijskih ispitanika. U istraživanju Zhou i suradnika detektirano je gotovo 70 % pozitivnih nalaza pepsina u slini pedijatrijskih pacijenata koji su imali hipertrofiju adenoidnih vegetacija (114 – 116). Za razliku od ispitanika koji su sudjelovali u izradi ovog doktorskog rada i čija je simptomatologija bila vezana za tonzilarni problem, brojne studije koje su se bavile detekcijom pepsina u slini ispitanika kod kojih je prethodno postavljena sumnja na laringofaringealni refluks pokazale su veću zastupljenost pozitivnih uzoraka sline, dok je u kontrolnoj skupini među zdravim pojedincima izostao pozitivan nalaz pepsina u slini. S druge strane, više studija potvrdilo je kako pepsin može biti prisutan i u slini zdravih ispitanika koji nisu imali simptomatologiju laringofaringealnog refluksa (117 – 119).

Obzirom da smo uzorke sline ispitanika uzimali isključivo u jutarnjim satima prethodno operacijskom zahvatu, usporedili smo rezultate drugih studija o vremenu i frekvenciji uzimanja uzoraka sline s našim rezultatima. Studija Na i suradnika pokazala je kako je razina pepsina u slini značajno veća u periodu nakon jutarnjeg buđenja u odnosu na period nakon konzumacije hrane. Iako su u svojoj studiji također imali najviše vrijednosti pepsina u slini u jutarnjim

uzorcima ispitanika, Zhang i suradnici smatraju kako takav način uzorkovanja nema dobru dijagnostičku vrijednost (120, 121). Ispitanici Weitzendorfera i suradnika imali su najviše izmjerene razine pepsina u slini nakon ručka i večere (122). Također, Hayat i suradnici svojom su studijom utvrdili više razine pepsina u slini nakon konzumacije hrane i pića u odnosu na period nakon jutarnjeg buđenja (123). Istraživanje Fortunata i suradnika stavilo je naglasak na višestruko uzimanje uzoraka sline u različitim periodima dana u svrhu pojačavanja osjetljivosti samoga testa i dobivanja objektivnih mjerenja koncentracije pepsina u slini pojedinaca. Istraživanje Lechiena i suradnika prvo je istraživanje koje je prilikom višestrukih mjerenja pepsina tijekom dana iz uzoraka sline ispitanika ispitivalo osjetljivost, specifičnost, preciznost mjerenja i prediktivnu vrijednost i dokazalo točnije rezultate kod višestrukih mjerenja pepsina u slini ispitanika. (124 – 126). U odnosu na Lechiena i suradnika koji su analizirali slinu iz uzoraka ispitanika u tri navrata tijekom dana, Zhang i suradnici u dvanaest su navrata ispitanicima uzimali uzorke sline te su došli do zaključka kako se povećanjem broja uzorkovanja tijekom dana povećava osjetljivost, a bez promjena u specifičnosti samoga testa (121). Studija Wang i suradnika višestrukim je testiranjem pepsina u slini 138 ispitanika dokazala prisutnost pepsina u više od 100 ispitanika. Daljnjom analizom došli su do zaključka kako je kod gotovo polovine ispitanika s višestrukim pozitivnim testovima sline na pepsin jutarnje testiranje bilo negativno. Stoga je glavna preporuka ove skupine istraživača uzimanje više uzoraka sline ispitanika tijekom dana u svrhu objektivnijih rezultata ispitivanja (127). Preporuku o višestrukom uzorkovanju sline ispitanika također je dala i skupina istraživača jedne kineske studije iz 2021. godine. Njihovi rezultati pokazali su dvostruko veću preciznost u detekciji laringofaringealnog refluksa kod ispitanika koji su podvrgnuti višestrukim uzorkovanjima sline u odnosu na uzimanje jednog uzorka sline (128).

Obzirom na činjenicu kako je velik broj istraživanja u posljednjim desetljećima pokazao varijabilnost u postotku pozitivnih uzoraka sline ispitanika na pepsin, fokus određenih studija bio je usmjeren na osjetljivost i specifičnost metoda kojima se analiziraju uzorci sline ispitanika. Naime, prednost metoda poput ELISA-e i Western blota je mogućnost kvantificiranja rezultata, ali visoki financijski zahtjevi i nedostupnost ograničavaju širu primjenu ovih metoda. (124, 129). S druge strane, brojne studije koriste dostupnije i jednostavnije metode detekcije pepsina u slini poput Peptest komercijalnog kita. Studija Guoa i suradnika dokazala je umjerenu dijagnostičku vrijednost korištenja Peptesta u

6. Rasprava

dijagnosticiranju pepsina u slini i posljedičnom dijagnosticiranju laringofaringealnog refluksa, dok je studija Zelenik i suradnika pokazala kako pozitivan nalaz Peptesta podrazumijeva visoku vjerojatnost prisutnosti laringofaringealnog refluksa (130, 131). Jedna austrijska studija na 41 ispitaniku koji je prema kriterijima pripadao grupi pacijenata s laringofaringealnim refluksom uspjela je pomoću Peptesta dokazati prisutnost pepsina u uzorcima sline u više od 85 % ispitanika. Prema njihovoj studiji, specifičnost je Peptesta iznosila oko 86 %, dok je osjetljivost iznosila oko 41 %. Ista je studija analizirala potencijalnu vrijednost orofaringealnog pH monitoringa u detekciji laringofaringealnog refluksa, no istraživanje je pokazalo kako orofaringealni pH monitoring nema značajnu dijagnostičku vrijednost u detekciji ove bolesti (122). Važno je naglasiti kako za detekciju pepsina u slini također postoji novi fluorescencijski test čija bi učinkovitost mogla biti predmet brojnih istraživanja u budućnosti (132, 133).

6.3. Imunohistokemijska analiza uzoraka nepčanih tonzila

Ispitanicima koji su sudjelovali u ovom je istraživanju, osim uzoraka sline za analizu prisutnosti pepsina, uzet je i uzorak tkiva nepčane tonzile. Uzorci tkiva nepčanih tonzila ispitanika podvrgnuti su imunohistokemijskim bojenjima u svrhu utvrđivanja prisutnosti pepsina. Od ukupnog broja od 75 ispitanih uzoraka, 45 uzoraka tkiva nepčanih tonzila (56 %) bilo je pozitivno na pepsin, što odgovara jednakom broju uzoraka sline koji su bili pozitivni na pepsin. S druge strane, u svim uzorcima nepčanih tonzila 54 pedijatrijska ispitanika u studiji Kima i suradnika imunohistokemijskim bojenjima dokazana je prisutnost pepsina. Štoviše, prisutnost pepsina dokazana je i u 30 odraslih ispitanika iste skupine istraživača uz napomenu kako postoje razlike u pozitivitetu bojenja među pacijentima (41). Huang i suradnici imunohistokemijskim bojenjima dokazali su prisutnost pepsina u 73 % uzoraka uvećanih adenoidnih vegetacija pedijatrijskih ispitanika. Također su uočili kako razina prisutnosti pepsina pozitivno korelira s veličinom adenoidnih vegetacija, dok u ovome doktorskom radu nije bilo značajnih razlika u veličini nepčanih tonzila između pepsin pozitivnih i pepsin negativnih pacijenata (134). Imunohistokemijskim bojenjima uzoraka hipertrofičnih lingvalnih tonzila pacijenata Huang i suradnici utvrdili su prisutnost pepsina u gotovo 90 % uzoraka te su daljnjim analizama došli do spoznaje kako makrofazi mogu imati utjecaj na hipertrofiju ove sastavnice Waldeyerovog limfatičnog prstena. Slične rezultate glede prisutnosti pepsina u uzorcima hipertrofičnih lingvalnih tonzila dobila je još jedna grupa istraživača, ali na nešto većem uzorku (135, 136). Harris i suradnici analizirali su prisutnost pepsina u uvećanim

adenoidnim vegetacijama pedijatrijskih pacijenata te uspoređivali rezultate s kontrolnom grupom zdravih pedijatrijskih ispitanika. Imunohistokemijskim bojenjima uzoraka obje skupine nisu utvrdili prisutnost pepsina ni u jednom uzorku. Prisutnost pepsina u biopsatima hipertrofičnih adenoidnih vegetacija nije utvrđena ni u studiji Formaneka i suradnika (137, 138). Za razliku od studija koje su analizirale prisutnost pepsina u uzorcima limfatičnih tkiva Waldeyerovog limfatičnog prstena, istraživanje Luo i suradnika svoj je primarni fokus usmjerila na dokazivanje prisutnosti pepsinogena, prekursora pepsina, i pepsina u uzorcima adenoidnih vegetacija i sadržaja iz srednjeg uha pedijatrijskih ispitanika koji su imali sekretorne upale srednjeg uha. Studija je pokazala značajno veće količine pepsinogena u uzorcima adenoidnih vegetacija ispitanika koji su imali sekretorne upale srednjeg uha u odnosu na ispitanike koji nisu imali tegobe sa sekretornim upalama srednjeg uha. To je ovu skupinu istraživača dovelo do pretpostavke o mogućem pojavljivanju pepsinogena, a potom i aktivnog oblika pepsina, u području adenoidnih vegetacija putem laringofaringealnog refluksa (139).

Imunohistokemijskom analizom uzoraka nepčanih tonzila pedijatrijske populacije pacijenata, u ovoj doktorskoj disertaciji pokazano je kako je pozitivno bojenje na pepsin uglavnom vizualizirano oko germinativnih središta, vezivnog tkiva i u marginalnim zonama. Kim i suradnici su, u svojoj studiji, otkrili da je pepsin najviše koncentriran u epitelu tonzilarnih kriпти, te da okružuje negativne germinativne centre i limfatične folikule, što može pridonijeti razvoju fibroze. Osim toga, njihova istraživanja su pokazala da je pepsin prisutan i u području oštećenog tonzilarnog epitela, sugerirajući potencijalnu ulogu pepsina u oštećenju tkiva i aktivaciji upalnih procesa. Iako su mehanizmi djelovanja pepsina na hipertrofiju nepčanih tonzila i dalje nedovoljno istraženi, Kim i njegovi suradnici predložili su nekoliko mogućih mehanizama. Jedan od njih je izravan susret pepsina s limfocitima, koji može djelovati kao okidač za razvoj hipertrofije limfatičnog tkiva. Nadalje, istraživanja sugeriraju da pepsin može izazvati snažan upalni odgovor i oslobađanje citokina, što može doprinijeti razvoju hipertrofije. U dodatnim *in vitro* istraživanjima, Kim i suradnici su otkrili da je pokretljivost i održivost makrofaga direktno ovisna o količini pepsina s kojima dolaze u kontakt. Ti nalazi pružaju dodatnu podršku hipotezi da pepsin može aktivirati makrofage i potaknuti upalni odgovor, što bi moglo doprinijeti razvoju hipertrofije limfatičnog tkiva (41).

S druge strane, postoji nekoliko studija koje su u fokus svojih istraživanja stavile odnos pepsina s drugim sastavnicama Waldeyerovog limfatičnog prstena. Naime, jedna studija

6. Rasprava

pokazala je kako su visoke razine pepsina pozitivno povezane s izraženošću hipertrofije lingvalne tonzile (135). Huang i suradnici također smatraju kako pepsin ima izuzetno bitnu ulogu u laringofaringealnom refluksu te da bi stimulacija makrofaga pepsinom mogla dovesti do hipertrofije lingvalne tonzile (136). Više istraživanja o hipertrofiji adenoidnih vegetacija u pedijatrijskoj populaciji pokazalo je značajnu prisutnost pepsina u uvećanim adenoidnim vegetacijama, što govori u prilog pepsinu kao vrlo mogućem okidaču u mehanizmu nastanka hipertrofije ovog dijela Waldeyerova limfatičnog prstena (114, 134, 140). Studija Purnella i suradnika analizom je uzoraka adenoidnih vegetacija više od 200 djece utvrdila kako je kod gotovo polovine ispitanika postavljena sumnja na laringofaringealni refluks, a trećina tih ispitanika imala je izražene simptome bolesti (141). Istraživanje Hana i suradnika prometnulo je laringofaringealni refluks kao mogući rizični čimbenik za komplikacije nakon operacijskog zahvata uklanjanja adenoidnih vegetacija u pedijatrijskoj populaciji (142).

6.4. AID, A3B i A3G i njihov izražaj u limfatičnim tkivima

Aktivacijom inducirana citidin deaminaza i kompleks za uređivanje apolipoproteina B tip 3 spadaju u skupinu citidin deaminaza sa širokim djelovanjem na ljudski organizam, poglavito u nastanku brojnih patoloških stanja poput karcinoma i autoimunih bolesti. AID i APOBEC3 također su predmet mnogih istraživanja o ponašanju virusa u ljudskom organizmu (143, 144). Unatoč velikom interesu znanstvene zajednice za otkrivanjem mehanizama djelovanja ovih citidin deaminaza, djelovanje AID i APOBEC u nepčanim tonzilama i ostalim sastavnicama Waldeyerovog limfatičnog prstena neistraženo je područje. Hipoteza ovog istraživanja bila je da upravo pepsin ima utjecaj na ekspresiju AID i APOBEC3 i hipertrofiju limfatičnog tkiva nepčanih tonzila. S obzirom da APOBEC3 obitelj broji 11 članova od kojih neki zbog svoje slabe mutacijske aktivnosti nisu bili istraživani, u središte su ovog istraživanja uz AID postavljena 2 člana APOBEC3 obitelji: A3B i A3G. Varijanta A3G predmet je najvećeg broja istraživanja među članovima APOBEC3 obitelji, dok je A3B varijanta karakteristična po izrazitom mutacijskom potencijalu (99). Istraživanje Koninga i suradnika pokazalo je kako su A3G, zajedno s A3F, značajno izraženi u limfocitima te da profil izražaja ova dva člana APOBEC obitelji uvelike ovisi o količini limfatičnog tkiva pojedinog tkiva koje se analizira. Značaj AID ponajviše je izražen u činjenici da ova citidin deaminaza ima veliku ulogu u rekombinacijskim procesima stečene imunosti koji se odvijaju u sekundarnim limfatičnim organima poput nepčanih tonzila i adenoidnih vegetacija (76). Seishima i suradnici po prvi su

puta proučavali ekspresiju AID i 5 članova obitelji APOBEC3 u nepčanim tonzilama i adenoidnim vegetacijama pacijenata. Prilikom pretraživanju literature tijekom pisanja doktorskog rada ovaj je znanstveni rad bio jedini rad koji se bavi problematikom izražaja obitelji citidin deaminaza u limfatičnim tkivima Waldeyerovog limfatičnog prstena.

Za razliku od našeg istraživanja u kojemu su ciljana populacija bila osobe mlađe od 18 godina uz medijan dobi bolesnika od 8 godina, Seishima i suradnici u svoje su istraživanje uključili različite dobne kategorije. Također, potonje istraživanje analiziralo je ekspresijske profile citidin deaminaza na uzorcima nepčanih tonzila pacijenata koji su imali kronične tonzilitise i peritonzilarni apsces, dok je u našem istraživanju jedan od isključnih kriterija bio pozitivan antistreptolizinski titar koji pokazuje prisutnost protutijela na streptolizin O koji stvara beta hemolitički streptokok grupe A (145). Osim analize izražaja citidin deaminaza u tkivu nepčanih tonzila, Seishima i suradnici istu su analizu proveli i na još jednog sastavnici Waldeyerovog limfatičnog prstena, a to su adenoidne vegetacije. Rezultati Seishimine analize pokazuju kako razine izražaja AID i drugih članova APOBEC3 obitelji u adenoidnim vegetacijama, uz iznimku varijante A3F, koreliraju s razinama izražaja istih citidin deaminaza u nepčanim tonzilama. U usporedbi s izražajem u adenoidnim vegetacijama, razine A3B i A3G bile su značajno više u nepčanim tonzilama. Izražaj AID bio je veći u adenoidnim vegetacijama nego u nepčanim tonzilama. U ovome doktorskom ispitivanjem izražaja gena uočava se kako nema značajne razlike u izražaju između A3G, A3B i AID u nepčanim tonzilama.

Nadalje, Seishima i suradnici ispitali su povezanost dobi i izražajnih profila citidin deaminaza u tkivu nepčanih tonzila i adenoidnih vegetacija. Analizom podataka došli su do zaključka kako razine izražaja A3G i A3H značajno koreliraju s dobi pacijenata podvrgnutih operacijskom zahvatu tonzilektomije. S druge strane, izražaj AID nema značajnu korelaciju s dobi pacijenata. Takvi rezultati pokazuju stabilnost uz mogući porast izražaja analiziranih članova APOBEC3 obitelji tijekom starenja. Naše istraživanje pokazalo je kako uz veći izražaj gena A3G postoji i veći izražaj gena A3B. Značajna je i povezanost ekspresije gena A3B s AID, odnosno kod veće ekspresije gena A3B, veća je i ekspresija gena AID. Također je uočeno kako postoji značajna, pozitivna i slabija veza između dobi bolesnika i ekspresije gena A3G, dok ekspresije drugih gena nisu u značajnoj vezi s dobi bolesnika. Seishima zaključno navodi kako su podaci o značajnim infekcijama prije operacije uz različitu dob bolesnika mogli utjecati na same rezultate istraživanja (104). Istraživanje Revyja i suradnika o nastanku autosomno

6. Rasprava

recesivnog oblika Hiper-IgM sindroma pokazalo je kako uzrok nastanka sindroma leži u nedostatku aktivacijom inducirane citidin deaminaze. Učestali klinički nalaz kod pacijenata s ovim sindromom je hipertrofija nepčanih tonzila i limfadenopatija. Histološkom analizom limfatičnog tkiva pacijenata uočeni su izrazito veliki germinacijski centri s brojnim makrofagima ispunjenim apoptotičkim tjelešcima. Pretpostavka autora jest da u nedostatku adekvatne aktivacijom inducirane citidin deaminaze ne postoji mehanizam ograničavanja proliferacije limfocita B i posljedične hipertrofije limfatičnog tkiva (106). Za razliku od autosomno recesivne varijante bolesti, u X-vezanom Hiper-IgM sindromu postoji nedostatak germinacijskih centara u limfatičnim tkivima (146).

Osim ne toliko istraženog izražaja aktivacijom inducirane citidin deaminaze i sastavnica obitelji kompleksa za uređivanje apolipoproteina B tip 3 u limfatičnim tkivima Waldeyerovog limfatičnog prstena, ove sastavnice predmet su brojnih istraživanja o limfomagenezi i karcinogenezi. Naime, aberantan izražaj aktivacijom inducirane citidin deaminaze kod određenog dijela pedijatrijske populacije može dovesti do nastanka Burkittovog limfoma, vrlo agresivnog limfoma B-staničnog porijekla (147). Također, ne treba zanemariti utjecaj aktivacijom inducirane citidin deaminaze u nastanku difuznog B velikostaničnog limfoma, oblika limfoma koji čini gotovo petinu Non-Hodgkin limfoma u pedijatrijskoj populaciji (148). Zabrinjavajuća je i činjenica kako se sastavnice kompleksa za uređivanje apolipoproteina B tip 3 smatraju jednim od glavnih izvora mutageneze kod nastanka karcinoma u ljudskom organizmu (91, 149). Od svih sastavnica kompleksa za uređivanje apolipoproteina B tip 3, A3B ima najveći izražaj u ljudskom organizmu, dok je još veći, patološki izražaj A3B primjećen je u primarnom efuzijskom limfomu i desetak različitih karcinoma među kojima je potrebno istaknuti karcinome glave i vrata (150, 151). A3G također ima mutageni potencijal koji je najizraženiji u nastanku karcinoma mokraćnog mjehura (152).

6.5. Tonzilarni problem i utjecaj na kvalitetu života pedijatrijskih ispitanika

Limfatično tkivo nepčanih tonzila, uz druge sastavnice Waldeyerovog limfatičnog prstena, predstavlja ključno tkivo u imunološkom obrambenom mehanizmu ljudskog tijela (4). Hipertrofija nepčanih tonzila vrlo je često stanje u pedijatrijskoj populaciji, a uz hipertrofiju adenoidnih vegetacija smatra se jednim od najčešćih uzroka opstruktivne apneje u snu. Važno je valjano procijeniti optimalni modalitet liječenja za svakog pacijenta s obzirom na to da se procjenjuje kako gotovo 5 % pedijatrijske populacije ima simptome opstruktivne apneje u snu,

a uzimajući u obzir potencijalne posljedice dugotrajne opstruktivne apneje u snu, kao što su povećani kardiovaskularni rizik te problemi u ponašanju i koncentraciji, postaje ključno donijeti odluke o optimalnom modalitetu liječenja (19, 153, 154). Stoga je tonzilarni problem oduvijek je predstavljao izazov za liječnike obiteljske medicine, pedijatre i otorinolaringologe, ali i druge liječnike poput infektologa i mikrobiologa koji se jednako često susreću s ovom problematikom. Ne treba zaboraviti kako hipertrofija sastavnica Waldeyerovog limfatičnog prstena značajno narušava kvalitetu života u pedijatrijskoj populaciji. Kako bi liječnik donio valjanu i pravovremenu odluku o liječenju, u tome veliku ulogu imaju smjernice za tonzilarni problem s naglaskom na važnost multidisciplinarnog pristupa ovome problemu (23). Iako je istraživanje Marcusa i suradnika pokazalo kako gotovo 80 % pedijatrijskih pacijenata s opstruktivnom apnejom u snu nakon tonziloadenotomije više nema izražene simptome, operacijsko liječenje može imati ozbiljne komplikacije poput dehidracije, primarnog i sekundarnog krvarenja i smrtnog ishoda (155, 156). Jedna španjolska studija pokazala je kako tonziloadenotomija u pedijatrijskom populaciji ima izuzetno bitan učinak na snižavanje razina upalnih citokina te kako je učinak operacijskog zahvata na smanjenje razina određenih proupalnih čimbenika vidljiv već u prvom mjesecu nakon zahvata (157). Ako simptomatologija perzistira i nakon operacijskog zahvata ili je rizik operacije za pacijenta značajan, postoje nekirurški oblici liječenja poput neinvazivne ventilacije, protuupalnih lijekova kao što su antagonisti leukotrienskih receptora i intranazalni kortikosteroidi te udlage za donju čeljust. Jedna indijska studija iz 2024. godine analizirala je učinke homeopatskih lijekova na hipertrofično limfatično tkivo adenoidnih vegetacija i nepčanih tonzila pedijatrijskih ispitanika te su rezultati pokazali kako je personalizirana terapija ovim lijekovima značajno utjecala na smanjenje simptomatologije kod pedijatrijskih ispitanika (158 – 161). Važno je naglasiti kako se često zanemaruje segment kvalitete života djece prije i nakon operacijskog zahvata na nepčanim tonzilama i adenoidnim vegetacijama. Naime, jedna turska studija iz 2021. godine bavila se analizom učinka hipertrofije limfatičnog tkiva nepčanih tonzila i adenoidnih vegetacija na higijenu usne šupljine pedijatrijskih ispitanika te su došli do zaključka kako djeca s tonzilarnim problemom značajno češće imaju tegobe s lošim zadahom, patologijom zubnog mesa i karijesom. Štoviše, perzistirajući tonzilarni problem također može utjecati na pojavu lošeg zagriža i dentofacijalnih promjena. Na kraju, autori studije naglašavaju kako je u sprječavanju lošeg utjecaja tonzilarnog problema na pedijatrijsku populaciju ključan multidisciplinarni pristup liječnika (162). Štoviše, jedna kineska studija iz 2022. godine na više

6. Rasprava

od 700 pedijatrijskih ispitanika pokazala je kako hipertrofija nepčanih tonzila, naročito u višim stadijima uvećanja, negativno utječe na razvoj viscerokranija i zubi te kako takvo stanje u kineskoj pedijatrijskoj populaciji postaje ozbiljan javnozdravstveni problemi koji se zaemaruje (163). Studija Zhoua i suradnika na 118 pedijatrijskih ispitanika podvrgnutih operacijskom odstranjenju nepčanih tonzila pokazala je kako kvaliteta života pedijatrijskih ispitanika mjesec dana nakon operacijskog zahvata nije optimalna. Lošija kvaliteta života povezana je s dobi ispitanika manjom od 5 godina, ali i dugotrajnošću simptomatologije zbog koje su ispitanici bili podvrgnuti operacijskom zahvatu. Kao ograničenje studije spominje se nedovoljna istraženost čimbenika u okruženju pacijenta koji bi mogli utjecati na kvalitetu života poput izloženosti duhanskom dimu i alergenima (164). Studija Huynha i suradnika pokazala je značajno poboljšanje u kvaliteti života pedijatrijskih ispitanika kojima je učinjena tonzilektomija, čak i gotovo pola godine nakon izvedenog operacijskog zahvata. Ista studija navodi kako bi skraćivanje vremenskog perioda do operacijskog zahvata utjecalo na kvalitetu života ispitanika (165). Lushington i suradnici u svojoj su studiji analizirali učinak tonziloadenotomije na kvalitetu spavanja i života ispitanika te na ponašanje ispitanika u dvogodišnjem periodu nakon operacijskog zahvata. Njihova studija na 64 pedijatrijska ispitanika pokazala je značajno poboljšanje kvalitete spavanja u poslijeoperacijskom periodu praćenja, ali bez značajnog poboljšanja u ponašanju pacijenata dvije godine nakon tonziloadenotomije. Grupa istraživača objašnjava kako se izostanak učinka operacijskog zahvata na ponašanje pacijenata može pripisati nešto starijoj dobi pedijatrijskih ispitanika te, shodno tomu, duljem periodu izraženih simptoma kod pacijenata prethodnu zahvatu (166). S druge strane, Waters i suradnici u svojoj su studiji iz 2020. godine na pedijatrijskim ispitanicima starosti do 5 godina dokazali kako postoji poboljšanje u ponašanju nakon učinjenog operacijskog zahvata (167). Jedna brazilska studija koja je analizirala pedijatrijske ispitanike u dobi od 3 do 13 godina također je pokazala značajno poboljšanje cjelodnevne kvalitete života ispitanika i do 22 mjeseca nakon operacijskog zahvata (168). Studija Turkoglua i suradnika na 64 pedijatrijska ispitanika pokazala je poboljšanje simptomatologije kod ispitanika koji su imali tegobe s koncentracijom, cjelodnevnom pospanošću, tjeskobom oko spavanja i drugim tegobama u šestomjesečnom periodu praćenja nakon operacijskog zahvata uklanjanja nepčanih tonzila i adenoidnih vegetacija (169). Studija Shana i suradnika pokazala je kako pedijatrijska populacija koja ima dijagnosticiranu opstruktivnu apneju u snu posljedično uvećanim nepčanim

tonzilama i adenoidnim vegetacijama također može imati tegobe s vizualnim ili slušnim opažanjem. Autori studije na 49 pedijatrijskih ispitanika navode kako je više od trećine pedijatrijskih ispitanika imalo neki stupanj tegoba s vizualnim segmentom pažnje, a više od 80 % ispitanika imalo je tegobe sa slušnim segmentom pažnje. Nakon učinjene tonziloadenotomije u pedijatrijskih ispitanika značajno se smanjio stupanj navedenih smetnji u poslijeoperacijskom intervalu praćenja od 6 mjeseci (170). Tonzilarni problem ne utječe isključivo na kvalitetu djeteta, nego ima značajan utjecaj na kvalitetu života cjelokupne obitelji. Naime, studija Shteinberga i suradnika pokazala je vrlo lošu kvalitetu života roditelja djece koja imaju tegobe posljedično hipertrofiji limfatičnog tkiva nepčanih tonzila i adenoidnih vegetacija. Izrazita zabrinutost za zdravlje djeteta uz lošiju kvalitetu spavanja i zanemarivanje poslovnih obaveza samo su neke od situacija koje su ispitanici roditelji naveli kao čimbenike koji su utjecali na kvalitetu njihovog života. S druge strane, ispitanici su naveli značajno poboljšanje kvalitete života nakon što su njihova djeca podvrgnuta operacijskom zahvatu uklanjanja nepčanih tonzila i adenoidnih vegetacija (171). Jedna indijska studija iz 2022. godine na 50 pedijatrijskih ispitanika s hipertrofijom adenoidnih vegetacija i/ili nepčanih tonzila pokazala je kako je više od trećine ispitanika imalo nepravilnosti u srčanom ritmu prilikom snimanja elektrokardiograma. Također, ispitanici s većim stadijem hipertrofije adenoidnih vegetacija i nepčanih tonzila pokazali su značajno lošije rezultate spirometrijskih testiranja u usporedbi s pacijentima koji su imali niži stadij opstrukcije hipertrofičnim limfatičnim tkivom. Takvi rezultati vrlo su alarmanti glede činjenice da određeni dio pedijatrijske populacije već u pubertetskoj dobi pokazuje slabost plućne funkcije, a mogući uzrok leži upravo u dugotrajnom učinku hipertrofičnih nepčanih tonzila i adenoidnih vegetacija na dišni sustav. Iako su rezultati ove studije zabrinjavajući, potrebno je provesti detaljna istraživanja na puno većem uzorku u svrhu preciznijih saznanja vezanih za funkciju srca i pluća pedijatrijske populacije (172). Autori jedne indijske studije iz 2022. godine predložili su redovne kardiološke preglede u djece s opstruktivnom apnejom u snu uzrokovanom hipertrofičnim limfatičnim tkivom adenoidnih vegetacija i nepčanih tonzila (173).

Utjecaj nekirurških metoda liječenja također ne treba biti zanemaren. Naime, studija Bluhera i suradnika analizirala je učinak montelukasta i flutikazona na 31 pedijatrijskom ispitaniku s umjerenim oblikom opstruktivne apneje u snu. Rezultati studije pokazali su poboljšanje kvalitete života ispitanika u periodu do 6 mjeseci davanja ovih lijekova, uz

6. Rasprava

napomenu da dugoročni utjecaj na kvalitetu života tek treba biti istražen (174). Točno prepoznati i adekvatno liječiti hipertrofiju nepčanih tonzila i adenoidnih vegetacija od ključne je važnosti za zdravlje i kvalitetu života pedijatrijske populacije. Multidisciplinarni pristup, temeljen na smjernicama i istraživanjima, omogućuje liječnicima da pruže najbolju moguću skrb svakom pacijentu. Iako operativni zahvati mogu biti učinkoviti, važno je razmotriti i nekirurške alternative kako bi se postigao optimalan ishod liječenja i smanjio rizik od komplikacija u pedijatrijskoj populaciji.

6.6. Etiologija hipertrofije limfatičnog tkiva Waldeyerovog limfatičnog prstena

Obzirom na činjenicu kako je limfatično tkivo nepčanih tonzila lokalizirano u području cirkulacije velike količine izvanjskih mikroorganizama poput virusa i bakterija, logično je pretpostaviti kako je upravo utjecaj tih patogena jedan od glavnih okidača u nastanku tonzilarnog problema u pedijatrijskoj, ali i odrasloj populaciji. Važnost poznavanja prisutnosti raznih mikroorganizama u području nepčanih tonzila pokazala je studija Katundua i suradnika iz 2024. godine. Naime, autori ovog istraživanja analizirali su uzorke briseva površine i središnjeg dijela nepčanih tonzila pedijatrijskih ispitanika te došli do zaključka kako postoje razlike u prisutnosti i količini izoliranih bakterija ovisno o lokalizaciji uzetog brisa. U više od 70 % pedijatrijskih ispitanika na površini je nepčanih tonzila izolirano dvije ili više bakterija. Ista studija navodi kako bi upravo prisutnost više mikroorganizama na površini i u središtu limfatičnog tkiva nepčanih tonzila mogla biti ključna za veličinu nepčanih tonzila i stvaranje bakterijskog biofilma. Također je zanimljiva opservacija kako nije bilo značajne razlike u vrsti izoliranih mikroorganizama glede indikacije za operacijski zahvat, bilo da je riječ o kroničnom tonzilitisu ili opstruktivnoj apneji u snu (175). Iako je studija Katundua i suradnika pokazala kako nema značajne razlike u vrsti izoliranih bakterija, jedna japanska studija pokazala je kako postoji razlika u izoliranim patogenima između skupine pedijatrijskih ispitanika s kroničnim upalama tonzila i hiperplazijom tonzila. Dodatno, razlike u profilu izoliranih patogena mogle bi podrazumijevati aktivaciju različitih puteva imunološkog odgovora i izražaj različitih vrsta citokina između dviju skupina pedijatrijskih ispitanika (176 – 178). Više studija potvrdilo je kako se u području limfatičnog tkiva Waldeyerovog limfatičnog prstena mogu naći različiti mikrobiomi uz porodicu gram – pozitivnih bakterija *Streptococcaceae* kao najčešće prisutnu u području nepčanih tonzila. Prisutnost različitih mikrobioma ovisno o dijelu Waldeyerovog limfatičnog prstena dodatni je potporanj hipotezi o rezervoaru patogena koji svojom

prisutnošću konstatno generiraju infekcijske procese u području gornjeg dišnog sustava pedijatrijskih ispitanika. Obzirom da je i u području srednjeg uha i nepčanih tonzila pedijatrijskih ispitanika detektirana različita paleta bakterija koja se preklapala u području adenoidnih vegetacija, jedna američka studija pretpostavila je kako bi adenoidne vegetacije mogle biti osnova za daljnje širenje patogena (179 – 181). Studija Choija i suradnika analizirala je mikrobiome slina i nepčanih tonzila pedijatrijskih ispitanika koji su zbog hipertrofije limfatičnog tkiva nepčanih tonzila podvrgnuti operacijskom liječenju. Rezultati studije pokazali su značajne sličnosti između dvaju uspoređenih mikrobioma te moguće međudjelovanje ovih sastavnica čije je obrasce potrebno dodatno istražiti (182). Studija Duana i suradnika analizirala je razlike u bakterijskom sastavu uzoraka nepčanih tonzila ispitanika koji su u poslijeoperacijskom intervalu imali krvarenje iz tonzilarnih loža te su ih usporedili s kontrolnom skupinom ispitanika koji nisu imali komplikacije nakon tonzilektomije. Rezultati analize pokazali su značajne razlike u prisutnoj mikrobioti između dvije skupine te su u skupini pacijenata s poslijeoperacijskim krvarenjem izolirane bakterije poput *Neisserie* i *Veillonelle* označene kao mogući čimbenik u nastanku krvarenja kod pedijatrijskih ispitanika (183). S druge strane, jedna nepalska studija iz 2023. godine ponudila je novu perspektivu glede uzroka nastanka hipertrofije nepčanih tonzila u pedijatrijskoj populaciji. Naime, autori ove studije hipotetizirali su o utjecaju citokina, interleukina i stanje hipoksija na nenormalnu stimulaciju mezenhimalnih matičnih stanica u nepčanim tonzilama. Zaključno, autori smatraju kako složeni imunološki procesi koji uključuju djelovanje interleukina – 4, interferona – gama i tumorskog faktora nekroze trebaju biti dodatno istraženi u rasvjetljivanju hipertrofije nepčanih tonzila (184).

Iako se utjecaj virusa i bakterija u procesu hipertrofije limfatičnog tkiva ne može odbaciti, brojna su znanstvena istraživanja o uzroku hipertrofije limfatičnog tkiva Waldeyerovog limfatičnog prstena u posljednjem desetljeću stavila naglasak na mogući utjecaj pepsina i laringofaringealnog refluksa u nastanku hipertrofije u pedijatrijskoj populaciji (33, 40). Naime, pedijatrijska populacija pokazala je povećanu osjetljivost na prisutnost pepsina u usporedbi s odraslom populacijom (42). Unatoč tome što precizni podaci o prevalenciji laringofaringealnog refluksa kod djece nisu dostupni, smatra se da je ovaj oblik refluksa najprisutniji u prvoj godini života, što je djelomično posljedica nezrelosti jednjaka kod male

6. Rasprava

djece. Međutim, raznolikost simptoma i nedostatak adekvatnih dijagnostičkih alata otežavaju precizno određivanje prevalencije ovog stanja u pedijatrijskoj populaciji (49, 51).

Unatoč činjenici kako mnoge studije ističu pepsin kao mogući medijator u razvoju hipertrofije limfatičnog tkiva Waldeyerovog limfatičnog prstena, važno je naglasiti da i drugi faktori mogu imati značajan utjecaj na povećanje limfatičnog tkiva u pedijatrijskoj populaciji. Na primjer, učestale infekcije dišnog sustava, alergije na inhalacijske alergene, izloženost duhanskom dimu i zagađenom zraku također su česti čimbenici koji mogu doprinijeti razvoju hipertrofije limfatičnog tkiva. Osim toga, ne smijemo zanemariti ni potencijalnu ulogu genetskih faktora u nastanku hipertrofije limfatičnog tkiva. Različite genetske predispozicije mogu imati značajan utjecaj na osjetljivost pojedinaca na različite okolišne čimbenike i na njihovu sklonost razvoju hipertrofije limfatičnog tkiva (185, 186). Više studija potvrdilo je moguću povezanost između razina vitamina D u krvi i hipertrofije nepčanih tonzila i adenoidnih vegetacija u populaciji pedijatrijskih ispitanika. Naime, studija Shina i suradnika pokazala je kako djeca koja imaju hipertrofiju adenoida, hipertrofiju nepčanih tonzila ili hipertrofiju obje sastavnice Waldeyerovog limfatičnog prstena također imaju snižene vrijednosti vitamina D u krvi. Ista studija upozorava na važnost daljnje otorinolaringološke obrade pedijatrijskih pacijenata kojima je postavljena sumnja na manjak vitamina D. Štoviše, jedna američka studija povezala je snižene vrijednosti vitamina D u krvi s nastankom opstruktivne apneje u snu kod pedijatrijskih ispitanika (187, 188). Važnost utjecaja vitamina D potvrđuje činjenica kako su osobe s manjkom ovoga vitamina znatno podložnije čestim infekcijama respiracijskog sustava, a upravo je vitamin D vrlo bitan čimbenik imunološkog sustava sa znatnim utjecajem na pojedine stanice imunološkog sustava u tonzilarnom tkivu (189, 190). S druge strane, jedna studija iz 2011. godine pokazala je kako nema razlike u razinama vitamina D u pacijenata s hipertrofijom nepčanih tonzila i adenoidnih vegetacija i kontrolne skupine zdravih pedijatrijskih ispitanika (191). Iako su neke studije pokazale kako hipertrofija nepčanih tonzila i adenoidnih vegetacija može biti povezana s manjkom vitamina D, nekoliko studija smatra kako bi manjak vitamina D kod pacijenata s hipertrofijom nepčanih tonzila i adenoidnih vegetacija mogao biti posljedica čestih upalnih procesa u navedenom limfatičnom tkivu (192, 193). Kada govorimo o potencijalnom učinku mikroorganizama na hipertrofiju limfatičnog tkiva u pedijatrijskoj populaciji, u posljednjih nekoliko godina porastao je interes za proučavanjem učinaka bakterije *Helicobacter pylori* na učestale upale nepčanih tonzila i

adenoidnih vegetacija u dječjoj populaciji. Naime, meta-analiza Niu i suradnika analizirala je podatke triju studija koje su se bavile učincima ove bakterije na adenoidne vegetacije te su došli do zaključka kako je epifarinks vrlo pogodna okolina za rast ove gram – negativne bakterije te kako bi svojom prisutnošću mogle biti odgovorne za hipertrofiju limfatičnog tkiva u epifarinksu u dječjoj populaciji (194). Prisutnost bakterije *Helicobacter pylori* u uzorcima nepčanih tonzila također je utvrđena u studiji Siupsinskiena i suradnika koji navode kako postoji moguća poveznica između prisutnosti ove bakterije i učestalih upala nepčanih tonzila (195). S druge strane, novija studija Singha i suradnika analizom uzoraka nepčanih tonzila 50 pedijatrijskih ispitanika pokazala je kako pacijentima kojima je dijagnosticiran laringofaringealni refluks nije utvrđena prisutnost *Helicobacter pylori* u nepčanim tonzilama (196). Studija Zhanga i suradnika na više od 450 ispitanika analizirala je intenzitet simptoma laringofaringealnog refluksa između skupine ispitanika u kojih je dokazana prisutnost *Helicobacter pylori* i skupine ispitanika bez *Helicobacter pylori* infekcije. Rezultati studije upućuju na mogući učinak ove bakterije na povećanje razina pepsina i intenzitet simptoma laringofaringealnog refluksa (197).

6.7. Pepsin kao dijagnostički marker za laringofaringealni refluks

Brojne novije studije istaknule su pepsin kao potencijalni dijagnostički marker za laringofaringealni refluks, uz više dijagnostičkih opcija za otkrivanje pepsina. Značajke kao što su pristupačnost, niska cijena i neinvazivnost dokazuju da testovi na pepsin u slini mogu biti adekvatna opcija u dijagnostici laringofaringealnog refluksa. S druge strane, neke studije sugeriraju da biopsijski testovi laringealne i hipofaringealne sluznice imaju veću osjetljivost od salivarnih testova, ali su i agresivnije metode u usporedbi s prikupljanjem sline ili ispljuvka. Također, ne postoji zajedničko mišljenje stručnjaka o najoptimalnijem mjestu uzimanja bioptata u svrhu dokazivanja prisutnosti pepsina, a neka od mjesta koji se spominju su stražnja komisura grkljana, hipofarinks i sluznica interaritenoidnog područja (198 – 200). Osim mogućeg učinka pepsina kao sastavnice laringofaringealnog refluksa na hipertrofiju limfatična tkiva Waldeyerovog limfatičnog prstena, u posljednjih nekoliko godina više je istraživanja na drugim tkivima istaknulo pepsin kao moguće dijagnostičko sredstvo u detekciji etiologije određenih bolesti. Naime, Klimara i suradnici u svom su istraživanju utvrdili značajnu prisutnost pepsina u uzorcima sekreta usne šupljine djece s laringomalacijom u odnosu na kontrolnu skupinu djece, a njihovim je ranijim istraživanjem potvrđena prisutnost pepsina u uzorcima više od 75 % djece sa teškim stupnjem laringomalacije koji je zahtijevao kirurško

6. Rasprava

liječenje. S obzirom na navedene rezultate, skupina istraživača predložila je širu upotrebu pepsina u dijagnostici laringomalacije (201, 202). Nadalje, studija Rena i suradnika pokazala je kako se pepsin u većim količinama može naći u nosnom sekretu i tkivu određene subpopulacije pacijenata koji boluju od kronične bolesti nosa i sinusa. Detekcijom pepsina kao potencijalnog markera za laringofaringealni refluks kod pacijenata s ovim tegobama značila bi prekretnicu u liječenju tih pacijenata i značajno brži oporavak od dugogodišnjih tegoba (203). Pepsin se kao pouzdano dijagnostičko sredstvo za laringofaringealni refluks spominje i kod sekretorne upale srednjeg uha u pedijatrijskoj populaciji. Česte neliječene sekretorne upale srednjeg uha dugoročno mogu dovesti do ljepljivog uha i posljedično značajno oslabljenog sluha. Istraživanje El-Fattaha i suradnika pokazalo je kako razine pepsina u uzorcima sekreta iz srednjeg uha ispitanika koreliraju s epizodama laringofaringealnog refluksa te kako bi upravo te epizode mogle imati učinak na nastanak sekretorne upale srednjeg uha u pedijatrijskoj populaciji (204). Studija Upendrana i suradnika spominje moguću ulogu pepsina u detektiranju aspiracije refluksnog sadržaja u pedijatrijskoj populaciji koja boluje od atrezije jednjaka (205). Ukoliko u obzir uzmemo sva spomenuta recentnija istraživanja o mogućem učinku pepsina i laringofaringealnog refluksa na hipertrofiju limfatičnog tkiva Waldeyerovog limfatičnog prstena, jasno je kako su potrebne nove studije u svrhu još boljeg razumijevanja mehanizama djelovanja pepsina i eventualnog razvoja ciljane terapije za liječenje hipertrofije limfatičnog tkiva. Sustavni pregled literature Calvo-Henriqueza i suradnika pokazao je kako bi pepsin mogao biti pouzdano dijagnostičko sredstvo za laringofaringealni refluks, ali uz definiranje određenih uvjeta prilikom provođenja dijagnostičkih postupaka otkrivanja pepsina u adekvatnim uzorcima (119). Novije istraživanje Divakarana i suradnika pokazalo je kako pozitivan test prisutnosti pepsina u slini u kombinaciji s visokim rezultatima RSI i RFS upitnika te kvalitetnim odgovorom na terapiju inhibitorima protonske pumpe u pacijenata upućuje na prisutnost laringofaringealnog refluksa (206). S druge strane, meta – analiza Jinga i suradnika iz 2022. godine koja obuhvaća 16 studija pokazala je kako je dijagnostička vrijednost pepsina iz sline u detekciji laringofaringealnog refluksa niska te kako je potrebno istražiti optimalne načine poboljšanja dijagnostičke vrijednosti ovog testa s obzirom na njegovu jednostavnost, pristupačnost i lako korištenje (207). Jung i suradnici u svojoj su studiji analizirali povezanost između različitih razina prisutnosti pepsina u slini ispitanika dokazanih ELISA-om i intenziteta simptomatologije laringofaringealnog refluksa. Analizom dobivenih rezultata utvrdili su kako

nema značajne povezanosti između razina pepsina i simptoma refluksa (117). Unatoč invazivnosti i visokim troškovima, 24-satna višekanalna intraluminalna impedancija i pH-metrija (MII-pH, engl. *Multichannel Intraluminal Impedance and pH Monitoring*) i dalje se smatra zlatnim standardom u dijagnostici laringofaringealnog refluksa. Studija Yua i suradnika iz 2022. godine usporedila je više dijagnostičkih metoda za dokazivanje prisutnosti laringofaringealnog refluksa. Upravo je 24-satna višekanalna intraluminalna impedancija i pH-metrija pokazala najveću osjetljivost i specifičnost od svih testiranih metoda (208). Osim ranije navedene problematike oko MII-pH, velik ograničavajući čimbenik je činjenica kako pacijenti tijekom 24-satnog ispitivanja ne moraju imati epizode refluksa, a takvi nalazi mjerenja ne isključuju prisutnost laringofaringealnog refluksa kod pacijenta. Stoga neki autori predlažu značajno produljenje praćenja putem MII-pH u svrhu objektivnijih mjerenja (209, 210).

6.8. Utjecaj sastavnica želučanog sadržaja na laringofaringealni refluks

Bobin i suradnici smatraju kako uzrok značajnih odstupanja u izmjenjenim koncentracijama pepsina u slini ovisno o vremenu uzimanja leži i u individualnosti pacijenata, higijensko-dijetetskim mjerama u periodu prije testiranja, komorbiditetima koje pacijenti imaju, ali i sastavu želučanog sadržaja koji dopire u područje grkljana i ždrijela. Štoviše, upravo utjecaj različitih komponenti želučanog sadržaja na laringofaringealni refluks može biti razlog zbog kojeg pepsin negativne osobe pokazuju jasne simptome laringofaringealnog refluksa (117, 211, 212). Osim značajnog utjecaja pepsina, uloga sastavnica želučanog sadržaja poput klorovodične kiseline, žučnih kiselina i tripsina predmet je sve većeg broja istraživanja (213). Upravo bi utjecaj klorovodične kiseline i tripsina na zaštitne mehanizme sluznice grkljana i ždrijela mogao bi biti ključan za simptomatologiju laringofaringealnog refluksa, ali i za staničnu karcinogenezu u području grkljana i ždrijela. Naime, tripsin, kojega izlučuju stanice gušterače, aktiviranjem određenih receptora utječe na otvaranje i zatvaranje donjeg jednjačnog sfinktera i time omogućuje prolaz sastavnica želučanog sadržaja u područje grkljana i ždrijela uzrokujući simptomatologiju laringofaringealnog refluksa. Važnost klorovodične kiseline, jedne od najbitnijih determinanti izraženosti simptomatologije laringofaringealnog refluksa, krije se u enzimu koji se naziva H⁺/K⁺ ATP-aza. Taj se enzim, osim u želudcu, u manjim količinama nalazi i u sluznici grkljana i ždrijela. Snažnim djelovanjem ovog enzima dolazi do sekrecije klorovodične kiseline i posljedičnog razaranja lokalnih zaštitnih mehanizama sluznice grkljana i ždrijela. Takav učinak klorovodične kiseline za posljedicu ima pojačavanje lokalnog

6. Rasprava

upalnog odgovora, izraženije simptome laringofaringealnog refluksa i, ukoliko je prisutnost ove kiseline produljena, pokretanje procesa nastanka karcinoma ždrijela i grkljana (214 – 219). De Corso i suradnici svojim su istraživanjem pokazali kako razine žučnih kiselina koreliraju sa intenzitetom simptoma laringofaringealnog refluksa te kako bi žučne kiseline mogle biti adekvatan dijagnostički marker za laringofaringealni refluks (220). Važno je naglasiti kako je nekoliko studija pokazalo kako sastavnice želučanog refluksa sinergistički djeluju na oštećenje sluznice grkljana, ždrijela i usne šupljine. Naime, djelovanje žučnih kiselina na savladavanje staničnih barijera sluznice grkljana i ždrijela značajno je učinkovitije uz prisutnost klorovodične kiseline, a slični uvjeti niskog pH odgovaraju i djelovanju pepsina na navedene strukture. Jedna studija pokazala je kako učinak više sastavnica želučanog sadržaja daje izraženiju simptomatologiju u usporedbi s nekiselim refluksom (212, 221 – 223). S obzirom na zajednički učinak sastavnica želučanog refluksa, potrebno je dodatno istražiti mogući zajednički učinak klorovodične kiseline, tripsina i žučnih kiselina na hipertrofiju limfatičnog tkiva nepčanih tonzila i drugih sastavnica Waldeyerovog limfatičnog prstena. Najnovija studija Lechien i suradnika iz 2024. godine usmjerila je pozornost na potragu za potencijalnim biomarkerima iz sline u svrhu preciznijeg dijagnosticiranja laringofaringealnog refluksa. Naime, istraživanje je pokazalo mogući značaj prisutnosti elastaze i kolesterola u slini pacijenata u svrhu rasvjetljavanja patofizioloških mehanizama laringofaringealnog refluksa. Mogući utjecaj elastaze u epizodama refluksa prvi puta je spomenut u studiji Sacca i suradnika (224). Elastaza je enzim koji proizvode stanice gušterače te bi njegova prisutnost u slini pacijenata s laringofaringealnim refluksom mogla biti posljedica epizoda refluksa iz želudca i duodenuma te poremećaja pokretljivosti miškulature gornjeg dijela probavnog sustava. S druge strane, Lechien i suradnici navode kako su u pacijenata s potvrđenim laringofaringealnim refluksom pronašli visoke razine žučnih soli, dok su u asimptomatskih ispitanika uočili više razine kolesterola. S obzirom na činjenicu kako žučne soli vežu kolesterol u određenim tjelesnim tekućinama, grupa istraživača zaključila je kako bi detekcija razina kolesterola i žučnih soli u slini mogla biti vrijedno dijagnostičko sredstvo za laringofaringealni refluks. Ista je skupina istraživača uočila lužnatije vrijednosti pH u slini pacijenata s dijagnosticiranim laringofaringealnim refluksom, a takav nalaz objašnjavaju kao moguću sluzničku reakciju na sadržaj iz želučanog refluksa i posljedično veću proizvodnju bikarbonata. Iako ova studija baca potpuno novo svjetlo na moguću borbu protiv laringofaringealnog refluksa, važno je naglasiti

kako ona ima određena ograničenja u vidu broja ispitanika, ali i činjenice kako asimptomatski pacijenti nisu podvrgnuti istim dijagnostičkim metodama kao ciljna skupina kojoj je dijagnosticiran laringofaringealni refluks (225).

6.9. Utjecaj laringofaringealnog refluksa na kvalitetu života

Uz brojna istraživanja koja pokušavaju rasvijetliti patofiziološke mehanizme nastanka laringofaringealnog refluksa, u posljednjih nekoliko desetljeća objavljen je velik broj studija čiji je glavni fokus bila kvaliteta života pacijenata s laringofaringealnim refluksom. Liu i suradnici napravili su pregled dosadašnje literature glede kvalitete života i psiholoških aspekata ispitanika kojima je dijagnosticiran laringofaringealni refluks te su došli do zaključka kako, u usporedbi s ispitanicima iz kontrole grupe i ispitanicima kojima je dijagnosticirana gastroezofagealna refluksna bolest, ispitanici s laringofaringealnim refluksom znatno više pate na socijalnom i psihološkom aspektu. Ova je skupina istraživača poseban naglasak na potrebu daljnjih istraživanja u svrhu razumijevanja utjecaja ove bolesti na svakodnevno funkcioniranje i psihosocijalni status pacijenata (226). Cheung i suradnici u svojoj su studiji usporedili 76 ispitanika s dijagnosticiranim laringofaringealnim refluksom i skupinu zdravih ispitanika te uvidjeli kako je grupa ispitanika s laringofaringealnim refluksom znatno tjeskobnija, lošije se snalazi u uobičajenim socijalnim situacijama te smatra svoju bolest velikim teretom. Također, u odnosu na skupinu zdravih ispitanika, grupa od 76 ispitanika pokazala je sklonost depresivnim epizodama (227). Jedna američka studija iz 2021. godine na više od stotinu ispitanika pokazala je kako prisutnost laringofaringealnog refluksa znatno više utječe na fizički aspekt zdravlja ispitanika u odnosu na druge svakodnevne životne aspekte. Također, ispitanici ove studije kao glavni problem vezan s bolešću naveli su otežano gutanje. Autori studije napominju kako utjecaj laringofaringealnog refluksa na kvalitetu života treba dodatno analizirati s ozbirom na mogući utjecaj drugih medicinskih stanja koje ispitanici mogu imati (228). Gong i suradnici analizirali su ispitanike s gastroezofagealnom refluksnom bolešću kojima je također dijagnosticiran laringofaringealni refluks te su došli do zaključka kako ta skupina pacijenata ima znatno više tegoba glede bolova i depresivnih epizoda u usporedbi sa skupinom pacijenata bez laringofaringealnog refluksa. Također, skupina ispitanika s laringofaringealnim refluksom osjećala se znatno nespremnijom glede poslovnih obaveza te su značajno dulje izostajali s posla u usporedbi s grupom ispitanika bez laringofaringealnog refluksa. U istoj je studiji analizirana razina zadovoljstva ispitanika nakon medikamentoznog liječenja te se pokazalo kako je

6. Rasprava

značajno veće zadovoljstvo nakon liječenja bilo prisutno među ispitanicima grupe s gastroezofagealnom refluksnom bolešću bez laringofaringealnog refluksa. Važno je napomenuti kako pacijenti s laringofaringealnim refluksom obično zahtijevaju znatno duže i temeljitije liječenje od pacijenata s gastroezofagealnom bolešću te bi bilo opravdano sagledati rezultate ove studije iz te perspektive. S druge strane, Lee i suradnici na gotovo 200 ispitanika s laringofaringealnim refluksom analizirali su kvalitetu života nakon primjenjene tromjesečne terapije inhibitorima protonske pumpe. Rezultati studije pokazali su značajno poboljšanje kvalitete života ispitanika u gotovo svim ispitivanim domenama dodijeljenih upitnika, osim u fizičkom aspektu svakodnevnog djelovanja (229, 230). Uz učinak medikamentoznog liječenja, izuzetno bitan aspekt vezan za poboljšanje kvalitete života pacijenata s laringofaringealnim refluksom krije se u promjeni prehrambenih navika i dijetetskih mjera. Naime, studija Prpića i suradnika pokazala je značajne razlike u konzumaciji namirnica između pacijenata s laringofaringealnim refluksom i zdravih pojedinaca. Naime, pacijenti s dijagnosticiranim refluksom češće su konzumirali namirnice koje potiču refluksne epizode, ali je studija također pokazala kako je ista skupina pacijenata nakon promjena prehrambenih navika bila značajno zadovoljnija kvalitetom života i smanjenom učestalošću simptoma laringofaringealnog refluksa (231). Učinkovitost promjena prehrambenih navika uz medikamentoznu terapiju pokazala je i jedna američka studija na više od sto ispitanika koji su podvrgnuti antirefluksnom programu koji je podrazumijevao higijensko – dijetetske mjere i lijekove. Nakon završetka programa više od 90 % ispitanika pokazalo je poboljšanje simptomatologije laringofaringealnog refluksa (232). Studija Avincsala i suradnika analizirala je mogući učinak laringofaringealnog refluksa na loš zadah 42 pacijenta kojima je prethodno dijagnosticiran refluks. Koristeći testove za dokazivanje spojeva sumpora iz izdaha pacijenata pokazali su značajno veću prisutnost spojeva sumpora u izdahu pacijenata s ranije potvrđenim laringofaringealnim refluksom u odnosu na kontrolnu skupinu ispitanika. S obzirom na učinak lošeg zadaha na kvalitetu života pacijenata, naglasili su potrebu za detaljnijem pristupu takvim pacijentima u svrhu pronalaženja točnog uzroka i adekvatnog individualnog pristupa liječenju takvih pacijenata. Autori studije također su predložili potrebu za daljnjim istraživanja oko moguće dijagnostičke vrijednosti spojeva sumpora u dijagnosticiranju laringofaringealnog refluksa kod osoba s lošim zadahom (233). U cjelini, ovi nalazi istraživanja sugeriraju kompleksnost utjecaja LPR-a na život pacijenata te ističu potrebu za multidisciplinarnim pristupom u liječenju, koji bi uzimao u obzir fizičke,

psihološke i prehrambene aspekte ove bolesti. Osim toga, naglašavaju potrebu za daljnjim istraživanjima koja bi produbila naše razumijevanje mehanizama i komplikacija povezanih s LPR-om kako bi se osigurala optimalna skrb za pacijente s ovim stanjem.

6.10. Ograničenja studije i daljnja istraživanja

Analizirajući dostupna znanstvena istraživanja, došli smo do zaključka kako ova studija ima svoja ograničenja. Prvo ograničenje vidljivo je u jednokratnom uzimanju uzorka sline kod pacijenata jer, prema dostupnim istraživanjima, objektivniji rezultati prisutnosti ili odsutnosti pepsina u slini dobiveni su češćim uzorkovanjima tijekom cijeloga dana (127, 128). Nadalje, ograničenost financijskih resursa onemogućio je detaljniju analizu izražaja drugih gena iz APOBEC obitelji koja broji 11 članova, a njihova analiza u daljnjim istraživanjima mogla bi biti od velike koristi u razumijevanju mehanizama nastanka hipertrofije nepčanih tonzila.

Ograničen je broj istraživanja i podataka na ovu kompleksnu temu te su potrebna nova istraživanja kako bi se preciznije definirala uloga pepsina, citidin deaminaza i mehanizmi nastanka hipertrofije limfatičnog tkiva Waldeyerovog limfatičnog prstena. Glede složenosti interakcija između ovih komponenti i njihovih potencijalnih učinaka na patogenezu tonzilarnog problema, ali i ozbiljnih stanja kao što su limfomi i karcinomi, daljnja istraživanja mogla bi pružiti ključne uvide u razvoj novih dijagnostičkih i terapijskih strategija za ove ozbiljne bolesti.

7. ZAKLJUČAK

Temeljem provedenog istraživanja i dobivenih rezultata može se zaključiti sljedeće:

- Prisutnost pepsina potvrđena je u više od polovine uzoraka sline i nepčanih tonzila ispitanika.
- Rezultati nisu pokazali povezanost izražaja gena AID, A3G i A3B i prisutnosti pepsina u nepčanim tonzilama.
- Rezultati su pokazali kako uz izražaj gena A3G u nepčanim tonzilama bude i veći izražaj gena A3B.
- Rezultati su pokazali kako uz veći izražaj gena A3B jača i izražaj gena AID u uzorcima nepčanih tonzila.
- Izražaj gena A3G u analiziranim uzorcima nepčanih tonzila u značajnoj je korelaciji s dobi bolesnika.
- Nije nađena povezanost izražaja gena AID i A3B u analiziranim uzorcima nepčanih tonzila i dobi ispitanika.
- Nije nađena povezanost izražaja gena AID, A3G i A3B i spola ispitanika.

8. SAŽETAK

CILJEVI ISTRAŽIVANJA: Ispitati prisutnost pepsina u uzorcima sline ispitanika elektroforezom i u uzorcima nepčanih tonzila ispitanika imunohistokemijskim bojenjima. Ispitati povezanost prisutnosti pepina s profilom izražaja AID i APOBEC3 u limfatičnom tkivu nepčanih tonzila ispitanika. Ispitati izražaj AID i APOBEC3 u limfatičnom tkivu nepčanih tonzila ispitanika PCR metodom.

NACRT STUDIJE: Istraživanje je ustrojeno kao izvorni (originalni) znanstveno-istraživački rad po tipu presječnog istraživanja.

ISPITANICI I METODE: U istraživanje je uključeno 80 pacijenata mlađih od 18 godina s ranije postavljenom indikacijom za tonzilektomiju. Pacijenti su podijeljeni u dvije skupine na temelju Western blot analize pepsina u uzorku sline uzetom prije operacijskog zahvata. Uzorci odstranjenih nepčanih tonzila podvrgnuti su imunohistokemijskim bojenjima radi potvrde prisutnosti pepsina, a potom je pomoću RT-PCR metode mjeren izražaj gena AID, A3B i A3G u uzorcima.

REZULTATI: Nisu uočene značajne razlike u izražaju gena AID, A3B i A3G obzirom na imunohistokemijski nalaz pepsina u nepčanim tonzilama. Postoji značajna, pozitivnai slabija veza između dobi bolesnika i izražaja gena A3G u uzorcima nepčanih tonzila. Kod većeg izražaja gena A3B, veći je i izražaj gena AID u uzorcima nepčanih tonzila. Veći izražaj gena A3G podrazumijeva veći izražaj gena A3B u uzorcima nepčanih tonzila. Nisu uočene značajne razlike u izražaju gena obzirom na spol.

ZAKLJUČAK: Provedenim istraživanjem utvrđena je prisutnost pepsina u više od polovine uzoraka sline i nepčanih tonzila ispitanika. Nije potvrđen značajan utjecaj pepsina na izražaj AID i APOBEC3 sastavnica i hipertrofiju limfatičnog tkiva nepčanih tonzila u istraživanoj pedijatrijskoj populaciji.

KLJUČNE RIJEČI: *aktivacijom inducirana citidin deaminaza; kompleks za uređivanje apolipoproteina B tip 3; nepčane tonzile; pepsin A; Waldeyerov limfatični prsten*

9. SUMMARY

The effect of pepsin A on Activation – induced Cytidine Deaminase and Apolipoprotein B Editing Complex Type 3 expression and hypertrophy of lymphatic tissue of palatine tonsils

OBJECTIVES: The study aimed to test the presence of pepsin in saliva samples of subjects by electrophoresis, and in samples of palatine tonsils by immunohistochemical staining. Furthermore, the study focuses on examining the association between the presence of pepsin and the expression profile of AID and APOBEC3 in the lymphatic tissue of the palatine tonsils. Finally, the objective of this study was to test the expression of AID and APOBEC3 in the lymphatic tissue of the palatine tonsils using the RT – PCR method.

STUDY DESIGN: The research was structured as original cross – sectional study.

PARTICIPANTS AND METHODS: There were 80 patients under the age of 18 with a previously established indication for tonsillectomy who were included in the study. Participants were divided into two groups based on Western blot analysis of pepsin in the saliva sample taken before surgery. Samples of removed palatine tonsils were subjected to immunohistochemical staining to confirm the presence of pepsin, and then the expression of AID, A3B and A3G genes in the samples were measured using the RT – PCR method.

RESULTS: No significant differences were observed in the expression of AID, A3B and A3G genes with regard to the immunohistochemical finding of pepsin in the palatine tonsils. There is significant, positive and weaker relationship between patient age and A3G gene expression in palatine tonsil samples. With higher expression of A3B gene, the expression of the AID gene in palatine tonsil samples is also higher. A higher expression of the A3G gene implies a higher expression of the A3B gene in palatine tonsil samples. No significant differences in gene expression were observed with respect to gender.

CONCLUSION: This research confirmed the presence of pepsin in more than half of the subjects' saliva and palatine tonsil samples. There was no significant influence of pepsin on the expression of AID and APOBEC3 components and the hypertrophy of the lymphatic tissue of palatine tonsils in the investigated pediatric population.

KEYWORDS: *Activation – induced cytidine deaminase; Apolipoprotein B Editing Complex type 3; Palatine tonsils; Pepsin A; Waldeyer's lymphatic ring*

10. LITERATURA

1. Meegalla N, Downs BW. Anatomy, Head and Neck, Palatine Tonsil (Faucial Tonsils). In: StatPearls [Internet]. Treasure Island (FL): StatPearls Publishing; 2022 [cited 2023 Feb 12]. Available from: <http://www.ncbi.nlm.nih.gov/books/NBK538296/>
2. Masters KG, Zezoff D, Lasrado S. Anatomy, Head and Neck, Tonsils. In: StatPearls [Internet]. Treasure Island (FL): StatPearls Publishing; 2022 [cited 2022 Sep 28]. Available from: <http://www.ncbi.nlm.nih.gov/books/NBK539792/>
3. Vlastarakos PV, Iacovou E. Spontaneous tonsillar hemorrhage managed with emergency tonsillectomy in a 21-year-old man: a case report. *J Med Case Reports*. 2013 Dec;7(1):192.
4. Anderson J, Paterek E. Tonsillitis. In: StatPearls [Internet]. Treasure Island (FL): StatPearls Publishing; 2022 [cited 2022 Oct 11]. Available from: <http://www.ncbi.nlm.nih.gov/books/NBK544342/>
5. van Kempen MJP, Rijkers GT, van Cauwenberge PB. The Immune Response in Adenoids and Tonsils. *Int Arch Allergy Immunol*. 2000;122(1):8–19.
6. Hafeez A, Khan MY, Minhas LA. A comparative histological study of the surface epithelium and high endothelial venules in the subepithelial compartments of human nasopharyngeal and palatine tonsils. *J Coll Physicians Surg--Pak JCPSP*. 2009 Jun;19(6):333–7.
7. Howie AJ. Scanning and transmission electron microscopy on the epithelium of human palatine tonsils. *J Pathol*. 1980 Feb;130(2):91–8.
8. Jović M, Avramović V, Vlahović P, Savić V, Veličkov A, Petrović V. Ultrastructure of the human palatine tonsil and its functional significance. *Romanian J Morphol Embryol Rev Roum Morphol Embryol*. 2015;56(2):371–7.
9. Richardson MA. SORE THROAT, TONSILLITIS, AND ADENOIDITIS. *Med Clin North Am*. 1999 Jan;83(1):75–83.

10. Literatura

10. Chen L, Al-Kzayer LFY, Liu Y, Liu T. B-cell lymphomas involving Waldeyer's ring characterized by distinctive clinical and histopathological features: a comparison of pediatric to adult patients. *Oncotarget*. 2017 Feb 14;8(7):11544–54.
11. Tang X, Hori S, Osamura RY, Tsutsumi Y. Reticular crypt epithelium and intra-epithelial lymphoid cells in the hyperplastic human palatine tonsil: An immunohistochemical analysis. *Pathol Int*. 1995 Jan;45(1):34–44.
12. Andersson J, Abrams J, Björk L, Funa K, Litton M, Agren K, et al. Concomitant in vivo production of 19 different cytokines in human tonsils. *Immunology*. 1994 Sep;83(1):16–24.
13. Brandtzaeg P. The B-cell development in tonsillar lymphoid follicles. *Acta Oto-Laryngol Suppl*. 1996;523:55–9.
14. Neutra MR, Frey A, Kraehenbuhl JP. Epithelial M Cells: Gateways for Mucosal Infection and Immunization. *Cell*. 1996 Aug;86(3):345–8.
15. Zalzal GH, Tran LP. PEDIATRIC GASTROESOPHAGEAL REFLUX AND LARYNGOPHARYNGEAL REFLUX. *Otolaryngol Clin North Am*. 2000 Feb;33(1):151–61.
16. Yu JL, Afolabi-Brown O. Updates on management of pediatric obstructive sleep apnea. *Pediatr Investig*. 2019 Dec;3(4):228–35.
17. Kuczyński W, Mokros Ł, Stolarz A, Białasiewicz P. The utility of STOP-BANG questionnaire in the sleep-lab setting. *Sci Rep*. 2019 Dec;9(1):6676.
18. Huon LKA, Guilleminault C. A Succinct History of Sleep Medicine. In: Lin HC, editor. *Advances in Oto-Rhino-Laryngology* [Internet]. S. Karger AG; 2017 [cited 2022 Oct 6]. p. 1–6. Available from: <https://www.karger.com/Article/FullText/470486>
19. Mitchell RB, Archer SM, Ishman SL, Rosenfeld RM, Coles S, Finestone SA, et al. Clinical Practice Guideline: Tonsillectomy in Children (Update). *Otolaryngol Neck Surg*. 2019 Feb;160(1_suppl):S1–42.
20. Baldassari CM, Mitchell RB, Schubert C, Rudnick EF. Pediatric obstructive sleep apnea and quality of life: A meta-analysis. *Otolaryngol Neck Surg*. 2008 Mar;138(3):265–73.

21. Brunetti L, Rana S, Lospalluti ML, Pietrafesa A, Francavilla R, Fanelli M, et al. Prevalence of Obstructive Sleep Apnea Syndrome in a Cohort of 1,207 Children of Southern Italy. *Chest*. 2001 Dec;120(6):1930–5.
22. Choi KY, Lee BS, Kim JH, Kim JJ, Jang Y, Choi JW, et al. Assessment of Volatile Sulfur Compounds in Adult and Pediatric Chronic Tonsillitis Patients Receiving Tonsillectomy. *Clin Exp Otorhinolaryngol*. 2018 Sep 1;11(3):210–5.
23. Geber Goran Makovac Irena. Smjernice za tonzilarni problem. Available from: <https://hrcak.srce.hr/244260>
24. Williams A, Lee P, Kerr A. Scottish Intercollegiate Guidelines Network (SIGN) guidelines on tonsillectomy: a three cycle audit of clinical record keeping and adherence to national guidelines. *J Laryngol Otol*. 2002 Jun;116(6):453–4.
25. Hoey AW, Foden NM, Hadjisymeou Andreou S, Noonan F, Chowdhury AK, Greig SR, et al. Coblation[®] intracapsular tonsillectomy (tonsillotomy) in children: A prospective study of 500 consecutive cases with long-term follow-up. *Clin Otolaryngol*. 2017 Dec;42(6):1211–7.
26. Windfuhr JP, Savva K. Aktuelle Studienlage zur Tonsillotomie. *HNO*. 2017 Jan;65(1):30–40.
27. Ericsson E, Graf J, Hultcrantz E. Pediatric Tonsillotomy with Radiofrequency Technique: Long-Term Follow-Up: *The Laryngoscope*. 2006 Oct;116(10):1851–7.
28. Wong Chung JERE, van Bentem PPG, Blom HM. Tonsillotomy versus tonsillectomy in adults suffering from tonsil-related afflictions: a systematic review. *Acta Otolaryngol (Stockh)*. 2018 May 4;138(5):492–501.
29. Heda R, Toro F, Tombazzi CR. Physiology, Pepsin. In: StatPearls [Internet]. Treasure Island (FL): StatPearls Publishing; 2022 [cited 2023 Feb 2]. Available from: <http://www.ncbi.nlm.nih.gov/books/NBK537005/>

10. Literatura

30. Zhu H, Hart CA, Sales D, Roberts NB. Bacterial killing in gastric juice – effect of pH and pepsin on *Escherichia coli* and *Helicobacter pylori*. *J Med Microbiol*. 2006 Sep 1;55(9):1265–70.
31. Kageyama T, Takahashi K. The complete amino acid sequence of monkey progastricsin. *J Biol Chem*. 1986 Apr;261(10):4406–19.
32. Zhang Y, Liu Y, Guo H, Jiang W, Dong P, Liang X. Site-directed mutagenesis of porcine pepsin: Possible role of Asp32, Thr33, Asp215 and Gly217 in maintaining the nuclease activity of pepsin. *Enzyme Microb Technol*. 2016 Jul;89:69–75.
33. Kraus J, Nártová E, Pavlík E, Kutra R, Sterzl I, Astl J. Prevalence of *Helicobacter pylori* in adenotonsillar hypertrophy in children. *Acta Otolaryngol (Stockh)*. 2014 Jan;134(1):88–92.
34. Bardhan KD, Strugala V, Dettmar PW. Reflux Revisited: Advancing the Role of Pepsin. *Int J Otolaryngol*. 2012;2012:1–13.
35. Gong X, Wang XY, Yang L, Sun MJ, Du J, Zhang W. Detecting Laryngopharyngeal Reflux by Immunohistochemistry of Pepsin in the Biopsies of Vocal Fold Leukoplakia. *J Voice*. 2018 May;32(3):352–5.
36. Nunes H, Pinto J, Zavanela A, Cavallini A, Freitas G, Garcia F. Comparison between the Reflux Finding Score and the Reflux Symptom Index in the Practice of Otorhinolaryngology. *Int Arch Otorhinolaryngol*. 2016 Feb 12;20(03):218–21.
37. Belafsky PC, Postma GN, Koufman JA. The Validity and Reliability of the Reflux Finding Score (RFS): The Laryngoscope. 2001 Aug;111(8):1313–7.
38. Sereg-Bahar M, Jerin A, Hocevar-Boltezar I. Higher levels of total pepsin and bile acids in the saliva as a possible risk factor for early laryngeal cancer. *Radiol Oncol*. 2015 Mar 1;49(1):59–64.
39. Kim MJ, Bae SH, Lee SM, Lee KH, Kim DK. Effect of Adenotonsillectomy on Attention in Korean Children With Sleep-Disordered Breathing. *Clin Exp Otorhinolaryngol*. 2018 Sep 1;11(3):199–204.

40. Xue X cheng, Chen X ping, Yao W hao, Zhang Y, Sun G bin, Tan X jun. Prevalence of human papillomavirus and Epstein-Barr virus DNA in Chinese children with tonsillar and/or adenoidal hypertrophy: HPV and EBV DNA in Tonsillar and/or Adenoidal Hypertrophy. *J Med Virol*. 2014 Jun;86(6):963–7.
41. Kim JH, Jeong HS, Kim KM, Lee YJ, Jung MH, Park JJ, et al. Extra-Esophageal Pepsin from Stomach Refluxate Promoted Tonsil Hypertrophy. Zissel G, editor. *PLOS ONE*. 2016 Apr 8;11(4):e0152336.
42. Kim JH, Jang SJ, Yun JW, Jung MH, Woo SH. Effects of pepsin and pepstatin on reflux tonsil hypertrophy in vitro. *PloS One*. 2018;13(11):e0207090.
43. Lewin JS, Gillenwater AM, Garrett JD, Bishop-Leone JK, Nguyen DD, Callender DL, et al. Characterization of laryngopharyngeal reflux in patients with premalignant or early carcinomas of the larynx. *Cancer*. 2003 Feb 15;97(4):1010–4.
44. Koufman JA. The Otolaryngologic Manifestations of Gastroesophageal Reflux Disease (GERD): A Clinical Investigation of 225 Patients Using Ambulatory 24-Hour pH Monitoring and an Experimental Investigation of the Role of Acid and Pepsin in the Development of Laryngeal. *The Laryngoscope*. 1991 Apr;101:1–78.
45. Yamasaki T, Hemond C, Eisa M, Ganocy S, Fass R. The Changing Epidemiology of Gastroesophageal Reflux Disease: Are Patients Getting Younger? *J Neurogastroenterol Motil*. 2018 Oct 1;24(4):559–69.
46. El-Serag HB. Time Trends of Gastroesophageal Reflux Disease: A Systematic Review. *Clin Gastroenterol Hepatol*. 2007 Jan;5(1):17–26.
47. Johnston N, Ondrey F, Rosen R, Hurley BP, Gould J, Allen J, et al. Airway reflux: Airway reflux. *Ann N Y Acad Sci*. 2016 Oct;1381(1):5–13.
48. Johnston N, Yan JC, Hoekzema CR, Samuels TL, Stoner GD, Blumin JH, et al. Pepsin promotes proliferation of laryngeal and pharyngeal epithelial cells. *The Laryngoscope*. 2012 Jun;122(6):1317–25.

10. Literatura

49. Meyer R, Vandenplas Y, Lozinsky AC, Vieira MC, Canani RB, Dupont C, et al. Diagnosis and management of food allergy-associated gastroesophageal reflux disease in young children—EAACI position paper. *Pediatr Allergy Immunol*. 2022 Oct;33(10):e13856.
50. Saniasiaya J, Kulasegarah J. Dysphonia and reflux in children: A systematic review. *Int J Pediatr Otorhinolaryngol*. 2020 Dec;139:110473.
51. Lechien JR. Pediatric Laryngopharyngeal Reflux: An Evidence-Based Review. *Children*. 2023 Mar 18;10(3):583.
52. Samuels TL, Johnston N. Pepsin as a Marker of Extraesophageal Reflux. *Ann Otol Rhinol Laryngol*. 2010 Mar;119(3):203–8.
53. Magaki S, Hojat SA, Wei B, So A, Yong WH. An Introduction to the Performance of Immunohistochemistry. In: Yong WH, editor. *Biobanking* [Internet]. New York, NY: Springer New York; 2019 [cited 2024 Jan 15]. p. 289–98. (Methods in Molecular Biology; vol. 1897). Available from: http://link.springer.com/10.1007/978-1-4939-8935-5_25
54. Tseng WH, Hsu WC, Hsiao TY, Wu JF, Lee HC, Wang HP, et al. Anatomical and physiological characteristics in patients with Laryngopharyngeal Reflux Symptoms: A case-control study utilizing high-resolution impedance manometry. *J Formos Med Assoc*. 2022 Jun;121(6):1034–43.
55. Belafsky PC, Rees CJ. Laryngopharyngeal reflux: The value of otolaryngology examination. *Curr Gastroenterol Rep*. 2008 Jun;10(3):278–82.
56. Belafsky PC, Postma GN, Koufman JA. Validity and Reliability of the Reflux Symptom Index (RSI). *J Voice*. 2002 Jun;16(2):274–7.
57. Lechien JR, Saussez S, Schindler A, Karkos PD, Hamdan AL, Harmegnies B, et al. Clinical outcomes of laryngopharyngeal reflux treatment: A systematic review and meta-analysis. *The Laryngoscope*. 2019 May;129(5):1174–87.

58. Noordzij JP, Khidr A, Desper E, Meek RB, Reibel JF, Levine PA. Correlation of pH Probe??Measured Laryngopharyngeal Reflux With Symptoms and Signs of Reflux Laryngitis: The Laryngoscope. 2002 Dec;112(12):2192–5.
59. Kowalik K, Krzeski A. The role of pepsin in the laryngopharyngeal reflux. *Otolaryngol Pol.* 2017 Dec 30;71(6):7–13.
60. Hutnik R, Zlatopolsky A, Mehraban-Far S, Alrassi J, McMillan N, Amadi C, et al. Laryngopharyngeal reflux: Comparing improvements in reflux symptom index with reflux finding score. *Am J Otolaryngol.* 2020 Nov;41(6):102730.
61. Campanozzi A, Boccia G, Pensabene L, Panetta F, Marseglia A, Strisciuglio P, et al. Prevalence and Natural History of Gastroesophageal Reflux: Pediatric Prospective Survey. *Pediatrics.* 2009 Mar 1;123(3):779–83.
62. Djeddi D, Stephan-Blanchard E, Léké A, Ammari M, Delanaud S, Lemaire-Hurtel AS, et al. Effects of Smoking Exposure in Infants on Gastroesophageal Reflux as a Function of the Sleep–Wakefulness State. *J Pediatr.* 2018 Oct;201:147–53.
63. Delshad SD, Almario CV, Chey WD, Spiegel BMR. Prevalence of Gastroesophageal Reflux Disease and Proton Pump Inhibitor-Refractory Symptoms. *Gastroenterology.* 2020 Apr;158(5):1250-1261.e2.
64. Samuels TL, Yan K, Patel N, Plehhova K, Coyle C, Hurley BP, et al. Alginates for Protection Against PEPSIN-ACID Induced Aerodigestive Epithelial Barrier Disruption. *The Laryngoscope.* 2022 Dec;132(12):2327–34.
65. Sidwa F, Moore AL, Alligood E, Fisichella PM. Surgical Treatment of Extraesophageal Manifestations of Gastroesophageal Reflux Disease. *World J Surg.* 2017 Oct;41(10):2566–71.
66. Lechien JR, Dapri G, Dequanter D, Rodriguez Ruiz A, Marechal MT, De Marrez LG, et al. Surgical Treatment for Laryngopharyngeal Reflux Disease: A Systematic Review. *JAMA Otolaryngol Neck Surg.* 2019 Jul 1;145(7):655.

10. Literatura

67. Jarmuz A, Chester A, Bayliss J, Gisbourne J, Dunham I, Scott J, et al. An Anthropoid-Specific Locus of Orphan C to U RNA-Editing Enzymes on Chromosome 22. *Genomics*. 2002 Mar;79(3):285–96.
68. Harris RS, Liddament MT. Retroviral restriction by APOBEC proteins. *Nat Rev Immunol*. 2004 Nov;4(11):868–77.
69. Goila-Gaur R, Strebel K. HIV-1 Vif, APOBEC, and Intrinsic Immunity. *Retrovirology*. 2008;5(1):51.
70. Cortez LM, Brown AL, Dennis MA, Collins CD, Brown AJ, Mitchell D, et al. APOBEC3A is a prominent cytidine deaminase in breast cancer. Weitzman MD, editor. *PLOS Genet*. 2019 Dec 16;15(12):e1008545.
71. Bobrovnitshaia I, Valieris R, Drummond RD, Lima JP, Freitas HC, Bartelli TF, et al. APOBEC-mediated DNA alterations: A possible new mechanism of carcinogenesis in EBV-positive gastric cancer. *Int J Cancer*. 2020 Jan;146(1):181–91.
72. The ICGC/TCGA Pan-Cancer Analysis of Whole Genomes Consortium, Aaltonen LA, Abascal F, Abeshouse A, Aburatani H, Adams DJ, et al. Pan-cancer analysis of whole genomes. *Nature*. 2020 Feb 6;578(7793):82–93.
73. Roper N, Gao S, Maity TK, Banday AR, Zhang X, Venugopalan A, et al. APOBEC Mutagenesis and Copy-Number Alterations Are Drivers of Proteogenomic Tumor Evolution and Heterogeneity in Metastatic Thoracic Tumors. *Cell Rep*. 2019 Mar;26(10):2651-2666.e6.
74. Cantaert T, Schickel JN, Bannock JM, Ng YS, Massad C, Oe T, et al. Activation-Induced Cytidine Deaminase Expression in Human B Cell Precursors Is Essential for Central B Cell Tolerance. *Immunity*. 2015 Nov;43(5):884–95.
75. Watashi K, Liang G, Iwamoto M, Marusawa H, Uchida N, Daito T, et al. Interleukin-1 and Tumor Necrosis Factor- α Trigger Restriction of Hepatitis B Virus Infection via a Cytidine Deaminase Activation-induced Cytidine Deaminase (AID). *J Biol Chem*. 2013 Nov;288(44):31715–27.

76. Pilzecker B, Jacobs H. Mutating for Good: DNA Damage Responses During Somatic Hypermutation. *Front Immunol.* 2019 Mar 12;10:438.
77. Scherer F, Navarrete MA, Bertinetti-Lapatki C, Boehm J, Schmitt-Graeff A, Veelken H. Isotype-switched follicular lymphoma displays dissociation between activation-induced cytidine deaminase expression and somatic hypermutation. *Leuk Lymphoma.* 2016 Jan 2;57(1):151–60.
78. Glauzy S, Olson B, May CK, Parisi D, Massad C, Hansen JE, et al. Defective Early B Cell Tolerance Checkpoints in Patients With Systemic Sclerosis Allow the Production of SELF ANTIGEN –Specific Clones. *Arthritis Rheumatol.* 2022 Feb;74(2):307–17.
79. Gies V, Schickel JN, Jung S, Joublin A, Glauzy S, Knapp AM, et al. Impaired TLR9 responses in B cells from patients with systemic lupus erythematosus. *JCI Insight.* 2018 Mar 8;3(5):e96795.
80. Çakan E, Gunaydin G. Activation induced cytidine deaminase: An old friend with new faces. *Front Immunol.* 2022 Oct 27;13:965312.
81. Harris RS, Dudley JP. APOBECs and virus restriction. *Virology.* 2015 May;479–480:131–45.
82. Milewska A, Kindler E, Vkovski P, Zeglen S, Ochman M, Thiel V, et al. APOBEC3-mediated restriction of RNA virus replication. *Sci Rep.* 2018 Apr 13;8(1):5960.
83. Zhu B, Xiao Y, Yeager M, Clifford G, Wentzensen N, Cullen M, et al. Mutations in the HPV16 genome induced by APOBEC3 are associated with viral clearance. *Nat Commun.* 2020 Feb 14;11(1):886.
84. Cheng AZ, Moraes SN, Shaban NM, Fanunza E, Bierle CJ, Southern PJ, et al. APOBECs and Herpesviruses. *Viruses.* 2021 Feb 28;13(3):390.
85. Covino DA, Gauzzi MC, Fantuzzi L. Understanding the regulation of APOBEC3 expression: Current evidence and much to learn. *J Leukoc Biol.* 2018 Feb 27;103(3):433–44.

10. Literatura

86. Asaoka M, Ishikawa T, Takabe K, Patnaik SK. APOBEC3-Mediated RNA Editing in Breast Cancer is Associated with Heightened Immune Activity and Improved Survival. *Int J Mol Sci.* 2019 Nov 10;20(22):5621.
87. Chen Y, Hu J, Cai X, Huang Y, Zhou X, Tu Z, et al. APOBEC3B edits HBV DNA and inhibits HBV replication during reverse transcription. *Antiviral Res.* 2018 Jan;149:16–25.
88. Narvaiza I, Linfesty DC, Greener BN, Hakata Y, Pintel DJ, Logue E, et al. Deaminase-Independent Inhibition of Parvoviruses by the APOBEC3A Cytidine Deaminase. *Jung JU, editor. PLoS Pathog.* 2009 May 22;5(5):e1000439.
89. Doehle BP, Schäfer A, Cullen BR. Human APOBEC3B is a potent inhibitor of HIV-1 infectivity and is resistant to HIV-1 Vif. *Virology.* 2005 Sep;339(2):281–8.
90. Wakae K, Kondo S, Pham HT, Wakisaka N, Que L, Li Y, et al. EBV-LMP1 induces APOBEC3s and mitochondrial DNA hypermutation in nasopharyngeal cancer. *Cancer Med.* 2020 Oct;9(20):7663–71.
91. Roberts SA, Lawrence MS, Klimczak LJ, Grimm SA, Fargo D, Stojanov P, et al. An APOBEC cytidine deaminase mutagenesis pattern is widespread in human cancers. *Nat Genet.* 2013 Sep;45(9):970–6.
92. Sadeghpour S, Khodae S, Rahnama M, Rahimi H, Ebrahimi D. Human APOBEC3 Variations and Viral Infection. *Viruses.* 2021 Jul 14;13(7):1366.
93. Driscoll CB, Schuelke MR, Kottke T, Thompson JM, Wongthida P, Tonne JM, et al. APOBEC3B-mediated corruption of the tumor cell immunopeptidome induces heteroclitic neoepitopes for cancer immunotherapy. *Nat Commun.* 2020 Feb 7;11(1):790.
94. Koning FA, Newman ENC, Kim EY, Kunstman KJ, Wolinsky SM, Malim MH. Defining APOBEC3 Expression Patterns in Human Tissues and Hematopoietic Cell Subsets. *J Virol.* 2009 Sep 15;83(18):9474–85.

95. Hultquist JF, Lengyel JA, Refsland EW, LaRue RS, Lackey L, Brown WL, et al. Human and Rhesus APOBEC3D, APOBEC3F, APOBEC3G, and APOBEC3H Demonstrate a Conserved Capacity To Restrict Vif-Deficient HIV-1. *J Virol*. 2011 Nov;85(21):11220–34.
96. Sato K, Takeuchi JS, Misawa N, Izumi T, Kobayashi T, Kimura Y, et al. APOBEC3D and APOBEC3F Potently Promote HIV-1 Diversification and Evolution in Humanized Mouse Model. Ross SR, editor. *PLoS Pathog*. 2014 Oct 16;10(10):e1004453.
97. Went M, Kinnersley B, Sud A, Johnson DC, Weinhold N, Försti A, et al. Transcriptome-wide association study of multiple myeloma identifies candidate susceptibility genes. *Hum Genomics*. 2019 Dec;13(1):37.
98. Mohammadzadeh N, Love RP, Gibson R, Arts EJ, Poon AFY, Chelico L. Role of co-expressed APOBEC3F and APOBEC3G in inducing HIV-1 drug resistance. *Heliyon*. 2019 Apr;5(4):e01498.
99. Uriu K, Kosugi Y, Ito J, Sato K. The Battle between Retroviruses and APOBEC3 Genes: Its Past and Present. *Viruses*. 2021 Jan 17;13(1):124.
100. Le Q, Maizels N. Activation-induced deaminase (AID) localizes to the nucleus in brief pulses. Barsh GS, editor. *PLOS Genet*. 2019 Feb 27;15(2):e1007968.
101. Kinomoto M, Kanno T, Shimura M, Ishizaka Y, Kojima A, Kurata T, et al. All APOBEC3 family proteins differentially inhibit LINE-1 retrotransposition. *Nucleic Acids Res*. 2007 Apr 16;35(9):2955–64.
102. Mattila PS, Tarkkanen J. Age-Associated Changes in the Cellular Composition of the Human Adenoid. *Scand J Immunol*. 1997 May;45(4):423–7.
103. Cattoretti G, Büttner M, Shaknovich R, Kremmer E, Alobeid B, Niedobitek G. Nuclear and cytoplasmic AID in extrafollicular and germinal center B cells. *Blood*. 2006 May 15;107(10):3967–75.

10. Literatura

104. Seishima N, Kondo S, Wakae K, Wakisaka N, Kobayashi E, Kano M, et al. Expression and subcellular localisation of AID and APOBEC3 in adenoid and palatine tonsils. *Sci Rep*. 2018 Dec;8(1):918.
105. Greiner A, Tobollik S, Buettner M, Jungnickel B, Herrmann K, Kremmer E, et al. Differential expression of activation-induced cytidine deaminase (AID) in nodular lymphocyte-predominant and classical Hodgkin lymphoma. *J Pathol*. 2005 Apr;205(5):541–7.
106. Revy P, Muto T, Levy Y, Geissmann F, Plebani A, Sanal O, et al. Activation-Induced Cytidine Deaminase (AID) Deficiency Causes the Autosomal Recessive Form of the Hyper-IgM Syndrome (HIGM2). *Cell*. 2000 Sep;102(5):565–75.
107. Brodsky L, Moore L, Stanievich JF. A comparison of tonsillar size and oropharyngeal dimensions in children with obstructive adenotonsillar hypertrophy. *Int J Pediatr Otorhinolaryngol*. 1987 Aug;13(2):149–56.
108. Friedman M, Tanyeri H, La Rosa M, Landsberg R, Vaidyanathan K, Pieri S, et al. Clinical Predictors of Obstructive Sleep Apnea. *The Laryngoscope*. 1999 Dec;109(12):1901–7.
109. Kumar DS, Valenzuela D, Kozak FK, Ludemann JP, Moxham JP, Lea J, et al. The Reliability of Clinical Tonsil Size Grading in Children. *JAMA Otolaryngol Neck Surg*. 2014 Nov 1;140(11):1034.
110. Ng SK, Lee DLY, Li AM, Wing YK, Tong MCF. Reproducibility of Clinical Grading of Tonsillar Size. *Arch Otolaryngol Neck Surg*. 2010 Feb 15;136(2):159.
111. Feres MFN, Sousa HIPD, Francisco SM, Pignatari SSN. Reprodutibilidade dos métodos radiográficos para avaliação da adenoide. *Braz J Otorhinolaryngol*. 2012 Aug;78(4):80–90.
112. Montgomery-Downs HE, Ramadan HH, Clawges HC, McBean AL, Insana SP, Santy EE. Digital oral photography for pediatric tonsillar hypertrophy grading. *Int J Pediatr Otorhinolaryngol*. 2011 Jun;75(6):841–3.

113. Kang HJ, Noh JK, Lee MK, Woo SR, Park JM, Lee YC, et al. Changes of Pepsin Concentration in Saliva Sample According to Storage Period. *J Voice*. 2022 Dec;S0892199722004118.
114. Zhou Y, Ma R, Luo J, Wang Z, Yang P. Role of Laryngopharyngeal Reflux Changes in Children with Adenoid Hypertrophy: A Randomized Controlled Prospective Study. Wu X, editor. *Evid Based Complement Alternat Med*. 2023 Feb 6;2023:1–6.
115. Haddad HA, He Z, Shaffer SE, Molle-Rios ZL. Salivary pepsin A detection related to gastro-oesophageal reflux episodes in children undergoing impedance probe monitoring. *Acta Paediatr*. 2020 Nov;109(11):2374–9.
116. Wang C, Wang C, Lien H, Lin W, Wu S, Liang K, et al. Saliva Pepsin Detection and Proton Pump Inhibitor Response in Suspected Laryngopharyngeal Reflux. *The Laryngoscope*. 2019 Mar;129(3):709–14.
117. Jung AR, Kwon OE, Park JM, Dong SH, Jung SY, Lee YC, et al. Association Between Pepsin in the Saliva and the Subjective Symptoms in Patients With Laryngopharyngeal Reflux. *J Voice*. 2019 Mar;33(2):150–4.
118. Kim TH, Lee KJ, Yeo M, Kim DK, Cho SW. Pepsin Detection in the Sputum/Saliva for the Diagnosis of Gastroesophageal Reflux Disease in Patients with Clinically Suspected Atypical Gastroesophageal Reflux Disease Symptoms. *Digestion*. 2008;77(3–4):201–6.
119. Calvo-Henríquez C, Ruano-Ravina A, Vaamonde P, Martínez-Capoccioni G, Martín-Martín C. Is Pepsin a Reliable Marker of Laryngopharyngeal Reflux? A Systematic Review. *Otolaryngol Neck Surg*. 2017 Sep;157(3):385–91.
120. Na SY, Kwon OE, Lee YC, Eun Y. Optimal timing of saliva collection to detect pepsin in patients with laryngopharyngeal reflux. *The Laryngoscope*. 2016 Dec;126(12):2770–3.
121. Zhang J, Wang X, Wang J, Zhao J, Zhang C, Liu Z, et al. Optimal Timing of the Salivary Pepsin Test for the Diagnosis of Laryngopharyngeal Reflux. *The Laryngoscope*. 2023 Jul;133(7):1706–11.

10. Literatura

122. Weitzendorfer M, Antoniou SA, Schredl P, Witzel K, Weitzendorfer IC, Majerus A, et al. Pepsin and oropharyngeal pH monitoring to diagnose patients with laryngopharyngeal reflux. *The Laryngoscope*. 2020 Jul;130(7):1780–6.
123. Hayat JO, Gabieta-Somnez S, Yazaki E, Kang JY, Woodcock A, Dettmar P, et al. Pepsin in saliva for the diagnosis of gastro-oesophageal reflux disease. *Gut*. 2015 Mar;64(3):373–80.
124. Fortunato JE, D'Agostino RB, Lively MO. Pepsin in saliva as a biomarker for oropharyngeal reflux compared with 24-hour esophageal impedance/pH monitoring in pediatric patients. *Neurogastroenterol Motil*. 2017 Feb;29(2):e12936.
125. Wang J, Zhao Y, Ren J, Xu Y. Pepsin in saliva as a diagnostic biomarker in laryngopharyngeal reflux: a meta-analysis. *Eur Arch Otorhinolaryngol*. 2018 Mar;275(3):671–8.
126. Lechien JR, Bobin F. Variability and accuracy of multiple saliva pepsin measurements in laryngopharyngeal reflux patients. *J Otolaryngol - Head Neck Surg*. 2023 Jan;52(1):s40463-023-00670–5.
127. Wang J, Li J, Nie Q, Zhang R. Are Multiple Tests Necessary for Salivary Pepsin Detection in the Diagnosis of Laryngopharyngeal Reflux? *Otolaryngol Neck Surg*. 2022 Mar;166(3):477–81.
128. Zhang J, Li J, Zhang Y, Nie Q, Zhang R, Wang X, et al. Multitime point pepsin testing can double the rate of the diagnosis of laryngopharyngeal reflux. *Laryngoscope Investig Otolaryngol*. 2021 Dec;6(6):1389–94.
129. Iannella G, Di Nardo G, Plateroti R, Rossi P, Plateroti AM, Mariani P, et al. Investigation of pepsin in tears of children with laryngopharyngeal reflux disease. *Int J Pediatr Otorhinolaryngol*. 2015 Dec;79(12):2312–5.

130. Guo Z, Jiang J, Wu H, Zhu J, Zhang S, Zhang C. Salivary peptest for laryngopharyngeal reflux and gastroesophageal reflux disease: A systemic review and meta-analysis. *Medicine (Baltimore)*. 2021 Aug 13;100(32):e26756.
131. Zeleník K, Hránková V, Vrtková A, Staníková L, Komínek P, Formánek M. Diagnostic Value of the Peptest™ in Detecting Laryngopharyngeal Reflux. *J Clin Med*. 2021 Jul 5;10(13):2996.
132. Yadlapati R, Adkins C, Jaiyeola DM, Lidder AK, Gawron AJ, Tan BK, et al. Abilities of Oropharyngeal pH Tests and Salivary Pepsin Analysis to Discriminate Between Asymptomatic Volunteers and Subjects With Symptoms of Laryngeal Irritation. *Clin Gastroenterol Hepatol Off Clin Pract J Am Gastroenterol Assoc*. 2016 Apr;14(4):535-542.e2.
133. Zhou J, Chen X, Wei Y, Lu R, Wei Z, Huang K, et al. Portable and Rapid Fluorescence Turn-On Detection of Total Pepsin in Saliva Based on Strong Electrostatic Interactions. *Anal Chem*. 2023 Dec 12;95(49):18303–8.
134. Huang YD, Tan JJ, Han XY, Zeng FF, Li YF, Wang L, et al. [Study on the correlation between adenoid hypertrophy and laryngopharyngeal reflux in children]. *Lin Chuang Er Bi Yan Hou Tou Jing Wai Ke Za Zhi J Clin Otorhinolaryngol Head Neck Surg*. 2018 Jun;32(12):899–904.
135. Deng YQ, Wang L, Chen HH, Tan JJ, Gao CK, Huang XX, et al. [Expression and significance of pepsin in lingual tonsil hypertrophy]. *Zhonghua Er Bi Yan Hou Tou Jing Wai Ke Za Zhi*. 2017 Jul 7;52(7):525–30.
136. Huang LJ, Tan JJ, Peng LY, Dai YF, Lyu ZH, Huang XQ, et al. [Mechanism of pepsin promoting lingual tonsil hypertrophy by stimulating macrophage]. *Zhonghua Er Bi Yan Hou Tou Jing Wai Ke Za Zhi*. 2022 Oct 7;57(10):1203–11.
137. Harris PK, Hussey DJ, Watson DI, Mayne GC, Bradshaw A, Joniau S, et al. Reflux changes in adenoidal hyperplasia: a controlled prospective study to investigate its aetiology. *Clin Otolaryngol*. 2009 Apr;34(2):120–6.

10. Literatura

138. Formánek M, Komínek P, Matoušek P, Tomanova R, Urban O, Zeleník K. Comparison of Three Methods Used in the Diagnosis of Extraesophageal Reflux in Children with Chronic Otitis Media with Effusion. *Gastroenterol Res Pract*. 2015;2015:1–5.
139. Luo H, Yang Q, Sheng Y, Wang Z, Zhang Q, Yan J, et al. Role of pepsin and pepsinogen: Linking laryngopharyngeal reflux with otitis media with effusion in children. *The Laryngoscope* [Internet]. 2014 Jul [cited 2024 Mar 25];124(7). Available from: <https://onlinelibrary.wiley.com/doi/10.1002/lary.24538>
140. Keles B, Ozturk K, Arbag H, Gunel E, Ozer B. Frequency of pharyngeal reflux in children with adenoid hyperplasia. *Int J Pediatr Otorhinolaryngol*. 2005 Aug;69(8):1103–7.
141. Purnell PR, Ramadan JH, Ramadan HH. Can Symptoms Differentiate Between Chronic Adenoiditis and Chronic Rhinosinusitis in Pediatric Patients. *Ear Nose Throat J*. 2019 Jun;98(5):279–82.
142. Han YM, Chung SJ, Yoo S, Yang JI, Choi JM, Lee J, et al. Inverse correlation between gastroesophageal reflux disease and atrophic gastritis assessed by endoscopy and serology. *World J Gastroenterol*. 2022 Feb 28;28(8):853–67.
143. Yu K. AID function in somatic hypermutation and class switch recombination. *Acta Biochim Biophys Sin*. 2022 May 25;54(6):759–66.
144. Dananberg A, Striepen J, Rozowsky JS, Petljak M. APOBEC Mutagenesis in Cancer Development and Susceptibility. *Cancers*. 2024 Jan 15;16(2):374.
145. Shet A, Kaplan EL. Clinical use and interpretation of group A streptococcal antibody tests: a practical approach for the pediatrician or primary care physician. *Pediatr Infect Dis J*. 2002 May;21(5):420–6; quiz 427–30.
146. Hayward AR, Levy J, Facchetti F, Notarangelo L, Ochs HD, Etzioni A, et al. Cholangiopathy and tumors of the pancreas, liver, and biliary tree in boys with X-linked immunodeficiency with hyper-IgM. *J Immunol Baltim Md 1950*. 1997 Jan 15;158(2):977–83.

147. Rios LADS, Cloete B, Mowla S. Activation-induced cytidine deaminase: in sickness and in health. *J Cancer Res Clin Oncol*. 2020 Nov;146(11):2721–30.
148. Raetz E. B large-cell lymphoma in children and adolescents. *Cancer Treat Rev*. 2003 Apr;29(2):91–8.
149. Granadillo Rodríguez M, Flath B, Chelico L. The interesting relationship between APOBEC3 deoxycytidine deaminases and cancer: a long road ahead. *Open Biol*. 2020 Dec;10(12):200188.
150. Burns MB, Temiz NA, Harris RS. Evidence for APOBEC3B mutagenesis in multiple human cancers. *Nat Genet*. 2013 Sep;45(9):977–83.
151. Wagener R, Alexandrov LB, Montesinos-Rongen M, Schlesner M, Haake A, Drexler HG, et al. Analysis of mutational signatures in exomes from B-cell lymphoma cell lines suggest APOBEC3 family members to be involved in the pathogenesis of primary effusion lymphoma. *Leukemia*. 2015 Jul;29(7):1612–5.
152. Liu W, Newhall KP, Khani F, Barlow L, Nguyen D, Gu L, et al. The Cytidine Deaminase APOBEC3G Contributes to Cancer Mutagenesis and Clonal Evolution in Bladder Cancer. *Cancer Res*. 2023 Feb 15;83(4):506–20.
153. Savini S, Ciorba A, Bianchini C, Stomeo F, Corazzi V, Vicini C, et al. Assessment of obstructive sleep apnoea (OSA) in children: an update. *Acta Otorhinolaryngol Ital*. 2019 Oct;39(5):289–97.
154. Smith DF, Amin RS. OSA and Cardiovascular Risk in Pediatrics. *Chest*. 2019 Aug;156(2):402–13.
155. Marcus CL, Moore RH, Rosen CL, Giordani B, Garetz SL, Taylor HG, et al. A Randomized Trial of Adenotonsillectomy for Childhood Sleep Apnea. *N Engl J Med*. 2013 Jun 20;368(25):2366–76.

10. Literatura

156. De Luca Canto G, Pachêco-Pereira C, Aydinoz S, Bhattacharjee R, Tan HL, Kheirandish-Gozal L, et al. Adenotonsillectomy Complications: A Meta-analysis. *Pediatrics*. 2015 Oct 1;136(4):702–18.
157. Marcano-Acuña ME, Carrasco-Llatas M, Tortajada-Girbés M, Dalmau-Galofre J, Codoñer-Franch P. Impact of adenotonsillectomy on the evolution of inflammatory markers. *Clin Otolaryngol*. 2019 Nov;44(6):983–8.
158. Marcus CL, Rosen G, Ward SLD, Halbower AC, Sterni L, Lutz J, et al. Adherence to and Effectiveness of Positive Airway Pressure Therapy in Children With Obstructive Sleep Apnea. *Pediatrics*. 2006 Mar 1;117(3):e442–51.
159. Liming BJ, Ryan M, Mack D, Ahmad I, Camacho M. Montelukast and Nasal Corticosteroids to Treat Pediatric Obstructive Sleep Apnea: A Systematic Review and Meta-analysis. *Otolaryngol Neck Surg*. 2019 Apr;160(4):594–602.
160. Yanyan M, Min Y, Xuemei G. Mandibular advancement appliances for the treatment of obstructive sleep apnea in children: a systematic review and meta-analysis. *Sleep Med*. 2019 Aug;60:145–51.
161. Ponnampalani HB, Varanasi R, Shil RC, R. VE, Goel M, Ramteke S, et al. Individualized Homeopathic Medicines in the Management of Symptomatic Adenotonsillar Hypertrophy in Children: A Prospective Observational Study. *Homeopathy*. 2024 Feb;113(01):032–40.
162. İnönü-Sakallı N, Sakallı C, Tosun Ö, Akşit-Bıçak D. Comparative Evaluation of the Effects of Adenotonsillar Hypertrophy on Oral Health in Children. Wang B, editor. *BioMed Res Int*. 2021 Apr 2;2021:1–13.
163. Tong X, Li Y, Yang G, Zhang H, Jiang Y, Yu J, et al. The Association of Tonsil Hypertrophy with Pediatric Dentofacial Development: Evidence from a Cross-Sectional Study of Young Children in Shanghai, China. *Nat Sci Sleep*. 2022 Oct;Volume 14:1867–75.
164. Zhou Y, Peng M, Zhou J. Quality of life in children undergoing tonsillectomy: a cross-sectional survey. *Ital J Pediatr*. 2023 May 4;49(1):52.

165. Huynh J, Woods CM, Ooi EH. An observational pragmatic quality-of-life study on paediatric tonsillectomy and waiting for surgery. *Eur Arch Otorhinolaryngol*. 2023 Feb;280(2):885–90.
166. Lushington K, Kennedy D, Martin J, Kohler M. Quality-of-life but not behavior improves 48-months post-adenotonsillectomy in children with SDB. *Sleep Med*. 2021 May;81:418–29.
167. Waters KA, Chawla J, Harris MA, Heussler H, Black RJ, Cheng AT, et al. Cognition After Early Tonsillectomy for Mild OSA. *Pediatrics*. 2020 Feb 1;145(2):e20191450.
168. Caixeta JAS, Sampaio JCS, Costa VV, Silveira IMBD, Oliveira CRFD, Caixeta LCAS, et al. Long-term Impact of Adenotonsillectomy on the Quality of Life of Children with Sleep-disordered breathing. *Int Arch Otorhinolaryngol*. 2021 Jan;25(01):e123–8.
169. Türkoğlu S, Tahsin Somuk B, Sapmaz E, Bilgiç A. Effect of adenotonsillectomy on sleep problems, attention deficit hyperactivity disorder symptoms, and quality of life of children with adenotonsillar hypertrophy and sleep-disordered breathing. *Int J Psychiatry Med*. 2019 May;54(3):231–41.
170. Shan S, Wang S, Yang X, Liu F, Xiu L. Effect of adenotonsillectomy on the growth, development, and comprehensive cognitive abilities of children with obstructive sleep apnea: a prospective single-arm study. *BMC Pediatr*. 2022 Jan 15;22(1):41.
171. Shteinberg YH, Eisenbach N, Gruber M, Ronen O. Impact of Tonsillectomy on the Life Quality of Parents to Children With Obstructive Sleep-Disordered Breathing. *Otolaryngol Neck Surg*. 2022 Oct;167(4):753–9.
172. Deshmukh P, Lakhotia P, Gaurkar SS, Ranjan A, Dash M. Adenotonsillar Hypertrophy and Cardiopulmonary Status: A Correlative Study. *Cureus [Internet]*. 2022 Nov 6 [cited 2024 Apr 7]; Available from: <https://www.cureus.com/articles/115757-adenotonsillar-hypertrophy-and-cardiopulmonary-status-a-correlative-study>

10. Literatura

173. Sameema VV, Soni K, Deora S, Sharma JB, Choudhury B, Kaushal D, et al. Assessment of preoperative and postoperative cardiac function in children with adenotonsillar hypertrophy: a prospective cohort study. *Eur Arch Otorhinolaryngol*. 2022 Jun;279(6):3013–9.
174. Bluher AE, Brawley CC, Cunningham TD, Baldassari CM. Impact of montelukast and fluticasone on quality of life in mild pediatric sleep apnea. *Int J Pediatr Otorhinolaryngol*. 2019 Oct;125:66–70.
175. Katundu DR, Chussi D, Van Der Gaast-de Jongh CE, Rovers MM, De Jonge MI, Hannink G, et al. Bacterial colonisation of surface and core of palatine tonsils among Tanzanian children with recurrent chronic tonsillitis and obstructive sleep apnoea who underwent (adeno)tonsillectomy. *J Laryngol Otol*. 2024 Jan;138(1):89–92.
176. Mikola E, Elenius V, Saarinen M, Palomares O, Waris M, Turunen R, et al. Tonsillar cytokine expression between patients with tonsillar hypertrophy and recurrent tonsillitis. *Clin Transl Allergy*. 2018 Dec;8(1):22.
177. Cho SW, Yang SK. What Does the Microbiome in the Tonsil Tell Us? *Clin Exp Otorhinolaryngol*. 2021 Aug 1;14(3):247–8.
178. Watanabe H, Goto S, Mori H, Higashi K, Hosomichi K, Aizawa N, et al. Comprehensive microbiome analysis of tonsillar crypts in IgA nephropathy. *Nephrol Dial Transplant*. 2016 Sep 28;gfw343.
179. Jervis-Bardy J, Rogers GB, Morris PS, Smith-Vaughan HC, Nosworthy E, Leong LEX, et al. The microbiome of otitis media with effusion in Indigenous Australian children. *Int J Pediatr Otorhinolaryngol*. 2015 Sep;79(9):1548–55.
180. Johnston JJ, Douglas R. Adenotonsillar microbiome: an update. *Postgrad Med J*. 2018 Jul 1;94(1113):398–403.
181. Liu CM. The Otologic Microbiome A Study of the Bacterial Microbiota in a Pediatric Patient With Chronic Serous Otitis Media Using 16SrRNA Gene-Based Pyrosequencing. *Arch Otolaryngol Neck Surg*. 2011 Jul 1;137(7):664.

182. Choi DH, Park J, Choi JK, Lee KE, Lee WH, Yang J, et al. Association between the microbiomes of tonsil and saliva samples isolated from pediatric patients subjected to tonsillectomy for the treatment of tonsillar hyperplasia. *Exp Mol Med*. 2020 Sep;52(9):1564–73.
183. Duan B, Gan M, Xu Z, Chen W xia. Tonsil microbiome in pediatric patients with post tonsillectomy hemorrhage for tonsillar hypertrophy. *Int J Pediatr Otorhinolaryngol*. 2024 Jan;176:111788.
184. Pokharel A, Bhattarai D. Role of Mesenchymal Stem Cells on Tonsillar Hypertrophy: An Unexplored Enigma. *J Nepal Med Assoc*. 2023 Jan 1;61(257):91–4.
185. Önal M, Yılmaz T, Bilgiç E, Müftüoğlu SF, Kuşçu O, Günaydın RÖ. Apoptosis in chronic tonsillitis and tonsillar hypertrophy. *Int J Pediatr Otorhinolaryngol*. 2015 Feb;79(2):191–5.
186. Yang Y, Li X, Ma Q, Fu Z, Su K. Detecting epidemiological relevance of adenoid hypertrophy, rhinosinusitis, and allergic rhinitis through an Internet search. *Eur Arch Oto-Rhino-Laryngol Off J Eur Fed Oto-Rhino-Laryngol Soc EUFOS Affil Ger Soc Oto-Rhino-Laryngol - Head Neck Surg*. 2022 Mar;279(3):1349–55.
187. Shin JH, Kim BG, Kim BY, Kim SW, Kim SW, Kim H. Is there an association between vitamin D deficiency and adenotonsillar hypertrophy in children with sleep-disordered breathing? *BMC Pediatr*. 2018 Dec;18(1):196.
188. Kheirandish-Gozal L, Peris E, Gozal D. Vitamin D levels and obstructive sleep apnoea in children. *Sleep Med*. 2014 Apr;15(4):459–63.
189. Rosendahl J, Holmlund-Suila E, Helve O, Viljakainen H, Hauta-alus H, Valkama S, et al. 25-hydroxyvitamin D correlates with inflammatory markers in cord blood of healthy newborns. *Pediatr Res*. 2017 May;81(5):731–5.
190. McCarty DE, Chesson AL, Jain SK, Marino AA. The link between vitamin D metabolism and sleep medicine. *Sleep Med Rev*. 2014 Aug;18(4):311–9.

10. Literatura

191. Reid D, Morton R, Salkeld L, Bartley J. Vitamin D and tonsil disease – Preliminary observations. *Int J Pediatr Otorhinolaryngol*. 2011 Feb;75(2):261–4.
192. Mangin M, Sinha R, Fincher K. Inflammation and vitamin D: the infection connection. *Inflamm Res*. 2014 Oct;63(10):803–19.
193. Waldron JL, Ashby HL, Cornes MP, Bechervaise J, Razavi C, Thomas OL, et al. Vitamin D: a negative acute phase reactant. *J Clin Pathol*. 2013 Jul;66(7):620–2.
194. Niu X, Wu ZH, Xiao XY, Chen X. The relationship between adenoid hypertrophy and gastroesophageal reflux disease: A meta-analysis. *Medicine (Baltimore)*. 2018 Oct;97(41):e12540.
195. Siupsinskiene N, Katutiene I, Jonikiene V, Janciauskas D, Vaitkus S. *Helicobacter pylori* in the tonsillar tissue: a possible association with chronic tonsillitis and laryngopharyngeal reflux. *J Laryngol Otol*. 2017 Jun;131(6):549–56.
196. Singh GB, Yvette War G, Shukla S, Kaur R, Malhotra S, Kumar S. The role of *Helicobacter Pylori* and laryngopharyngeal reflux in recurrent tonsillitis. *Int J Pediatr Otorhinolaryngol*. 2020 Nov;138:110376.
197. Zhang QQ, Xie M, Guo RX, Liu XH, Ma SJ, Na Li, et al. The effects of *Helicobacter pylori* eradication therapy on salivary pepsin concentration in patients with laryngopharyngeal reflux. *Eur Arch Otorhinolaryngol*. 2022 Nov;279(11):5289–97.
198. Jiang A, Liang M, Su Z, Chai L, Lei W, Wang Z, et al. Immunohistochemical detection of pepsin in laryngeal mucosa for diagnosing laryngopharyngeal reflux. *The Laryngoscope*. 2011 Jul;121(7):1426–30.
199. Knight J, Lively MO, Johnston N, Dettmar PW, Koufman JA. Sensitive Pepsin Immunoassay for Detection of Laryngopharyngeal Reflux. *The Laryngoscope*. 2005 Aug;115(8):1473–8.

200. Wassenaar E, Johnston N, Merati A, Montenovolo M, Petersen R, Tatum R, et al. Pepsin detection in patients with laryngopharyngeal reflux before and after fundoplication. *Surg Endosc.* 2011 Dec;25(12):3870–6.
201. Luebke K, Samuels TL, Chelius TH, Sulman CG, McCormick ME, Kerschner JE, et al. Pepsin as a biomarker for laryngopharyngeal reflux in children with laryngomalacia. *The Laryngoscope.* 2017 Oct;127(10):2413–7.
202. Klimara MJ, Samuels TL, Johnston N, Chun RH, McCormick ME. Detection of Pepsin in Oral Secretions of Infants with and without Laryngomalacia. *Ann Otol Rhinol Laryngol.* 2020 Mar;129(3):224–9.
203. Ren J, Zhao Y, Wang J, Ren X, Xu Y, Tang W, et al. PepsinA as a Marker of Laryngopharyngeal Reflux Detected in Chronic Rhinosinusitis Patients. *Otolaryngol Neck Surg.* 2017 May;156(5):893–900.
204. Abd El-Fattah AM, Abdul Maksoud GA, Ramadan AS, Abdalla AF, Abdel Aziz MM. Pepsin assay: a marker for reflux in pediatric glue ear. *Otolaryngol--Head Neck Surg Off J Am Acad Otolaryngol-Head Neck Surg.* 2007 Mar;136(3):464–70.
205. Upendran Y, Leach ST, Singh H, McBride J, Thomas PS, Belessis Y, et al. Pepsin as a Marker of Reflux Aspiration in Children With Esophageal Atresia: A Pilot Study. *Front Pediatr.* 2020 Mar 19;8:94.
206. Divakaran S, Rajendran S, Thomas RM, Jacob J, Kurien M. Laryngopharyngeal Reflux: Symptoms, Signs, and Presence of Pepsin in Saliva - A Reliable Diagnostic Triad. *Int Arch Otorhinolaryngol.* 2021 Apr;25(2):e273–8.
207. Jing W, Luo W, Lou L. Diagnostic utility of salivary pepsin in laryngopharyngeal reflux: a systematic review and meta-analysis. *Braz J Otorhinolaryngol.* 2023 Mar;89(2):339–47.
208. Yu L, Li R, Du L, Zhao Y. The diagnostic value of pepsin concentration in saliva for laryngopharyngeal reflux disease. *Eur Arch Otorhinolaryngol.* 2022 Dec;279(12):5783–9.

10. Literatura

209. Lechien JR, Akst LM, Hamdan AL, Schindler A, Karkos PD, Barillari MR, et al. Evaluation and Management of Laryngopharyngeal Reflux Disease: State of the Art Review. *Otolaryngol Neck Surg.* 2019 May;160(5):762–82.
210. Chander B, Hanley-Williams N, Deng Y, Sheth A. 24 Versus 48-hour bravo pH monitoring. *J Clin Gastroenterol.* 2012 Mar;46(3):197–200.
211. Bobin F, Journe F, Lechien JR. Saliva pepsin level of laryngopharyngeal reflux patients is not correlated with reflux episodes. *The Laryngoscope.* 2020 May;130(5):1278–81.
212. Lee JS, Jung AR, Park JM, Park MJ, Lee YC, Eun YG. Comparison of Characteristics According to Reflux Type in Patients With Laryngopharyngeal Reflux. *Clin Exp Otorhinolaryngol.* 2018 Jun 1;11(2):141–5.
213. Li Y, Xu G, Zhou B, Tang Y, Liu X, Wu Y, et al. Effects of acids, pepsin, bile acids, and trypsin on laryngopharyngeal reflux diseases: physiopathology and therapeutic targets. *Eur Arch Otorhinolaryngol.* 2022 Jun;279(6):2743–52.
214. Im NR, Lee DY, Kim B, Kim J, Jung KY, Kim TH, et al. Role of Matrix Metalloproteinases 7 in the Pathogenesis of Laryngopharyngeal Reflux: Decreased E-cadherin in Acid exposed Primary Human Pharyngeal Epithelial Cells. *Int J Mol Sci.* 2019 Oct 24;20(21):5276.
215. Bao YY, Jiang Q, Li ZW, Yu E, Zhou SH, Yao HT, et al. Gastric H⁺/K⁺-ATPase Expression in Normal Laryngeal Tissue and Laryngeal Carcinoma. *OncoTargets Ther.* 2020 Dec;Volume 13:12919–31.
216. McCormick CA, Samuels TL, Battle MA, Frolkis T, Blumin JH, Bock JM, et al. H⁺/K⁺-ATPase Expression in the Larynx of Laryngopharyngeal Reflux and Laryngeal Cancer Patients. *The Laryngoscope.* 2021 Jan;131(1):130–5.
217. Cao J, Zhang L, Liu YJ, Wang WL, Wang YG, Li CF, et al. Properties of a Novel Animal Model of LPR. *J Voice.* 2021 Sep;35(5):805.e17-805.e26.

218. Xiaopeng B, Tanaka Y, Ihara E, Hirano K, Nakano K, Hirano M, et al. Trypsin induces biphasic muscle contraction and relaxation via transient receptor potential vanilloid 1 and neurokinin receptors 1/2 in porcine esophageal body. *Eur J Pharmacol.* 2017 Feb;797:65–74.
219. Becker V, Drabner R, Graf S, Schlag C, Nennstiel S, Buchberger AM, et al. New aspects in the pathomechanism and diagnosis of the laryngopharyngeal reflux-clinical impact of laryngeal proton pumps and pharyngeal pH metry in extraesophageal gastroesophageal reflux disease. *World J Gastroenterol.* 2015;21(3):982.
220. De Corso E, Baroni S, Salonna G, Marchese M, Graziadio M, Di Cintio Gi, et al. Impact of bile acids on the severity of laryngo-pharyngeal reflux. *Clin Otolaryngol.* 2021 Jan;46(1):189–95.
221. Hurley BP, Jugo RH, Snow RF, Samuels TL, Yonker LM, Mou H, et al. Pepsin Triggers Neutrophil Migration Across Acid Damaged Lung Epithelium. *Sci Rep.* 2019 Sep 24;9(1):13778.
222. Ali MS, Parikh S, Chater P, Pearson JP. Bile acids in laryngopharyngeal refluxate: Will they enhance or attenuate the action of pepsin? *The Laryngoscope.* 2013 Feb;123(2):434–9.
223. Sharma P, Yadlapati R. Pathophysiology and treatment options for gastroesophageal reflux disease: looking beyond acid. *Ann N Y Acad Sci.* 2021 Feb;1486(1):3–14.
224. Sacco O, Silvestri M, Sabatini F, Sale R, Moscato G, Pignatti P, et al. IL-8 and airway neutrophilia in children with gastroesophageal reflux and asthma-like symptoms. *Respir Med.* 2006 Feb;100(2):307–15.
225. Lechien JR, De Marrez LG, Hans S, Muls V, Spinato L, Briganti G, et al. Digestive Biomarkers of Laryngopharyngeal Reflux: A Preliminary Prospective Controlled Study. *Otolaryngol Neck Surg.* 2024 Feb 14;ohn.674.
226. Liu K, Krause A, Yadlapati R. Quality of Life and Laryngopharyngeal Reflux. *Dig Dis Sci.* 2023 Sep;68(9):3527–33.

10. Literatura

227. Cheung TK, Lam PKY, Wei WI, Wong WM, Ng ML, Gu Q, et al. Quality of Life in Patients with Laryngopharyngeal Reflux. *Digestion*. 2009;79(1):52–7.
228. DeVore EK, Chan WW, Shin JJ, Carroll TL. Does the Reflux Symptom Index Predict Increased Pharyngeal Events on HEMII-pH Testing and Correlate with General Quality of Life? *J Voice*. 2021 Jul;35(4):625–32.
229. Gong EJ, Choi KD, Jung H, Youn YH, Min B, Song KH, et al. Quality of life, patient satisfaction, and disease burden in patients with gastroesophageal reflux disease with or without laryngopharyngeal reflux symptoms. *J Gastroenterol Hepatol*. 2017 Jul;32(7):1336–40.
230. Lee JS, Lee YC, Kim SW, Kwon KH, Eun YG. Changes in the Quality of Life of Patients With Laryngopharyngeal Reflux After Treatment. *J Voice*. 2014 Jul;28(4):487–91.
231. Prpić T, Peček Prpić M, Mendeš T, Šestak A, Včeva A. The Impact of Nutrition on the Onset, Course of the Disease and Quality of Life of Patients with Laryngopharyngeal Reflux. *Food Technol Biotechnol*. 2023 Dec 22;61(4):505–13.
232. Yang J, Dehom S, Sanders S, Murry T, Krishna P, Crawley BK. Treating laryngopharyngeal reflux: Evaluation of an anti-reflux program with comparison to medications. *Am J Otolaryngol*. 2018 Jan;39(1):50–5.
233. Avincsal MO, Altundag A, Ulusoy S, Dinc ME, Dalgic A, Topak M. Halitosis associated volatile sulphur compound levels in patients with laryngopharyngeal reflux. *Eur Arch Otorhinolaryngol*. 2016 Jun;273(6):1515–20.

11. ŽIVOTOPIS

Obrazovanje: Ivan Abičić, dr.med.

Specijalizant otorinolaringologije i kirurgije glave i vrata

Klinika za otorinolaringologiju i kirurgiju glave i vrata, Klinički bolnički centar Osijek

Katedra za otorinolaringologiju i maksilofacijalnu kirurgiju, Medicinski fakultet Osijek

Josipa Huttlera 4, 31 000 Osijek

e-mail: ivan.abicic5@gmail.com

Mjesto i datum rođenja: Osijek, 09. rujna 1993.

Obrazovanje:

- 2019. - danas – Poslijediplomski doktorski studij Biomedicina i zdravstvo, Sveučilište Josipa Jurja Strossmayera u Osijeku
- 2012. – 2018. – Medicinski fakultet Osijek, J. Huttlera 4, 31000 Osijek
- 2008. – 2012. – II. gimnazija Osijek
- 2000. – 2008. – Osnovna škola „Retfala“ u Osijeku

Radno iskustvo:

- 02. srpnja 2019. – danas – Specijalističko usavršavanje iz Otorinolaringologije i kirurgije glave i vrata, Klinika za otorinolaringologiju i kirurgiju glave i vrata, Klinički bolnički bolnički centar Osijek
- 14. svibnja 2019. – 30. lipnja 2019. – Liječnik u Zavodu za hitnu medicinu Vukovarsko – srijemske županije
- 05. studenog 2018. – 04. travnja 2019. – Pripravnički staž, Klinički bolnički centar Osijek

Članstvo i aktivnosti u znanstvenim i strukovnim udrugama:

- 2018. – Hrvatska liječnička komora
- 2019. – Hrvatski liječnički zbor
- 2020. – Hrvatsko društvo mladih liječnika
- 2020. – Hrvatsko društvo za bolesti glave i vrata Slavonije i Baranje

11. Životopis

Usavršavanje:

- Završen napredni tečaj „ 22. Tečaj – Novi šivaći materijali, transplantati i lokalni režnjevi“, 31. siječnja – 01. veljače 2020. godine, Zagreb
- Završen tečaj trajne izobrazbe liječnika Minimalno invazivna kirurgija paranazalnih šupljina i baze lubanje u KBC Osijek, 23. i 24. rujna 2021. godine
- Završen tečaj trajne izobrazbe liječnika UZV vrata, 17. ožujka 2022. godine
- Završen tečaj trajne izobrazbe liječnika EPOS SMJERNICE 2020., 03. prosinca 2021. godine
- Završen hands-on tečaj „34th Course on Microsurgery of the Middle Ear and Auditory Implants including HEARRING“, Würzburg, Njemačka (21. veljače - 23. veljače 2022)
- Završen tečaj trajne izobrazbe liječnika Primjena diodnog lasera u otorinolaringologiji i kirurgiji glave i vrata, 26. travnja 2022. godine
- Završen hands-on tečaj „Temporal Bone Course Prague 2023“, Prag, Češka (09. siječnja 2023. – 12. siječnja 2023.)
- Završen Poslijediplomski tečaj stalnog medicinskog usavršavanja I. kategorije Život s vrtoglavicom, 10. i 11. veljače 2023. godine
- Završen hands-on tečaj „105th Temporal Bone Dissection Course Barcelona“, Barcelona, Španjolska (24. i 25. travnja 2023.)
- Završen hands-on tečaj „Salzburg Weil Cornell Seminar in Otology and Temporal Bone Surgery“, Salzburg, Austrija (4. lipnja – 10. lipnja 2023.)

Publikacije:

- Zubčić Ž, Šestak A, Mihalj H, Kotromanović Ž, Včeva A, Prpić T, Rezo M, Milanković SG, Bogović V, Abičić I. The Association Between Type 2 Diabetes Mellitus, Hypothyroidism, and Thyroid Cancer. Acta Clin Croat. 2020 Jun;59(Suppl 1):129-135.
- Abičić I, Prpić T, Bogović V, Milanković SG, Mihalj H, Včeva A, Zubčić Ž, Šestak A, Rezo M. Characteristics of Malignant Thyroid Tumors: A Retrospective Study on 320 Patients. Acta Clin Croat. 2020 Jun;59(Suppl 1):108-114.

- Abičić I, Arambašić J, Andrijević D, Gjoni F, Milas AM, Pušeljić S. Long survival in Trisomy 13 Syndrome. 10th ISABS Conference on Forensic and Anthropologic Genetics an Mayo Clinic Lectures in Individualized Medicine. 2017
- Holik D, Miškulin M, Abičić I, Brkić S, Kordić I, Tot A. Impact of early enteral nutrition on the nutritional status and course of disease in patients with acute pancreatitis. 9th ISABS Conference in Forensic, Anthropologic and Medical Genetics and Mayo Clinic Lectures in Individualized Medicine. 2015.
- Abičić I, Arambašić J, Jerković L, Milas AM, Milas V. The link between intrauterine growth restriction and obesity as well as diabetes in adult age. Kongres dječjeg zdravlja s međunarodnim sudjelovanjem. 2017.
- Galić J, Bradvica H, Abičić I. Važnost rane orhidopeksije u prevenciji karcinoma testisa. 12. osječki urološki dani i 5. osječki nefrološki dani. 2017.
- Maleš J, Milanković SG, Bogović V, Šestak A, Prpić T i Abičić I. (2020). Unilateralna endoskopska septoplastika. *Medica Jadertina*, 50 (Suplement), 26-26.
- Abičić I i Maleš J. (2021). Epistaksa kao primarna prezentacija metastatskog karcinoma bubrega. *Medica Jadertina*, 51 (Suplement), 9-9.
- Maleš J, Milanković SG, Šestak A, Bogović V, Abičić I i Prpić T. (2020). Usporedba endoskopske i standardne septoplastike. *Medica Jadertina*, 50 (Suplement), 27-27.
- Mihalj H, Včeva A, Zubčić Ž, Milanković SG, Prpić T, Abičić I i ostali. (2020). Efikasnost redukcije donjih nosnih školjki diodnim laserom. *Rad Hrvatske akademije znanosti i umjetnosti. Medicinske znanosti*, (543=50-51), 17-24.
- Mihalj H, Zubčić Ž, Včeva A, Kotromanović Ž, Rotim T, Zrno N i sur. Duboke infekcije vrata. *Medica Jadertina* [Internet]. 2020 [pristupljeno 24.05.2022.];50(3):219-225.
- Mihalj H, Zubčić Ž, Včeva A, Kotromanović Ž, Vranješ Ž, Maleš J i sur. Primjena telemedicine u laringologiji. *Medica Jadertina* [Internet]. 2021 [pristupljeno 24.05.2022.];51(Suplement):43-43.
- Včeva A, Danić D, Danić Hadžibegović A, Šimunjak B, Filipović B, Mihalj H i sur. Smjernice za opstruktivnu apneju u spavanju. *Medica Jadertina* [Internet]. 2020 [pristupljeno 24.05.2022.];50(3):249-256.

11. Životopis

- Mihalj H, Zubčić Ž, Včeva A, Vranješ Ž, Maleš J, Birtić D i sur. Implementation of Telemedicine in Otorhinolaryngology. *Southeastern European Medical Journal* [Internet]. 2021 [pristupljeno 24.05.2022.];5(1):122-134.
- Včeva A, Mendeš A, Šestak A, Mihalj H, Zubčić Ž, Kotromanović Ž, Maleš J, Grigić J, Vranješ Ž, Bajtl V. (2021) Laringofaringealni refluks - noivosti u liječenju. *Medica Jadertina*, 51 (Suplement), 61-61.
- Abičić I, Šestak A, Prpić T, Rezo M. Contralateral neck lymph node metastasis as a primary presentation of papillary thyroid microcarcinoma. *Medica Jadertina* [Internet]. 2023 [pristupljeno 03.02.2024.];53(Suplement 1):9-9. Dostupno na: <https://hrcak.srce.hr/308033>
- Maleš J, Prpić T, Včeva A, Mendeš T, Abičić I, Rezo M. Analysis of symptoms and clinical signs of laryngopharyngeal reflux depending on pepsia in saliva. *Medica Jadertina* [Internet]. 2022 [pristupljeno 03.02.2024.];52(2):83-90. <https://doi.org/10.57140/mj.52.2.1>
- Zubčić Ž, Mihalj H, Šestak A, Včeva A, Abičić I, Mendeš T. Relationship between Body Mass Index and Patohistological Features of Thyroid Cancer. *Acta clinica Croatica* [Internet]. 2022 [pristupljeno 03.02.2024.];61.(3):469-475. <https://doi.org/10.20471/acc.2022.61.03.11>
- Zubčić Ž, Včeva A, Mendeš T, Maleš J, Mihalj H, Vidić H i sur. Successful Repositioning Procedure for Benign Paroxysmal Positional Vertigo after Stapedotomy. *Acta clinica Croatica* [Internet]. 2022 [pristupljeno 03.02.2024.];61.(3):547-550. <https://doi.org/10.20471/acc.2022.61.03.22>
- Abičić I, Čović M, Zjalić M, Bakula M, Marjanović K, Šestak A, Dmitrović B, Mendeš T, Smolić M, Wu GY, et al. Laryngopharyngeal Reflux Scoring in a Pediatric Population. *Journal of Clinical Medicine*. 2023; 12(23):7425. <https://doi.org/10.3390/jcm12237425>

