

# Koronarografija optimizirana optičkom koherentnom tomografijom u pacijenata s koronarnom bolesti

---

Đambić, Klara

Master's thesis / Diplomski rad

2024

Degree Grantor / Ustanova koja je dodijelila akademski / stručni stupanj: **Josip Juraj Strossmayer University of Osijek, Faculty of Medicine Osijek / Sveučilište Josipa Jurja Strossmayera u Osijeku, Medicinski fakultet Osijek**

Permanent link / Trajna poveznica: <https://urn.nsk.hr/urn:nbn:hr:152:715345>

Rights / Prava: [In copyright](#) / [Zaštićeno autorskim pravom.](#)

Download date / Datum preuzimanja: **2025-01-22**



Repository / Repozitorij:

[Repository of the Faculty of Medicine Osijek](#)



**SVEUČILIŠTE JOSIPA JURJA STROSSMAYERA U OSIJEKU**

**MEDICINSKI FAKULTET OSIJEK**

**SVEUČILIŠNI INTEGRIRANI PRIJEDIPLOMSKI I**

**DIPLOMSKI STUDIJ MEDICINA**

**Klara Đambić**

**KORONAROGRAFIJA OPTIMIZIRANA**

**OPTIČKOM KOHERENTNOM**

**TOMOGRAFIJOM U PACIJENATA S**

**KORONARNOM BOLESTI**

**Diplomski rad**

**Osijek, 2024.**

**SVEUČILIŠTE JOSIPA JURJA STROSSMAYERA U OSIJEKU**

**MEDICINSKI FAKULTET OSIJEK**

**SVEUČILIŠNI INTEGRIRANI PRIJEDIPLOMSKI I**

**DIPLOMSKI STUDIJ MEDICINA**

**Klara Đambić**

**KORONAROGRAFIJA OPTIMIZIRANA**

**OPTIČKOM KOHERENTNOM**

**TOMOGRAFIJOM U PACIJENATA S**

**KORONARNOM BOLESTI**

**Diplomski rad**

**Osijek, 2024.**

Rad je ostvaren u prostorijama Kliničkog zavoda za bolesti srca i krvnih žila Kliničkog bolničkog centra Osijek.

Mentor rada: doc. dr. sc. Zorin Makarović, dr. med.

Rad ima 34 stranice, 23 tablice i 1 sliku.

## **Zahvale**

*Najprije, zahvaljujem se doc. dr. sc. Zorinu Makaroviću, dr. med. na pomoći u izradi ovog diplomskog rada. Hvala Vam na strpljenju, izdvojenom vremenu, prenošenju znanja i oblikovanju ovoga rada.*

*Hvala djelatnicima Zavoda za bolesti srca i krvnih žila u Osijeku na velikoj pomoći tijekom provođenja istraživanja.*

*Zahvaljujem se profesorici Kralik na svim savjetima, pomoći oko statističkog dijela ovog rada.*

*Također, zahvaljujem se Ani Haršanji na svim savjetima i pomoći u oblikovanju ovoga rada.*

*Hvala mojoj obitelji, kumi, prijateljima na podršci tijekom ovog perioda studiranja. Posebno hvala mojoj sestri Kristini na velikoj pomoći u svemu. Ne bih uspjela bez tebe!*

*Hvala mojoj divnoj prijateljici Mihaeli na velikoj podršci, razumijevanju i strpljenju sve ove godine!*

*Hvala mojoj mentorčadi, Marissi i Nikolini! Divno je upoznati i imati kolegice baš poput vas dvije!*

*Veliko hvala mojoj kolegici demonstratorici, mom budućem gastroenterologu, mojoj prijateljici Lorni! Hvala ti na prijateljstvu, podršci, na pomoći u svemu!*

*I veliko hvala Natali i Čedu na velikoj podršci, pomoći u svemu!*

*Ovaj rad posvećujem mojima S. i D. koji iako više nisu s nama vječno će živjeti kroz ljubav i bezuvjetnu podršku koju su mi pružali kroz cijeli svoj život.*

## SADRŽAJ

1. UVOD .....	1
1.1. Fizikalni princip OCT-a.....	2
1.2. Tehnika izvođenja OCT-a.....	2
1.3. Interpretacija snimke na OCT-u .....	3
1.4. Uloga OCT-a u izvođenju PCI .....	3
2. CILJEVI .....	5
3. ISPITANICI I METODE.....	6
3.1. Ustroj studije .....	6
3.2. Ispitanici .....	6
3.3. Metode.....	6
3.3. Statističke metode .....	7
4. REZULTATI .....	8
5. RASPRAVA.....	20
6. ZAKLJUČAK .....	25
7. SAŽETAK .....	26
8. SUMMARY .....	27
9. LITERATURA .....	28
10. ŽIVOTOPIS .....	33

## POPIS KRATICA

ACE - angiotenzin konvertirajući enzim (prema eng. *Angiotensin-converting enzyme*)

AR - aortna regurgitacija

ARB – blokator angiotenzin II receptora (prema engl. *Angiotensin receptor blocker*)

ARNI – angiotenzin receptor/ neprilizin inhibitor (prema engl. *Angiotensin receptor/neprilysin inhibitor*)

AS - aortna stenoza

ASK – acetilsalicilna kiselina

AV – aortna valvula

CABG – kardiokirurška operacija aortokoronarnog premoštenja (prema engl. *coronary artery bypass graft surgery*)

CTO – kronična totalna okluzija (prema engl. *chronic total occlusion*)

DOAC-i – direktni oralni antikoagulantni lijekovi (prema engl. *direct oral anticoagulants*)

EF – ejekcijska frakcija

FFR – frakcijska rezerva protoka (prema engl. *fractional flow reserve*)

IRS – restenoza u stentu (prema engl. *In-stent restenosis*)

IVUS – intravaskularni ultrazvuk

KK – kardiokirurški konzilij

LAD – lijeva prednja silazna arterija (prema engl. *Left anterior descending artery*)

LCx – lijeva cirkumfleksna arterija (prema engl. *Left circumflex artery*)

LMCA – lijeva glavna koronarna arterija (prema engl. *Left main coronary artery*)

MLA – područje minimalne površine krvne žile prije postavljanja stenta (prema engl. *Minimal lumen area*)

MR – mitralna regurgitacija

MS – mitralna stenoza

MSA – područje minimalne površine krvne žile sa postavljenim stentom (prema engl. *Minimal stent area*)

MV – mitralna valvula

NIRS – blisko-infracrvena spektroskopija (prema engl. *Near-Infrared Spectroscopy*)

NSTEMI – infarkt miokarda bez ST-elevacije (prema engl. *Non- ST- elevation myocardial infarction*)

OCT – optička koherentna tomografija (prema engl. *Optical coherence tomography*)

OMT – optimizacija farmakološke terapije (prema engl. *Optimal medical therapy*)

PCI – perkutana koronarna intervencija (prema engl. *Percutaneous coronary intervention*)

RCA – desna koronarna arterija (prema engl. *Right coronary artery*)

RIM – intermedijarna grana (prema lat. *ramus intermedius*)

STEMI – infarkt miokarda sa ST-elevacijom (prema engl. *ST-elevation myocardial infarction*)

TIMI – tromboliza kod infarkta miokarda (prema engl. *Thrombolysis in Myocardial Infarction*)

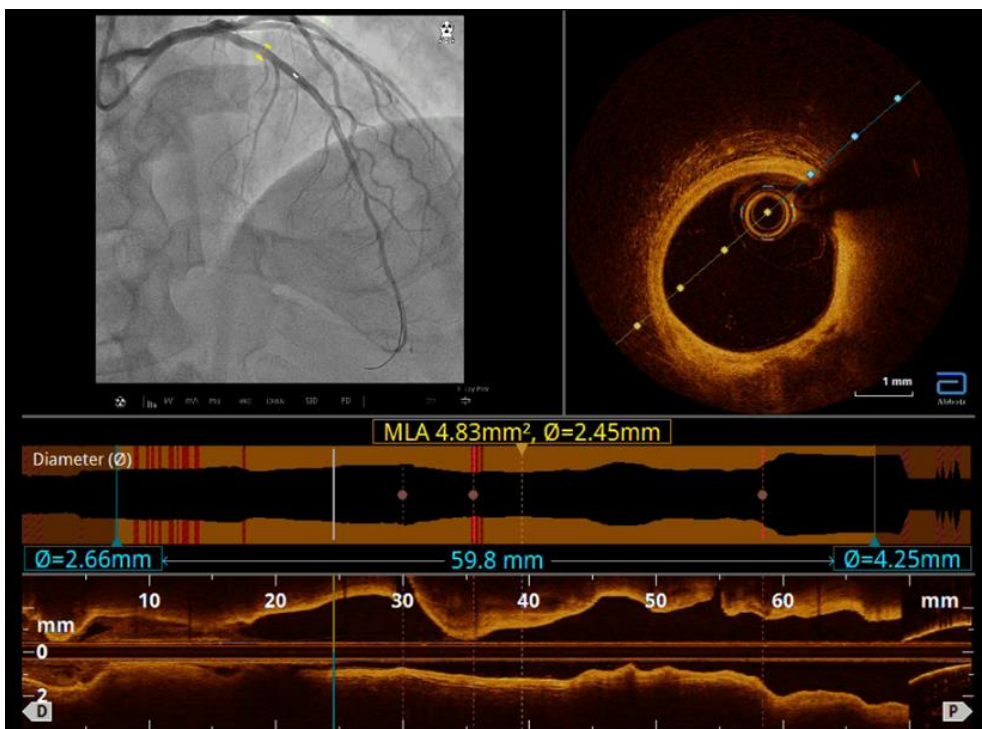
TR – trikuspidalna regurgitacija

TV -trikuspidalna valvula



## 1. UVOD

Koronarna bolest kronična je progresivna bolest koju karakterizira upalni proces stijenke arterije te stvaranje aterosklerotskog plaka na stijenci koronarnih arterija. Invazivne dijagnostičke metode koje se koriste u potvrdi dijagnoze i evaluaciji koronarne bolesti jesu koronarografija, blisko-infracrvena spektroskopija (NIRS) te novije metode intrakoronarnog snimanja kao što su intravaskularni ultrazvuk (IVUS) i optička koherentna tomografija (OCT) (1). Koronarografija se danas koristi kao zlatni standard u dijagnostici koronarne bolesti te za vođenje perkutane koronarne intervencije (PCI). Međutim, koronarografijom dobivamo dvodimenzionalni prikaz lumena krvne žile što ima određena ograničenja u procjeni patologije stijenke krvne žile i stenoze lumena (2). OCT intravaskularna je tehnika snimanja koronarnih arterija kojom je moguće prikazati strukturu stijenki koronarnih arterija i građu plakova (3). Na slici snimljenoj OCT-om moguće je vidjeti gotovo histološku građu te promjene u strukturi stijenke koronarne arterije (slika 1) (4). OCT u kliničkoj praksi koristan je kod procjene težine lezije, nestabilnosti plaka, optimizacije PCI-ja i analize neadekvatno postavljenog stenta (5).



**Slika 1.** Prikaz OCT snimke. Slika gore desno prikazuje poprečni presjek arterije na odgovarajućem mjestu. U gornjem lijevom kutu slike nalazi se prikaz koronarografije iste arterije. Na donjem dijelu slike nalazi se longitudinalni presjek koronarne arterije (fotografirala autorica rada).

### 1.1. Fizikalni princip OCT-a

Fizikalni princip OCT-a temelji se na optičkoj interferenciji infracrvene svjetlosti. OCT uređaj čine intravaskularni kateter unutar kojega je rotirajuće optičko vlakno koje na vrhu katetera čini sondu, optički motor i računalo. Svjetlost se emitira i ponovno sakuplja s vrha optičkog vlakna malog promjera koje se brzo okreće unutar ovojnice intravaskularnog katetera. Za longitudinalno snimanje krvnih žila, optički motor povlači optičko vlakno unatrag dok se okreće unutar ovojnice. Sakupljena svjetlost nosi informacije o dubinskoj reflektivnosti koja se odražava unutar tkiva na osvjetljenom mjestu. OCT slike dobivaju se na valnoj duljini u rasponu od 1280 – 1350 nm, omogućujući aksijalnu razlučivost tkiva od 10 – 15 mm. Optički motor prikuplja svjetlosne signale te ih prevodi u dvodimenzionalnu sliku. Razlučivost se određuje intrinzičnim rasponom valnih duljina svjetlosnog izvora koji se koristi. Učinkovitost detekcije ili omjer signala i šuma određuje moguću brzinu prikupljanja slika, dok svojstva raspršenja i apsorpcije tkiva određuju dubinu tomografske penetracije te kontrast i svjetlinu OCT slike. Visoka razlučivost slike i snažan kontrast između lumena i stijenke koronarne arterije omogućuje brzu i pouzdanu interpretaciju slike. Dubina prodiranja OCT snimanja uglavnom je ograničena osnovnim optičkim svojstvima tkiva i ostaje glavno ograničenje tehnike. Drugo ograničenje OCT-a nemogućnost je snimanja kroz krvne stanice, što zahtijeva čišćenje ili ispiranje krvi iz arterije (6).

### 1.2. Tehnika izvođenja OCT-a

Komponente koje se koriste za snimanje uključuju OCT uređaj i jednokratni OCT kateter (*Dragonfly OpStar*). Najprije se osigurava pristup arterijskoj cirkulaciji, najčešće preko radijalne ili femoralne arterije. Primjenjuje se intravenski nefrakcionirani heparin. Kroz vodeći se kateter uvodi koronarna žica (*Ashai Sion Blue/Terumo Extra Floppy*) s vrhom distalno u koronarnu arteriju ciljanu za snimanje. Potom se preko koronarne žice uvodi kateter i postavlja u koronarnu arteriju. Kateter se postavlja pomoću tri radiokontaktne oznake na njemu (distalna, srednja, proksimalna). Bitno je da srednja oznaka bude postavljena distalno u odnosu na dio arterije koji se snima. Prije snimanja, ubrizgava se kontrastno sredstvo kojim se arterija isprazni od krvi radi izbjegavanja artefakata na slici zbog raspršenja svjetlosti od strane eritrocita. Optička sonda pomiče se u smjeru distalno – proksimalno te se na taj način provodi snimanje cijele cirkumferencije arterije. Na OCT uređaju odabere se željena duljina dijela arterije koji se snima, a ona se temelji na indikaciji za OCT i potrebi za pregled različitih detalja koronarne arterije. Dobivena OCT snimka prikazuje longitudinalni i poprečni presjek arterije (7).

### 1.3. Interpretacija snimke na OCT-u

Na OCT snimci, uredna morfologija koronarne arterije prikazana je kao troslojna struktura koju čine *tunica intima*, *tunica media* i *tunica adventitia*. *Tunica intima* dio je koju čini jedan sloj endotelnih stanica te je visokoreflektirajuća. *Tunica media* građena je od glatkih mišićnih stanica te je slaboreflektirajuća. *Tunica adventitia* sadrži vezivno tkivo s krvnim žilama i živcima te je visokoreflektirajuća. U OCT-u, unutarnja elastična membrana (IEM) definira se kao granica između slojeva *tunica intima* i *tunica media*. Vanjska elastična membrana (EEM) predstavlja granicu između slojeva *tunica media* i *tunica adventitia* (8). Morfologiju plaka razlikujemo ovisno o optičkim svojstvima plaka zbog čega se svjetlost apsorbira ili reflektira te daje različit intenzitet signala na slici. Fibrozni plak vidi se kao područje visoke refleksije s relativno homogenim signalom. Lipidni plak slaboga je signala, loše definiranih rubova uz stvaranje sjene prema dubljim strukturama. Kalcificirani plak prikazuje se kao područje slabog signala koje je dobro ograničeno. Miješani je plak onaj plak koji obuhvaća elemente svih prethodno navedenih vrsta plakova (9).

### 1.4. Uloga OCT-a u izvođenju PCI

Najnovija istraživanja potvrđuju prednost intrakoronarnog snimanja u odnosu na koronarografiju u izvođenju PCI-ja (8). OCT sa svojim mogućnostima razlučivosti identificira značajke nestabilnosti plaka s velikom točnošću. Identifikacijom navedenih plakova moguće je provesti strategije liječenja kojima se smanjuju potencijalni budući štetni učinci (9). Detaljna karakterizacija morfologije lezije i točna veličina krvne žile određena OCT-om mogu poboljšati ishode postupka, vođenje intervencijske strategije te u otkrivanju suboptimalno postavljenog stenta koje se možda neće otkriti koronarografijom (10).

Za interpretaciju dobivene snimke koristi se protokol MLD MAX. Prije PCI-ja, određuje se morfologija plaka (M), duljina lezije (L) te promjer krvne žile (D). Duljina lezije određuje se mjerenjem udaljenosti od distalnog do proksimalnog mjesta na krvnoj žili koja je referentnih vrijednosti. Promjer krvne žile određuje se koristeći se vrijednostima vanjske elastične membrane (EEM) čime se dobiva vrijednost minimalne površine lumena u dijelu lezije (MLA) (8).

Nakon izvedenog PCI-ja mjeri se minimalna površina krvne žile s postavljenim stentom (MSA), a potrebno je provjeriti postoji li i disekcija stenta (M), adekvatnost apozicije (A) i ekspanzija stenta (X). Nakon postavljanja stenta, oštećenje stijenke krvne žile često se javlja na rubu stenta. Disekcija stenta koja zahtijeva optimizaciju definira se kao disekcija koja zauzima

$\geq 60$  stupnjeva obujma i/ili  $\geq 3$  mm u duljini krvne žile. Apozicija stenta odnosi se na blizinu postavljenog stenta u odnosu na arterijsku stijenku. Dobra apozicija stenta podrazumijeva dovoljno bliski kontakt koji sprječava protok krvi između stenta i arterijske stijenke. Malapozicija stenta predstavlja udaljenost stenta veću od 3 mm od arterijske stijenke. Ekspanzija stenta odnosi se na veličinu stenta određenu minimalnom površinom stenta. Adekvatna ekspanzija stenta veća je od 80 % prosječne referentne površine lumena (11).

Najčešći su razlozi dodatne optimizacije nakon oslikavanja OCT-om malapozicija stenta, neadekvatna ekspanzija stenta i disekcija na rubu stenta. OCT prije izvođenja PCI-ja rezultira promjenom strategije izvođenja PCI-ja u 80 % lezija, što uključuje potrebu za promjenom duljine, promjera stenta te strategije postavljanja stenta. OCT nakon izvođenja PCI-ja rezultira ukupnom promjenom strategije u 30 % lezija zbog utvrđene rubne disekcije, neadekvatne ekspanzije i malapozicije stenta, što zahtijeva dodatne intervencije (dilatacija balonom, postavljanje stenta) (12).

## 2. CILJEVI

Ciljevi su ovog istraživanja:

- ispitati postoji li razlika u kliničkom nalazu lezije dobivene koronarografijom i optičkom koherentnom tomografijom.
- ispitati povezanost nalaza optičke koherentne tomografije u donošenju odluka o dodatnoj optimizaciji perkutane koronarne intervencije.
- ispitati povezanost nalaza optičke koherentne tomografije u dodatnoj procjeni značajnosti lezije kod višezilne koronarne bolesti predviđene za kardiokirurško liječenje.
- ispitati postoji li povezanost između dijastoličke disfunkcije i veće učestalosti neadekvatne perkutane koronarne intervencije koja zahtijeva dodatnu optimizaciju na temelju optičke koherentne tomografije.

### 3. ISPITANICI I METODE

#### 3.1. Ustroj studije

Istraživanje je ustrojeno kao presječno istraživanje s povijesnim podacima.

#### 3.2. Ispitanici

Istraživanje je provedeno na svim pacijentima kojima je obavljena koronarografija optimizirana OCT-om na Zavodu za bolesti srca i krvnih žila Kliničkog bolničkog centra Osijek od 2021. do 2023. godine.

Isključni kriteriji: 1) pacijenti sa očekivanim životnim vijekom < 1 godine, 2) smrtni ishod nakon intervencije, 3) pacijenti sa kontraindikacijom za primjenu dvojne antitrombotične terapije do 1 godine.

#### 3.3. Metode

Prikupljanje podataka vršilo se uz nadzor i dopuštenje mentora korištenjem podataka pohranjenih u bolničkom informacijskom sustavu.

Prikupljali su se:

- Opći podaci o ispitaniku (dob, spol)
- Rizični kardiovaskularni čimbenici (arterijska hipertenzija, dislipidemija, šećerna bolest, fibrilacija atrija, kardiomiopatija, kronična bubrežna insuficijencija, preboljen akutni infarkt miokarda, obavljena kardiokirurška operacija, valvularna bolest, pušenje cigareta)
- Laboratorijska obilježja (kreatinin)
- Farmakološka terapija (acetilsalicilna kiselina, klopidogrel, prasugrel, tikagrelor, varfarin, direktni oralni antikoagulansi, statini, ezetimib, beta blokator, blokator kalcijevih kanala, lijekovi sa djelovanjem na renin-angiotenzin sustav, amiodaron)
- Karakteristike ultrazvuka srca
- Indikacija za koronarografiju, karakteristike izvedene koronarografije
- Karakteristike optičke koherentne tomografije

- Preporuka za kardiokirurški konzilij

#### 3.4. Statističke metode

Kategorijski podatci su predstavljeni apsolutnim i relativnim frekvencijama. Razlike kategorijskih varijabli testirane su Fisherovim egzaktnim testom. Normalnost raspodjele numeričkih varijabli testirana je Shapiro - Wilkovim testom. Numerički podatci su opisani medijanom i granicama interkvartilnog raspona. Razlike numeričkih varijabli između dva mjerenja Wilcoxonovim testom (uz iskazanu Hodges – Lehmannovu razliku medijana i 95% raspon pouzdanosti razlike). Sve P vrijednosti su dvostrane. Razina značajnosti je postavljena na  $\alpha = 0,05$ . Za statističku analizu korišten je statistički program MedCalc® Statistical Software version 22.018 (*MedCalc Software Ltd, Ostend, Belgium; <https://www.medcalc.org>; 2024*).

#### 4. REZULTATI

Istraživanje je provedeno na 62 ispitanika, od kojih je 55 (89 %) muškaraca i 7 (11 %) žena. Medijan je dobi ispitanika 67 godina (interkvartilnog raspona od 57 do 72 godine) u rasponu od 40 do najviše 87 godina.

Od rizičnih čimbenika, 46 (74 %) ispitanika ima arterijsku hipertenziju, dislipidemija se bilježi kod 33 (53 %) ispitanika, a kod 39 (63 %) ispitanika prethodno je obavljena PCI. Najučestalija je terapija kod 58 (93 %) ispitanika acetilsalicilna kiselina (ASK) ili beta blokatori, statini kod 61 (98 %) ispitanika a 54 (87 %) ispitanika uzima inhibitore angiotenzin-konvertirajućeg enzima (ACE) / blokatore angiotenzin II receptora (ARB) (Tablica 1).

Tablica 1. Raspodjela ispitanika prema rizičnim čimbenicima i farmakoterapiji

	Broj (%) bolesnika
<b>RIZIČNI ČIMBENICI</b>	
Arterijska hipertenzija	46 (74)
Dislipidemija	33 (53)
Šećerna bolest	15 (24)
Fibrilacija atrijska	12 (19)
Kardiomiopatija	23 (37)
Kronična bubrežna insuficijencija	4 (6)
Preboljen IM	31 (50)
Obavljena PCI	39 (63)
Obavljena CABG	1 (2)
Valvularne bolesti	16 (26)
Pušač	8 (13)
<b>Farmakoterapija</b>	
ASK	58 (93)
Klopidogrel	7 (11)
Prasugrel	12 (19)
Tikagrelor	34 (55)
Varfarin	1 (2)
DOAC-i	11 (18)
Statini	61 (98)
Ezetimib	6 (10)
Beta-blokator	58 (93)
Blokator kalcijevih kanala	24 (39)
ACE inh/ ARB	54 (87)
ARNI	1 (2)
Moksonidin	3 (5)
Amiodaron	1 (2)



Vrijednosti kreatinina kreću se od 45 do 254, s medijanom od 85 mg/dl (Tablica 2).

Tablica 2. Mjera sredine i raspršenja kreatinina mg/dl

	Medijan (interkvartilni raspon)	Minimum – maksimum
Kreatinin	85 (74,5 – 102,0)	45 - 254

Ejekcijsku frakciju veću od 50% ima 36 (58 %) ispitanika, a manje od 40 % njih osam (13 %) ispitanika. Ispad kontraktilnosti bilježi se kod 42 (68 %) ispitanika, a prema stupnju dijastoličke disfunkcije najviše ispitanika ima stupanj I (52 %). Valvularna bolest bilježi se kod 56 (92 %) ispitanika, najčešće, blaga mitralna regurgitacija (MV MR 1+) kod njih 28 (45 %) , a kod 26 (42 %) blaga trikuspidalna regurgitacija (TV TR 1+) (Tablica 3).

Tablica 3. Raspodjela ispitanika prema karakteristikama UZV srca

Karakteristike UZV srca	Broj (%) bolesnika
Ejekcijska frakcija (EF)	
> 50%	36 (58)
41 – 49 %	17 (27)
< 40 %	8 (13)
Ispad kontraktilnosti	42 (68)
Dijastolička disfunkcija	52 (84)
Stupanj dijastoličke disfunkcije	
I	32 (52)
II	16 (26)
III	1 (2)
Valvularna bolest	56 (90)
MV MR 1+	28 (45)
MV MR 2+	17 (27)
MV MR 3+	5 (8)
MV MR 4+	1 (2)
AV AR 1+	10 (16)
AV AR 2+	3 (5)
AV AR 3+	1 (2)
AV AR 4+	1 (2)
AV AS ostalo	4 (6)
TV TR 1+	26 (42)
TV TR 2+	17 (27)
TV TR 3+	2 (3)

Indikacija je za koronarografiju kod 42 (68 %) ispitanika kronični koronarni sindrom, a kod 13 (8 %) infarkt miokarda s elevacijom ST-segmenta (Tablica 4).

Tablica 4. Ispitanici prema indikacijama za koronarografiju

	Broj (%) bolesnika
<b>Indikacije za koronarografiju</b>	
Infarkt miokarda s elevacijom ST-segmenta (STEMI)	8 (13)
Infarkt miokarda bez elevacije ST-segmenta (NSTEMI)	9 (14)
Nestabilna angina pektoris	3 (5)
Kronični koronarni sindrom	42 (68)

S obzirom na pristup, u 49 (79 %) slučajeva pristupilo se putem desne radijalne arterije. U 30 (48 %) slučajeva radilo se o višežilnoj bolesti, u 7 (11 %) slučajeva o trožilnoj a u 23 (37 %) slučajeva dvožilnoj (Tablica 5).

Tablica 5. Pristup i učestalost višežilne bolesti

	Broj (%) bolesnika
<b>Pristup</b>	
Desna radijalna arterija	49 (79)
Lijeva radijalna arterija	7 (11)
Femoralna arterija	6 (10)
<b>Višežilna bolest</b>	30 (48)
<b>Koliko</b>	
Dvožilna	23 (37)
Trožilna	7 (11)

Multiple lezije nalaze se kod 9 (14 %) ispitanika, a kod 7 (11 %) ispitanika radi se o jednoj žili s multiplim lezijama, dok je u 55 (89 %) slučajeva jedna žila s jednom lezijom (Tablica 6).

Tablica 6. Pojavnost lezija

	Broj (%) bolesnika
<b>Multiple lezije</b>	9 (14)
<b>Pojavnost lezija</b>	
1 žila, multiple lezije	7 (11)
1 žila, 1 lezija	55 (89)

Najčešća je lokacija lezije lijeva prednja silazna koronarna arterija (LAD) u 52 (84 %) slučaja, a u 24 (39 %) slučaja desna koronarna arterija (Tablica 7).

Tablica 7. Lokacija lezije

	Broj (%) bolesnika
lijeva glavna koronarna arterija (LMCA)	4 (6)
lijeva prednja silazna koronarna arterija (LAD)	52 (84)
lijeva cirkumfleksna arterija (LCx)	20 (32)
desna koronarna arterija (RCA)	24 (39)
intermedijarna grana (RIM)	1 (2)

U Tablici 8. prikazane su mjere sredine i raspon duljine, proksimalne širine i stenoze, lijeve (LMCA) i desne koronarne arterije (RCA), lijeve prednje silazne koronarne arterije (LAD) i lijeve cirkumfleksne arterije (LCx) mjerene koronarografijom. Najveća duljina lezije bilježi se kod LAD od 19,8 do 30 s medijanom 25 mm. Najveća je proksimalna širina kod LAD od 2,6 do 3,5 s medijanom 3 mm i Lcx od 2,5 do 3,5 s medijanom 3 mm. Najveći postotak stenoze bilježi se kod LCx od 47,5 do 82,5 s medijanom 75 % (Tablica 8).

Tablica 8. Mjere sredine duljine lezije, proksimalne širine i stenoze lijeve (LMCA) i desne koronarne arterije (RCA), lijeve prednje silazne koronarne arterije (LAD) i lijeve cirkumfleksne arterije (LCx) mjerene koronarografijom

	Medijan (minimum - maksimum)
<b>Duljina (mm)</b>	
lijeva glavna koronarna arterija (LMCA)	18,5 (10,5 - 17,3)
lijeva prednja silazna koronarna arterija (LAD)	25 (19,8 - 30)
lijeva cirkumfleksna arterija (LCx)	20 (18,5 - 24,3)
desna koronarna arterija (RCA)	18 (14 - 21,5)
<b>Proksimalna širina (mm)</b>	
lijeva glavna koronarna arterija (LMCA)	5 (3 - 7,8)
lijeva prednja silazna koronarna arterija (LAD)	3 (2,6 - 3,5)
lijeva cirkumfleksna arterija (LCx)	3 (2,5 - 3,5)
desna koronarna arterija (RCA)	2,7 (2,5 - 3,8)
<b>Stenoza (%)</b>	
lijeva glavna koronarna arterija (LMCA)	42,5 (30 - 34,4)
lijeva prednja silazna koronarna arterija (LAD)	65 (60 - 75)
lijeva cirkumfleksna arterija (LCx)	75 (47,5 - 82,5)
desna koronarna arterija (RCA)	60 (42,5 - 89,5)

S obzirom na ACC / AHA klasifikaciju lezija, tri ispitanika (5 %) čija se lezija nalazi na LAD pripada kategoriji B2. Pet je ispitanika (8 %) s lezijom na LCx je u kategoriji B1 te šest ispitanika (10%) s lezijom na RCA pripada kategoriji B1 (Tablica 9).

Tablica 9. Raspodjela ispitanika prema ACC/AHA klasifikaciji lezija

	Broj (%) bolesnika
<b>ACC/AHA LMCA</b>	
Nije rađeno	60 (97)
A2	2 (3)
<b>ACC/AHA LAD</b>	
Nije rađeno	17 (27)
A1	1 (2)
B1	21 (34)
A2	20 (32)
B2	3 (5)
<b>ACC/AHA LCx</b>	
Nije rađeno	50 (81)
B1	5 (8)
A2	7 (11)
<b>ACC/AHA RCA</b>	
Nije rađeno	49 (79)
A1	1 (2)
B1	6 (10)
A2	6 (10)

Kod 6 je ispitanika (10 %) lezija lokalizirana ostijalno. Nadalje, kod 6 ispitanika (10 %) lezija se nalazi na području bifurkacije (Tablica 10).

Tablica 10. Raspodjela ispitanika prema lokalizacijskim obilježjima lezije

	Broj (%) bolesnika
Ostijalna lezija	6 (10)
Bifurkacijska lezija	6 (10)
IRS	9 (14)
Ostalo	41 (66)

S obzirom na TIMI skalu protoka, 58 (93 %) ispitanika ima normalan brzi anterogradni protok uz ispiranje (Stupanj 3).

Tablica 11. Ispitanici prema TIMI skali protoka

	Broj (%) bolesnika
<b>TIMI</b>	
stupanj 2 (održana prohodnost žile s usporenim punjenjem i ispiranjem)	4 (6)
stupanj 3 ( normalan brzi anterogradni protok i ispiranje)	58 (93)

Kod svih je ispitanika indiciran Optiray za primjenu kod koronarografije, a medijan je doze 267 ml (interkvartilnog raspona od 155 ml do 331 ml) u rasponu od najmanje 53 ml do najviše 557 ml.

Kod 45 (73 %) ispitanika učinjen je OCT lijeve prednje silazne koronarne arterija (LAD), a najmanje je učinjen OCT lijeve glavne koronarne arterije (LMCA) (Tablica 12).

Tablica 12. Raspodjela ispitanika prema koronarnoj krvnoj žili snimanoj OCT-om

	Broj (%) bolesnika
OCT lijeve glavne koronarne arterije (LMCA)	2 (3)
OCT lijeve prednje silazne koronarne arterija (LAD)	45 (73)
OCT lijeve cirkumfleksne arterija (LCx)	12 (19)
OCT desne koronarne arterija (RCA)	13 (21)

Prema morfologiji lezije, 29 (46 %) ispitanika ima kalcifikate, a 19 (30 %) lipidni plak (Tablica 13).

Tablica 13. Raspodjela ispitanika prema morfologiji lezije

Morfologija lezije	Broj (%) bolesnika
Lipidni plak	19 (30)
Fibrozni plak	1 (2)
Kalcifikat	29 (46)
Mješoviti	23 (37)

U Tablici 14. dane su mjere sredine i granice interkvartilnog raspona duljine lezije i proksimalne širine izmjerene OCT-om. Duljina lezije LAD kreće se od 27,6 do 41,1 s medijanom od 33,1 mm. Duljina lezija LCx je od 24 do 34,4 s medijanom od 27,3 mm. Minimalna površina lumena (MLA) LAD kreće se od 1,4 do 3,5 s medijanom od 2,4 mm<sup>2</sup>. Proksimalna širina LAD kreće se od 3 do 3,7 s medijanom od 3,44 mm. Proksimalna širina LCx je od 2,4 do 3,9 s medijanom od 3,46 mm (Tablica 14).

Tablica 14. Mjere sredine i raspon duljine lezija i proksimalne širine izmjerene OCT-om

	Medijan (interkvartilni raspon)
<b>Duljina lezije</b>	
lijeva glavna koronarna arterija (LMCA)	15,2 (10,8 - 12)
lijeva prednja silazna arterija (LAD)	33,1 (27,6 - 41,1)
lijeva cirkumfleksna arterija (LCx)	27,3 (24 - 34,4)
desna koronarna arterija (RCA)	28,1 (19,8 - 30,5)
<b>MLA (područje minimalne površine krvne žile prije postavljanja stenta)</b>	
MLA lijeva glavna koronarna arterija (LMCA)	4,19 (1,9 - 9,3)
MLA lijeva prednja silazna arterija (LAD)	2,04 (1,4 - 3,5)
MLA lijeva cirkumfleksna arterija (LCx)	2,18 (1,5 - 3,1)
MLA desna koronarna arterija (RCA)	3,42 (2,6 - 5,5)
<b>Proksimalna širina krvne žile</b>	
LMCA (lijeva glavna koronarna arterija)	4,21 (3,2 - 3,8)
LAD (lijeva prednja silazna arterija)	3,44 (3 - 3,7)
LCx (lijeva cirkumfleksna arterija)	3,46 (2,4 - 3,9)
RCA (desna koronarna arterija)	2,96 (2,8 - 4,2)

Malapozicija LAD uočena je kod 23 (37 %) ispitanika, a malapozicija LCx kod njih 6 (10 %), a malapozicija RCA kod njih 4 (6 %). Nadekvatna LAD ekspanzija uočena je kod 10 (16 %) ispitanika, neadekvatna LCx kod dva (3 %) ispitanika, a kod tri (5 %) ispitanika neadekvatna je ekspanzija RCA (Tablica 15).

Tablica 15. Raspodjela ispitanika prema rezultatima OCT-a nakon izvođenog PCI-ja

	Broj (%) bolesnika
<b>Disekcija LAD</b>	4 (6)
<b>Apozicija LAD</b>	
dobra	13 (21)
malapozicija	23 (37)
<b>Apozicija Lcx</b>	
dobra	3 (5)
malapozicija	6 (10)
<b>Apozicija RCA</b>	
dobra	3 (5)
malapozicija	4 (6)
<b>Ekspanzija LAD</b>	
adekvatna	26 (42)
neadekvatna	10 (16)
<b>Ekspanzija LCx</b>	
adekvatna	7 (11)
neadekvatna	2 (3)
<b>Ekspanzija RCA</b>	
adekvatna	4 (6)
neadekvatna	3 (5)

U tablici 16. prikazane su mjere sredine i raspršenja MSA (područje minimalne površine krvne žile sa postavljenim stentom). MSA LAD kreće se od 5,4 do 7,7 s medijanom od 6,81 mm<sup>2</sup>. MSA LCx iznosi 4,2 do 8,1 s medijanom od 5,65 mm<sup>2</sup>.

Tablica 16. Mjere sredine i raspršenja MSA

	Medijan (interkvartilni raspon)
MSA LMCA	12,51 (n = 1)
MSA LAD	6,81 (5,4 - 7,7)
MSA LCx	5,65 (4,2 - 8,1)
MSA RCA	5,7 (3,4 - 9,3)

39 ispitanika (63 %) zahtijevalo je dodatnu optimizaciju. U 40 (64%) ispitanika izvedena je dilatacija, zbog disekcije na rubu stenta kod 4 (6 %) ispitanika. Malapozicija stenta u 33 (53 %) ispitanika, a zbog neadekvatne ekspanzije stenta u 15 (24 %) ispitanika (Tablica 17).

Tablica 17. Raspodjela ispitanika prema razlogu dodatne optimizacije

	Broj (%) bolesnika
<b>Dodatna Optimizacija</b>	39 (63)
<b>Dilatacija</b>	40 (64)
dsekcija na rubu stenta	4 (6)
malapozicija stenta	33 (53)
neadekvatna ekspanzija stenta	15 (24)
restenoza u stentu	1 (2)
<b>Postavljanje stenta</b>	3 (5)
<b>OMT</b>	10 (16)

Kod 53 ispitanika (85 %) dominantna je desna koronarna arterija, dok je u 8 (13 %) ispitanika dominantna lijeva koronarna arterija (Tablica 18).

Tablica 18. Raspodjela ispitanika prema dominantnoj koronarnoj arteriji

	Broj (%) bolesnika
<b>Dominantna koronarna arterija</b>	
Desna	53 (85)
Lijeva	8 (13)
Balansirani tip	1 (2)
<b>Preporuka za kardiokirurški konzilij</b>	3 (5)

Preporuku za kardiokirurški konzilij imaju tri (5 %) bolesnika, od kojih jedan ima kalcifikat (LAD) i lipidni plak (LCx), drugi bolesnik ima kalcifikat (RCA), a treći bolesnik je s kalcifikatima na LMCA; LAD i RCA.



Značajno je povećanje duljine LAD (Wilcoxonov test,  $P < 0,001$ ), LCx (Wilcoxonov test,  $P < 0,001$ ) i RCA (Wilcoxonov test,  $P = 0,006$ ) izmjerene OCT-om u odnosu na koronarografiju.

S obzirom na proksimalnu širinu, značajno su više vrijednosti proksimalne širine LAD (Wilcoxonov test,  $P < 0,001$ ) i proksimalne širine RCA (Wilcoxonov test,  $P = 0,03$ ), dok u LMCA i LCx nema značajne razlike mjerene koronarografijom i OCT-om (Tablica 19).

Tablica 19. Razlike u duljini i proksimalnoj širini mjerene koronarografijom i OCT-om

	Medijan (interkvartilni raspon)		Razlika (95% raspon pouzdanosti)	P*
	koronarografija	OCT		
<b>Duljina (mm)</b>				
LMCA	18,5 (14 – 23)	15,2 (14,4 – 16,0)	-3,3 (-)	-
LAD	25 (19,8 – 30)	33,1 (27,6 – 40,8)	7,4 (4,8 – 11,2)	<b>&lt;0,001</b>
LCx	20 (19 – 23,5)	27,3 (24,2 – 33,5)	6,8 (4,2 – 11,7)	<b>&lt;0,001</b>
RCA	18 (14,5 – 20,8)	28,1 (19,8 – 29,9)	6,6 (2,4 – 12,8)	<b>0,006</b>
<b>Proksimalna širina (mm)</b>				
LMCA	5,0 (4 – 6)	4,2 (4,2 – 4,3)	-0,79 (-)	-
LAD	3 (2,7 – 3,5)	3,4 (3,0 – 3,7)	0,33 (0,23 – 0,5)	<b>&lt;0,001</b>
LCx	3 (2,5 – 3,5)	3,5 (2,5 – 3,9)	0,18 (-0,25 – 1,1)	0,47
RCA	2,7 (2,5 – 3,6)	2,9 (2,8 – 4,0)	0,31 (0,05 – 0,54)	<b>0,03</b>

\*Wilcoxonov test

Značajno su više vrijednosti LAD (Wilcoxonov test,  $P < 0,001$ ), LCx (Wilcoxonov test  $P = 0,004$ ), te RCA (Wilcoxonov test,  $P = 0,03$ ) kod MSA u odnosu na MLA (Tablica 20).

Tablica 20. Razlike u LMCA, LAD, LCx i RCA s obzirom na MLA i MSA

	Medijan (interkvartilni raspon)		Razlika (95% raspon pouzdanosti)	P*
	MLA	MSA		
LMCA	2,6 (n = 1)	12,5 (n = 1)	-	-
LAD	1,9 (1,4 – 2,9)	6,8 (5,4 – 7,6)	4,4 (3,7 – 5,1)	<b>&lt;0,001</b>
LCx	2,1 (1,6 – 2,8)	5,7 (4,2 – 7,6)	3,9 (2,6 – 5,6)	<b>0,004</b>
RCA	2,6 (2 – 3,6)	5,7 (3,8 – 8,6)	3,4 (0,32 – 7,4)	<b>0,03</b>

\*Wilcoxonov test

Dijastoličku disfunkciju ima 52 (88 %) ispitanika, a prema stupnju disfunkcije 32 (57 %) ih je I stupnja, bez značajne razlike s obzirom na dodatnu optimizaciju (Tablica 21).

Tablica 21. Raspodjela ispitanika prema dijastoličkoj disfunkciji u odnosu na dodatnu optimizaciju

	Broj (%) bolesnika s dodatnom optimizacijom			<i>P</i> *
	Ne	Da	Ukupno	
Dijastolička disfunkcija	17 (81)	35 (92)	52 (88)	0,23
Stupanj disfunkcije				
Bez	4 (20)	3 (8)	7 (13)	
I stupanj	10 (50)	22 (61)	32 (57)	0,59
II stupanj	6 (30)	10 (28)	16 (28)	
III stupanj	0	1 (3)	1 (2)	

\*Fisherov egzakti test

Nema značajne povezanosti fibrilacije atrijske s dominantnom koronarnom arterijom (Tablica 22).

Tablica 22. Raspodjela ispitanika prema dominantnoj koronarnoj arteriji s obzirom na fibrilaciju atrijske

	Broj (%) bolesnika s obzirom na fibrilaciju atrijske			<i>P</i> *
	Ne	Da	Ukupno	
Dominantna koronarna arterija				
Desna	44 (88)	9 (75)	53 (85)	
Lijeva	5 (10)	3 (25)	8 (13)	0,34
Balansiran tip	1 (2)	0	1 (2)	

\*Fisherov egzakti test

Nema značajnih razlika u raspodjeli ispitanika prema morfologiji i farmakoterapiji (Tablica 23).

Tablica 23. Raspodjela ispitanika prema morfologiji i farmakoterapiji

	Broj (%) bolesnika prema morfologiji			<i>P</i> *
	Ne	Da	Ukupno	
<b>Lipidni plak</b>				
Statini u terapiji	43 (98)	18 (100)	61 (98)	>0,99
Šećerna bolest	12 (27)	3 (17)	15 (24)	0,52
Beta blokatori	42 (96)	16 (89)	58 (94)	0,57
Blokatori kalcijских kanala	16 (36)	8 (44)	24 (39)	0,58
<b>Fibrozni plak</b>				
Statini u terapiji	60 (98)	1 (2)	61 (98)	>0,99
Šećerna bolest	15 (24)	0	15 (24)	>0,99
Beta blokatori	58 (94)	0	58 (94)	>0,99
Blokatori kalcijских kanala	24 (39)	0	24 (39)	>0,99
<b>Kalcifikat</b>				
Statini u terapiji	35 (100)	26 (96)	61 (98)	0,44
Šećerna bolest	6 (17)	9 (33)	15 (24)	0,23
Beta blokatori	33 (94)	25 (93)	58 (94)	>0,99
Blokatori kalcijских kanala	13 (37)	11 (41)	24 (39)	0,80
<b>Mješoviti</b>				
Statini u terapiji	38 (97)	23 (100)	61 (98)	>0,99
Šećerna bolest	10 (26)	5 (22)	15 (24)	>0,99
Beta blokatori	35 (90)	23 (100)	58 (94)	0,29
Blokatori kalcijских kanala	16 (41)	8 (35)	24 (39)	0,79

\*Fisherov egzaktни test

## 5. RASPRAVA

Prevalencija koronarne bolesti povećava se s godinama. Prema NHANES (*National Health and Nutrition Examination Survey*) podacima, veća je prevalencija koronarne bolesti kod muškaraca u usporedbi sa ženama. Arterijska hipertenzija, dislipidemija, dijabetes, bubrežna disfunkcija te pušenje cigareta utvrđeni su rizični čimbenici za koronarnu bolest koji su često prisutni u pacijenata starije životne dobi (13). U jednom istraživanju u kojemu je bilo uključeno 418 pacijenata kojima je rađena koronarografija uz OCT medijan središnje dobi pacijenata bio je 65 godina s rizičnim čimbenicima. Arterijska hipertenzija u 72 %, dislipidemija u 76 %, a šećerna bolest u 37 % pacijenata (14). U ovom istraživanju analizirana su 63 pacijenta s koronarnom bolesti kojima je rađena koronarografija uz OCT. Većina pacijenata bila je muškog spola. Medijan središnje dobi ispitanika iznosi 67 godina. Čak 74 % pacijenata ima arterijsku hipertenziju, dislipidemija se bilježi kod 53 % pacijenata, dok šećernu bolest ima 24 % pacijenata.

Ishemijska mitralna regurgitacija kao valvularna bolest često je prisutna u pacijenata s koronarnom bolesti, ali kod većine pacijenata radi se o blagoj mitralnoj regurgitaciji koja ne zahtijeva dodatne intervencije (15). U više od polovice pacijenata ovoga istraživanja prisutna je valvularna bolest, najčešće blaga mitralna regurgitacija.

Prva linija liječenja pacijenata s kroničnim koronarnim sindromom farmakološka je terapija s izuzetkom lezije na LMCA i/ili trožilne koronarne bolesti i teške disfunkcije lijeve klijetke u kojih revaskularizacija miokarda dokazano poboljšava prognozu bolesti. Ako pacijenti s kroničnim koronarnim sindromom unatoč terapiji imaju simptome ili ne podnose farmakološku terapiju, suvremene smjernice podržavaju upotrebu neinvazivne ili invazivne dijagnostičke obrade za identifikaciju lezija koje uzrokuju ishemiju i naknadno upućivanje na revaskularizaciju (16). U provedenoj ILUMEN I studiji indikacija za koronarografiju uz OCT u 63 % pacijenata bila je kronični koronarni sindrom (17). U ovome je istraživanju najčešća indikacija za koronarografiju kronični koronarni sindrom (kod 68 % pacijenata).

U Light Lab studiji najčešći je vaskularni pristup (u 62 % je pacijenata putem desne radijalne arterije). U 12% slučajeva radilo se o višežilnoj bolesti. Kod 0,5 % slučajeva prisutne su multiple lezije. Kod 13 % slučajeva radilo se o jednoj žili s multiplim lezijama, dok je jedna žila s jednom lezijom bila u 76 % pacijenata (18). U ovom je istraživanju u 79 % pacijenata pristup putem desne radijalne arterije. Kod 48 % pacijenata radilo se o višežilnoj bolesti.

Multiple lezije prisutne su kod 14 % pacijenata. Kod 11 % pacijenata zahvaćena je jedna žila s multiplim lezijama, a u 89 % radilo se o jednoj žili s jednom lezijom.

Složene koronarne lezije predstavljaju izazov u izvođenju PCI-ja vođenim putem koronarografije. Neke od složenih lezija uključuju bifurkacijske, ostijalne lezije, CTO, lezije LMCA i ISR. Svaka od ovih lezija predstavlja jedinstven izazov. OCT se pokazao kao uspješan vodič tijekom izvođenja PCI-ja kod ovakvih složenih lezija (19). Bifurkacijske lezije najčešće su složene koronarne lezije. Neke studije pokazale su kako se nalaze u 20 % svih provedenih PCI. OCT-om moguće je točno odrediti položaj glavne grane i relativni položaj bočne žile, što je bitno za određivanje odgovarajuće strategije provođenja postupka (20). CTO također su vrlo česte – prisutne su u 20 % pacijenata koji se podvrgavaju koronarografiji (21). Kod CTO, OCT se koristi za potvrdu da se žica vodilica nalazi unutar odgovarajuće krvne žile te da nije u lažnom lumenu (22). Kod ISR važno je optimizirati liječenje, ali i de-novo implantaciju stenta. Kod ponovnog stentiranja ISR lezije, nedovoljna ekspanzija starog stenta, količina kalcija te višestruki slojevi starijih stentova važne su odrednice neadekvatne ekspanzije novog stenta. Nedovoljna ekspanzija novog stenta povezana je s nepovoljnim dugoročnim ishodom, a optimizacija ISR tretmana jednako je važna kao i de-novo implantacija stenta. U jednoj provedenoj studiji ISR (17 %), bifurkacijske lezije (9 %) i CTO (3 %) bili su prisutni u manjini svih lezija (23). U ovom istraživanju u 10 % pacijenata lezija je lokalizirana ostijalno. Također, u 10 % pacijenata lezija se nalazi na području bifurkacije. U 14 % pacijenata radilo se o ISR.

Na temelju patohistoloških te angiografskih podataka prevalencija aterosklerotskih promjena veća je u lijevoj koronarnoj arteriji, posebno u njezinu ogranku LAD (24). U Light Lab studiji u 50 % pacijenata lezija je lokalizirana na LAD, u 29 % na RCA i u 15 % na LCx (18). Najčešća je lokacija lezije u ovom istraživanju LAD u 84 % pacijenata, u 32 % pacijenata lezija je lokalizirana na LCx, dok je u 39 % pacijenata lezija lokalizirana na RCA.

Kalcificirana lezija povezana je s razvojem uznapredovale ateroskleroze. Također, kalcificirana lezija povezana je s većom učestalošću neadekvatne ekspanzije stenta (25). HORIZONS-AMI i ACUITY studije pokazale su da je kalcificirana lezija povezana s pojavom ISR-a unutar godinu dana (26). U jednom istraživanju provedenom uz OCT najčešći morfološki nalaz bio je kalcifikat (56 % ispitanika) (25). U ovom istraživanju u 46 % ispitanika identificiran je kalcifikat.

Rezultati ovoga istraživanja pokazuju da je značajno povećanje duljine lezije na LAD, LCx i RCA mjerenih OCT-om u odnosu na duljinu lezije mjerene samo koronarografijom. Također, značajno su više vrijednosti proksimalne širine LAD i RCA.

U ILUMEN III studiji nije bilo značajne razlike u duljini lezije i proksimalnoj širini koronarnih krvnih žila mjerenih OCT-om u usporedbi s koronarografijom (27).

Rezultati ovog istraživanja mogu se objasniti na sljedeći način. Najproksimalniji i najdistalniji dio krvne žile referentnih vrijednosti promjera određuju duljinu lezije na koronarografiji. Maksimalni referentni promjeri određeni su vizualno. OCT-om moguće je vizualizirati točnu lokaciju, vrstu plaka te na taj način i precizniju duljinu lezije. Prema najnovijem protokolu za određivanje duljine lezije putem OCT-a preporuka je pronaći najveći lumen kako bi se izbjegla područja s nakupinama lipida koja predstavljaju visokorizično područje za nastanak tromboze i restenoze u stentu. To u konačnici može rezultirati većom duljinom lezije i većom proksimalnom širinom krvne žile mjerenih OCT-om u odnosu na koronarografiju.

Značajno su više vrijednosti LAD, LCx te RCA kod MSA u odnosu na MLA.

MLA predstavlja minimalnu površinu lumena krvne žile prije izvođenja PCI-ja. Cilj je postići adekvatnu ekspanziju stenta, a time i ciljnu MSA. MSA predstavlja minimalnu površinu lumena krvne žile s postavljenim stentom nakon izvedene PCI. Studije su potvrdile da je MSA najbitniji pokazatelj rizika za nastanak tromboze i restenoze u stentu (28). COCOA studija potvrdila je da PCI vođen OCT-om rezultira većim MSA u usporedbi s PCI-jem vođenim samo koronarografijom (29).

Vodeći uzroci akutne tromboze stenta jesu neadekvatna ekspanzija i malapozicija stenta. PESTO studija potvrdila je da se čimbenici koji pridonose nastanku tromboze stenta mogu u većini slučajeva identificirati OCT-om. Ova identifikacija posebno je važna u proksimalnim segmentima, kao što je LMCA ili proksimalna LAD, gdje bi tromboza stenta imala velike posljedice za funkciju miokarda. Incidencija malapozicije stenta veća je nakon intervencije na složenim lezijama kao što su bifurkacijske lezije. Stoga se intravaskularno snimanje preporučuje izvoditi u složenim zahvatima (30). Malapozicija stenta, neadekvatna ekspanzija stenta, protruzija tromba, rubna disekcija i rezidualni plak na rubovima stenta otkriveni OCT-om poznati su pokazatelji rizika pojave neželjenih kardiovaskularnih događaja (31). U provedenoj ILUMEN I studiji, OCT nakon PCI-ja otkrio je u 15 % slučajeva malapoziciju stenta, u 8 % slučajeva neadekvatnu ekspanziju stenta i u 3 % slučajeva disekciju na rubu stenta. Adekvatna ekspanzija stenta jedan je od ključnih ciljeva PCI-ja. (14) U ovom istraživanju, malapozicija LAD bila je

kod 37 % ispitanika, malapozicija LCx kod 10 %, a malapozicija RCA kod 6 %. Neadekvatna LAD ekspanzija prisutna je kod 16 % ispitanika, neadekvatna ekspanzija LCx kod 3 % ispitanika, a kod 5 % ispitanika neadekvatna je ekspanzija RCA.

Kod otkrivene disekcije, malapozicije i neadekvatne ekspanzije stenta putem OCT-a potrebna je dodatna optimizacija. Malapozicija i neadekvatna ekspanzija stenta zahtijevaju dodatnu dilataciju balonom. Disekcija stenta zahtijeva dilataciju balonom te dodatno postavljanje stenta (31). U CLI-OPCI studiji 35 % pacijenata zahtijevalo je dodatnu optimizaciju nakon snimanja OCT-om, od čega je u njih 23 % izvedena dilatacija (32). U ovom istraživanju 63 % pacijenata zahtijevalo je dodatnu optimizaciju, od čega je u njih u 64% izvedena dilatacija.

Ukupna doza korištenog kontrasta prilikom izvođenja OCT-a značajno je veća od doze kontrasta koja se koristi prilikom izvođenja isključivo koronarografije. Veća doza kontrasta potrebna je za ispiranje krvne žile od krvi zbog artefakata kojega krvne stanice stvaraju prilikom snimanja. U iSIGHT studiji medijan korištenja doze kontrasta iznosi 94 ml (33). U ovom istraživanju medijan doze kontrasta iznosi 267 ml. Veći volumen doze kontrasta korišten u našem istraživanju može se objasniti time da se OCT na Zavodu za bolesti srca i krvnih žila u Osijeku počeo koristiti 2015. godine te je tada primarno korišten stariji protokol za OCT, uključujući i starije preporuke za primjenu kontrasta.

Trožilna koronarna bolest, složena dvožilna koronarna bolest, značajna stenoza LMCA, stenoza LAD > 50 % te LCx > 70% glavne su anatomske indikacije za CABG. SYNTAX algoritam predstavlja angiografski alat kojim se ocjenjuje složenost bolesti koronarnih arterija, a na temelju kojega se odlučuje o metodi revaskularizacije (PCI ili CABG) (34). Metode koje operateru služe u dodatnoj procjeni značajnosti lezija predviđenih za kardiokirurško liječenje uključuju funkcionalne pretrage kao što je frakcijska rezerva protoka (FFR) te intravaskularne metode oslikavanja (OCT, IVUS) (35). U ovom istraživanju za troje je pacijenata odlučeno koristiti OCT za procjenu značajnosti lezije. Za sva tri pacijenta na temelju OCT-a dana je konačna preporuka za kardiokirurški konzilij što potvrđuje ulogu OCT-a u dodatnoj procjeni značajnosti lezija predviđenih za CABG.

Dijastolička funkcija prva je srčana funkcija koja je oštećena u koronarnoj bolesti srca. Moguće je da patofiziološki proces subkliničke ateroskleroze, koji obično nije dovoljan za smanjenje sistoličke funkcije, može utjecati na dijastoličku funkciju. U jednome istraživanju dokazana je povezanost između dijastoličke disfunkcije i veće progresije kalcifikata (36). U ovom istraživanju uspoređena je dijastolička disfunkcija s dodatnom optimizacijom. Cilj je bio ispitati

zahtijevaju li pacijenti s dijastoličkom disfunkcijom češće dodatnu optimizaciju. Potvrđeno je da nema značajne razlike među pacijentima s dijastoličkom disfunkcijom s obzirom na dodatnu optimizaciju.

Kod većine je populacije desna koronarna arterija dominantna. Istraživanja pokazuju da čak 70 % do 80 % populacije ima dominantnu desnu koronarnu arteriju. Lijeva koronarna arterija dominantna je u 5 % do 10 % populacije, dok se u 10 % do 20 % osoba radi o balansiranom tipu opskrbe (37). U ovom istraživanju u 85 % ispitanika dominantna je desna koronarna arterija, u 13 % radi se o dominaciji lijeve koronarne arterije, dok se u 2 % ispitanika radi o balansiranom tipu opskrbe.

Provedene su mnoge studije kako bi se utvrdio značaj dominacije koronarne arterije na ishode i patologiju pacijenata (38). U nekoliko istraživanja dokazana je povezanost pojave fibrilacije atriya u pojedinaca s dominantnom lijevom koronarnom arterijom. Ova povezanost vjerojatno je posljedica smanjene perfuzije lijevog atriya (39). U ovom istraživanju nije bilo značajne povezanosti fibrilacije atriya s lijevom dominantnom koronarnom arterijom. Ovaj rezultat može se objasniti time što su u istraživanje uključeni samo pacijenti kojima je rađen OCT.

Sve veći broj studija pokazuje da je korištenje statina povezano s progresijom kalcificirajuće lezije. Uz smanjenje lipidima bogate jezgre aterosklerotskih plakova, statini mogu povećati gustoću kalcifikacije kao dio procesa cijeljenja koji rezultira stabilizacijom plaka (40). Henein i suradnici zaključili su da je ubrzana progresija koronarne kalcifikacije bila posljedica povećane transformacije nekalcificiranih koronarnih aterosklerotskih plakova u kalcificirane plakove. Opsežnija kalcificirana lezija povezuje se sa stabilnošću plaka i primjenom statina u terapiji (41). Upotreba statina u pacijenata sa šećernom bolesti povezana je sa progresivnijom kalcifikacijom koronarnog plaka (42). U ovom istraživanju nema značajnih razlika u raspodjeli ispitanika prema morfologiji i farmakoterapiji.

Također, svakako treba uzeti u obzir ograničenje studije. Veličina je uzorka mala. Radi se o presječnom istraživanju u kojemu su prikupljeni podatci iz samo jednog centra. Sve navedeno moglo je utjecati na generaliziranost nalaza.



### 6. ZAKLJUČAK

Na temelju provedenog istraživanja i dobivenih rezultata mogu se izvesti sljedeći zaključci:

- Klinički nalaz duljine lezije i proksimalne širine krvne žile dobivene OCT-om značajno se razlikuje u odnosu na klinički nalaz dobiven koronarografijom
- OCT značajno utječe na donošenje odluka o dodatnoj optimizaciji PCI
- OCT ima važnost u dodatnoj procjeni značajnosti lezije kod višezilne koronarne bolesti predviđene za kardiokirurško liječenje
- Značajna povezanost između dijastoličke disfunkcije i veće učestalosti neadekvatne PCI koja zahtjeva dodatnu intervenciju na temelju OCT-a nije potvrđena

## 7. SAŽETAK

**Cilj istraživanja:** Ciljevi ovoga istraživanja bili su ispitati postoji li razlika u kliničkom nalazu lezije dobivene koronarografijom i OCT-om, ispitati povezanost nalaza OCT-a u donošenju odluka o dodatnoj optimizaciji PCI, ispitati povezanost nalaza OCT-a u dodatnoj procjeni značajnosti lezije kod višezilne koronarne bolesti predviđene za kardiokirurško liječenje, te ispitati postoji li povezanost između dijasboličke disfunkcije i veće učestalosti neadekvatne PCI koja zahtjeva dodatnu optimizaciju na temelju OCT-a.

**Ustroj studije:** Presječno istraživanje s povijesnim podacima.

**Ispitanici i metode:** U studiju su bili uključeni pacijenti kojima je rađen OCT na Zavodu za bolesti srca i krvnih žila Kliničkog bolničkog centra Osijek od 2021. do 2023. godine.

**Rezultati:** Istraživanje je provedeno na 62 pacijenta, medijana dobi od 67 godina. Najčešća lokacija lezije je LAD u 52 (84 %) slučajeva. Čak 39 ispitanika (63 %) zahtjevalo je dodatnu optimizaciju. Preporuku za kardiokirurški konzilij na temelju OCT-a imaju tri (5 %) bolesnika. Značajno je povećanje duljine LAD (Wilcoxonov test,  $P < 0,001$ ), Lcx (Wilcoxonov test,  $P < 0,001$ ) i RCA (Wilcoxonov test,  $P = 0,006$ ) izmjerene OCT-om u odnosu na koronarografiju. S obzirom na proksimalnu širinu, značajno su više vrijednosti proksimalne širine LAD (Wilcoxonov test,  $P < 0,001$ ) i proksimalne širine RCA (Wilcoxonov test,  $P = 0,03$ ).

**Zaključak:** Provedeno istraživanje pokazalo je važnu ulogu OCT-a u kliničkoj praksi, kod detaljne procjene lezija na koronarnim arterijama, vođenju PCI-je te u procjeni dodatne optimizaciji u pacijenata s koronarnom bolesti.

**Ključne riječi:** koronarografija, OCT, PCI

## 8. SUMMARY

### **Coronary angiography optimized by optical coherence tomography in patients with coronary artery disease**

**Objectives:** The objectives of this study were to examine whether there is a difference in the clinical findings of the lesion obtained by coronary angiography and OCT, to examine the association of OCT findings in the decision-making on additional optimization of PCI, to examine the association of OCT findings in the additional assessment of the significance of the lesion in multivessel coronary disease predicted for cardiac surgical treatment, and to examine whether there is an association between diastolic dysfunction and a higher frequency of inadequate PCI that requires additional optimization based on OCT.

**Study design:** Cross-sectional survey with historical data

**Participants and methods:** The study included patients who underwent OCT at the Department of Cardiovascular Diseases of the Osijek Clinical Hospital Center from 2021 to 2023.

**Results:** The research was conducted on 62 patients, median age 67 years. The most common location of the lesion is the LAD in 52 (84%) cases. 39 respondents (63%) requested additional optimization. Three (5%) patients have a recommendation for cardiosurgical consultation based on OCT. There was a significant increase in the length of LAD (Wilcoxon test,  $P < 0.001$ ), Lcx (Wilcoxon test,  $P < 0.001$ ) and RCA (Wilcoxon test,  $P = 0.006$ ) measured by OCT compared to coronary angiography. Regarding the proximal width, the values of the proximal width of the LAD (Wilcoxon test,  $P < 0.001$ ) and the proximal width of the RCA (Wilcoxon test,  $P = 0.03$ ) were significantly higher.

**Conclusion:** The conducted research showed the important role of OCT in clinical practice, in the detailed assessment of lesions on the coronary arteries, in the management of PCI, and in the assessment of additional optimization in patients with coronary disease.

**Key words:** coronary angiography, OCT, PCI

**9. LITERATURA**

1. Grech ED. Pathophysiology and investigation of coronary artery disease. ABC of interventional cardiology. 2003; 326:1027-1030.
2. Jia H, Abtahian F, Aguirre AD, Lee S, Chia S, Lowe H, i sur. In vivo diagnosis of plaque erosion and calcified nodule in patients with acute coronary syndrome by intravascular optical coherence tomography. *Journal of the American College of Cardiology*. 2013; 62:1748-58.
3. Prati F, Regar E, Mintz G, Arbustini E, Di Mario E, Jang I, i sur. Expert review document on methodology, terminology, and clinical applications of optical coherence tomography: physical principles, methodology of image acquisition, and clinical application for assessment of coronary arteries and atherosclerosis. *European Heart Journal*. 2010; 31:401-15.
4. Subban V, Raffel OC. Optical coherence tomography: fundamentals and clinical utility. *Cardiovascular Diagnosis and Therapy*. 2020; 10:1389-1414.
5. Zago EL, Samdani AJ, Pereira GT, Vergara-Martel A, Alaiti MA, Dallan LA. An assessment of the quality of optical coherence tomography image acquisition. *The International Journal of Cardiovascular Imaging*. 2020; 36:1013-1020.
6. Tearney GJ, Regar E, Akasaka T, Adrianssens T, Barlis P, Bezerra HG, i sur. Consensus standards for acquisition, measurement, and reporting of intravascular optical coherence tomography studies: a report from the International Working Group for Intravascular Optical Coherence Tomography Standardization and Validation. *Journal of the American College of Cardiology*. 2012; 59:1058-72.
7. Jang IK, Bouma BE, Kang DH, Park SJ, Park SW, Seung KB, i sur. Visualization of coronary atherosclerotic plaques in patients using optical coherence tomography: comparison with intravascular ultrasound. *Journal of the American College of Cardiology*. 2002; 39:604-609.
8. Kubo T, Tanaka A, Kitabata H, Ino Y, Tanimoto T, Akasaka T. Application of Optical Coherence Tomography in Percutaneous Coronary Intervention. *Circulation Journal*. 2012; 76:2076-2083.

9. Yabushita BE, Bouma SL, Houser HT, Aretz, IK, Jang, KH Schlendorf CR, i sur. Characterization of human atherosclerosis by optical coherence tomography. *Circulation*. 2002; 106:1640–1645.
10. Kadavil RM, Abdullakutty J, Patel T, Rathnavel S, Singh B, Chouhan NS, i sur. Impact of real-time optical coherence tomography and angiographic coregistration on the percutaneous coronary intervention strategy. *Asia Intervention*. 2023; 9:124-132.
11. Kuku KO, Ekanem E, Azizi V, Melaku G, Bui A, Meirovich YF. Optical coherence tomography-guided percutaneous coronary intervention compared with other imaging guidance: a meta-analysis. *The Interventional Journal of Cardiovascular Imaging*. 2018; 34:503-513.
12. Volleberg R, Mol JQ, Heijden D, Meuwissen M, Leeuwen M, Escaned J. Optical coherence tomography and coronary revascularization: from indication to procedural optimization, *Trends in Cardiovascular Medicine*. 2023; 33 92-106.
13. Towfighi A, Zheng L, Ovbiagele B. Sex-specific trends in midlife coronary heart disease risk and prevalence. *Archives of Internal Medicine*. 2009; 169:1762-6.
14. Wijns W, Shite J, Jones MR, Lee S, Price MJ, Fabbicchi F, i sur. Optical coherence tomography imaging during percutaneous coronary intervention impacts physician decision-making: ILUMEN I study. *European Heart Journal*. 2015; 36:3346-3355.
15. Dudzinski DM, Hung J. Echocardiographic assessment of ischemic mitral regurgitation. *Cardiovascular ultrasound*. 2014; 21:12-46
16. Chiang CE, Hung CL, Wu YW, Lin TH, Ueng KC, Sung SH, i sur. 2023 Consensus of Taiwan Society of Cardiology on the Pharmacological Treatment of Chronic Heart Failure. *Acta Cardiologica Sinica*. 2023; 39:361–390.
17. Chowdhury M, Osborn EA. Physiological Assessment of Coronary Lesions in 2020. *Current Treatment Options in Cardiovasc Medicine*. 2020; 22(1):2.
18. Bergnark B, Dallan L, Pereira G, Kuder J, Murphy S, Buccola J, i sur. Decision-Making During Percutaneous Coronary Intervention Guided by Optical Coherence Tomography: Insights From the LightLab Initiative. *Circulation: Cardiovascular Interventions*. 2022; 15(11):872-881.

18. Jones DA, Rathod KS, Koganti S, Hamshire S, Astroulakis Z, Lim P, i sur. Angiography Alone Versus Angiography Plus Optical Coherence Tomography to Guide Percutaneous Coronary Intervention: Outcomes From the Pan-London PCI Cohort. *JACC. Cardiovascular Interventions*. 2018; 14:1313-1321.
19. Jung W, Boppart SA. Optical coherence tomography for rapid tissue screening and directed histological sectioning. *Stud HealthTechnol Inform* 2013; 185: 109-28.
20. Farooq V, Serruys PW, Heo JH, Gogas BD, Okamura T, Gomez Lara J, i sur. New insights into the coronary artery bifurcation hypothesis generating concepts utilizing 3-dimensional optical frequency domain imaging. *JACC CardiovascInterv* 2011; 4: 921-31.
21. Fujino A, Mintz GS, Matsumura M, Lee T, Kim SY, Hoshino M. A new optical coherence tomography-based calcium scoring system to predict stent underexpansion. *EuroIntervention*. 2018; 13:2182-2189.
22. Schultz C, van der Ent M, Serruys PW, Regar E. Optical coherence tomography to guide treatment of chronic occlusions. *JACC Cardiovasc Interv* 2009; 2: 366-7.
23. Ijsselmuiden AJ, Zwaan EM, Oemrawsingh RM, Bom MJ, Dankers FM, Boer MJ. Appropriate use criteria for optical coherence tomography guidance in percutaneous coronary interventions: Recommendations of the working group of interventional cardiology of the Netherlands Society of Cardiology. *Netherlands Heart Journal* 2018; 26:473-483.
24. Chatzizisis YS, Giannoglou GD, Parcharidis GE, Louridas GE. Is left coronary system more susceptible to atherosclerosis than right. A pathophysiological insight. *Interventional Journal of Cardiology*. 2007; 116:7-13.
25. Yin D, Mintz GS, Song L, Chen Z, Lee T, Kirtane AJ, i sur. In-stent restenosis characteristics and repeat stent underexpansion: insight from optical coherence tomography. *EuroIntervention* 2020; 16:335-343.
26. Généreux P, Madhavan MV, Mintz GS, Maehara A, Palmerini T, Lasalle L, i sur. Ischemic outcomes after coronary intervention of calcified vessels in acute coronary syndromes. Pooled analysis from the HORIZONS-AMI (Harmonizing Outcomes With Revascularization and Stents in Acute Myocardial Infarction) and ACUITY (Acute Catheterization and Urgent Intervention Triage Strategy) trials. *J Am Coll Cardiol* 2014; 63(18):1845–1854

27. Ali ZA, Galoughi KK, Maehara A, Shlofmitz RA, Fabbiochi F, Guagliumi G, i sur. Outcomes of optical coherence tomography compared with intravascular ultrasound and with angiography to guide coronary stent implantation: one-year results from the ILUMIEN III: OPTIMIZE PCI trial. *EuroIntervention* 2021; 16:1085-1091.
28. Fujimira T, Matsumura M, Witzentichler B, Metzger DC, Rinaldi MJ, Duffy PL, i sur. Stent expansion indexes to predict clinical outcomes: an IVUS substudy from ADAPT-DES. *Journal of the American College of Cardiology*. 2021; 14:1639-1650.
29. Kubo T, Shinke T, Okamura T, Hibi K, Nakazawa G, Morino Y. Comparison between Optical Coherence tomography guidance in percutaneous coronary intervention (COCOA): Study protocol for a randomized controlled trial. *Journal of Cardiology*. 2018; 72:170-175.
30. Garg S, Sarno G, Garcia HM, Girasis C, Wykrzykowska J, Dawkins KD, i sur. A new tool for the risk stratification of patients with complex coronary artery disease. *Circulation: Cardiovascular Interventions*. 2010; 3:317-326.
31. Lee CH, Hur SH. Optimization of Percutaneous Coronary Intervention Using Optical Coherence Tomography. *Korean Circulation Journal*. 2019; 49:771-793.
32. Prati F, Romagnoli E, Biccire FG, Burzotta F, Manna A, Budassi S. Clinical outcomes of suboptimal stent deployment as assessed by optical coherence tomography: long-term results of the CLI-OPCI registry. *Euro Intervention*. 2022; 18:149-157.
33. Chaime D, Costa JR, Damiani LP, Siqueira D, Barga S, Costa R. Optical Coherence Tomography Versus Intravascular Ultrasound and Angiography to Guide Percutaneous Coronary Interventions: The iSIGHT Randomized Trial. *Circulation. Cardiovascular Interventions*. 2021; 14(13).
34. Serruys PW, Morice MC, Kappetein P, Colombo A, Holmes DR, Mack M. Percutaneous Coronary Intervention versus Coronary-Artery Bypass Grafting for Severe Coronary Artery Disease. *The New England Journal of Medicine*. 2009; 360:961-972.
35. Glineur D, Chong AY, Grau J. What should be the role of fractional flow reserve measurement in patients undergoing coronary artery bypass grafting? *The Journal of thoracic and cardiovascular surgery*. 2020; 5:74-79.

36. Suciu S, Benedek T, Beata J, Benedek I. Correlations Between Severity of Coronary Calcification and Impairment of Left Ventricular Ejection Fraction. *Acuta Medica Marisiensis*. 2013; 59:267-269.
37. Shriki JE, Shinbane JS, Rashid MA, Hindoyan A, Withey JG, DeFrance A, i sur. Identifying, characterizing, and classifying congenital anomalies of the coronary arteries. *Radiographics*. 2012; 32:453-68.
38. Kuno T, Numasawa Y, Miyata H, Takahashi T, Sueyoshi K, Ohki T, i sur. Impact of coronary dominance on in-hospital outcomes after percutaneous coronary intervention in patients with acute coronary syndrome. *PLoS One*. 2013; 8(8).
39. Aslan AN, Bastug S, Kasapkara HA, Guney MC, Sivri S, Bozkurt E. Coronary artery dominance may predict future risk of atrial fibrillation. *Acta Cardiologica Sinica*. 2018; 34:344–351.
40. Lee SE, Sung JM, Andreini D, Budoff MJ, Cademartiri F, Chinnaiyan K, i sur. Differential association between the progression of coronary artery calcium score and coronary plaque volume progression according to statins: the Progression of Atherosclerotic Plaque Determined by Computed Tomographic Angiography Imaging (PARADIGM) study. *European Heart Journal. Cardiovascular Imaging*. 2019; 20(11):1307–14.
41. Puri R, Nicholls SJ, Shao M, Kataoka Y, Uno K, Kapadia SR, i sur. Impact of statins on serial coronary calcification during atheroma progression and regression. *Journal of the American College of Cardiology*. 2015; 65:1273–1282.
42. Yahagi K, Kolodgie FD, Lutter C, Mori H, Romero ME, Finn AV. ATVB in Focus on „Vascular Calcification in Diabetes“. 2017; 37:191-204.



## 10. ŽIVOTOPIS

### Opći podatci

Klara Đambić

e-mail: [klara.djambic97@gmail.com](mailto:klara.djambic97@gmail.com)

Sveučilište J. J. Strossmayera u Osijeku

Medicinski fakultet

Studij medicine

Josipa Huttlera 4, 31000 Osijek

Tel. 031/512-800

### Obrazovanje

2018. – 2024. – studij medicine, Medicinski fakultet, Sveučilište J. J. Strossmayera u Osijeku

2015. – 2017. – Odjel za biologiju, Sveučilište J. J. Strossmayera u Osijeku

2011. – 2015. – Tehnička škola i prirodoslovna gimnazija Ruđera Boškovića Osijek

### Članstva u udrugama:

2023. / 2024. – član uredništva časopisa „Anamnesis“

2023. / 2024. – članica Studentske sekcije za anesteziologiju

2018. – 2024. – članica studentske udruge CROMSIC

### Stručne aktivnosti:

2024. – aktivni sudionik na 13th ISABS CONFERENCE

2024. – aktivni sudionik kongresa OSCON

2023. / 2024. - demonstrator na kolegiju Interna medicina, Katedra za internu medicine i povijest medicine

2023. – položen ALS tečaj, Osijek

2023. – aktivni sudionik kongresa OSCON

2022. / 2023. - demonstrator na kolegiju Interna medicina, Katedra za internu medicine i povijest medicine

2023. – aktivno sudjelovanje na Tjednu mozga, SENZOS Osijek