

Utjecaj pozicije intraokularne monofokalne leće kod ultrazvučne operacije mreene fakoemulzifikacijom na pojavnost disfotopsija

Galić, Petra

Master's thesis / Diplomski rad

2024

Degree Grantor / Ustanova koja je dodijelila akademski / stručni stupanj: **Josip Juraj Strossmayer University of Osijek, Faculty of Medicine Osijek / Sveučilište Josipa Jurja Strossmayera u Osijeku, Medicinski fakultet Osijek**

Permanent link / Trajna poveznica: <https://urn.nsk.hr/urn:nbn:hr:152:115732>

Rights / Prava: [In copyright](#) / [Zaštićeno autorskim pravom](#).

Download date / Datum preuzimanja: **2025-01-06**



Repository / Repozitorij:

[Repository of the Faculty of Medicine Osijek](#)



**SVEUČILIŠTE JOSIPA JURJA STROSSMAYERA U OSIJEKU
MEDICINSKI FAKULTET OSIJEK
SVEUČILIŠNI INTEGRIRANI PRIJEDIPLOMSKI I
DIPLOMSKI STUDIJ MEDICINE**

Petra Galić

**UTJECAJ POZICIJE INTRAOKULARNE
MONOFOKALNE LEĆE KOD
ULTRAZVUČNE OPERACIJE MRENE
FAKOEMULZIFIKACIJOM NA
POJAVNOST DISFOTOPSIJA**

Diplomski rad

Osijek, 2024.

**SVEUČILIŠTE JOSIPA JURJA STROSSMAYERA U OSIJEKU
MEDICINSKI FAKULTET OSIJEK
SVEUČILIŠNI INTEGRIRANI PRIJEDIPLOMSKI I
DIPLOMSKI STUDIJ MEDICINE**

Petra Galić

**UTJECAJ POZICIJE INTRAOKULARNE
MONOFOKALNE LEĆE KOD
ULTRAZVUČNE OPERACIJE MRENE
FAKOEMULZIFIKACIJOM NA
POJAVNOST DISFOTOPSIJA**

Diplomski rad

Osijek, 2024.

Rad je izrađen na Klinici za očne bolesti Kliničkog bolničkog centra Osijek i na Medicinskom fakultetu Sveučilišta Josipa Jurja Strossmayera u Osijeku.

Mentor: izv. prof. prim. dr. sc. Suzana Matic, dr. med. specijalist oftalmolog, subspecijalist prednjeg segmenta oka, Klinika za očne bolesti, KBC Osijek, izvanredni profesor Medicinskog fakulteta Sveučilišta Josipa Jurja Strossmayera u Osijeku.

Rad ima 39 listova, 6 tablica i 6 slika.

ZAHVALE

Hvala mojoj mentorici izv. prof. prim. dr. sc. Suzani Matić, dr. med.

Vaša podrška i ohrabrenje nisu samo doprinijeli ovom radu, nego su me pratili kroz cijelo studiranje i inspirirali da pratim svoje snove.

Hvala Vam što ste bili važan dio moje priče tijekom studiranja!

Hvala doc. prim. dr. sc. Vesni Bilić Kirin, dr. med. na uvijek prisutnoj pomoći i nesebičnoj podršci tijekom ovih šest godina.

Hvala mojim roditeljima, sestri, bratu i mojem najboljem prijatelju na bezuvjetnoj ljubavi, neizmjerne podršci, beskrajnom razumijevanju i vjeri u mene. Zbog vas ni jedna prepreka nije izgledala nedostižno.

Hvala mojim bakama i didi. Vaši savjeti, osmijesi i zagrljaji uvijek su mi pružili utjehu i hrabrost da nastavim naprijed .

Hvala svim prijateljima i rodbini u mom životu koji me nasmijavaju, podržavaju i donose radost u njega.

Hvala mojem CroMSIC-u koji je uljepšao moje studentske dane i napravio avanturu života.

Hvala vam što ste tako divan dio mog života!

Završit ću ovu priču sa rečenicom: Zahvalna što živim svoje snove!

Sadržaj

1.	UVOD.....	1
1.1	Definicija, klasifikacija, epidemiologija i patofiziologija nastanka mreže.....	1
1.2	Ultrazvučna operacija mreže	2
1.3	Disfotopsija – neželjena komplikacija operacije katarakte.....	3
1.4	Pozitivne disfotopsije.....	4
1.4.1	Etiologija pozitivnih disfotopsija.....	5
1.4.2	Dijagnostika pozitivnih disfotopsija	8
1.4.3	Liječenje pozitivnih disfotopsija.....	8
1.5	Negativne disfotopsije	9
1.5.1	Etiologija negativnih disfotopsija	10
1.5.2	Dijagnostika negativnih disfotopsija.....	12
1.5.3	Liječenje negativnih disfotopsija	13
2.	HIPOTEZA.....	14
3.	CILJEVI	15
4.	ISPITANICI I METODE.....	16
4.1.	USTROJ STUDIJE.....	16
4.2.	ISPITANICI	16
4.3.	METODE	16
4.1.1.	Klinička priprema.....	16
4.1.2.	Keratometrija prije i poslije kirurškog zahvata	17
4.1.3.	Određivanje najbolje korigirane vidne oštine prije i poslije kirurškog zahvata ...	17
4.1.4.	Biometrija i izračun najtočnije intraokularne leće.....	18
4.1.5.	Kirurški zahvat	18
4.4.	STATISTIČKE METODE	19
5.	REZULTATI.....	20

6.	<i>RASPRAVA</i>	25
7.	<i>ZAKLJUČCI</i>	29
8.	<i>SAŽETAK</i>	30
9.	<i>SUMMARY</i>	31
10.	<i>LITERATURA</i>	33
11.	<i>ŽIVOTOPIS</i>	37

POPIS OZNAKA I KRATICA

ACD – dubina prednje očne sobice (engl. *Anterior Chamber Depth*)

AL – aksijalna duljina oka (engl. *Axial Length*)

AST – vrijeme aspiracije lećnog materijala (engl. *Aspiration Time*)

BCVA – najbolja korigirana vidna oštrina (engl. *Best Corrected Visual Acuity*)

CDE – ukupna disipirana energija unesena u oko prilikom zahvata (engl. *Cumulative Dissipated Energy*)

EFU – količina potrošene tekućine unijete u oko tijekom zahvata (engl. *Estimated Fluid Used*)

IOL – intraokularna leća (engl. *Intraocular Lens*)

Nd:YAG – Neodimium YAG laser (engl. *Neodymium:Yttrium-Aluminium-Garnet*)

PCO – замуćenje stražnje kapsule (engl. *Posterior Capsular Opacification*)

PMMA – polimetilmetakrilat (engl. *Polymethylmethacrylate*)

SZO – Svjetska zdravstvena organizacija (engl. *World Health Organization*)

1. UVOD

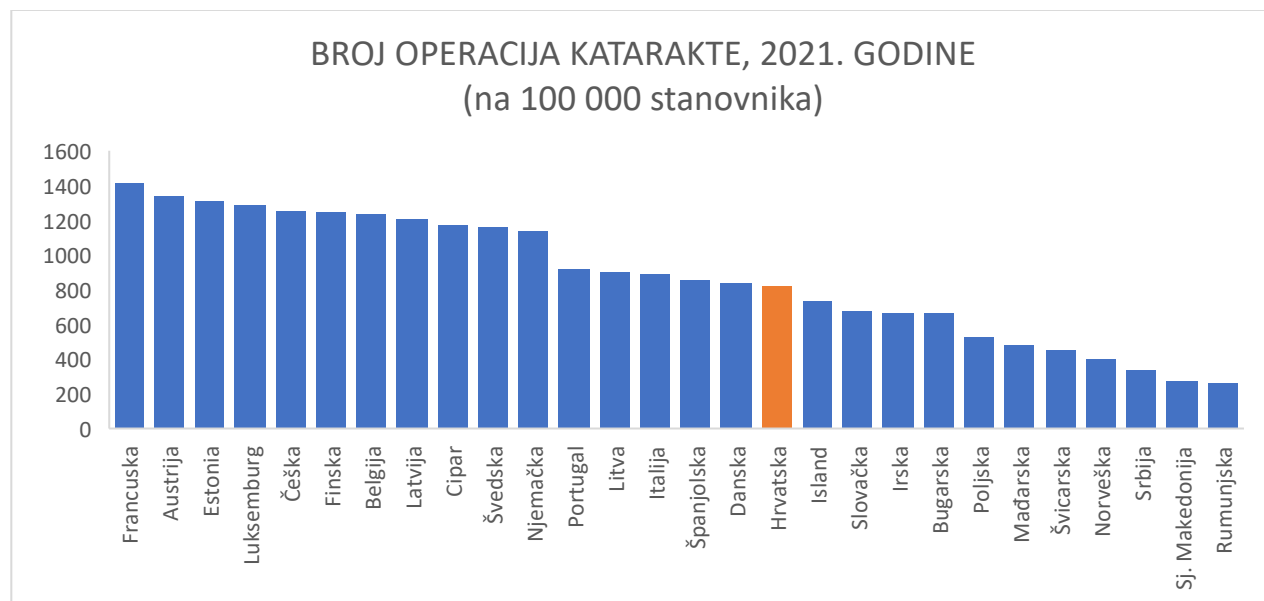
1.1 Definicija, klasifikacija, epidemiologija i patofiziologija nastanka mreine

Katarakta (lat. *cataracta*) se definira kao gubitak prozirnost kristalne leće oka koje može zahvatiti jedno ili oba oka (1). Ova stanja mogu se pojaviti u svim dobima života, od dojenačke do starije životne dobi, no češće se javljaju kod starije populacije, što je dovelo do naziva "senilna katarakta" (2). Promjene u prozirnosti i indeksu loma leće rezultiraju različitim razinama oštećenja vida. Osim toga, ovo oštećenje povezano je s padom kvalitete života, jer može ograničiti sposobnost obavljanja svakodnevnih aktivnosti i samostalnog funkcioniranja, povećavajući istovremeno rizik od nezgoda i padova (1). Iako se katarakta većinom može uspješno liječiti, i dalje je jedan od najčešćih uzroka globalnog gubitka vida (3). Posebno je dominantna kao uzrok sljepoće u zemljama u razvoju, gdje čini polovicu svih slučajeva, u usporedbi sa samo 5 % u razvijenim zemljama (4). Iako ukupna prevalencija katarakte opada, procjenjuje se da je više od 10 milijuna ljudi diljem svijeta slijepo uslijed mreine, dok preko 35 milijuna ljudi ima umjereno ili ozbiljno oštećenje vida (5). Ova smanjenje prevalencije djelomično je rezultat povećanja stope operacija katarakte u posljednja dva desetljeća, što proizlazi iz poboljšanih kirurških tehnika i aktivnih inicijativa (4). Dodatno, Svjetska zdravstvena organizacija (SZO) procjenjuje da će rast stanovništva i starenje stanovništva povećati rizik oboljenja od katarakte (5). Kao što je već spomenuto senilna katarakta predstavlja najčešći oblik ove bolesti (1). Ona nastupa najčešće između 45. i 50. godine života (4) kao posljedica prirodnog starenja, a može se klasificirati prema zahvaćenom području leće u tri glavna tipa: nuklearna, kortikalnu i stražnja subkapsularna katarakta. Osim senilne katarakte koja se pojavljuje u odraslih, katarakta se može razviti i kod djece razvrstavajući se prema dobi u kojoj se javlja (1). Kongenitalnu katarakta prisutna je od rođenja, dok se infantilna katarakta razvija u prvoj godini života, često kao posljedica metaboličkih poremećaja ili prenatalnih infekcija (4,6). Sekundarna katarakta često proizlazi iz očne traume, uveitisa, skleritisa, sistemskih bolesti poput mišićne distrofije te izloženosti zračenju. Pacijenti sa sindromom stečene imunodeficijencije mogu razviti kataraktu u mlađoj dobi. Ijatrogeno, katarakta može biti posljedica uporabe topičkih kortikosteroida i inhibitora kolinesteraze, što je povezano s potencijalnim toksičnim učincima (7). Leća je transparentna struktura sastavljena od vlakana, modificiranih epitelnih stanica, zatvorenih u elastičnu ovojnica poznatu kao kapsula leće. Sama leća sastoji se od dva ključna dijela: korteksa, koji obuhvaća površinski sloj s mlađim vlaknima,

te nukleusa, dublji sloj sa starijim vlaknima (2). Epitelne stanice leće predstavljaju metabolički najaktivniji dio leće i izložene su fotooksidativnom stresu. Nakon toga, te stanice migriraju prema ekvatoru leće, formirajući vlakna koja se postupno komprimiraju prema središtu, rezultirajući nuklearnom sklerozom leće i zamućenjem (4). Uz to degenerativni procesi denaturiraju i koaguliraju proteine leće posebno kristalina prisutnih u vlaknima. Ovi mehanizmi uzrokuju gubitak prozirnosti, što konačno vodi formiranju katarakte (2).

1.2 Ultrazvučna operacija mreže

Danas je operacija katarakte najčešći elektivni kirurški zahvat, osobito s obzirom na njezinu sve veću važnost u starijoj populaciji (7). U 2021. godini, operacija katarakte bila je najčešća kirurška intervencija Europske unije. U Europi je provedena 4,32 milijuna puta. To predstavlja smanjenje od 4 % u odnosu na 2019. (4,49 milijuna) prije pojave pandemije COVID-19, koja je uzrokovala opća kašnjenja u medicinskim postupcima. Hrvatska je 2021. godine imala stopu operacija katarakte od 820 na 100.000 stanovnika, što nas svrstava malo ispod europskog prosjeka prema podacima Eurostata (8) (Slika 1.).



Slika 1. Broj operacija katarakte u 2021. godini (na 100 000 stanovnika) prema podacima Eurostata; Izvor: izradila autorica rada

Operacija katarakte danas se rutinski izvodi pod topičkom anestezijom te uključuje preventivnu primjenu cefuroksima ili vankomicina u prednju očnu sobicu na kraju operacije kako bi se spriječio endoftalmitis (7). Ultrazvučna fakoemulzifikacija, poznata je i kao kirurgija male incizije te

predstavlja zlatni standard u operaciji katarakte (6). Uključuje otvaranje prednjeg dijela lećne kapsule (kapsuloreksa) nakon glavne rožnične incizije (od 1,8-2,75 mm) te jedne ili dvije postranične rožnične incizije od 1,5 mm. (4). Leća se fragmentira ultrazvučnom energijom i aspirira, a kapsula se sačuva za podršku intraokularnoj leći (IOL) koja se implantira kroz isti rez (7). Tijekom operacije, viskoelastik različite gustoće ovisno o kliničkom nalazu mrežne, ubrizgava se u prednju očnu sobicu. Njegova je primjena obavezna u suvremenoj operaciji katarakte kako bi se zaštitio endotel rožnice i druge intraokularne strukture od manipulacija i oštećenja tijekom operacije. Viskoelastik je netoksičan i optički proziran, a uklanja se aspiracijom nakon implantacije IOL na kraju operacije. Nakon uklanjanja katarakte, implantira se IOL, a kako bi se ugradile kroz mali rez, razvijene su sklopive IOL. Mogu se umetnuti u kapsularnu vrećicu s pomoću posebnih pinceta ili se mogu smotati i implantirati pomoću injektora za IOL (4). Incizija zacjeljuje sama, bez potrebe za šivanjem (6). Netom nakon operacije svakom se pacijentu nakapa antibiotik intrakameralno prema smjernicama Europskog društva za kataraktu i refraktivnu kirurgiju s ciljem prevencije endoftalmitisa. Nakon što se nakapa antibiotik u prednju očnu sobicu, hidriraju se rožnični tuneli jer se rezne rane ne šivaju, a oko se ostavi u laganom hipertonusu do kontrole sutra dan nakon zahvata. Nakon operacije, koriste se antibiotske i kortikosteroidne kapi kako bi se spriječio upalni odgovor oka te infekcija (7).

1.3 Disfotopsija – neželjena komplikacija operacije katarakte

Unatoč tome što operacija katarakte ima visoku stopu uspjeha i obično je povezana s poboljšanim vidom i kvalitetom života, nakon operacije mogu se javiti disfotopsije koje potencijalno mogu narušiti kvalitetu vida i zadovoljstvo pacijenta (9). Disfotopsije predstavljaju specifičan poremećaj vida uzrokovan određenim optičkim karakteristikama IOL (10). Tester i sur. prvi su definirali ovaj pojam kao "svaki vizualni fenomen povezan sa svjetlom koji doživljavaju fakični i pseudofakični pacijenti (11). Danas se termin obično koristi za opisivanje subjektivnih vizualnih pojava koje pseudofakični pacijenti doživljavaju nakon operacije katarakte (12).

Disfotopsije su još uvijek nedovoljno istražene postkirurške komplikacije, ali su važne jer mogu uzrokovati frustracije kod pacijenata i postati vodeći faktor nezadovoljstva nakon inače uspješne operacije katarakte (13). Prema istraživanju Testera i sur., čak 49 % pacijenata razvija disfotopsiju u nekom trenutku nakon operacije katarakte (11). Prema Bournasu i sur. 19,5 % pacijenata prijavljuje disfotopsije prvog postoperativnog dana (14). Dok mnogi pacijenti primjećuju spontano

nestajanje simptoma tijekom vremena, međutim otprilike za jednu petinu poremećaj je ozbiljan i dugotrajan (9). Postoperativne disfotopsije mogu se podijeliti u dvije široke kategorije na temelju različite simptomatologije i etiologije: pozitivne disfotopsije i negativne disfotopsije (15).

1.4 Pozitivne disfotopsije

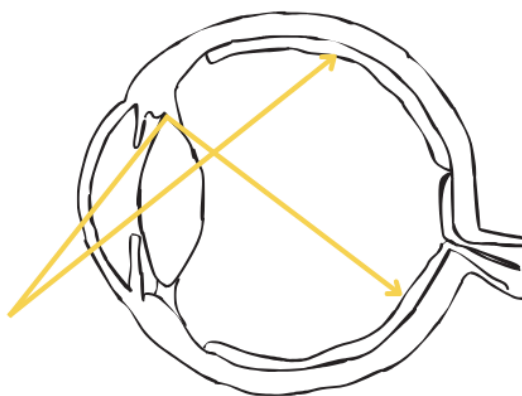
Pozitivne disfotopsije percipiraju se kao svjetlosni fenomeni, tipično opisani kao pruge, zrake, lukovi, treptaji, odbljesci svjetla ili pak kao aura u perifernom vidu koje inducira vanjski izvor svjetlosti (16) (Slika 2.).



Slika 2. Ilustracije odsjaja, aura, odbljesci svjetlosti i disfotopsije u obliku prstena. (A) Aura; (B) Odsjaj; (C) Odbljesci svjetla; (D) Disfotopsija u obliku prstena. Izvor: izradila autorica rada

Smatra se da su uzrokovani odsjajem s ruba implantata umjetne leće, pri čemu se svjetlost koja dolazi s jedne strane vidnog polja, ili čak izvan vidnog polja, reflektira na suprotnom rubu leće (12). To se svjetlo zatim detektira na mrežnici, uzrokujući da pacijent percipira periferne bljeskove koji ne izgledaju kao da potječu od stvarnog izvora svjetla (13) (Slika 3.). Stanje se

pogoršava tijekom noćne vožnje odnosno kada pacijent promatra izvor svjetlosti na tamnoj pozadini (7). Iako područje nije temeljito proučeno, čini se da pacijenti ostvaruju manje izraženu neuroadaptaciju na pozitivne disfotopsije u usporedbi s negativnim disfotopsijama (17).



Slika 3. Svjetlost koja pada na rub IOL-a može se reflektirati na drugo mjesto na mrežnici, što dovodi do neželjenih disfotopsija; izvor: izradila autorica rada

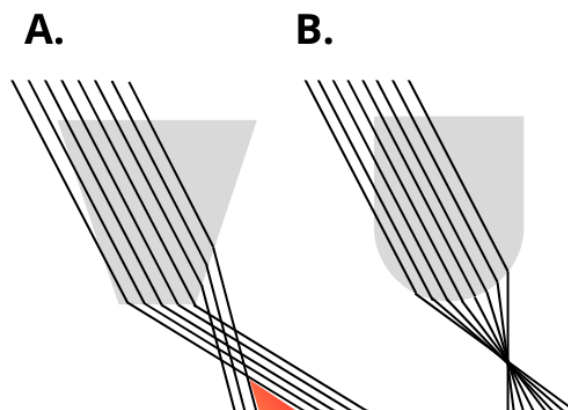
Pozitivna disfotopsija mora se razlikovati od entoptičkih fotopsija uzrokovanih vitreoretinalnim trakcijom, zabilježenih u mračnim uvjetima, dok pozitivna disfotopsija zahtijeva vanjski izvor svjetlosti kao podražaj koji pacijent treba vidjeti. Pozitivna disfotopsija izazvana IOL-om mora se također razlikovati od Maddoxovog križa koji se percipira kao jedna svjetlosna pruga koju uzrokuju strije stražnje kapsule i bilježi se iz točkastog izvora svjetlosti. Ona se pak može se liječiti stražnjom kapsulotomijom Nd:YAG (engl. *Neodymium:yttrium-aluminium-garnet*) laserom (17).

1.4.1 Etiologija pozitivnih disfotopsija

Etiologija pozitivnih disfotopsija najvjerojatnije je multifaktorska. Kao uzročni čimbenici mogu se navesti oblik, materijal IOL i indeks loma, veličina zjenice i vrsta IOL (13).

Prije 1990-ih, kruti polimetilmetakrilat (PMMA) bio je u osnovi jedini dostupan IOL i imao je glatke zaobljene rubove (18). PMMA leće rijetko su izazivale značajne disfotopsije u to vrijeme. Uvođenjem sklopivih akrilnih IOL-a, koji su omogućili implantaciju leće kroz manje rezove, došlo je do promjene u dizajnu ruba (19). Novi dizajn s kvadratnim rubovima pokazao se korisnim u sprječavanju razvoja zamućenja stražnje kapsule (PCO). Sekundarno PCO javlja se kod do 50 %

bolesnika zbog migracije i rasta preostalih epitelnih stanica leće nekoliko mjeseci ili godina nakon operacije katarakte (6). Kvadratni rub leće od posebne je važnosti jer pomaže u sprječavanju migracije ekvatorijalnih epitelnih stanica na stražnju kapsulu (13). U slučaju ove komplikacije, moguće je rješenje primjenom lasera za stvaranje otvora u središnjem dijelu stražnje kapsule (6). Pozitivne disfotopsije uzrokovane odrezanim kvadratnim rubom ovalnih IOL prvi su opisali Masket i sur. Multicentrično istraživanje na 289 slučajeva s precizno centriranim IOL-om otkrilo je da je 45 % od 168 pacijenata s ovalnim lećama primijetilo neželjene optičke fenomene neko vrijeme nakon operacije. Koristeći praćenje zraka i reflektometriju, istraživači su dokazali da svjetlost pod kutom od približno 35 stupnjeva može pogoditi odrezani kvadratni rub IOL i reflektirati se na retini, uzrokujući površinske simptome. Klinička studija dodatno je potvrdila da ovoidni oblik IOL značajno doprinosi pojavi pozitivnih disfotopsija, što je rezultiralo smanjenjem upotrebe IOL-a ovalnog oblika (20). Također rad Holladaya i sur. podržava teoriju da kvadratni rubovi IOL doprinose razvoju pozitivnih disfotopsija. Oni su pokazali da kvadratni rubovi koncentriraju zalutalo svjetlo u luk na mrežnici nasuprot slici izvora svjetlosti, dok IOL s okruglim rubom raspršuju zalutalo svjetlo preko većeg dijela mrežnice, smanjujući tako simptome pozitivnih disfotopsija i stoga ga pacijenti obično nisu primijetili (21) (Slika 4.).



Slika 4. Oblik IOL-a: dizajn s oštrim rubom (A) u odnosu na dizajn sa zaobljenim rubom (B); Izvor: izradila autorica rada

Franchini i sur. također su otkrili da je dizajn četvrtastog ruba povezan s aurama, prstenovima i lukovima svjetlosti. Također su sugerirali da bi zaokruživanje prednjeg ruba IOL-a s četvrtastim rubom moglo biti korisno u prevenciji nastanka pozitivnih disfotopsija (22). Dodatna potvrda da je dizajn rubova ključan čimbenik u pojavi pozitivnih disfotopsija dolazi iz prvog izvješća o pozitivnim disfotopsijama, objavljenog tek 1993. godine. U to vrijeme, PMMA leće već su bile u

upotrebi desetljećima, dok su na tržište tek nedavno stigle nove savitljive akrilne leće (20). Sva ova teoretska otkrića podupiru i kliničko iskustvo koje sugerira da IOL s četvrtastim rubom igraju značajnu ulogu u razvoju pozitivnih disfotopsija (6).

Kako bi se smanjila pojavnost disfotopsija, napravljena su brojna istraživanja. Utvrđeno je da teksturiranje četvrtastog ruba može doprinijeti smanjenju pozitivnih disfotopsija, što je potvrđeno u dvostruko slijepom istraživanju (6). Drugi aspekt koji treba razmotriti je zakrivljenost prednje površine leće: zakrivljenija prednja površina rezultira manjim brojem pojava pozitivnih disfotopsija (23). Eire i sur. su zatim to potvrdili i objavili da prednji i stražnji radijus zakrivljenosti igraju ulogu u etiologiji pozitivnih disfotopsija. U skladu s njihovom teorijom, vrlo ravan radijus zakrivljenosti prednjeg IOL-a (<17,0 mm) mogao bi izazvati simptome pozitivne disfotopsije jer bi se svjetlosne zrake mogle reflektirati na mrežnicu s prednjeg radijusa zakrivljenosti IOL-a. Iz tog razloga, većina trenutnih dizajna IOL-a je ili jednako bikonveksna ili ima veću jakost na prednjoj površini (13).

Vjeruje se da i materijal IOL također može igrati značajnu ulogu u etiologiji pozitivnih disfotopsija. Visoki indeks loma općenito je povezan s visokom površinskom refleksijom i većom mogućnošću unutrašnje refleksije svjetla (13). Međutim, učinak materijala IOL i indeksa loma na pojavu simptoma pozitivnih disfotopsija nije jednoznačno objašnjen. Iako je studija iz 2020. pokazala da hidrofobne IOL s višim indeksom loma, posebno akrilne IOL, povećavaju učestalost pozitivnih disfotopsija (13), retrospektivna usporedna studija IOL-a s različitim indeksom loma provedena od strane Radmall i sur. nije mogla potvrditi ova predviđanja (19). Također, druga studija koja je obuhvatila 600 pacijenata i uspoređivala četiri različite vrste IOL-a nije mogla pronaći jasnu vezu između materijala IOL-a i pojave pozitivnih disfotopsija (14).

Često se ističe da bi veličina zjenice mogla biti potencijalni faktor u razvoju pozitivnih disfotopsija. Teoretski, veća zjenica bi izložila rub IOL većem broju svjetlosnih zraka, izazivajući osvijetljeni luk na perifernoj mrežnici putem unutarnje refleksije. Ovo teoretsko objašnjenje podupiru pacijenti koji doživljavaju simptome bliještanja u uvjetima slabog mezopičnog ili skotopičnog osvijetljenja, kao što su noćno čitanje s izvorom svjetla sa strane ili vožnja noću. Pretpostavlja se da bi u takvim situacijama mioza mogla biti korisna za kontrolu simptoma bliještanja (15). Nedavni pregledni članak iz 2021. preporučuje farmakološku miozu kao konzervativnu metodu liječenja kod pacijenata s izraženim simptomima (17).

Pojavu pozitivnih disfotopsija također može utjecati promjer IOL. Bonsemeyer i sur. otkrili su da je manji optički promjer IOL-a povezan s povećanim pojavama optičkih fenomena. Specifično, IOL promjera 7 mm pokazao se učinkovitijim u smanjenju incidencije kako pozitivnih disfotopsija, tako i negativnih disfotopsija u usporedbi s IOL promjera 6 mm (24).

1.4.2 Dijagnostika pozitivnih disfotopsija

Disfotopsija gotovo po definiciji predstavlja vizualni fenomen koji je opažen od strane pacijenta, ali što doktor ne možete vidjeti. Kao rezultat toga, ne postoji objektivno pouzdan test za pozitivne disfotopsije. Kliničari se stoga moraju osloniti na subjektivne simptome koje navodi pacijent (12).

1.4.3 Liječenje pozitivnih disfotopsija

U svjetlu sveobuhvatnog razumijevanja uzroka, oftalmološka industrija aktivno pristupa problemu pozitivnih disfotopsija kroz različite pristupe, uključujući zaokruživanje prednjeg dijela četvrtastog ruba, smanjenje debljine četvrtastog ruba IOL-a, održavanje ruba IOL-a izbočenim ili nepoliranim te pomicanje jakosti leće IOL-a prema naprijed. Iako su ova logična poboljšanja donijela određeno olakšanje, učestalost pozitivnih disfotopsija ostaje značajna, uglavnom zbog stražnjeg četvrtastog ruba IOL-a (13). Pacijenti s izraženim simptomima zahtijevaju adekvatno liječenje pozitivnih disfotopsija. Konzervativne metode obuhvaćaju ispravak refrakcijskih pogrešaka, liječenje bilo koje bolesti površine oka, liječenje PCO i farmakološku miozu. (15). Ako ove pristupe ne bude moguće primijeniti s uspjehom, drugi mogući načini za redukciju pozitivne disfotopsije obuhvaćaju zamjenu IOL materijalom nižeg indeksa refrakcije ili smanjenom površinskom refleksijom. Zamjena IOL-a PMMA, silikonom ili kopolimerom unutar kapsularne vrećice ili cilijarnog sulkusa također je dokumentirana kao uspješna alternativa. Analize su pokazale da je zamjena IOL-a silikonskom postigla uspjeh u čak 87,8 % slučajeva, dok je zamjena kopolimernom IOL imala postotak uspješnosti od 76,2 %. S druge strane, zamjena s PMMA IOL pokazala se potpuno učinkovitom sa stopom od 100 % u ublažavanju simptoma pozitivne disfotopsije. Važno je napomenuti da zamjena akrilne IOL u silikonsku IOL ili akrilne IOL u kopolimernu IOL rezultira gotovo jednakim postocima poboljšanja od 87 % i 88 %, redom (13). Nažalost, IOL s potpuno zaobljenim rubom trenutno su dostupne samo kao kruti PMMA materijal, i zahtijevaju velike (7,0 mm) rezove. Trenutačno nema dostupnih IOL-a koji su dizajnirani posebno za sprječavanje pozitivnih disfotopsija (13).

1.5 Negativne disfotopsije

Negativnu disfotopsiju prvi je opisao Davison kao tamnu sjenu u temporalnom vidnom polju, slično temporalnom skotomu (25). Pacijenti opažaju tamnu sjenu u obliku luka ili polumjeseca (26) (Slika 5.). Karakteristike negativne disfotopsije mogu se mijenjati s promjenom smjera pogleda, obično se pogoršavajući kada je oko u adukciji i postaju manje izražene kada je oko u abdukciji (15). Učestalost negativne disfotopsije je najveća nakon prvog postoperativnog dana i iznosi 15,2 %. Međutim, incidencija se smanjuje na približno 3 % godinu dana nakon operacije, zatim na 2,4 % nakon druge i treće godine zbog neuroadaptacije (27).



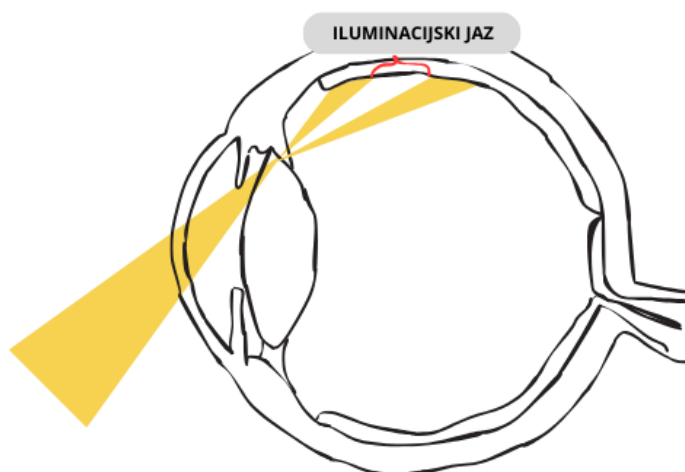
Slika 5. Negativna disfotopsija oblika polumjeseca (A), Negativna disfotopsija oblika luka (B); Izvor: izradila autorica rada

Kod pojedinih pacijenata negativna disfotopsija je stimulirana svjetlom s temporalne strane i općenito se poboljšava ako je temporalni izvor svjetlosti blokiran. Simptomi negativne disfotopsije smanjuju se širenjem zjenice, a pogoršavaju suženjem zjenice. Unatoč naizgled sličnim anatomskim značajkama, negativne disfotopsije se ne moraju pojaviti bilateralno (17). Negativna disfotopsija nije zabilježena s IOL fiksiranom sulkus fiksacijom, u prednjoj očnoj sobici ili skleralnom fiksacijom. Negativna disfotopsija bilježi se samo kod IOL smještenih unutar kapsularne vrećice nakon što se izvede ono što se smatra anatomski savršenom kirurgijom. Također, primijećeno je da negativna disfotopsija češće pogađa lijevo oko i žene (28). Za razliku od pozitivne disfotopsije, uzrok negativne disfotopsije je multifaktorijalan, što ga čini izazovnim precizno ga definirati. Međutim, suvremeni napredak u optičkom modeliranju, praćenju putanje

svjetlosnih zraka, značajno je unaprijedio naše shvaćanje negativne disfotopsije te otvorio vrata stvaranju teorije iluminacijskog jaza (12).

1.5.1 Etiologija negativnih disfotopsija

Najpoznatija teorija koja objašnjava pojavu negativne disfotopsije kod pseudofakičnih pacijenata je teorija iluminacijskog jaza. Iluminacijski jaz nastaje na nazalnom dijelu retine zbog praznine između svjetlosnih zraka koje se reflektiraju na nazalnom dijelu implantirane IOL i zraka svjetlosti koje promašuju IOL, putujući prema mrežnici. Zbog toga je iluminacijski jaz posteriorno ograničen zrakama koje se lome na IOL, a anteriorno zrakama koje prolaze kraj IOL i koje se ne lome. Tako nastaje sjena temporalnog vidnog polja (29) (Slika 6.).



Slika 6. Teorija iluminacijskog jaza – praznina koja nastaje zbog različitog loma zraka koje pogađaju periferiju IOL i zraka koje promašuju IOL; Izvor: izradila autorica rada

U prirodnom stanju s kristalnom lećom, nema zraka koji ulaze u oko i prolaze između kristalne leće i irisa, što eliminira mogućnost pojave negativne disfotopsije. Nosni korijen dodatno sprječava pojavu ovog fenomena na temporalnoj mrežnici, čineći mnogo manje vjerojatnim da će pacijenti doživjeti negativnu disfotopsiju u nazalnom vidnom polju (30)

Postoji niz faktora rizika povezanih s razvojem negativne disfotopsije. Holladay i Simpson klasificirali su ove faktore u primarne i sekundarne faktore rizika. Među primarnim očnim čimbenicima ističu se manja fotopična zjenica, veći pozitivni kut κ , oblik IOL sa strmijom stražnjom površinom, manja aksijalna udaljenost IOL-a iza šarenice (0,06 - 1,23 mm za akrilne i

0,06 - 0,62 mm za silikonske IOL), uklanjanje nazalnog dijela prednje kapsulorekse koji adherira na IOL nazalno, smanjuje ili eliminira negativnu disfotopsiju, veća jakost leće ako je ekvi-bikonveksna ili plano-konveksna, te optičko-haptički spoj IOL-a koji nije pozicioniran horizontalno ili superonazalno. Sekundarni očni čimbenici uključuju dizajn rubova IOL-a (kvadratni u usporedbi sa zaobljenima i debljima), materijal IOL (viši indeks loma), te negativne asferične površine. Čini se da kompleksno međudjelovanje svih ovih čimbenika povećava učestalost negativnih disfotopsija. Nadalje, ovi čimbenici rizika kategorizirani su kao rezultat pacijentove anatomije, dizajna IOL te kirurške tehnike (29).

Pacijentova anatomija oka igra ključnu ulogu u predispozicijama za percepciju iluminacijskog jaza kao sjene u temporalnom luku. Jedna od osnovnih karakteristika je prisutnost funkcionalne nazalne retine, koja se proteže prema naprijed u usporedbi s temporalnom retinom (29). Veliki kut alfa uzrokuje češće temporalno okretanje oka i time povećava izloženost funkcionalne nazalne mrežnice (19). Analize praćenja svjetlosnih zraka, provedene od strane Holladay i sur., ukazale su na to da manja udaljenost između IOL i šarenice može utjecati na pojavu negativne disfotopsije, s rasponom od 0,06 do 1,23 mm za akrilne i 0,06 do 0,62 mm za silikonske IOL (31).

Dodatno, računalne simulacije oka koje su proveli Holladay i Simpson pokazale su da manja fotopična zjenica ima značajnu ulogu u stvaranju temporalne sjene. Sjena na mrežnici pojavljuje se s manjim promjerom zjenice od 2,5 mm, dok nestaje kada je zjenica proširena na 5 mm.

Veliki kut κ također doprinosi razvoju negativne disfotopsije, s većim rizikom kod pacijenata s hipermetropijom, što povećava ukupni rizik od pojave ovog fenomena (29).

Naglasak na utjecaju oblika IOL na razvoj negativne disfotopsije dodatno je istaknut kroz preciznu kompjutersku analizu praćenja svjetlosnih zraka, provedenu od strane Holladaya i Simpsona. Navedeno istraživanje također je istaknulo niz karakteristika IOL-a koje bi mogle biti ključne za učestalost pojave negativne disfotopsije. Među tim značajkama spadaju visoki indeks loma, veća dioptrijska jakost, oblik leće (bilo ekvi-bikonveksan ili plano-konveksan), prisutnost negativne asferične površine te promjer same IOL. Ova analiza pruža detaljan uvid u raznolike aspekte koji utječu na često pojavljivanje negativne disfotopsije i doprinosi sveobuhvatnom razumijevanju kompleksnosti ovog fenomena (29).

Hendersonova opsežna studija na 305 pacijenata donosi značajna saznanja o smanjenju incidencije negativne disfotopsije za 2,3 puta jedan dan nakon operacije katarakte. Ključni faktor ovdje je bio postavljanje jednog od dva optičko-haptička spoja IOL inferotemporalno, u usporedbi s

kontrolnom skupinom koja je imala vertikalni položaj. Smatra se da inferotemporalna pozicija IOL blokira ulaz svjetla haptikom te smanjuje sjenu koja generira negativnu disfotopsiju. No, mjesec dana nakon operacije, statistički značajna razlika u incidenciji negativne disfotopsije više nije bila prisutna (26).

Zanimljivo, studija Manasseha i sur. otkrila je smanjenje učestalosti negativne disfotopsije sa 16 % na 8 % četiri tjedna nakon operacije kada su optičko-haptički spojevi bili horizontalno orijentirani (9).

Saagar i sur. proveli su randomizirano kontrolirano istraživanje sa 163 pacijenta koji su podvrgnuti implantaciji bilateralnih monofokalnih IOL. Pacijenti su bili nasumično raspoređeni u četiri skupine ovisno o položaju optičko-haptičkog spoja (okomito, horizontalno, superonazalno i inferonazalno). Rezultati su pokazali da su pacijenti u superonazalnoj skupini imali najizraženiji postoperativni ishod tjedan dana nakon zahvata, dok je horizontalna skupina pokazala najbolje rezultate nakon četiri do šest tjedana. Važno je napomenuti da nisu zabilježene značajne razlike u incidenciji ili ozbiljnosti pozitivne disfotopsije (32).

Analiza praćenja svjetlosnih zraka od strane Erie i sur. ukazuje na to da mjesto spoja haptika na jedinstven način obasjava perifernu mrežnicu u usporedbi s perifernim dijelom IOL, što može objasniti zašto horizontalni spoj haptika minimalizira pojavu negativne disfotopsije. Modifikacija spoja optičko-haptičkog dijela preusmjerava svjetlost i pomiče sjenu na mrežnici prema naprijed, potencijalno smanjujući svjesnost o njoj (33).

Osherova pretpostavka dodatno obogaćuje razumijevanje fenomena, sugerirajući da prolazne negativne disfotopsije, koje se pojavljuju neposredno nakon operacije katarakte i nestaju unutar nekoliko tjedana, mogu biti povezane s edemom temporalnih rožničnih rezova (27).

Nedavna istraživanja jasno ukazuju na to da negativna disfotopsija uključuje središnji živčani sustav. Masket i sur. su izvijestili da je temporalni skotom, ocijenjen Goldmannovim perimetrijom, značajno smanjen u 80 % pacijenata kada je kontralateralno oko bilo okludirano. (34)

1.5.2 Dijagnostika negativnih disfotopsija

Potvrđni testovi za pozitivne ili negativne disfotopsije trenutno ne postoje, stoga je od izuzetne važnosti provesti detaljan pregled i isključiti druge moguće uzroke (12). Goldmannovo perimetrijsko ispitivanje može poslužiti kao objektivan alat za procjenu pacijenata s negativnom disfotopsijom. Jedno istraživanje je identificiralo suženo vidno polje ili temporalne skotome kod

pacijenata s negativnom difotopsijom, što korespondira s prijavljenim mjestom sjene (35). Ipak, slično kao i u slučaju pozitivnih difotopsija, kliničari se najviše oslanjaju na subjektivna izvješća pacijenata kako bi bolje razumjeli njihove simptome (12).

1.5.3 Liječenje negativnih difotopsija

Općenito, pacijenti i liječnici trebaju ostaviti dovoljno vremena za neuroadaptaciju i poboljšanje simptoma prije razmatranja invazivnog liječenja teških difotopsija (12).

U slučaju neuspjeha konzervativnog liječenja, najmanje invazivna intervencija je Nd:YAG laser kapsulotomija koja uklanja nazalno smještenu prednju kapsulu vrećice leće. Ova metoda može pomoći eliminacijom refleksije prednjeg ruba kapsule na nazalnoj mrežnici i smanjenju udaljenosti šarenice od IOL, čime se smanjuje iluminacijski jaz. (36) Zabilježena je uspješnost od 60 % u ovom postupku (29).

Alternativa može biti implantacija sekundarne piggyback (izvor engl.) IOL u sulkus. Teoretski, IOL smještena u sulkus pomaže raspršivanjem svjetlosti na nosnom rubu IOL-a, što sprječava formiranje sjene na mrežnici. U malom uzorku zabilježena je uspješnost od oko 80 % (37). Druga metoda liječenja je implantacija obrnutim optikom (engl. Reverse optic capture), gdje se rub IOL podiže iznad ruba prednje kapsule dok haptika ostaje unutar kapsule. Ova metoda, podržana klinički i laboratorijski, može riješiti problem negativnih difotopsija (38). Važno je napomenuti da IOL može kliznuti natrag u kapsulu, što može dovesti do ponovne pojave simptoma, a također ne inhibira migraciju epitelnih stanica, što može ubrzati razvoj PCO (15).

Alapati i sur. izvijestili su o slučaju pacijenta s recidivom negativne difotopsije nakon implantacije obrnutim optikom. Rješenje je bilo odrezati nazalni rub IOL, što je eliminiralo simptome. Vjeruju da odrezani rub uzrokuje povećano raspršenje svjetlosti i eliminira sjenu na mrežnici (39).

Na kraju, kao posljednje sredstvo, razmatra se zamjena IOL. Dosadašnja literatura izvještava o mješovitim rezultatima. Obično se zamjenjuje izvorni IOL s onim koji ima niži rizik od difotopsije, kao što je silikonska IOL sa zaobljenim rubom. Ipak, bilo je uspješnih zamjena IOL akrilnim IOL-om, kao i slučajeva difotopsije nakon silikonskih IOL-ova. Ove iznimke sugeriraju da karakteristike leće možda nisu toliko važne kao položaj leće (36).

2. HIPOTEZA

Disfotopsije su povezane s pozicijom intraokularne leće.

3. CILJEVI

Ciljevi istraživanja su:

1. Ispitati pojavnost i intenzitet pozitivnih i negativnih disfotopsija u svakoj skupini bolesnika ovisno o poziciji intraokularne leće (vertikalna, horizontalna, superonazalna, inferonazalna).
2. Ispitati postoji li povezanost pozitivnih i negativnih disfotopsija s pozicijom intraokularne leće.

4. ISPITANICI I METODE

4.1. USTROJ STUDIJE

Studija je ustrojena kao presječna studija.

4.2. ISPITANICI

Ovo istraživanje uključuje 80 sukcesivnih bolesnika podijeljenih u 4 skupine ovisno o poziciji IOL. Isključni kriterij je iregularni prijeoperacijski astigmatizam, stanje nakon transplantacije rožnice, refraktivnih zahvata na oku, bolest rožnice i keratokonus, bolesnici na dugotrajnoj lokalnoj topičkoj terapiji, bolesnici sa suhim okom, bolesnici koji imaju centralno oštećenje vida uslijed bolesti vidnog centra bilo koje etiologije, bolesnici koji su imali prethodne kirurške ili laserske zahvate na oku bilo koje etiologije, bolesnici koji su imali tupu ili penetrantnu ozljedu oka.

4.3. METODE

Svakom bolesniku zabilježena je dob, spol, oko koje se operira, učinjena je keratorefraktometrija (KR) (uređaj "Nidek" , Japan, 2023.) na dan i mjesec dana nakon operacije mrežne, učinjena je optička biometrija na IOL master 700 uređaju (Zeiss,2020.), određena je najbolja korigirana vidna oštrina (BCVA) na Snellenovim tablicama na dan i mjesec dana nakon OM-a, izmjerena je aksijalna duljina (AL) i dubina prednje sobice (ACD) na IOL master 700 uređaju. Sve operacije ultrazvučne fakoemulzifikacije učinjene su na uređaju Centurion ("Alcon", 2019.) od istog kirurga. Svim pacijentima ugrađena je monofokalna, hidrofobno akrilatna, jednodjelna IOL, proizvođača Johnson&Johnson, model AAB00, optičkog promjera 6 mm i ukupne duljine 13 mm. U prvoj skupini 20 bolesnika, IOL je implantiran vertikalno, u drugoj skupini horizontalno, trećoj skupini superonazalno (135 stupnjeva na desnom oku i 45 stupnjeva na lijevom oku) i u četvrtoj skupini inferonazalno (45 stupnjeva na desnom oku i 135 stupnjeva na lijevom oku). Referentna pozicija to jest kontrolna skupina su pacijenti s horizontalno implantiranom IOL-om.

4.1.1. Klinička priprema

Prije svake operacije, svaki pacijent podvrgnut je standardnim preoperativnim laboratorijskim pretragama krvi, EKG-u i internističkom pregledu. Ova praksa omogućava brzu i učinkovitu

intervenciju u slučaju pogoršanja općeg stanja tijekom operacije. Dodatno, provodi se ispitivanje prisutnosti komorbiditeta poput kroničnog zatajenja srca, kronične opstruktivne bolesti pluća, diabetes mellitusa, sistemske hipertenzije. Kontrola ovih stanja prije same operacije od velike je važnosti jer mogu nepovoljno utjecati na sam zahvat. Detaljan pregled terapije pacijenata nužan je zbog potencijalnih interakcija lijekova koji se koriste tijekom operacije.

Za svakog pacijenta proučava se korištenje antikoagulantne ili antiagregacijske terapije, alfa antagonista, kortikosteroida, te prisutnost alergija na lijekove ili lateks. Osim općeg zdravstvenog stanja, provodi se i oftalmološki pregled, uključujući vanjski pregled očiju, ispitivanje zjeničnih reakcija, određivanje vidne oštine, mjerenje očnog tlaka, biometrijski pregled prednjeg segmenta oka, keratometriju, biometriju za izračun jakosti IOL, pregled fundusa u midrijazi te ultrazvuk oka ako nije moguća vizualizacija fundusa.

Svi pacijenti su informirani o mogućnostima liječenja, tijekom operativnog postupka te potencijalnim komplikacijama prije potpisivanja informativnog pristanka za operaciju. Prije samog zahvata, koristi se preoperativna medikacija koja uključuje diazepam per os ili intramuskularno, midrijatike u kapima, te različite vrste anestezije, uključujući topičku, retrobulbarnu, parabolbarnu ili opću anesteziju.

4.1.2. Keratorefraktometrija prije i posije kirurškog zahvata

Keratometar, poznat i kao oftalmometar, predstavlja dijagnostički instrument koji se koristi za precizno mjerenje zakrivljenosti prednje površine rožnice. Ovaj uređaj ima raznolike kliničke primjene u redovnoj oftalmološkoj praksi, pružajući važne informacije za dijagnostiku i planiranje terapije. Neki od ključnih kliničkih indikacija za upotrebu keratometra uključuju procjenu i praćenje astigmatizma, procjena oblika rožnice, planiranja postavljanja kontaktne leće, procjena refrakcijske pogreške i izračun jakosti IOL (40).

4.1.3. Određivanje najbolje korigirane vidne oštine prije i poslije kirurškog zahvat

Optička oština oka, definirana kao sposobnost jasnog razlučivanja detalja na udaljenosti od šest metara pod vidnim kutom od jedne kutne minute, poznata je kao normalna vidna oština. Centralna vidna oština, koja se subjektivno ispituje bez korekcija, predstavlja vizus naturalis (7).

Procjena vizusa naturalis obavlja se na različite načine, uključujući istovremeno ispitivanje oba oka, pojedinačno ispitivanje svakog oka, te mjerenje s udaljenosti od šest metara i 40 centimetara.

Kao najrasprostranjenija metoda u kliničkoj praksi za mjerenje vidne oštine na daljinu zadržava se upotreba Snellenovih tablica. Ove tablice prikazuju redove s optotipovima, poput slova, brojeva ili slika. Svaki red pruža informaciju o udaljenosti na mrežnici u kutnim minutama ili izračunatoj vrijednosti vidne oštine (7).

Normalna vidna oština označava se kao 6/6 ili 1,0, a može se izraziti i u stopama kao 20/20. Ova standardna oznaka pruža jasnoću u odnosu na normu, gdje se optimalna vizualna percepcija definira kao razlučivanje detalja na istaknutoj udaljenosti (7).

4.1.4. Biometrija i izračun najtočnije intraokularne leće

Optička biometrija trenutno predstavlja zlatni standard za izračun jakosti IOL u kliničkoj praksi. Ova vrlo precizna i neinvazivna metoda automatizirano mjeri anatomske karakteristike oka, uključujući aksijalnu duljinu (AL), keratometriju i dubinu prednje očne sobice (ACD). Fokusira se na biometriju prednjeg segmenta, što obuhvaća samo prednju trećinu oka. Ova anatomska mjerenja ključna su za pravilan odabir jačine IOL-a, čime se postiže željeni refraktivni rezultat nakon operacije katarakte.

Biometrija oka postaje neizostavan korak prije operacije katarakte, pružajući ključne informacije za planiranje kirurškog zahvata. Trenutno su dostupna dva glavna postupka u biometriji oka: ultrazvuk i optička biometrija. Unatoč tome što je ultrazvuk bio ranije korišten, optička biometrija sve više postaje preferirani postupak zbog svoje preciznosti i eliminacije određenih nedostataka prisutnih kod ultrazvučne biometrije (41).

4.1.5. Kirurški zahvat

Sve operacije ultrazvučne fakoemulzifikacije provedene su uređajem Centurion ("Alcon", 2019.) pod vodstvom istog kirurga. Tijekom izvođenja fakoemulzifikacije, kirurg izvodi rožničnu inciziju duljine 2,75 mm. Zatim se viskoelastični materijal aplicira u prednju očnu sobicu. Slijedi kapsuloreksija željene veličine, nakon čega se jezgra emulgira i aspirira s pomoću ultrazvučne sonde umetnute kroz glavni rez. Preostali korteks leće potom se uklanja iz kapsularne vrećice i implantira sklopiva IOL.

U sve pacijente implantirana je monofokalna, hidrofobna akrilatna, jednodijelna IOL proizvođača Johnson & Johnson, model AAB00, s optičkim promjerom od 6 mm i ukupnom duljinom od 13 mm. U prvoj skupini od 20 bolesnika, IOL je implantiran vertikalno, u drugoj skupini horizontalno,

u trećoj skupini superonazalno (135 stupnjeva na desnom oku i 45 stupnjeva na lijevom oku), dok je u četvrtoj skupini implantiran inferonazalno (45 stupnjeva na desnom oku i 135 stupnjeva na lijevom oku). Referentna pozicija, odnosno kontrolna skupina, uključivala je pacijente s horizontalno implantiranom IOL-om.

Operacija se izvodi pod lokalnom anestezijom, a pacijent može biti otpušten istog dana. U postoperativnom razdoblju prvog dana, nekomplikirani slučajevi obično postižu izvrsne vidne rezultate, dok se vid postupno poboljšava tijekom četiri do šest tjedana nakon operacije (6).

4.4. STATISTIČKE METODE

Kategorički podaci su predstavljeni apsolutnim i relativnim frekvencijama. Razlike u kategoričkim podacima testirane su Fisherovim egzaktnim testom. Normalnost raspodjele numeričkih varijabli testirana je Shapiro - Wilkovim testom, a zbog razdiobe koja ne slijedi normalnu, podaci su opisani medijanom i granicama interkvartilnog raspona. Razlike u vrijednostima prije i poslije operacije testirane su Wilcoxonovim testom, a razlike između tri i više nezavisnih skupina Kruskal Wallisovim testom (post hoc Conover). Ocjena povezanosti dana je Spearmanovim koeficijentom korelacije Rho. Sve P vrijednosti su dvostrane. Razina značajnosti je postavljena na $\text{Alpha} = 0,05$. Za analizu podataka korišten je statistički program MedCalc® Statistical Software version 22.018 (*MedCalc Software Ltd, Ostend, Belgium; <https://www.medcalc.org>; 2024*).

5. REZULTATI

Istraživanje je provedeno na 80 pacijenata, od kojih je po 20 (25 %) podijeljeno u skupine prema poziciji IOL: u jednoj skupini IOL implantirana je vertikalno, u drugoj skupini horizontalno, trećoj skupini superonazalno (135° na desnom oku i 45° na lijevom oku) i u četvrtoj skupini inferonazalno (45° na desnom oku i 135° na lijevom oku). Kontrolnu skupinu čine pacijenti s horizontalno implantiranom IOL-om.

S obzirom na spol, 37 (46,3 %) je muškaraca i 43 (53,8 %) su žene. Medijan dobi pacijenata je 76 godina, u rasponu od najmanje 45 do najviše 97 godina. Desno oko je operirano kod 41 (51,3 %) pacijenta (Tablica 1).

Tablica 1. Osnovna obilježja pacijenata

Spol [n (%)]	
Muškarci	37 (46,3)
Žene	43 (53,8)
Operirano oko [n (%)]	
Desno	41 (51,3)
Lijevo	39 (48,8)
Dob pacijenata [Medijan (interkvartilni raspon)]	76 (72 – 82)

Značajno je najdulje vrijeme aspiracije lećnih masa (AST) kod superonazalne pozicije intraokularne leće u odnosu na horizontalnu i inferonazalnu (Kruskal Wallis test, $P = 0,04$), dok se ne razlikuje značajno u odnosu na vertikalnu poziciju.

Ukupna količina tekućine upotrijebljena tijekom zahvata značajno je manja kod inferonazalne pozicije intraokularne leće u odnosu na superonazalnu i vertikalnu poziciju (Kruskal Wallis test, $P = 0,03$), dok se značajno ne razlikuje u odnosu na horizontalnu poziciju (Tablica 2).

Tablica 2. Vrijednosti ciljane jakosti leće, ukupne disiprane energije unesene prilikom zahvata, vremena aspiracije i ukupne količine tekućine upotrijebljene tijekom zahvata u odnosu na poziciju intraokularne leće

	Medijan (interkvartilni raspon) prema poziciji intraokularne leće					P*
	Horizontalna	Inferonazalna	Superonazalna	Vertikalna	Ukupno	
Ciljana jakost leće	23 (21 – 24,8)	22,5 (20 – 24,7)	23,5 (20,1 – 24,8)	24,0 (22 – 25,9)	23,0 (21 – 25)	0,29
Ukupna disiprana energija unesena u oko prilikom zahvata (CDE)	9,05 (6,8 – 15,3)	7,85 (3,5 – 13,1)	4,82 (3,9 – 8,5)	11,3 (3,9 – 14,8)	7,3 (4,0 – 13,4)	0,12
Vrijeme aspiracije lećnih masa (AST)	1,74 (1,3 – 2,3)	2,06 (1,0 – 2,5)	2,38 (2 – 3,5)	2,22 (1,6 – 3,1)	2,14 (1,4 – 2,9)	0,04[†]
Ukupna količina tekućine upotrijebljena tijekom zahvata (EFU)	40,5 (32 – 56,5)	33,5 (21,3 – 51,3)	51,5 (33,8 – 62,0)	51,5 (34,8 – 68)	45 (33 – 58)	0,03[‡]

*Kruskal Wallis test (post hoc Conover)

[†]na razini $P < 0,05$ značajno je najdulje vrijeme aspiracije lećnih masa kod superonazalne pozicije intraokularne leće u odnosu na horizontalnu i inferonazalnu

[‡] na razini $P < 0,05$ značajno je najmanja količina tekuće kod inferonazalne pozicije u odnosu na superonazalnu i vertikalnu

Značajne su više vrijednosti, nakon operacije u odnosu na prije operacije, najbolje korigirane vidne oštrine (BCVA) (Wilcoxonov test, $P < 0,001$), dubine prednje očne sobice (ACD) (Wilcoxonov test, $P < 0,001$) i aksijalne duljine (AL) (Wilcoxonov test, $P = 0,02$) kod svih pacijenata.

Kod horizontalne pozicije intraokularne leće, značajno su više vrijednosti nakon operacije BCVA (Wilcoxonov test, $P < 0,001$) i AL (Wilcoxonov test, $P = 0,02$), dok nema značajne razlike u vrijednostima dubine prednje očne sobice.

U slučaju inferonazalne pozicije, značajno su više vrijednosti nakon operacije kod BCVA i ACD (Wilcoxonov test, $P < 0,001$), dok u aksijalnoj duljini nema značajne razlike nakon operacije obzirom na prije operacije. Iste značajne razlike vrijede i u slučaju superonazalne pozicije, gdje su nakon operacije kod BCVA i ACD značajno više vrijednosti (Wilcoxonov test, $P < 0,001$), a u aksijalnoj duljini nema značajne razlike.

Kod vertikalne pozicije sve su vrijednosti značajno veće nakon operacije, u odnosu na prije operacije (Tablica 3).

Tablica 3. Vrijednosti najbolje korigirane vidne oštine (BCVA), dubine prednje očne sobice (ACD) i aksijalne duljine (AL) kod svih pacijenata i u odnosu na poziciju intraokularne leće

	Medijan (interkvartilni raspon)		<i>P</i> *
	Prije operacije	Poslije operacije	
Svi pacijenti			
BCVA	0,20 (0,10 – 0,40)	1,0 (0,90 – 1,0)	<0,001
ACD	3,33 (2,86 – 3,60)	3,41 (3,00 – 3,88)	<0,001
AL	23,0 (22,05 – 24)	23,2 (22,18 – 24,08)	0,02
Horizontalna pozicija			
BCVA	0,25 (0,09 – 0,50)	1,0 (0,73 – 1,0)	<0,001
ACD	3,37 (3,24 – 3,49)	3,43 (3,24 – 3,56)	0,07
AL	22,62 (22,05 – 23,51)	22,90 (22,25 – 23,85)	0,02
Inferonazalna pozicija			
BCVA	0,20 (0,10 – 0,35)	1,0 (0,90 – 1,0)	<0,001
ACD	3,05 (2,7 – 3,49)	3,15 (2,8 – 3,58)	<0,001
AL	23,0 (22,0 – 23,61)	23,0 (22,0 – 23,55)	0,21
Superonazalna pozicija			
BCVA	0,30 (0,20 – 0,45)	1,0 (0,80 – 1,0)	<0,001
ACD	2,87 (2,68 – 3,97)	3,33 (2,97 – 4,80)	<0,001
AL	22,64 (21,96 – 23,59)	22,85 (22,06 – 23,69)	0,21
Vertikalna pozicija			
BCVA	0,20 (0,13 – 0,35)	1,0 (0,90 – 1,0)	<0,001
ACD	3,85 (3,25 – 4,41)	3,85 (3,25 – 4,50)	<0,001
AL	24,0 (22,73 – 25,0)	24,05 (22,8 – 25,0)	0,03

*Wilcoxonov test

Pozitivna disfotopsija prisutna je kod 21 (26,3 %) bolesnika, bez značajne razlike u odnosu na poziciju intraokularne leće.

Negativna disfotopsija je prisutna kod 9 (11,3 %) bolesnika, značajnije više kod inferonazalne i superonazalne pozicije intraokularne leće (Fisherov egzaktni test, $P = 0,01$) (Tablica 4).

Tablica 4. Raspodjela pacijenata prema pozitivnoj i negativnoj disfotopsiji u odnosu na poziciju intraokularne leće

	Broj (%) bolesnika s obzirom na poziciju intraokularne leće					<i>P</i> *
	Horizontalna	Inferonazalna	Superonazalna	Vertikalna	Ukupno	
Pozitivna disfotopsija						
Nije prisutna	16 (80)	16 (80)	14 (70)	13 (65)	59 (73,8)	0,63
Prisutna	4 (20)	4 (20)	6 (30)	7 (35)	21 (26,3)	
Negativna disfotopsija						
Nije prisutna	20 (100)	16 (80)	15 (75)	20 (100)	71 (88,8)	0,01
Prisutna	0	4 (20)	5 (25)	0	9 (11,3)	

*Fisherov egzaktni test

Nema značajne razlike u intenzitetu pozitivne i negativne disfotopsije, kod bolesnika kod kojih su disfotopsije prisutne, u odnosu na poziciju intraokularne leće (Tablica 5).

Tablica 5. Vrijednosti intenziteta pozitivne i negativne disfotopsije s obzirom na poziciju intraokularne leće

	Medijan (interkvartilni raspon) s obzirom na poziciju intraokularne leće				<i>P</i> *
	Horizontalna	Inferonazalna	Superonazalna	Vertikalna	
Intenzitet pozitivne disfotopsija	4,0 (3,25 – 4,0)	1 (0 – 3,5)	2 (1,75 – 4,50)	3 (1 – 7)	0,33
Intenzitet negativne disfotopsija	-	4 (3,25 – 4)	3 (2 – 6)	-	0,20

*Kruskal Wallisov test

Zadovoljstvo operacijom ocijenjeno je ocjenom medijana 10 (interkvartilnog raspona od 9 – 10) u rasponu ocjena od 5 do najviše 10.

Spearmanovim koeficijentom korelacije ocijenila se povezanost ocjene zadovoljstva operacijom s dobi bolesnika te s intenzitetom pozitivne i negativne disfotopsije.

Uočava se da nema značajne povezanosti intenziteta pozitivne disfotopsije s ocjenom zadovoljstva pacijenata, dok je intenzitet negativne disfotopsije u značajnoj i negativnoj vezi s ocjenom zadovoljstva. Odnosno, što je bolja ocjena zadovoljstva operacijom to je niži intenzitet negativne

disfotopsije ($Rho = -0,717$). Dob bolesnika nije u značajnoj vezi s ocjenom zadovoljstva operacijom (Tablica 6).

Tablica 6. Ocjena povezanosti zadovoljstva operacijom i intenziteta pozitivne i negativne disfotopsije, te s dobi bolesnika

	Spearmanov koeficijent korelacije Rho (P vrijednost)
	Ocjena zadovoljstva operacijom
Intenzitet pozitivne disfotopsija	-0,295 (0,19)
Intenzitet negativne disfotopsija	-0,717 (0,03)
Dob bolesnika	-0,012 (0,92)

6. RASPRAVA

Iako je operacija katarakte gotovo uvijek uspješna i često rezultira poboljšanjem vida te boljom kvalitetom života, postoperativne disfotopsije predstavljaju moguću komplikaciju, uz neželjene optičke fenomene (9). Ove komplikacije, iako nedovoljno istražene, igraju značajnu ulogu jer mogu značajno utjecati na zadovoljstvo pacijenata nakon operacije katarakte koja inače prolazi bez komplikacija (13). Disfotopsija, definirana kao vizualni fenomen vidljiv samo pacijentu, često je subjektivna i izaziva veliki izazov za dijagnozu. Stoga je ključno temeljito ispitivanje i isključenje drugih mogućih uzroka (12). Postoperativne disfotopsije mogu se podijeliti u dvije široke kategorije na temelju različite simptomatologije i etiologije: pozitivne disfotopsije i negativne disfotopsije (15).

Pozitivne disfotopsije nakon operacije katarakte opisuju pacijenti kao zasljepljujući sjaj, svjetlosne pruge, lukove, prstenove, aure i bljeskove svjetlosti (15). Etiologija pozitivne disfotopsije vjerojatno je multifaktorska, uključujući oblik i materijal IOL, indeks loma te veličinu zjenice i vrstu IOL-a (13).

Negativnu disfotopsiju prvi je opisao Davison kao tamnu sjenu u temporalnom vidnom polju, slično temporalnom skotomu (25). Etiologija negativne disfotopsije nije jasno definirana, no čini se da je uzrok kompleksan. Iluminacijski jaz smatra se glavnim čimbenikom u pojavi negativne disfotopsije kod pseudofakičnih pacijenata. Učinci su uvjetovani vrstom IOL-a, njegovim dizajnom, rubom, udaljenošću od šarenice, veličinom zjenice, interakcijom prednje kapsule i prednje površine IOL-a. Oko 15 % bolesnika izvješćuje o negativnim disfotopsijama nakon operacije mrežne, a njih čak 2 do 3 % suočava se s trajnim smetnjama (3). Holladay i Simpson identificirali su čimbenike rizika što utječe na razvoj negativne disfotopsije na anatomske karakteristike oka pacijenta, svojstva IOL-a i kiruršku tehniku. (29) Ovo istraživanje posebno analizira pojavu disfotopsija ovisno o četiri pozicije IOL u oku, dodatno procjenjujući njihov stupanj na relevantnoj skali.

Rezultati provedenog istraživanja pružaju uvid u utjecaj pozicije IOL na pojavu disfotopsija nakon ultrazvučne operacije katarakte fakoemulzifikacijom. S obzirom na hipotezu koja tvrdi da su disfotopsije povezane s pozicijom IOL, analizirali smo pojavnost i intenzitet pozitivnih i negativnih disfotopsija u četiri različite skupine pacijenata, te smo istraživali povezanost disfotopsija s pozicijom IOL.

Analizirani su podatci prikupljeni od 80 odraslih pacijenata oba spola koji su bili podvrgnuti postupku ultrazvučne fakoemulzifikacije zbog katarakte na Klinici za očne bolesti, Kliničkoga bolničkoga centra Osijek. Od ukupno 80 ispitanika 37 su muškarci, a 43 ispitanik su žene. Srednja dob (medijan) ispitanika iznosi 76 godina (interkvartilnog raspona od 72 do 82 godina). Desno oko operirao je 41 ispitanik, a lijevo oko operiralo je kod 39 ispitanika. Referentna pozicija to jest kontrolna skupina su pacijenti s horizontalno implantiranom IOL-om koju je činilo 20 osoba. U ostale tri skupine IOL implantirana je vertikalno, u drugoj skupini superonazalno (135 stupnjeva na desnom oku i 45 stupnjeva na lijevom oku) i u trećoj skupini inferonazalno (45 stupnjeva na desnom oku i 135 stupnjeva na lijevom oku). U svakoj skupini je 20 pacijenata.

Pojavnost disfotopsija bila je relativno niska, s 26,3 % pacijenata koji su izvijestili o pozitivnim disfotopsijama, dok je negativna disfotopsija bila prisutna kod 11,3 % pacijenata. Zanimljivo, značajno više negativnih disfotopsija bilo je povezano s inferonazalnom i superonazalnom pozicijom IOL, što sugerira da pozicija leće može imati utjecaj na percepciju disfotopsija nakon operacije.

Analiza morfoloških parametara oka nakon operacije ukazuje na značajna poboljšanja u vidu najbolje korigirane vidne oštine (BCVA), dubine prednje očne sobice (ACD) i aksijalne duljine (AL) kod svih pacijenata. Specifične promjene ovise o poziciji IOL, gdje su različite pozicije povezane s poboljšanjima u određenim parametrima.

Najdulje vrijeme aspiracije lećnih masa (AST) zabilježeno je kod superonazalne pozicije IOL, a ukupna količina upotrijebljene tekućine bila je značajno manja kod inferonazalne pozicije. Ovi rezultati sugeriraju da bi odabir pozicije IOL mogao imati utjecaj na tehničke aspekte operacije, što bi moglo utjecati na ukupno iskustvo pacijenta.

Zadovoljstvo pacijenata visoko je ocijenjeno, s medijanom od 10, što ukazuje na pozitivno iskustvo većine pacijenata. Važno je primijetiti da je negativna disfotopsija bila u značajnoj negativnoj vezi s ocjenom zadovoljstva, što potvrđuje da se pacijenti s manje izraženom negativnom disfotopsijom općenito osjećaju zadovoljnijima rezultatima operacije.

S obzirom na dob pacijenata, nije uočena značajna povezanost s ocjenom zadovoljstva operacijom, sugerirajući da starosna dob ne igra ključnu ulogu u percepciji rezultata operacije.

Iako su ovi rezultati značajni, potrebno je napomenuti nekoliko ograničenja ovog istraživanja. Prvo, veličina uzorka od 80 pacijenata ograničava opću generalizaciju rezultata. Također, specifičnosti pojedinih bolesničkih slučajeva mogu dodatno utjecati na interpretaciju rezultata.

U posljednjem desetljeću, objavljeni su radovi znanstvenika koji su proučavali disfotopsiju nakon operacije katarakte i orijentaciju IOL, pridonoseći tako našem razumijevanju ovog fenomena.

U istraživanju autorice Bonnie A. Henderson, predstavljena je nova preventivna metoda za smanjenje negativne disfotopsije. Njezini rezultati ukazuju na potencijalno inovativan pristup u smanjenju neželjenih optičkih pojava nakon operacije. Hendersonova studija na 305 pacijenata otkrila je 2,3 puta smanjenje incidencije negativnih disfotopsija jedan dan nakon operacije katarakte kada je jedan od dva optičko-haptička spoja IOL-a postavljen inferotemporalno u usporedbi s kontrolnom skupinom s vertikalno položajem. Međutim, mjesec dana nakon operacije, razlika u incidenciji negativne disfotopsije više nije bila statistički značajna (26). Ova perspektiva može pridonijeti razvoju strategija koje će minimizirati negativne efekte povezane s disfotopsijom. Drugo značajno istraživanje koje se ističe je rad autora Gemma S. L. Manasseh i sur.. Njihova randomizirana kontrolirana studija donosi nova saznanja o povezanosti orijentacije IOL-a sa pseudofaknom negativne disfotopsije. Manasseha i sur. otkrili su da je učestalost negativnih disfotopsija četiri tjedna nakon operacije smanjena sa 16 % na 8 % kada su optičko-haptički spojevi bili horizontalno orijentirani (9).

Također, istraživanje autora Saagar V Pamulapati i sur. donosi dodatnu perspektivu putem randomiziranog kontroliranog ispitivanja. Saagar i sur. su proveli istraživanje gdje je sudjelovalo ukupno 163 pacijenta kojima su implantirali bilateralna Tecnis monofokalne IOL (ZCB00) (Johnson & Johnson Vision). Nasumično su raspoređeni u četiri skupine ovisno o položaju optičko-haptički spoj (okomito, horizontalno, superonazalno i inferonazalno.) Bolesnici u superonazalnoj skupini imali su najgori ishod tjedan dana postoperativno kao i četiri do šest tjedana nakon operacije, a horizontalna skupina imala je najbolji ishod nakon četiri do šest tjedana. Nisu primijećene razlike u incidenciji ili težini pozitivne disfotopsije (32).

U sklopu ove rasprave, ovi radovi dodatno potvrđuju važnost razmatranja orijentacije IOL-a u kontekstu disfotopsije. Njihovi rezultati i zaključci podržavaju prethodno predstavljene nalaze

našeg istraživanja, ukazujući na kompleksnost ovog pitanja te pružajući dodatne smjernice za buduće istraživanje i razvoj kliničkih pristupa.

Ovo istraživanje pridonosi razumijevanju utjecaja pozicije IOL na pojavu disfotopsija nakon ultrazvučne operacije katarakte. Različite pozicije IOL povezane su s različitim aspektima postoperativnih rezultata, od tehničkih detalja zahvata do subjektivnog zadovoljstva pacijenata. Daljnja istraživanja s većim uzorcima i dugotrajnim praćenjem potrebna su kako bi se potvrdili ovi rezultati i poboljšala individualizacija kirurških pristupa.

7. ZAKLJUČCI

Na temelju provedenog istraživanja i dobivenih rezultata može se zaključiti sljedeće:

1. **Hipoteza o povezanosti disfotopsija s pozicijom intraokularne leće (IOL) djelomično je potvrđena.**
Nema značajne razlike u pojavnosti pozitivnih disfotopsija ovisno o poziciji IOL.
Negativne disfotopsije značajnije su prisutne kod inferonazalne i superonazalne pozicije IOL.
2. Vrijeme aspiracije i količina upotrijebljene tekućine variraju s pozicijom IOL.
Superonazalna pozicija IOL povezana je s najdužim vremenom aspiracije lećnih masa.
Inferonazalna pozicija IOL povezana je sa značajno manjom količinom upotrijebljene tekućine.
3. Nakon operacije, značajno su poboljšane vrijednosti najbolje korigirane vidne oštine (BCVA), povećane dubine prednje očne sobice (ACD) i aksijalne duljine (AL) kod svih pacijenata.
4. Disfotopsije nisu povezane s intenzitetom pozitivne i negativne disfotopsije. Nema značajne razlike u intenzitetu disfotopsija ovisno o poziciji IOL kod bolesnika kod kojih su disfotopsije prisutne.
5. Visoka razina zadovoljstva operacijom, ocijenjena ocjenom medijana 10, ne pokazuje značajnu povezanost s intenzitetom pozitivne disfotopsije.
6. Intenzitet negativne disfotopsije ima značajnu negativnu povezanost s ocjenom zadovoljstva, što ukazuje da je bolja ocjena povezana s nižim intenzitetom negativnih disfotopsija.
7. Dob bolesnika nije značajno povezana s ocjenom zadovoljstva operacijom.

8. SAŽETAK

Ciljevi istraživanja: Ciljevi istraživanja su ispitati pojavnost i intenzitet pozitivnih i negativnih disfotopsija u svakoj skupini bolesnika ovisno o poziciji intraokularne leće (IOL) (vertikalna, horizontalna, superonazalna, inferonazalna) kao i ispitati postoji li povezanost pozitivnih i negativnih disfotopsija s pozicijom IOL.

Nacrt studije: Presječna studija.

Ispitanici i metode: Ovo istraživanje uključuje 80 bolesnika podijeljenih u četiri skupine ovisno o poziciji IOL koji su bili operirani postupkom ultrazvučne fakoemulzifikacije. Svakom bolesniku zabilježena je dob, spol, učinjena je keratorefraktometrija i određena je najbolja korigirana vidna oštrina na dan i mjesec dana nakon operacije mrežne, učinjena je optička biometrija, izmjerena je aksijalna duljina, dubina prednje sobice i izračun IOL leće na IOL master 700 uređaju. Svim pacijentima je ugrađena monofokalna, hidrofobno akrilatna, jednodijelna IOL. IOL je implantirana vertikalno u prvoj skupini, horizontalno u drugoj, superonazalno u trećoj i inferonazalno u četvrtoj. Svaka skupina ima 20 ispitanika. Kontrolna skupina su pacijenti s horizontalno implantiranom IOL.

Rezultati: Pozitivna disfotopsija prisutna je kod 21 (26,3 %) bolesnika, bez značajne razlike u odnosu na poziciju intraokularne leće (Fisherov egzaktni test, $P = 0,63$). Negativna disfotopsija je prisutna kod 9 (11,3 %) bolesnika, značajnije više kod inferonazalne i superonazalne pozicije intraokularne leće (Fisherov egzaktni test, $P = 0,01$). Nema značajne razlike u intenzitetu pozitivne (Kruskal Wallisov test, $P = 0,33$) i negativne disfotopsije (Kruskal Wallisov test, $P = 0,20$), kod bolesnika kod kojih su disfotopsije prisutne, u odnosu na poziciju IOL.

Zaključak: Postoji značajna povezanost između pozicije IOL i pojavnosti negativnih disfotopsija kod pacijenata. Inferonazalna i superonazalna pozicija IOL povezane s većom pojavnošću negativnih disfotopsija. To sugerira da pozicija leće može utjecati na percepciju negativnih disfotopsija nakon operacije. Međutim, nije pronađena značajna razlika u intenzitetu pozitivnih i negativnih disfotopsija kod pacijenata kod kojih su disfotopsije prisutne, u odnosu na poziciju IOL.

Ključne riječi: *fakoemulzifikacija; mrežna; pozicija IOL, negativna disfotopsija; pozitivna disfotopsija*

9. SUMMARY

Title: The influence of intraocular monofocal lens position during ultrasound phacoemulsification cataract surgery on the occurrence of dysphotopsia

Objectives: The aim of the study was to examine the incidence and intensity of positive and negative dysphotopsias in each patient group depending on the position of the intraocular lens (IOL) (vertical, horizontal, superonasal, inferonasal). Additionally, the aim is to investigate whether there is a correlation between positive and negative dysphotopsias and the position of the IOL.

Study Design: Cross sectional study.

Participants and methods: This study included 80 patients divided into four groups based on the IOL position, who underwent ultrasound phacoemulsification cataract surgery. For each patient, age, gender, the operated eye, keratorefractometry, and the best-corrected visual acuity on the day and one month after cataract surgery were recorded. Optical biometry was performed, and axial length, anterior chamber depth and IOL power were measured using the IOL Master 700 device. All patients underwent monofocal, single-piece, hydrophobic acrylic IOL implantation. In the first group, the IOL was implanted vertically, in the second group horizontally, in the third group superonasally, and in the fourth group inferonasally. Each group consisted of 20 participants. The control group comprised patients with horizontally implanted IOL.

Results: Positive dysphotopsias appeared in 21 (26,3 %) patients, with no significant difference according to IOL position (Fisherov egzaktni test, $P = 0,63$). Negative dysphotopsias were recorded in 9 (11,3%) patients. Significantly higher negative dysphotopsias were associated with inferonasal and superonasal IOL positions (Fisher's exact test, $P = 0,01$). There was no significant difference in the intensity of positive (Kruskal-Wallis test, $P = 0,33$) and negative dysphotopsias (Kruskal-Wallis test, $P = 0,20$), among patients experiencing dysphotopsias, concerning the IOL position.

Conclusion: There was a significant correlation between the position of IOL and the incidence of negative dysphotopsia in patients. Higher incidence of negative dysphotopsia has been associated with inferonasal and superonasal IOL positions. This suggests that the perception of negative dysphotopsia after surgery may be affected by the position of the lens. However, no significant difference was found in the intensity of positive and negative dysphotopsia in patients with dysphotopsia, in relation to the position of the IOL.

Key words: *phacoemulsification; cataract; negative dysphotopsia; positive dysphotopsia*

10. LITERATURA

1. National Institute for Health and Care Excellence (Great Britain). Cataracts in adults : management. 2017. 210 p.
2. Nizami AA, Gulani AC. Cataract [Internet]. StatPearls. 2024. Dostupno na adresi: <http://www.ncbi.nlm.nih.gov/pubmed/30844644>. Datum pristupa: 07.03.2024.
3. Hashemi H, Pakzad R, Yekta A, Aghamirsalim M, Pakbin M, Ramin S, et al. Global and regional prevalence of age-related cataract: a comprehensive systematic review and meta-analysis. Vol. 34, Eye (Basingstoke). Springer Nature; 2020. p. 1357–70.
4. Liu YC, Wilkins M, Kim T, Malyugin B, Mehta JS. Cataracts. Vol. 390, The Lancet. Lancet Publishing Group; 2017. p. 600–12.
5. Ang MJ, Afshari NA. Cataract and systemic disease: A review. Vol. 49, Clinical and Experimental Ophthalmology. John Wiley and Sons Inc; 2021. p. 118–27.
6. Mladen Bušić BKEDB. Seminaria Ophthalmologica. 3. izdanje. Osijek-Zagreb: Sveučilište Josipa Jurja Strossmayera; 2014.
7. Mirjana Bjeloš MBBKEDM. Praeludium ophthalmologicum. Osijek-Zagreb: Školska knjiga; 2020.
8. Eurostat. Cataract surgeries down 4% in 2021 [Internet]. 2023. Dostupno na adresi: <https://ec.europa.eu/eurostat/web/products-eurostat-news/w/ddn-20230912-1>. Datum pristupa: 28.02.2024.
9. Manasseh GSL, Pritchard EWJ, Rothwell AEJ, Luck J. Pseudophakic negative dysphotopsia and intraocular lens orientation: a prospective double-masked randomized controlled trial. Acta Ophthalmol. 2020 Sep 1;98(6):e743–6.
10. Mito T, Kawakami H, Ikoma T, Ukai Y, Tsuchiya M, Kubo E, et al. Positive dysphotopsia after intrascleral intraocular lens fixation: a case report. BMC Ophthalmol. 2022 Dec 11;22(1):263.
11. Tester R, Pace NL, Samore M, Olson RJ. Dysphotopsia in phakic and pseudophakic patients: Incidence and relation to intraocular lens type. 2000.
12. By Gregory W. Bligard MP and LMTM. Managing Dysphotopsias From Cataract Surgery.
13. Masket S, Rupnick Z, Fram NR, Kwong S, McLachlan J. Surgical management of positive dysphotopsia: U.S. perspective. J Cataract Refract Surg. 2020 Nov 1;46(11):1474–9.

14. Bournas P, Drazinos S, Kanellas D, Arvanitis M, Vaikoussis E. Dysphotopsia after cataract surgery: Comparison of four different intraocular lenses. *Ophthalmologica*. 2007 Oct;221(6):378–83.
15. Pusnik A, Petrovski G, Lumi X. Dysphotopsias or Unwanted Visual Phenomena after Cataract Surgery. Vol. 13, *Life*. MDPI; 2023.
16. Buckhurst PJ, Naroo SA, Davies LN, Shah S, Drew T, Wolffsohn JS. Assessment of dysphotopsia in pseudophakic subjects with multifocal intraocular lenses. 2017;1:64. Available from: <http://bmjophth.bmj.com/>
17. Masket S, Fram NR. Pseudophakic Dysphotopsia: Review of Incidence, Cause, and Treatment of Positive and Negative Dysphotopsia. *Ophthalmology*. 2021 Nov 1;128(11):e195–205.
18. DeVore DP. Long-term compatibility of intraocular lens implant materials. *J Long Term Eff Med Implants*. 1991;
19. Bhalla JS. Dysphotopsia-Unraveling the Enigma. *Delhi Journal of Ophthalmology*. 2016 Dec 1;27(2):97–101.
20. Masket S, Geraghty E, Crandall AS, Davison JA, Johnson SH, Koch DD, et al. Undesired light images associated with ovoid intraocular lenses. *J Cataract Refract Surg*. 1993;19(6):690–4.
21. Holladay JT, Lang A, Portney V. Analysis of edge glare phenomena in intraocular lens edge designs. 1999.
22. Franchini A, Gallarati BZ, Vaccari E. Computerized analysis of the effects of intraocular lens edge design on the quality of vision in pseudophakic patients. *J Cataract Refract Surg*. 2003 Feb 1;29(2):342–7.
23. Erie JC, Bandhauer MH, McLaren JW. Analysis of postoperative glare and intraocular lens design. 2001.
24. Bonsemeyer MK; BE; LA. Dysphotopsia and functional quality of vision after implantation of an intraocular lens with a 7.0 mm optic and plate haptic design. *Journal of Cataract & Refractive Surgery* . 2022;75–82.
25. Davison JA. Positive and negative dysphotopsia in patients with acrylic intraocular lenses. Vol. 26, *J Cataract Refract Surg*. 2000.

26. Henderson BA, Yi DH, Constantine JB, Geneva II. New preventative approach for negative dysphotopsia. *J Cataract Refract Surg.* 2016 Oct 1;42(10):1449–55.
27. Osher RH. Negative dysphotopsia: Long-term study and possible explanation for transient symptoms. *J Cataract Refract Surg.* 2008 Oct;34(10):1699–707.
28. Masket S, Fram NR, Cho A, Park I, Pham D. Surgical management of negative dysphotopsia. *J Cataract Refract Surg.* 2018 Jan 1;44(1):6–16.
29. Holladay JT, Simpson MJ. Negative dysphotopsia: Causes and rationale for prevention and treatment. *J Cataract Refract Surg.* 2017 Feb 1;43(2):263–75.
30. Kost RL, And ;, Rajpal RK. WHAT IS THE BEST APPROACH TO NEGATIVE DYSPHOTOPSIA? 2016.
31. Holladay JT, Zhao H, Reisin CR. Negative dysphotopsia: The enigmatic penumbra. *J Cataract Refract Surg.* 2012 Jul;38(7):1251–65.
32. Pamulapati S V., Saeed JM, Pompey N, Gomez KD, Vakharia MR. Randomized Controlled Trial of Intraocular Lens Orientation for Dysphotopsia. *Am J Ophthalmol.* 2022 Nov;243:28–33.
33. Erie JC, Simpson MJ, Bandhauer MH. Influence of the intraocular lens optic–haptic junction on illumination of the peripheral retina and negative dysphotopsia. *J Cataract Refract Surg.* 2019 Sep 1;45(9):1335–9.
34. Masket S, Rupnik Z, Fram NR. Neuroadaptive changes in negative dysphotopsia during contralateral eye occlusion. Vol. 45, *Journal of Cataract and Refractive Surgery.* Elsevier Inc.; 2019. p. 242–3.
35. Masket S, Magdolna Rupnik Z, Fram NR, Vikesland RJ. Binocular Goldmann visual field testing of negative dysphotopsia. Vol. 46, *Journal of Cataract and Refractive Surgery.* Lippincott Williams and Wilkins; 2020. p. 147–8.
36. Hu J, Sella R, Afshari NA. Dysphotopsia: A multifaceted optic phenomenon. Vol. 29, *Current Opinion in Ophthalmology.* Lippincott Williams and Wilkins; 2018. p. 61–8.
37. Makhotkina NY, Berendschot TTJM, Nuijts RMMA. Objective evaluation of negative dysphotopsia with Goldmann kinetic perimetry. In: *Journal of Cataract and Refractive Surgery.* Elsevier Inc.; 2016. p. 1626–33.
38. Henderson BA, Geneva II. Negative dysphotopsia: A perfect storm. Vol. 41, *Journal of Cataract and Refractive Surgery.* Elsevier Inc.; 2015. p. 2291–312.

39. Alapati NM, Harocopos GJ, Sheybani A. In-the-bag nasal intraocular lens optic truncation for treatment of negative dysphotopsia. *J Cataract Refract Surg.* 2016 Dec 1;42(12):1702–6.
40. Lischke R, Wiltfang R, Bechmann M, Kreutzer TC, Priglinger SG, Dirisamer M, et al. Intraocular lens power calculation using total keratometry and ray tracing in eyes with previous small incision lenticule extraction – A case series. *Am J Ophthalmol Case Rep.* 2024 Feb;102037.
41. Alex L. Song AR. *Optical Biometry.* StatPearls Publishing; 2023.

11. ŽIVOTOPIS

OSOBNI PODACI

Petra Galić, studentica 6. godine medicine

Datum i mjesto rođenja: 18. prosinca 1999., Osijek, Republika Hrvatska

Kućna adresa: Ulica Matije Gupca 6, 31221 Josipovac, Republika Hrvatska

Email: petra.galic14@gmail.com

Mobitel: +385 91 731 60 60

OBRAZOVANJE

2006. – 2014. Osnovna škola Josipovac

2014. – 2018. Isusovačka klasična gimnazija sa pravom javnosti u Osijeku

2018. – 2024. Sveučilište Josipa Jurja Strossmayera u Osijeku, Medicinski fakultet Osijek

NAGRADE

Dekanova nagrada za izvannastavnu aktivnost u akademskoj 2021./2022. godini

Dekanova nagrada za posebna postignuća u izvannastavnim aktivnostima u akademskoj 2022./2023. godini

DEMONSTRATURE

Demonstrator na katedri za anatomiju i neuroznanost u akademskoj 2020./2021. i 2021./2022. godini

Demonstrator na katedri za farmakologiju u akademskoj 2021./2022., 2022./2023. i 2023./2024. godini

ČLANSTVA U UDRUGAMA I SEKCIJAMA

2019. – 2021. Asistentica lokalne dužnosnice za javno zdravstvo u osječkoj podružnici udruge CroMSIC

2021. – 2022. Lokalna dužnosnica za javno zdravstvo u osječkoj podružnici udruge CroMSIC

2022. – 2024. Nacionalna dužnosnica za javno zdravstvo u udruzi CroMSIC

2021. – 2024. Lokalna koordinatorica Budi mRAK projekta u osječkoj podružnici udruge CroMSIC

2019. – 2023. članstvo u Studentskoj sekciji za neuroznanost Osijek

2023. član vijeća studentske sekcije za neuroznanost Osijek

STRUČNA AKTIVNOST

2019. ZIMS- Zagreb International Medical Summit

2020. OSCON - Osijek Student Congress

2021. sudjelovanje na konferenciji Promise multiplier event

2021. ZIMS- Zagreb International Medical Summit

2022. OSCON- Osijek Student Congress

2022. RICON- International Dental Student Congress in Rijeka

2022. DENTOS- Proljećni regionalni kongres studenata Osijek – DentOs

2023. CROSS- Croatian Student Summit

2023. OSCON- Osijek Student Congress

2023. Treći studentski kongres: Priča o oralnom karcinomu

2023. 9th Croatian Neuroscience Congress

2024. OSCON- Osijek Student Congress

2024. 13th ISABS Conference on Applied Genetics and Mayo Clinic Lectures in Translational Medicine

STUDENTSKE RAZMJENE

2022. sudjelovanje u IFMSA profesionalnoj razmjeni studenata na odjelu plastične, rekonstruktivne i estetske kirurgije, Ranguel Hospital, Toulouse, Francuska

2023. sudjelovanje u IFMSA profesionalnoj razmjeni studenata na odjelu oftalmologije, Universitäts - Augenklinik, Mainz, Njemačka

OSTALE AKTIVNOSTI

2022. Sudionik CroMSIC projekta “Natjecanje u kliničkim vještinama”

2018. – 2020. volontiranje u sklopu nacionalnog projekta o spolnom i reproduktivnom zdravlju “The talk”

2018. – 2022. volontiranje u sklopu nacionalnog projekta Budi mRAK

2022. – 2024. Organizator projekta HPV punkt za sve student i mlade grada Osijeka

2022. aktivno sudjelovanje na Festivalu znanosti

2023. aktivno sudjelovanje na Festivalu znanosti

2024. aktivno sudjelovanje na Festivalu znanosti

2021. član organizacijskog odbora Tjedna mozga i aktivni sudionik

2022. član organizacijskog odbora Tjedna mozga i aktivni sudionik

2023. član organizacijskog odbora Tjedna mozga i aktivni sudionik

2022. organizator Simpozija zdravstva Osijek

2023. organizator Simpozija zdravstva Osijek

2022. član hrvatske delegacije na generalnoj skupštini Međunarodne federacije udruga studenata medicine (IFMSA) u Istanbulu, Turska