

Dijagnostička vrijednost Yokohama sustava klasifikacije citoloških punktata dojke

Lukačević, Ivana

Master's thesis / Diplomski rad

2024

Degree Grantor / Ustanova koja je dodijelila akademski / stručni stupanj: **Josip Juraj Strossmayer University of Osijek, Faculty of Medicine Osijek / Sveučilište Josipa Jurja Strossmayera u Osijeku, Medicinski fakultet Osijek**

Permanent link / Trajna poveznica: <https://urn.nsk.hr/urn:nbn:hr:152:985857>

Rights / Prava: [In copyright](#) / [Zaštićeno autorskim pravom.](#)

Download date / Datum preuzimanja: **2024-12-27**



Repository / Repozitorij:

[Repository of the Faculty of Medicine Osijek](#)



SVEUČILIŠTE JOSIPA JURJA STROSSMAYERA U OSIJEKU
MEDICINSKI FAKULTET OSIJEK
SVEUČILIŠNI DIPLOMSKI STUDIJ MEDICINSKO
LABORATORIJSKA DIJAGNOSTIKA

Ivana Lukačević

DIJAGNOSTIČKA VRIJEDNOST
YOKOHAMA SUSTAVA
KLASIFIKACIJE CITOLOŠKIH
PUNKTATA DOJKE

Diplomski rad

Osijek, 2024.

SVEUČILIŠTE JOSIPA JURJA STROSSMAYERA U OSIJEKU
MEDICINSKI FAKULTET OSIJEK
SVEUČILIŠNI DIPLOMSKI STUDIJ MEDICINSKO
LABORATORIJSKA DIJAGNOSTIKA

Ivana Lukačević

DIJAGNOSTIČKA VRIJEDNOST
YOKOHAMA SUSTAVA
KLASIFIKACIJE CITOLOŠKIH
PUNKTATA DOJKE

Diplomski rad

Osijek, 2024.

Rad je ostvaren u Kliničkom zavodu za kliničku citologiju KBC Osijek.

Mentor rada: doc. dr. sc. Marija Perić, dr. med.

Rad ima 30 listova, 6 tablica i 5 slika.

ZAHVALA

Ponajprije zahvaljujem svojoj mentorici doc. dr. sc. Mariji Perić, dr. med na pristupačnosti, ljubaznosti, stručnom vodstvu, strpljenju i uloženom vremenu pri pisanju ovog rada.

Zahvaljujem profesorici Kristini Kralik na savjetima i pomoći.

Na kraju najviše zahvaljujem svojim roditeljima te Lani i Ivanu na bezuvjetnoj ljubavi!

SADRŽAJ

1. UVOD	1
1.1. Građa dojke	1
1.2. Karcinom dojke	2
1.3. Dijagnostičke metode – trostruki test.....	3
1.4. Yokohama sustav	4
2. CILJEVI	9
3. ISPITANICI I METODE	10
3.1. Ustroj studije	10
3.2. Ispitanici	10
3.3. Metode.....	10
3.4. Statističke metode	11
4. REZULTATI.....	12
5. RASPRAVA.....	18
6. ZAKLJUČAK	22
7. SAŽETAK.....	23
8. SUMMARY	24
9. LITERATURA.....	25
10. ŽIVOTOPIS	30

POPIS KRATICA

BRCA – gen za karcinom dojke (engl. *breast cancer gen*)

ER – estrogenski receptor

FNA – aspiracija tankom iglom (engl. *Fine Needle Aspiration*)

HER 2 – receptor ljudskog epidermalnog faktora rasta (engl. *Human Epidermal Growth Factor Receptor 2*)

IAC – Međunarodna akademija za citologiju (engl. *The International Academy of Cytology*)

KBC – Klinički bolnički centar

MR – magnetska rezonancija

PHD – patohistološka dijagnoza

PR – progesteronski receptor

UZV – ultrazvuk

1. UVOD

1.1. Građa dojke

Dojka (lat. *mamma*, grč. *mastos*) je parna egzokrina žlijezda, koja se nalazi na prednjoj strani grudnog koša. Veći je dio dojke prekriven kožom, čija debljina varira od osobe do osobe, dok središnji dio dojke čini bradavica (lat. *papilla mammae*). Bradavica je izbočena struktura, okružena areolom (lat. *areola mammae*). Hrapava i izbrazdana površina bradavice i areole tamnije je pigmentirana te sadrži žlijezde lojnice, znojnice i dlačne folikule te Montgomeryjeve žlijezde (1). Montgomeryjeve su žlijezde modificirane žlijezde lojnice, čija je glavna funkcija zaštititi kožu bradavice i areole, lučenjem masnog sekreta. Bradavice mogu imati različite oblike, koničan, cilindričan ili ušiljen. Za tamniju pigmentiranost areolarnog područja odgovorna je velika količina melanina. Tijekom trudnoće, areolarno područje poprimi još veću pigmentiranost.

Iako je anatomija dojke složena, dojka je najvećim dijelom građena od žljezdanog parenhima te vezivnog i masnog tkiva. Žljezdano tkivo dojke tvori 15-20 glandularnih jedinica ili lobula (2). Svaki od tih 15-20 režnjeva posjeduje vlastiti izvodni kanal, koji se završava u bradavici, a netom prije nje proširuje se u sinus, koji služi kao spremište mlijeka tijekom dojenja (3). Na presjeku mliječnog kanalića mogu se vidjeti normalne duktalne stanice, obložene bazalnom membranom, dok se u središtu presjeka, nalazi lumen kanalića. Režnjeve okružuje vezivno, potporno tkivo. Cooperovi ligamenti su snopići vezivnog tkiva, koji se nalaze u potkožnom masnom tkivu te daju potporu žljezdanom tkivu. Cooperovi ligamenti imaju važnu ulogu kod patoloških procesa, jer tada dolazi do pojave „peau d orange“ ili „kora od naranče“, što znači da je bolest uznapredovala. Vezivno tkivo dojke okruženo je masnim tkivom, čija količina varira od osobe do osobe, a ovisi o dobi, debljini, trudnoći i dojenju.

Dojka je hormonski regulirana žlijezda, koja kod žena počinje sazrijevati tijekom puberteta, pod utjecajem hormona estrogena. Međutim, za konačan razvoj dojke potrebno je djelovanje progesterona. Mliječne žlijezde svoj konačni izgled poprimaju tijekom trudnoće i laktacije, kada se osposobe za produkciju mlijeka, što i jest njihova glavna uloga. Za izlučivanje mlijeka odgovoran je hormon prolaktin (4). Dojke odraslih muškaraca sastoje se pretežno od potkožnog masnog tkiva i slabo razvijenog duktalnog sustava koji završava slijepo (5).

1.2. Karcinom dojke

Karcinom dojke najčešća je zloćudna bolest kod žena kako u Hrvatskoj, tako i u svijetu, čija je incidencija u stalnom porastu (6). Osim toga, karcinom dojke najčešći je uzrok smrtnosti kod žena oboljelih od zloćudnih bolesti. Još uvijek, visok mortalitet čini rak dojke javnozdravstvenim problemom u cijelom svijetu. Iako se karcinom dojke javlja i u muškaraca, kod žena je znatno češći. Uzrok toga jest što je dojka kod muškaraca rudimentarni organ koji ostaje nerazvijen tijekom života, dok u žena predstavlja kompleksnu funkcionalnu jedinicu.

Karcinom dojke nastaje u trenutku kada normalne stanice dojke promijene svoje značajke te počnu nekontrolirano rasti, umnožavati se i uništavati okolno tkivo (7). Za pretvorbu normalne stanice u zloćudnu potrebni su povoljni poticajni uvjeti. Zloćudne stanice mogu se proširiti po čitavom organizmu putem krvnih i limfnih žila. Ovisno o odnosu malignih stanica prema bazalnoj membrani, zloćudne tumore možemo podijeliti u dvije velike skupine: neinvazivne i invazivne. Kod neinvazivnih, maligne stanice nisu probile bazalnu membranu, dok su kod invazivnih, maligne stanice probile bazalnu membranu. Svi oblici karcinoma dojke klasificiraju se na temelju citološkog i/ili histološkog izgleda (8).

Usprkos brojnim studijama, etiologija raka dojke i dalje ostaje nepoznata. Vodeći čimbenici rizika za nastanak raka dojke uključuju ženski spol (žene obolijevaju znatno češće nego muškarci), stariju životnu dob (rizik za rak dojke raste s godinama), obiteljsku anamnezu raka dojke i genetsku predispoziciju, ranu menarhu (prva menstruacija prije 12 godine) i kasnu menopauzu (nakon 55. godine), hormonsku neravnotežu, izloženost ionizirajućem zračenju, manji broj djece (rađanje prvog djeteta u starijoj životnoj dobi i nerotkinje imaju veći rizik), nezdravu prehranu, pretilost, povećanu konzumaciju alkohola, pušenje te brojne druge rizične čimbenike koji uključuju nezdrave životne navike (9).

U najvećem broju slučajeva bolest se pojavljuje sporadično, iako su do sada provedena istraživanja pokazala da genetska predispozicija ima važnu ulogu u nastanku karcinoma dojke. Dva gena, BRCA 1 i BRCA 2 (engl. *breast cancer gen 1 i 2*) direktno se povezuje s nastankom raka. Žene koje nose BRCA 1 imaju 85 % šansu obolijevanja do osamdesete godine starosti, a više od polovice njih prije pedesete godine (10).

Od 2006. godine u Republici Hrvatskoj provodi se Nacionalni program ranog otkrivanja raka dojke (11) jer su maligne bolesti jedan od glavnih javnozdravstvenih problema. Program obuhvaća sve žene u dobi od 50 do 69 godina života te se one pozivaju na mamografski pregled svake dvije godine. Cilj je probira otkriti rak dojke u ranom stadiju razvoja, smanjiti smrtnost

od raka dojke, poboljšati kvalitetu života ženama oboljelima od raka dojke te smanjiti troškove liječenja (12). Ukoliko se bolest otkrije u ranom stadiju, kada je lokalizirana samo u dojci, najveća je vjerojatnost za izlječenje te je važno imati dobre smjernice koje bi na vrijeme uputile žene na pregled dojki, bilo klinički (anamneza i status) ili radiološki (mamografija, ultrazvuk ili magnetska rezonancija) (13).

1.3. Dijagnostičke metode – trostruki test

Trostruki test koristi se pri procjeni dijagnostičko-terapijskih postupaka za palpabilne i nepalpabilne tumorske tvorbe u dojci. Trostruki test uzima u obzir kliničke podatke, jednu od slikovnih radioloških metoda (mamografiju i/ili ultrazvuk) i jednu od metoda tkivne dijagnostike (citološku analizu punktata ili patohistološku analizu bioptata). Ukoliko je samo jedna od triju komponenti pozitivna, trostruki test je pozitivan. Trostruki je test negativan samo kada su sve tri komponente negativne.

Klinički je pregled prvi dio trostrukog testa. On uključuje anamnezu i palpaciju. Prilikom anamneze važno je navesti obiteljsku pojavnost raka dojke, dob prve i zadnje menstruacije, broj trudnoća, dob prve trudnoće te uporabu kontracepcijskih sredstava. Najčešći simptomi uključuju kvržicu, bol u dojnama te iscjedak iz bradavice. Ukoliko je iscjedak iz bradavice prisutan, bitno je utvrditi koje je boje, je li jednostran ili obostran i je li spontan ili potaknut pritiskom. Prilikom fizikalnog pregleda, ukoliko je utvrđeno postojanje mase u dojci, važno je izmjeriti njezinu veličinu te odrediti točnu lokalizaciju.

U drugi dio trostrukog testa ubrajamo slikovne radiološke metode, koje uključuju ultrazvučni pregled dojki (UZ) i mamografiju ili magnetnu rezonancu (MR). Ultrazvuk je široko dostupna pretraga, koja je bezbolna i jeftina. Nadalje, to je metoda izbora kod mladih žena, jer nije podložna ionizirajućem zračenju niti drugim štetnim djelovanjem na pacijente i medicinsko osoblje. Osim toga, ultrazvuk ima važnu primjenu kod „ultrazvučno vođenih“ punkcija i biopsija kojima se može postaviti tkivna dijagnoza lezije (14).

Mamografija je metoda probira, koja se najčešće primjenjuje kod žena starije životne dobi. Metoda probira dovodi do smanjene učestalosti uznapredovalih karcinoma u populaciji (15). Otkrivanjem raka dojke u ranom stadiju poboljšavaju se rezultati liječenja i smanjuje broj žena koje umiru od karcinoma dojke. Osim za probir, mamografija se primjenjuje za karakterizaciju lezija kod bolesnica koje imaju izražene simptome bolesti. Iako se ultrazvuk i mamografija koriste rutinski u kliničkoj praksi, ponekad je potrebna magnetska rezonancija. MR dojke najosjetljivija je metoda oslikavanja u otkrivanju patologije dojke te povećava senzitivnost

mamografije i ultrazvuka kod pojedine skupine pacijentica. Najveći nedostatak MR leži u tome da nije dovoljno specifična (16).

Treći dio trostrukog testa sastoji se od aspiracije tankom iglom, u svrhu citološke analize punktata ili primjene core biopsije za patohistološki pregled punktata. Aspiracija tankom iglom (pod kontrolom ultrazvuka) jednostavan je, brz, isplativ i minimalno invazivan zahvat za procjenu palpabilnih i nepalpabilnih tumorskih tvorbi u dojci. Citološku punkciju tankom iglom dojke uglavnom izvode citolozi uz ultrazvučno navođenje radiologa za palpabilne i nepalpabilne lezije. Zahvat nosi manji broj komplikacija i donosi brzu informaciju, ali ima manju dijagnostičku točnost u odnosu na core biopsiju za tkivnu patohistološku analizu. Glavna primjena citološke punkcije jest konačna potvrda negativne dijagnoze u sklopu trostrukog testa, a osim toga pomaže u dijagnostici benignih bolesti kao što su ciste ili fibroadenomi. Ograničenja citološke punkcije uključuju nemogućnost razlikovanja invazivnih karcinoma i in situ karcinoma te nije pogodna za ocjenu mikrokalcifikata (17). Citološka punkcija tankom iglom subjektivna je te uvelike ovisi o iskustvu citologa. Trenutna praksa aspiracijske punkcije tankom iglom za citološku analizu dojke razvila se sa sve većom upotrebom ultrazvučnog navođenja i relativno brzih nalaza do kojih se dolazi obradom citoloških uzoraka. Pogodna je za trijažnu procjenu u trostrukom testu i izdvajanje pacijentica za koje je potreban daljnji dijagnostičko-terapijski put.

Primjena core biopsije opravdana je kod procjene tvorbi koje sadrže mikrokalcifikate, kod neadekvatnog citološkog uzorka, ulezija niskog histološkog stupnja, u lezija kod kojih je poremećena arhitektura ili kada bilo koji dio trostrukog testa daje pozitivan ili suspektan rezultat. Upotreba core biopsije debljom iglom za tkivnu dijagnostiku omogućuje procjenu histološkog stupnja kao i hormonskog statusa [estrogenski receptor (ER)/ progesteronski receptor (PR)/ receptor ljudskog epidermalnog faktora rasta (Her2)].

1.4. Yokohama sustav

Yokohama sustav za izvješćivanje o dijagnostičkom nalazu aspiracijske punkcije dojke tankom iglom osmišljen je kako bi standardizirao izvješća o citološkim nalazima punktata dojke i kako bi olakšao komunikaciju između citologa i kliničara. Osim toga, standardizacija citoloških nalaza doprinosi poboljšanju kontroli kvalitete (18).

Yokohama sustav definira pet kategorija za izvješćivanje o tkivnoj dijagnostici tumorskih tvorbi u citologiji dojke (C1-C5) (19):

1. C1 – nedostatni
2. C2 – benigni
3. C3 – atipični
4. C4 – suspektni
5. C5 – maligni

Svaka je kategorija točno definirana, ima izražen rizik od malignosti i predloženi algoritam dijagnostičko-terapijskog postupka (18). Dijagnostičke značajke specifičnih lezija unutar svake kategorije kao i preporuke za liječenje, potrebno je neprestano revidirati čime se dolazi do interpretabilnijih i točnijih rezultata pretrage te se potiču daljnje rasprave i istraživanja.

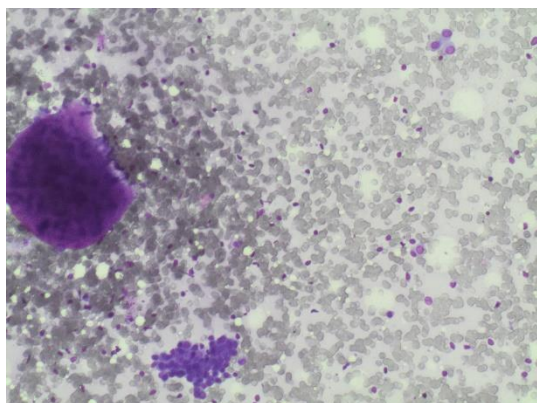
C1 (uzorak je nedostatan)

C1 je kategorija neadekvatnih uzoraka, koji nisu dostatni za analizu. Najčešći je uzrok pogreška u aspiraciji ili predanalitičkom dijelu obrade uzoraka, što uključuje neispravnu obradu razmaza ili greške prilikom fiksacije i bojenja. Zbog toga je izuzetno bitno da punkciju obavlja sam citolog ili citopatolog, jer na adekvatnu aspiraciju utječe sama priroda lezije, dostupna tehnologija te iskustvo osobe koja je obavlja (20). Interpretacija oskudnog materijala koji sadrži samo mali broj stanica može dovesti do lažno negativne dijagnoze (21).

C2 (benigni uzorci)

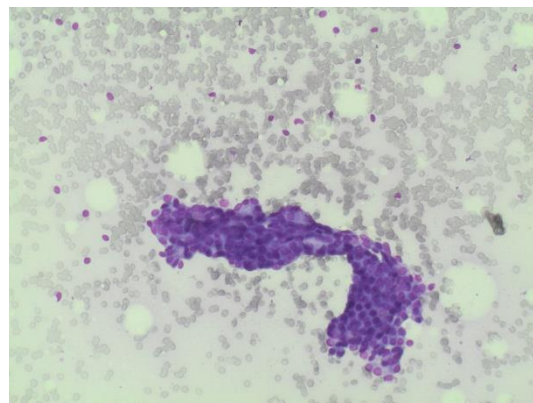
C2 kategoriju čine benigne promjene dojke, koje najčešće uključuju dobroćudne tumore-fibroadenome, fibrocistične promjene, ciste, sklerozirajuću adenozu, nekrozu masnog tkiva, apscese i upale. Benigne tvorbe karakterizira slabija celularnost, dobra adhezivnost te oštro ograničeni stanični rubovi s centralno smještenim staničnim jezgrama.

Fibroadenom je najčešći dobroćudni tumor dojke koji se uglavnom javlja kod mladih žena između dvadesete i tridesete godine života. Izgrađen je od vezivog i žljezdanog tkiva, oštro odvojen od okoline, može se pomicati te je bezbolan. Kao glavni uzrok nastanka fibroadenoma liječiti, dovoljne su redovite kontrole s pomoću ultrazvuka.



Slika 1. Nakupina stromalnih stanica i manja nakupina stanica žljezdanog epitela te gole mezenhimalne jezgre u fibroadenomumu (MGGX100)

Iz arhive Kliničkog zavoda za kliničku citologiju KBC Osijek

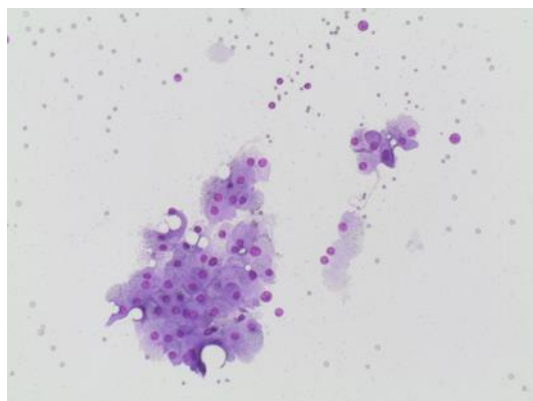


Slika 2. Prstolike nakupine stanica žljezdanog epitela i gole mezenhimalne jezgre u fibroadenomumu (MGG X100)

Iz arhive Kliničkog zavoda za kliničku citologiju KBC Osijek

Fibrocistične promjene uključuju širok raspon promjena koje nastaju s vremenom zbog prekomjerne ili neusklađene reakcije tkiva dojke na cikličku hormonsku stimulaciju tijekom menstrualnih ciklusa (22). Histološki se radi o fibrozi (bujanju vezivnog tkiva), adenozi (prekomjerno žljezdano tkivo) i cistama.

Ciste su okrugle oštro ograničene strukture u dojci, ispunjene tekućim sadržajem. Najčešće se pojavljuju kod žena pred menopauzu, oko četrdesete godine života. Metoda izbora za dijagnostiku ciste je ultrazvuk. Ukoliko je ultrazvučni nalaz ciste uredan, nije potrebna citološka punkcija.



Slika 3. Stanice apokrine metaplazije u apokrinnoj cisti (MGGX100)

Iz arhive Kliničkog zavoda za kliničku citologiju KBC Osijek

C3 (atipični uzorci)

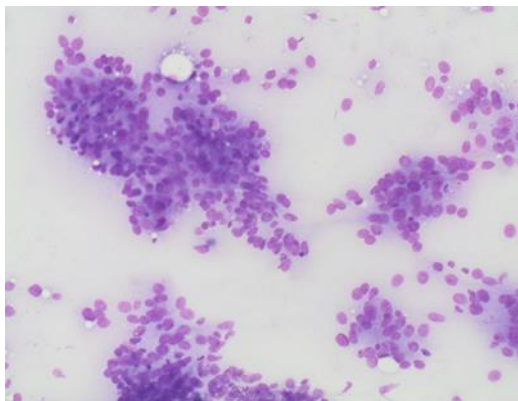
U C3 kategoriju ubrajamo najvjerojatnije benigne promjene dojke, kod kojih je prisutna atipija. Razmazi su dobro celularni, može se uočiti gubitak stanične kohezije te je promijenjen odnos jezgre i citoplazme. Najčešće se radi o fibroadenomom dijelom s izraženim atipijama ili blagim, proliferativnim fibrocističnim promjenama. Atipija može ukazivati na veći rizik za razvoj maligne bolesti.

C4 (suspektni uzorci)

C4 kategoriju čine uzorci s naglašenijom atipijom u odnosu na C3 kategoriju, kod kojih se sumnja na maligne promjene dojke. U slabo celularnim uzorcima prevladavaju atipije ali se ne nalaze jasno maligne stanice. Nemogućnost razlikovanja benignih od malignih karakteristika može biti posljedica loše obrade uzorka.

C5 (maligni uzorci)

C5 kategoriju čine hipercelularni uzorci u kojim se nalaze jasno prepoznatljive maligne stanice. Parametri karakteristični za maligne aspirate uključuju prekomjernu celularnost, slabu adhezivnost, pojedinačne maligne stanice s hiperkromnim jezgrama te poremećenim omjerom jezgre i citoplazme. Najčešće dijagnosticiran zloćudni tumor dojke jest invazivni duktalni karcinom.



Slika 4. Papilarne nakupine malignih stanica (MGGX100)
Iz arhive Kliničkog zavoda za kliničku citologiju KBC Osijek

2. CILJEVI

Ciljevi ovog istraživanja bili su:

1. klasificirati aspirate dojke tankom iglom prema IAC (engl. *The International Academy of Cytology*) Yokohama sustavu te odrediti učestalost pojedinih kategorija sustava.
2. procijeniti rizik od malignosti i odrediti dijagnostičku vrijednost citologije u usporedbi s konačnim patohistološkim nalazom.

3. ISPITANICI I METODE

3.1. Ustroj studije

Istraživanje je presječna studija s povijesnim podacima.

3.2. Ispitanici

Ovim istraživanjem obuhvaćene su ispitanice u kojih je u Kliničkom zavodu za patologiju i Kliničkom zavodu za citologiju KBC Osijek u razdoblju od 01.01.2019. do 31.12.2023. izvršen patohistološki pregled promjene u dojci, a za koje je prethodno učinjen citološki pregled istih tvorbi. Za analizu navedenih podataka korištena je evidencija citoloških i patohistoloških nalaza Kliničkog zavoda za kliničku citologiju i Kliničkog zavoda za patologiju. Podatci o ispitanicama šifrirani su i nije moguće utvrditi anamnestičke podatke osoba uključenih u istraživanje. Kriteriji za uključivanje u istraživanje bile su ispitanice za koje je nakon citološke verifikacije učinjena patohistološka verifikacija. Kriteriji za isključenje bile su pacijentice u kojih je učinjen patohistološki nalaz, ali nije prethodno učinjena citološka analiza.

3.3. Metode

Citološku punkciju tvorbe u dojci izvodili su citolozi ili radiolozi pod ultrazvučnim vodstvom pri čemu su korištene igle veličine 22 do 23 Gagea spojene na štrcaljke od 10 ml u držaču. Primijenjena je blaga sukcijska nakon što su igle prodrle u leziju. Pokreti naprijed-natrag napravljeni su s iglom u promjeni, uz sukciju pod negativnim tlakom. Izvedeno je do 2 prolaza. U većini slučajeva, izravni razmazi pripremljeni su iz aspirata, osušeni na zraku i obojeni MGG-om. U bojenju metodom May-Grünwald Giemsa koriste se otopina May Grünwald (metilensko modri i kiseli eozin otopljen u metanolu) i otopina Giemsa (azur II-eozin i azur II otopljen u glicerinu i metanolu).

Postupak bojenja je sljedeći:

1. Otopina May Grünwald 3 minute
2. Ispiranje destiliranom vodom 1 minutu
3. Otopina Giemsa 20 minuta
4. Isprati destiliranom vodom 1-2 minute
5. Postavljanje preparata u kosi položaj na žičane predloške

6. Sušenje preparata na zraku

Nakon sušenja, preparati se numeriraju i spremni su za mikroskopiranje (23).

U nekim slučajevima, pripravci citospina napravljeni su sa Shandon Cytospin i centrifugirani na 1500 okretaja u minuti, tijekom 3 minute. Brza evaluacija na licu mjesta nije prakticirana u našem institucionalnom protokolu. Uzorci su mikroskopski ocijenjeni te su svrstani u kategorije prema IAC Yokohama klasifikaciji 2020. za punktate tvorbe u dojci u kategorije C1 do C5. Za analizu navedenih podataka korištena je evidencija citoloških i patohistoloških nalaza Kliničkog zavoda za kliničku citologiju i Kliničkog zavoda za patologiju.

3.4. Statističke metode

Kategorijski podatci predstavljani su apsolutnim i relativnim frekvencijama. Razlike kategorijskih varijabli testiranje su χ^2 testom, a po potrebi Fisherovim egzaktnim testom. Normalnost raspodjele numeričkih varijabli testirana je Shapiro-Wilkovim testom. Numerički podatci opisani su aritmetičkom sredinom i standardnom devijacijom u slučaju raspodjela koje slijede normalnu, a u ostalim slučajevima medijanom i granicama interkvartilnog raspona. Razlike normalno raspodijeljenih numeričkih varijabli između dviju nezavisnih skupina testirane su Studentovim t testom, a u slučaju odstupanja od normalne raspodjele Mann-Whitneyevi U testom. Povezanost kontinuiranih varijabli ocijenjena je Pearsonovim ili Spearmanovim koeficijentom korelacije, u ovisnosti o normalnosti raspodjele. Sve su P vrijednosti dvostrane. Razina značajnosti postavljena je $\alpha = 0,05$. Za statističu analizu korišten je statistički program MedCalc[®] Statistical Software version 22.016 (MedCalc Software Ltd, Ostend, Belgium; <https://www.medcalc.org>; 2023).

4. REZULTATI

Istraživanje je provedeno na 432 bolesnika operirana od karcinoma dojke, od kojih je 5 (1,2 %) muškaraca i 427 (98,8 %) žena. Medijan dobi bolesnika je 56 godina (interkvartilnog raspona od 44 do 67 godina) u rasponu od najmanje 17 do najviše 88 godina. Najviše je bolesnika u dobi od 46 do 75 godina, njih 281 (65 %).

Prema citološkoj dijagnozi (Yokohama sustav izvješćivanja o dijagnostičkom nalazu aspiracijske punkcije dojke) najviše se bilježi maligna dijagnoza (C5) kod 178 (41,2 %) bolesnika te suspektan nalaz (C4) kod 101 (23,4 %) bolesnika (Tablica 1).

Tablica 1. Opća i klinička obilježja bolesnika

	Broj (%) ispitanika
Spol	
Muškarci	5 (1,2)
Žene	427 (98,8)
Dobne skupine	
do 35 godina	43 (10)
36 – 45	71 (16,4)
46 – 55	99 (22,9)
56 – 65	89 (20,6)
66 – 75	93 (21,5)
76 i više godina	37 (8,6)
Citološka dijagnoza (Yokohama)	
Nedostatni (C1)	31 (7,2)
Benigni (C2)	58 (13,4)
Atipični (C3)	64 (14,8)
Suspektni (C4)	101 (23,4)
Maligni (C5)	178 (41,2)

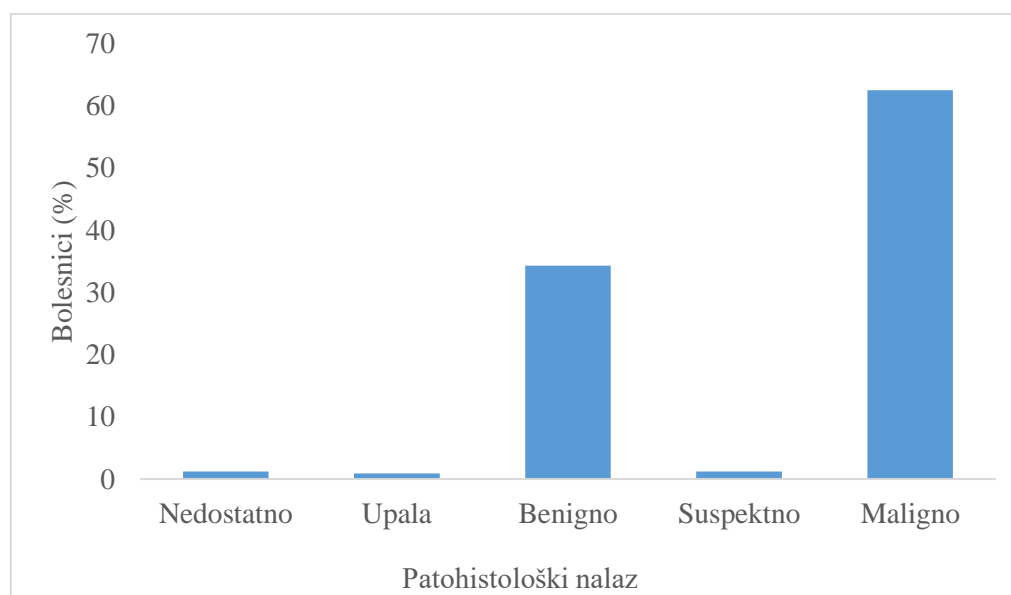
Prema patohistološkom nalazu (PHD) 158 (36,6 %) bolesnika je s benignim, a 274 (63,4 %) s malignim nalazom. Značajno se razlikuje raspodjela bolesnika prema citološkoj dijagnozi i PHD nalazu. Maligne nalaze prema PHD-u imaju značajnije više bolesnici koji su prema citološkoj dijagnozi suspektne (C4) i maligni (C5), dok su nedostatan (C1), benigni (C2) i atipični (C3) značajnije češće prema PHD nalazu benigni (χ^2 test, $P < 0,001$) (Tablica 2).

Tablica 2. Raspodjela bolesnika prema PHD nalazu i citološkoj dijagnozi

	Broj (%) bolesnika prema PHD nalazu			P*
	Benigno (n = 158)	Maligno (n = 274)	Ukupno (n = 432)	
Citološka dijagnoza (Yokohama)				
Nedostatan (C1)	18 (11,4)	13 (4,7)	31 (7,2)	<0,001
Benigni (C2)	50 (31,6)	8 (2,9)	58 (13,4)	
Atipični (C3)	57 (36,1)	7 (2,6)	64 (14,8)	
Suspektne (C4)	29 (18,4)	72 (26,3)	101 (23,4)	
Maligni (C5)	4 (2,5)	174 (63,5)	178 (41,2)	

* χ^2 test

S obzirom na PHD nalaz nedostatan ih je 5 (1,2 %) (tumor nije nađen), upala je prisutna kod 4 (0,9 %) bolesnika, benignih nalaza je 148 (34,3 %), suspektne je 5 (1,2 %) bolesnika, dok se kod 270 (62,5 %) bolesnika bilježi maligni nalaz (Slika 5).



Slika 5. Bolesnici (%) prema patohistološkom nalazu

Značajna je razlika u citološkim dijagnozama u odnosu na PHD nalaz. S obzirom na 101 (23,4 %) suspektnih nalaza prema citološkoj dijagnozi, značajno je više njih 69 (25,6 %) maligno prema PHD nalazu (Fisherov egzakti test, $P < 0,001$) (Tablica 3).

Tablica 3. Bolesnici u odnosu na citološku dijagnozu i PHD nalaz

	Broj (%) bolesnika po PHD						<i>P</i> *
	Nedostatno	Upala	Benigno	Suspektno	Maligno	Ukupno ROM	
Citološka dijagnoza							
Nedostatni	0	1 / 4	17 (11,5)	0	13 (4,8)	31 (7,2)	(41,9)
Benigni	0	3 / 4	47 (31,8)	0	8 (3)	58 (13,4)	(13,7)
Atipični	3 / 5	0	54 (36,5)	1 / 5	6 (2,2)	64 (14,8)	(10,9)
Suspektni	1 / 5	0	28 (18,9)	3 / 5	69 (25,6)	101 (23,4)	(71,2)
Maligni	1 / 5	0	2 (1,4)	1 / 5	174 (64,4)	178 (41,2)	(97,8)

*Fisherov egzakti test

Nema značajnih razlika u raspodjeli PHD nalaza s obzirom na spol bolesnika (Tablica 4).

Tablica 4. Raspodjela PHD nalaza prema spolu bolesnika

	Broj (%) bolesnika u odnosu na spol			<i>P</i> *
	Muškarci	Žene	Ukupno	
PHD				
Nedostatno	0	5 (1,2)	5 (1,2)	
Upala	0	4 (,9)	4 (,9)	
Benigno	4 / 5	144 (33,7)	148 (34,3)	0,20
Suspektno	0	5 (1,2)	5 (1,2)	
Maligno	1 / 5	269 (63)	270 (62,5)	
Ukupno	5 / 5	427 (100)	432 (100)	

*Fisherov egzakti test

Nema značajnih razlika u raspodjeli PHD nalaza (benigno/ maligno) s obzirom na spol bolesnika (Tablica 4).

Tablica 4. Raspodjela PHD nalaza prema spolu bolesnika

	Broj (%) bolesnika u odnosu na spol			<i>P</i> *
	Muškarci	Žene	Ukupno	
PHD nalaz				
Benigno	4 / 5	154 (36,1)	158 (36,6)	0,06
Maligno	1 / 5	273 (63,9)	274 (63,4)	
Ukupno	5 / 5	427 (100)	432 (100)	

*Fisherov egzakti test

Od ukupno 270 (62,5 %) malignih nalaza prema PHD-u, značajno je više zastupljenih u dobi od 66 – 75 i u dobi od 76 i više godina u odnosu na mlađu dob, gdje je značajnije više benignih tumora (Fisherov egzakti test, $P < 0,001$) (Tablica 5).

Tablica 5. Raspodjela bolesnika prema PHD nalazu i dobnim skupinama

PHD nalaz	Broj (%) bolesnika u odnosu na dob						Ukupno	P^*
	Do 35	36 - 45	46 - 55	56 - 65	66 - 75	76+		
Nedostatno	1 (2,3)	2 (2,8)	0	0	1 (1,1)	1 (2,7)	5 (1,2)	<0,001
Upala	0	2 (2,8)	1 (1)	1 (1,1)	0	0	4 (,9)	
Benigno	34 (79,1)	35 (49,3)	42 (42,4)	17 (19,1)	17 (18,3)	3 (8,1)	148 (34,3)	
Suspektno	0	1 (1,4)	0	2 (2,2)	1 (1,1)	1 (2,7)	5 (1,2)	
Maligno	8 (18,6)	31 (43,7)	56 (56,6)	69 (77,5)	74 (79,6)	32 (86,5)	270 (62,5)	

*Fisherov egzakti test

Od ukupno 274 (63,4 %) maligna nalaza prema PHD-u, značajno je više zastupljenih u dobi od 66 godina i više godina u odnosu na mlađu dob (do 55 godina), gdje je značajnije više benignih tumora (Fisherov egzakti test, $P < 0,001$) (Tablica 5).

Tablica 5. Raspodjela bolesnika prema PHD nalazu i dobnim skupinama

PHD nalaz	Broj (%) bolesnika u odnosu na dob						Ukupno	P*
	Do 35	36 - 45	46 - 55	56 - 65	66 - 75	76+		
Benigno	35 (81,4)	39 (54,9)	45 (45,5)	18 (20,2)	17 (18,3)	4 (10,8)	158 (36,6)	<0,001
Maligno	8 (18,6)	32 (45,1)	54 (54,5)	71 (79,8)	76 (81,7)	33 (89,2)	274 (63,4)	

*Fisherov egzakti test

Kod usporedbe podudarnosti unutar jednog stupnja Yokohama klasifikacije (citološki suspekti i maligni (C4 i C5) = patohistološki maligno, te citološki benigno i atipično (C2 i C3) = s patohistološki benigno) Yokohama klasifikacija ima osjetljivost 94,3 %, specifičnost 74,4 %, pozitivnu prediktivnu vrijednost 88,22 % i negativnu prediktivnu vrijednost 87,7 % (Tablica 6).

Tablica 6. Dijagnostička točnost unutar podudarnosti jednog stupnja

	Broj bolesnika prema PHD nalazu bez C1		
	Maligno (n = 261)	Benigno (n = 140)	Ukupno (n = 401)
Citološka dijagnoza (Yokohama)			
Suspekti (C4)+ Maligni (C5)	246	33	279
Benigni (C2)+ Atipični (C3)	15	107	122
Osjetljivost	94,3 %		
Specifičnost	76,4 %		
Pozitivna prediktivna vrijednost	88,2 %		
Negativna prediktivna vrijednost	87,7 %		
Dijagnostička točnost	88 %		

5. RASPRAVA

Provedenim istraživanjem prikazali smo kliničke, citološke i patohistološke značajke tumorskih tvorbi u dojci. Ciljevi ove studije bili su klasificirati aspirate dojke tankom iglom prema IAC Yokohama sustavu i odrediti učestalost pojedinih kategorija sustava te procijeniti rizik od malignosti i odrediti dijagnostičku vrijednost citologije u usporedbi s konačnim patohistološkim nalazom. Praktični je dio istraživanja presječna studija s povijesnim podatcima. Ovo je istraživanje obuhvatilo ispitanice u kojih je u Kliničkom zavodu za patologiju i Kliničkom zavodu za citologiju KBC Osijek u razdoblju od 01.01.2019. do 31.12.2023. izvršen patohistološki pregled promjene u dojci, a za koje je prethodno učinjen citološki pregled istih tvorbi. Za analizu navedenih podataka koristila se evidencija citoloških i patohistoloških nalaza Kliničkog zavoda za citologiju i Kliničkog zavoda za patologiju. Kod ispitanika je učinjena citološka punkcija tvorbe u dojci, koju su izvodili citolozi ili radiolozi pod ultrazvučnim vodstvom, a poslije čega je rađena patohistološka potvrda.

U istraživanju sudjelovalo je 432 ispitanika, od kojih je 98,8 % žena i 1,2 % muškaraca. Medijan dobi bolesnika je 56 godina, u rasponu od najmanje 17 do najviše 88 godina. Naše je istraživanje pokazalo da od karcinoma dojke pretežno obolijevaju žene te osim toga učestalost obolijevanja raste s godinama, pa je najviše bolesnika u dobi od 46 do 75 godina, njih 65 %. Rezultati našeg istraživanja u raspodjeli citoloških dijagnoza i patohistoloških dijagnoza u odnosu na spol i dobne skupine, u skladu su s rezultatima ranije provedene studije autora Katsura C. i sur. (24). Oni su pokazali da su u velikoj većini pogođene žene te da se više od 80 % karcinoma dojke dijagnosticira kod žena starijih od 50 godina (24).

U ovoj studiji prema citološkoj dijagnozi (Yokohama sustav izvješćivanja o dijagnostičkom nalazu aspiracijske punkcije dojke) najviše se bilježi maligna dijagnoza (C5) kod 41,2 % ispitanika te suspektan nalaz (C4) kod 23,4 % ispitanika. U 14,8 % ispitanika pojavio se atipičan nalaz, dok je u 13,4 % ispitanika bio benigni nalaz. Nedostatnih je bilo 7,2 % što može ukazivati na nepravilno izvođenu punkciju ili nepotpunu i nepažljivu obradu uzoraka. Ranije provedena istraživanja autora Daramla AO i sur. (25) pokazala su značajnu razliku između raspodjele malignih i benignih citoloških dijagnoza u odnosu na naše istraživanje. U njihovom istraživanju dijagnosticirano je 72,2 % benignih promjena, a maligne promjene bile su prisutne kod 14 % ispitanika. Jedan od razloga, zbog kojega su u našem istraživanju češće maligne dijagnoze, a kod Daramla AO i sur. benigne promjene, može biti taj što je njihova studija koristila rezultate FNA palpabilnih kvržica na dojkama, dok se kod nas velik dio benignih promjena

(fibroadenomi i ciste) koje se pojavljuju kao palpabilne, dijagnosticira slikovnim metodama poput UZV-a. Zahvaljujući tim metodama, mnoge mlade žene ne podliježu aspiracijskoj punkciji dojke.

Prema patohistološkoj dijagnozi, 36,6 % ispitanika je s benignim, a 63,4 % s malignim nalazom. U istraživanju se značajno razlikuje raspodjela bolesnika prema citološkoj dijagnozi i PHD nalazu. Maligne nalaze prema PHD-u imaju značajnije više bolesnici koji su prema citološkoj dijagnozi suspekti (C4) i maligni (C5), dok su nedostatni (C1), benigni (C2) i atipični (C3) značajnije zastupljeniji prema PHD nalazu benigni. Dakle najveći rizik od malignosti imaju C5 97,8 % i C4 71,2 %, dok je za skupinu C1 rizik od malignosti 41,9 %, za skupinu C2 13,7 %, a za skupinu atipičnih C3 citoloških nalaza 10,9 %. U usporedbi s prethodnim studijama, koje su proveli Hoda RS i sur te Niaz M i sur. (26,27) rizik od malignosti za C1 kategoriju prilično je visok (Hoda – 30,3 %, Niaz – 45,45 %), kao i u našem istraživanju, pa se u takvim slučajevima preporučuje primjena core biopsije. Dok je C5 kategorija najpodudarnija, a kreće se u rasponu između 97,8 % - 99,34 %, pa se u takvim situacijama isplati koristiti FNA. Nerazmjernost je uglavnom uočena u C3 (Hoda – 51,5 %, Niaz – 30,6 %) i C4 kategoriji (Hoda – 85,4 %, Niaz – 82,79 %). Ovakvim rezultatima uvidjeli smo opravdanost postojanja C3 i C4 skupine unutar Yokohama sustava, jer su one najčešće predmet diskusije i neslaganja između citologa i patologa. Atipičan (C3) nalaz označava najčešće benigne reaktivne promjene, kod kojih atipija može sugerirati malignitet, dok suspekti (C4) nalaz upućuje na malignu bolest koja se ne može sa sigurnošću dijagnosticirati. Arul P. i sur. (28) navode da su histopatološkim pregledom C3 kategorije dijagnosticirali 64,3 % bolesnika s benignom lezijom, dok je 35,7 % slučajeva pokazalo malignu leziju. U kategoriji C4 dijagnosticirali su 13,8 % benignih lezija i 86,2 % malignih lezija. S druge strane, mnoge druge studije naglašavaju da su C3 i C4 kategorija lezija sive zone te da ih je potrebno dodatno obrazložiti. Prisutnost C3 i C4 kategorije citopatolozima daje prostora za pogreške, ali je unatoč tome većina citoloških dijagnoza ispravno klasificirana (29).

Prema rezultatima PHD nalaza nedostatnih je 1,2 %, upala je prisutna kod 0,9 % bolesnika, benignih je nalaza 34,3 %, suspektno je 1,2 %, dok se kod 62,5 % bolesnika bilježi maligna bolest. Kod nedostatnih nalaza tumor nije nađen.

Citološkom je punkcijom dobiven udio neadekvatnih nalaza 7,2 % u C1 kategoriji, dok je prema PHD nalazu neadekvatnih 1,2 %. Iz toga možemo zaključiti da je nedostatak stanica, odnosno acelularni uzorak prilikom aspiracije najčešći uzrok lažno negativne citološke dijagnoze (25). U provedenom istraživanju mogu se uočiti značajne razlike u raspodjeli ispitanika prema

benignim i malignim grupama citološke Yokohama klasifikacije u odnosu na patohistološke dijagnoze. S obzirom na 23,4 % suspektih nalaza prema citološkoj dijagnozi, značajno je više njih maligno prema PHD nalazu. Atipični citološki nalazi najčešće su bili kategorizirani kao benigni u patohistološkoj dijagnozi, dok se maligni citološki nalazi u najvećem postotku javljaju u kategoriji malignih PHD nalaza. Neki autori tvrde da se u uzorcima koji su svrstani u atipične, daljnjom obradom dijagnosticiralo i do 50 % karcinoma, dok su uzorci koji su vrednovani kao suspekti gotovo svi pripali u malignu skupinu (30).

Citološka punkcija tankom iglom dojke je prihvatljiv i pouzdan postupak, kada je izvode citolozi uz ultrazvučno navođenje radiologa za palpabilne i nepalpabilne lezije. Uporabom FNA može se pouzdano otkriti većina benignih i malignih lezija dojke (31). Aspiracija tankom iglom ima manju dijagnostičku točnost u odnosu na core biopsiju za tkivnu patohistološku analizu, jer citološka punkcija ima velik broj nezadovoljavajućih uzoraka.

Nema značajnih razlika u raspodjeli PHD nalaza s obzirom na spol bolesnika. U provedenoj studiji kod žena je dijagnosticirano 36,1 % benignih PHD nalaza, dok je malignih PHD nalaza znatno više, čak 63,9 %. Kod muškaraca se u našem istraživanju značajno češće javljaju benigne dijagnoze od malignih, ali ovo navodimo uz napomenu da je ovim istraživanjem obuhvaćeno 98,8 % žena i svega pet muškaraca. Ranije provedena istraživanja autora Gucalp A. i sur. i Fentiman i sur. (32, 33) naglašavaju da je karcinom dojke kod muškaraca izrazito rijetka pojava te obuhvaća oko 1 % svih slučajeva karcinoma dojke. Najčešća je benigna dijagnoza kod muškaraca ginekomastija. Riječ ginekomastija potječe od grčkih riječi *ginos* i *mastia*, što u prijevodu označava žensku dojku, a radi se o benignoj proliferaciji žljezdanog tkiva u muškoj dojci (34).

Od ukupno 62,5 % malignih nalaza prema PHD-u, značajno je više zastupljenih u dobi od 66 do 75 i u dobi od 76 i više godina u odnosu na mlađu dob, gdje je značajnije više benignih tumora. U skupini bolesnika od 56 do 65 godina utvrđeno je 77,5 % malignih bolesti, u skupini od 66 do 75 godina je 79,6 % malignih nalaza, a u skupini 76 i više godina udio malignih nalaza iznosi 86,5 %. To je ujedno i razlog zbog kojega u mamografskom probiru sudjeluju žene starije životne dobi. Rezultati našeg istraživanja su u skladu s ranije provedenom studijom Garg S. i sur. (35), u kojoj se većina dobroćudnih tvorbi javila u četvrtom desetljeću života, a udio malignih dijagnoza počinje rasti nakon petog desetljeća.

Rezultati ovog istraživanja pokazali su da u mlađoj životnoj dobi prevladavaju benigni tumori. Do 35 godine kod ispitanika, u ovom istraživanju dijagnosticirano je 81,4 % PHD nalaza kao

benigno. Među njima, najčešće je dijagnosticiran fibroadenom. Fibroadenomi su najučestaliji dobroćudni tumori, koji se najčešće javljaju kod mladih žena između dvadesete i tridesete godine života. To su pomične, tvrde lezije koje se mogu dijagnosticirati s pomoću UZV-a te ne predstavljaju rizik za nastanak karcinoma dojke. Osim toga, studije su pokazale da niti atipije ograničene na fibroadenome ne izazivaju značajan rizik od razvoja karcinoma dojke (36). Nakon postavljanja dijagnoze fibroadenoma, daljnja obrada ovisi o dobi pacijentice i samoj veličini dobroćudnog tumora. Najčešće je potrebna samo redovita kontrola.

U ovom istraživanju imali smo uključene pacijente iz svih pet dijagnostičkih skupina Yokohama sustava, ali kako su pacijenti iz dijagnostičke skupine C1 nekonkluzivni, jer su nedostatnog uzorka, ovu smo kategoriju isključili u procjeni dijagnostičke točnosti.

Dijagnostičku točnost izračunali smo sažimanjem citoloških nalaza maligno (C5) i suspektno (C4) u jednu skupinu, za koju se po algoritmu trostrukog testa smatra da su maligni i nastavlja se s tkivnom dijagnostikom. Citološke nalaze benigno (C2) i atipije (C3) saželi smo u drugu skupinu citoloških nalaza za koje se po dijagnostičkom algoritmu provode samo kliničko-radiološke kontrole.

Usporedbom podudarnosti unutar jednog stupnja (citološki suspektno i maligno (C4 i C5) = patohistološki maligno te citološki benigno i atipija (C2 i C3) = patohistološki benigno) citološka procjena ima osjetljivost 94,3 %, specifičnost 76,4 %, pozitivnu prediktivnu vrijednost 88,2 % i negativnu prediktivnu vrijednost 87,7 %. Ranije provedena istraživanja pokazala su nešto višu specifičnost u odnosu na naše istraživanje te su zaključili da IAC Yokohama sustav služi kao zajednički jezik patologu i kliničaru (37,38). Najveća se dijagnostička točnost postiže kada su maligni (C5) i suspekti (C4) nalazi svrstani u zajedničku kategoriju (39), što je u skladu s rezultatima našeg istraživanja.

Ovo istraživanje pokazuje značajnu ulogu aspiracije tankom iglom, jer je to jednostavna, brza, minimalno invazivna i isplativa metoda, čije je rezultate neophodno kombinirati s kliničkim i slikovnim značajkama u sklopu trostrukog testa. Naglasak je stavljen na visoku vrijednost citologije u dijagnostici palpabilnih i nepalpabilnih tumorskih tvorbi u dojci kako bi pacijentice izbjegle core biopsiju, iako je iz dosad provedenih istraživanja razvidno da core biopsija ima višu osjetljivost i specifičnost od citološke punkcije. Hoće li pacijent biti podvrgnut citološkoj punkciji ili core biopsiji individualna je odluka liječnika. Za točnu interpretaciju citoloških nalaza izuzetno je bitna suradnja kliničara, citologa, radiologa i patologa.

6. ZAKLJUČAK

Temeljem provedenog istraživanja i dobivenih rezultata mogu se izvesti sljedeći zaključci:

- Prema citološkoj dijagnozi najviše se bilježi maligna dijagnoza, te suspektan nalaz, zatim atipija, potom benigno i najmanje zastupljena kategorija je nedostatan nalaz.
- Prema PHD nalazu najčešće je dijagnosticiran maligni nalaz, potom benigni, dok su u puno manjoj mjeri podjednako zastupljeni atipični, suspekti i nedostatni nalazi.
- Raspodjela bolesnika prema citološkoj dijagnozi i PHD nalazu značajno se razlikuje
- Dijagnostička točnost citologije u okviru Yokohama klasifikacije u našem istraživanju iznosi 88%.
- Najveći rizik od malignosti imaju značajnije češće bolesnici koji su prema citološkoj dijagnozi suspekti (C4) i maligni (C5), dok su nedostatni (C1), benigni (C2) i atipični (C3) značajnije prema PHD nalazu benigni.
- Benigni tumori zastupljeniji su kod muških osoba, dok su maligni tumori češći kod ženskih osoba.
- Prema PHD-u maligni nalazi su češći u starijoj životnoj dobi, dok su benigni tumori zastupljeniji kod mlađih osoba.

7. SAŽETAK

Ciljevi istraživanja: Klasificirati aspirate dojke tankom iglom prema IAC Yokohama sustavu i odrediti učestalost pojedinih kategorija sustava, te procijeniti rizik od malignosti i odrediti dijagnostičku vrijednost citologije u usporedbi s konačnim patohistološkim nalazom.

Nacrt studije: Presječna studija s povijesnim podacima.

Ispitanici i metode: Istraživanje je obuhvatilo 432 ispitanika u kojih je na Kliničkom zavodu za patologiju i Kliničkom zavodu za citologiju KBC Osijek u razdoblju od 01.01.2019. do 31.12.2023. izvršen patohistološki pregled promjene u dojci, a za koje je prethodno učinjen citološki pregled istih tvorbi. Razmazi su osušeni na zraku i obojeni MGG-om ili su pripravci citospina napravljeni sa Shandon Cytospin i centrifugirani na 1500 okretaja u minuti, tijekom 3 minute. Citološki nalazi klasificirani su prema Yokohama klasifikaciji u kategorije C1-C5 i uspoređeni s patohistološkom dijagnozom.

Rezultati: Prema citološkoj dijagnozi najviše se bilježi maligna dijagnoza te suspektan nalaz. Značajno se razlikuje raspodjela bolesnika prema citološkoj dijagnozi i PHD nalazu. Maligne nalaze prema PHD-u imaju značajnije više bolesnici koji su prema citološkoj dijagnozi C4 i C5 kategorija, dok su C1, C2 i C3 češće benigni. Nema značajnih razlika u raspodjeli PHD nalaza s obzirom na spol bolesnika.

Zaključak: Istraživanje je pokazalo da se značajno razlikuje raspodjela citoloških dijagnoza prema Yokohama sustavu klasifikacije u odnosu na patohistološke dijagnoze. Citološke dijagnoze suspektne i maligno značajno su češće povezane uz maligne patohistološke dijagnoze.

Ključne riječi: aspiracija tankom iglom; aspirat dojke; dojka; citologija; Yokohama sustav

8. SUMMARY

Diagnostic value of the Yokohama classification system for breast fine needle aspirations

Aim: The aim of this study was to classify breast fine needle aspirates according to the IAC Yokohama system and determine the frequency of each category within the system and assess the risk of malignancy and determine diagnostic value of cytology by comparing them with pathohistological findings.

Study design: A cross-sectional study with historical data

Participans and methods: This study included 432 participants who underwent a pathohistological examination of breast lesion from January 1st, 2019 until December 31st 2023 at Clinical institute for clinical cytology at Clinical Hospital Centre Osijek, after having previously undergone a cytological examination of the same lesions. Analysed smears were fixed in the air and coloured with May-Grünwald method or cytopsin preparations were made using Shandon Cytospin and centrifuged at 1500 rpm for 3 minutes. The cytological findings were classified according to the Yokohama classification into categories C1-C5 and compared with the pathohistological diagnosis.

Results: According to the cytological diagnosis, the most frequently recorded diagnoses are malignant and suspicious finding. There is a significant difference in the distribution of patients according to cytological diagnosis and pathohistological findings. Patients classified as C4 and C5 in the cytological diagnosis have significantly more malignant findings according to the PHD, while C1, C2 and C3 are more often benign. There are no significant differences in the distribution of PHD findings concerning the gender of the patient.

Conclusion: The study showed that there is a significant difference in the distribution of cytological diagnoses according to the Yokohama classification system compared to pathohistological diagnoses. Cytological diagnoses of suspicious and malignant are significantly more often associated with malignant histopathological diagnoses.

Key words: breast; breast aspirate; cytology; fine-needle aspiration; Yokohama system

9. LITERATURA

1. Akram M, Iqbal M, Daniyal M, Khan AU. Awareness and current knowledge of breast cancer. *Biol Res.* 2017 Oct 2;50(1):33.
2. Fajdić J. *Suvremena dijagnostika bolesti dojke.* Medicinska naklada, Zagreb; 2001.
3. Margaritoni M. *Rak dojke.* Školska knjiga, Zagreb;1993.
4. Džoić Dominković M. *Elastografske vrijednosti tkiva dojke u žena [Disertacija].* Zagreb: Sveučilište u Zagrebu, Medicinski fakultet; 2017. Dostupno na adresi: <https://repositorij.mef.unizg.hr/islandora/object/mef:6293>. Datum pristupa: 05.05.2024.
5. Chau A, Jafarian N, Rosa M. Male Breast: Clinical and Imaging Evaluations of Benign and Malignant Entities with Histologic Correlation. *Am J Med.* 2016 Aug;129(8):776-91.
6. Wild CP, Weiderpass E, Stewart BW. *Ur. World Cancer Report 2020,* International Agency for Research on Cancer. Lyon; 2020.
7. Damjanov I, Seiwerth S, Jukić S, Nola M. *Patologija.* 4. izd. Medicinska naklada, Zagreb; 2014.
8. **Zagorec I.** *Ekspresija folatnog receptora alfa u trostruko negativnih karcinoma dojke [Disertacija].* Osijek: Sveučilište Josipa Jurja Strossmayera u Osijeku, Medicinski fakultet Osijek; 2021. Dostupno na adresi: <https://repositorij.mefos.hr/islandora/object/mefos:1264>. Datum pristupa: 06.05.2024.
9. *Zavod za javno zdravstvo Dubrovačko-neretvanske županije. Rizični čimbenici za rak dojke.* Dostupno na adresi: <https://www.zzjzdnz.hr/zdravlje/prevencija-raka/rizicni-cimbenici-za-rak-dojke>. Datum pristupa: 07.05.2024.
10. Strnad M. *Epidemiologija, etiologija i prevencija raka dojke// Suvremeni pristupi u dijagnostici i liječenju tumora dojke – Zbornik radova/ Fajdić, Josip; Gugić, Damir (ur.).* Osijek: Medicinski fakultet Sveučilišta Josipa Jurja Strossmayera u Osijeku, 2009. str 9-30
11. *Vlada Republike Hrvatske. Zaključak o Nacionalnom programu ranog otkrivanja raka dojke.* Sjednica Vlade Republike Hrvatske, 29.lipnja 2006.

12. Hrvatski zavod za javno zdravstvo. Hrvatske smjernice za osiguranje kvalitete probira i dijagnostike raka dojke. 2017. Dostupno na adresi: https://www.hzjz.hr/wp-content/uploads/2017/10/HR-smjernice_Rak-dojke.pdf. Datum pristupa: 08.05.2024.
13. Prutki M, Petrovečki M, Valković Zujic P, Ivanac G, Tadić T, Štimac D i sur. Smjernice za radiološko dijagnosticiranje i praćenje bolesnica oboljelih od raka dojke. Liječnički vjesnik [Internet]. 2022;144(1-2). https://lijecnicki-vjesnik.hlz.hr/pdf/1-2-2022/01_prutki.pdf. Datum pristupa: 10.05.2024.
14. Huzjan Korunić R. Vrijednost ciljanog ultrazvučnog pregleda u dijagnostici lezija uočenih na magnetskoj rezonanciji dojke na postkontrastnim suptrakcijskim sekvencama [Disertacija]. Zagreb: Sveučilište u Zagrebu, Medicinski fakultet; 2011. Dostupno na adresi: <https://repositorij.mef.unizg.hr/islandora/object/mef:5652>. Datum pristupa: 10.05.2024
15. Autier P, Boniol M. Mammography screening: A major issue in medicine. Eur J Cancer. 2018 Feb;90:34-62.
16. Brkljačić, B; Ivanac, G; Huzjan-Korunić, R; Čikara, I. Magnetska rezonancija i kompjutorizirana tomografija - dostignuća i perspektive u široj kliničkoj primjeni vezane uz rak dojke // Suvremeni pristupi u dijagnostici i liječenju tumora dojke - Zbornik radova / Fajdić, Josip ; Gugić, Damir (ur.). Osijek: Medicinski fakultet Sveučilišta Josipa Jurja Strossmayera u Osijeku, 2009. str. 69-72
17. Challa VR, Yale Guru BG, Rangappa P, Deshmane V, Gayathri DM. Cytological and Pathological Correlation of FNAC in Assessing Breast Lumps and Axillary Lymph Node Swellings in a Public Sector Hospital in India. Patholog Res Int. 2013;2013:695024.
18. Field AS, Raymond WA, Rickard M, Arnold L, Brachtel EF, Chaiwun B, Chen L, Di Bonito L, Kurtycz DFI, Lee AHS, Lim E, Ljung BM, Michelow P, Osamura RY, Pinamonti M, Sauer T, Segara D, Tse G, Vielh P, Chong PY, Schmitt F. The International Academy of Cytology Yokohama System for Reporting Breast Fine-Needle Aspiration Biopsy Cytopathology. Acta Cytol. 2019;63(4):257-273.
19. Krishnamurthy S. Relevance and impact of the International Academy of Cytology Yokohama System for standardized reporting of breast fine-needle aspiration biopsy cytology. J Am Soc Cytopathol. 2020 Mar-Apr;9(2):63-66.

20. Mendoza P, Lacambra M, Tan PH, Tse GM. Fine needle aspiration cytology of the breast: the nonmalignant categories. *Patholog Res Int*. 2011;2011:547580. Dostupno na adresi: <https://pubmed.ncbi.nlm.nih.gov/21660275/>. Datum pristupa: 12.05.2024.
21. Pajtler M. Temeljni principi citološke dijagnostike bolesti dojke. U: Fajdić J, ur. *Suvremeni pristupi u dijagnostici i liječenju tumora dojke*. Medicinski fakultet, Sveučilište Josipa Jurja Strossmayera u Osijeku; Priručnici stalnog medicinskog usavršavanja – Poslijediplomski tečaj I kategorije. Osijek 2007: 92-104.
22. Dmitrić B. Algoritmi u suvremenoj histopatološkoj dijagnostici tumora dojke. // *Suvremeni pristupi u dijagnostici i liječenju tumora dojke - Zbornik radova / Fajdić, Josip ; Gugić, Damir (ur.)*. Osijek: Medicinski fakultet Sveučilišta Josipa Jurja Strossmayera u Osijeku, 2009. str. 87-93
23. Koss LG, Melamed MR. *Koss' diagnostic cytology and it's histopathologic bases*. Lippincott Williams & Wilkins; 2006.
24. Katsura C, Ogunmwonyi I, Kankam HK, Saha S. Breast cancer: presentation, investigation and management. *Br J Hosp Med (Lond)*. 2022 Feb 2;83(2):1-7.
25. Daramola AO, Odubanjo MO, Obiajulu FJ, Ikeri NZ, Banjo AA. Correlation between Fine-Needle Aspiration Cytology and Histology for Palpable Breast Masses in a Nigerian Tertiary Health Institution. *Hindawi Publishing Corporation International Journal of Breast Cancer Volume 2015, Article ID 742573, 5 pages*
26. Hoda RS, Brachtel EF. International Academy of Cytology Yokohama System for Reporting Breast Fine-Needle Aspiration Biopsy Cytopathology: A Review of Predictive Values and Risks of Malignancy. *Acta Cytol*. 2019;63(4):292-301.
27. Niaz M, Khan AA, Ahmed S, Rafi R, Salim H, Khalid K, Kazi F, Anjum A, Waheed Y. Risk of Malignancy in Breast FNAB Categories, Classified According to the Newly Proposed International Academy of Cytology (IAC) Yokohama System. *Cancer Manag Res*. 2022 May 7;14:1693-1701.
28. Arul P, Masilamani S, Akshatha C. Fine needle aspiration cytology of atypical (C3) and suspicious (C4) categories in the breast and its histopathologic correlation. *J Cytol*. 2016 Apr-Jun;33(2):76-9.

29. Mitra S, Dey P. Grey zone lesions of breast: Potential areas of error in cytology. *J Cytol.* 2015 Jul-Sep;32(3):145-52.
30. Capak K, urednik. Hrvatske smjernice za osiguranje kvalitete probira i dijagnostike raka dojke. Zagreb: Hrvatski zavod za javno zdravstvo, 2017. str 118.
31. Yu YH, Wei W, Liu JL. Diagnostic value of fine-needle aspiration biopsy for breast mass: a systematic review and meta-analysis. *BMC Cancer.* 2012 Jan 25;12:41.
32. Gucalp A, Traina TA, Eisner JR, Parker JS, Selitsky SR, Park BH, Elias AD, Baskin-Bey ES, Cardoso F. Male breast cancer: a disease distinct from female breast cancer. *Breast Cancer Res Treat.* 2019 Jan;173(1):37-48.
33. Fentiman IS. Male breast cancer is not congruent with the female disease. *Crit Rev Oncol Hematol.* 2016 May;101:119-24.
34. Brenna N, Houssami N, French J. Management of benign breast conditions. *Australian Family Physician. Clinical practice:* 2005;34:353-5.
35. Garg S, Mohan H, Bal A, Attri AK, Kochhar S. A comparative analysis of core needle biopsy and fine-needle aspiration cytology in the evaluation of palpable and mammographically detected suspicious breast lesions. *Diagn Cytopathol.* 2007 Nov;35(11):681-9.
36. Carter BA, Page DL, Schuyler P, Parl FF, Simpson JF, Jensen RA, Dupont WD. No elevation in long-term breast carcinoma risk for women with fibroadenomas that contain atypical hyperplasia. *Cancer.* 2001 Jul 1;92(1):30-6.
37. Apuroopa M, Chakravarthy VK, Rao DR. Application of Yokohama system for reporting breast fine needle aspiration cytology in correlation with histopathological and radiological findings. *Annals Pathology Lab Med.* 2020;7(4):A210–215.
38. Bhuyan G, Khound R, Baruah AK, Chowdhury S. Diagnostic Accuracy of the International Academy of Cytology Yokohama System versus the Modified Masood's Scoring Index in Categorization and Diagnosis of Palpable Breast Lesions. *Acta Cytol.* 2023;67(3):280-288.
39. Ahuja S, Malviya A. Categorization of Breast Fine Needle Aspirates Using the International Academy of Cytology Yokohama System Along with Assessment of Risk of

Malignancy and Diagnostic Accuracy in a Tertiary Care Centre. J Cytol. 2021 Jul-Sep;38(3):158-163.

10. ŽIVOTOPIS

Opći podatci

Ime i Prezime: Ivana Lukačević

Datum i mjesto rođenja: 11. travnja 2000., Osijek, Republika Hrvatska

Adresa: Vukovarska 17, 31432 Budimci

Mobitel: 091 114 0002

E-mail: ilukacevic1@mefos.hr

Obrazovanje

2007. – 2015. Osnovna škola Hinka Juhna, Podgorač

2015. – 2019. Isusovačka klasična gimnazija s pravom javnosti u Osijeku

2019. – 2022. Preddiplomski sveučilišni studij Medicinsko laboratorijska dijagnostika

2022. – 2024. Diplomski sveučilišni studij Medicinsko laboratorijska dijagnostika