

Citološka analiza iscjetka iz dojke u desetogodišnjem razdoblju

Bandjak, Ana

Undergraduate thesis / Završni rad

2016

Degree Grantor / Ustanova koja je dodijelila akademski / stručni stupanj: **Josip Juraj Strossmayer University of Osijek, Faculty of Medicine / Sveučilište Josipa Jurja Strossmayera u Osijeku, Medicinski fakultet**

Permanent link / Trajna poveznica: <https://um.nsk.hr/um:nbn:hr:152:054973>

Rights / Prava: [In copyright](#)/[Zaštićeno autorskim pravom.](#)

Download date / Datum preuzimanja: **2024-07-29**



Repository / Repozitorij:

[Repository of the Faculty of Medicine Osijek](#)



SVEUČILIŠTE JOSIPA JURJA STROSSMAYERA U OSIJEKU

MEDICINSKI FAKULTET OSIJEK

Studij medicinsko laboratorijske dijagnostike

Ana Bandjak

**CITOLOŠKA ANALIZA ISCJETKA IZ
DOJKE**

Završni rad

Osijek, 2016.

SVEUČILIŠTE JOSIPA JURJA STROSSMAYERA U OSIJEKU

MEDICINSKI FAKULTET OSIJEK

Studij medicinsko laboratorijske dijagnostike

Ana Bandjak

**CITOLOŠKA ANALIZA ISCJETKA IZ
DOJKE**

Završni rad

Osijek, 2016.

Rad je ostvaren u Kliničkom zavodu za kliničku citologiju KBC Osijek

Mentor rada: doc. dr. sc. Branka Lončar

Rad ima 30 listova, 7 tablica i 9 slika

Zahvala

Zahvaljujem se mentorici doc. dr. sc. Branki Lončar na strpljenju, pomoći i savjetima tijekom izrade rada.

Veliko hvala mojoj obitelji, dečku i prijateljima na podršci, razumijevanju i vjeri u uspjeh.

Zahvaljujem se kolegicama na Kliničkom zavodu za kliničku citologiju KBC Osijek na razumijevanju i potpori.

SADRŽAJ

1. UVOD	1
1.1. Građa dojke.....	1
1.2. Citološke značajke benignog iscjetka.....	3
1.3. Citološke značajke malignog iscjetka.....	5
2. CILJ	8
3. MATERIJAL I METODE	9
3.1. Ispitanice.....	9
3.2. Metoda uzimanja i obrade uzorka	9
3.3. Statističke metode.....	9
4. REZULTATI	10
5. RASPRAVA	15
6. ZAKLJUČCI	19
7. SAŽETAK	20
8. ABSTRACT	21
9. LITERATURA	22
10. ŽIVOTOPIS	25

1. UVOD

Dijagnostika promjena dojke danas ima sve veću važnost jer je rak dojke, koji je najčešće sijelo raka i najčešći uzrok smrti od raka u žena u Europi, u porastu. Na mortalitet od raka dojke može se utjecati probirom koji ovisi o dobrim dijagnostičkim mogućnostima: što ranije i preciznije otkrivanje raka dojke sprječava razvoj bolesti odgovarajućim liječenjem, koje poboljšava prognozu (1). Citodijagnostika promjena u dojci pouzdana je i ekonomična dijagnostička metoda kojom je moguće razlikovanje benignih od malignih entiteta te subklasifikacija specifičnih promjena unutar spektruma citoloških kategorija (2).

Citodijagnostika promjena u dojci temelji se na dva osnovna načina dobivanja uzorka. Aspiracijska citologija se godinama upotrebljava u dijagnostici promjena na dojci i još uvijek je najekonomičniji način dijagnosticiranja tih promjena, a uzorci za citološku analizu palpabilnih i nepalpabilnih lezija uzimaju se punkcijom tankom iglom (3). Drugi je način analiza eksfolijativnog materijala, pri čemu se analiziraju spontano odljuštene stanice s površine sluznica i iz tjelesnih tekućina. Sekrecija iz dojki je za citološku analizu idealan eksfolijativni uzorak.

1.1. Građa dojke

Dojka ili mliječna žlijezda je parna egzokrina, hormonalno ovisna, žlijezda prisutna u oba spola. Nalazi se na ventralnoj strani prsišta, na granici kosti i hrskavice četvrtog rebra. Moguća su brojna odstupanja položaja dojke. Dojka je podijeljena u 15 - 20 glandularnih jedinica koji završavaju na vrhu bradavice. Osnovna morfološka laktacijska jedinica naziva se terminalna dukto-lobularna jedinica koja je međusobno povezana spletom ekstralobularnih duktusa koji su hormonski osjetljivi i mogu predstavljati mjesto intraduktalne hiperplazije. Od iznimne je važnosti limfna drenaža jer je to ujedno i najčešći put širenja stanica raka dojke. Areolarno je područje tamnijeg pigmenta zbog gustih naslaga melanina u bazalnom sloju. Areola sadržava dlačne folikule, znojnice i Montgomeryeve žlijezde. Kroz bradavicu koja se nalazi u sredini, prolaze brojni mliječni kanalići zavojitog tijeka radi postizanja jačeg protoka. Strukturu dojke čini sve što je obuhvaćeno kožnim omotačem, kao što su žljezdani parenhim, vezivno tkivo i mast.

Tijekom puberteta u žena dolazi do značajnih promjena u vidu povećanja zbog utjecaja hormona, ponajviše estrogena. Da bi dojka postala žlijezda s funkcijom izlučivanja mlijeka, potrebno je djelovanje progesterona, koji uz ostale hormone potpomaže razvoj režnjića i alveola koje postaju sekretorne. Dojka je hormonski ovisna žlijezda te važan utjecaj ima menstrualni ciklus koji uvjetuje proliferacije i involucije dojki, a posljedica toga je stvaranje većeg ili manjeg broja čvorova koji na poslijetku dovode do zrnate građe dojke koje se nazivaju fibrocističke promjene i nemaju veće kliničko značenje. Najdinamičnije promjene u dojci zbivaju se u vrijeme trudnoće i laktacije. Ukupan gestacijski razvoj je uvjetovan estrogenom i progesteronom, ali i korionskim gonadotropinom, prolaktinom i placentarnim laktogenom koji rezultiraju pojačavanjem mitotičke aktivnosti jezgara žlijezdanog epitela, a alveole dobivaju lumen. Nakon porođaja koncentracija prolaktina u serumu se deseterostruko povećava te za posljedicu ima laktopoezu i laktokinezu. Osim navedenih hormona, važnu ulogu ima i oksitocin koji je odgovoran za istiskivanje mlijeka iz alveola u kanaliće pa dojenče može sisati (2, 4).

Iscjedak iz dojke je treći najčešći simptom koji nakon palpabilne tvorbe i bola u dojci čini gotovo 5 % svih simptoma promjena u dojci (5). Spontani iscjedak iz dojke može biti fiziološki – u stanju gestacije ili laktacije, u novorođenčeta, u pubertetu i za vrijeme menstruacije. Patološkim se smatra svaki iscjedak nastao izvan perioda gestacije ili laktacije, a može biti rezultat intraduktalnog papiloma, zastojnog cističnog mastitisa, duktektazije, malignog intraduktalnog procesa, ali i stanja uzrokovanim poremećajem endokrinološkog sustava, poput prolaktin-secernirajućeg tumora (2, 4). Iscjedak može biti jednostran ili obostran, patološki je češće jednostran (6).

Karakteristika fiziološkog iscjetka iz dojke je izlučivanje iz više kanalića, uobičajeno je obostran i pretežno je bijele ili zelene boje. Patološki iscjedak iz dojke se najčešće izlučuje iz jednog kanalića, obično je jednostran, izlučuje se spontano i može biti serozan ili krvav. Količina varira od oskudnog do obilnog. Posebna važnost se pridaje makroskopski sukrvavom, krvavom ili jantarnom iscjetku jer pobuđuje sumnju na intraduktalni proces, može se pojaviti na jednoj ili obje dojke. Najčešći razlog pojavljivanja krvavog iscjetka je duktalni papilom i druga benigna stanja (4, 7). Jednostrani krvavi iscjedak je češći u pacijentica s karcinomom dojke (8). Iako je za bolesnice pojava iscjetka zabrinjavajući simptom, većina ih je posljedica benigne promjene u dojci. Prema navodima iz literature u 3 do 29 % žena (prosječno 11 - 15 %) je u podlozi iscjetka maligna bolest (5).

Uzorak za citološku analizu iscjetka u dojci uzima se u tri navrata, a dobije se na način da se dojka lagano masira u smjeru bradavice. Nakon toga se čisto predmetno staklo, izbjegavajući površinu bradavice, prisloni na kapljicu tekućine, a dobiveni uzorak razvuče drugim predmetnim staklom. Razmazi se potom fiksiraju sušenjem na zraku i boje standardnim metodama (May-Grünwald-Giemsma, Papanicolaou) (9).

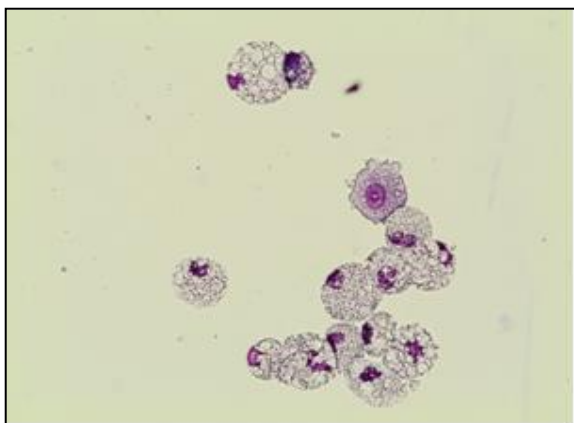
Citodijagnostika se temelji na činjenici da svaki patološki proces ima svoje karakteristične stanice pa se mišljenje, a često i dijagnoza, donosi proučavanjem izgleda pojedinačnih stanica u nakupinama te međusobnog odnosa pojedinih staničnih elemenata pregledom cijelog razmaza (7).

1.2. Citološke značajke benignog iscjetka

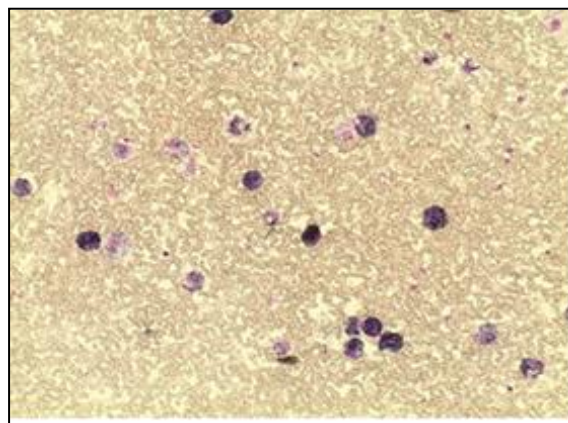
U razmazima benignog iscjetka, koji su obično oskudno celularni, mogu se naći stanice duktalnog epitela, pjenušave stanice, upalne stanice i sekret. Stanice duktalnog epitela mogu se naći pojedinačno ili u nakupinama, ovalnog su izgleda i sadržavaju veliku, okruglu jezgru pravilnog kromatina i oskudnu citoplazmu. Pjenušave stanice (Slika 1) su 15 – 20 μm , mala im je jezgra smještena ekscentrično, a citoplazma obilna i vakuolizirana. Prema vrsti fagocitiranog materijala, dijelimo ih na lipofage, pigmentofage (Slika 2) i eritrocitofage. Sekret se u razmazima bojenim po May-Grünwald-Giemsma vidi kao ružičasta masa, koja mjestimično može biti gušća.

U fibrocistično promijenjenoj dojci može doći do nakupljanja gustog, zelenkastog sekreta unutar dilatiranih kanalića. Citološki se u takvom iscjetku nalaze brojne pjenušave stanice, obilne vakuolizirane citoplazme okruglih jezgri i istaknutog nukleola, a mogu se naći i male stanice duktalnog epitela pojedinačno i u manjim nakupinama (Slika 3).

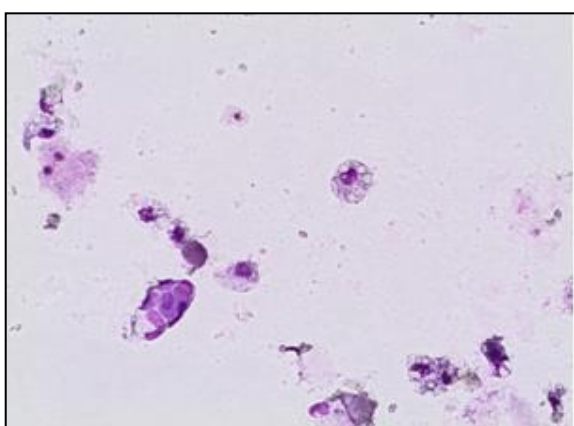
U upalnim stanjima nalazi se različita količina upalnih stanica, granulocita i limfocita, eritrocita i nekrotičnih, zrnatih materijala u podlozi. U takvim slučajevima je obavezna daljnja dijagnostička obrada zbog isključivanja maligne bolesti. Iscjedak iz dojke je često prvi simptom intraduktalnog papiloma, osobito ako je smješten unutar glavnih izvodnih kanalića. Citološki se nađu kohezivne, prilično velike papilarne nakupine stanica duktalnog epitela (Slika 4 i 5), a među nakupinama sve vrste pjenušavih stanica i često hemolizirani eritrociti (Slika 6.).



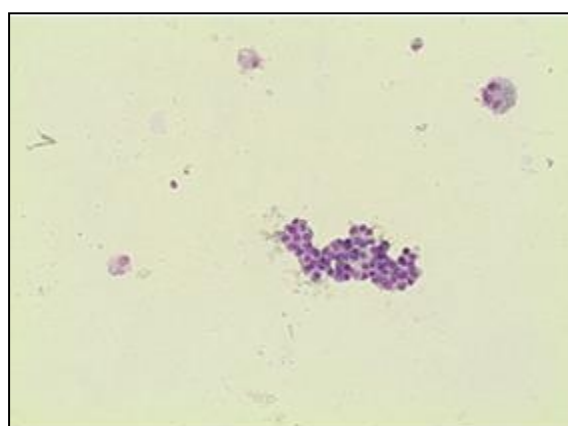
Slika 1. Pjenušave stanice, MGG x 400



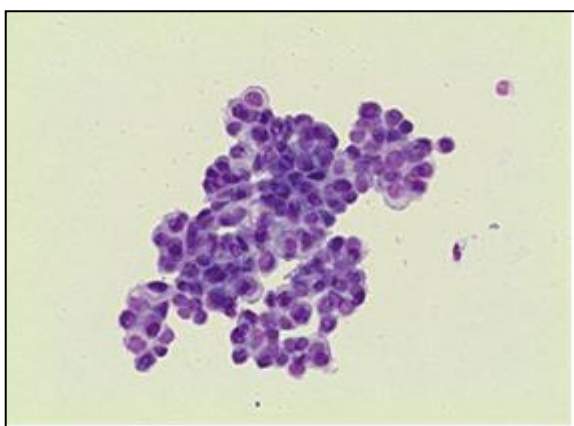
Slika 2. Pigmentofazi, MGG x 100



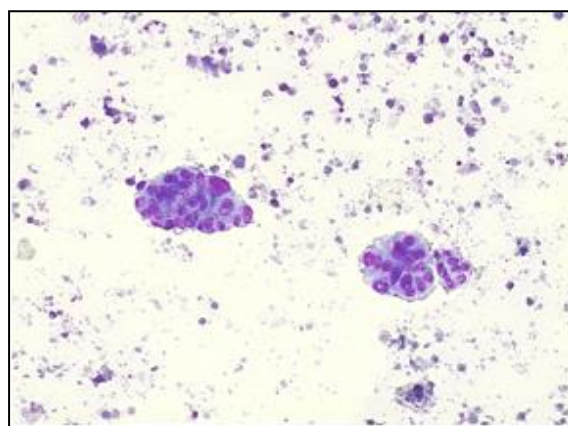
Slika 3. Pjenušave stanice i manja nakupina stanica duktalnog epitela, MGG x 200



Slika 4. Pjenušave stanice i kohezivna papilarna nakupina stanica duktalnog epitela, MGG x 100



Slika 5. Duktalne stanice formiraju papilarnu nakupinu, MGG x 200



Slika 6. Papilarne nakupine stanica duktalnog epitela i hemolizirani eritrociti u podlozi, MGGx 100

(Slike fotografirala autorica)

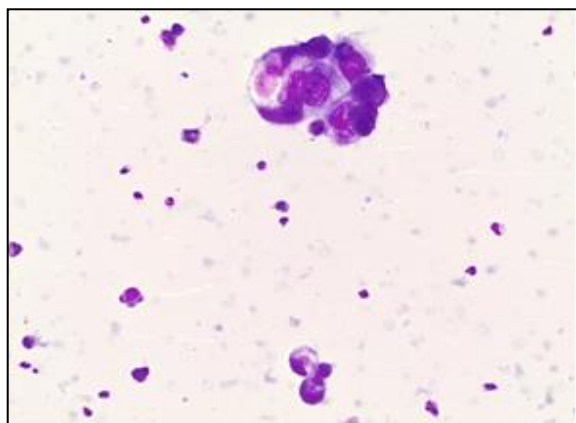
Mogu se naći i različito velike jezgre (anizonukleoza) duktalnih stanica s laganom ili umjerenom hiperkromazijom. Prognoza papilarnih promjena je uglavnom povoljna bez obzira na stupanj atipije. Uzorak je često krvav te se u podlozi razmaza nalaze i eritrociti. Kada se nađu veće razgranate i papilarne nakupine duktalnih stanica, simptom su intraduktalnog papiloma ili floridne intraduktalne hiperplazije, a moguće ih je razlikovati isključivo patohistološki.

1.3. Citološke značajke malignog iscjetka

U razmazu nalazimo veće i manje nakupine malignih stanica koje su 2 do 3 puta veće od benignih stanica, poremećenog odnosa jezgre i citoplazme, i grubog kromatina koji je nepravilno raspoređen, a često se ističu i nepravilni nukleoli (Slika 7 i 8). Pretežno bazofilna citoplazma je oskudna, a može imati prisutnost zrnaca te biti vakuolizirana. Mogu se naći gole maligne jezgre, upalne stanice, eritrociti, pigmentofagi i eritrocitofagi (Slika 9). U nekoliko je velikih studija utvrđena veća učestalost karcinoma u krvavom iscjetku u odnosu na druge vrste sekreta (4, 7).

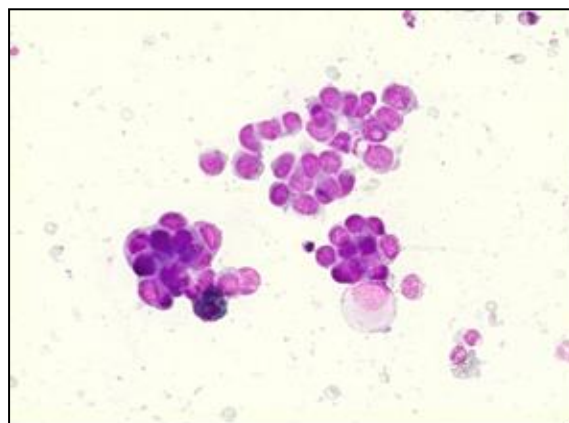
Iako su jasno određeni morfološki kriteriji kojima se citološki razlikuje benigni od malignog iscjetka, prisutno je i preklapanje morfoloških značajki u oba entiteta. Sekret u podlozi, pojedinačne duktalne stanice, stanice apokrine metaplazije, pjenušave stanice, upalne stanice, eritrociti, trodimenzionalne nakupine duktalnih stanica mogu se naći i u benignom i malignom iscjetku. Atipije jezgre se mogu naći i u intraduktalnom papilomu i u karcinomu. Preporuka je ne postavljati dijagnozu maligne bolesti ukoliko nije nađen veći broj pojedinačnih stanica s izraženom atipijom jezgre (4).

Citodijagnostika iscjetka se ne koristi kao test probira za rak dojke, jer spontani iscjedak ima tek mali broj asimptomatskih žena (7 do 14 %), a koje nisu trudne ili u razdoblju laktacije (7). U odsutnosti spontanog iscjetka, sekret se iz kanalića može dobiti sukcijom i ispiranjem, čime se osjetljivost citološke analize znatno povećava. Na tako dobivenom sekretu moguće je osim citološke učiniti i analizu biomarkera, ekspresije gena i proteomsku analizu (10, 11).



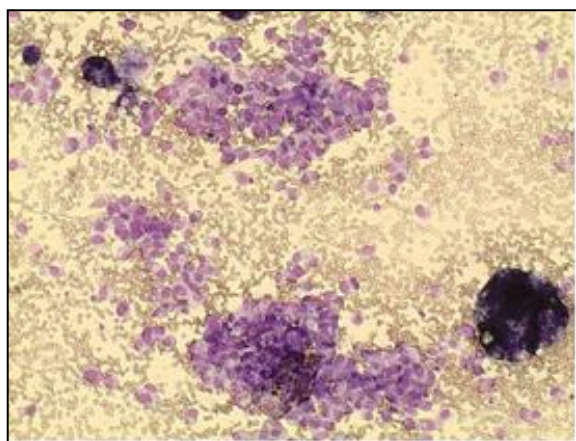
Slika 7. *Papilarna nakupina malignih stanica duktalnog epitela, MGG x 200*

PHD: Carcinoma ductale in situ



Slika 8. *Nakupine malignih stanica poremećenog N/C odnosa, MGG x 200*

PHD: Carcinoma ductale in situ



Slika 9. *Maligne stanice povećanih, nepravilnih jezgri, u nakupinama i pojedinačno, MGG x 100*

PHD: Carcinoma intraductale invasivum mammae

(Slike fotografirala autorica)

U najvećem broju slučajeva iscjedak iz dojke posljedica je benignih stanja pa se prije kirurške intervencije preporučuje primjena neinvazivnih, slikovnih radioloških metoda i kontrastne pretrage mliječnih kanalića. Ultrazvučni pregled može biti koristan u vizualizaciji retroareolarnih lezija. Galaktografija je kontrastna pretraga tijekom koje se kanalić iz kojeg je dobiven uzorak ispuni kontrastom i fotografira. Prema nalazu galaktografije, koji upućuje na nepravilnost kanalića u smislu defekata punjenja ili nepravilnih proširenja, indicira se operativni zahvat. Uloga galaktografije je lokalizirati promjenu u dojci i tako pomoći kirurgu koji odlučuje o proširenosti zahvata (mikrodohektomija ili duktektazija). Patohistološka analiza daje morfološke podatke o arhitekturi tkiva koja je nužna za konačnu dijagnozu. Kirurška ekscizija i patohistološka analiza zlatni su standard u isključivanju i potvrđivanju maligne bolesti kao uzroka patološkog iscjetka iz dojke (2, 4, 12).

2. CILJ

Cilj ove restrospektivne studije bio je u razmazima iscjetka analiziranim od siječnja 2006. do prosinca 2015. godine odrediti:

1. skupine iscjetka prema makroskopskom izgledu (boji)
2. udio citoloških dijagnoza
3. stanične elemente u iscjetku
4. povezanost boje iscjetka s patohistološkim nalazom
5. usporediti citološki s patohistološkim nalazom
6. dijagnostičku vrijednost citologije iscjetka iz dojke

3. MATERIJAL I METODE

3.1. Ispitanice

U razdoblju od siječnja 2006. do prosinca 2015. godine u Kliničkom zavodu za kliničku citologiju KBC Osijek zbog simptomatskih i asimptomatskih promjena u dojci citološki je obrađeno 14 296 bolesnica. U 4576 (32,0 %) bolesnica u dobi od 14 do 86 godina (srednja dob 44,1 godina, median 42,3 godine) citološki je analiziran jednostrani ili obostrani iscjedak iz dojke.

3.2. Metoda uzimanja i obrade uzorka

Uzimanje uzorka za citološku analizu učinjeno je prema preporukama iz literature, a razmazi su bojani standardnom metodom po May-Grünwald-Giemsu (9). U bojanju metodom May-Grünwald Giemsa koriste se otopina May Grünwald (metilensko modri i kiseli eozin otopljen u metanolu) i otopina Giemsa (azur II-eozin i azur II otopljen u glicerinu i metanolu). Postupak bojenja osušenih razmaza je:

1. otopina May Grünwald 3 minute
2. ispiranje destiliranom vodom 1 minutu
3. otopina Giemsa 20 minuta
4. isprati destiliranom vodom 1 - 2 minute
5. postavljanje preparata u kosi položaj na žičane predloške
6. sušenje preparata na zraku

3.3. Statističke metode

Kao baza podataka korištena je evidencija nalaza Kliničkog zavoda za kliničku citologiju, rađena u programu Excel, a u deskriptivnoj i statističkoj analizi korišten je program SPSS for Windows (inačica 13.0, SPSS Inc., Chicago, IL, SAD).

4. REZULTATI

U razdoblju od siječnja 2006. do prosinca 2015. godine u Kliničkom zavodu za kliničku citologiju KBC Osijek, zbog simptomatskih i asimptomatskih promjena u dojci citološki je obrađeno 14 272 pacijentice. U 4576 (32 %) pacijentica, u dobi od 14 do 86 godina (srednja dob 44,1 godina, median 42,3 godine) citološki je analiziran jednostrani ili obostrani iscjedak iz dojke. (Tablica 1.).

Prema boji je iscjedak podijeljen u pet glavnih skupina. Najčešće je opisivan obojeni iscjedak u 2193 (47,9 %), potom mliječan u 1124 (24,6 %) i bezbojan/proziran u 596 (13,0 %) pacijentica. Smeđi iscjedak, koji sugerira prisutnost krvi opisan je u 599 (13,1 %) pacijentica. Jasno krvavi iscjedak imale su 64 (1,4 %) pacijentice.

Tablica 1. Boja iscjetka

Iscjedak	Bolesnice (N)	Postotak (%)
Bezbojan, poziran	596	13,0
Mliječni	1124	24,6
Obojeni (zelenkasti, žućkasti)	2193	47,9
Smeđi	599	13,1
Krvav	64	1,4
Ukupno	4576	100,0

Citološke dijagnoze svrstane su u četiri kategorije. Uredan (benigan) citološki nalaz imalo je 4300 (94,0 %) pacijentica. U 95 (2,1 %) pacijentica je zbog nalaza manjeg broja papilarnih nakupina stanica dukalnog epitela postavljena sumnja na intraduktalni papilom, a u 173 (3,8 %) postavljena je dijagnoza intraduktalnog papiloma. Maligne su stanice nađene u iscjetku 6 (0,1 %) pacijentica (Tablica 2).

Tablica 2. Kategorije citoloških dijagnoza (N = 4576)

Citološki nalaz	Bolesnice	
	(N)	(%)
Benigno	4300	94,0
Suspektan intraduktalni papilom	95	2,1
Intraduktalni papilom	175	3,8
Maligno	6	0,1
Ukupno	4576	100,0

Mikroskopskom analizom iscjetka u najvećem broju pacijentica, njih 3702 (80,9 %), radilo se o benignom iscjetku jer su uz sekret nađene pjenušave stanice i stanice dukalnog epitela pojedinačno i u manjim nakupinama. Upala je dijagnosticirana zbog većeg broja granulocita u iscjetku 133 (2,9 %) pacijentice. U 461 (10,1 %) pacijentice je zbog nalaza epitela i eritrocita uz pjenušave stanice ili samo eritrocita preporučena citološka kontrola iscjetka. U 106 (2,3 %) je pacijentica zbog nalaza većeg broja manjih nakupina stanica dukalnog epitela postavljena sumnja na intraduktalni papilom, a u njih 168 (3,7 %) zbog nalaza papilarnih nakupina intraduktalni papilom. U 6 (0,1 %) je pacijentica citološki dijagnosticirana maligna bolest (Tablica 3.).

Tablica 3. Citološki nalaz iscjetka

Citološki nalaz	Bolesnice	Postotak
	(N)	(%)
Sekret/pjenušave stanice	2934	64,1
Pjenušave stanice + epitel	768	16,8
Upala	133	2,9
Eritrociti	324	7,1
Epitel i eritrociti	137	3,0
Suspektan IP	106	2,3
IP	168	3,7
Maligno	6	0,1
Ukupno	4576	100,0

IP* - intraduktalni papilom

U 136 (3,0 %) je pacijentica bila moguća usporedba boje iscjetka i patohistološkog nalaza (Tablica 4.) te usporedba citološkog i patohistološkog nalaza (Tablica 5.)

Tablica 4. Usporedba boje iscjetka i patohistološkog nalaza (N = 136)

		PATOHIŠTOLOŠKI NALAZ				
		Mastopathia fibrocystica	Epitelna hiperplazija/ Adenoza	Papiloma intraductale	Adenocarcinoma	Ukupno (%)
BOJA ISCJETKA	Bezbojan/ poziran	2	-	6	-	8 (5,9 %)
	Mliječni	6	2	11	2	21 (15,4%)
	Obojeni	21	3	23	3	50 (36,8%)
	Smeđi	6	-	10	1	17 (12,5%)
	Krvav	9	2	26	3	40 (29,4%)
	Ukupno (%)	44 (32,3 %)	7 (5,2 %)	76 (55,9 %)	9 (6,6 %)	136(100%)

U 29/44 pacijentice s fibrocističnom mastopatijom i 40/76 pacijentica s intraduktalnim papilomom, makroskopski je opisan obojan iscjedak. Krvavi i smeđi iscjedak (koji se povezuje s krvlju) opisan je u 15/44 pacijentice s mastopatijom i 36/76 pacijentica s IP-om. Krvavi i smeđi iscjedak imale su i četiri pacijentice s karcinomom u dojci. U pet pacijentica s karcinomom iscjedak je bio benignog karaktera.

Intraduktalni papilom bio je najčešća patohistološka dijagnoza i to u 76 (55,9 %) pacijentica srednje životne dobi 54,4 godina. U 44 (32,3 %) pacijentice srednje životne dobi 48,7 godina, nađene su promjene povezane s fibrocističnom mastopatijom. Maligna je bolest nađena u 9 (6,6 %) žena srednje životne dobi 54,1 godina (Tablica 4. i 5.).

Usporedbom citološkog i patohistološkog nalaza (Tablica 5) određena je dijagnostička vrijednost (osjetljivost, specifičnost i prediktivne vrijednosti) citologije iscjetka iz dojke (Tablica 7).

Tablica 5. Usporedba citološkog i patohistološko nalaza (N = 136).

		PATOHIŠTOLOŠKI NALAZ				
		Mastopathia fibrocystica	Epitelna hiperplazija/ Adenoza	Papiloma intraductale	Adenocarcinoma	Ukupno (%)
CITOLOŠKI NALAZ	Sekret/ pjenušave st.	7	2	2	-	11 (8,1 %)
	Epitel	2	2	2	2	8 (5,9 %)
	Papilarne nakupine	3	-	11	-	14 (10,3%)
	Eritrociti	10	-	18	1	29 21,3%)
	Epitel+eritrociti	5	1	2	-	8 (5,9 %)
	Papilarne nakupine+eritrociti	16	2	40	1	59 43,4%)
	upala	-	-	-	1	1 (0,7 %)
	Maligne stanice	1	-	1	4	6 (4,4 %)
	Ukupno (%)	44 (32,4 %)	7 (5,1 %)	76 (55,9 %)	9 (6,6 %)	136 (100%)

Citološki nalaz sekreta, pjenušavih stanica, pojedinačnih epitelnih stanica i papilarnih nakupina samostalno i u kombinaciji s eritrocitima, svrstali smo u skupinu benignih nalaza. Podudarnost je nađena u 125 (91,9 %) pacijentica s nalazom benigne promjene u dojci i 4 (2,9 %) pacijentice s malignom bolesti. Dvije (1,5 %) su pacijentice imale lažno pozitivan, a pet (3,7 %) pacijentica lažno negativan citološki nalaz. Dijagnostička vrijednost citologije iscjetka iz dojke prikazana je u tablici 7.

Tablica 6. Dobna raspodjela ispitanica s patohistološkim nalazom (N = 141)

	Mastopathia fibrocystica	Fibroadenoma	Papiloma intraductale	Adenocarcinoma
Broj	53 (37,6 %)	3 (2,1 %)	76 (53,9 %)	9 (6,4 %)
Srednja	48,7	40,0	54,4	54,1
Median, raspon	46 (25 - 86)	49 (20 - 61)	53,5 (26 - 85)	52 (39 - 78)

Tablica 7. Dijagnostička vrijednost citologije iscjetka iz dojke

Citološki nalaz	Patohistološki nalaz		
	Maligno	Benigno	Ukupno
Maligno	4	2	6
Benigno	5	125	130
Ukupno	9	127	136

Osjetljivost citologije za dijagnostiku iscjetka iz dojke je 44,4 %, specifičnost 98,4 %, pozitivna prediktivna vrijednost 66,7 %, a negativna prediktivna vrijednost 96,0 % .

5. RASPRAVA

U razdoblju od 10 godina u Kliničkom zavodu za kliničku citologiju KBC Osijek, zbog simptomatskih i asimptomatskih promjena u dojci, citološki je obrađeno 14 272 pacijentice. U 4576 (32,1 %) pacijentica, u dobi od 14 do 86 godina (srednja dob 44,1 godina, median 42,3 godine), citološki je analiziran jednostrani ili obostrani iscjedak iz dojke. Prema istraživanjima, zbog iscjetka se na pregled u ambulantu za dojku javlja 3 – 7 % žena (13, 14). U našem je podneblju prisutna vrlo visoka svjesnost u žena o potrebi samopregleda dojke pa je to najvjerojatnije i razlog vrlo visokog udjela žena s iscjetkom u našem istraživanju.

Iscjedak iz dojke čini 5 – 10 % svih simptoma promjena u dojci (5, 11, 14), od njega su češći samo palpabilni čvor i bolnost. U više od 50 % žena reproduktivne dobi dobi iscjedak se može dobiti pritiskom na bradavicu, samo 5 % žena ima spontani iscjedak (15, 16).

Uobičajeni citološki nalaz benignog iscjetka su pjenušave stanice (i njihove varijante), pojedinačne duktalne stanice i različite količine sekreta. Nalaz manjih nakupina duktalnog epitela karakterističan je za iscjedak u fibrocističnoj mastopatiji. Brojnije manje papilarne nakupine sugeriraju intraduktalnu proliferaciju, a velike papilarne nakupine duktalnog epitela intraduktalni papilom. Nalaz stanica s povećanom jezgrom, hiperkomazijom, grubo zrnatim kromatinom i povećanim omjerom jezgre i citoplazme jasne su značajke maligne bolesti. U podlozi se u pravilu nalaze eritrociti i upalne stanice (13, 17).

Fiziološki je iscjedak obostran, iz više kanalića i može se dobiti pritiskom na područje oko bradavice. Boja benignog iscjetka varira od mliječnog, preko žućkastog do zelenkastog, a posljedica je apokrine sekrecije (10, 11). Najveći je broj naših pacijentica, njih 3913 (85,5 %) imalo mliječan i obojeni iscjedak s mikroskopskim nalazom pjenušavih stanica, pojedinačnih epitelnih stanica i sekreta (3702/80,9 %) koji nisu povezani s povećanim rizikom od nastanka karcinoma dojke. U gotovo 97 % žena iscjedak je simptom benigne bolesti dojke (18) što je potvrdilo i naše istraživanje (95 %).

Patološki je iscjedak jednostran, spontan, iz jednog kanalića, sukrvav ili jasno krvav. Izgled takvog iscjetka se prema većem broju istraživanja povezuje s povišenim rizikom za karcinom (6, 10, 1, 19), ali ima istraživanja koja tu povezanost nisu potvrdila jer njihovih 55 % pacijentica s malignom bolesti dojke nije imalo krvavi iscjedak (12). Sauter je sa suradnicima istaknuo važnost promjene boje iscjetka (iz smeđe u sukrvavu ili krvavu) jer je našao

povezanost s progresijom premaligne promjene u malignu (20). Krvavi iscjedak ima veću vjerojatnost nalaza malignih stanica od iscjetka druge boje pa neki autori preporučuju citološki pregled samo krvavog iscjetka, koji predstavlja 11 % svih sekrecija, dok drugi preporučuju pregled svakog iscjetka bez obzira na prisutnost krvi/ostalnih boja. Najveći broj žena s intraduktalnim papilomom ima iscjedak, a koji ne mora biti krvav. Samo 2 % žena s karcinomom u dojci ima iscjedak (7). Od 9 naših pacijentica kojima je dijagnosticiran karcinom, 4 su imale krvavi/smeđi iscjedak, u preostalih 5 iscjedak je bio bez makroskopski vidljivih tragova krvi. U pacijentica s intraduktalnim papilomom patološki je iscjedak bio podjednako zastupljen, obojen u 53 % i krvav u 47 % ispitanica. Trećina (34 %) pacijentica s fibrocističnom mastopatijom imala je krvav/smeđi iscjedak. Ukoliko nismo sigurni da je krv uzrok smeđe boje iscjetka, može pomoći i kemijski test na krv/okultno krvarenje.

Konsenzusa oko boje iscjetka kao neovisnog prediktora maligne bolesti nema. Iako je maligna bolest dijagnosticirana u većini pacijenata s jednostranim krvavim iscjetkom, povezanost iscjetka i bolesti nije dovoljno jaka za izdvajanje pacijenata s visokim rizikom (8).

Mikroskopski nalaz eritrocita u iscjetku indikacija je za daljnju obradu (21). Svim ženama kojima je dijagnosticirana maligna bolest u iscjetku nađeni su eritrociti kao i u razmazima iscjetka 81 % žena s intraduktalnim papilomom (17). Intraduktalni papilomi su obično solitarni tumori koji najčešće nastaju u subareolarnim mliječnim kanalićima koji se manifestira iscjetkom iz dojke, koji može, ali i ne mora biti krvav pa je i citologija uobičajena metoda njegove dijagnostike/obrade tih pacijentica. Papilarni karcinom čini 1 do 2 % svih malignih tumora dojke, a gotovo polovina se dijagnosticira u centralnom dijelu dojke. Stoga ne čudi činjenica da više od trećine pacijentica s papilarnim karcinomom ima iscjedak iz dojke (7). Isto tako prisutna su stajališta da nalaz eritrocita u iscjetku nije pouzdan pokazatelj karcinoma, jer čak 75 % pacijentica s malignom bolesti dojke nema spontani krvavi iscjedak (22, 20).

Najčešći razlog iscjetka iz dojke je benigna bolest i to intraduktalni papilomi koje smo i patohistološki potvrdili u 76 (55,9 %) pacijentica, slijedi fibrocistična mastopatija s proširenjem kanalića i različite vrste hiperplazija u 51 (37,5 %) pacijentice, što je u skladu s rezultatima sličnih istraživanja (14, 15, 16, 23). U 6 (4,4 %) pacijentica citološki je dijagnosticirana maligna bolest. Udio malignih dijagnoza u citodijagnostici iscjetka kreće se od 3 do 16 % (13, 14, 22, 23, 24). Iscjedak iz više kanalića je rijetko uzrokovan karcinomom dojke, a faktori rizika za malignu bolest u žena s iscjetkom u dojci je dob veća od 50 godina,

jednostrani krvavi iscjedak iz jednog kanalića i palpabilna tvorba u dojci (5, 13, 14). Srednja dob naših pacijentica s malignom bolesti u dojci bila je 54,1 godina.

Dijagnostička vrijednost citologije iscjetka određena je kroz usporedbu citološke i patohistološke dijagnoze u mnogim istraživanjima (5, 13, 17, 23, 24, 25). Neki od njih su prikazali ekstremno nisku osjetljivost (16,7 %) i specifičnost (66,1 %), a visok udio lažno negativnih dijagnoza objasnili su činjenicom da se svega 1 – 5 % karcinoma manifestira iscjetkom iz dojke (24). U drugih je pak specifičnost bila niska (30 %) zbog vrlo visokog udjela lažno pozitivnih nalaza (32,3 %), pri čemu su u grupu pozitivnih citoloških nalaza svrstali atipične, suspektne i nalaze papilarnih promjena (23). Bolju su osjetljivost, specifičnost, pozitivnu i negativnu prediktivnu vrijednost (85 %, 97 %, 92 %, 94 %) citologije iscjetka prikazali Pritta i suradnici (17). Zbog niske osjetljivosti i specifičnosti mnogi smatraju da citologija iscjetka ne može biti jedini modalitet u dijagnostici iscjetka iz dojke (5, 23, 24), ali su prisutna i stajališta da je bez obzira na nisku osjetljivost korisna u obradi visoko rizične populacije, u žena s jednostranim spontanim, krvavim iscjetkom iz jednog kanalića (17). Za Guptu citologija iscjetka ima dostatno visoku specifičnost za dijagnostiku malignih i sumnjivih promjena, a manje je pouzdana u razlikovanju/dijagnostici fibrocističnih promjena i papiloma (13). Uspoređujući i analizirajući različite modalitete dijagnostike iscjetka, radiološke (koji uključuju slikovne prikaze, galaktografiju i magnetnu rezonancu), patohistologiju i citologiju, u istraživanjima s velikim brojem slučajeva zaključili su da je citologija racionalna metoda u dijagnostici malignih i suspektnih promjena (25).

Rezultati dijagnostičke vrijednosti citologije iscjetka našeg istraživanja pokazali su da smo pouzdaniji u potvrdi da je iscjedak posljedica benigne promjene nego u otkrivanju maligne bolesti (osjetljivost je 44,4 %, specifičnost 98,4 %, pozitivna prediktivna vrijednost 66,7 %, negativna prediktivna vrijednost 96,0 %). Imali smo 2 (1,5 %) lažno pozitivna citološka nalaza. Najčešći je razlog lažno pozitivnog nalaza intraduktalni papilom (5), koji je patohistološki dijagnosticiran jednoj pacijentici; drugoj je dijagnosticirana fibrocistična mastopatija. U 5 (3,7 %) pacijentica citološki je nalaz bio lažno negativan. Najčešći je razlog lažno negativnog nalaza upala u dojci (5), a koju je imala jedna pacijentica. Citološki su u tri pacijentice opisane manje nakupine stanica duktalnog epitela i dosta hemoliziranih eritrocita te im je preporučena galaktografija secernirajućeg kanalića. Samo je nalaz jedne pacijentice bio u potpunosti benignan, opisane su samo pjenušave stanice i malobrojne stanice duktalnog epitela.

Razlikovanje iscjetka koji može biti posljedica fiziološkog stanja i benignih promjena, od iscjetka koji je uzrokovan malignom bolesti veliki je izazov, a citodijagnostika u tom slučaju može dati korisne informacije unatoč činjenici da je dijagnostička pouzdanost katkada dosta niska. Citološka analiza iscjetka iz dojke je neinvazivna, brza i jeftina dijagnostička metoda koja usmjerava dijagnostičku obradu. Galaktografija i slikovne radiološke metode, ultrazvuk i mamografija najčešći su dijagnostički modaliteti kojima je moguće učinkovito odrediti njegovu etiologiju.

6. ZAKLJUČCI

1. Prema makroskopskom izgledu (boji) iscjedak je podijeljen u 5 skupina. Najčešće je opisivan obojeni iscjedak (47,9 % pacijentica), zatim mliječan (24,6 % pacijentica) te bezbojan/proziran (13,0 % pacijentica) i smeđi iscjedak (13,1 % pacijentica). Jasno krvav iscjedak imale su 64 (1,4 %) pacijentice.
2. Najveći broj pacijentica, njih 4300 (80,9 %) imale su benigni iscjedak. Intraduktalni papilom je citološki dijagnosticiran u 175 (3,8 %) pacijentica. U iscjetku 95 (2,1 %) pacijentica je zbog nedovoljnih morfoloških kriterija postavljena sumnja na intraduktalni papilom. U 6 pacijentica je citološki dijagnosticirana maligna bolest.
3. Citološki su u razmazima najčešće opisivane stanice dukalnog epitela, pjenušave stanice i sekret i to u 3702 (80,9 %) pacijentice. Upalu su imale 133 (2,9 %) pacijentice. U 461 (10,1 %) pacijentice je zbog nalaza epitela i eritrocita uz pjenušave stanice ili samo eritrocita preporučena citološka kontrola iscjetka. U 106 (2,3 %) je pacijentica zbog nalaza većeg broja manjih nakupina stanica dukalnog epitela postavljena sumnja na intraduktalni papilom, a u 168 (3,7 %) pacijentica zbog nalaza papilarnih nakupina intraduktalni papilom. U 6 (0,1 %) pacijentica citološki je dijagnosticirana maligna bolest.
4. U 29/44 pacijentice s fibrocističnom mastopatijom i 40/76 pacijentica s intraduktalnim papilomom makroskopski je opisan obojen iscjedak. Krvavi i smeđi iscjedak (koji se povezuje s krvlju) opisan je u 15/44 pacijentice s mastopatijom i 36/76 pacijentica s IP-om. Krvavi i smeđi iscjedak imale su četiri pacijentice s karcinomom u dojci. U pet pacijentica s karcinomom iscjedak je bio benignog karaktera (mliječan ili obojen).
5. Podudarnost je nađena u 125 (91,9 %) pacijentica s nalazom benigne promjene u dojci i 4 (2,9 %) pacijentice s malignom bolesti. Dvije (1,5 %) su pacijentice imale lažno pozitivan, a pet (3,7 %) pacijentica lažno negativan citološki nalaz.
6. Osjetljivost citologije za dijagnostiku iscjetka iz dojke je 44,4 %, specifičnost 98,4 % , pozitivna prediktivna vrijednost 66,7 % , a negativna prediktivna vrijednost 96,0 % .

7. SAŽETAK

CILJ ISTRAŽIVANJA: Odrediti makroskopski izgled iscjetka, stanične elemente u iscjetku, udio citoloških dijagnoza, povezanost boje iscjetka s patohistološkom dijagnozom, usporediti citološki i patohistološki nalaz te odrediti dijagnostičku vrijednost citologije iscjetka iz dojke.

USTROJ STUDIJE: Retrospektivna studija.

MATERIJAL I METODE: U istraživanje je uključeno 4576 pacijentica s jednostranim ili obostranim iscjetkom iz dojke. Razmazi su bojeni metodom po May-Grünwald-Giemsu.

REZULTATI: Iscjedak je citološki najčešće bio benignan (94 %), mliječan ili obojeni (72,5 %), s mikroskopskim nalazom sekreta, pjenušavih stanica i stanica dukalnog epitela pojedinačno i u manjim nakupinama (80,9 %). U 6 pacijentica postavljena je dijagnoza maligne bolesti koja je patohistološki potvrđena u njih 4. Dvije (1,5 %) su pacijentice imale lažno pozitivan, a pet (3,7 %) pacijentica lažno negativan citološki nalaz. Osjetljivost citologije za dijagnostiku iscjetka iz dojke je 44,4 %, specifičnost 98,4 %, pozitivna prediktivna vrijednost 66,7 %, a negativna prediktivna vrijednost 96,0 % .

ZAKLJUČAK: Citološka analiza iscjetka iz dojke neinvazivna je, brza i jeftina dijagnostička metoda koja usmjerava dijagnostičku obradu. Galaktografija i slikovne radiološke metode, ultrazvuk i mamografija, najčešći su dijagnostički modaliteti kojima je moguće učinkovito odrediti njegovu etiologiju.

KLJUČNE RIJEČI: eritrociti, intraduktalni papilom, iscjedak, krvavi iscjedak, patohistološki nalaz

8. ABSTRACT

OBJECTIVE: To determine the macroscopic appearance of the discharge, the cell elements in the discharge, the portion of cytological diagnoses, the link between the color of the discharge and the histopathologic diagnosis, to compare cytologic and histopathologic findings and to determine the diagnostic value of the cytology of the breast discharge.

STUDY OUTLINE: A retrospective study.

MATERIALS AND METHODS: The study included 4576 patients with unilateral or bilateral discharge from the breast. Smears were stained by May-Grünwald-Giemsa method.

RESULTS: The discharge was usually cytologically benign (94%), milky or colored (72.5%), with microscopic findings of secretions, foam cells and ductal epithelial cells individually and in small clusters (80.9%). Six patients were diagnosed with malignant disease which was histologically confirmed on 4. Two (1.5%) female patients had a false positive, and five (3.7%) patients had a false negative cytologic report. The sensitivity of cytology for the diagnosis of breast discharge is 44.4%, specificity is 98.4%, positive predictive value is 66.7%, and negative predictive value is 96.0%.

CONCLUSION: The cytological analysis of breast discharge is a noninvasive, fast and inexpensive diagnostic method that directs the diagnostic treatment. Galactography and radiological imaging methods, ultrasound and mammography are the most common diagnostic modalities which can effectively determine its etiology.

KEY WORDS: erythrocytes, intraductal papilloma, discharge, bloody discharge, histopathologic findings

9. LITERATURA

1. Ferlay J, Autier P, Boniol M, Heanue M, Colombet M, Boyle P. Estimates of the cancer incidence and mortality in Europe in 2006. *Ann Oncol Off J Eur Soc Med Oncol ESMO*. ožujak 2007.;18(3):581–92.
2. Gray W, Kocjan G. *Diagnostic Cytopathology*. 3ed izd. Elsevier Health Sciences; 2010. 947 str.
3. Znidarčić Z, Jeren T, Kaić G, Kardum-Skelin I, Knezević-Obad A, Smojver-Jezek S, i ostali. Clinical cytology and primary health care of children and adults. *Coll Antropol*. lipanj 2010.;34(2):737–48.
4. Fajdić J. *Suvremena dijagnostika bolesti dojke*. Medicinska naklada, Zagreb; 2000.
5. Moriarty AT, Schwartz MR, Laucirica R, Booth CN, Auger M, Thomas NE, i ostali. Cytology of spontaneous nipple discharge--is it worth it? Performance of nipple discharge preparations in the College of American Pathologists Interlaboratory Comparison Program in Nongynecologic Cytopathology. *Arch Pathol Lab Med*. kolovoz 2013.;137(8):1039–42.
6. Nipple discharge cytology | Eurocytology [Internet]. [citirano 10. svibanj 2016.]. Preuzeto od: <http://www.eurocytology.eu/en/course/347>
7. Cibas ES, Ducatman BS. *Cytology: diagnostic principles and clinical correlates*. Elsevier Health Sciences; 2009. 552 str.
8. Wong Chung JERE, Jeuris-van de Ven SAH, van Helmond N, Wauters CAP, Duijm LEM, Strobbe LJA. Does Nipple Discharge Color Predict (pre-) Malignant Breast Pathology? *Breast J*. ožujak 2016.;22(2):202–8.
9. Koss LG, Melamed MR. *Koss' diagnostic cytology and its histopathologic bases*. Lippincott Williams & Wilkins; 2006. 994 str.
10. Masood S, Khalbuss WE. Nipple fluid cytology. *Clin Lab Med*. prosinac 2005.;25(4):787–794, vii–viii.

11. Lang JE, Kuerer HM. Breast ductal secretions: clinical features, potential uses, and possible applications. *Cancer Control J Moffitt Cancer Cent.* listopad 2007.;14(4):350–9.
12. Morrogh M, Park A, Elkin EB, King TA. Lessons learned from 416 cases of nipple discharge of the breast. *Am J Surg.* srpanj 2010.;200(1):73–80.
13. Gupta RK, Gaskell D, Dowle CS, Simpson JS, King BR, Naran S, i ostali. The role of nipple discharge cytology in the diagnosis of breast disease: a study of 1948 nipple discharge smears from 1530 patients. *Cytopathol Off J Br Soc Clin Cytol.* prosinac 2004.;15(6):326–30.
14. Zervoudis S, Iatrakis G, Economides P, Polyzos D, Navrozoglou I. Nipple discharge screening. *Womens Health Lond Engl.* siječanj 2010.;6(1):135–51.
15. Hussain AN, Policarpio C, Vincent MT. Evaluating nipple discharge. *Obstet Gynecol Surv.* travanj 2006.;61(4):278–83.
16. Sala Abdalla SL. Pathological Nipple Discharge. *Open Access J Sci Technol.* 2014.;2.
17. Pritt B, Pang Y, Kellogg M, St John T, Elhosseiny A. Diagnostic value of nipple cytology: study of 466 cases. *Cancer.* 25. kolovoz 2004.;102(4):233–8.
18. Salzman B, Fleegle S, Tully AS. Common breast problems. *Am Fam Physician.* 15. kolovoz 2012.;86(4):343–9.
19. Chen L, Zhou W-B, Zhao Y, Liu X-A, Ding Q, Zha X-M, i ostali. Bloody nipple discharge is a predictor of breast cancer risk: a meta-analysis. *Breast Cancer Res Treat.* veljača 2012.;132(1):9–14.
20. Sauter ER, Winn JN, Dale PS, Wagner-Mann C. Nipple aspirate fluid color is associated with breast cancer. *Cancer Detect Prev.* 2006.;30(4):322–8.
21. Matković V, Hajredini A, Mahovlić V, Ovanin-Rakić A, Škopljanač-Maćina L. USPOREDBA CITOLOŠKE ANALIZE ISCJETKA IZ DOJKE S GALAKTOGRAFSKIM NALAZOM. *Gynaecol Perinatol.* 01. prosinac 2010.;19(4):261–5.
22. Richards T, Hunt A, Courtney S, Umeh H. Nipple discharge: a sign of breast cancer? *Ann R Coll Surg Engl.* ožujak 2007.;89(2):124–6.

23. Kalu ON, Chow C, Wheeler A, Kong C, Wapnir I. The diagnostic value of nipple discharge cytology: breast imaging complements predictive value of nipple discharge cytology. *J Surg Oncol*. 15. rujana 2012.;106(4):381–5.
24. Kooistra BW, Wauters C, van de Ven S, Strobbe L. The diagnostic value of nipple discharge cytology in 618 consecutive patients. *Eur J Surg Oncol J Eur Soc Surg Oncol Br Assoc Surg Oncol*. lipanj 2009.;35(6):573–7.
25. Tokuda Y, Kodam Y. Suspicious Nipple Discharge Diagnostic Evaluation. U: Tabar L, urednik. *Imaging of the Breast - Technical Aspects and Clinical Implication* [Internet]. InTech; 2012 [citirano 20. svibanj 2016.]. Preuzeto od: <http://www.intechopen.com/books/imaging-of-the-breast-technical-aspects-and-clinical-implication/suspicious-nipple-discharge-diagnostic-evaluation>

10. ŽIVOTOPIS

OSOBNI PODATCI:

Ime i Prezime: Ana Bandjak
Datum rođenja: 11.9.1993.
Adresa: Mljetska 30, Osijek
E-mail: ana.bandjak@gmail.com

OBRAZOVANJE:

2012. - ... Medicinski fakultet Osijek
Sveučilišni preddiplomski studij Medicinsko laboratorijska dijagnostika
2008. – 2012. Medicinska škola Osijek
Smjer: Medicinsko laboratorijska dijagnostika
2000.– 2008. OŠ Grigor Vitez, Osijek

RADNO ISKUSTVO:

4.1.2016. – ... Zdravstveno-laboratorijski tehničar, Klinički zavod za kliničku citologiju, KBC Osijek
31.7.2015. – 3.1.2016. Zdravstveno-laboratorijski tehničar, Odjel za laboratorijsku dijagnostiku, Opća županijska bolnica Vukovar i bolnica hrvatskih veterana
15.5.2013. – 14.5.2014. Stručno osposobljavanje za zdravstveno-laboratorijskog tehničara, Odjel za kliničku laboratorijsku dijagnostiku, KBC Osijek