

# SMJEŠTAJ TFF1 I TFF3 PROTEINA U RAZLIČITIM STADIJIMA RAZVOJA MIŠJEG ZAMETKA

---

**Bijelić, Nikola**

**Doctoral thesis / Disertacija**

**2017**

*Degree Grantor / Ustanova koja je dodijelila akademski / stručni stupanj:* **Josip Juraj Strossmayer University of Osijek, Faculty of Medicine / Sveučilište Josipa Jurja Strossmayera u Osijeku, Medicinski fakultet**

*Permanent link / Trajna poveznica:* <https://um.nsk.hr/um:nbn:hr:152:590264>

*Rights / Prava:* [In copyright](#)/[Zaštićeno autorskim pravom.](#)

*Download date / Datum preuzimanja:* **2024-07-25**



*Repository / Repozitorij:*

[Repository of the Faculty of Medicine Osijek](#)



SVEUČILIŠTE JOSIPA JURJA STROSSMAYERA U OSIJEKU  
MEDICINSKI FAKULTET OSIJEK

Nikola Bijelić

SMJEŠTAJ TFF1 I TFF3 PROTEINA U RAZLIČITIM  
STADIJIMA RAZVOJA MIŠJEG ZAMETKA

*Disertacija*

Osijek, 2015.

SVEUČILIŠTE JOSIPA JURJA STROSSMAYERA U OSIJEKU  
MEDICINSKI FAKULTET OSIJEK

Nikola Bijelić

SMJEŠTAJ TFF1 I TFF3 PROTEINA U RAZLIČITIM  
STADIJIMA RAZVOJA MIŠJEG ZAMETKA

*Disertacija*

Osijek, 2015.

Mentor: prof.dr.sc. Tatjana Belovari, dr.med.

Rad ima 85 listova.

Disertacija je izrađena u Laboratoriju za histologiju i Laboratoriju za funkcionalnu genomiku i kulturu tkiva Medicinskog fakulteta Osijek.

Zahvaljujem mentorici, prof.dr.sc. Tatjani Belovari na strpljivom vodstvu prilikom izrade disertacije te na praktičnim i korisnim idejama bez kojih izrada ovog rada ne bi bila moguća.

Zahvaljujem i prof.dr.sc. Mireli Baus Lončar, voditeljici projekta o trefoil factor proteinima iz kojeg je na koncu i izrasla ova disertacija i koja me uvela u veliki svijet tih malih proteina te prof.dr.sc. Ljiljani Kostović-Knežević čiji su mudri savjeti i iskustvo pomogli u oblikovanju ovog rada.

Zahvalan sam i gospođi Danici Matić, med.lab.ing., za neprocjenjivu pomoć u pripremi histoloških preparata, kolegicama doc.dr.sc. Katarini Mišković Špoljarić i Marijani Jukić, prof. u čijem sam laboratoriju proveo mnoge sate te kolegicama Maji Tolušić Levak, dr.med., Željki Perić Kačarević, prof., i Anji Bjelousov, dr.med. na suradnji u različitim aspektima istraživanja TFF proteina. Doc. dr. sc. Olgi Cvijanović s Medicinskog fakulteta u Rijeci zahvaljujem na ustupanju potrebne opreme za mjerenja spužvaste kosti.

Svojoj supruzi Bibijani i kćerki Leoni zahvaljujem na podršci i pomoći u tome da uravnoteženo pristupim znanstvenom radu imajući u vidu da je vrijeme neprocjenjivo, a da ga naši najmiliji najviše zaslužuju.

Na kraju, zahvaljujem Izumitelju čovjeka što sam mogao bolje upoznati i naučiti više cijeniti jednu od najfascinantnijih pojava koji postoje – nastanak novog života.

U Osijeku, siječanj 2015.

Nikola Bijelić

## Sadržaj

POPIS KRATICA KORIŠTENIH U TEKSTU .....	iii
1. UVOD.....	1
1.1. Embrionalni razvoj.....	1
1.1.1. Okoštavanje.....	3
1.2. Obitelj trefoil factor proteina (TFF).....	4
1.2.1. Obitelj TFF u fiziološkim procesima .....	5
1.2.2. Obitelj TFF u patološkim procesima.....	7
1.2.3. Obitelj TFF u embrionalnom razvoju .....	13
2. HIPOTEZA .....	15
3. CILJ ISTRAŽIVANJA .....	16
4. MATERIJAL I METODE .....	17
4.1. Materijal .....	17
4.2. Imunohistokemijski pokusi na mišjim zamecima .....	18
4.3. Analiza kostiju divljeg tipa miševa i miševa s isključenim genom <i>TFF3</i> .....	19
4.4. Statističke metode.....	21
5. REZULTATI .....	22
5.1. Imunohistokemijski pokusi.....	22
5.1.1. Probavni sustav .....	25
5.1.2. Dišni sustav .....	30
5.1.3. Mokraćni sustav.....	33
5.1.4. Živčani sustav.....	35
5.1.5. Okoštavanje i kost.....	39
5.1.6. Koža i osjetni organi.....	42

5.1.7.	Ostala tkiva .....	45
5.2.	Histomorfometrija kostiju .....	45
5.2.1.	Analiza epifizne ploče .....	45
5.2.2.	Analiza sekundarnih centara okoštavanja.....	48
6.	RASPRAVA .....	51
6.1.	TFF1 i TFF3 proteini u zametku miša.....	51
6.2.	TFF3 i enhondralno okoštavanje.....	55
6.3.	Šire implikacije istraživanja TFF proteina .....	57
6.4.	Nova područja istraživanja koja otvara ovaj rad .....	58
7.	ZAKLJUČCI.....	60
8.	SAŽETAK.....	61
9.	SUMMARY .....	62
10.	LITERATURA.....	64
11.	ŽIVOTOPIS .....	80

## POPIS KRATICA KORIŠTENIH U TEKSTU

Akt – protein kinaza B

B.Ar – područje kosti

BMP – koštani morfogenetski protein

BS/TV – gustoća površine kosti

BV/TV – gustoća volumena kosti

DAB – 3,3'-diaminobenzidin

DMBT1 – protein deletiran u malignom tumoru mozga 1

FGF – fibroblastni čimbenik rasta

HRP – peroksidaza iz hrena

MIF – anti-Müllerov hormon

MUC1 – mucin 1

PBS – fiziološka otopina puferirana fosfatnim puferom

PI3k – fosfatidil-inozitol-3 kinaza

PSA – antigen specifičan za prostatu

T.Ar – područje spužvaste kosti

Tb.N – broj koštanih gredica

Tb.Sp – razdvojenost koštanih gredica

Tb.Th – debljina koštanih gredica

TFF – obitelj trefoil factor proteina

TFIZ1 – protein međudjelovanja s trefoil faktorom 1

TNF-alfa – čimbenik nekroze tumora alfa

VCAM-1 – žilna stanična adhezijska molekula 1



# 1. UVOD

## 1.1. Embrionalni razvoj

Od oplodnje do rođenja odvija se jedan od najzamršenijih procesa koji je čovjek ikad imao prilike istražiti u nama poznatom svemiru – embrionalni i fetalni razvoj. To je niz složenih procesa u kojem od zigote proliferacijom, migracijom, diferencijacijom i propadanjem stanica nastaje nova jedinka. Sva ta zbivanja mogu se usporediti s nevjerojatno složenom i skladnom simfonijom molekularnih, staničnih i fizioloških zbivanja kojom kao da odnekuda upravlja nevidljivi dirigent. Embrionalni je razvoj stoga još uvijek područje od velikog interesa kako znanstvenika, tako i suvremenog čovjeka.

Embrionalni razvoj započinje oplodnjom, stapanjem haploidne muške i ženske spolne stanice u novu, diploidnu stanicu – zigotu. Jedan od rezultata oplodnje je poticaj na brazdanje, umnožavanje stanica (blastomera) mitozama. Stanice ubrzo prolaze kroz kompakciju, odnosno međusobno povezivanje čvrstim spojevima. Zametak nakon toga dolazi u fazu morule (stadij sa 16 stanica) i nakon toga blastociste, u kojoj se razlikuju dvije skupine stanica – embrioblast i trofoblast. Od stanica trofoblasta u velikoj mjeri razvit će se posteljica, dok stanice embrioblasta dalje formiraju dva sloja: epiblast i hipoblast. U trećem tjednu razvoja, tijekom procesa koji se naziva gastrulacija, od epiblasta nastaju tri zametna listića – ektoderm, mezoderm i endoderm. Od ta tri zametna listića potječe većina tkiva i organa odrasle jedinke. Od trećeg do osmog tjedna razvoja nastaju osnove svih glavnih organskih sustava i to je najosjetljivije razdoblje razvoja zametka (embrionalno razdoblje). Organi se u velikoj mjeri formiraju uz pomoć indukcije, gdje jedna grupa stanica stvara signal na koji druga skupina stanica odgovara ili skupine stanica djeluju jedna na drugu razmjenjujući molekularne „poruke“. U takve „poruke“ spadaju mnogi proteini koji parakrinim ili jukstakrinim putem djeluju kao čimbenici rasta. Primjeri proteina koji sudjeluju u staničnom signaliziranju su hedgehog proteini, koštani morfogenetski protein (BMP), anti-Müllerov hormon (MIF), fibroblastni čimbenik rasta (FGF), WNT proteini i drugi. Od devetog tjedna intrauterinog razvoja do rođenja traje fetalno razdoblje u kojem morfološki i funkcionalno sazrijevaju organi i odvija se rast organizma. U čovjeka normalan intrauterini razvoj od oplodnje do rođenja traje 38 tjedana (1).

Znanost o intrauterinom razvoju zametka naziva se embriologija. Ta znanost prošla je kroz mnoge faze, počevši od morfološko-anatomskog pristupa prije više stotina godina, preko razvoja teratologije i eksperimentalne embriologije, naročito u dvadesetom stoljeću, pa sve do suvremenih metoda proučavanja koja se prvenstveno oslanjaju na genetiku i tehnike proučavanja matičnih stanica. S obzirom na sam proces razvoja zametka i etička pitanja vezana uz istraživanje istog, s vremenom su razvijene različite eksperimentalne metode koje omogućuju bolje razumijevanje razvoja zametka (1). Prvenstveno se radilo o istraživanjima na životinjskim modelima i u kulturi stanica. Tijekom dvadestog stoljeća, osobito u drugoj polovici, razvijene su metode proučavanja preimplantacijskih i postimplantacijskih zametaka u kulturi *in vitro* (2–4). Neki od životinjskih modela iznimno su praktični za embriološka istraživanja. Na primjer, mišja trudnoća traje svega dvadesetak dana, mišica često nosi velik broj zametaka, a genetska sličnost miša s čovjekom relativno je visoka, stoga je miš jedan od važnih životinjskih modela u embriologiji, a korišten je i u ovom radu (5,6). U suvremeno doba ispitivanje razvoja zametka uvelike se oslanja na molekularni pristup istraživanju gena i njima kodiranih proteina. Brojni proteini, kao na primjer razni citokini (TNF-alfa i drugi) te adhezijske molekule (beta-aktin, integrini, E-kadherin i druge) ekspimirani su, kako u odraslom organizmu, tako i u embrionalnom razvoju te se istražuju u oba okruženja (7–12). Sve je veći značaj i korištenja genetski izmijenjenih životinja (na primjer životinja s isključenim genima, engl. *knock-out*). Time se dobiva sve bolji uvid u značaj pojedinih gena, proteina te drugih molekula tijekom embrionalnog i fetalnog razvoja te u odraslom organizmu. S obzirom da postoji ogroman broj takvih molekularnih „kandidata“ za istraživanje, ne čudi da su istraživanja u tom području znanosti i dalje intenzivna. Jedno od područja takvih istraživanja koja su se pojavila u novije vrijeme je i istraživanje uloge TFF proteina u organizmu.

Osim novih spoznaja o razvoju zametka, vremenskom rasporedu zbivanja tijekom trudnoće te genetskoj i molekularnoj podlozi pojedinih procesa, embriologija je dala i još uvijek daje velik doprinos kliničkoj medicini i suvremenoj zdravstvenoj skrbi, prvenstveno u području plodnosti i porodništva. Razumijevanje embrionalnog razvoja pomaže stručnjacima medicinskih struka da bolje razumiju nastanak raznih poremećaja te je vrlo vrijedan dio kurikuluma studija medicine (13). Razvoj embriologije doprinio je razvoju metoda prenatalne dijagnostike i liječenja te u istraživanju i sprečavanju nastanka prirođenih malformacija. Utjecaj embriologije vidi se u otkrivanju rizičnih čimbenika i ponašanja tijekom trudnoće, proučavanju mehanizama nastanka sklonosti određenim bolestima, pa čak i u povezivanju mehanizama embrionalnog razvoja te mehanizama nastanka tumora i degenerativnih bolesti u

odraslih (1). Do današnjeg je dana embriologija izvor novih znanstvenih otkrića od velikog značaja, kako za pretkliničku, tako i za kliničku medicinu.

### 1.1.1. Okoštavanje

Jedan od kompleksnih procesa koji se odvija tijekom razvoja zametka je okoštavanje. Postoje dvije osnovne vrste okoštavanja – intramembransko i enhondralno okoštavanje. Intramembransko okoštavanje predstavlja stvaranje kosti u blizini, odnosno, unutar zgusnuća mezenhima izravnom mineralizacijom matriksa koji su izlučili osteoblasti, nastali diferencijacijom mezenhimalnih stanica. Na taj način nastaje većina pločastih kostiju (14).

Enhondralno je okoštavanje proces u kojem tijekom fetalnog razvoja nastaju kratke i duge kosti na hrskavičnom modelu. U postnatalnom razdoblju, u dugim kostima, u području ploče rasta enhondralnim okoštavanjem kosti rastu u dužinu. Prema klasičnoj teoriji hondrociti tijekom enhondralnog okoštavanja prolaze kroz brojne metaboličke i morfološke promjene te na kraju podliježu apoptozi i bivaju uklonjeni, a na hrskavičnu osnovu odlaže se novonastala kost (14). U novije vrijeme istraživanja pokazuju da osteoblasti u enhondralnom okoštavanju mogu nastati i diferencijacijom hipertrofičnih hondrocita, a ne samo prodiranjem osteoprogenitornih stanica iz periosta (15,16). Premda neke skupine istraživača još uvijek podupiru teoriju da hondrociti u enhondralnom okoštavanju nestaju apoptozom, sve je više istraživanja koja objašnjavaju drugačije mehanizme smrti hondrocita koji se ne mogu svrstati u apoptozu (17–19). Na temelju izgleda stanica i međustanične tvari može se izdvojiti pet zona enhondralnog okoštavanja:

- 1) zona mirovanja, u kojoj se nalazi normalna hijalina hrskavica s hondrocitima uobičajenog izgleda;
- 2) zona umnažanja, u kojoj su hondrociti u obliku stupića gusto poredani jedan uz drugog;
- 3) zona hipertrofične hrskavice, u kojoj su hondrociti znatno uvećani, a međustanična tvar reducirana;
- 4) zona ovapnjele hrskavice u kojoj se mogu vidjeti hondrociti u fazi odumiranja, a zbog odlaganja hidroksiapatita u međustaničnu tvar dolazi do mineralizacije;
- 5) zona okoštavanja u kojoj na ostatke hrskavičnog matriksa osteoblasti odlažu novosintetiziranu kost.

Postoje primarni i sekundarni centri okoštavanja, a njihovim širenjem tijekom okoštavanja te spajanjem u odrasloj dobi, nastaje većina kostiju, dok manji dio nastaje intramembranskim okoštavanjem na mezenhimske osnovi (14,20).

## 1.2. Obitelj trefoil factor proteina (TFF)

Obitelj trefoil factor proteina (TFF, engl. *Trefoil Factor Family*) sastoji se od tri mala proteina: TFF1, TFF2 i TFF3. Ime obitelji trefoil factor proteina dolazi od posebnog motiva u obliku trolista djeteline koji nastaje u peptidnom lancu zahvaljujući disulfidnim vezama (21–26). TFF1 i TFF3 imaju jednu takvu strukturnu domenu (trefoil-domena), dok TFF2 ima dvije (25). Ta je domena izuzetno stabilna i na njoj se temelji otpornost tih proteina na proteolitičku razgradnju i hidrolizu (26). Zahvaljujući još jednom cisteinu u svom peptidnom lancu, TFF1 i TFF3 mogu stvarati homodimere i heterodimere (26–30).

Istraživanje obitelji trefoil factor proteina započelo je u ranim 80-im godinama dvadesetog stoljeća slučajnim otkrićem spazmolitičkog polipeptida gušterače (PSP, engl. *pancreatic spasmolytic polypeptide*, danas poznatog kao TFF2) kao jedne od frakcija dobivenih pročišćavanjem inzulina te otkrićem nepoznatog proteina induciranog estrogenom u staničnoj liniji humanog raka dojke, nazvanog pS2 (danas poznat kao TFF1) (25,31–34). Kasnije je opisan i crijevni trefoil factor (ITF, engl. *intestinal trefoil factor*, danas poznat kao TFF3). Imena TFF1, TFF2 i TFF3 usvojena su 1996. godine (34). Geni za sva tri proteina nalaze se u obliku nakupine na dugom kraku 21. kromosoma (genomska regija 21q22.3), a egzonska struktura im je vrlo slična (26,35). TFF1 sadrži 60 aminokiselinskih ostataka, TFF2 106, a TFF 59 (28).

Prvotno su ti proteini istraživani u probavnom sustavu, jer ih luče vrčaste stanice sluznice probavnog sustava. Kasnije je utvrđeno da i u drugim epitelima stanice koje luče mucine sintetiziraju i TFF proteine te da se oni zajedno izlučuju, kao na primjer, u respiracijskom epitelu (28,36–38). Smatra se da udubina između druge i treće petlje u trefoil-domeni služi kao vezno mjesto za oligosaharid ili aromatski bočni lanac aminokiseline, premda još uvijek nema detaljnog objašnjenja međudjelovanja TFF proteina i molekula mucina (28). TFF proteini utječu na viskoznost sluzi na površini sluznice, na primjer, TFF2 višestruko povećava viskoznost sluzi u želucu, čak i ako se da intravenskim putem (39,40).

Osim u probavnom sustavu, TFF proteini pronađeni su i u raznim drugim tkivima sisavaca, kao što su mukozni dijelovi žlijezda slinovnica, kubični epitel štitnjače, bubrežni

kanalići i neki neuroni u središnjem živčanom sustavu, a ekspresija pojedinih TFF proteina različita je u različitim tkivima. Na primjer, TFF1 i TFF2 snažno su eksprimirani u sluznici želuca, dok je TFF3 vrlo slabo. S druge je strane u vrčastim stanicama crijeva TFF3 jako eksprimiran, dok je TFF1 slabo, a TFF2 gotovo uopće nije eksprimiran (41–45). Osim toga, u zdravih ljudi, sva tri TFF proteina pronađena su u serumu, amnionskoj tekućini, sjemenoj tekućini, sekretima cerviksa, slini i urinu, a u serumu trudnica razine sva tri proteina višestruko su povećane, TFF3 čak 47 puta. U mlijeku se nalaze TFF1 i TFF3, a TFF2 i TFF3 u crijevnom sadržaju (46).

### 1.2.1. Obitelj TFF u fiziološkim procesima

Glavno mjesto fiziološke sinteze TFF proteina su epitelne stanice probavnog sustava. Tijekom sinteze u Golgijevom se aparatu pohranjuju u mukozne granule i zajedno se s mucinima izlučuju na površinu sluznice gdje doprinose nastajanju zaštitnog sluzavog sloja koji prekriva epitelne stanice (26,47–50). Nakon ozljede sluznice, ekspresija i izlučivanje TFF proteina se brzo povećavaju (51). Dokazano je da TFF proteini imaju povoljan učinak na sluznicu i da pomažu zaštitu i cijeljenju epitela. Na primjer, nakon ozljede sluznice TFF proteini doprinose slabljenju veza među epitelnim stanicama te između epitelnih stanica i bazalne membrane te tako djeluju kao čimbenici koji potiču pokretljivost stanica (motogeni). Ti proteini djeluju i antiapoptički te smanjuju ovisnost stanica o povezanosti s podlogom, što olakšava migraciju stanica. Nadalje, TFF proteini potiču stvaranje novih krvnih žila u tkivu (angiogeneza), što je važno za prehranu epitelnih stanica. Svi ti učinci omogućuju migraciju epitelnih stanica i reepitelizaciju (50,52–55). Osim toga, TFF peptidi imaju utjecaj i na imunološki sustav (56–58).

Također, dokazan je važan utjecaj TFF proteina na pH vrijednost želuca kod ozljede te povezanost ovog fenomena s migracijom stanica i integritetom barijere koju čine čvrsti spojevi (59). Za zaštitu sluznice želuca očito je važno vezanje TFF1 proteina za TFIZ1 (TFIZ1, engl. *Trefoil Factor Interactions(Z) 1*) protein u obliku heterodimera, što je i uobičajen oblik u kojem se TFF1 protein nalazi u želucu. Ekspresija TFF1 i TFIZ1 proteina međusobno je povezana u fiziološkim i patološkim okolnostima, a ekspresija TFF1 bez ekspresije TFIZ1 proteina povezana je s invazivnim oblicima raka želuca (30).

TFF proteini pojačavaju crijevnu barijeru koju čine čvrsti spojevi među enterocitima intaktne sluznice (60). Neki od molekularnih mehanizama, na kojima počiva ovaj fenomen,

dobro su razjašnjeni i uključuju djelovanje TFF3 i Toll-like receptora 2 na PI3K/Akt signalni put (61). Kod miševa kojima je gen za TFF3 protein onesposobljen narušena je sposobnost cijeljenja sluznice debelog crijeva, tako da ozljeda koja bi kod divljeg tipa životinje vrlo brzo zacijelila, kod tih miševa rezultira smrtonosnim oštećenjima sluznice (62).

TFF proteini nalaze se u endokrinom dijelu gušterače (63). Pojačana ekspresija TFF3 proteina u Langerhansovim otočićima potiče proliferaciju beta-stanica (64), a nedavno je opisan sličan učinak i TFF2 proteina. To je otvorilo intrigantna pitanja povezana s liječenjem dijabetesa (65). U zdravoj je gušterači TFF3 često smješten u Langerhansovim otočićima s inzulinom i glukagonom, dok je u epitelu kanalića egzokrinog dijela gušterače nađena mRNA sva tri TFF proteina (66). Na razinu TFF3 može utjecati razina inzulina i glukoze u krvi, a pacijenti s dijabetesom tipa 1 imaju snižene vrijednosti TFF3 proteina u serumu i stanicama crijevnog epitela, koje se normaliziraju nakon davanja inzulina (67).

TFF proteini istražuju se i u dišnom sustavu. Smatra se da utječu na diferencijaciju stanica sluznice respiracijskog epitela i na njegovo remodeliranje. Potiču pokretljivost stanica tog epitela (motogeni učinak) i u tim procesima sinergijski djeluju s epidermalnim čimbenikom rasta (38,68). Istraživanja ukazuju da je TFF1 autokrini faktor koji ima ulogu u transdiferencijaciji Clara stanica u vrčaste stanice (38,69), dok TFF2 i TFF3 pokazuju kemotaktičku aktivnost u staničnim linijama iz bronhalnog epitela čovjeka. Učinak TFF2 na pokretljivost tih stanica je aditivan s djelovanjem epidermalnog čimbenika rasta (68). Egzogeni TFF3 potiče diferencijaciju stanica s trepetljikama i stvaranje trepetljika na njima. Taj je proces djelomično ovisan o receptoru za epidermalni čimbenik rasta (37). Također, njihovi motogeni učinci na stanice epitela važni su u restituciji oštećenja respiracijske sluznice (70), a TFF2 važan je u održavanju barijere krv-zrak, jer smanjuje propusnost epitelnih i endotelnih stanica (71) te je općenito izuzetno važan u održavanju integriteta sluznice dišnog sustava (72).

U mokraćnom sustavu TFF proteini zapaženi su u nekoliko histofizioloških okruženja. Ekspimirani su u tkivu bubrega, s tim da je ekspresija TFF3 najizraženija, slijedi TFF1, a TFF2 je nađen u vrlo malim količinama u samom tkivu bubrega, međutim, od sva tri TFF proteina, njegove su razine u urinu najviše (43). Pretpostavlja se da TFF2 i 3 pomažu u procesu oporavka oštećenja epitela bubrežnih kanalića. Tijekom starenja smanjuje se ekspresija TFF3 u tkivu bubrega, što se povezuje sa smanjenom sposobnošću obnavljanja tkiva bubrega u starijoj dobi (73).

U središnjem živčanom sustavu pretežno je istražena prisutnost TFF1 i TFF3 proteina, dok je TFF2 za sada opisan jedino u ganglijskim stanicama mišje mrežnice koja ima

zajedničko embrionalno porijeklo (74). Osim toga, podaci o ekspresiji TFF2 u živčanom sustavu vrlo su oskudni. TFF1 i TFF3 ekspimirani su u različitim dijelovima mozga odraslog štakora, miša i čovjeka. Značajna ekspresija TFF1 zamijećena je u hipokampusu, frontalnom korteksu i cerebelumu štakora (75), a slaba (ali jednolika) ekspresija TFF1 proteina zapažena je u svim regijama mišjeg mozga (76). U miševa i štakora, pokazano je da astrociti sintetiziraju TFF1 (75,77,78). U mišjem mozgu značajna ekspresija TFF3 zabilježena je u hipokampusu, temporalnom korteksu i cerebelumu (76). Također, TFF3 pronađen je u hipotalamusu čovjeka i štakora, osobito u supraoptičkim i paraventricularnim jezgrama, a prema ultrastrukturnoj analizi svinjske hipofize, u neurohipofizi smješten je u sekretnim zrnima zajedno s oksitocinom (79–81). Pretpostavlja se da se iz tih zrnaca TFF3 otpušta u krv zajedno s oksitocinom te da tim putem dopire do potencijalnih, još neotkrivenih receptora (82). Zanimljivo je da je primjena monomera TFF3 proteina u amigdale štakora utjecala na ponašanje ovisno o dozi, i to anksiolitički pri niskim dozama, a anksiogeno pri visokim dozama (81). Nedavna istraživanja pokazuju da je TFF3 neuropeptid koji olakšava učenje, prepoznavanje predmeta i zadržavanje pamćenja. (83).

TFF proteini uključeni su i u druge fiziološke procese, koji se još uvijek istražuju, kao što je njihov utjecaj na slušni organ. TFF2 i TFF3 lokalizirani su u pužnici, a miševi s isključenim genom *TFF3* razvijaju oštećenje sluha (84,85).

Postnatalna kolonizacija crijeva bakterijama utječe na ekspresiju TFF3 gena, kao i gena nekih mucina, ovisno o prisutnosti pojedinih bakterijskih sojeva. To izravno utječe na njihovu ekspresiju u crijevu te upućuje na zaključak da je kolonizacija crijeva bakterijama usko povezana s razvojem zaštitnih mehanizama u crijevu, između ostalog i onih u kojima sudjeluje TFF3 (86). TFF3 se izlučuje u mlijeko i utječe na neke citokine i defenzine u stanicama crijevnog epitela, što ukazuje na mogućnost modulacije nespecifične imunosti kod dojenčadi hranjene majčinim mlijekom (87).

### **1.2.2. Obitelj TFF u patološkim procesima**

Istraživanja TFF proteina u patološkim procesima počela su nedugo nakon njihovog otkrića. Zapravo, prvo otkriće TFF1 proteina bilo je u pokusima sa staničnom linijom raka dojke. U početku su ovi peptidi prvenstveno promatrani u bolestima sluznice probavnog sustava i tumorima dojke, no opseg istraživanja s vremenom se jako proširio. Danas su navedena dva područja samo dio velike palete istraživanja u kojima sudjeluju znanstvenici iz

raznih grana pretkliničkih i kliničkih medicinskih znanosti, kao i razni stručnjaci iz drugih područja. Čini se da su ranije opisana svojstva TFF proteina (kao što je njihov učinak na motilitet stanica, apoptozu, stvaranje novih krvnih žila te utjecaj na imunološki sustav) važna ne samo u fiziološkim, nego i u patološkim procesima. U nastavku će biti ukratko navedena važnija saznanja o povezanosti TFF proteina s raznim patološkim stanjima.

### *Probavni sustav*

Smanjena ekspresija TFF1 u sluznici želuca (ili je uopće nema), povećava sklonost nastanku malignih promjena. Naime, u 40-60% želučanih tumora nema ekspresije TFF1, dok je u stanicama okolne, zdrave sluznice njegova ekspresija normalna (88,89). Također, u epitelu želučane sluznice miševa s isključenim genom *TFF1* razvija se teška hiperplazija i displazija visokog stupnja te nastaju adenomi želuca i pilorična stenoza, a u dijelu životinja i karcinomi želuca (89,90). Stoga se gen za TFF1 smatra želučano specifičnim tumorsupresorskim genom. I druga dva TFF proteina pokazuju promijenjenu ekspresiju u tumorima želuca i na različite načine se dovode u vezu s njima. U nekim slučajevima im se pripisuje zaštitna uloga, dok u drugim uloga u širenju maligniteta (91–93). Prema najnovijim podacima, razina TFF3 u serumu dobar je biomarker za praćenje raka želuca te se čak navodi da je razina TFF3 u serumu bolja metoda nego pepsinogeni test, koji se već duže vrijeme smatra korisnim u dijagnostici raka želuca (94–96). Xue i suradnici pokazali su da je TFF2 važan u cijeljenju mikroskopskih ozljeda želučane sluznice, a da TFF2 i TFF3 mogu utjecati na pH uz površinu sluznice i tako pospješiti cijeljenje putem koji nije vezan uz ciklooksigenazu (59). Poulsen i suradnici dokazali su da TFF2 primijenjen oralnim ili supkutanim putem pospješuje cijeljenje umjetno izazvanog ulkusa na želucu štakora (97).

S obzirom da se TFF1 ne nalazi u sluznici zdravog debelog crijeva, a pronađen je u adenomima i karcinomima debelog crijeva, smatra se da njegova ekspresija može doprinijeti nastanku adenoma odnosno karcinoma debelog crijeva (98). TFF3 se povezuje s agresivnim fenotipom stanica karcinoma debelog crijeva, što uključuje i metastatski potencijal, osobito u jetri, a *in vitro* smanjenje ekspresije TFF3 u stanicama invazivnog tipa kolorektalnog karcinoma umanjilo je njihov metastatski potencijal (99,100). Razine TFF1 i TFF3 povišene su u bolesnika s kolorektalnim karcinomom, a mutacije gena za TFF1 i TFF3 mogu biti dio patogeneze kolorektalnog karcinoma (101,102). Xiao i suradnici u svom radu iznose kako je razina TFF3 povišena u bolesnika s rakom želuca i debelog crijeva, te da je razina TFF3 u serumu izravno povezana s razvojem i napredovanjem obje bolesti, uključujući i postojanje



udaljenih metastaza. Također, pokazuju da razine TFF3 u serumu vrlo dobro odražavaju odgovor bolesnika s tim vrstama raka na kemoterapiju (103).

Ekspresija TFF proteina izmijenjena je i u upalnim bolestima crijeva, premda nije u svim slučajevima sigurno je li riječ o posljedici ili uzroku patoloških promjena sluznice crijeva (104). S obzirom na dosadašnja saznanja o ulogama TFF proteina, ipak se smatra da je njihova uloga u upalnim bolestima crijeva pretežito zaštitna te se danas razmišlja o njihovoj mogućoj ulozi u liječenju (105). Na primjer, jedno istraživanje navodi kako sistemska primjena TFF1 proteina i epidermalnog čimbenika rasta (EGF) pomaže u ublažavanju upale kod umjetno izazvanog kolitisa (106). Također, lokalna primjena TFF2 pomaže u zaštiti sluznice od upale tijekom umjetno izazvanog kolitisa, što je bilo povezano sa smanjenom ekspresijom adhezijske molekule VCAM-1, a time i adhezije leukocita na stjenku venula, ukoliko je TFF2 primijenjen prije izazivanja kolitisa, dok na već prisutna oštećenja sluznice nije imao utjecaj (107). Ipak, opisano je da lokalno primijenjen TFF2 može ublažiti simptome kolitisa (108). U svakom slučaju, postoji mogućnost lokalne primjene TFF2 barem u sprječavanju relapsa ulceroznog kolitisa (107), a moguće i već razvijenog oblika. Istraživanja pokazuju da lokalna primjena TFF3 dimera i sistemska primjena TFF3 proteina ublažava tijek kolitisa (109), ali da parenteralna primjena TFF proteina, osobito monomera TFF3, može pogoršati tijek bolesti (108). Opisana je interakcija dimera TFF3 proteina s DMBT1 (Deleted in Malignant Brain Tumor 1) proteinom, a njihove razine u upalnim bolestima crijeva pokazuju da bi zajedničko djelovanje ova dva proteina moglo biti važno u zaštiti sluznice (110). S obzirom na navedena istraživanja i na činjenicu da TFF3 djeluje zaštitno na čvrste spojeve među epitelnim stanicama, smatra se da bi se i on mogao uspješno koristiti u liječenju upalnih bolesti crijeva (60), no potrebno je pomiriti donekle proturječne rezultate različitih istraživanja. U međuvremenu, razvijaju se i drugi pristupi primjeni TFF proteina u liječenju upalnih bolesti crijeva, kao što je adenovirusni vektor kojemu je ubačen gen za TFF3 te poticanje ekspresije TFF3 u crijevu putem povećanog sadržaja konjugirane linoleinske kiseline u hrani (111,112). Ipak, vrijednost TFF proteina u dijagnostici i terapiji upalnih bolesti crijeva tek se treba u potpunosti definirati (105).

U žučnim vodovima unutar jetre, TFF1 je znatno povišen u hepatolitijazi, displaziji bilijarnog epitela i u neinvazivnom intrahepatičkom kolangiokarcinomu. Također je povećan i u invazivnom obliku intrahepatičkog kolangiokarcinoma, no bitno manje nego u neinvazivnom obliku. Dokazano je da povećana ekspresija TFF1 u stanicama ovog tumora povećava njegovu invazivnost (113,114). Zapravo, ekspresija sva tri TFF proteina je pojačana u kolangiokarcinomu (115,116). Neki podaci pokazuju da je pojačana ekspresija gena regije

21q22, u kojoj se nalaze i geni za TFF proteine povezana s povećanom invazivnošću i metastatskim potencijalom kolangiokarcinoma (117).

U benignih i malignih tumora žlijezda slinovnica, povećana je ekspresija sva tri TFF proteina (118). Neuravnotežena ekspresija TFF proteina javlja se i u bolestima gušterače, osobito u tumorima (119,120). Ekspresija TFF1 i TFF3 pojačana je u kroničnom pankreatitisu, intraepitelnoj neoplaziji i u dobro diferenciranom duktalnom adenokarcinomu gušterače, dok je TFF2 pojačano eksprimiran u kroničnom pankreatitisu i duktalnom adenokarcinomu gušterače. Klinička vrijednost ovih promjena ekspresije još je nejasna (66), no zna se da TFF1 pojačava migraciju i metastaziranje stanica raka gušterače (121), tako da se TFF1 može razmatrati u kontekstu dijagnostike i terapije tog poremećaja.

### *Dišni sustav*

U raznim bolestima dišnog sustava, ekspresija TFF proteina često je promijenjena. Ekspresija TFF1 i TFF3 znatno je povišena u alergijski upaljenoj sluznici (122), dok TFF2 inducira stvaranje kemijskih glasnika koji su važni za tip 2 imunološkog odgovora tijekom astme i infekcije rudarskom glistom (123). Pokusi na miševima pokazali su da je TFF2 važan čimbenik u remodeliranju dišnog epitela sluznice zahvaćene astmom, da je pojačano eksprimiran tijekom alergijske upale i da liječenje egzogenim TFF2 djelomično poništava patološke promjene dišnih putova nastalih zbog kronične alergijske bolesti (69,124). Razina TFF3 je znatno povišena u serumu i u tumorskom tkivu kod bolesnika koji boluju od karcinoma pluća, dok je razina TFF1 i 2 samo blago povišena u serumu istih bolesnika (125). Sva tri TFF proteina vjerojatno su uključena u popravak toksičnog oštećenja sluznice respiracijskog epitela. Za TFF1 je specifično da se nakon takvog oštećenja sluznice njegova razina naglo poveća, a to obilježje može poslužiti kao biomarker oštećenja sluznice dišnog sustava otrovnim tvarima (126). Sva tri TFF peptida pojačano su eksprimirana u bolesnika s kroničnom opstruktivnom plućnom bolesti, s tim da su razine TFF1 i TFF3 proteina višestruko povećane u sputumu, dok je u serumu tih bolesnika višestruko povećana razina svih TFF proteina (127). Stoga postoji i patent za upotrebu TFF proteina u liječenju kroničnih plućnih bolesti (128).

## *Mokraćni sustav*

Dokazano je da TFF proteini imaju ulogu i u patologiji mokraćnog sustava. U staničnim kulturama bubrežnog karcinoma otkrivena je njihova uloga u poticanju invazivnosti karcinomskih stanica (129), a gen za TFF3 je među genima koji su eksprimirani u karcinomu bubrega induciranom oksidativnim stresom (130). Ekspresija TFF1 je usko povezana s ekspresijom mucina MUC1 u bolesnika s karcinomom bubrega, a MUC1 je povezan s prognozom bubrežnog karcinoma (131). Također, TFF1 u urinu pokazuje o dozi ovisan učinak inhibicije nastanka kristala kalcijevog oksalata i formiranja oksalatnih bubrežnih kamenaca (132). Pacijenti s nefrolitijazom imaju bitno povišene razine TFF2, a donekle i TFF3 u urinu te ih se predlaže kao moguće kliničke biomarkere u nefrolitijazi i moguće u drugim upalnim bolestima bubrega (43). Kod kronične bolesti bubrega razina TFF3 u urinu i u krvi značajno je povišena (133,134). Najnovija istraživanja pokazuju da je razina TFF3 povezana i sa smrtnošću od bubrežnih bolesti te, uz još neke markere, sa širokim spektrom važnih kliničkih ishoda kod bolesti bubrega (135). Kod idiopatskog cistitisa u mačaka, u urinu i u uroepitelu je bitno smanjena količina TFF2 proteina, na temelju čega Lemberger i suradnici smatraju kako bi nedostatak TFF2 u epitelu mokraćnog mjehura mogao biti odgovoran za smanjenu sposobnost obnove epitela i za veću podložnost upalnim procesima (136).

## *Dojka*

Povezanost TFF proteina i tumora dojke već se godinama istražuje. Skupina istraživača nedavno je objavila rad u kojem se ističe značaj TFF1 u praćenju pacijentica s rakom dojke, gdje se izdvaja nekoliko fenotipskih skupina s visokim, odnosno niskim rizikom za ponovno pojavljivanje raka unutar 3 godine od liječenja i to na temelju TFF1 statusa te prisutnosti estrogenskih i progesteronskih receptora (137). Podaci ukazuju da je TFF1 važan čimbenik u mehanizmu estrogenom potaknute otpornosti stanica na apoptozu prilikom kemoterapije doksorubicinom te se smatra kako bi supresija TFF1 u tumorima dojke povećala odgovor na kemoterapiju (138). S druge strane, postoje istraživanja koja navode protektivnu ulogu TFF1 u tumorima dojke (139). Ekspresija TFF3 u tumorima dojke potaknuta je estrogenom, a taj učinak umanjuje se primjenom tamoksifena (140). Prisutnost TFF3 u raku dojke pokazatelj je veće sklonosti metastaziranju, s obzirom da TFF3 pomaže invaziju i metastaziranje stanica raka pozitivnih na estrogenske receptore (141). Potaknuta ekspresija

TFF3 stimulira proliferaciju, preživljenje, rast neovisan o podlozi, migraciju i invazivnost stanica, dok blokiranje ekspresije ili aktivnosti TFF3 proteina poboljšava odgovor na anti-estrogensku terapiju, povećava apoptozu i na druge načine usporava rast tumora. Stoga su autori tog istraživanja zaključili da je TFF3 onkogen (142). Također, ekspresija TFF3 povezana je sa slabijim preživljenjem kod raka dojke (141). Drugi autori smatraju da je TFF3 normalan protein dojke, no da u uznapredovaloj bolesti potpomaže angiogenezu, napredovanje i diseminaciju tumora (143). Ova dva gledišta zapravo i nije teško pomiriti ako uzmemo u obzir već navedene fiziološke uloge TFF proteina. Moguće je da jednostavno uznapredovali tumor koristi svojstva TFF proteina koja mu „odgovaraju“, te da TFF3 sam po sebi ne mora biti odgovoran za nastanak tumora dojke (144). Sasvim sigurno, ovo područje i dalje će privlačiti istraživače s obzirom na kliničku i epidemiološku važnost problematike raka dojke.

### *Prostata*

TFF3 protein pretjerano je eksprimiran u nekoliko vrsta raka prostate, a ekspresija u udaljenim metastazama slična je onoj u primarnom tumoru (145,146). Jedan od mehanizama putem kojeg se mijenja aktivnost TFF3 proteina u tumoru prostate opisali su Rickman i suradnici, a on uključuje androgene receptore i transkripcijski faktor ERG (147). Koncentracija sva tri TFF proteina u plazmi bolesnika s rakom prostate su povišena, a razina TFF3 je povezana i s razinom prostata specifičnog antigena (PSA) te je osobito povišena u pacijenata s metastazama u kostima (148). TFF1 protein smanjuje ekspresiju E-kadherina, transmembranskog proteina koji je važan u staničnoj adheziji i tim putem pospješuje migraciju i invazivnost tumorskih stanica te time olakšava nastanak udaljenih metastaza (149). Jedan od mehanizama povećane ekspresije TFF1 i TFF3 u raku prostate je hipometilacija promotora njihovih gena (150).

### *Živčani sustav*

Liu i suradnici pokazali su kako TFF3 protein djeluje na ishemijsko-reperfuzijsku ozljedu moždanog tkiva kao protektivni endokrini faktor izlučen u jetrenim stanicama, i to s izravnim supresivnim učinkom na aktivnost kaspaze 3, koja potiče apoptozu nakon ozljede moždanog tkiva. Njihovo istraživanje pokazalo je da je aktivnost TFF3 smanjila smrtnost moždanih stanica, količinu moždanih infarkta te poboljšala motoričku aktivnost udova nakon

cerebralne ozljede (151). Snižena razina TFF3 u cerebrospinalnoj tekućini u jednom se istraživanju pokazala kao najistaknutiji čimbenik u predviđanju cerebralne atrofije kod bolesti s odlaganjem beta amiloida, osobito Alzheimerove bolesti. Još uvijek nije jasno zbog čega niska razina TFF3 tako dobro korelira s cerebralnom atrofiom, jer ni uloga TFF3 u živčanom tkivu nije još razjašnjena (152). Zanimljivo je i da se TFF3 može koristiti kao marker toksičnosti lijekova koji utječu na aktivnost gama-sekretaze u liječenju Alzheimerove bolesti, za što postoji i patent (153).

### *Ostalo*

Visoka ekspresija TFF3 proteina opažena je u hrskavici pacijenata s osteoartritisom, a također i u mišjem modelu osteoartritisa i septičnog artritisa, dok u zdravoj ljudskoj hrskavici nije pronađena ekspresija TFF3 proteina. Isto istraživanje pokazalo je da TFF3 djeluje kao proapoptotski faktor i da potiče *in vitro* degradaciju hrskavice (154). TFF3 je znatno povišen u serumu pacijentica sa slabo diferenciranim karcinomom endometrija (155).

Razvijeni su različiti sustavi detekcije razina TFF proteina u serumu ili izlučevinama organizma te je utvrđeno da se u različitim patološkim procesima te razine mijenjaju. TFF1 je znatno povišen u serumu bolesnika s rakom dojke, te u urinu bolesnika rakom dojke i s upalnim bolestima crijeva. Razina TFF2 je jako povišena u želučanom soku bolesnika s gastritisom, a TFF3 u bolesnika s rakom endometrija. Sva tri su znatno povišena u slini bolesnika s radijacijskim mukozitisom te u serumu bolesnika s rakom prostate i želuca. Za detaljniji pregled ovih podataka i pregled njihove dosadašnje vrijednosti u kliničkoj dijagnostici vidjeti (46).

### **1.2.3. Obitelj TFF u embrionalnom razvoju**

Premda su prisutnost i ekspresija TFF proteina u tkivima odraslih ljudi i životinja (poglavito miševa) vrlo dobro dokumentirana, do sada ima malo podataka o prisutnosti i smještaju TFF proteina u zametku tijekom embrionalnog i fetalnog razdoblja. Također, nije istražena ni njihova potencijalna uloga u razvoju zametka i pojedinih organskih sustava zametka, iako su upravo migracija stanica, angiogeneza i apoptoza temeljna zbivanja tijekom embrionalnog razvoja. U tom kontekstu pojavljuje se samo nekoliko istraživanja, no ni jedno do sada nije ponudilo sistematizirani pregled javljanja TFF proteina u embrionalnom razvoju

niti se bavilo mogućim ulogama tih proteina u razvitku zametka. Na primjer, u dva rada prikazano je istraživanje ekspresije TFF mRNA u sluznici probavnog sustava tijekom embrionalnog razvoja miša, a otkriveno je da se TFF mRNA pojavljuje od 13. do 18. dana razvoja, odnosno od 15. dana razvoja do okota i da to pojavljivanje ima svoju dinamiku, odnosno, da se tijekom razvoja mijenja lokalizacija predominantne ekspresije TFF mRNA (156,157). Također, ekspresija gena za TFF1, 2 i 3 zapažena je u mozgu mišjeg embrija starosti 16 i 18 dana (76).

S obzirom na rasprostranjenost TFF proteina u zrelih tkivima, brojne uloge u fiziološkim i patološkim procesima, a posebice učinke na migraciju stanica, angiogenezu i apoptozu, koji predstavljaju osnovna razvojna zbivanja, potrebno je detaljno istražiti vremenski i prostorni raspored njihovog pojavljivanja u tkivima i organima tijekom razvoja. Svaki doprinos boljem razumijevanju razvoja zametka i uloge koju u njemu imaju pojedine molekule, pridonosi boljem razumijevanju fiziološkog funkcioniranja organizma i nastanka prirođenih malformacija te etiopatogeneze tumora. Tijekom intrauterinog razvoja organizma odvija se diferencijacija tkiva i njihov rast, stoga su pritom proliferacija i migracija stanica intenzivne, kao i međudjelovanje stanica i međustanične tvari. O usklađenosti i uspješnosti tih procesa ovisi preživljavanje, rast, razvoj i zdravlje organizma.

## **2. HIPOTEZA**

Osnovna hipoteza je da su TFF 1 i 3 proteini prisutni u tkivima mišjeg zametka, a njihov smještaj analogan je onome u tkivima odraslog miša. Budući da su TFF 1 i 3 proteini uključeni u temeljne procese u embriogenezi, pojavljivanje TFF 1 i 3 proteina u tkivima zametka ovisi o stadiju razvoja miša, odnosno stupnju diferencijacije tkiva.

### 3. CILJ ISTRAŽIVANJA

Na temelju hipoteze postavljeni su slijedeći specifični ciljevi:

- istražiti prisutnost TFF1 i TFF3 proteina u tkivima mišjih zametaka različitih razvojnih stadija, od 14 do 18 dana starosti;
- usporediti tkivni smještaj TFF1 i TFF3 proteina s već poznatim podacima dobivenim na tkivima odraslih miševa i ljudi;
- opisati prisutnost TFF1 i TFF3 proteina u tkivima ovisno o podrijetlu prema embrionalnim zametnim listićima;
- utvrditi postoje li značajne histomorfološke razlike u građi epifizne ploče i spužvaste kosti u sekundarnim centrima okoštavanja kostiju divljeg tipa miševa i miševa s isključenim genom *TFF3*;



## 4. MATERIJAL I METODE

### 4.1. Materijal

Istraživanje prisutnosti TFF1 i TFF3 proteina u mišjim zamecima vršilo se na zamecima CD1 miševa starosti 14 do 18 dana, koji su uzeti iz embriološke zbirke mišjih zametaka različitih razvojnih stadija Katedre za histologiju i embriologiju Medicinskog fakulteta u Osijeku. Postupak za dobivanje zametaka odgovarajuće starosti, tj. određenog razvojnog stadija provodi se na slijedeći način: nakon stavljanja ženki u kavez s mužjakom, svakog se jutra vrši pregled rodnice ženki u svrhu pronalaženja vaginalnog čepa, čija prisutnost znači početak trudnoće. Određenog dana, ovisno o tome koje starosti trebaju biti zameci, ženke se žrtvuju postupkom cervikalne dislokacije. Neposredno nakon žrtvovanja, pristupa se trbušnoj šupljini kirurškim putem, odvajaju se rogovi maternice sa zamecima i stavljaju u hladni PBS pufer (engl. phosphate buffered saline), gdje se zameci odvajaju od ovojnica. Zameci se fiksiraju u 4% paraformaldehidu i uklapaju u parafinske blokove. Daljnji postupak sa zamecima opisan je u odjeljku „Metode“. Ukupno je korišteno 23 mišja zametka, 3-6 po razvojnom stadiju (broj po stadiju donekle varira, s obzirom na različit broj zametaka u pojedinoj trudnoći te da se neke zametke moralo isključiti zbog neodgovarajuće fiksacije i prožetosti parafinom).

Za istraživanje histomorfologije kostiju korišteni su mužjaci miševa divljeg tipa visoko srođenih životinja razvijenih križanjem mišjih sojeva 129/Sv i C57BL/6j te miševa s isključenim genom *TFF3*, i jedni i drugi starosti 1 mjesec (28 do 31 dan). U ovom istraživanju korišteno je 5 miševa po skupini, ukupno 10. Životinje su uzgojene i hranjene u Vivariju Medicinskog fakulteta u Osijeku, pod režimom 12-satnih ciklusa svjetlo-tama, na prosječnoj temperaturi od 23,5 °C i relativnoj vlažnosti 50-60%. Hrana i voda bile su dostupne *ad libidum*. Žrtvovanje miševa za potrebe istraživanja histomorfologije kostiju izvršeno je u sklopu projekta MZOŠ „Uloga malih zaštitnih TFF proteina u zdravlju i bolesti“ (šifra 219-0982914-2179, voditelj prof.dr.sc. Mirela Baus Lončar). Različiti sojevi divljeg tipa miševa korišteni su u embriološkom i morfometrijskom dijelu istraživanja, jer je embriološka zbirka prikupljena od CD1 soja, a trenutku uzimanja uzoraka za morfometriju kosti na raspolaganju nam je bio gore navedeni soj.

## 4.2. Imunohistokemijski pokusi na mišjim zamecima

Parafinski blokovi sa zamecima rezali su se na mikrotomu te su korišteni za imunohistokemijsko bojanje, a ujedno i za negativnu kontrolu. Blokovi su se rezali na mikrotomu marke Reichert-Jung model 2400 na rezove debljine 6 $\mu$ m i nanosili na adhezivna predmetna stakla Menzel-Gläser Polysine slides (Thermo Scientific, Rockford, SAD) ili ekvivalentna stakla drugog proizvođača te potom sušili. Rezovi su se zatim deparafinirali kroz niz otopina kako slijedi: 100% ksilol 2x15 min, 100% etilni alkohol 3x10 min, 70% etilni alkohol 1x10 min, H<sub>2</sub>O. Na preparatima se nakon toga vršilo 15-minutno blokiranje endogene peroksidaze 0,3%-tnim vodikovim peroksidom, te provelo izlaganje epitopa (antigen retrieval) u citratnom puferu (pH=6,0), zagrijavanjem u mikrovalnoj pećnici tijekom približno 5 minuta. Blokiranje nespecifičnog vezanja učinilo se korištenjem SuperBlock® reagensa (Thermo Scientific, Rockford, SAD) tijekom najmanje 30 minuta. Pročišćeno poliklonalno zečje primarno protutijelo (vlastito) nanosilo se u koncentraciji 1:500 za TFF1 i 1:5000 za TFF3 te se pristupilo inkubiranju rezova na 4°C preko noći, dok se na negativne kontrole nanosilo PBS (pH=7,4) bez primarnog protutijela, te također držalo preko noći u istim uvjetima kao rezovi na koje je nanoseno primarno protutijelo. Rezovi mišjeg želuca koristili su se kao pozitivne kontrole za TFF1, a debelog crijeva kao pozitivne kontrole za TFF3. Pozitivne kontrole prolazile su potpuno isti postupak kao ispitivani rezovi. Nakon inkubacije s primarnim protutijelom, rezovi su se ispirati u PBS-u u koji je dodan Tween (0,05%) (Sigma-Aldrich, St. Louis; MO, SAD) 4 puta po 5 minuta. Nakon toga, biotinizirano sekundarno kozje protu-zečje protutijelo u razrjeđenju 1:300 (Dako, Glostrup, Danska) nanosilo se na sve rezove i stajalo 30 minuta na sobnoj temperaturi. Uslijedilo je još 4 ispiranja u PBS-u s 0,05% Tween-a, a zatim su se rezovi inkubirali sa streptavidinom konjugiranim s peroksidazom iz hrena (Streptavidin-HRP) (Dako ili Sigma) u razrjeđenju 1:300 na sobnoj temperaturi tijekom slijedećih 30 minuta. Nakon još 4 ispiranja u PBS-u s Tween-om, nanosena je otopina 3,3'-diaminobenzidina (DAB, supstrat) pripremljena iz seta otopina DAB Peroxidase Substrate Kit (Vector) ili, alternativno, pripremljena iz 3,3'-diaminobenzidina u prahu (Sigma-Aldrich). Slijede daljnja 4 ispiranja u PBS-u s Tween-om, a nakon njih su se preparati kontrastno obojili hemalaunom (counterstaining) i dehidrirali u otopinama kako slijedi: 96% etilni alkohol 2x15 minuta, 100% etilni alkohol 2x15 minuta, 100% ksilol 2x10 minuta. Na kraju postupka nanosen je kanada balzam i na njega stavljeno pokrovno staklo te se tako dobilo trajne preparate. Preparati su fotografirani digitalnim fotografskim aparatom marke Olympus®, model C-5050, spojenim na mikroskop marke Olympus®, model BX-50. Za

slikanje je korišten QuickPHOTO Pro softver (Promicra s.r.o, Prag, Republika Češka). Zameci za ovaj dio pokusa uzeti su iz embriološke zbirke mišjih zametaka Katedre za histologiju i embriologiju Medicinskog fakulteta u Osijeku. Imunohistokemijski podaci nisu semikvantitativno analizirani. Jedan od razloga je što su ti podaci dobiveni ručnim izvođenjem pokusa, a zbog toga se pojedine serije bojenja u određenoj mjeri razlikuju u intenzitetu bojenja, kako samog signala imunokompleksa, tako i kontrastnog bojenja hemalaunom. Zbog toga bi se semikvantitativnom analizom dobile lažne razlike među pojedinim preparatima. Osim toga, cilj je bio istražiti prisutnost i lokalizaciju, a ne kvantitativno opisati ekspresiju navedenih proteina (144).

#### **4.3. Analiza kostiju divljeg tipa miševa i miševa s isključenim genom *TFF3***

Nakon žrtvovanja, miševima se odstranilo donje udove te su se izolirale kosti (lijeva i desna tibia). Nakon pažljivog uklanjanja suvišnog tkiva (skeletalna miškulatura, tetive i dr.), kosti su se stavile u 4%-tni paraformaldehid i fiksirale najmanje 24h. Nakon fiksacije, kosti su premještene u otopinu za dekalcinaciju (5%-tna dušična kiselina), koja traje 24 h. Dekalcinirane kosti standardnim postupkom uklopljene su u parafinske blokove te izrezane na mikrotomu u rezove debljine 6 $\mu$ m. Rezovi su obojeni trikromnim bojanjem po Massonu. Preparati su se slikali digitalnim fotografskim aparatom marke Olympus®, model C-5050, spojenim na mikroskop marke Olympus®, model BX-50. Za slikanje je korišten QuickPHOTO Pro softver (Promicra s.r.o, Prag, Republika Češka). Na fotografijama su se vršila mjerenja i analize uz pomoć računalnih programa QuickPHOTO Pro i Ellipse (ViDiTo, Košice, Slovačka).

Za analizu epifizne ploče rasta uzeti su reprezentativni rezovi iz sredine kosti (na primjer nisu se uzimali u obzir rezovi izvan srednje dvije trećine epifizne ploče), i to po 3 reza za svaku kost. Vršilo se mjerenje ukupne debljine epifizne ploče, kao i pojedinih zona enhondralnog okoštavanja (zona mirovanja, zona umnažanja, zona hipertrofije i zona ovapnjele hrskavice), s tim da zbog pružanja zone okoštavanja duboko u dijafizu kosti te nemogućnosti preciznog određivanja njene debljine, njena debljina nije mjerena. Mjerenje je učinjeno na način da se u relevantnom području ploče rasta učini 3 mjerenja i iz tih vrijednosti izračuna prosječna vrijednost, koja se potom koristila u statističkoj analizi. Osim mjerenja debljine izvršena je i deskriptivna, morfološka procjena organizacije i izgleda hondrocita u ploči rasta te je na po tri različita reza za svaku kost izračunata gustoća hondrocita po jedinici

površine, tako da se u zadanom okviru koji se proteže kroz sve 4 ispitivane zone epifizne ploče prebroji sve hondrocite te se taj broj podijeli s površinom kvadrata izraženoj u mm<sup>2</sup>. Iz dobivenih vrijednosti izračunata je prosječna vrijednost gustoće hondrocita za svaku ispitivanu kost te su te vrijednosti analizirane statističkim testom. Metoda opisana u ovom odlomku razvijena je na temelju drugih sličnih istraživanja (158–163).

Za dobivanje histomorfometrijskih parametara sekundarnih centara okoštavanja, slikane su digitalne fotografije uz pomoć Olympus BHA mikroskopa (Olympus, Tokyo, Japan) i Pulnix digitalne kamere (Pulnix, Yokohama, Japan) povezanih sa stolnim računalom. Slike su načinjene pod povećanjem 100 × te su na njima izvršena mjerenja uz pomoć poluautomatskog sustava za analizu slike s Issa softverom (VamsTec, Zagreb, Croatia)

Gustoća volumena koštanih gredica spužvaste kosti (BV/TV, izražen u %) izveden je iz dvodimenzionalnih mjerenja područja kosti (B.Ar) i područja spužvaste kosti (T.Ar) prema Parfittovoj formuli (164):

$$BV/TV = 100B.Ar/T.Ar$$

Gustoća površine spužvaste kosti (BS/TV, izražena u /mm) izračunata je iz mjerenja opsega koštanih gredica (B.Pm) i područja kosti (B.Ar):

$$BS/TV = B.Pm/B.Ar$$

Izračunate su i tri dodatne vrijednosti, kako bi se procijenila arhitektura spužvaste kosti:

- 1) Debljina koštanih gredica (Tb.Th, izražena u μm), izvedena iz mjerenja opsega koštanih gredica (B.Pm) i područja kosti (B.Ar) prema Parfittovoj formuli:

$$Tb.Th = (B.Ar/B.Pm)(\pi/2)$$

- 2) Broj koštanih gredica (Tb.N, izražen u /mm) izveden iz mjerenja opsega koštanih gredica (B.Pm) i područja spužvaste kosti (T.Ar) prema formuli:

$$Tb.N = (B.Pm/T.Ar) \times 10$$

- 3) Razdvojenost koštanih gredica (Tb.Sp, izražena u μm) izvedena prema formuli:

$$Tb.Sp = (1000 \times T.Ar - B.Ar)/B.Pm$$

Životinje za ovaj dio pokusa žrtvovane su u sklopu projekta „Uloga malih zaštitnih TFF proteina u zdravlju i bolesti“ voditeljice prof.dr.sc. Mirele Baus Lončar.

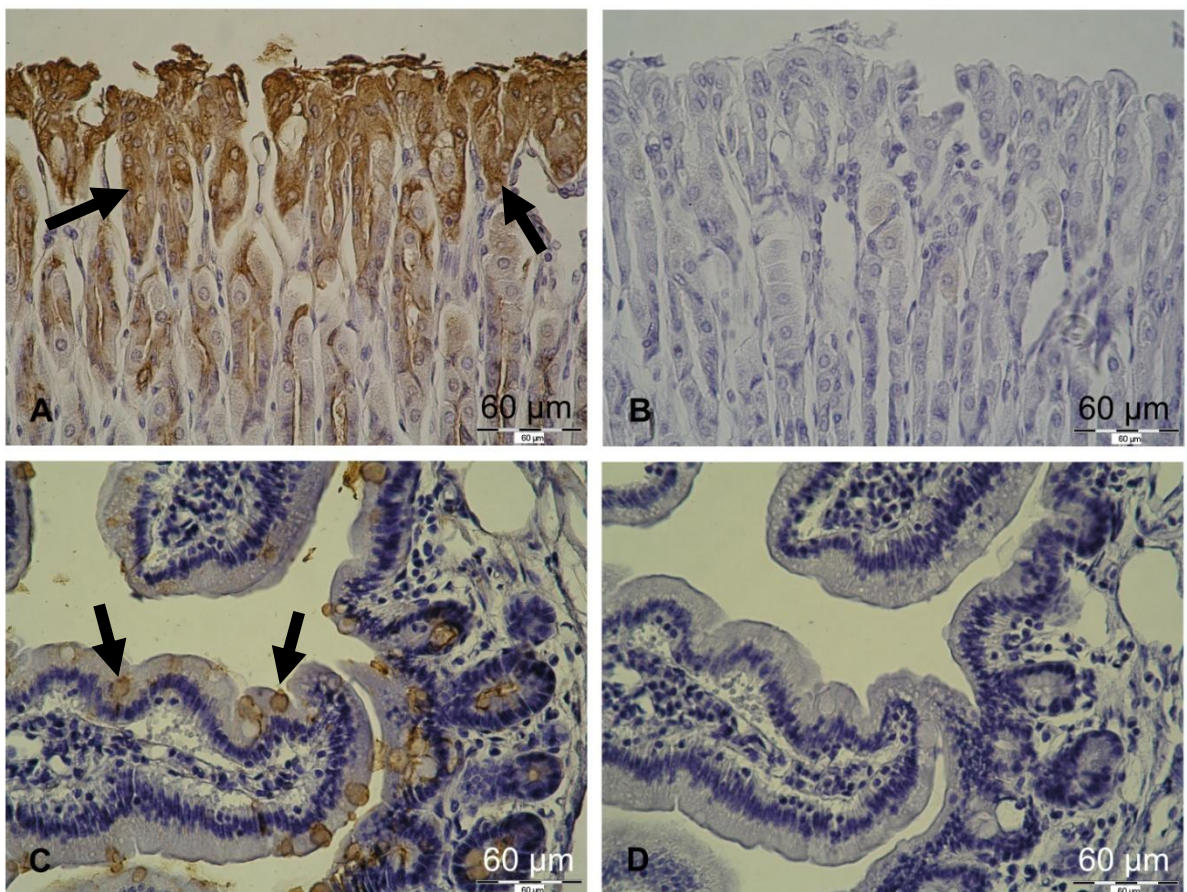
#### **4.4. Statističke metode**

Numerički podaci koji su dobiveni mjerenjem histomorfometrijskih parametara testirani su Mann-Whitneyevim U testom s obzirom na veličinu uzorka (5 miševa po skupini). Sve P vrijednosti su dvostrane. Razina značajnosti postavljena je na  $\alpha=0,05$ . Za statističku analizu korišten je program Statistica (inačica 12, StatSoft.inc, Tulsa, Oklahoma, SAD).

## 5. REZULTATI

### 5.1. Imunohistokemijski pokusi

Imunohistokemijski pokusi provedeni su na sveukupno dvadeset i tri zametka, od tri do šest po razvojnom stadiju. Nakon provedenih pokusa, preparati su analizirani pod svjetlosnim mikroskopom. S obzirom da su rezultati imunohistokemijskih pokusa dobiveni ručno, pojedine serije donekle se međusobno razlikuju u intenzitetu bojanja, što je uzeto u obzir prilikom analize. Na negativnim kontrolama nije uočen imunohistokemijski signal, dok su se pozitivne kontrole obojile specifično za TFF1 i TFF3 signal (Slika 5.1.). Prikaz rezultata nalazi se u tablici 5.1. za TFF1 i u tablici 5.2. za TFF3. U vrlo malom broju slučajeva zbog artefakta nedostaje podatak za određeni organ.



**Slika 5.1.** Prikaz pozitivnih i negativnih kontrola u pokusima imunohistokemije. A i B: presjek kroz epitel glandularnog dijela mišjeg želuca (kontrola za TFF1 protein); C i D: presjek kroz mišje tanko crijevo (kontrola za TFF3 protein). A i C: pozitivna kontrola; B i D:

negativna kontrola. Uočava se izražen imunohistokemijski signal (smeđe bojenje) u epitelnim stanicama želučane sluznice, kao i u vrčastim stanicama tankog crijeva. Povećanje: 400×.

**Tablica 5.1.** Sažet prikaz rezultata imunohistokemijskog bojenja na TFF1 protein, na zamecima starosti 14 do 18 dana. Pojašnjenje kratica: E14.1. – prva brojka označava starost zametka, a druga redni broj zametka (dakle, E14.1. znači zametak star 14 dana, redni broj 1, E15.3. – zametak star 15 dana, redni broj 3 i tako dalje). UŠ – usna šupljina; Ž – želudac; TC – tanko crijevo; DC – debelo crijevo; G – gušterača; J – jetra; NŠ – nosna šupljina; P – pluća; B – bubreg; MM – mokraćni mjehur; M – mozak; KM – kralježnična moždina; Gn – gangliji; K – koža; H – hrskavica; EO – enhondralno okoštavanje; (-) – nema signala; (-/+) – nejasan ili vrlo slab signal; (+) – jasan signal; ND – nije dostupno.

Zametak	UŠ	Ž	TC	DC	G	J	NŠ	P	B	MM	M	KM	Gn	K	H	EO
E14.1.	+	-/+	-	-	-	-/+	-/+	+	-/+	+	+	+	-/+	+	-	+
E14.2.	+	-/+	-/+	-/+	-/+	-/+	+	+	-	-/+	+	+	+	+	-	+
E14.3.	+	-	-	-	-	-	-	-	-	-	-/+	-/+	-/+	-/+	-	-/+
E14.4.	-/+	-	-	-	-/+	-	-	-/+	-	-	-/+	-/+	-/+	-/+	-	-/+
E14.5.	+	-	-	-	-	-/+	-	-	-	-/+	-/+	+	-/+	-/+	-	+
E15.1.	+	-/+	-	-	-/+	-/+	-/+	-	+	ND	+	+	-/+	-/+	-	+
E15.2.	+	-/+	-/+	-/+	+	-/+	-/+	+	+	-	+	+	+	+	-	+
E15.3.	+	-/+	-/+	-/+	+	-/+	-/+	-	-/+	-	+	+	+	+	-	+
E15.4.	+	-/+	-/+	-	-/+	-/+	-	+	+	-	+	+	+	+	-	+
E15.5.	+	-	-	-	-	-/+	-/+	-	+	+	+	+	+	+	-	+
E16.1.	+	+	-/+	-	-	-/+	+	-/+	+	-/+	+	+	+	+	-	+
E16.2.	-/+	+	-/+	-/+	+	-/+	+	-/+	-/+	-/+	-/+	+	+	-/+	-	+
E16.3.	+	+	-/+	-	-/+	-/+	+	-	+	-	+	+	+	+	-	+
E16.4.	+	-/+	-	-	-/+	-/+	-/+	-	+	-	+	+	+	-/+	-	+
E16.5.	+	-	-	-	+	+	+	-/+	+	-	+	+	+	+	-	+
E16.6.	+	+	-/+	-	+	-/+	+	-/+	-/+	-/+	+	-/+	+	+	-	+
E17.1.	+	+	+	+	+	+	+	+	+	+	+	+	+	+	-	+
E17.2.	+	ND	+	+	+	-/+	+	+	+	-/+	+	+	-/+	-/+	-	+
E17.3.	+	+	+	-/+	+	-/+	+	+	+	-	+	+	+	+	-	+
E18.1.	+	+	+	-	+	-/+	+	+	-/+	-/+	-/+	-/+	-/+	+	-	+
E18.2.	+	+	+	-/+	+	-	+	+	-/+	-/+	+	+	-/+	+	-	+
E18.3.	+	+	+	-/+	-/+	-/+	+	-/+	+	-/+	+	+	-/+	+	-	+
E18.4.	+	+	+	-/+	+	-/+	+	-/+	+	-/+	+	+	+	+	-	+

**Tablica 5.2.** Sažet prikaz rezultata imunohistokemijskog bojenja na TFF3 protein, na zamecima starosti 14 do 18 dana. Pojašnjenje kratica: E14.1. – prva brojka označava starost zametka, a druga redni broj zametka (dakle, E14.1. znači zametak star 14 dana, redni broj 1, E15.3. – zametak star 15 dana, redni broj 3 i tako dalje). UŠ – usna šupljina; Ž – želudac; TC – tanko crijevo; DC – debelo crijevo; G – gušterača; J – jetra; NŠ – nosna šupljina; P – pluća; B – bubreg; MM – mokraćni mjehur; M – mozak; KM – kralježnična moždina; Gn – gangliji; K – koža; H – hrskavica; EO – enhondralno okoštavanje; (-) – nema signala; (-/+) – nejasan ili vrlo slab signal; (+) – jasan signal; ND – nije dostupno.

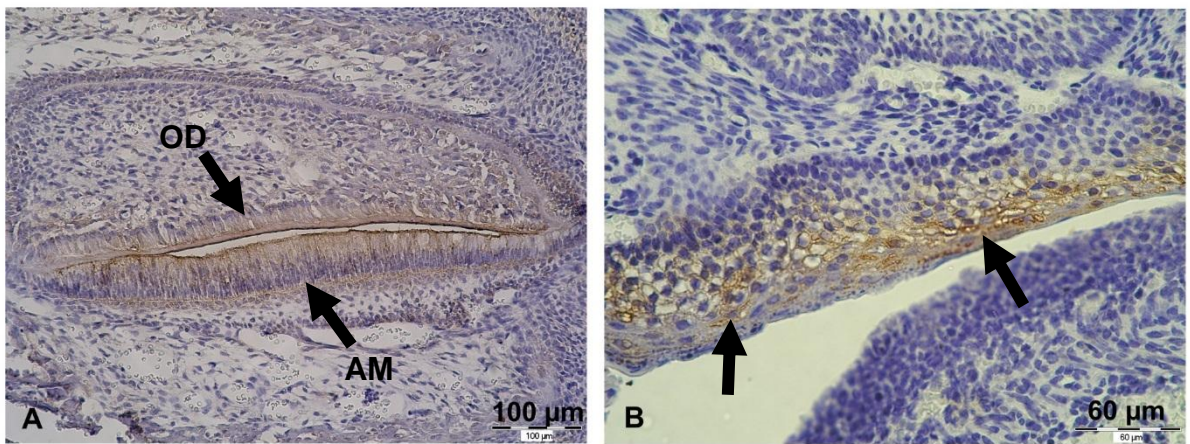
Zametak	UŠ	Ž	TC	DC	G	J	NŠ	P	B	MM	M	KM	Gn	K	H	EO
E14.1.	-/+	-/+	-/+	-	+	+	-/+	-/+	-/+	-	+	+	+	+	-	+
E14.2.	-	+	-/+	-	-/+	+	-	+	-	-	+	+	+	+	-	+
E14.3.	+	+	-	-	+	+	-/+	+	-	-/+	+	+	-/+	+	-	+
E14.4.	+	+	+	+	+	+	+	-/+	-/+	-/+	+	+	-/+	+	-	+
E14.5.	+	-/+	+	+	+	+	+	-/+	+	-	+	+	+	+	-	+
E15.1.	+	-/+	+	+	+	+	+	+	+	ND	+	+	+	+	-	+
E15.2.	+	-/+	+	+	+	+	+	-/+	+	+	+	+	+	+	-	+
E15.3.	+	-/+	-/+	-	+	+	+	-	-/+	ND	+	+	+	+	-	+
E15.4.	-/+	-/+	+	+	-/+	+	+	-/+	+	-/+	+	+	+	+	-	+
E15.5.	+	-/+	+	+	-/+	+	+	-	+	+	+	+	+	+	-	+
E16.1.	+	+	+	+	+	+	+	+	+	+	+	+	+	+	-	+
E16.2.	+	-/+	+	+	+	+	+	+	+	-/+	+	+	+	+	-/+	+
E16.3.	+	-/+	+	+	+	+	+	+	+	-/+	+	+	+	+	-	-/+
E16.4.	+	+	+	+	+	+	+	-/+	+	+	+	+	+	+	-	+
E16.5.	+	+	+	+	+	+	+	-/+	+	-/+	+	+	+	+	-	+
E16.6.	+	+	+	+	+	+	+	+	+	-/+	+	+	+	+	-	+
E17.1.	+	+	+	+	+	+	+	+	+	+	+	+	+	+	-	+
E17.2.	+	ND	+	+	+	+	+	+	+	+	+	+	+	+	-	+
E17.3.	+	+	+	+	-	-/+	+	+	+	-/+	+	+	+	+	-	+
E18.1.	+	+	+	+	+	+	+	+	+	+	+	+	+	+	-	+
E18.2.	+	+	+	+	-/+	-/+	+	+	+	-/+	+	+	-/+	+	-	+
E18.3.	+	-/+	+	+	+	-/+	+	+	+	-/+	+	+	+	+	-	+
E18.4.	+	+	+	+	+	+	+	+	+	-/+	+	+	+	+	-	+



### 5.1.1. Probavni sustav

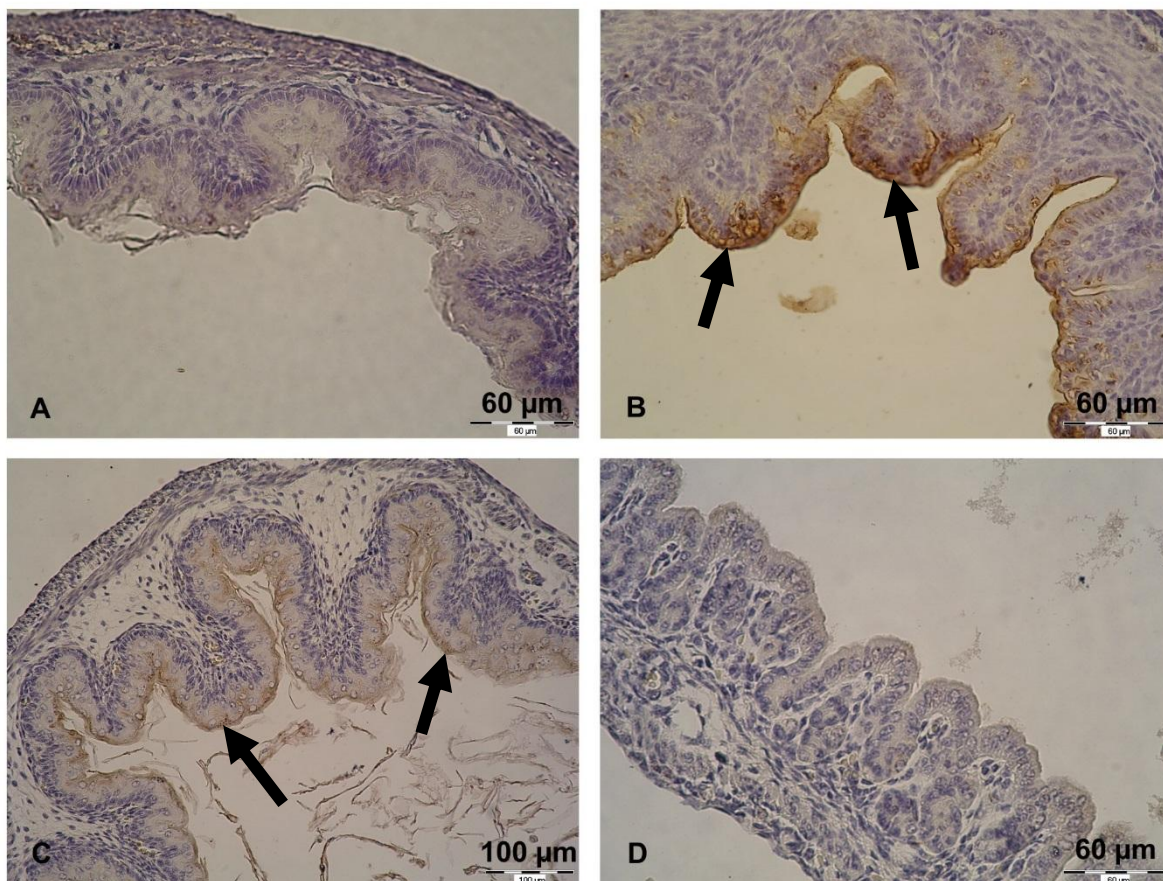
#### *Analiza prisutnosti TFF1 proteina*

Signal za TFF1 pronađen je u različitim dijelovima probavnog sustava. U usnoj je šupljini signal prvenstveno pronađen u citoplazmi stanica mnogoslojnog pločastog epitela. Signal je bio slab do umjeren u zametaka 14 dana starosti, a u ostalih (od 15 do 18 dana starosti) umjeren. Od ostalih tkiva u usnoj šupljini, blag do umjeren signal uočen je u stanicama skeletnog mišića jezika te u stanicama epitelnog i mezenhinskog podrijetla osnove zuba, na primjer, odontoblastima i ameloblastima (Slika 5.2. A).



**Slika 5.2.** A: Prisutnost TFF1 u kasnoj fazi razvoja zuba. Signal se vidi u ameloblastima (AM) i odontoblastima (OD) te nešto slabije u stanicama vanjskog caklinskog epitela. Mjestimično se javlja signal u stanicama papile zuba. Zametak starosti 18 dana; povećanje 200×. B: TFF3 u mnogoslojnom pločastom epitelu predvorja usne šupljine. Zametak starosti 16 dana; povećanje 400×.

Pregledavanjem presjeka kroz želudac u zametaka starih 14 i 15 dana, uglavnom nije uočena prisutnost TFF1 proteina, osim mjestimično i slabo u pojedinim stanicama epitela. U nekoliko zametaka starih 16 dana uočen je umjeren signal u epitelu glandularnog dijela želuca i slab signal u epitelu aglandularnog dijela. Međutim, na nekim zamecima starim 16 dana, bojenje je bilo slabije izraženo, iako prisutno. U zametaka starih 17 i 18 dana, signal je bio jasno vidljiv u epitelu želuca, s tim da je bio osobito jak u glandularnom dijelu, a nešto slabiji u aglandularnom dijelu (Slika 5.3. A i B).



**Slika 5.3.** Prisutnost TFF1 (fotografije A i B) i TFF3 proteina (fotografije C i D) u želucu mišjeg zametka starosti 18 dana. A i C: aglandularni dio želuca; B i D: glandularni dio želuca. Može se zapaziti izražen signal za TFF1 protein u glandularnom dijelu želuca (strelice), dok se aglandularni dio ne boja na taj protein. Umjereno bojenje za TFF3 vidi se u aglandularnom dijelu (strelice), a u glandularnom dijelu ne. Povećanje: A, B i D: 400×; C: 200×.

U razdoblju od 14 do 16 dana starosti u tankom crijevu uglavnom nije uočen signal za TFF1, dok je na stadijima E17 i E18 vidljiv bio signal u epitelnim stanicama, na pojedinim presjecima nešto izraženije u vrčastim stanicama. U debelom crijevu uglavnom nije zapažena prisutnost TFF1, osim mjestimično slabog bojanja ili signala na samoj apikalnoj površini epitelne stanice i to u zametaka starosti 17 i 18 dana.

U žlijezdama pridruženim probavnoj cijevi također se mogla uočiti prisutnost TFF1 proteina. Acinusi gušterače bili su negativni na stadijima od E14 do E16, a na stadijima E17 i E18 uočen je slabiji signal u citoplazmi stanica seroznih acinusa. U vezivnom tkivu gušterače, odnosno, u nakupinama stanica koje podsjećaju na Langerhansove otočiće uočena je prisutnost TFF1, s tim da je signal bio slabiji u zametaka starosti 14 i 15 dana, no u zametaka

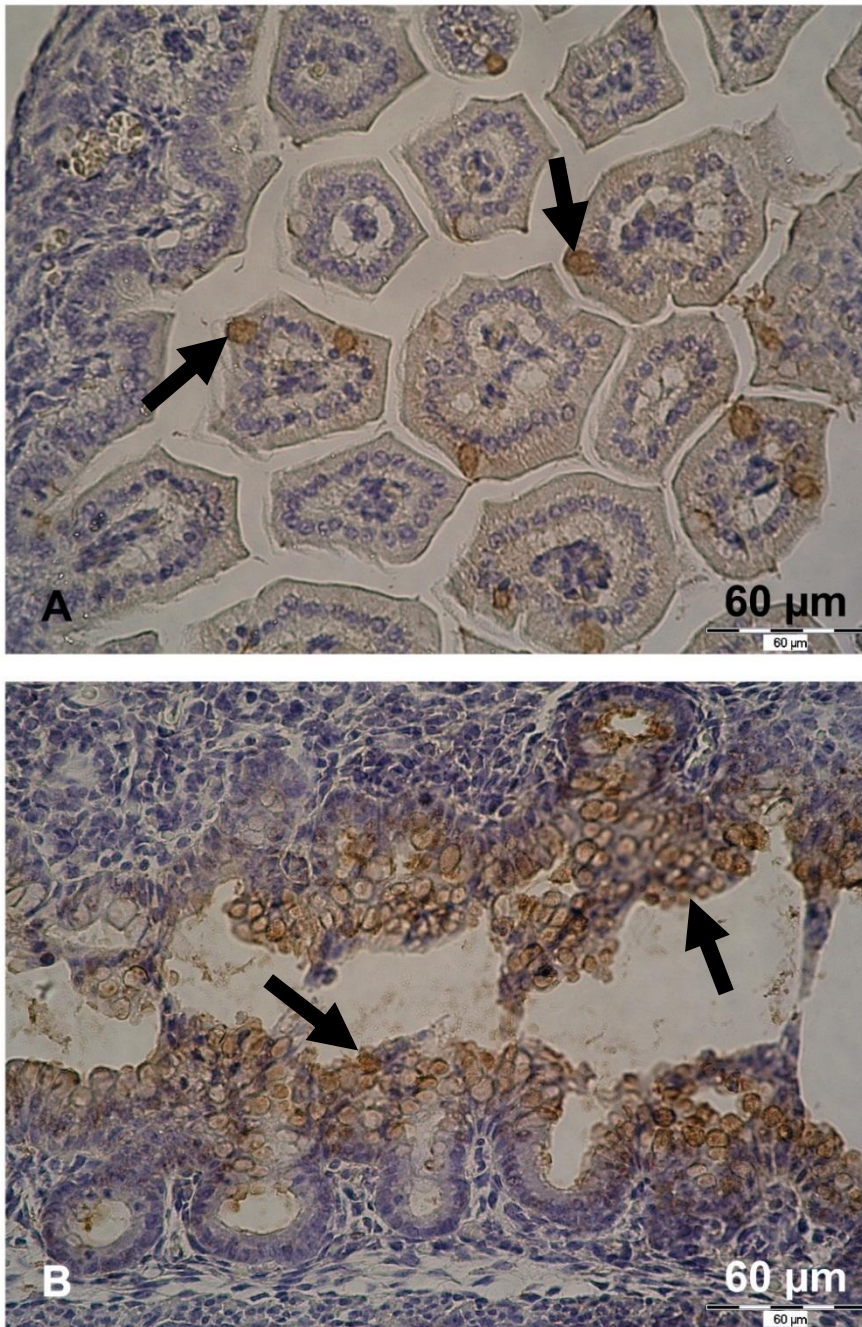
starosti od 16 do 18 dana bio je umjeren do jak (Slika 5.5. A). U jetri je signal bio slab i neodređen na svim stadijima razvoja, tako da se na temelju imunohistokemije ne može objektivno procijeniti prisutnost TFF1 u jetri mišjih zametaka starosti 14 do 18 dana. Žlijezde slinovnice nisu bile pozitivne na TFF1, barem ne žljezdani epitel. U intersticiju su mjestimično bile prisutne pozitivne stanice.

#### *Analiza prisutnosti TFF3 proteina*

TFF3 protein pronađen je duž probavne cijevi, no u određenoj mjeri drugačije raspoređen nego TFF1. U usnoj su šupljini stanice mnogoslojnog pločastog epitela blago do umjereno pozitivne na svim istraženim stadijima razvoja (Slika 5.2. B). Na presjecima kroz razne faze razvoja zuba, također je pronađen signal za TFF3 u stanicama epitelnog i mezenhimnog podrijetla, na primjer, stanicama caklinskog epitela, zvjezdolike mrežice i odontoblastima. Premda je signal u usnoj šupljini vidljiv i na preparatima zametaka starih 14 dana, na njima je nešto slabiji nego na preparatima starijih zametaka.

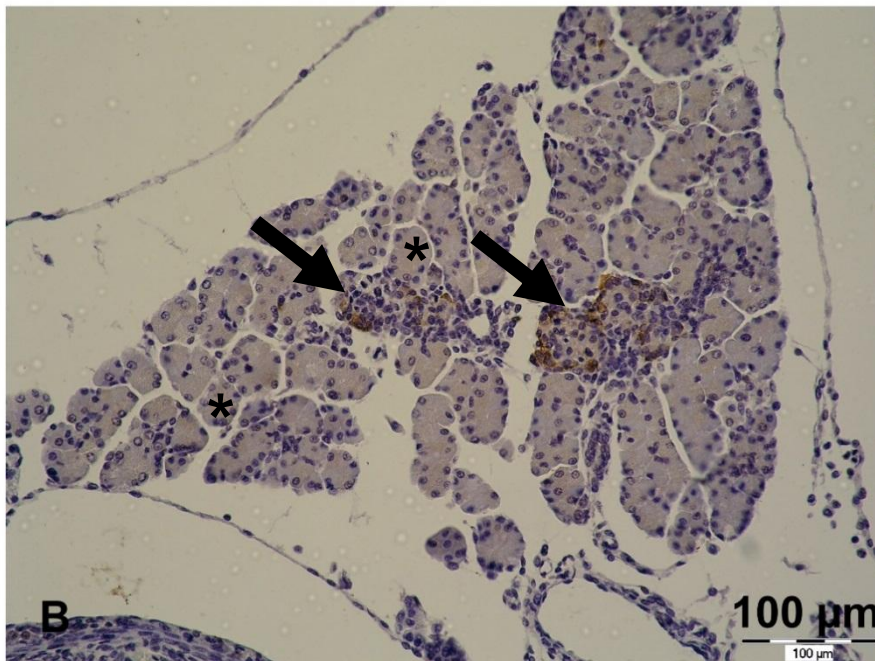
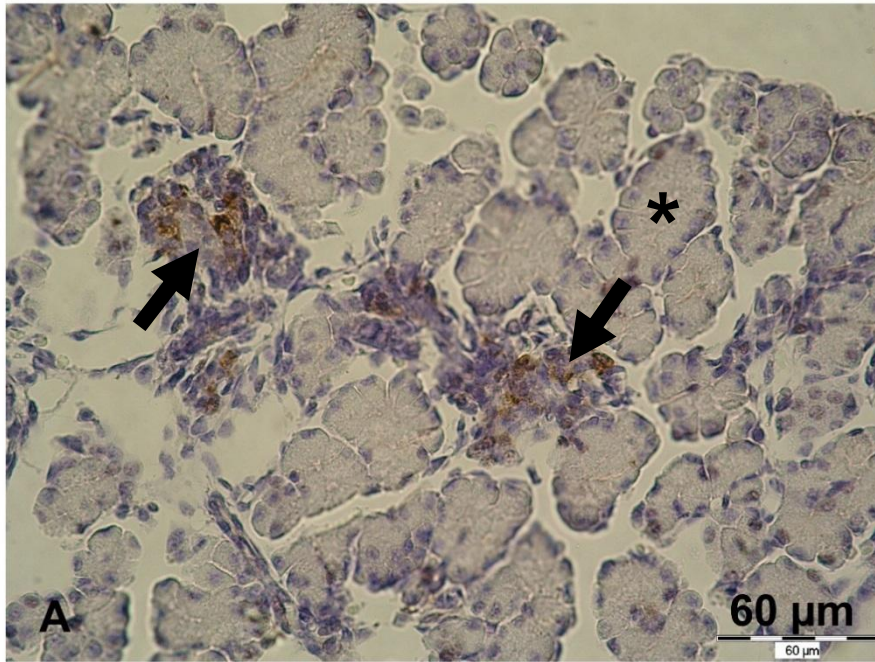
Zameci na razvojnim stadijima E14 i E15 imali su slabu ili nikakvu ekspresiju TFF3 u epitelu želuca. Tamo gdje je bio prisutan, nalazio se na apikalnoj površini epitelnih stanica. Na stadiju E16 signal je bio izraženiji, premda ne prisutan na svim prerezima. Na stadijima E17 i E18 signal je bio jasno vidljiv u sluznici želuca, više u aglandularnom nego u glandularnom dijelu (Slika 5.3. C i D).

U tankom crijevu signala uglavnom nije bilo na stadiju E14, dok je na stadiju E15 bio nešto jače izražen, ali još uvijek slabo. Na tim stadijima vrčaste stanice još se nisu mogle uočiti. Na stadijima E16 – E18 vrčaste stanice snažno se boje slično kao u crijevu odrasle životinje. Također, nešto sasušenog crijevnog sadržaja bilo je pozitivno na TFF3. Sličan obrazac prisutnosti nađen je u debelom crijevu, s tim da na stadiju E16 vrčaste stanice nisu još svuda jednako diferencirane. Stoga je signal na stadijima E14 i E15 slabo izražen i to uglavnom samo na apikalnoj površini stanica. Od stadija E16, a osobito na stadijima E17 i E18, signal je snažno izražen u vrčastim stanicama, što je zbog njihove brojnosti posebno izraženo u rektumu (Slika 5.4.).



**Slika 5.4.** Prisutnost TFF3 proteina u sluznici crijeva. A: tanko crijevo mišjeg zametka starog 17 dana; B: debelo crijevo mišjeg zametka starog 18 dana. Jak signal vidljiv je u vrčastim stanicama tankog i debelog crijeva (strelice). U ostalim epitelnim stanicama tankog crijeva vidi se nježno, najvjerojatnije pozadinsko bojanje. Povećanje: 400×.

Acinusi gušterače bili su negativni na gotovo svim prerezima i na svim razvojnim stadijima, dok su se između acinusa mjestimično vidjele nakupine stanica pozitivnih na TFF3 koje mogu odgovarati Langerhansovim otočićima (Slika 5.5. B).



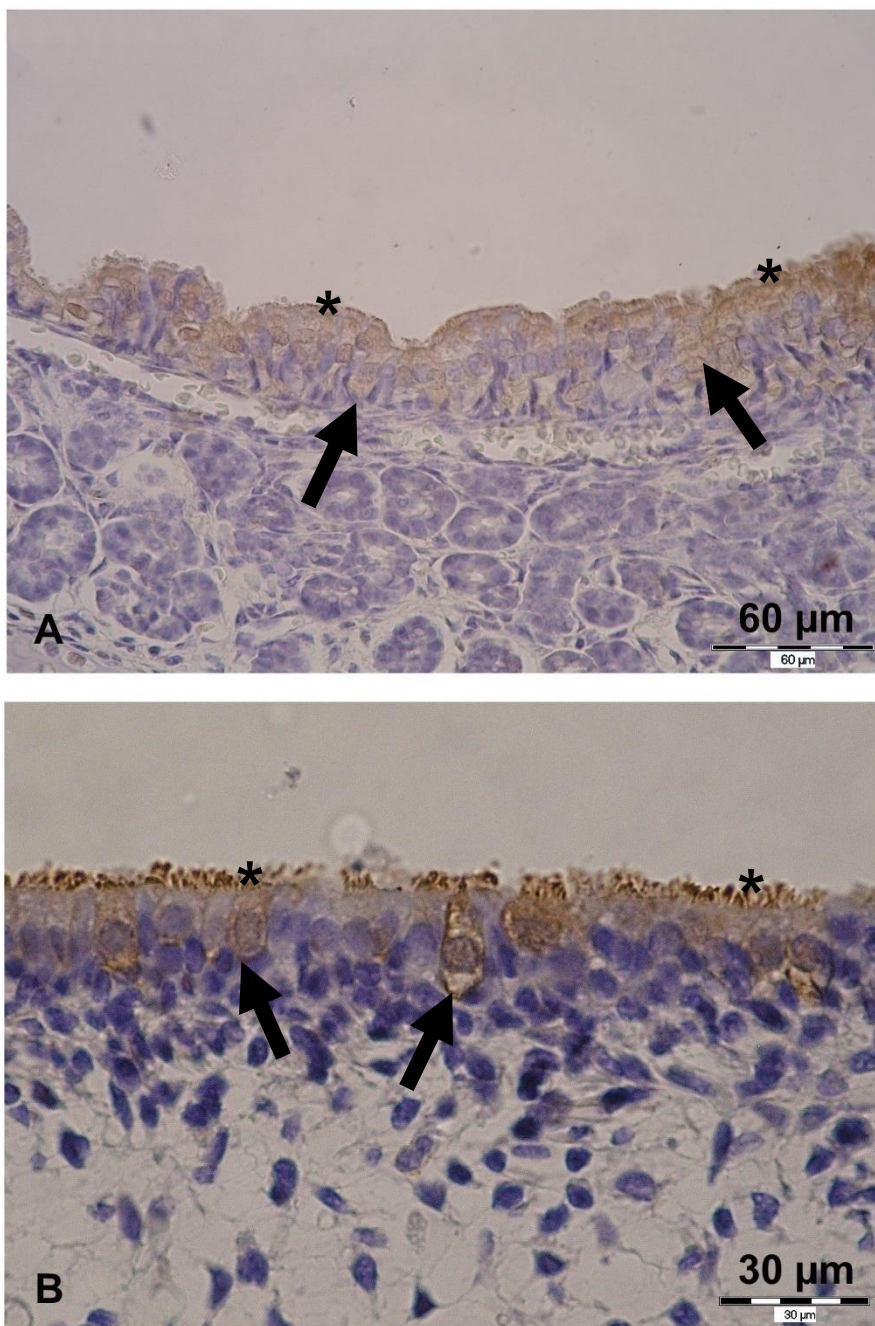
**Slika 5.5.** Lokalizacija TFF1 i TFF3 proteina u tkivu gušterače. A: TFF1, mišji zametak star 18 dana, povećanje 400×; B: TFF3, mišji zametak star 17 dana, povećanje 200×. Među seroznim acinusima egzokrinog dijela gušterače (\*) oba proteina su prisutna u pojedinim stanicama tkiva koje, po smještaju i izgledu, može odgovarati Langerhansovim otočićima (strelice).

U jetri signal na TFF3 je nehomogen i mjestimično se vidi slabo bojenje u hepatocitima, a nešto jače bojenje mjestimično u drugim stanicama koje morfološki odgovaraju stanicama hematopoetske loze. Žlijezde slinovnice su najvećim dijelom negativne na TFF3, iako se signal vidi u epitelnim stanicama pojedinih izvodnih kanalića kada su zahvaćene presjekom.

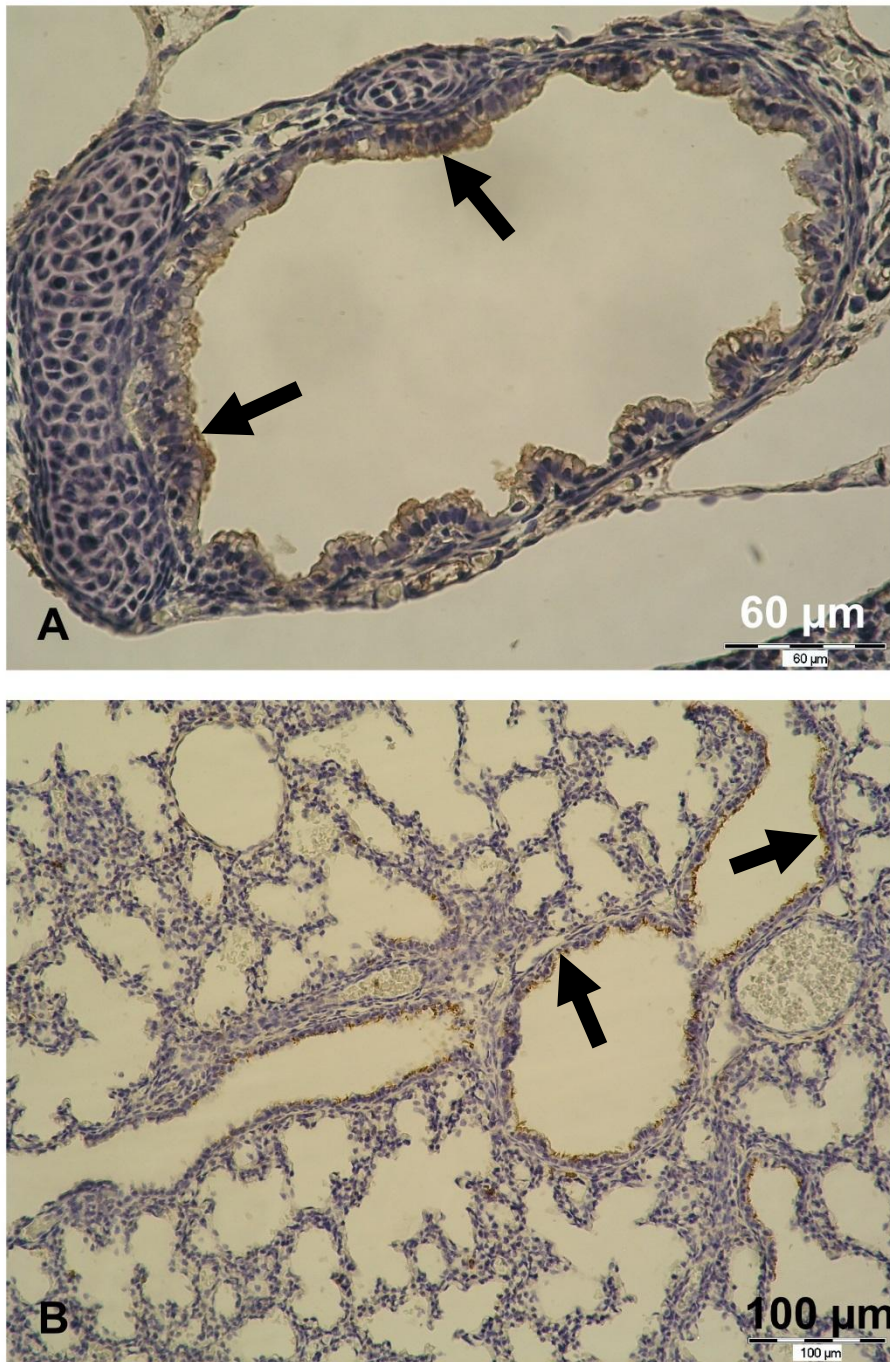
### **5.1.2. Dišni sustav**

Respiracijski je epitel nosne šupljine na stadijima E14 i E15 mjestimično slabo pozitivan na TFF1, pretežno uz apikalnu površinu stanica. Na stadiju E16 vidi se nježno pozitivan respiracijski epitel, uglavnom u površinskom dijelu epitela, a na stadijima E17 i E18 vidi se jasan signal u stanicama respiracijskog epitela, pretežno u citoplazmi, osobito vrčastih stanica (Slika 5.6. A). U plućima signal uglavnom nije prisutan na stadijima E14 i E15, eventualno sličan kao i u nosnoj šupljini. Slab signal javlja se na stadiju E16 mjestimično u citoplazmi stanica epitela dušnika i njegovih većih ogranaka. TFF1 bio je prisutan u većim ogranacima bronhalnog stabla u epitelu uključujući trepetljike, na stadijima E17 i E18 (Slika 5.7. A). U alveolama i manjim ogranacima bronhiola nije uočena prisutnost TFF1 proteina.

TFF3 nađen je u respiracijskom epitelu nosne šupljine i to naročito u zametaka starosti 16 do 18 dana, kod kojih je pronađen umjereno snažan signal u stanicama respiracijskog epitela, osobito u području trepetljika te u vrčastim stanicama (Slika 5.6 B). U zametaka starosti 14 i 15 dana mjestimično je nađen slabiji signal i to ne na svim presjecima. U plućima je TFF3 bio lokaliziran pretežno u respiracijskom epitelu, uglavnom u vrčastim stanicama i području trepetljika većih ogranaka bronhalnog stabla i u bronhiolima, na stadijima E17 i E18, dok ga se u manjim ogranacima nije uočilo (Slika 5.7. B). U ranijih stadija signal je slabiji ili ga uopće nema.



**Slika 5.6.** Lokalizacija TFF1 i TFF3 proteina u respiracijskom epitelu nosne šupljine. A: Respiracijski epitel pozitivan na TFF1; zametak star 17 dana. B: Respiracijski epitel pozitivan na TFF3; zametak star 16 dana. Signal je za oba proteina osobito vidljiv u vrčastim stanicama (strelice) i u području trepetljika na površini epitela (\*). Povećanje: A: 400×; B: 400×, obrezano.



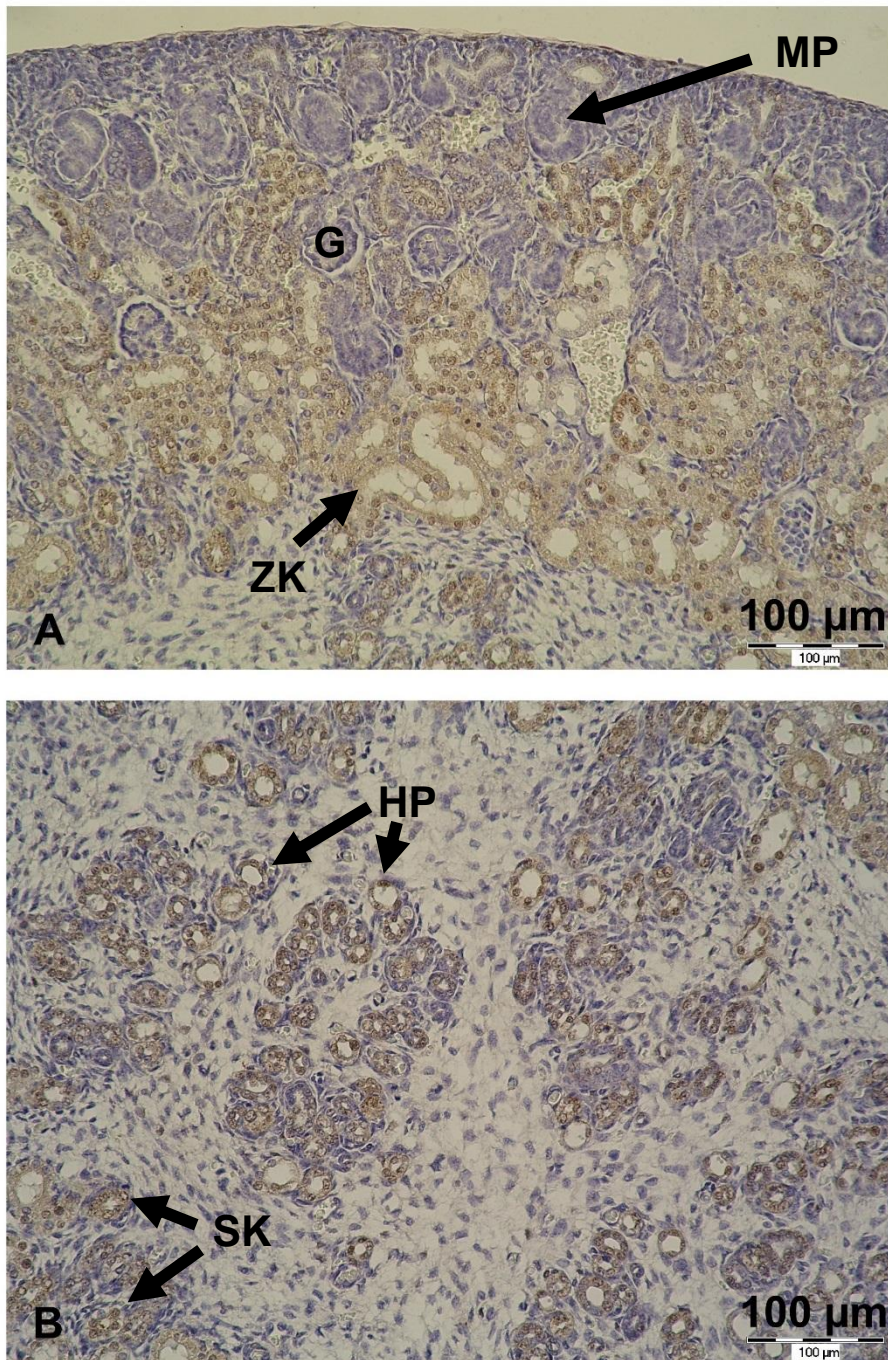
**Slika 5.7.** TFF proteini u tkivu pluća. A: Respiracijski epitel bronha pozitivan na TFF1 (strelice); zametak starosti 18 dana. Povećanje 400×. B: Respiracijski epitel bronhiola je pozitivan na TFF3 (strelice). Ostatak plućnog tkiva je negativan. Zametak starosti 17 dana. Povećanje 200×.



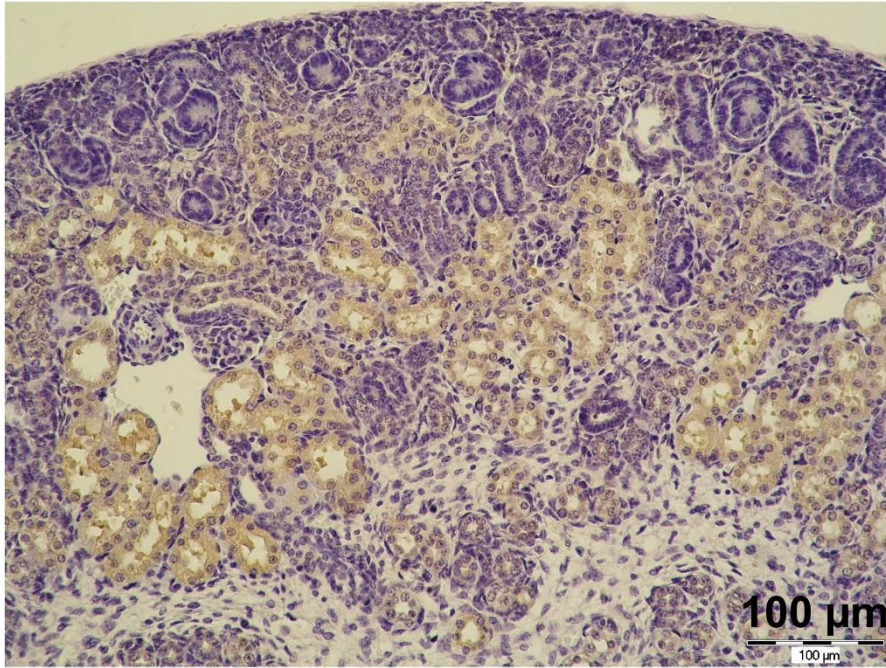
### 5.1.3. Mokraćni sustav

Oba proteina pronađena su u mokraćnom sustavu zametaka. Bubrežni mjehur dva su glavna mjesta na kojima se tražila prisutnost TFF1 i TFF3 proteina. Signal za TFF1 bio je slab ili nije bio prisutan na stadijima E14 i E15, dok je na stadijima od E16 do E18 bio dobro vidljiv i konzistentan. Mogao se uočiti u sustavu kanalića u razvoju, kako u kori, tako i u srži. Pozitivni kanalići kore morfološki su odgovarali proksimalnim i distalnim kanalićima te u srži sustavu Henleove petlje i sabirnim kanalićima (Slika 5.8. A i B). TFF3 pronađen je u bubrežnim kanalićima, gdje je signal bio jači nego za TFF1 protein (Slika 5.9.). Iako se na pojedinim rezovima lagano bojenje uočavalo i u zametaka starih 14 dana, umjeren do jak signal u bubrežnom mjehuru uočen je 15. dana embrionalnog razvoja i na kasnijim stadijima. Imunohistokemijsko bojenje prvenstveno se uočavalo u kanalićima, i to kanalićima kore, koji morfološki mogu odgovarati i proksimalnim i distalnim zavijenim kanalićima te kanalićima srži koji morfološki mogu odgovarati debelom kraku Henleove petlje i sabirnim kanalićima. I kod bojenja na TFF1 i na TFF3, sabirni kanalići bili su slabije obojeni nego kanalići podrijetlom iz bubrežnog mjehurića. Stanice su glomerula uglavnom bile negativne na svim razvojnim stadijima, a kortikalni presjeci kroz mokraćovodne pupoljke i cijelu nefrogenu zonu su također bili negativni, kao i okolno vezivno tkivo i bubrežna čahura.

Tkivo je mokraćnog mjehura uglavnom bilo negativno na TFF1, s nekoliko iznimaka, gdje je slab signal uočeno u prijelaznom epitelu i to uglavnom bliže uretri. Mjestimično je i mišićni sloj bio blago pozitivan. Slično je i s TFF3, tkiva mokraćnog mjehura većinom su bila negativna, mjestimično je uočeno slab signal u epitelu i glatkim mišićima, a umjeren signal u ganglijskim stanicama u stjenci mokraćnog mjehura.



**Slika 5.8.** Lokalizacija TFF1 proteina u bubregu zametka starog 17 dana. A: Kora bubrega. TFF1 signal vidljiv je u zavijenim kanalićima kore (ZK), dok ga u glomerulima (G), vezivu i preostalim dijelovima mokraćovodnog pupoljka (MP) u kori nema. B: Srž bubrega. TFF1 signal vidljiv je u presjecima kroz kanaliće Henleove petlje (HP) te sabirne kanaliće (SK). Vezivno tkivo je negativno. Povećanje: 200×.



**Slika 5.9.** Lokalizacija TFF3 proteina u bubregu zametka starog 17 dana. Raspodjela signala i u kori i u srži ista je kao i u slučaju TFF1, što znači da se pozitivni signal nalazi u zavijenim kanalićima kore te presjecima kroz Henleovu petlju i sabirne kanaliće srži, a u glomerulima i ostatku mokraćovodnog pupoljka ga nema. Povećanje: 200×.

#### 5.1.4. Živčani sustav

Rezovi su prikazali različite dijelove živčanog sustava zametaka. Nisu uočene nikakve morfološke nepravilnosti, a živčano tkivo bilo je u skladu s razvojnim stadijima koji su istraživani. Prisutnost TFF1 i TFF3 proteina zapažena je u različitim dijelovima živčanog sustava zametaka na svim istraženim razvojnim stadijima. Promatranju su bili dostupni mozak, kralježnična moždina, spinalni gangliji, mjestimično i cerebralni gangliji.

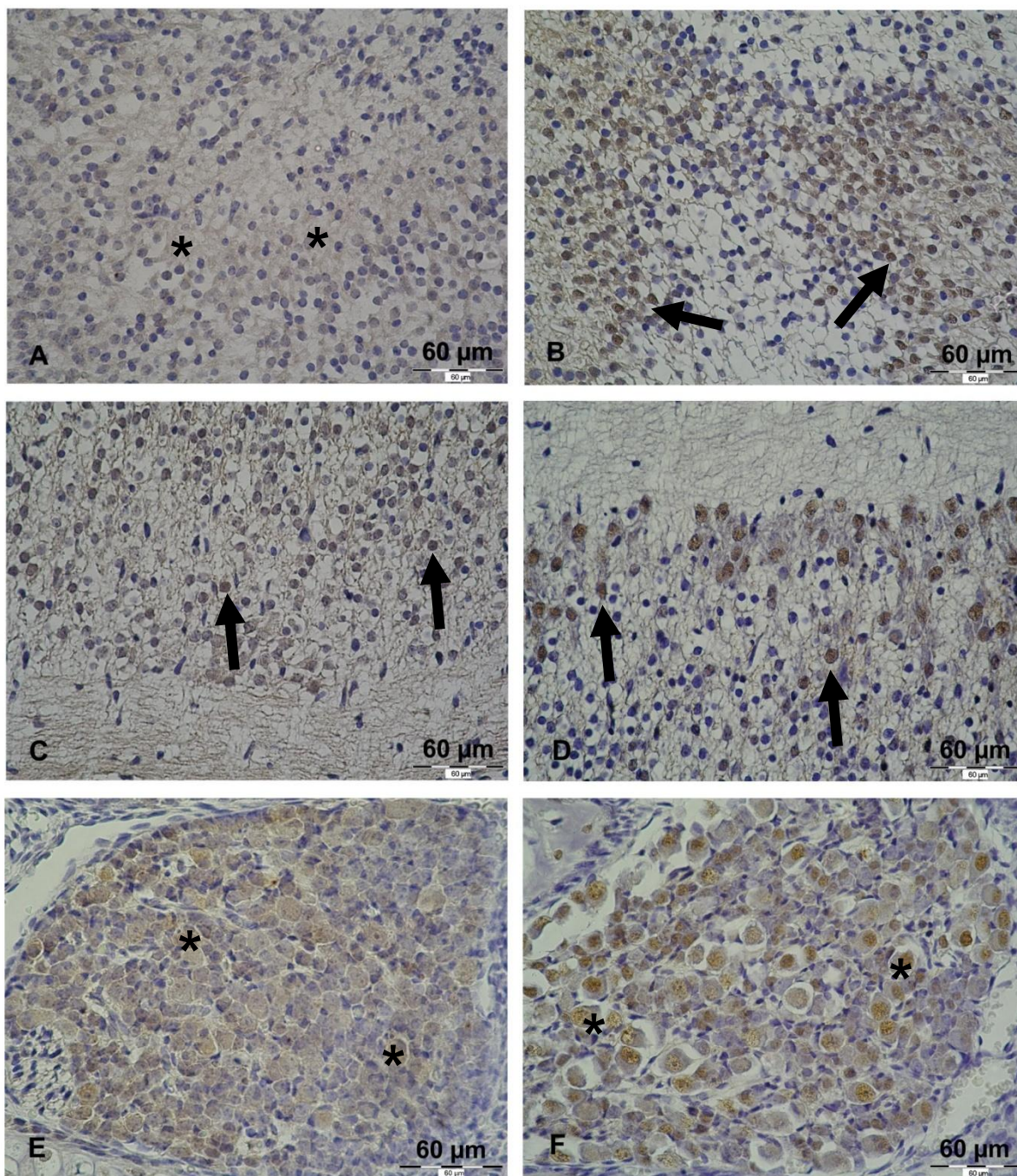
TFF1 pronađen je u tijelu ganglijskih stanica spinalnih ganglija i u trigeminalnom gangliju. Signal imunohistokemijskog bojanja bio je prisutan u citoplazmi, dok u jezgri uglavnom nije. Također, blaga do umjerena prisutnost TFF1 proteina zapažena je u bijeloj tvari posvuda u embrionalnom živčanom sustavu. Pozitivni su bili različiti neuroni mozga i kralježnične moždine te neke od glija stanica (Slika 5.10 A, C, E).

TFF3 bio je prisutan u citoplazmi i u jezgri ganglijskih stanica spinalnih ganglija i trigeminalnog ganglija, a nađen je i u citoplazmi te jezgrama neurona smještenih u raznim područjima mozga i produljene moždine. Neuroni sive tvari kralježnične moždine bili su

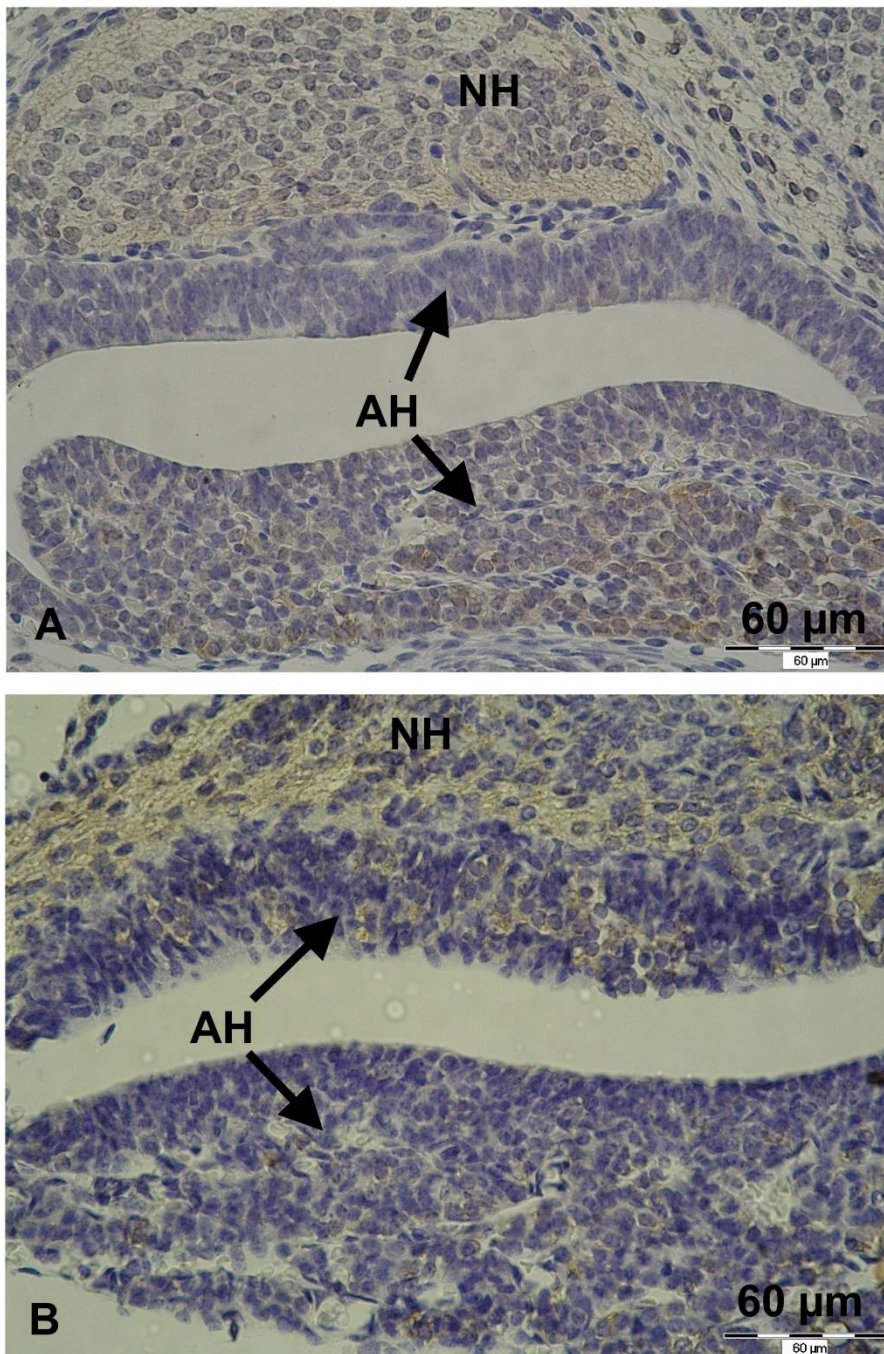
također pozitivni. U središnjem živčanom sustavu zametaka uočeno je difuzno, nježno bojenje bijele tvari (Slika 5.10 B, D, F). Stanice koroidnog spleta bile su pozitivne i na TFF1 i na TFF3. Detaljna lokalizacija TFF1 i TFF3 proteina u pojedinim regijama mozga nije istražena.

Slab do umjeren signal pronađen je i u hipofizi. U adenohipofizi su pronađena oba proteina, a obojile su se samo pojedine stanice. S obzirom na dob zametka i građu adenohipofize, nije bilo moguće točno odrediti koje su stanice pozitivne, a koje ne. Signal u adenohipofizi bio je umjeren za TFF1 i nešto slabiji za TFF3, dok je u neurohipofizi prisutnost TFF3 bila bolje vidljiva nego TFF1 (Slika 5.11).

Oba proteina bila su prisutna i u ganglijskim stanicama perifernog živčanog sustava; na primjer, unutar mišićnog sloja želuca i mokraćnog mjehura. Na nekim je mjestima presjek zahvatio i periferni živac, gdje je uočeno difuzno bojenje bijele tvari na oba proteina koje je odgovaralo bojenju bijele tvari u središnjem živčanom sustavu istih zametaka. Prisutnost TFF proteina u živčanom sustavu mišjih zametaka bila je podjednaka na svim ispitanim razvojnim stadijima.



**Slika 5.10.** Prisutnost TFF proteina u središnjem živčanom sustavu. A: Neuroni hipokampusa zametka starog 16 dana blago pozitivni na TFF1 (\*). B: Umjeren TFF3 signal u neuronima olfaktornog bulbusa zametka starog 16 dana (strelice). C: Prisutnost TFF1 proteina u neuronima i bijeloj tvari kralježnične moždine zametka starog 15 dana (strelice). D: TFF3 protein vidljiv je u neuronima i slabije u bijeloj tvari kralježnične moždine zametka starog 15 dana (strelice). E: TFF1 signal u ganglijskim stanicama (\*) spinalnog ganglija zametka starog 15 dana. F: Prisutnost TFF3 proteina u ganglijskim stanicama (\*) spinalnog ganglija zametka starog 15 dana. Signal je nešto izraženiji u jezgrama ganglijskih stanica. Povećanje: 400×.

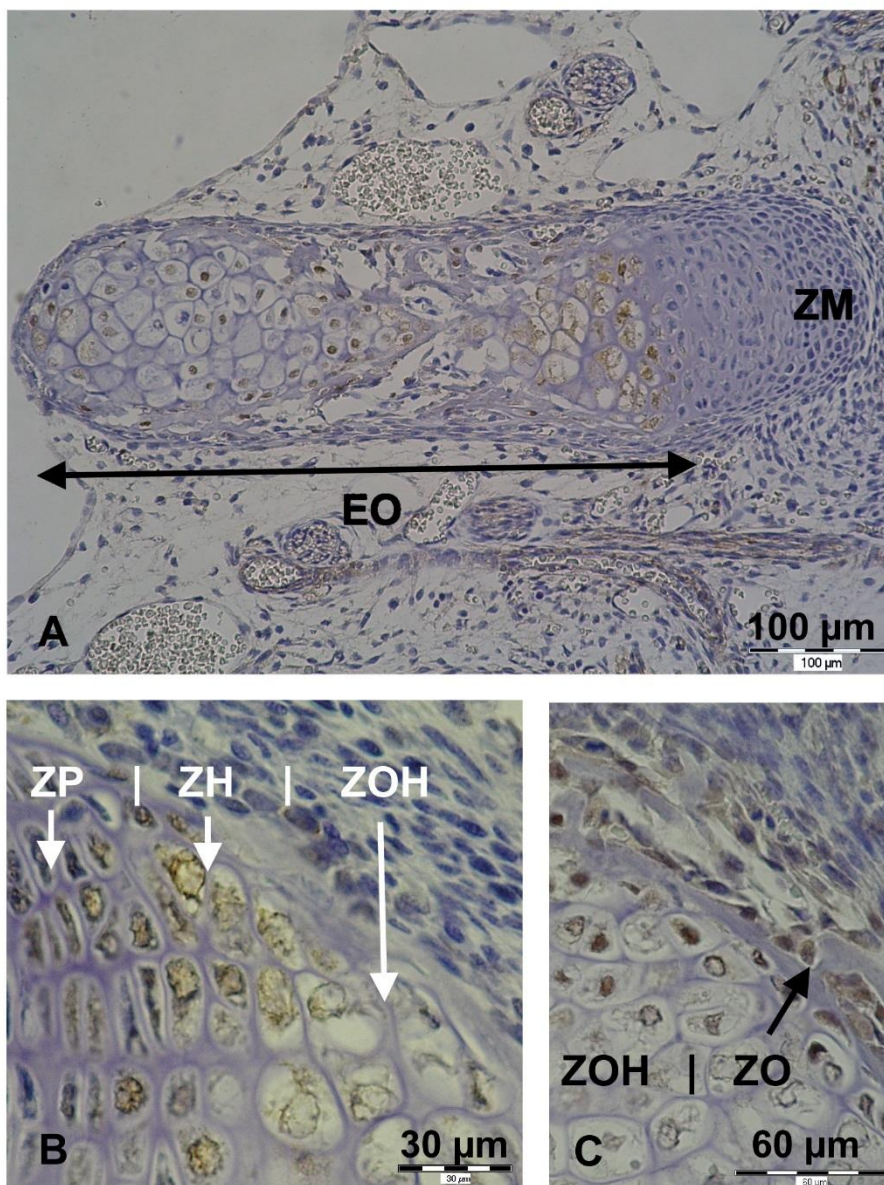


**Slika 5.11.** TFF proteini u hipofizi mišjeg zametka. A: TFF1 vidljiv je u oba prikazana reznja hipofize, s izraženijim bojenjem u pojedinim stanicama adenohipofize i blažim, ali difuznim signalom u neurohipofizi. Zametak star 16 dana. B: TFF3 je također prisutan u oba vidljiva reznja. Signal je umjeren i difuzno prisutan u tkivu neurohipofize, dok su samo neke stanice adenohipofize pozitivne i to slabije nego neurohipofiza. Zametak star 17 dana. AH: adenohipofiza; NH: neurohipofiza. Povećanje: 400×.

### 5.1.5. Okoštavanje i kost

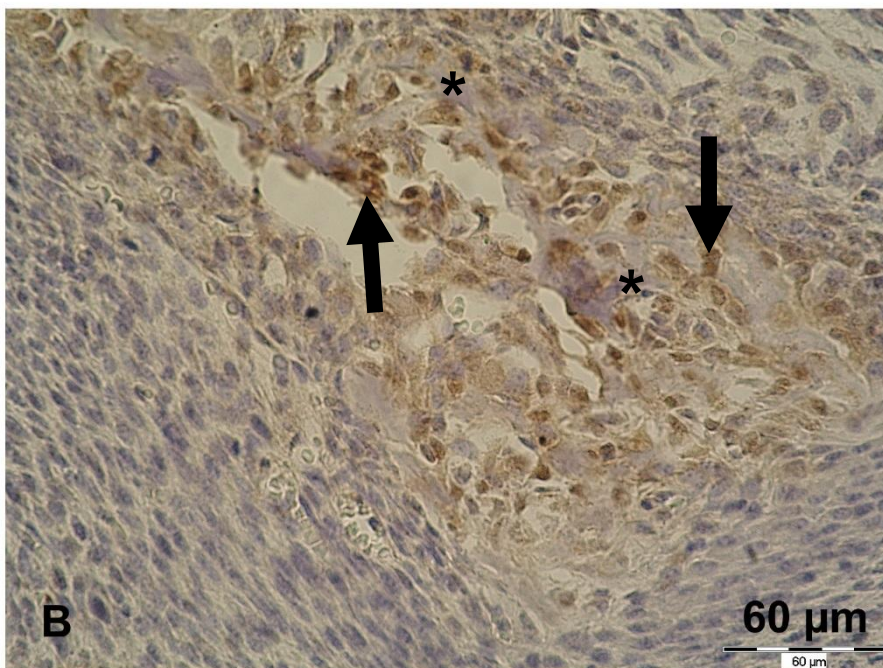
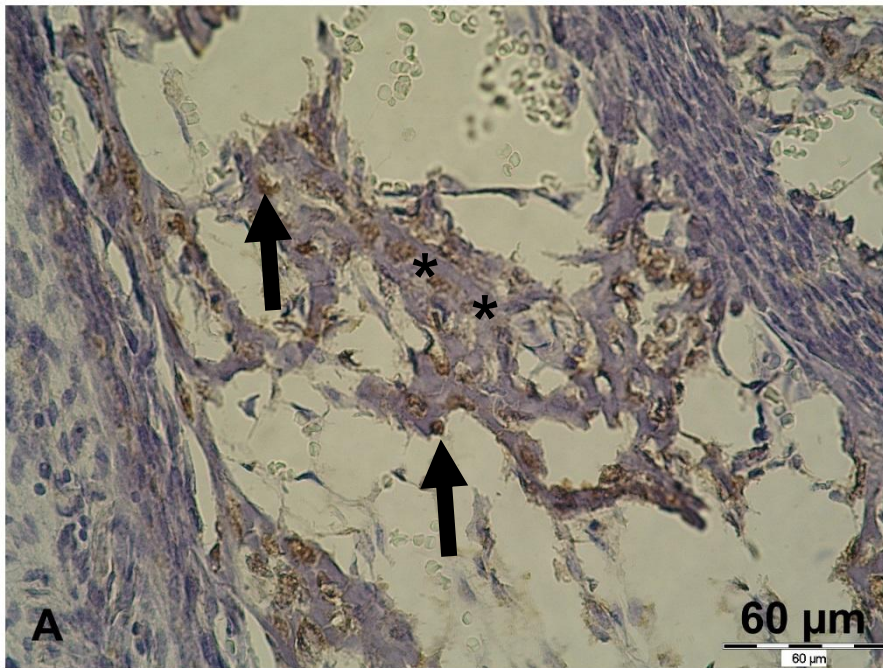
Na rezovima zametaka svih starosti, bili su vidljivi centri enhondralnog okoštavanja na raznim mjestima (kosti neurokranija i viscerokranija, rebra, kralješci, prednji i stražnji udovi te zdjelica). U kostima koje nastaju enhondralnim okoštavanjem moglo se pronaći različite faze enhondralnog okoštavanja sa svim pripadajućim zonama. Dok je zona mirovanja bila negativna s obzirom na TFF1 i TFF3, oba su peptida bila prisutna u citoplazmi hondrocita u zoni proliferacije, zoni hipertrofije, zoni ovapnjene hrskavice i zoni okoštavanja. U zoni okoštavanja pozitivne stanice bile su raspoređene na površini novonastale kosti, a morfološki su odgovarale osteoblastima (Slika 5.12). Signal imunohistokemijskog bojenja nije zapažen u novonastalom koštanom matriksu. U hrskavici koja ne podliježe enhondralnom okoštavanju, kao što su hrskavice dušnika i bronha, hrskavica zglobnih ploština te ventralni dijelovi rebra, TFF proteini nisu bili prisutni.

U područjima intramembranskog okoštavanja (pretežito kosti lubanje) novonastala kost bila je negativna na TFF1, no stanice koje po položaju i izgledu odgovaraju osteoblastima bile su umjereno pozitivne na svim stadijima razvoja. Slično je i kod bojenja na TFF3, stanice koje odgovaraju osteoblastima bile su umjereno do jako pozitivne, dok je koštani matriks bio negativan, osim u par slučajeva, gdje se i on lagano obojio, no to bi mogla biti superpozicija signala ili lagano pozadinsko bojanje (Slika 5.13).



**Slika 5.12.** TFF proteini prisutni su u enhondralnom okoštavanju. A: TFF1 signal nije prisutan u zoni mirovanja, dok se jasno može uočiti u različitim zonama enhondralnog okoštavanja (EO) u rebru 16 dana starog mišjeg zametka. Povećanje: 200×. B: TFF3 signal u zoni proliferacije (ZP), zoni hipertrofične hrskavice (ZH) i zoni ovapnjele hrskavice (ZOH) tijekom enhondralnog okoštavanja humerusa 17 dana starog mišjeg zametka. Povećanje: 400×, obrezano. C: TFF3 signal u zoni ovapnjele hrskavice (ZOH) i zoni okoštavanja (ZO) tijekom enhondralnog okoštavanja humerusa zametka starog 14 dana. Stanice koje morfološki odgovaraju osteoblastima nanizane su uz novonastale koštane gredice i pozitivne su na TFF3, dok je koštani matriks negativan. Povećanje: 400×, obrezano.



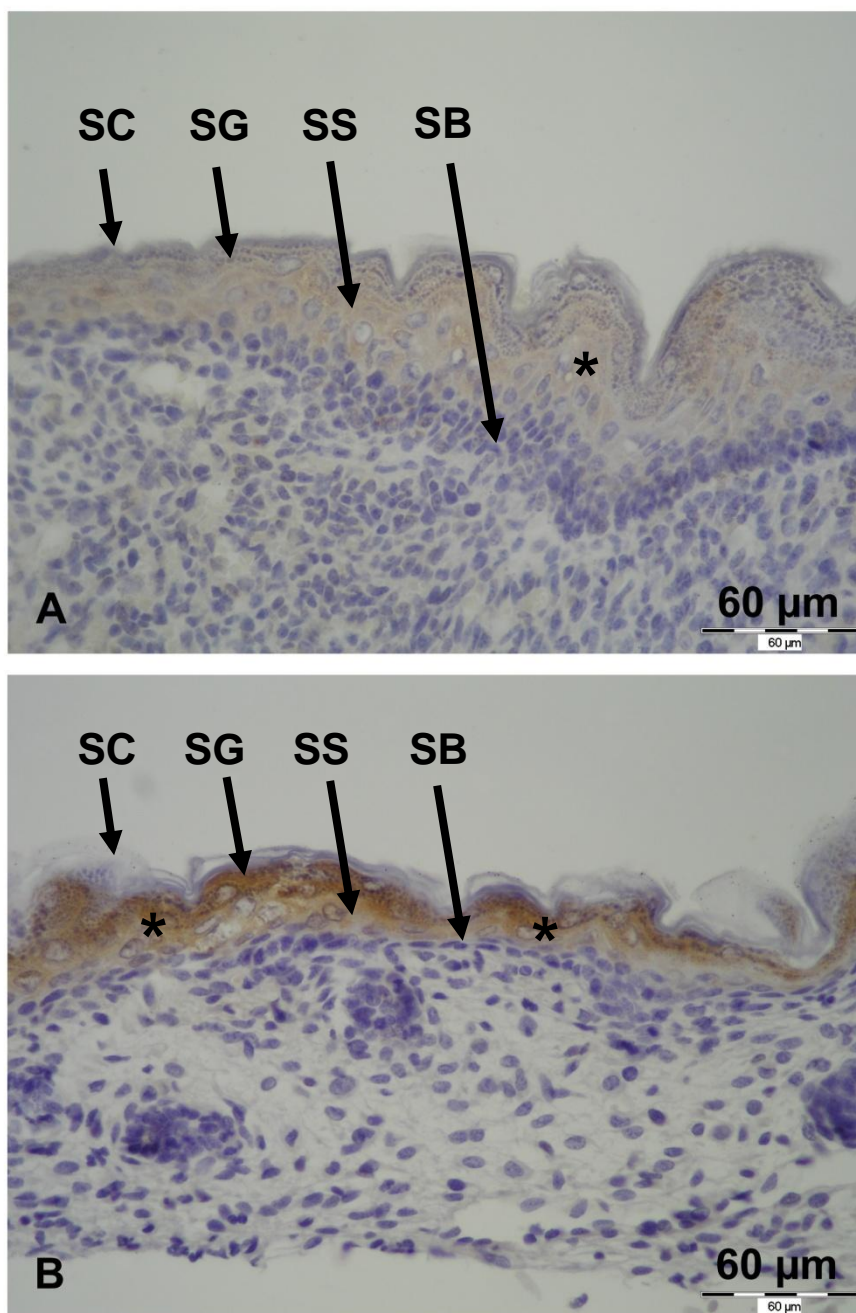


**Slika 5.13.** TFF proteini u intramembranskom okoštavanju. A: TFF1 protutijelo; B: TFF3 protutijelo. Signal se vidi u stanicama koje odgovaraju osteoblastima (strelice), dok je novostvoreni matriks negativan (\*). Povećanje: 400×.

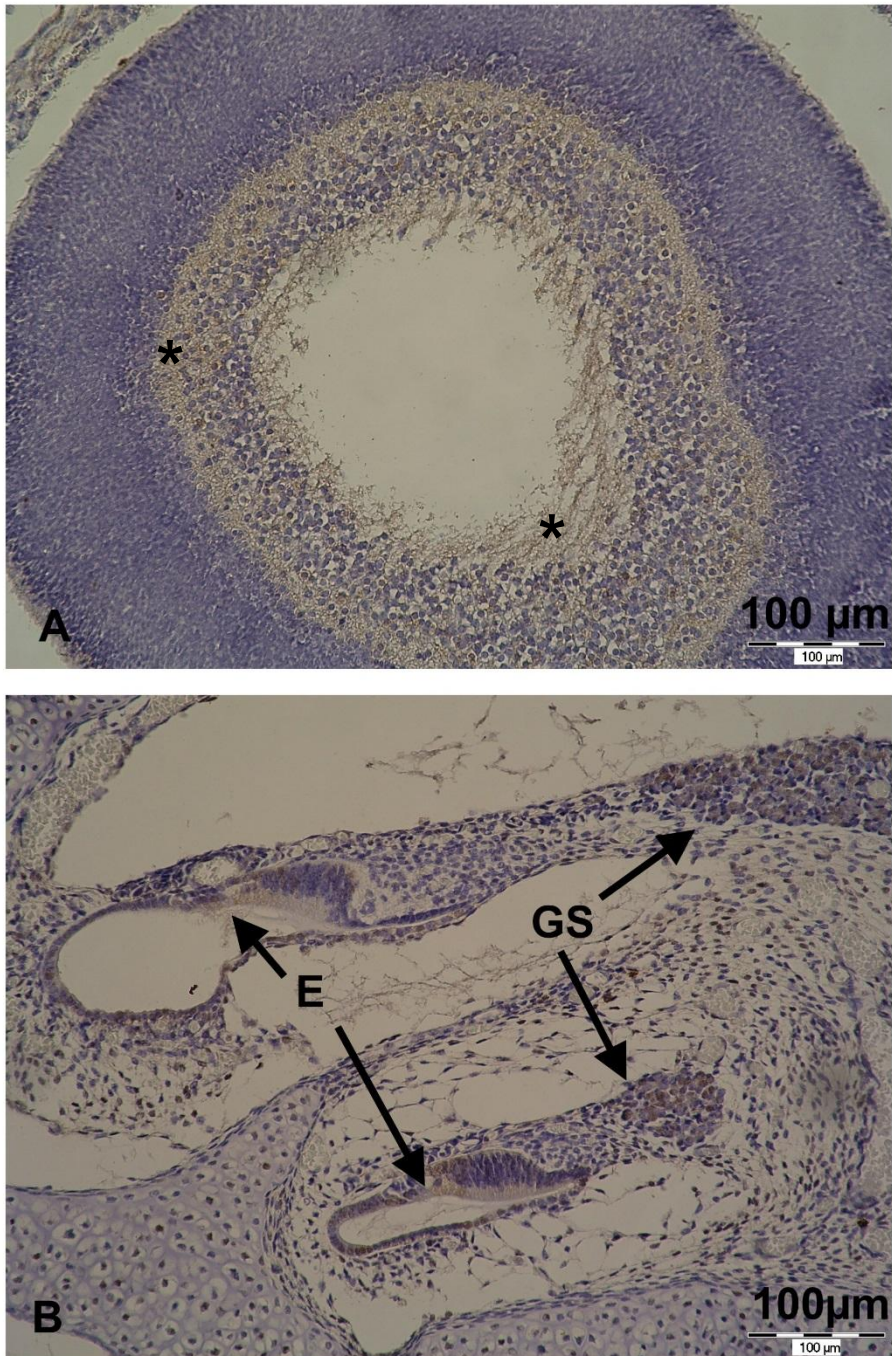
### 5.1.6. Koža i osjetni organi

Na razvojnim stadijima E14 i E15 epidermis još uvijek nije imao karakteristične slojeve, što je u skladu s normalnim embrionalnim razvojem. Na stadiju E16, a osobito E17 i E18 može se uočiti slojevitost epidermisa. Na stadijima E14 i E15 može se vidjeti slab do umjeren difuzan signal za TFF1 i TFF3 u stanicama epidermisa. Kako se formiraju slojevi epidermisa, signal je uglavnom lokaliziran u srednjim slojevima epidermisa (*stratum spinosum* i *stratum granulosum*), u *stratum corneumu* se javlja samo mjestimično i to kod bojenja na TFF3 na stadiju E18, dok je *stratum basale* skoro na svim presjecima negativan na oba TFF proteina. Imunohistokemijski signal bio je prisutan i u folikulu dlaka, u stanicama koje odgovaraju pozitivnim epidermalnim slojevima. Bojenje na TFF3 bilo je intenzivnije nego na TFF1. U dermisu nije uočen signal ni za jedan TFF protein (Slika 5.14).

Od osjetnih organa, pozitivan signal uočen je u nekim strukturama oka i uha u razvoju. TFF1 signal podjednako je intenziteta na svim razvojnim stadijima oka, uglavnom slab do umjeren (Slika 5.15. A), dok je TFF3 signal nešto intenzivniji na stadijima od E14 do E16 (umjeren), a slab do umjeren na stadijima E17 i E18. Lokalizacija signala za oba proteina bila je uglavnom u mrežnici te epitelu rožnice i spojnice, no vidi se i u leći te optičkom živcu. U unutarnjem uhu signal za TFF1 i TFF3 pronađen je pretežno u stanicama epitela različitih dijelova membranoznog labirinta, uglavnom pužnice i polukružnih kanalića. Na nekim presjecima zahvaćena je *crista ampularis*, u kojoj su se također neke stanice pozitivno obojile te *ganglion spirale*, koji je također bio slabo do umjereno pozitivan (Slika 5.15. B). Živčana vlakna osjetnih ganglija unutarnjeg uha bila su blago i difuzno pozitivna. Ostali dijelovi labirinta, uključujući vezivo i hrskavicu, bili su negativni. Signal za TFF3 bio je nešto intenzivniji od signala za TFF1 u unutarnjem uhu. TFF1 signal bio je slabiji na stadijima od E14 do E16, a slab do umjeren na stadijima E17 i E18, dok je TFF3 signal bio slab do umjeren na stadijima E14 do E17, a slabiji na stadiju E18.



**Slika 5.14.** Prisutnost TFF proteina (\*) u epidermisu kože zametaka starosti 17 dana. A: TFF1; B: TFF3. Nježniji signal za TFF1 i jači signal za TFF3 u *stratum granulosumu* (SG) te *stratum spinosumu* (SS) epidermisa. *Stratum corneum* (SC) i *stratum basale* (SB) uglavnom su negativni. U dermisu nema signala. Povećanje: 400×.



**Slika 5.15.** Prisutnost TFF proteina u osjetnim organima. A: Mrežnica mišjeg zametka starog 17 dana. TFF1 signal prisutan je u stanicama mrežnice u razvoju (\*). B: Presjek unutarnjeg uha mišjeg zametka starog 17 dana u području pužnice. TFF3 protein vidi se u epitelu *scale medije* (E), uključujući i Cortijev organ u razvoju. Signal je prisutan i u jezgri te citoplazmi ganglijskih stanica *ganglion spirale* (GS). Povećanje: 200×.

### 5.1.7. Ostala tkiva

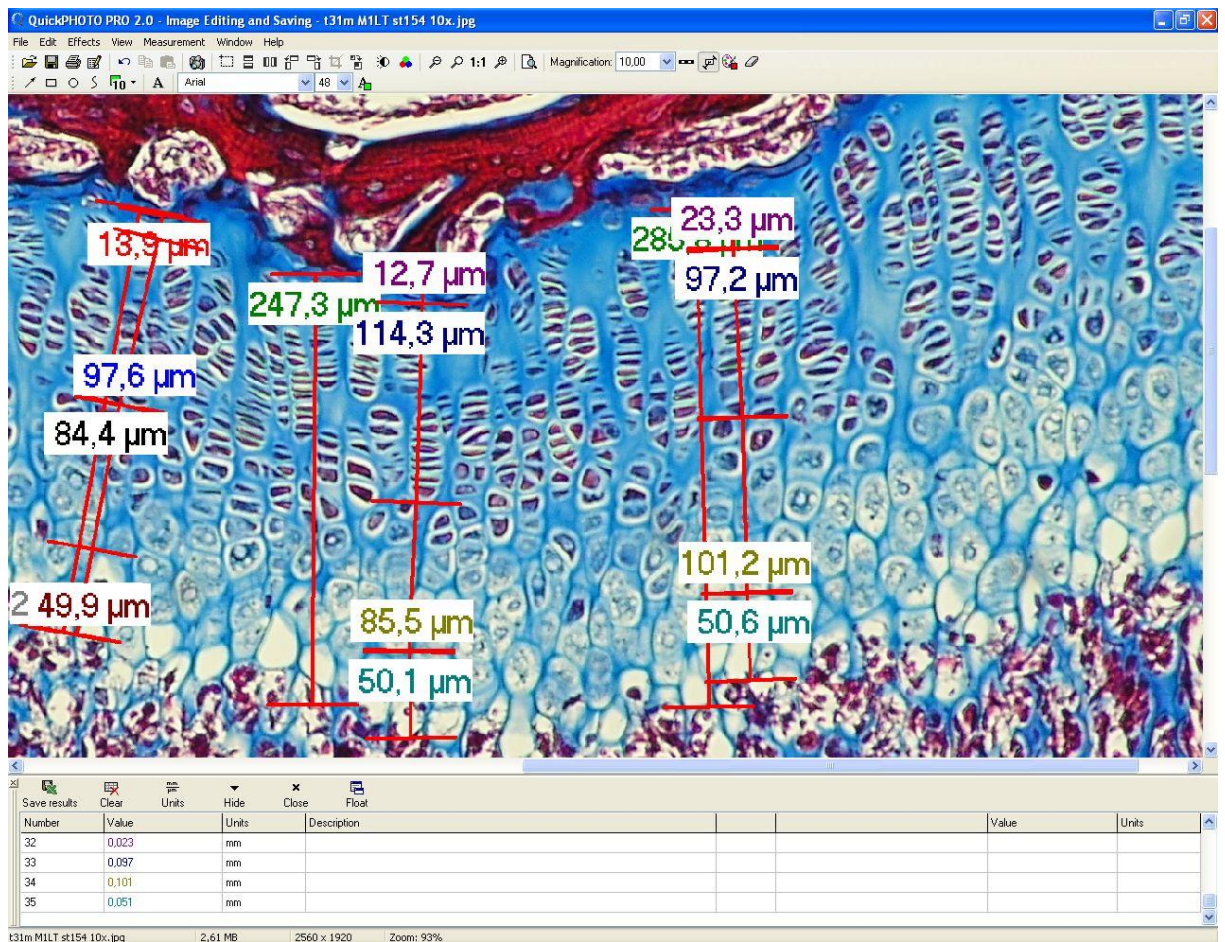
Osim u prethodno navedenim organskim sustavima, signal za TFF1 i TFF3 pronađen je u još nekim tkivima. U mišićnim stanicama skeletnog i srčanog mišića javljao se blag do umjeren signal za oba proteina, a slab signal mogao se uočiti na nekim presjecima glatkih mišića u stjenkama cjevastih organa. Signal za oba proteina uočen je i na presjecima nadbubrežne žlijezde u stanicama kore i u srži, gdje pozitivne stanice odgovaraju ganglijskim stanicama. Na nekim rezovima zahvaćene su spolne žlijezde u kojima je mjestimično uočen slab signal. Smeđe masno tkivo i vezivo su uglavnom bili negativni za oba proteina.

## 5.2. Histomorfometrija kostiju

### 5.2.1. Analiza epifizne ploče

Mjerenja epifizne ploče učinjena su na kostima mužjaka miševa starosti mjesec dana (Slika 5.16.). Medijan debljina epifizne ploče divljeg tipa bio je 212,33  $\mu\text{m}$ , a kod životinja s isključenim genom *TFF3* 249,44  $\mu\text{m}$ . Kao što se može vidjeti iz tablice 5.3., statistička analiza mjerenja epifiznih ploča pokazala je da nema značajne razlike između debljine epifizne ploče divljeg tipa i životinja s isključenim genom *TFF3*. Nije bilo značajne razlike ni u debljini pojedinih zona enhondralnog okoštavanja u epifiznoj ploči proksimalnog dijela tibije divljeg tipa i miševa s isključenim genom *TFF3*.

Medijan gustoće hondrocita dobivene brojanjem hondrocita u području epifizne ploče definirane površine bio je 4220,12 stanica po kvadratnom milimetru u divljeg tipa, a 3786,55 stanica po kvadratnom milimetru u životinja s isključenim genom *TFF3*. Gustoća hondrocita nije se značajno razlikovala između divljeg tipa i životinja s isključenim genom *TFF3*. Ti su podaci zajedno s P vrijednošću prikazani u tablici 5.4.



**Slika 5.16.** Snimka zaslona na kojoj se vidi epifizna ploča tibije miša s isključenim genom *TFF3* te mjerenje ploče i pojedinih zona okoštavanja uz pomoć programa QuickPHOTO Pro.

Histomorfološkom procjenom četiri ispitane zone epifizne ploče rasta nije se moglo uočiti razlike u građi same ploče, rasporedu hondrocita ili drugih parametara. U obje skupine životinja epifizna ploča imala je karakterističan izgled i raspored stanica u zonama enhondralnog okoštavanja, koji je bio u skladu s dobi životinja u kojoj su kosti uzete radi analize.

**Tablica 5.3.** Vrijednosti debljine epifizne ploče i zona enhondralnog okoštavanja (izražene u  $\mu\text{m}$  i zaokružene na dvije decimale) kod miševa divljeg tipa (WT) i miševa s isključenim genom *TFF3* (T3). EP: debljina epifizne ploče; ZM: debljina zone mirovanja; ZU: debljina zone umnažanja; ZH: zona hipertrofične hrskavice; ZOH: zona ovapnjale hrskavice.

Šifra kosti	EP ( $\mu\text{m}$ )	ZM ( $\mu\text{m}$ )	ZU ( $\mu\text{m}$ )	ZH ( $\mu\text{m}$ )	ZOH ( $\mu\text{m}$ )
WT 1	251,11	17,67	107,44	56,89	68,11
WT 2	286,44	19,78	106,22	85,78	77,44
WT 4	127,33	14,89	56,33	33	22
WT 5	212,33	11	74,11	64,44	57,33
WT 6	180,33	18,44	70,89	41	43,89
T3 1	249,44	19,33	101,44	64,22	67,44
T3 2	272,67	19,33	104,44	70,78	81,56
T3 3	208	17,33	91,67	48,22	55,78
T3 4	241,44	29,56	91,67	63,78	56,22
T3 5	255,67	27,56	115,67	52,11	59,56
<b>P vrijednost</b>	0,547619	0,150794	0,420635	0,841270	0,690476

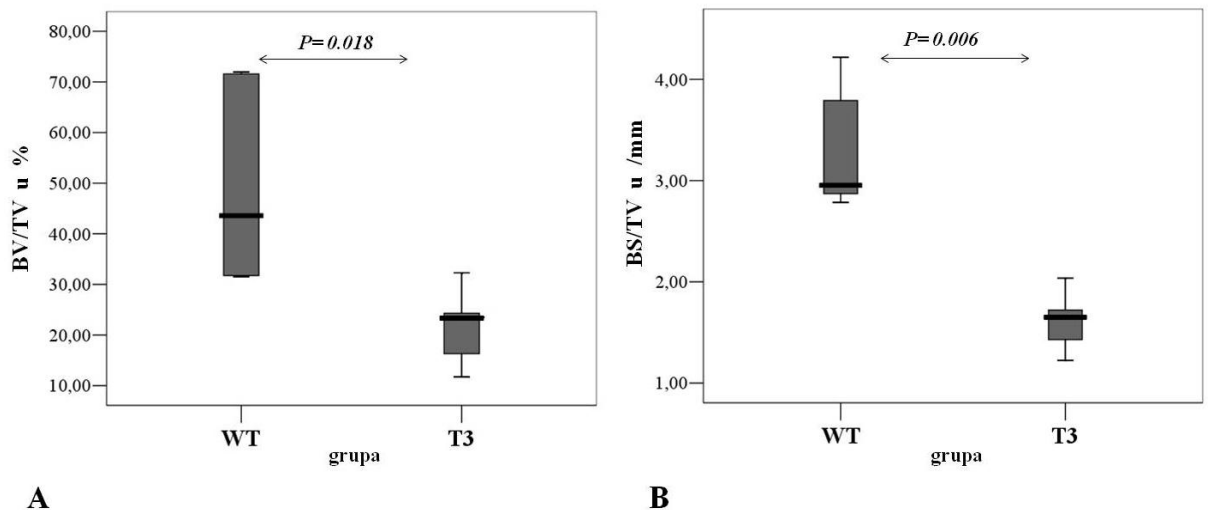
**Tablica 5.4.** Vrijednosti gustoće hondrocita kod miševa divljeg tipa (WT) i miševa s isključenim genom *TFF3* (T3) izražene kao broj hondrocita po kvadratnom milimetru epifizne ploče, zaokružene na dvije decimale.

Šifra kosti	Gustoća hondrocita ( $\text{N}/\text{mm}^2$ )
WT 1	3671,67
WT 2	3768,56
WT 4	7426,85
WT 5	4220,12
WT 6	8110,49
T3 1	4038,77
T3 2	3786,55
T3 3	4125,07
T3 4	3745,40
T3 5	3104,05
<b>P vrijednost</b>	0,309524

### 5.2.2. Analiza sekundarnih centara okoštavanja

Nakon trikromnog bojanja po Massonu, preparati kosti su pregledani svjetlosnim mikroskopom, a potom je učinjena histomorfometrijska analiza (Slika 5.17. i 5.18.). Promatranjem na manjim povećanjima u životinja s isključenim genom *TFF3* može se jasno uočiti manja količina gredica spužvaste kosti i njihova veća međusobna razdvojenost (udaljenost susjednih koštanih gredica). Područje koštane srži ispunjavalo je samim time i veći dio epifiznog prostora, a debljina koštanih gredica bila je manje-više slična, s tim da se mjestimično moglo zamijetiti deblje koštane grede u miševa s isključenim genom *TFF3*. Sveukupan je dojam manje brojnosti i veće razvedenosti koštanih gredica u spužvastoj kosti epifize tibije miševa s isključenim genom *TFF3* (Slika 5.19).

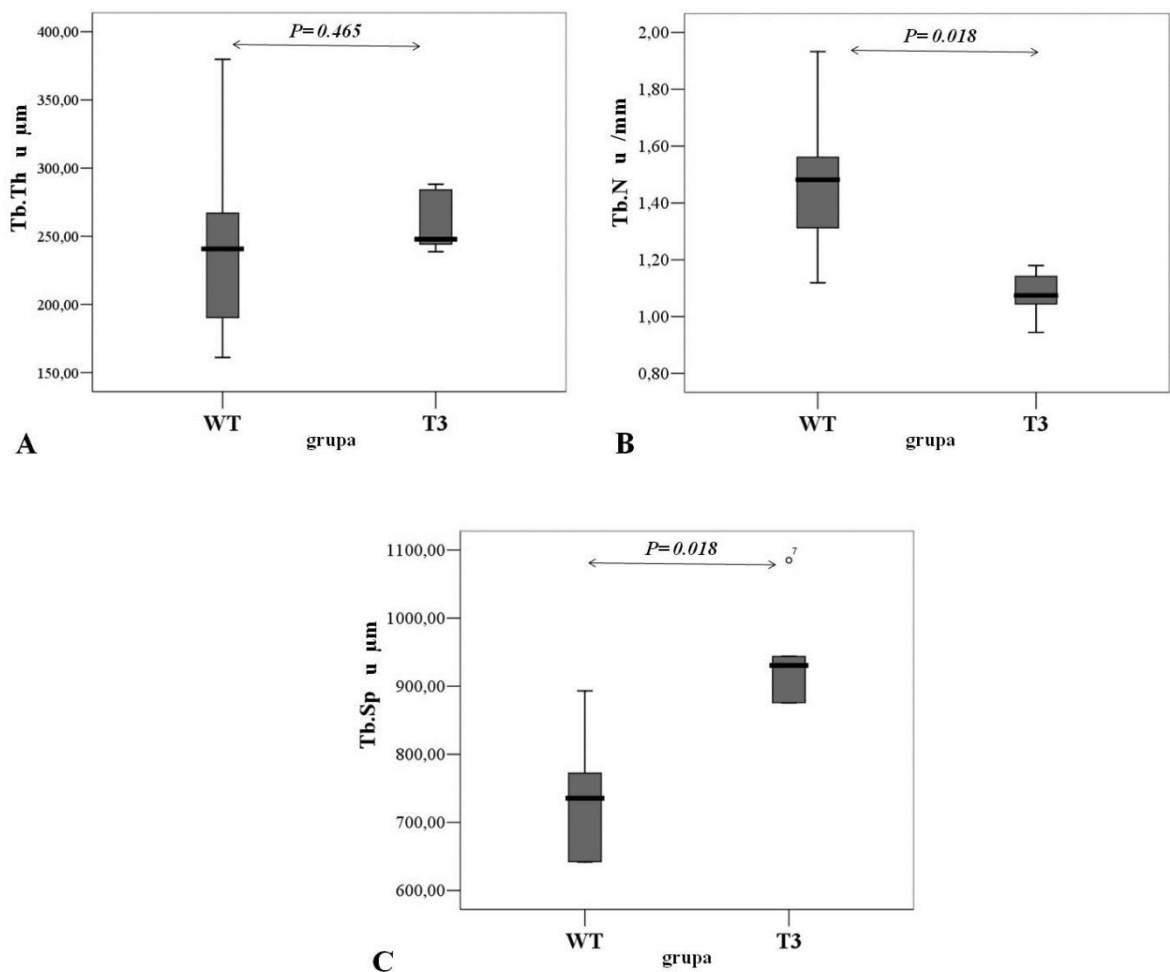
Medijan gustoće volumena spužvaste kosti (BV/TV, %) bio je značajno veći kod miševa divljeg tipa (44,23 %) nego u skupini miševa s isključenim genom *TFF3* (23,36 %). I u slučaju mjerenja gustoće površine spužvaste kosti dobiveni su slični rezultati. Gustoća površine spužvaste kosti (BS/TV, /mm) bila je značajno veća u skupini divljeg tipa miševa nego u skupini miševa s isključenim genom *TFF3* (2,78 /mm u skupini divljeg tipa, a 1,72 /mm u skupini miševa s isključenim genom).



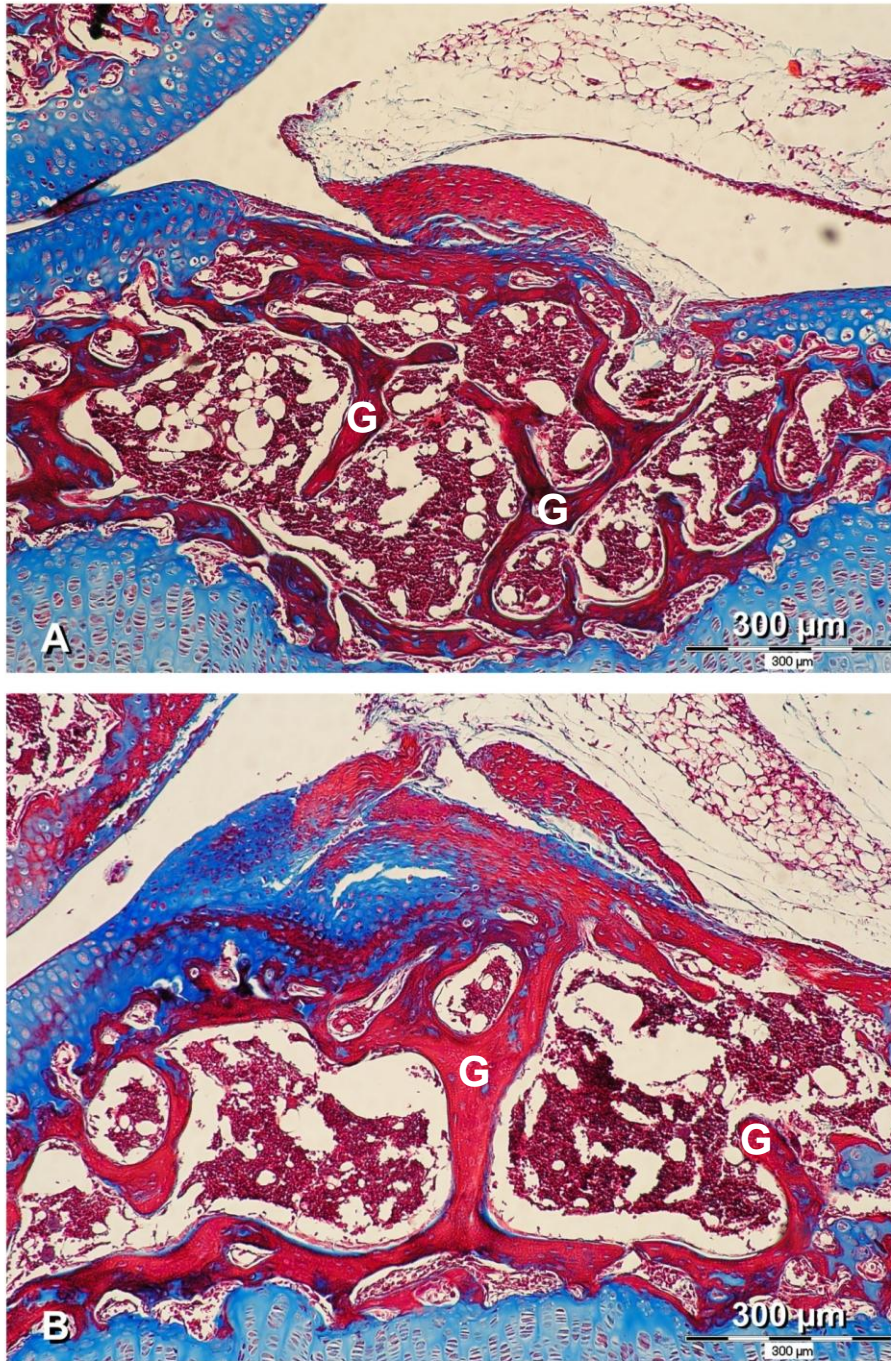
**Slika 5.17.** Grafički prikaz razlika (A) gustoće volumena i (B) gustoće površine spužvaste kosti među skupinama divljeg tipa (WT) i miševa s isključenim genom *TFF3* (T3). BV/TV: gustoća volumena spužvaste kosti; BS/TV: gustoća površine spužvaste kosti.



Debljina koštanih gredica bila je nešto manja u miševa divljeg tipa nego u miševa s isključenim genom *TFF3* (divlji tip: 246,65  $\mu\text{m}$ ; miševi s isključenim genom *TFF3*: 253,55  $\mu\text{m}$ ), međutim, ta razlika nije bila statistički značajna. S druge strane, broj koštanih gredica te njihova razdvojenost bile su statistički značajno različite između te dvije skupine životinja. Divlji tip miševa imao je veći broj gredica spužvaste kosti (1.48 /mm), nego životinje s isključenim genom *TFF3* (1.14 /mm). Razdvojenost koštanih gredica bila je znatno veća u miševa s isključenim genom *TFF3* (952.14  $\mu\text{m}$ ), nego u miševa divljeg tipa (736.88  $\mu\text{m}$ ).



**Slika 5.18.** Grafički prikaz razlika (A) debljine, (B) broja i (C) razdvojenosti koštanih gredica u spužvastoј kosti između skupine divljeg tipa (WT) i miševa s isključenim genom *TFF3* (T3). Tb.Th: debljina koštanih gredica; Tb.N: broj koštanih gredica; Tb.Sp: razdvojenost koštanih gredica.



**Slika 5.19.** Histološki presjeci kroz epifize proksimalnih dijelova tibija miševa starih mjesec dana. A: divlji tip miša; B: miš s isključenim genom *TFF3*. U životinje s isključenim genom *TFF3* može se uočiti nešto deblje, ali malobrojnije i znatno slabije razvedene koštane gredice (G). Udaljenost među pojedinim gredicama vidljivo je veća u miša s isključenim genom *TFF3*, a površina spužvaste kosti manja je unutar prostora koštane srži. Povećanje 100 $\times$ .

## 6. RASPRAVA

### 6.1. TFF1 i TFF3 proteini u zametku miša

U ovom istraživanju pokazano je da su oba proučavana TFF proteina zastupljena u različitim tkivima mišjeg zametka starosti od 14 do 18 dana. Pronađeni su u epitelu probavnog, dišnog, mokraćnog sustava i kože, enhondralnom i intramembranskom okoštavanju te tkivu živčanog sustava. Pojavljivanje i intenzitet signala u većini proučavanih tkiva ovisio je o razvojnem stadiju zametka. Dobiveni se rezultati jednim dijelom poklapaju s lokalizacijom TFF1 i TFF3 proteina u tkivima odraslih životinja (i ljudi) (42,146), dok su u drugim slučajevima bili prisutni u tkivima u kojima ih ne nalazimo u odraslim organizmima. Iako se može reći da su epitelne stanice različitih sluznica u mišjem zametku bile jedno od glavnih mjesta ekspresije TFF proteina, ti su proteini pronađeni i u tkivima koja nisu epitelnog karaktera. Štoviše, ako rezultate sagledamo u kontekstu četiri glavne vrste tkiva, epitelnog, vezivnog, mišićnog i živčanog, može se reći da su tijekom embrionalnog razvoja TFF1 i TFF3 proteini zastupljeni u svim osnovnim vrstama tkiva, bar u određenoj mjeri.

TFF1 i TFF3 proteini nisu pokazali specifičan raspored s obzirom na podrijetlo tkiva iz tri glavna embrionalna listića, ektoderma, mezoderma i endoderma. Oba proteina pronađena su u derivatima ektoderma (središnji i periferni živčani sustav, epidermis, epitel osjetnih organa, srž nadbubrežne žlijezde), mezoderma (enhondralno i intramembransko okoštavanje, mišićne stanice, bubrežni kanalići) te endoderma (sluznica probavnog i dišnog sustava, neke žlijezde pridružene probavnoj cijevi). Iako je njihov smještaj i funkcija (premda još nedovoljno razjašnjena) različita u pojedinim tkivima, to vjerojatno nije povezano s njihovim embrionalnim podrijetlom, kao ni njihove međusobne razlike u ekspresiji.

Jedno od glavnih mjesta ekspresije TFF1 i TFF3 proteina u zametaka bio je probavni sustav. Lokalizacija ta dva proteina u probavnom sustavu bila je donekle različita, što je u skladu i s nekolicinom prethodno publiciranih radova (156,157). U ovom istraživanju TFF1 je tijekom embrionalnog razvoja bio prisutan u želucu, slabije na ranijim stadijima razvoja, a intenzitet se pojačavao od E16 do E18. Na stadijima E16, a posebno E17 i 18, TFF1 bio je prisutan i u crijevu. TFF3 nađen je u želucu, tankom i debelom crijevu na istim stadijima kao i TFF1. Lokalizacija TFF3 u želucu bila je drugačija, TFF3 bio je prisutan u aglandularnom dijelu, dok je prisutnost TFF1 proteina bila izraženija u glandularnom dijelu. Također, prisutnost u TFF3 proteina u crijevu bila je izraženija i strože lokalizirana u vrčastim

stanicama. Otto i Patel su metodom *in situ* hibridizacije dokazali prisutnost TFF1 mRNA već tijekom 15. dana embrionalnog razvoja u tankom crijevu i cekumu, a koja je 19. dana iščezla (156). TFF3 mRNA bila je prisutna u želucu od 13. dana, 15. i 16. dana bila je prisutna od želuca do debelog crijeva, a od 17. dana bila je ograničena na tanko i debelo crijevo (156). Podaci u ovom radu su u skladu s time, osim što „kasne“ jedan do dva dana, jer se mRNA može detektirati ranije, nego protein koji nastaje sintezom prema uputama koje ona sadrži. Na stadijima E14 i E15 prisutnost tih proteina u epitelu želuca i crijeva bila je vrlo slaba i neujednačena. Dobiveni rezultati mogu biti posljedica činjenice da se kod miševa diferencijacija endoderma u crijevni epitel događa tek 15. ili 16. dana embrionalnog razvoja (165). Stoga na stadijima E14 i E15 smještaj TFF1 i TFF3 proteina ne može odgovarati smještaju TFF1 proteina u epitelnim stanicama želuca, odnosno, TFF3 proteina u vrčastim stanicama crijeva kao u odrasle jedinke. U skladu s tim, u ovom je istraživanju prisutnost TFF1 i TFF3 proteina bila najizraženija na stadijima E17 i E18.

Ipak, činjenica da se i TFF1 i TFF3 u određenoj mjeri u ovom dijelu probavne cijevi mogu naći i prije samog sazrijevanja epitela otvara pitanja o mogućoj ulozi tih proteina u diferencijaciji glavnih staničnih linija u sluznici želuca i crijeva. Već se neko vrijeme zna da TFF1 ima važan utjecaj na diferencijaciju epitelnih stanica želučane sluznice, a poznat je i dio molekularne regulacije tog procesa (158,159). Osim toga, u životinja s isključenim genom *TFF1* u želucu je pojačano stvaranje nediferenciranih stanica, što rezultira tumorima želuca (82). S obzirom na vrijeme pojavljivanja mRNA TFF1 i TFF3 proteina u epitelu probavne cijevi te njihovu slabu prisutnost zapaženu imunohistokemijom, moguće je da doprinose i diferencijaciji endoderma u zreli epitel, no to treba potvrditi dodatnim istraživanjima. Rezultati ovog rada u skladu su s drugim istraživanjima, na temelju kojih se TFF proteine smatra markerima sazrijevanja epitela želuca, tankog i debelog crijeva (157). Ekspresija TFF proteina prije sazrijevanja epitela zaslužuje daljnja istraživanja s ciljem boljeg razumijevanja uloge TFF proteina u embrionalnom razvoju. Prisutnost TFF proteina, osim u stanicama epitela, uočena je i na površini tkiva, a u tankom i debelom crijevu te u oskudnom crijevnom sadržaju. S obzirom na navedene uloge TFF proteina u sluznici probavnog sustava, moguće je da je to jedan od načina na koji se crijevo zametka prije okota već priprema za uvjete vanjskog okoliša kako bi mehanizmi zaštite sluznice i nespecifične imunosti bili u potpunosti funkcionalni.

Signal TFF proteina u tkivu gušterače podudara se s onim što se zna o njihovom smještaju u zrelom tkivu gušterače gdje su smješteni u Langerhansovim otočićima i u epitelnim stanicama odvodnih kanalića egzokrinog dijela (63–66). U ovom radu lokalizacija

TFF1 i TFF3 proteina u tkivu između acinusa vjerojatno odgovara Langerhansovim otočićima, dok neke stanice možda predstavljaju i epitelne stanice odvodnih kanalića u nastajanju. Daljnja istraživanja trebala bi odgovoriti na pitanje u kojoj mjeri ti proteini doprinose pravilnom razvoju gušterače, a u kojoj mjeri je njihova prisutnost u tkivu posljedica samog tog razvoja.

U ovom istraživanju pojavljivanje jasnog signala na TFF1 i TFF3 vremenski se podudaralo s pojavom vrčastih stanica u respiracijskom epitelu provodnog dijela dišnog sustava (uključujući i nosnu šupljinu). Prisustvo TFF1 i TFF3 proteina je u slabijoj mjeri mjestimično uočeno i na ranijim stadijima. Ti su proteini bili, osim u vrčastim stanicama, prisutni i na površini respiracijskog epitela mišjeg zametka. S obzirom na saznanja o ulozi TFF proteina u diferencijaciji stanica respiracijskog epitela (37), dobiveni rezultati u ovom radu podupiru predloženu ulogu u sazrijevanju respiracijskog epitela. I u tom slučaju može ih se smatrati ranim markerima sazrijevanja epitela.

U bubregu prisutnost oba proteina bila je izražena u sustavu kanalića u razvoju od stadija E15, do kada je sustav kanalića metanefrosa već u određenoj mjeri razvijen. Nadalje, signal za oba proteina najslabiji je ili ga uopće nema u nefrogenoj zoni bubrega, gdje se odvija mezenhimsko-epitelna pretvorba. To navodi na zaključak da u slučaju razvoja bubrega, TFF1 i TFF3 proteini nemaju ulogu u mezenhimsko-epitelnoj pretvorbi stanica niti u diferencijaciji stanica bubrežnih kanalića. Njihovo pojavljivanje na kasnijim stadijima može upućivati na funkcionalno sazrijevanje stanica kanalića bubrega, s obzirom na prisutnost TFF proteina u tkivima odraslog bubrega i u urinu.

Stratifikacija epidermisa u mišjim zamecima započinje oko 15. dana embrionalnog razvoja (166). U ovom radu TFF1 i TFF3 protein pronađeni su u epidermisu upravo u to vrijeme (od E14 do E18) u nazubljenom i zrnatom sloju, u kojima se odvija umnažanje i diferencijacija keratinocita. TFF1 i TFF3 u koži ne bi mogli imati ulogu markera sazrijevanja, s obzirom da u zdravom, odraslom epidermisu nisu prisutni (42). Nažalost, nema dovoljno informacija o TFF proteinima u kožnoj patologiji, no činjenica da barem jedan tip karcinoma kože luči TFF1 i TFF3, potiče na razmišljanje o mogućoj povezanosti razvoja tog tumora s embrionalnim tkivima (167).

Prisutnost TFF1 i TFF3 proteina u ovom radu pronađena je na sličnim razvojnim stadijima kao i ekspresija TFF gena u mozgu mišjih zametaka u istraživanju koje su proveli Hinz i suradnici (76). U njihovom istraživanju obuhvaćeno je i tkivo mozga odraslih jedinki, u kojem je TFF1 bio jednoliko i blago ekspimiran u svim regijama mozga, dok je TFF3 bio preciznije lokaliziran, što je u određenoj mjeri slično rezultatima ovog rada. Sama uloga TFF

proteina u živčanom sustavu još nije u potpunosti razjašnjena ni u odraslih jedinki, pa tako ni u embrionalnom razvoju. Ipak, dosadašnja istraživanja navode na zaključak da bi TFF3 mogao imati ulogu neurotransmitera ili neuromodulatora u različitim regijama mozga koje su inervirani neuronima koji sadrže TFF3, kao što su moždano deblo, tegmentum ponsa i kralježnična moždina (168), ili neurohormona koji se preko neurohipofize otpušta u krvotok te djeluje na moguće periferne ciljeve. S obzirom da su oba istraživana TFF proteina pronađena i u tkivu embrionalnog središnjeg živčanog sustava, moguće je da navedene funkcije vrše već u mozgu zametka. TFF3 protein ima i bihevioralne učinke, koji su već spomenuti u uvodu (81,83), stoga bi bilo opravdano istražiti imaju li određenu ulogu u razvoju sinapsi ili drugih vrsta interakcija među neuronima ili među neuronima i glijastanicama. TFF proteini imaju važnu ulogu u migraciji i diferencijaciji različitih vrsta stanica, a to su nezamjenjivi mehanizmi i u razvoju središnjeg živčanog sustava (169). Moguće je da su TFF proteini aktivno uključeni u razvoj i određene mehanizme zaštite živčanog tkiva, plastičnosti mozga te regeneraciju nakon ozljede. Posljednjem u prilog ide i nedavno otkriće gena u glodavaca koji kodira protein odgovoran za regeneraciju živčanog tkiva, a koji sadrži domenu homolognu TFF1 proteinu te potiče migraciju, proliferaciju i diferencijaciju neurona, rast staničnih nastavaka neurona te potpomaže i preživljenje neurona (170). Potrebno je još istraživanja da bi se razjasnila uloga TFF proteina u živčanom sustavu zametaka, no za suvremenu medicinu takva su istraživanja od velikog značaja jer mogu iznjedriti poveznice s raznim bolestima i moguće nove terapijske pristupe (171).

Već se neko vrijeme javljaju kontradiktorna mišljenja o „korisnosti“ i o „štetnosti“ TFF proteina u zdravim i bolesnim tkivima. Iako su vrlo važni u zdravim tkivima zbog poboljšanog popravka sluznica, diferencijacije određenih stanica, a moguće i uloge u središnjem živčanom sustavu, čini se da su važni u patogenezi nekih bolesti. Isti mehanizmi kojima TFF proteini povoljno djeluju na cijeljenje i homeostazu određenih tkiva (utjecaj na migraciju, diferencijaciju i apoptozu stanica, angiogenezu i drugo), čini se, doprinose malignom potencijalu različitih vrsta raka te olakšavaju njihovu invazivnost i metastaziranje. Kad se uzme u obzir i njihova prisutnost u embrionalnim tkivima, koja je opisana u ovom radu, otvara se mogućnost da su TFF proteini „nedužni promatrači“, odnosno molekularni alati koji u nekim slučajevima mogu imati zaštitnu ulogu, a u drugim slučajevima štetnu.

S obzirom da neki tumori mogu imati određena obilježja embrionalnog tkiva, bolje razumijevanje uloge pojedinih proteina (kao što su TFF proteini) u embrionalnom razvoju moglo bi doprinijeti boljem razumijevanju patogeneze i širenja tumora u organizmu (144, 172).

Posebno je zanimljivo područje sazrijevanja embrionalnog tkiva okoštavanje. Oba proteina pronađena su u enhondralnom okoštavanju, kako u hondrocitima koji prolaze drastične morfološke (a i metaboličke) promjene, tako i u osteoblastima. Također, u intramembranskom okoštavanju pronađeni su u osteoblastima. To navodi na zaključak da bi TFF1 i TFF3 proteini mogli imati ulogu u razvoju skeleta. S obzirom na dosadašnje spoznaje o TFF3 proteinu u hrskavično-koštanoj patologiji i dobivene rezultate na zamecima, poseban će odjeljak biti posvećen TFF3 proteinu i enhondralnom okoštavanju.

## **6.2. TFF3 i enhondralno okoštavanje**

U pokusima s tibijama miševa starih mjesec dana, kod kojih je enhondralno okoštavanje još uvijek u snažnom zamahu, a epifizna ploča rasta izražena i aktivna, pokazalo se da je većina ispitanih morfometrijskih parametara spužvaste kosti u sekundarnom centru okoštavanja proksimalne tibije izmijenjena kod miševa s isključenim genom *TFF3*, u odnosu na divlji tip. U miševa s isključenim genom *TFF3* broj, površina i volumen koštanih gredica bili su manji, a njihova međusobna razdvojenost veća. Iz tih se mjerenja može zaključiti da nedostatak TFF3 proteina u životinja s isključenim genom *TFF3* u određenoj mjeri utječe na stvaranje spužvaste kosti u epifiznom centru sekundarnog okoštavanja. Prema navedenim promjenama u morfometrijskim parametrima, čini se da spužvasta kost u miševa s isključenim genom *TFF3* nije iste kvalitete. S obzirom na važnost spužvaste kosti u biomehanici, postoji mogućnost da kosti TFF3 miševa nemaju istu sposobnost prijenosa i podnošenja sile opterećenja te da bi, kao posljedica manjkavosti u stvaranju koštanih gredica, arhitektonika kosti TFF3 miša mogla biti promijenjena i na drugim mjestima, bilo kao posljedica nedostatka TFF3 proteina, bilo kao kompenzatorni odgovor na navedene promjene u građi spužvaste kosti u epifizi.

Mehanizam zbog kojeg dolazi do tih promjena nije sasvim jasan, međutim, s obzirom da u miševa s isključenim genom *TFF3* nedostaje utjecaj TFF3 proteina na apoptozu hondrocita i na aktivnost nekoliko matriksnih metaloproteinaza (154), moguće je da je proces propadanja hrskavice (koji prethodi odlaganju novostvorene kosti) oštećen ili barem usporen kod životinja s isključenim genom *TFF3*. To bi moglo kao posljedicu imati smanjeno stvaranje koštanog matriksa na mjestima gdje bi trebale nastajati gredice spužvaste kosti. Osim toga, s obzirom na to da je dokazano da TFF proteini u dišnom sustavu utječu na transdiferencijaciju nekih vrsta stanica (37,38,173), možda bi to njihovo svojstvo moglo biti

izraženo i u enhondralnom okoštavanju. Naime, novija istraživanja pokazuju da osteoblasti u enhondralnom okoštavanju ne potječu samo od stanica periosta, nego da velik dio njih nastaje transdiferencijacijom iz hipertrofičnih hondrocita enhondralnog okoštavanja (15,16). Ukoliko TFF3 ima određeni utjecaj na diferencijaciju hondrocita u osteoblaste, tada bi smanjeno stvaranje koštanih gredica u epifizi tibije moglo biti posljedica nedostatka utjecaja TFF3 proteina na diferencijaciju osteoblasta. Također, bilo bi zanimljivo vidjeti i koliki postotak osteoblasta u miševima s isključenim genom *TFF3* potječe iz hondrocita, a koliki iz drugih izvora. Čini se da utjecaj TFF3 proteina nije ograničen samo na degradaciju hrskavice, nego da ima i svoje mjesto u stvaranju nove kosti. To je u skladu s novijim istraživanjima koja pokazuju kako su zbivanja u zglobnoj hrskavici usko vezana uz zbivanja u kosti ispod nje u zglobovima zahvaćenim artritisom (174,175).

S druge strane, mjerenja debljine epifizne ploče rasta i njenih pojedinih zona te računanje gustoće hondrocita u epifiznoj ploči proksimalnog dijela tibije miševa starih mjesec dana nisu pokazala statistički značajne razlike. Histomorfološka procjena preparata navedenih kostiju bojenih trikromnim bojenjem po Massonu i promatranim pod svjetlosnim mikroskopom također nije otkrila značajne razlike među epifiznim pločama u kostima divljeg tipa i životinja s isključenim genom *TFF3*. To pokazuje da, iako prema nekim istraživanjima TFF3 ima utjecaj na apoptozu hondrocita te da aktivacijom matriksnih metaloproteinaza potiče degradaciju međustaničnog matriksa (154), taj utjecaj nije presudan za normalno funkcioniranje prve četiri zone enhondralnog okoštavanja u miševa ili su drugi mehanizmi dostatni za nesmetano odvijanje tog procesa. U protivnom bi epifizna ploča miševa s isključenim genom *TFF3* vjerojatno bila deblja i ispunjena većim brojem hipertrofičnih hondrocita ili bi možda količina međustanične tvari bila povećana, dakle, morala bi se uočiti veća devijacija od normalne epifizne ploče rasta. Ipak, s obzirom na gore navedene razlike u nastanku spužvaste kosti, možemo zaključiti da u završnoj fazi enhondralnog okoštavanja TFF3 ima značajan utjecaj. Odgovor na pitanje radi li se o učinku na međustanični matriks, diferencijaciju hondrocita u osteoblaste ili o nečemu trećem, mogla bi dati buduća istraživanja.

Već je spomenuto da su TFF1 i TFF3 pronađeni u enhondralnom okoštavanju. Taj rezultat mogao bi biti značajan s obzirom na činjenicu da se TFF3 javlja u patološkim stanjima koja uključuju propadanje hrskavice. Iako su to naizgled potpuno različiti procesi, u osnovi imaju puno toga zajedničkog, počevši od činjenice da u oba slučaja dolazi do (bilo fiziološkog, bilo patološkog) propadanja hrskavice te do (bilo fiziološkog, bilo patološkog) stvaranja kosti. Osim toga, TNF-alfa i interleukin 1 beta potiču ekspresiju TFF3 proteina u



hondroцитима (154), a upravo TNF-alfa ima važnu ulogu u enhondralnom okoštavanju (158,176). To navodi na zaključak da slični, ako ne i isti, mehanizmi stoje u pozadini enhondralnog okoštavanja i patologije zglobne hrskavice poput osteoartritisa ili septičnog artritisa (177), a da je barem TFF3, ako ne i TFF1 uključen u njih. Patološke promjene hrskavice u osteoartritisu mogle bi zapravo biti uzrokovane mehanizmima koji postoje u embrionalnom razvoju, probuđenim u krivo vrijeme i na krivom mjestu. Stoga bi bolje razumijevanje enhondralnog okoštavanja i uloge TFF proteina u tom procesu moglo pomoći i u boljem razumijevanju nastanka bolesti, kao što su neke vrste artritisa te razvijanje novih dijagnostičkih i terapijskih pristupa takvim zdravstvenim problemima današnjice.

### **6.3. Šire implikacije istraživanja TFF proteina**

TFF proteini prisutni su u različitim tkivima i vrše mnoge funkcije, od kojih se još uvijek mnoge trebaju u potpunosti razjasniti, a neke se tek otkrivaju. U proteklim desetljećima to područje istraživanja jako je uznapredovalo te se njime bave znanstvenici iz različitih znanstvenih disciplina. TFF proteini više nisu samo mali proteini u sluznici probavnog sustava o kojima se vrlo malo zna. Primjena saznanja o toj obitelji proteina otvorila je nove mogućnosti dijagnostike i terapije. Na primjer, spomenuto je da su u raznim bolestima vrijednosti TFF proteina bitno promijenjene u nekim tjelesnim tekućinama, kao što su serum, likvor, urin, želučani sok i slično (46). Te vrijednosti su više ili manje specifične za određeno stanje, tako da se njihova vrijednost u dijagnostici i terapiji još uvijek istražuje i u većini slučajeva još treba potvrditi ili opovrgnuti, no već se sada može reći da takav razvoj događaja daleko nadmašuje očekivanja koja su se mogla gajiti u vrijeme otkrića TFF proteina. Neki od primjera nedavnih istraživanja pokazuju da TFF3 ima obećavajuću ulogu u dijagnostici raka pluća, želuca i debelog crijeva, te da čak može poslužiti kao koristan marker u praćenju bolesnikova odgovora na kemoterapiju (103,125,137). Takva primjena TFF3 proteina u dijagnostici mogla bi biti izvrsna pomoć u onkološkom pristupu navedenim pacijentima, s obzirom da bi kvalitetna povratna informacija o učinku kemoterapije na tumor bila vrijedna pri praćenju pacijenta i razvoju terapijskog pristupa. Takvi podaci bili bi vrlo vrijedni u pretkliničkim fazama istraživanja onkoloških lijekova. U proteklih nekoliko godina uznapredovala je primjena TFF proteina u kontekstu dijagnostike, ne samo malignih bolesti, nego i u drugim patološkim stanjima. S vremenom vjerojatno možemo očekivati veću

primjenu TFF proteina u dijagnostici, bilo u smislu mjerenja njihove razine u tjelesnim tekućinama, bilo u smislu imunokemijskih metoda u patohistološkoj dijagnostici. To je sada zapravo samo pitanje vremena, a u nekim slučajevima je donekle i stvar jasnijeg razumijevanja povezanosti TFF proteina s patogenetskim mehanizmima pojedinih bolesti, no to ne mora uvijek biti prepreka dijagnostičkoj primjeni, kao što se vidi iz primjera praćenja tijeka Alzheimerove bolesti i odgovora te bolesti na terapiju (152,153).

S obzirom da se primjena TFF proteina pokazala obećavajućom i u terapiji nekih patoloških stanja, bilo u monoterapiji ili u kombinaciji s drugom vrstom liječenja, mogu se očekivati daljnja istraživanja na tom području. Neki od primjera su oštećenja rožnice, upale sluznice usne šupljine i razna druga patološka stanja sluznice ostalih dijelova probavnog sustava, poput nekrotizirajućeg enterokolitisa i drugih (178–182). Pitanje lokalne dostupnosti i eventualne stimulacije lučenja TFF proteina u nekim slučajevima mogla bi biti riješena na različite načine, na primjer, Sun i suradnici konstruirali su adenovirusni vektor kojim su „dostavljene“ velike količine TFF3 proteina u oštećenu sluznicu, što je potaknulo poboljšano cijeljenje nakon opekline (112). Osim toga, u nekim se istraživanjima, kao što je već navedeno u uvodu, predlaže ciljanje i inaktivacija TFF proteina s ciljem neutraliziranja nekih nepoželjnih učinaka tih proteina u bolestima kao što su tumori (142,183–185). Vrijeme će pokazati koliki je klinički značaj takvog pristupa terapiji.

#### **6.4. Nova područja istraživanja koja otvara ovaj rad**

S obzirom na to da je u ovom istraživanju obuhvaćeno pet kasnijih embrionalnih stadija mišjeg zametka (E14, E15, E16, E17 i E18), i da je čak i u najranijem istraženom stadiju u nekim tkivima pronađena prisutnost TFF1 i 3 proteina, moglo bi se istražiti njihovu lokalizaciju i prisutnost na ranijim stadijima embrionalnog razvoja. To bi moglo dodatno rasvijetliti njihovu ulogu u procesu organogeneze, a možda i otvoriti neka nova pitanja i mogućnosti istraživanja, na primjer: koje stanice prve tijekom embrionalnog razvoja počinju stvarati TFF proteine i na kojem stadiju? Osim toga, bilo bi potrebno na isti način prikupiti i podatke za trećeg člana obitelji TFF proteina, TFF2.

TFF proteini mogli bi biti zanimljivi kandidati za istraživanje embrionalnog razvoja i sazrijevanja tkiva u budućnosti. S obzirom na njihovu široku rasprostranjenost i važnost u zrelih sluznicama, bilo bi korisno prikupiti više podataka o embrionalnom razvoju organa i sluznica koje su inače bogate TFF proteinima, ali i u miševa s isključenim genom za pojedini

protein. Testovi narušavanja funkcije pojedinih organa u životinja s isključenim genom za pojedini TFF protein mogli bi dati dodatne informacije o važnosti TFF proteina u održavanju homeostaze, a bihevioralni testovi na miševima s isključenim genom *TFF3* mogli bi rasvijetliti ulogu tih proteina u živčanom sustavu.

Imajući u vidu prethodno navedene podatke o utjecaju TFF3 proteina na stvaranje kosti enhondralnim okoštavanjem, otvara se cijeli niz novih pitanja i mogućnosti za daljnja istraživanja tog fenomena: 1) mogu li se slične razlike uočiti i u drugim dijelovima skeleta životinja s isključenim genom *TFF3*; 2) kakva je građa i debljina kompaktne kosti u kostima životinja s isključenim genom *TFF3*; 3) kakva su biomehanička svojstva kostiju životinja s isključenim genom *TFF3* u usporedbi s divljim tipom; 4) postoje li razlike u morfološkoj građi i biomehaničkim parametrima (sposobnosti podnošenja opterećenja, čvrstoći i slično) u odraslih životinja?

S obzirom na već spomenuto pitanje podrijetla osteoblasta u koštanim gredicama spužvaste kosti, bilo bi korisno istražiti razlike u podrijetlu osteoblasta između divljeg tipa i životinja s isključenim genom *TFF3* te utvrditi jesu li povezane s izmijenjenim izgledom spužvaste kosti u miševa s isključenim genom *TFF3*.

S obzirom da je očit utjecaj TFF3 na enhondralno okoštavanje i artritis, a da postoji mogućnost da u pozadini svega toga stoje isti molekularni mehanizmi, bilo bi vrlo zanimljivo ispitati razlike u eksperimentalnim modelima reumatskog i septičnog artritisa kod divljeg tipa i životinja s isključenim genom *TFF3*. Ukoliko bi nedostatak TFF3 proteina u zglobnoj hrskavici imao protektivnu ulogu u artritisu, moglo bi se istražiti bi li terapijski utjecaj na lokalnu aktivnost TFF3 proteina u zglobnoj hrskavici usporio patološko okoštavanje i sam tijek nekih degenerativnih bolesti hrskavice. Pritom bi trebalo voditi računa o ubikvitarnosti TFF3 te njegovoj povezanosti s određenim onkološkim bolestima. Stoga je potreban oprez i sistemska terapija protiv učinaka TFF3 proteina je upitna.

Ovaj rad ima i određena ograničenja. Prisutnost TFF1 i TFF3 proteina opisana je kao signal imunohistokemijskog bojenja u određenim stanicama (jezgri ili citoplazmi), no njihov smještaj na ultrastrukturnoj razini nije istražen. Istraživanja elektronskim mikroskopom mogla bi dati puno preciznije podatke o ultrastrukturnoj lokalizaciji navedenih proteina za pojedinu vrstu tkiva. Također, ovo istraživanje obuhvatilo je pet stadija razvoja mišjeg zametka. Podaci o prisutnosti TFF1 i TFF3 proteina na ranijim stadijima razvoja zametka poput onih dobivenih u ovom radu još uvijek ne postoje.

## 7. ZAKLJUČCI

- TFF 1 i 3 proteini prisutni su u epitelu probavnog, dišnog, mokraćnog sustava i kože, enhondralnom i intramembranskom okoštavanju te tkivu živčanog sustava mišjeg zametka starosti od 14 do 18 dana;
- smještaj TFF1 i TFF3 proteina u načelu je analogan onome u zrelim tkivima, osobito na kasnijim stadijima razvoja (17. i 18. dan), s određenim iznimkama: prisutnost u epidermisu kože zametaka te prisutnost oba proteina u dijelu probavne cijevi od želuca do debelog crijeva (za razliku od lokalizirane prisutnosti u zrelim tkivima);
- pojavljivanje TFF 1 i 3 proteina u tkivima zametka ovisi o stadiju razvoja miša, odnosno stupnju diferencijacije tkiva, što je jasno vidljivo u sluznici probavnog i dišnog sustava;
- prisutnost TFF1 i TFF3 proteina u tkivima nije povezana s podrijetlom tkiva prema embrionalnim zametnim listićima;
- ne postoje bitne histomorfološke razlike u debljini epifizne ploče rasta, pojedinih zona enhondralnog okoštavanja niti u gustoći hondrocita po jedinici površine između divljeg tipa miševa i miševa s isključenim genom *TFF3*;
- stvaranje spužvaste kosti u sekundarnim centrima okoštavanja u epifizama mišjih tibija razlikuje se između divljeg tipa miševa i miševa s isključenim genom *TFF3* tako što su u životinja s isključenim genom vrijednosti gustoće volumena, gustoće površine i broja koštanih gredica statistički značajno manje, a razdvojenost koštanih gredica je statistički značajno veća.

## 8. SAŽETAK

**Cilj istraživanja:** TFF proteini uključeni su u razne fiziološke procese u probavnom, dišnom, mokraćnom i živčanom sustavu. Osim toga, prisutni su i u patološkim stanjima. Utječu na migraciju, diferencijaciju i apoptozu stanica, kao i na angiogenezu i imunološki odgovor te se intenzivno istražuju u zdravlju i bolesti. S obzirom da ima vrlo malo podataka o ekspresiji TFF proteina tijekom embrionalnog razvoja, u ovom radu imunohistokemijskom metodom istražena je prisutnost TFF1 i TFF3 proteina u tkivima mišjih zametaka starosti od 14 do 18 dana. Analizirani su i histomorfološki parametri epifizne ploče rasta i sekundarnih centara okoštavanja na proksimalnom dijelu tibije divljeg tipa i miševa s isključenim genom *TFF3* starih mjesec dana.

**Materijal i metode:** Imunohistokemijski pokusi izvedeni su na preparatima 23 zametka CD1 miševa fiksiranih 4%-nim paraformaldehidom i uklopljenih u parafin, starosti od 14 do 18 dana. Histomorfometrijski parametri analizirani su na tibijama miševa divljeg tipa visoko srođenih životinja razvijenih križanjem sojeva 129/Sv i C57BL/6j te miševa s isključenim genom *TFF3*. Korišteno je 5 miševa po skupini, a histološki preparati tibija obojeni su trikromnim bojenjem po Massonu.

**Rezultati:** Prisutnost TFF 1 i 3 proteina u mišjim zamecima uočena je u sluznici probavnog i dišnog sustava, gušterači, kanalićima bubrega, epidermisu kože, živčanom sustavu te okoštavanju, a pojavljivala se ovisno o stadiju razvoja miša i stupnju diferencijacije tkiva. Smještaj TFF1 i TFF3 proteina u tkivima mišjih zametaka nije bio povezan s podrijetlom tkiva prema embrionalnim zametnim listićima. Nisu pronađene značajne histomorfološke razlike u debljini epifizne ploče rasta, pojedinih zona enhondralnog okoštavanja niti u gustoći hondrocita po jedinici površine između divljeg tipa miševa i miševa s isključenim genom *TFF3*, međutim, u sekundarnim centrima okoštavanja u epifizama mišjih tibija u životinja s isključenim genom *TFF3* vrijednosti gustoće volumena, gustoće površine i broja koštanih gredica bile su značajno manje, a razdvojenost koštanih gredica značajno veća.

**Zaključak:** TFF1 i TFF3 protein zbog svojih brojnih fizioloških uloga važni su u razvoju zametka te u nekim slučajevima mogu poslužiti kao markeri fiziološkog sazrijevanja tkiva. TFF3 vjerojatno ima važan učinak na stvaranje i kvalitetu spužvaste kosti u sekundarnim centrima okoštavanja.

**Ključne riječi:** embrionalni razvoj, imunohistokemija, miševi, osteogeneza, trefoil faktor;

## 9. SUMMARY

### **Localization of TFF1 and TFF3 proteins at different stages of the mouse embryonic development**

**Objectives:** TFF proteins are involved in different physiological processes in the digestive, respiratory, urinary and nervous system and are also present in different pathological conditions. These proteins influence cell migration, differentiation and apoptosis, as well as angiogenesis and immune response and are under active research in health and disease. Since very limited data are available on the expression of TFF proteins in the embryonic tissues, presence of TFF1 and TFF3 in the tissues of 14 to 18-day old mice was investigated in this work. Also, histomorphological parameters of the epiphyseal growth plate and of the secondary ossification centers were investigated in the proximal tibia of the wild type and TFF3 knock-out mice.

**Material and methods:** Immunohistochemical experiments were done manually, using 23 formalin fixed, paraffin embedded CD1 mouse embryos, 14 to 18-day old. Histomorphometric parameters were analyzed in the tibiae of inbred wild-type mice developed by crossing 129/Sv and C57BL/6j strain and TFF3 knock-out mice. 5 mice per group were used, and histological sections of tibiae were stained using Masson's trichrome stain.

**Results:** Presence of TFF1 and TFF3 proteins was detected in the gastrointestinal and respiratory mucosa, pancreas, kidney tubules, epidermis, nervous system and areas of ossification of mouse embryos and occurred depending on the stage of embryonic development and tissue differentiation. Localization of TFF1 and TFF3 protein in mouse embryonic tissues didn't depend on the germinal layer from which the tissue originated. No significant histomorphological differences between wild-type mice and TFF3 knockout mice were found in epiphyseal plate thickness, in the thickness of different zones of endochondral ossification, and in the chondrocyte density. However, cancellous bone in the secondary ossification centers of mouse tibia epiphyses showed significantly lower values of volume density, surface density and trabecular number, while trabecular separation was significantly higher.

**Conclusion:** Because of their numerous physiological roles, TFF1 and TFF3 are important in the embryonic development, and in some cases may serve as early markers of

tissue maturation. TFF3 probably has an important effect on the formation and quality of the cancellous bone in the secondary ossification centers.

**Keywords:** Embryonic Development, Immunohistochemistry, Mice, Osteogenesis, Trefoil Factor

## 10. LITERATURA

1. Sadler TW, Kostović-Knežević L, Bradamante Ž, Švajger A, Banek L. Langmanova medicinska embriologija: prijevod američkog izdanja. Školska knjiga; 1996.
2. Summers MC, Biggers JD. Chemically defined media and the culture of mammalian preimplantation embryos: historical perspective and current issues. *Hum Reprod Update*. 2003;9(6):557–82.
3. Swain JE, Smith GD. Advances in embryo culture platforms: novel approaches to improve preimplantation embryo development through modifications of the microenvironment. *Hum Reprod Update*. 2011;17(4):541–57.
4. Martin P, Cockroft DL. Culture of postimplantation mouse embryos. *Methods Mol Biol Clifton NJ*. 2008;461:7–22.
5. Church DM, Goodstadt L, Hillier LW, Zody MC, Goldstein S, She X, et al. Lineage-specific biology revealed by a finished genome assembly of the mouse. *PLoS Biol*. 2009;7(5):e1000112.
6. Gunter C, Dhand R. Human biology by proxy. *Nature*. 2002;420(6915):509–509.
7. Di Benedetto A, Watkins M, Grimston S, Salazar V, Donsante C, Mbalaviele G, et al. N-cadherin and cadherin 11 modulate postnatal bone growth and osteoblast differentiation by distinct mechanisms. *J Cell Sci*. 2010;123(Pt 15):2640–8.
8. Plow EF, Meller J, Byzova TV. Integrin function in vascular biology: a view from 2013. *Curr Opin Hematol*. 2014;21(3):241–7.
9. Tamkun JW, DeSimone DW, Fonda D, Patel RS, Buck C, Horwitz AF, et al. Structure of integrin, a glycoprotein involved in the transmembrane linkage between fibronectin and actin. *Cell*. 1986;46(2):271–82.
10. Cheever TR, Ervasti JM. Actin isoforms in neuronal development and function. *Int Rev Cell Mol Biol*. 2013;301:157–213.
11. Bloor DJ, Metcalfe AD, Rutherford A, Brison DR, Kimber SJ. Expression of cell adhesion molecules during human preimplantation embryo development. *Mol Hum Reprod*. 2002;8(3):237–45.
12. Chie K, Katsuo N, Yoshiyuki T, Den-Ichi M, Gen-Ichiro S. Constitutive expression of  $\text{tnf-}\alpha$  and  $\beta$  genes in mouse embryo: roles of cytokines as regulator and effector on development. *Int J Biochem*. 1994;26(1):111–9.



13. Scott KM, Charles AR, Holland AJA. Clinical embryology teaching: is it relevant anymore? *ANZ J Surg.* 2013;83(10):709–12.
14. Junqueira LC, Carneiro J. *Basic Histology: Text & Atlas*, 10th Edition. 10 edition. New York: McGraw-Hill/Appleton & Lange; 2002. 515 p.
15. Clarkin C, Olsen BR. On Bone-forming Cells and Blood Vessels In Bone Development. *Cell Metab.* 2010;12(4):314–6.
16. Zhou X, von der Mark K, Henry S, Norton W, Adams H, de Crombrughe B. Chondrocytes Transdifferentiate into Osteoblasts in Endochondral Bone during Development, Postnatal Growth and Fracture Healing in Mice. *PLoS Genet* [Internet]. 2014 Dec 4 [cited 2014 Dec 16];10(12). Available from: <http://www.ncbi.nlm.nih.gov/pmc/articles/PMC4256265/>
17. Mackie EJ, Ahmed YA, Tatarczuch L, Chen K-S, Mirams M. Endochondral ossification: how cartilage is converted into bone in the developing skeleton. *Int J Biochem Cell Biol.* 2008;40(1):46–62.
18. Ahmed YA, Tatarczuch L, Pagel CN, Davies HMS, Mirams M, Mackie EJ. Physiological death of hypertrophic chondrocytes. *Osteoarthr Cartil OARS Osteoarthr Res Soc.* 2007;15(5):575–86.
19. Shapiro IM, Adams CS, Freeman T, Srinivas V. Fate of the hypertrophic chondrocyte: microenvironmental perspectives on apoptosis and survival in the epiphyseal growth plate. *Birth Defects Res Part C Embryo Today Rev.* 2005;75(4):330–9.
20. Mackie EJ, Tatarczuch L, Mirams M. The skeleton: a multi-functional complex organ: the growth plate chondrocyte and endochondral ossification. *J Endocrinol.* 2011;211(2):109–21.
21. De A, Brown DG, Gorman MA, Carr M, Sanderson MR, Freemont PS. Crystal structure of a disulfide-linked “trefoil” motif found in a large family of putative growth factors. *Proc Natl Acad Sci U S A.* 1994;91(3):1084–8.
22. Sands BE, Podolsky DK. The Trefoil Peptide Family. *Annu Rev Physiol.* 1996;58(1):253–73.
23. Kanai M, Mullen C, Podolsky DK. Intestinal trefoil factor induces inactivation of extracellular signal-regulated protein kinase in intestinal epithelial cells. *Proc Natl Acad Sci U S A.* 1998;95(1):178–82.
24. Wright NA. Interaction of trefoil family factors with mucins: clues to their mechanism of action? *Gut.* 2001;48(3):293–4.

25. Blin N. Cytoprotective trefoil peptides abound in new functions. *Cell Mol Life Sci CMLS*. 2005;62(24):2907–9.
26. Regalo G, Wright NA, Machado JC. Trefoil factors: from ulceration to neoplasia. *Cell Mol Life Sci CMLS*. 2005;62(24):2910–5.
27. Muskett FW, May FEB, Westley BR, Feeney J. Solution structure of the disulfide-linked dimer of human intestinal trefoil factor (TFF3): the intermolecular orientation and interactions are markedly different from those of other dimeric trefoil proteins. *Biochemistry (Mosc)*. 2003;42(51):15139–47.
28. Thim L, May FEB. Structure of mammalian trefoil factors and functional insights. *Cell Mol Life Sci CMLS*. 2005;62(24):2956–73.
29. Albert TK, Laubinger W, Müller S, Hanisch F-G, Kalinski T, Meyer F, et al. Human intestinal TFF3 forms disulfide-linked heteromers with the mucus-associated FCGBP protein and is released by hydrogen sulfide. *J Proteome Res*. 2010;9(6):3108–17.
30. May FEB, Griffin SM, Westley BR. The trefoil factor interacting protein TFIZ1 binds the trefoil protein TFF1 preferentially in normal gastric mucosal cells but the co-expression of these proteins is deregulated in gastric cancer. *Int J Biochem Cell Biol*. 2009;41(3):632–40.
31. Westley B, Rochefort H. A secreted glycoprotein induced by estrogen in human breast cancer cell lines. *Cell*. 1980;20(2):353–62.
32. Jørgensen KH, Thim L, Jacobsen HE. Pancreatic spasmolytic polypeptide (PSP): I. Preparation and initial chemical characterization of a new polypeptide from porcine pancreas. *Regul Pept*. 1982;3(3-4):207–19.
33. Masiakowski P, Breathnach R, Bloch J, Gannon F, Krust A, Chambon P. Cloning of cDNA sequences of hormone-regulated genes from the MCF-7 human breast cancer cell line. *Nucleic Acids Res*. 1982;10(24):7895–903.
34. Wright NA, Hoffmann W, Otto WR, Rio MC, Thim L. Rolling in the clover: trefoil factor family (TFF)-domain peptides, cell migration and cancer. *FEBS Lett*. 1997;408(2):121–3.
35. Gött P, Beck S, Machado JC, Carneiro F, Schmitt H, Blin N. Human trefoil peptides: genomic structure in 21q22.3 and coordinated expression. *Eur J Hum Genet EJHG*. 1996;4(6):308–15.
36. Dos Santos Silva E, Ulrich M, Döring G, Botzenhart K, Gött P. Trefoil factor family domain peptides in the human respiratory tract. *J Pathol*. 2000;190(2):133–42.

37. LeSimple P, van Seuning I, Buisine M-P, Copin M-C, Hinz M, Hoffmann W, et al. Trefoil factor family 3 peptide promotes human airway epithelial ciliated cell differentiation. *Am J Respir Cell Mol Biol*. 2007;36(3):296–303.
38. Hoffmann W. TFF (trefoil factor family) peptides and their potential roles for differentiation processes during airway remodeling. *Curr Med Chem*. 2007;14(25):2716–9.
39. Thim L, Madsen F, Poulsen SS. Effect of trefoil factors on the viscoelastic properties of mucus gels. *Eur J Clin Invest*. 2002;32(7):519–27.
40. Kjellek S, NexU00F8 E, Thim L, Poulsen S. Systemically administered trefoil factors are secreted into the gastric lumen and increase the viscosity of gastric contents. *Br J Pharmacol*. 2006;149(1):92–9.
41. Hoffmann W. Trefoil factors TFF (trefoil factor family) peptide-triggered signals promoting mucosal restitution. *Cell Mol Life Sci CMLS*. 2005;62(24):2932–8.
42. Madsen J, Nielsen O, Tornøe I, Thim L, Holmskov U. Tissue Localization of Human Trefoil Factors 1, 2, and 3. *J Histochem Cytochem*. 2007;55:505–13.
43. Rinnert M, Hinz M, Buhtz P, Reiher F, Lessel W, Hoffmann W. Synthesis and localization of trefoil factor family (TFF) peptides in the human urinary tract and TFF2 excretion into the urine. *Cell Tissue Res*. 2010;339(3):639–47.
44. Hoffmann W, Jagla W, Wiede A. Molecular medicine of TFF-peptides: from gut to brain. *Histol Histopathol*. 2001;16(1):319–34.
45. Shi H-S, Yin X, Song L, Guo Q-J, Luo X-H. Neuropeptide Trefoil factor 3 improves learning and retention of novel object recognition memory in mice. *Behav Brain Res*. 2012;227(1):265–9.
46. Samson MH. Quantitative measurements of trefoil factor family peptides: possibilities and pitfalls. *Scand J Clin Lab Invest*. 2013;73(3):193–202.
47. Hanby AM, Poulsom R, Singh S, Elia G, Jeffery RE, Wright NA. Spasmolytic polypeptide is a major antral peptide: distribution of the trefoil peptides human spasmolytic polypeptide and pS2 in the stomach. *Gastroenterology*. 1993;105(4):1110–6.
48. Sarraf CE, Alison MR, Ansari TW, Wright NA. Subcellular distribution of peptides associated with gastric mucosal healing and neoplasia. *Microsc Res Tech*. 1995;31(3):234–47.
49. Poulsom R. Trefoil peptides. *Baillières Clin Gastroenterol*. 1996;10(1):113–34.
50. Dhar DK, Wang TC, Tabara H, Tonomoto Y, Maruyama R, Tachibana M, et al. Expression of trefoil factor family members correlates with patient prognosis and neoangiogenesis. *Clin Cancer Res Off J Am Assoc Cancer Res*. 2005;11(18):6472–8.

51. Alison MR, Chinery R, Poulsom R, Ashwood P, Longcroft JM, Wright NA. Experimental ulceration leads to sequential expression of spasmodic polypeptide, intestinal trefoil factor, epidermal growth factor and transforming growth factor alpha mRNAs in rat stomach. *J Pathol.* 1995;175(4):405–14.
52. Chen YH, Lu Y, De Plaen IG, Wang LY, Tan XD. Transcription factor NF-kappaB signals antianoxic function of trefoil factor 3 on intestinal epithelial cells. *Biochem Biophys Res Commun.* 2000;274(3):576–82.
53. Taupin DR, Kinoshita K, Podolsky DK. Intestinal trefoil factor confers colonic epithelial resistance to apoptosis. *Proc Natl Acad Sci U S A.* 2000;97(2):799–804.
54. Kinoshita K, Taupin DR, Itoh H, Podolsky DK. Distinct pathways of cell migration and antiapoptotic response to epithelial injury: structure-function analysis of human intestinal trefoil factor. *Mol Cell Biol.* 2000;20(13):4680–90.
55. Taupin D, Podolsky DK. Trefoil factors: initiators of mucosal healing. *Nat Rev Mol Cell Biol.* 2003;4(9):721–32.
56. Kinoshita KK, Podolsky DK. Intestinal trefoil factor induces immune and inflammatory response: Upregulation of IL-8 and IL-1B in epithelial and monocytic cells via NFkB. *Gastroenterology.* 2000;118(4):A794.
57. McBerry C, Egan CE, Rani R, Yang Y, Wu D, Boespflug N, et al. Trefoil Factor 2 Negatively Regulates Type 1 Immunity against *Toxoplasma gondii*. *J Immunol.* 2012;189(6):3078–84.
58. Baus-Loncar M, Schmid J, Lalani E-N, Rosewell I, Goodlad RA, Stamp GWH, et al. Trefoil factor 2 (TFF2) deficiency in murine digestive tract influences the immune system. *Cell Physiol Biochem Int J Exp Cell Physiol Biochem Pharmacol.* 2005;16(1-3):31–42.
59. Xue L, Aihara E, Podolsky DK, Wang TC, Montrose MH. In vivo action of trefoil factor 2 (TFF2) to speed gastric repair is independent of cyclooxygenase. *Gut.* 2010;59(9):1184-91.
60. Xu L, Teng X, Guo J, Sun M. Protective effect of intestinal trefoil factor on injury of intestinal epithelial tight junction induced by platelet activating factor. *Inflammation.* 2012;35(1):308–15.
61. Lin N, Xu L-F, Sun M. The protective effect of trefoil factor 3 on the intestinal tight junction barrier is mediated by toll-like receptor 2 via a PI3K/Akt dependent mechanism. *Biochem Biophys Res Commun.* 2013;440(1):143–9.
62. Mashimo H, Wu DC, Podolsky DK, Fishman MC. Impaired defense of intestinal mucosa in mice lacking intestinal trefoil factor. *Science.* 1996;274(5285):262–5.

63. Jackerott M, Lee YC, Møllgård K, Kofod H, Jensen J, Rohleder S, et al. Trefoil factors are expressed in human and rat endocrine pancreas: differential regulation by growth hormone. *Endocrinology*. 2006;147(12):5752–9.
64. Fueger PT, Schisler JC, Lu D, Babu DA, Mirmira RG, Newgard CB, et al. Trefoil factor 3 stimulates human and rodent pancreatic islet beta-cell replication with retention of function. *Mol Endocrinol Baltim Md*. 2008;22(5):1251–9.
65. Orime K, Shirakawa J, Togashi Y, Tajima K, Inoue H, Ito Y, et al. Trefoil factor 2 promotes cell proliferation in pancreatic  $\beta$ -cells through CXCR-4-mediated ERK1/2 phosphorylation. *Endocrinology*. 2013;154(1):54–64.
66. Guppy NJ, El-Bahrawy ME, Kocher HM, Fritsch K, Qureshi YA, Poulosom R, et al. Trefoil factor family peptides in normal and diseased human pancreas. *Pancreas*. 2012;41(6):888–96.
67. Roa GJB, Tortolero GS, Gonzalez JE. Trefoil factor 3 (TFF3) expression is regulated by insulin and glucose. *J Health Sci*. 2013;3(1):1–12.
68. Chwieralski CE, Schnurra I, Thim L, Hoffmann W. Epidermal growth factor and trefoil factor family 2 synergistically trigger chemotaxis on BEAS-2B cells via different signaling cascades. *Am J Respir Cell Mol Biol*. 2004;31(5):528–37.
69. Royce SG, Lim C, Muljadi RC, Samuel CS, Ververis K, Karagiannis TC, et al. Trefoil factor-2 reverses airway remodeling changes in allergic airways disease. *Am J Respir Cell Mol Biol*. 2013;48(1):135–44.
70. Oertel M, Graness A, Thim L, Bühling F, Kalbacher H, Hoffmann W. Trefoil factor family-peptides promote migration of human bronchial epithelial cells: synergistic effect with epidermal growth factor. *Am J Respir Cell Mol Biol*. 2001;25(4):418–24.
71. Giovanni A, Infusino, Saad Sammani, Jessica Siegler, Eleftheria Letsiou, Ting Wang, Ben Huey, et al. Trefoil Factor 2 Regulates Lung Endothelial And Epithelial Response To Injury. A29 ADVANCES IN UNDERSTANDING THE PATHOGENESIS OF ACUTE LUNG INJURY [Internet]. American Thoracic Society; 2013 [cited 2014 Dec 10]. p. A1251–A1251. Available from: [http://www.atsjournals.org/doi/abs/10.1164/ajrccm-conference.2013.187.1\\_MeetingAbstracts.A1251](http://www.atsjournals.org/doi/abs/10.1164/ajrccm-conference.2013.187.1_MeetingAbstracts.A1251)
72. Herbert D, Hung L-Y, Sen D, Oniskey T, Kim C, Krummel M. Trefoil factor 2 maintains and restores pulmonary function via promoting epithelial repair and M2 activation (MUC5P.859). *J Immunol*. 2014;192(1 Supplement):134.2–134.2.
73. Debata PR, Panda H, Supakar PC. Altered expression of trefoil factor 3 and cathepsin L gene in rat kidney during aging. *Biogerontology*. 2007;8(1):25–30.

74. Paunel-Görgülü AN, Franke AG, Paulsen FP, Dünker N. Trefoil factor family peptide 2 acts pro-proliferative and pro-apoptotic in the murine retina. *Histochem Cell Biol.* 2011;135(5):461–73.
75. Hirota M, Awatsuji H, Sugihara Y, Miyashita S, Furukawa Y, Hayashi K. Expression of pS2 gene in rat brain. *Biochem Mol Biol Int.* 1995;35(5):1079–84.
76. Hinz M, Schwegler H, Chwieralski CE, Laube G, Linke R, Pohle W, et al. Trefoil factor family (TFF) expression in the mouse brain and pituitary: changes in the developing cerebellum. *Peptides.* 2004;25(5):827–32.
77. Hirota M, Awatsuji H, Furukawa Y, Hayashi K. Cytokine regulation of PS2 gene expression in mouse astrocytes. *Biochem Mol Biol Int.* 1994;33(3):515–20.
78. Hoffmann W, Jagla W. Cell type specific expression of secretory TFF peptides: colocalization with mucins and synthesis in the brain. *Int Rev Cytol.* 2002;213:147–81.
79. Jagla W, Wiede A, Dietzmann K, Rutkowski K, Hoffmann W. Co-localization of TFF3 peptide and oxytocin in the human hypothalamus. *FASEB J Off Publ Fed Am Soc Exp Biol.* 2000;14(9):1126–31.
80. Probst JC, Skutella T, Müller-Schmid A, Jirikowski GF, Hoffmann W. Molecular and cellular analysis of rP1.B in the rat hypothalamus: in situ hybridization and immunohistochemistry of a new P-domain neuropeptide. *Brain Res Mol Brain Res.* 1995;33(2):269–76.
81. Schwarzberg H, Kalbacher H, Hoffmann W. Differential behavioral effects of TFF peptides: injections of synthetic TFF3 into the rat amygdala. *Pharmacol Biochem Behav.* 1999;62(1):173–8.
82. Schwarz H, Jagla W, Wiede A, Hoffmann W. Ultrastructural co-localization of TFF3-peptide and oxytocin in the neural lobe of the porcine pituitary. *Cell Tissue Res.* 2001;305(3):411–6.
83. Shi H-S, Yin X, Song L, Guo Q-J, Luo X-H. Neuropeptide Trefoil factor 3 improves learning and retention of novel object recognition memory in mice. *Behav Brain Res.* 2012;227(1):265–9.
84. Lubka M, Maria, Pusch, Carsten M, Blin, Nikolaus, Baus-Lončar, Mirela. Novel Expression Patterns for Trefoil Peptides: Presence of Tff2 and Tff3 in Rodent Cochlea. *Croat Chem Acta.* 2008;81(1):113.
85. Lubka M, Shah AA, Blin N, Baus-Lončar M. The intestinal trefoil factor (Tff3), also expressed in the inner ear, interacts with peptides contributing to apoptosis. *J Appl Genet.* 2009;50(2):167–71.

86. Bergström A, Kristensen MB, Bahl MI, Metzdorff SB, Fink LN, Frøkiaer H, et al. Nature of bacterial colonization influences transcription of mucin genes in mice during the first week of life. *BMC Res Notes*. 2012;5:402.
87. Barrera GJ, Sanchez G, Gonzalez JE. Trefoil factor 3 isolated from human breast milk downregulates cytokines (IL8 and IL6) and promotes human beta defensin (hBD2 and hBD4) expression in intestinal epithelial cells HT-29. *Bosn J Basic Med Sci*. 2012;12(4):256–64.
88. Ribieras S, Tomasetto C, Rio M-C. The pS2/TFF1 trefoil factor, from basic research to clinical applications. *Biochim Biophys Acta BBA - Rev Cancer*. 1998;1378(1):F61–77.
89. Tomasetto C, Rio M-C. Pleiotropic effects of Trefoil Factor 1 deficiency. *Cell Mol Life Sci CMLS*. 2005;62(24):2916–20.
90. Lefebvre O, Chenard MP, Masson R, Linares J, Dierich A, LeMeur M, et al. Gastric mucosa abnormalities and tumorigenesis in mice lacking the pS2 trefoil protein. *Science*. 1996;274(5285):259–62.
91. Yamachika T, Werther JL, Bodian C, Babyatsky M, Tatematsu M, Yamamura Y, et al. Intestinal Trefoil Factor A Marker of Poor Prognosis in Gastric Carcinoma. *Clin Cancer Res*. 2002;8(5):1092–9.
92. Dhar DK, Wang TC, Maruyama R, Udagawa J, Kubota H, Fuji T, et al. Expression of cytoplasmic TFF2 is a marker of tumor metastasis and negative prognostic factor in gastric cancer. *Lab Invest J Tech Methods Pathol*. 2003;83(9):1343–52.
93. Emami S, Rodrigues S, Rodrigue CM, Le Floch N, Rivat C, Attoub S, et al. Trefoil factor family (TFF) peptides and cancer progression. *Peptides*. 2004;25(5):885–98.
94. Oishi Y, Kiyohara Y, Kubo M, Tanaka K, Tanizaki Y, Ninomiya T, et al. The Serum Pepsinogen Test as a Predictor of Gastric Cancer The Hisayama Study. *Am J Epidemiol*. 2006;163(7):629–37.
95. Lomba-Viana R, Dinis-Ribeiro M, Fonseca F, Vieira AS, Bento MJB, Lomba-Viana H. Serum pepsinogen test for early detection of gastric cancer in a European country. *Eur J Gastroenterol Hepatol*. 2012;24(1):37–41.
96. Huang Z, Zhang X, Lu H, Wu L, Wang D, Zhang Q, et al. Serum trefoil factor 3 is a promising non-invasive biomarker for gastric cancer screening: a monocentric cohort study in China. *BMC Gastroenterol*. 2014;14:74.
97. Poulsen SS, Thulesen J, Christensen L, Nexø E, Thim L. Metabolism of oral trefoil factor 2 (TFF2) and the effect of oral and parenteral TFF2 on gastric and duodenal ulcer healing in the rat. *Gut*. 1999;45(4):516–22.

98. Rodrigues S, Rodrigue CM, Attoub S, Fléjou JF, Bruyneel E, Bracke M, et al. Induction of the adenoma-carcinoma progression and Cdc25A-B phosphatases by the trefoil factor TFF1 in human colon epithelial cells. *Oncogene*. 2006;25(50):6628–36.
99. Yio X, Zhang J, Babyatsky M, Chen A, Lin J, Fan Q-X, et al. Trefoil factor family-3 is associated with aggressive behavior of colon cancer cells. *Clin Exp Metastasis*. 2005;22(2):157–65.
100. Babyatsky M, Lin J, Yio X, Chen A, Zhang J, Zheng Y, et al. Trefoil factor-3 expression in human colon cancer liver metastasis. *Clin Exp Metastasis*. 2009;26(2):143–51.
101. Huang Y-G, Li Y-F, Wang L-P, Zhang Y. Aberrant expression of trefoil factor 3 is associated with colorectal carcinoma metastasis. *J Cancer Res Ther*. 2013;9(3):376–80.
102. Huang Y-G, Li Y-F, Pan B-L, Wang L-P, Zhang Y, Lee W-H, et al. Trefoil factor 1 gene alternations and expression in colorectal carcinomas. *Tumori*. 2013;99(6):702–7.
103. Xiao L, Liu Y-P, Xiao C-X, Ren J-L, Guleng B. Serum TFF3 may be a pharmacodynamic marker of responses to chemotherapy in gastrointestinal cancers. *BMC Clin Pathol*. 2014;14:26.
104. Schmitz S, Hill S, Werling D, Allenspach K. Expression of trefoil factor genes in the duodenum and colon of dogs with inflammatory bowel disease and healthy dogs. *Vet Immunol Immunopathol*. 2013;151(1-2):168–72.
105. Aamann L, Vestergaard EM, Grønbaek H. Trefoil factors in inflammatory bowel disease. *World J Gastroenterol WJG*. 2014;20(12):3223–30.
106. FitzGerald AJ, Pu M, Marchbank T, Westley BR, May FEB, Boyle J, et al. Synergistic effects of systemic trefoil factor family 1 (TFF1) peptide and epidermal growth factor in a rat model of colitis. *Peptides*. 2004;25(5):793–801.
107. Soriano-Izquierdo A, Gironella M, Massaguer A, May FEB, Salas A, Sans M, et al. Trefoil peptide TFF2 treatment reduces VCAM-1 expression and leukocyte recruitment in experimental intestinal inflammation. *J Leukoc Biol*. 2004;75(2):214–23.
108. Poulsen SS, Kissow H, Hare K, Hartmann B, Thim L. Luminal and parenteral TFF2 and TFF3 dimer and monomer in two models of experimental colitis in the rat. *Regul Pept*. 2005;126(3):163–71.
109. Kjellef S, Thim L, Pyke C, Poulsen SS. Cellular localization, binding sites, and pharmacologic effects of TFF3 in experimental colitis in mice. *Dig Dis Sci*. 2007;52(4):1050–9.
110. Madsen J, Sorensen GL, Nielsen O, Tornøe I, Thim L, Fenger C, et al. A variant form of the human deleted in malignant brain tumor 1 (DMBT1) gene shows increased expression



- in inflammatory bowel diseases and interacts with dimeric trefoil factor 3 (TFF3). *PloS One*. 2013;8(5):e64441.
111. Borniquel S, Jädert C, Lundberg JO. Dietary conjugated linoleic acid activates PPAR $\gamma$  and the intestinal trefoil factor in SW480 cells and mice with dextran sulfate sodium-induced colitis. *J Nutr*. 2012;142(12):2135–40.
112. Sun Y, Zhu Y, Wang L, Mao X, Peng X, Peng Y. Recombinant adenovirus-mediated intestinal trefoil factor gene therapy for burn-induced intestinal mucosal injury. *PloS One*. 2013;8(4):e62429.
113. Sasaki M, Tsuneyama K, Nakanuma Y. Aberrant Expression of Trefoil Factor Family 1 in Biliary Epithelium in Hepatolithiasis and Cholangiocarcinoma. *Lab Invest*. 2003;83(10):1403–13.
114. Thuwajit P, Chawengrattanachot W, Thuwajit C, Sripa B, May FEB, Westley BR, et al. Increased TFF1 trefoil protein expression in *Opisthorchis viverrini*-associated cholangiocarcinoma is important for invasive promotion. *Hepatol Res Off J Jpn Soc Hepatol*. 2007;37(4):295–304.
115. Ailawadhi S, Nagase H, Khoury T, Yu J, Tan D, Black J, et al. Intestinal trefoil factor (TFF-3) and extracellular signal-regulated kinase (ERK) in cholangiocarcinoma. *Hepatogastroenterology*. 2007;54(77):1339–44.
116. Kosriwong K, Menheniott TR, Giraud AS, Jearanaikoon P, Sripa B, Limpai boon T. Trefoil factors: tumor progression markers and mitogens via EGFR/MAPK activation in cholangiocarcinoma. *World J Gastroenterol WJG*. 2011;17(12):1631–41.
117. Muenphon K, Limpai boon T, Jearanaikoon P, Pairojkul C, Sripa B, Bhudhisawasdi V. Amplification of chromosome 21q22.3 harboring trefoil factor family genes in liver fluke related cholangiocarcinoma is associated with poor prognosis. *World J Gastroenterol WJG*. 2006;12(26):4143–8.
118. Chaiyarit P, Klanrit P, Photipakdee P, Subarnbhesaj A, Giraud AS. Increased immunoexpression of trefoil factors in salivary gland tumors. *Clin Oral Investig*. 2014;18(4):1305–12.
119. Ohshio G, Suwa H, Kawaguchi Y, Imamura M, Yamaoka Y, Yamabe H, et al. Differential expression of human spasmolytic polypeptide (trefoil factor family-2) in pancreatic carcinomas, ampullary carcinomas, and mucin-producing tumors of the pancreas. *Dig Dis Sci*. 2000;45(4):659–64.

120. Terris B, Blaveri E, Crnogorac-Jurcevic T, Jones M, Missiaglia E, Ruzzniewski P, et al. Characterization of gene expression profiles in intraductal papillary-mucinous tumors of the pancreas. *Am J Pathol.* 2002;160(5):1745–54.
121. Arumugam T, Brandt W, Ramachandran V, Moore TT, Wang H, May FE, et al. Trefoil factor 1 stimulates both pancreatic cancer and stellate cells and increases metastasis. *Pancreas.* 2011;40(6):815–22.
122. Miyahara N, Ishino T, Kono T, Go K, Takeno S, Takumida M, et al. Expression of Trefoil factor family peptides in the nasal allergic mucosa. *Rhinology.* 2012;50(4):408–16.
123. Wills-Karp M, Rani R, Dienger K, Lewkowich I, Fox JG, Perkins C, et al. Trefoil factor 2 rapidly induces interleukin 33 to promote type 2 immunity during allergic asthma and hookworm infection. *J Exp Med.* 2012;209(3):607–22.
124. Royce SG, Lim C, Muljadi RC, Tang MLK. Trefoil factor 2 regulates airway remodeling in animal models of asthma. *J Asthma Off J Assoc Care Asthma.* 2011;48(7):653–9.
125. Qu Y, Yang Y, Ma D, Xiao W. Increased trefoil factor 3 levels in the serum of patients with three major histological subtypes of lung cancer. *Oncol Rep.* 2012;27(4):1277–83.
126. Greeley MA, Van Winkle LS, Edwards PC, Plopper CG. Airway trefoil factor expression during naphthalene injury and repair. *Toxicol Sci Off J Soc Toxicol.* 2010;113(2):453–67.
127. Viby N-E, Pedersen L, Lund TK, Kissow H, Backer V, Nexø E, et al. Trefoil factor peptides in serum and sputum from subjects with asthma and COPD. *Clin Respir J.* 2014; doi: 10.1111/crj.12146. [Epub ahead of print]
128. Fiala K, Heslet L. Trefoil factors (tff) for the treatment of chronic pulmonary diseases [Internet]. WO2011150944 A1, 2011 [cited 2014 Dec 10]. Available from: <http://www.google.com/patents/WO2011150944A1>
129. Rodrigues S, Attoub S, Nguyen Q-D, Bruyneel E, Rodrigue CM, Westley BR, et al. Selective abrogation of the proinvasive activity of the trefoil peptides pS2 and spasmolytic polypeptide by disruption of the EGF receptor signaling pathways in kidney and colonic cancer cells. *Oncogene.* 2003;22(29):4488–97.
130. Tanaka T, Kondo S, Iwasa Y, Hiai H, Toyokuni S. Expression of stress-response and cell proliferation genes in renal cell carcinoma induced by oxidative stress. *Am J Pathol.* 2000;156(6):2149–57.

131. Kraus S, Abel PD, Nachtmann C, Linsenmann H-J, Weidner W, Stamp GWH, et al. MUC1 mucin and trefoil factor 1 protein expression in renal cell carcinoma: correlation with prognosis. *Hum Pathol.* 2002;33(1):60–7.
132. Chutipongtanate S, Nakagawa Y, Sritippayawan S, Pittayamateekul J, Parichatikanond P, Westley BR, et al. Identification of human urinary trefoil factor 1 as a novel calcium oxalate crystal growth inhibitor. *J Clin Invest.* 2005;115(12):3613–22.
133. Astor BC, Köttgen A, Hwang S-J, Bhavsar N, Fox CS, Coresh J. Trefoil factor 3 predicts incident chronic kidney disease: a case-control study nested within the Atherosclerosis Risk in Communities (ARIC) study. *Am J Nephrol.* 2011;34(4):291–7.
134. Du T, Luo H, Qin H, Wang F, Wang Q, Xiang Y, et al. Circulating serum trefoil factor 3 (TFF3) is dramatically increased in chronic kidney disease. *PLoS One.* 2013;8(11):e80271.
135. O’Seaghdha CM, Hwang S-J, Larson MG, Meigs JB, Vasan RS, Fox CS. Analysis of a urinary biomarker panel for incident kidney disease and clinical outcomes. *J Am Soc Nephrol JASN.* 2013;24(11):1880–8.
136. Lemberger SIK, Dorsch R, Hauck SM, Amann B, Hirmer S, Hartmann K, et al. Decrease of Trefoil factor 2 in cats with feline idiopathic cystitis. *BJU Int.* 2011;107(4):670–7.
137. Markićević M, Džodić R, Buta M, Kanjer K, Mandušić V, Nešković-Konstantinović Z, et al. Trefoil factor 1 in early breast carcinoma: a potential indicator of clinical outcome during the first 3 years of follow-up. *Int J Med Sci.* 2014;11(7):663–73.
138. Thuwajit P. The trefoil factor 1 (TFF1) protein involved in doxorubicin-induced apoptosis resistance is upregulated by estrogen in breast cancer cells. *Oncol Rep [Internet].* 2013 Jul 5 [cited 2014 Dec 9]; Available from: <http://www.spandidos-publications.com/10.3892/or.2013.2593>
139. Buache E, Etique N, Alpy F, Stoll I, Muckensturm M, Reina-San-Martin B, et al. Deficiency in trefoil factor 1 (TFF1) increases tumorigenicity of human breast cancer cells and mammary tumor development in TFF1-knockout mice. *Oncogene.* 2011;30(29):3261–73.
140. May FE, Westley BR. Expression of human intestinal trefoil factor in malignant cells and its regulation by oestrogen in breast cancer cells. *J Pathol.* 1997;182(4):404–13.
141. Pandey V, Wu Z-S, Zhang M, Li R, Zhang J, Zhu T, et al. Trefoil factor 3 promotes metastatic seeding and predicts poor survival outcome of patients with mammary carcinoma. *Breast Cancer Res BCR.* 2014;16(5):429.

142. Kannan N, Kang J, Kong X, Tang J, Perry JK, Mohankumar KM, et al. Trefoil factor 3 is oncogenic and mediates anti-estrogen resistance in human mammary carcinoma. *Neoplasia N Y N*. 2010;12(12):1041–53.
143. Ahmed ARH, Griffiths AB, Tilby MT, Westley BR, May FEB. TFF3 is a normal breast epithelial protein and is associated with differentiated phenotype in early breast cancer but predisposes to invasion and metastasis in advanced disease. *Am J Pathol*. 2012;180(3):904–16.
144. Bijelić N, Belovari T, Baus Lončar M. Trefoil factor family protein 3 (TFF3) is present in cartilage during endochondral ossification in the developing mouse fetus. *Acta Histochem*. 2013;115(3):204–8.
145. Garraway IP, Seligson D, Said J, Horvath S, Reiter RE. Trefoil factor 3 is overexpressed in human prostate cancer. *The Prostate*. 2004;61(3):209–14.
146. Faith DA, Isaacs WB, Morgan JD, Fedor HL, Hicks JL, Mangold LA, et al. Trefoil factor 3 overexpression in prostatic carcinoma: prognostic importance using tissue microarrays. *The Prostate*. 2004;61(3):215–27.
147. Rickman DS, Chen Y-B, Banerjee S, Pan Y, Yu J, Vuong T, et al. ERG cooperates with androgen receptor in regulating trefoil factor 3 in prostate cancer disease progression. *Neoplasia N Y N*. 2010;12(12):1031–40.
148. Vestergaard EM, Borre M, Poulsen SS, Nexø E, Tørring N. Plasma levels of trefoil factors are increased in patients with advanced prostate cancer. *Clin Cancer Res Off J Am Assoc Cancer Res*. 2006;12(3 Pt 1):807–12.
149. Bougen NM, Amiry N, Yuan Y, Kong XJ, Pandey V, Vidal LJP, et al. Trefoil factor 1 suppression of E-CADHERIN enhances prostate carcinoma cell invasiveness and metastasis. *Cancer Lett*. 2013;332(1):19–29.
150. Vestergaard EM, Nexø E, Tørring N, Borre M, Ørntoft TF, Sørensen KD. Promoter hypomethylation and upregulation of trefoil factors in prostate cancer. *Int J Cancer*. 2010;127(8):1857–65.
151. Liu SQ, Roberts D, Zhang B, Ren Y, Zhang L-Q, Wu YH. Trefoil Factor 3 as an Endocrine Neuroprotective Factor from the Liver in Experimental Cerebral Ischemia/Reperfusion Injury. *PLoS ONE*. 2013;8(10):e77732.
152. Paterson RW, Bartlett JW, Blennow K, Fox NC, Alzheimer's Disease Neuroimaging Initiative, Shaw LM, et al. Cerebrospinal fluid markers including trefoil factor 3 are associated with neurodegeneration in amyloid-positive individuals. *Transl Psychiatry*. 2014;4(7):e419.

153. Denton R, Meredith JE. Gamma secretase notch biomarkers [Internet]. US7989208 B2, 2011 [cited 2014 Dec 5]. Available from: <http://www.google.com/patents/US7989208>
154. Rösler S, Haase T, Claassen H, Schulze U, Schicht M, Riemann D, et al. Trefoil factor 3 is induced during degenerative and inflammatory joint disease, activates matrix metalloproteinases, and enhances apoptosis of articular cartilage chondrocytes. *Arthritis Rheum.* 2010;62:815–25.
155. Bignotti E, Ravaggi A, Tassi RA, Calza S, Rossi E, Falchetti M, et al. Trefoil factor 3: a novel serum marker identified by gene expression profiling in high-grade endometrial carcinomas. *Br J Cancer.* 2008;99(5):768–73.
156. Otto WR, Patel K. Trefoil factor family (TFF)-domain peptides in the mouse: embryonic gastrointestinal expression and wounding response. *Anat Embryol (Berl).* 1999;199(6):499–508.
157. Familiarì M, Cook GA, Taupin DR, Marryatt G, Yeomans ND, Giraud AS. Trefoil peptides are early markers of gastrointestinal maturation in the rat. *Int J Dev Biol.* 1998;42(6):783–9.
158. Lukić IK, Grčević D, Kovačić N, Katavić V, Ivčević S, Kalajzić I, et al. Alteration of newly induced endochondral bone formation in adult mice without tumour necrosis factor receptor 1. *Clin Exp Immunol.* 2005;139(2):236–44.
159. Posey KL, Hankenson K, Veerisetty AC, Bornstein P, Lawler J, Hecht JT. Skeletal Abnormalities in Mice Lacking Extracellular Matrix Proteins, Thrombospondin-1, Thrombospondin-3, Thrombospondin-5, and Type IX Collagen. *Am J Pathol.* 2008;172:1664–74.
160. Zhou Z, Apte SS, Soininen R, Cao R, Baaklini GY, Rauser RW, et al. Impaired endochondral ossification and angiogenesis in mice deficient in membrane-type matrix metalloproteinase I. *Proc Natl Acad Sci.* 2000;97(8):4052.
161. Yao X, Chen H, Ohtake N, Shoumura S. Morphological alterations in the growth plate cartilage of ovariectomized mice. *Med Mol Morphol.* 2006;39:193–7.
162. Fukai A, Kawamura N, Saito T, Oshima Y, Ikeda T, Kugimiya F, et al. Akt1 in murine chondrocytes controls cartilage calcification during endochondral ossification under physiologic and pathologic conditions. *Arthritis Rheum.* 2010;62(3):826–36.
163. Damron TA, Margulies BS, Strauss JA, O'Hara K, Spadaro JA, Farnum CE. Sequential histomorphometric analysis of the growth plate following irradiation with and without radioprotection. *J Bone Joint Surg Am.* 2003;85-A(7):1302–13.

164. Cvijanovic O, Bobinac D, Zoricic S, Ostojic Z, Maric I, Crncevic-Orlic Z, et al. Age- and region-dependent changes in human lumbar vertebral bone: a histomorphometric study. *Spine*. 2004;29(21):2370–5.
165. Katz JP, Perreault N, Goldstein BG, Lee CS, Labosky PA, Yang VW, et al. The zinc-finger transcription factor Klf4 is required for terminal differentiation of goblet cells in the colon. *Dev Camb Engl*. 2002;129(11):2619–28.
166. Sotiropoulou PA, Blanpain C. Development and Homeostasis of the Skin Epidermis. *Cold Spring Harb Perspect Biol*. 2012;4(7):a008383.
167. Hanby AM, McKee P, Jeffery M, Grayson W, Dublin E, Poulsom R, et al. Primary mucinous carcinomas of the skin express TFF1, TFF3, estrogen receptor, and progesterone receptors. *Am J Surg Pathol*. 1998;22(9):1125–31.
168. Hoffmann W, Jagla W, Wiede A. Molecular medicine of TFF-peptides: from gut to brain. *Histol Histopathol*. 2001;16(1):319–34.
169. Hoffmann W. Trefoil factors. *Cell Mol Life Sci CMLS*. 2005;62(24):2932–8.
170. Gorba T, Bradoo P, Antonic A, Marvin K, Liu D-X, Lobie PE, et al. Neural regeneration protein is a novel chemoattractive and neuronal survival-promoting factor. *Exp Cell Res*. 2006;312(16):3060–74.
171. Katusić A, Jurić-Lekić G, Jovanov-Milosević N, Vlahović M, Jezek D, Serman L, et al. Development of the fetal neural retina in vitro and in ectopic transplants in vivo. *Coll Antropol*. 2008;32(1):201–7.
172. Monk M, Holding C, others. Human embryonic genes re-expressed in cancer cells. *Oncogene*. 2001;20(56):8085–91.
173. Kouznetsova I, Chwieralski CE, Bälder R, Hinz M, Braun A, Krug N, et al. Induced trefoil factor family 1 expression by trans-differentiating Clara cells in a murine asthma model. *Am J Respir Cell Mol Biol*. 2007;36(3):286–95.
174. Valverde-Franco G, Pelletier J-P, Fahmi H, Hum D, Matsuo K, Lussier B, et al. In vivo bone-specific EphB4 overexpression in mice protects both subchondral bone and cartilage during osteoarthritis. *Arthritis Rheum*. 2012;64(11):3614–25.
175. Bolbos RI, Zuo J, Banerjee S, Link TM, Benjamin Ma C, Li X, et al. Relationship between trabecular bone structure and articular cartilage morphology and relaxation times in early OA of the knee joint using parallel MRI at 3 T. *Osteoarthritis Cartilage*. 2008;16(10):1150–9.
176. Lehmann W, Edgar C, Wang K, Cho T, Barnes G, Kakar S, et al. Tumor necrosis factor alpha (TNF-[alpha]) coordinately regulates the expression of specific matrix

- metalloproteinases (MMPS) and angiogenic factors during fracture healing. *Bone*. 2005;36(2):300–10.
177. Kawaguchi H. Endochondral ossification signals in cartilage degradation during osteoarthritis progression in experimental mouse models. *Mol Cells*. 2008;25(1):1.
178. Peterson DE, Barker NP, Akhmadullina LI, Rodionova I, Sherman NZ, Davidenko IS, et al. Phase II, Randomized, Double-Blind, Placebo-Controlled Study of Recombinant Human Intestinal Trefoil Factor Oral Spray for Prevention of Oral Mucositis in Patients With Colorectal Cancer Who Are Receiving Fluorouracil-Based Chemotherapy. *J Clin Oncol*. 2009;27(26):4333–8.
179. Schulze U, Sel S, Paulsen FP. Trefoil factor family peptide 3 at the ocular surface. A promising therapeutic candidate for patients with dry eye syndrome? *Dev Ophthalmol*. 2010;45:1–11.
180. Shi L, Zhang B-H, Yu H-G, Yu J-P, Xi J-L. Intestinal trefoil factor in treatment of neonatal necrotizing enterocolitis in the rat model. *J Perinat Med*. 2007;35(5):443–6.
181. Li J, Zhou R, He W-C, Xia B. Effects of recombinant human intestinal trefoil factor on trinitrobenzene sulphonic acid induced colitis in rats. *Mol Biol Rep*. 2011;38(7):4787–92.
182. Shi L, Zhou P-H, Xi J-L, Yu H-G, Zhang B-H. Recombinant Human Trefoil Factor 3 Ameliorates Bowel Injury: Its Anti-Inflammatory Effect on Experimental Necrotizing Enterocolitis. *Int J Pept*. 2014;2014:e634135.
183. Casado E, Garcia VM, Sánchez JJ, Gómez Del Pulgar MT, Feliu J, Maurel J, et al. Upregulation of trefoil factor 3 (TFF3) after rectal cancer chemoradiotherapy is an adverse prognostic factor and a potential therapeutic target. *Int J Radiat Oncol Biol Phys*. 2012;84(5):1151–8.
184. Janatpour MJ, Garcia P, Reinhard C. Trefoil factor 3 (tff3) as a target for anti-cancer therapy [Internet]. EP1660136 A2, 2006 [cited 2015 Jan 12]. Available from: <http://www.google.com/patents/EP1660136A2>
185. Pelden S, Insawang T, Thuwajit C, Thuwajit P. The trefoil factor 1 (TFF1) protein involved in doxorubicin-induced apoptosis resistance is upregulated by estrogen in breast cancer cells. *Oncol Rep*. 2013;30(3):1518–26.

## 11. ŽIVOTOPIS

### PODACI O ŽIVOTU

#### OSOBNI PODACI

**Ime:** Nikola Bijelić

**Adresa:** Sveučilište J. J. Strossmayera u Osijeku, Medicinski fakultet Osijek

Katedra za Histologiju i embriologiju

J. Huttlera 4, 31000 Osijek, Hrvatska

tel.: +38531/512-868

e-mail: nbijelic@mefos.hr

**Datum rođenja:** 15. 1. 1984.

#### Obrazovanje:

1990. – 1998. – osnovno obrazovanje: OŠ Ljudevita Gaja Nova Gradiška

1998. – 2002. – Opća gimnazija Nova Gradiška

2002. – 2008. – Medicinski fakultet Osijek

2008. – 2009. – pripravnički staž, Dom zdravlja u Osijeku

Od 2009. – upisan Poslijediplomski studij Biomedicina i zdravstvo, Medicinski fakultet u Osijeku

#### ZAPOSLENJE

od 2009. – Katedra za Histologiju i embriologiju Medicinskog fakulteta Osijek

#### AKADEMSKI STUPNJEVI, NAPREDOVANJA I FUNKCIJE U SLUŽBI

2009. – asistent (Medicinski fakultet Osijek)

2014. – predavač (Sveučilište „Lavoslav Ružička“ u Vukovaru)

#### ZNANSTVENO I STRUČNO USAVRŠAVANJE

2004.

- 4th Zagreb International Medical Summit for students and young doctors, Studentska sekcija Hrvatskog liječničkog zbora, 11. – 14. studenog 2004.

2009.



- Basic Course in Stereology, Society for Stereology and Quantitative Image Analysis, Ljubljana, Institute of Histology and Embriology, Faculty of Medicine, Zagreb, Croatian Microscopy Society, Zagreb, 6. – 9. svibnja 2009.
- Microscopy Conference 2009, Institute for Electron Microscopy Graz, Graz University of Technology, Graz, Austrija, 30. kolovoza – 4. rujna 2009.

2010.

- 2<sup>nd</sup> South – East European Immunology School, European Federation of Immunological Societies (EFIS), International Union of Immunological Societies (IUIS), Dubrovnik, 1. – 4. listopada 2010.
- Croatian-Hungarian Young Investigator Conference, Croatian Society of Hypertension, Hungarian Hypertension Society, University of Josip Juraj Strossmayer School of Medicine, University of Zagreb School of Medicine, University of Pécs, Pécs, Hungary / Osijek, Croatia, 17. – 18. studenog 2010.
- Second International Symposium on Hypertension, Translational Medicine in Hypertension, Croatian Society of Hypertension, Hungarian Hypertension Society, University of Josip Juraj Strossmayer School of Medicine, University of Zagreb School of Medicine, University of Pécs, Osijek, Croatia, 18. – 21. studenog 2010.

2011.

- Transgenic research methodology in biomedicine and biotechnology, Medicinski fakultet Sveučilišta J. J. Strossmayera u Osijeku, Osijek, 15. travnja 2011.
- FP7 Workshop and Info-day, Ministarstvo znanosti, obrazovanja i športa, Osijek, 3. lipnja 2011.
- IPA INFO 2009 Civil Society Conference “Prilike za financiranje poduzetničkih projekata iz fondova EU”, Regional Development Agency of Slavonija and Baranja, Osijek, 16. rujna 2011.

2012.

- RECOOP Bridges in Life Sciences 7<sup>th</sup> Annual Conference, Regional Cooperation for Health, Science and Technology (RECOOP HST) Consortium, Budapest, Hungary, 30. ožujka – 1. travnja 2012.

- 4<sup>th</sup> South-East European Immunology School, European Federation of Immunological Societies (EFIS), International Union of Immunological Societies (IUIS), Igman, Sarajevo, Bosna and Herzegovina, 20. – 23. rujna 2012.

2013.

- 4th Croatian Congress on Neurorehabilitation and Restoration Neurology with International Participation, Croatian Association for Neurorehabilitation and Restoration Neurology, Osijek, 7. – 10. travnja 2013.
- 8th ISABS Conference in Forensic, Anthropologic and Medical Genetics and Mayo Clinic Lectures in Translational Medicine, International Society for Applied Biological Sciences (ISABS), Split, 24. – 18. lipnja 2013.
- Microscopy Conference 2013, DGE, ASEM, SSOM, CMS, CSMS, HSM, SDM, SISM, SSM, TEMD, Regensburg, Njemačka, 25. – 30. kolovoza 2013.

2014.

- Završen tečaj za osposobljavanje osoba koje rade s pokusnim životinjama i životinjama za proizvodnju bioloških pripravaka (kategorija C), Zagreb, 23. veljače 2014.
- International Microscopy Conference (IMC) 2014, Europsko mikroskopijsko društvo, Čehoslovačko mikroskopijsko društvo, Prag, Češka, 7. – 12. rujna 2014.

## **ZNANSTVENA I STRUČNA DJELATNOST**

### **OBJAVLJENI ZNANSTVENI I STRUČNI RADOVI**

#### **a) Radovi koji se indeksiraju u Current Contents:**

- 1) Bijelić N., Belovari T., Baus Lončar M.: Trefoil factor family protein 3 (TFF3) is present in cartilage during endochondral ossification in the developing mouse fetus“. Acta Histochem 2013;115(3):204-208.

#### **b) Radovi objavljeni u časopisima koji se indeksiraju u drugim međunarodnim indeksnim publikacijama:**

- 1) Rostohar Bijelić B., Bijelić N., Hegeduš, I., Kadojić D. Occurrence and tendencies of important risk factors in patients with acute stroke in Osijek area. *South Eastern Europe Health Sciences Journal*. 2013;3(1):44-49
- 2) Bijelić N., Belovari T., Tolušić Levak M., Baus Lončar M.: Trefoil factor family peptides 1 and 3 in the nervous tissues of developing mouse embryo. *Bosn J Basic Med Sci*. 2015;15(1):33-37

**c) Ostali članci:**

- 1) Bijelić N., Biljan D., Rostohar Bijelić B. Uporaba meda u suvremenoj terapiji rana. *Medicinski vjesnik*. 2010;42:65-70

**d) Sažeci kongresnih priopćenja objavljenih u časopisima koji se indeksiraju u CC-u:**

- 1) Rostohar Bijelić B., Bijelić, N., Hegeduš, I., Kadojić, D. A Comparison of Frequency of Arterial Hypertension in Patients with Different Types of Acute Stroke During a Five-Year Period in the Osijek area. Abstracts of the 2nd International Symposium on Hypertension; u: *Kidney & Blood Pressure Research* 2010;33:413-441:35; Drenjančević, Ines; Jelaković, Bojan; Koller, Akos (ur.).

**e) Ostala kongresna priopćenja:**

- 1) Belovari T., Marić S., Čošić M., Bijelić N., Krčmar S. Influence of different growth factors on rat embryo differentiation in vitro. MC 2009 Mycroscopy conference, Graz, Austria, 30 August-4 September 2009. *Abstract*, p.281-2.
- 2) Bijelić N., Belovari T., Baus Lončar M. Trefoil factor famila protein 3 in cartilage undergoing endochondral ossification int he developing mouse fetus. Multinational Congress on Microscopy (MCM2011) Urbino, Italy, September 4-9, 2011. *Abstract*, p.411-2.
- 3) Bijelić N., Belovari T., Tolušić Levak M., Mišković K., Baus Lončar M. Expression of TFF3 in epithelia of mouse fetus. RECOOP Bridges in Life Sciences, Budimpešta/Mađarska 29.3 – 1.4.2012. u: *Biopolymers & Cell* 2012;28:100 ; Poster Sessions - RECOOP HST Young Sclietists Abstract Review, 85-217 / El'skaya, Anna V.(ur.).

- 4) Bijelić N., Belovari T., Tolušić Levak M., Baus Lončar M. Presence of TFF 1 and 3 in the nervous tissue of developing mouse fetus. Croatian microscopy symposium, Pula, November 16-17, 2012. Book of Abstracts p.4.
- 5) Bijelić N., Belovari T., Baus Lončar M. Trefoil factors in the embryonic respiratory system of a mouse. Program and abstracts of The Eighth ISABS Conference in Forensic, Anthropologic and Medical Genetics and Mayo Clinic Lectures in Translational Medicine / Pavlović, Stanimir V ; Primorac, Dragan ; Schanfield, Moses (ur.). Zagreb: ISABS, 2013. p.305-305.
- 6) Bijelić N., Belovari T., Baus Lončar M. Trefoil factor family proteins 1, 2 and 3 in the developing kidney of mouse embryo. MC 2013 Proceedings part II: Life Sciences (LS), Multimodal and Interdisciplinary Microscopies (MIM) / Rachel, R.(ur.). Regensburg, 2013. p.115-116
- 7) Bijelić N., Belovari T., Baus Lončar M. Trefoil factor family proteins in the mouse embryonic pituitary gland. Periodicum biologorum, Vol 115, suppl 2 / Drenjančević, Ines (ur.). Zagreb, 2013.
- 8) Bijelić N., Belovari T., Baus Lončar M. Presence of Trefoil factor 1, 2 and 3 in the embryonal epidermis of a mouse. 18th International Microscopy Congress Proceedings – Life Sciences, Hozak, Pavel (ur.). – Prague, 2014.

## **ČLANSTVO I FUNKCIJE U ZNANSTVENIM I STRUČNIM DRUŠTVIMA**

Hrvatsko mikroskopijsko društvo – član

European Microscopy Society – član

## **ZNANSTVENE I STRUČNE NAGRADE / PRIZNANJA**

2008. – Rektorova nagrada za izniman uspjeh na studiju

## **OSTALA ZNANSTVENA DJELATNOST**

### **Rad na popularizaciji znanosti**

Aktivno sudjelovanje na Festivalu znanosti 2004., 2005. i 2012. godine (radionice i poster).

## **STRUČNA DJELATNOST**

### **Nastavna djelatnost**

*Dodiplomska nastava:*

od 2009. – sudjelovanje u nastavi iz predmeta Histologija i embriologija, Sveučilišni integrirani preddiplomski i diplomski studij medicine

od 2009. – sudjelovanje u nastavi iz predmeta Temelji neuroznanosti, Sveučilišni integrirani preddiplomski i diplomski studij medicine

od 2009. – sudjelovanje u nastavi iz predmeta Anatomija i histologija, Veleučilište Lavoslav Ružička u Vukovaru; Studij fizioterapije

od 2010. – sudjelovanje u nastavi iz predmeta Histologija s laboratorijskim tehnikama, Sveučilišni preddiplomski studij Medicinsko-laboratorijske dijagnostike