

Imunohistokemijska analiza prisutnosti TFF3 peptida u zdravoj koži

Horvat, Stela

Master's thesis / Diplomski rad

2017

Degree Grantor / Ustanova koja je dodijelila akademski / stručni stupanj: **Josip Juraj Strossmayer University of Osijek, Faculty of Medicine / Sveučilište Josipa Jurja Strossmayera u Osijeku, Medicinski fakultet**

Permanent link / Trajna poveznica: <https://urn.nsk.hr/urn:nbn:hr:152:673478>

Rights / Prava: [In copyright](#)/[Zaštićeno autorskim pravom.](#)

Download date / Datum preuzimanja: **2025-02-20**



Repository / Repozitorij:

[Repository of the Faculty of Medicine Osijek](#)



**SVEUČILIŠTE JOSIPA JURJA STROSSMAYERA U OSIJEKU
MEDICINSKI FAKULTET OSIJEK**

Studij medicine

Stela Horvat

**IMUNOHISTOKEMIJSKA ANALIZA
PRISUTNOSTI TFF3 PEPTIDA U
ZDRAVOJ KOŽI**

Diplomski rad

Osijek, 2017.

**SVEUČILIŠTE JOSIPA JURJA STROSSMAYERA U OSIJEKU
MEDICINSKI FAKULTET OSIJEK**

Studij medicine

Stela Horvat

**IMUNOHISTOKEMIJSKA ANALIZA
PRISUTNOSTI TFF3 PEPTIDA U
ZDRAVOJ KOŽI**

Diplomski rad

Osijek, 2017.

Rad je ostvaren u: Medicinski fakultet Osijek, Katedra za histologiju i embriologiju

Mentor rada: prof. dr. sc. Tatjana Belovari

Rad ima: 22 stranice, 1 tablicu i 10 slika.

SADRŽAJ

1. UVOD	1
1.1. Građa kože	1
1.2. Rasprostranjenost trefoil faktor family peptida 3 (TFF3)	2
2. HIPOTEZA	4
3. CILJEVI	5
4. MATERIJAL I METODE	6
4.1. Ustroj studije	6
4.2. Materijal	6
4.3. Metode	6
4.4. Statističke metode	8
5. REZULTATI	9
6. RASPRAVA	16
7. ZAKLJUČAK	17
8. SAŽETAK	18
9. SUMMARY	19
10. LITERATURA	20
11. ŽIVOTOPIS	22

1. UVOD

1.1. Građa kože

Koža se sastoji od dva sloja: epidermisa i dermisa ili korijuma. U odrasle osobe površina kože iznosi 1,2 – 2,3 m², a težina oko 16 % težine tijela. Površinski sloj kože izložen je vanjskoj sredini, a s podlogom kožu povezuje potkožno tkivo (1). Koža ima brojne uloge: zaštita organizma od mehaničkih ozljeda, dehidracije, ulaska stranih tvari i mikroorganizama iz okoline i štetnog djelovanja ultraljubičastih Sunčevih zraka, te termoregulacija, imunološka aktivnost, sudjelovanje u metabolizmu vitamina D3 i primanje podražaja iz okoline (1, 2). Epidermis je epitelni sloj kože kojeg čini oroženi mnogoslojni pločasti epitel. Sastoji se od 5 slojeva stanica: temeljni sloj (lat. *stratum basale*), nazubljeni sloj (lat. *stratum spinosum*), zrnati sloj (lat. *stratum granulosum*), svijetli sloj (lat. *stratum lucidum*) i rožnati sloj (lat. *stratum corneum*). Stanice koje izgrađuju navedene slojeve epidermisa stvaraju roževinu i nazivaju se keratinociti. Osim keratinocita epidermis sadržava i melanocite, Langerhansove stanice i Merkelove stanice (1). Derivati epidermisa su dlake, nokti i kožne žlijezde (1).

Dermis izgrađuje vezivno tkivo koje daje potporu epidermisu. Sastoji se od dva sloja: papilarnog i retikularnog (1). Epidermis se prema dermisu pruža u obliku nepravilnih izbočenja koji se nazivaju epidermalni grebeni, a prostore između tih izbočina popunjavaju izdanci papilarnog sloja dermisa koji se nazivaju papile. Između epidermisa i dermisa nalazi se bazalna membrana (1).

Dlake (lat. *pili*) izrastaju od uvrnuća epidermisa koji se naziva folikul dlake (1). Na dlaci se razlikuju stabljika (lat. *scapus pili*) koja se uzdiže iznad kože i korijen (lat. *radix pili*) koji se nalazi u koži, obavijen folikulom dlake. Završni dio korijena dlake proširen je u obliku lukovice (lat. *bulbus pili*) i u njegovom konkavitetu nalazi se papila dlake (lat. *papilla pili*) sastavljena od rahlog vezivnog tkiva s krvnim žilama (2, 3). Između papile i epitelnih stanica bulbusa dlake smješteni su melanociti koji stvaraju pigment melanin. Njihova aktivnost određuje boju dlake (1). Od središta dlake prema periferiji koncentrično su poredana 3 sloja dlake: srž (lat. *substantia medullaris*), kora (lat. *substantia corticalis*) i kutikula dlake (lat. *cuticula pili*) (2). Srž dlake je građena od nepotpuno oroženih stanica i ne mora biti prisutna u svim dlakama (2). Koru dlake čine djelomično orožene stanice koje prema epidermisu postaju sve više orožene. Jedan red sploštenih, oroženih stanica poredanih poput crjepova na krovu čine kutikulu dlake (3). Prema stupnju zrelosti razlikuju se lanugo dlake koje su kratke i tanke te terminalne dlake koje su dulje i deblje (2). Folikul dlake predstavlja ovojnicu dlake. Građen

je od epidermnog i vezivnog dijela. Epidermni dio folikula čine unutarnja i vanjska ovojnica, a svaka od njih građena od više slojeva stanica. Stanice unutarnje ovojnice u smjeru prema epidermisu propadaju stoga ih nema iznad otvora žlijezde lojnice u folikul. Stanice vanjske ovojnice odgovaraju germinativnom sloju epidermisa (3). Vezivni dio folikula građen je od tri naslage: staklaste membrane ili unutarnje naslage, srednje naslage i vanjske naslage vezivnog tkiva (3). Staklasta membrana je bazalna membrana koja odvaja folikul dlake od korijuma (1, 3).

Žlijezde lojnice (lat. *gll. sebaceae*) su alveolarne, holokrine žlijezde, smještene u kutu koji čine *musculus arrector pili* i folikul dlake (1, 2). Alveole se sastoje od bazalnog sloja sploštenih stanica, koje se dijele, diferenciraju i pomiču prema sredini alveole. Njihov se sekret, loj, izliva kroz kratki izvodni kanal u gornji dio folikula dlake (1). Žlijezde znojnice (lat. *gll. sudoriferae*) su merokrine, jednostavne zavijene tubulusne žlijezde, koje svoj sekret, znoj, izlučuju kroz odvodne kanale na površinu kože (1). Žljezdani dio znojnice sadrži jedan red kubičnih ili cilindričnih stanica (2). Mirisne žlijezde znojnice (lat. *gll. sudoriferae maiores*) su apokrine žlijezde i izlučuju viskozni sekret kroz odvodne kanale koji se otvaraju u folikul dlake (1). Mliječna žlijezda (lat. *mamma*) je tubuloalveolarna žlijezda građena od 15 - 25 režnjeva. Režnjevi se sastoje od sustava kanalića okruženih rahlim vezivnim tkivom. Glavni izvodni kanal svakog režnja (lat. *ductus lactiferus*) se prije otvora na bradavici širi u laktiferni sinus (1).

Na dorzalnoj strani distalnih falangi svakog prsta smješteni su nokti (lat. *ungues*). Kutikula je oroženi sloj kožnog nabora koji pokriva korijen nokta. Ploča nokta koja se sastoji od oroženih stanica smještena je na ležištu nokta. Dio nokta ispod nabora kože naziva se korijen nokta (1).

1.2. Rasprostranjenost trefoil faktor family peptida 3 (TFF3)

Trefoil faktor family peptid 3 pripada obitelji trefoil faktor family peptida koja se sastoji od triju peptida: TFF1, TFF2 i TFF3 (4). Kodirani su genima koji se nalaze na dugom kraku 21. kromosoma (5). Istraživanja ekspresije TFF mRNA, pokazala su da je TFF3 mRNA prisutna u visokim razinama u debelom crijevu, gušterači i dušniku (4). Osim toga, TFF3 mRNA nađena je u tankom crijevu, žljezdama slinovnicama, mliječnoj žljezdi i prostati, a u niskim razinama i u slezeni, jetri, maternici, plućima i želucu (4). Imunohistokemijskom metodom prisustvo TFF3 peptida dokazano je u stanicama koje proizvode sluz; vrčastim stanicama tankog i debelog crijeva te u respiracijskom epitelu. U prvobitnim istraživanjima izražaj niti jednog od TFF peptida nije nađen u ljudskoj koži (4).

Trefoil faktor peptidi imaju važnu ulogu u zaštiti i obnavljanju oštećenog epitela sluznica (6). U uvjetima hipoksije TFF3 peptid je eksprimiran u epitelnim stanicama želuca (7). TFF3 peptid potiče diferencijaciju cilindričnih stanica s trepetljikama u respiracijskom epitelu (8). Epitelne stanice rožnice u fiziološkim uvjetima ne sintetiziraju TFF3 peptid, ali on ima važnu ulogu u cijeljenju oštećenog epitela rožnice (9). Izražaj TFF3 peptida nađen je u žljezdanom epitelu dojke (10). Imunohistokemijski signal na TFF3 nađen je u epidermisu kože mišjeg zametka u nazubljenom i zrnatom sloju te u folikulu dlaka (11). U koži vodozemaca dokazano je prisustvo dva proteina s TFF-domenom, xP1 i xP2 (12).

U ljudskom mozgu izražaj TFF3 peptida nađen je u neuronima gotovo svih regija mozga kao i u oligodendroglia stanicama bijele tvari i epitelu korioidnog pleksusa, a u malom mozgu u Purkinjeovim stanicama (13).

TFF3 peptid prisutan je u bubregu (proksimalni i sabirni kanalići) i epitelu mokraćovoda, mokraćnog mjehura i mokraćne cijevi (14). U kroničnoj bubrežnoj bolesti dolazi do značajnog porasta razine TFF3 peptida u serumu i u urinu (15).

Promijenjena razina TFF peptida u serumu i sekretu sluznica dokazana je u brojnim malignim i upalnim stanjima (16). In vitro pokusi pokazuju da TFF3 peptid ima protuupalno djelovanje u aktiviranim mikroglia stanicama središnjeg živčanog sustava štakora (17). Prisutnost TFF3 peptida dokazana je u dobroćudnim promjenama i invazivnim karcinomima dojke (10). Visoka razina izražaja TFF3 peptida nađena je u dobro diferenciranim tumorima dojke i povezuje se s dobrom prognozom, no njegovo prisustvo i lokalizacija u invazivnom karcinomu dojke upućuje na ulogu u progresiji i razvoju metastaza (10). TFF3 peptid koji izlučuju stanice karcinoma dojke potiče de novo angiogenezu u tumoru što može sudjelovati u poticanju rasta i metastaziranja tumora (18). Mucinozni adenokarcinomi kože eksprimiraju estrogene receptore, TFF1 i TFF3 mRNA (19).

TFF3 peptid nađen je u različitim pokrovnim (uključujući epidermis) i žljezdanim epitelima (7, 10, 14, 20), tumorima kože i derivata kože (10, 20). Dosadašnja istraživanja o prisutnosti TFF3 peptida u zdravoj koži čovjeka oskudna su i proturječna, stoga je potrebno provesti detaljnu analizu pojavnosti TFF3 peptida u zdravoj koži i derivatima kože.

2. HIPOTEZA

TFF3 peptid prisutan je u zdravoj koži i derivatima kože čovjeka.

3. CILJEVI

Cilj je ovog istraživanja utvrditi postoji li izražaj TFF3 peptida u zdravoj koži, njegovu lokalizaciju u koži i derivatima kože te utvrditi postoji li razlika između uzoraka kože vlasišta i kože trbuha.

4. MATERIJAL I METODE

4.1. Ustroj studije

Provedeno je presječno istraživanje (21).

4.2. Materijal

Istraživanje je provedeno na zdravoj ljudskoj koži iz arhivskog materijala Katedre za histologiju i embriologiju. Uzorci ljudske kože su uzeti od različitih jedinki. Korišteno je pet uzoraka kože glave (vlasište) i pet uzoraka kože trbuha.

4.3. Metode

Uzorci ljudske kože uzeti od različitih jedinki obojeni su imunohistokemijskom metodom te su histomorfološki analizirani svjetlosnim mikroskopom kvalitativno i semikvantitativno. Kvalitativna analiza obuhvaćala je utvrđivanje prisutnosti TFF3 peptida i njegov smještaj u koži i derivatima kože čovjeka. Semikvantitativna analiza jačine signala provedena je brojanjem stanica s izražajem TFF3 peptida u vidnom polju (broj pozitivnih stanica na 100 izbrojenih stanica).

Uzorci kože izrezani su na rezove 6 μm debljine pomoću mikrotoma marke Reichert-Jung 2400 i naneseni na predmetna stakalca. Nakon postupka deparafiniranja obojeni su imunohistokemijskom metodom. Imunohistokemijsko bojenje provedeno je na sljedeći način:

1. postupak blokade endogene peroksidaze proveden je u kadici tijekom 15 minuta pomoću 1 ml 30 %-nog H_2O_2 otopljenog u 100 ml H_2O (0,3 %-ni H_2O_2)
2. uzorci su isprani u vodi
3. uzorci uronjeni u 0,01 M citratni pufer (pH 6,0) zagrijani su 3 minute u mikrovalnoj pećnici
4. uzorci su isprani u vodi
5. stakalce je obrisano oko tkiva i tkivo je okruženo parafinskim markerom
6. uzorci su stavljeni u fiziološku otopinu puferiranu fosfatnim puferom (PBS) s 0,05 % Tweena tijekom 1 minute
7. nanesena je otopina za blokiranje nespecifičnog vezanja koja se nakon 30 minuta stajanja na sobnoj temperaturi uklonila sa stakalca

8. primarno protutijelo pripremljeno je u PBS-u u razrjeđenjima 1 : 5 000 i 1 : 10 000 i ostavljeno na 4 °C preko noći u vlažnoj komori
9. ujutro su uzorci isprani s PBS-om s 0,05 % Tweena 4 puta po 5 minuta
10. nanoseno je sekundarno protutijelo konjugirano s biotinom u razrjeđenju 1:300 na uzorke i ostavljeno 30 minuta na sobnoj temperaturi
11. uzorci su isprani PBS-om s 0,05 % Tweena 4 puta po 5 minuta
12. Streptavidin-HRP (streptavidin konjugiran s peroksidazom iz hrena) u razrjeđenju 1 : 300 nanosen je na preparate i ostavljen 30 minuta na sobnoj temperaturi
13. uzorci su isprani PBS-om s 0,05 % Tweena 4 puta po 5 minuta
14. na sve uzorke nanosena je otopina DAB-a (3,3'-diaminobenzidina) i ostavljena da stoji maksimalno 2 minute, uglavnom oko 30 sekundi
15. uzorci su isprani s PBS-om s 0,05 % Tweena 4 puta po 5 minuta
16. preparati su obojeni hemalaunom i isprani u vodi
17. provedena je dehidracija alkoholom:
 - 70 %-tni etilni alkohol dva puta po 5 minuta
 - 96 %-tni etilni alkohol dva puta po 5 minuta
 - xylene dva puta po 10 minuta
18. na preparate je stavljen Canada balsam i pokrovnica.

Kao pozitivna kontrola korišteno je tkivo debelog crijeva jer ono sigurno sadrži očekivani antigen. Svaki preparat kože glave i trbuha sadržavao je 3 presjeka od kojih je jedan presjek bio negativna kontrola, na drugi je nanoseno primarno protutijelo u razrjeđenju 1 : 5 000, a na treći primarno protutijelo u razrjeđenju 1 : 10 000. Kao negativna kontrola korišteni su uzorci kože podvrgnuti istom postupku, ali je umjesto primarnog protutijela korišten PBS.

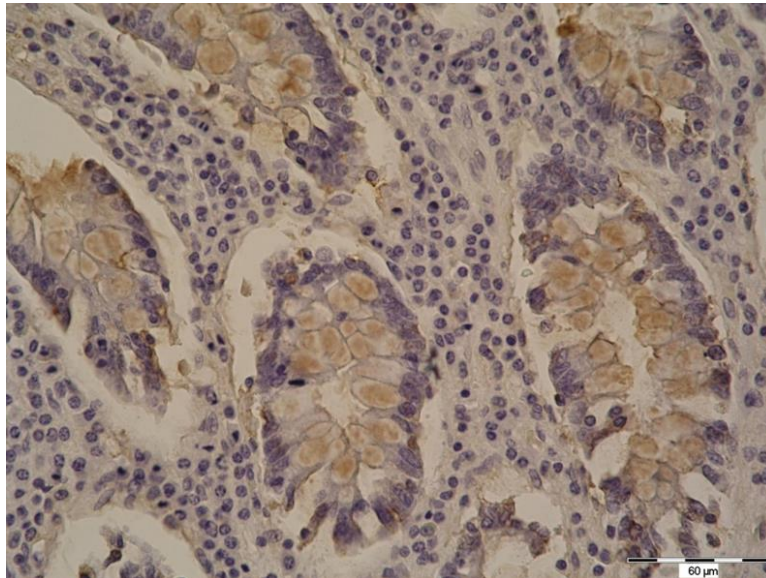
Histomorfološka analiza i slikanje preparata provedeni su pomoću svjetlosnog mikroskopa marke Olympus, model BX-50 spojenim s digitalnim fotoaparatom marke Olympus, model C-5050, uz pomoć računalnog programa QuickPHOTO Pro. Analizirano je postoji li izražaj TFF3 peptida i njegova lokalizacija i utvrđena jačina signala u pojedinim uzorcima. Semikvantitativna analiza jačine signala TFF3 peptida provedena je u području najjačeg signala u epidermisu i folikulima dlaka brojanjem pozitivnih stanica u vidnom polju (broj pozitivnih stanica na 100 stanica). Ukoliko je u vidnom polju bilo pozitivno 1 - 35 stanica izražaj signala je označen s +, 36 - 70 pozitivnih stanica označeno je s ++, a 71 - 100 pozitivnih stanica označeno je s +++.

4.4. Statističke metode

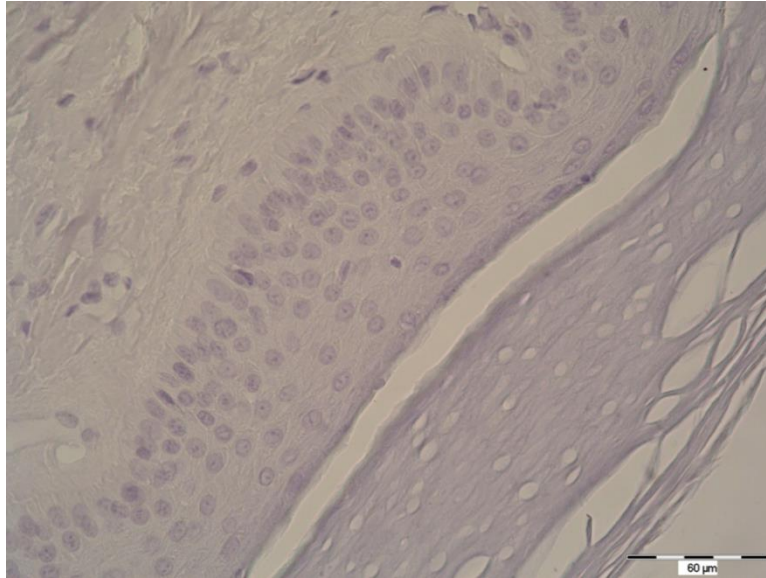
Dobiveni podatci obrađeni su u statističkom programu MedCalc (inačica 16.2.0, MedCalc Software BVBA, Ostend, Belgium) Fisherovim egzaktnim testom. Sve su p vrijednosti dvostrane. Razina značajnosti postavljena je na $\alpha = 0,05$.

5. REZULTATI

U ovom radu analizirano je pet uzoraka kože glave (vlasište) i pet uzoraka kože trbuha različitih jedinki obojenih imunohistokemijskom metodom kako bi se utvrdilo postoji li izražaj TFF3 peptida u zdravoj koži i derivatima kože čovjeka, njegov smještaj i jačina signala te postoji li razlika u izražaju TFF3 peptida između uzoraka kože glave i kože trbuha. Kao pozitivna kontrola imunohistokemijskog bojenja korišteno je debelo crijevo, a kao negativna kontrola rez kože koji je umjesto primarnim protutijelom tretiran PBS-om. Pozitivan imunohistokemijski signal, koji ukazuje na prisutnost TFF3 peptida, vidio se kao smeđe obojenje u citoplazmi stanica (Slika 1). U negativnim kontrolama nije bio prisutan imunohistokemijski signal (Slika 2).



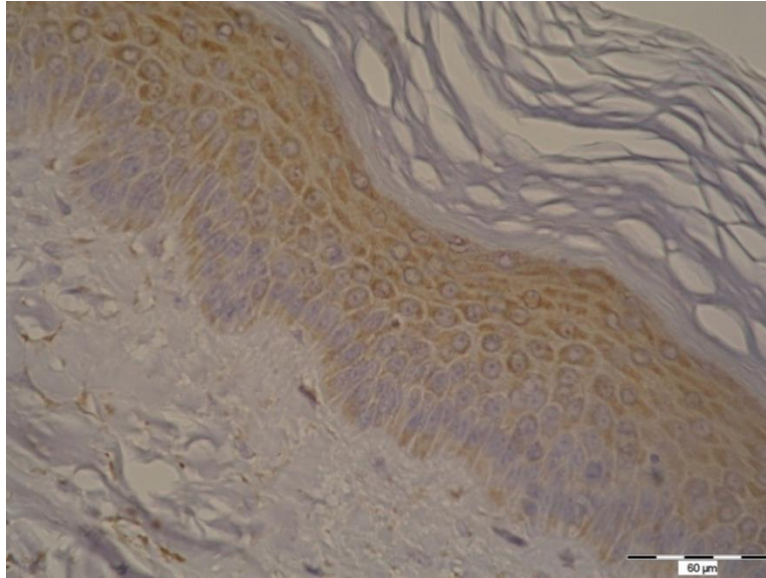
Slika 1. Pozitivna kontrola u imunohistokemijskom bojenju. U vrčastim stanicama crijevnih žlijezda u debelom crijevu uočava se pozitivan imunohistokemijski signal za TFF3 peptid (smeđe obojenje). Razrjeđenje 1 : 10 000. (Fotografirala autorica).



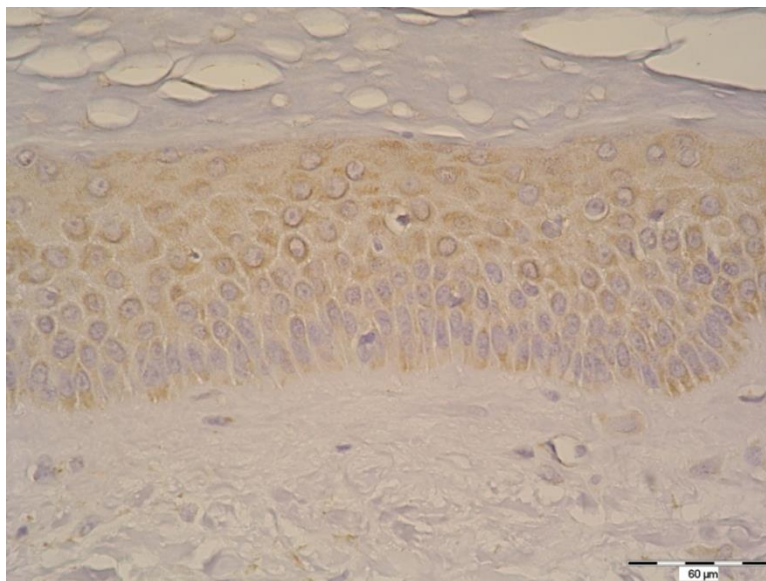
Slika 2. Negativna kontrola u imunohistokemijskom bojenju, umjesto primarnog protutijela nanesen je PBS. U epitelnim stanicama kože imunohistokemijski signal nije prisutan. (Fotografirala autorica)

Izražaj TFF3 peptida nađen je u svim analiziranim uzorcima kože glave i kože trbuha u području epidermisa te u folikulima dlaka, žlijezdama lojnicama i znojnicama. Između uzoraka kože glave i kože trbuha nije bilo razlike u prisutnosti i smještaju TFF3 peptida, no signal je u uzorcima kože trbuha bio nježniji nego u uzorcima kože glave.

TFF3 peptid bio je prisutan u citoplazmi stanica temeljnog sloja, nazubljenog sloja i zrnatog sloja i epidermisa (Slika 3 i 4). U rožnatom sloju epidermisa kao ni u dermisu nije bilo izražaja TFF3 peptida.

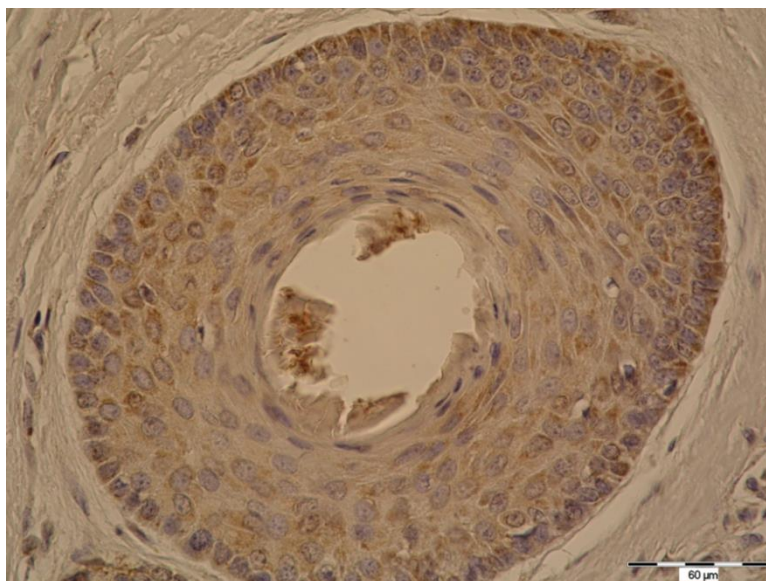


Slika 3. Imunohistokemijski signal TFF3 peptida u epidermisu, uzorak kože glave. Imunohistokemijsko bojenje, razrjeđenje 1 : 10 000. (Fotografirala autorica)

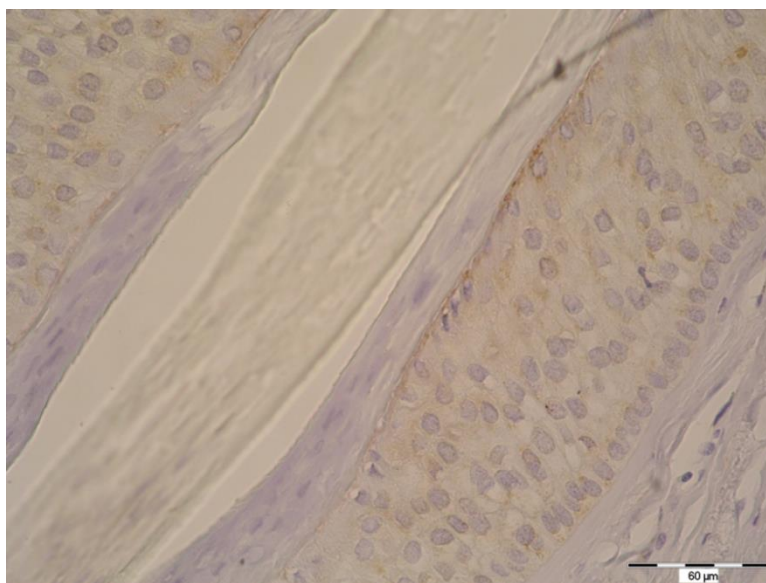


Slika 4. Uzorak kože trbuha. Imunohistokemijski signal TFF3 peptida u epidermisu. Imunohistokemijsko bojenje, razrjeđenje 1 : 10 000. (Fotografirala autorica)

U uzorcima kože glave i trbuha pronađen je imunohistokemijski signal za TFF3 peptid u citoplazmi epidermnih stanica folikula dlake (unutrašnja i vanjska ovojnica korijena) (Slika 5 i 6). U stanicama srži, kore i kutikule korijena dlake nije pronađen imunohistokemijski signal za TFF3 peptid (Slika 6).

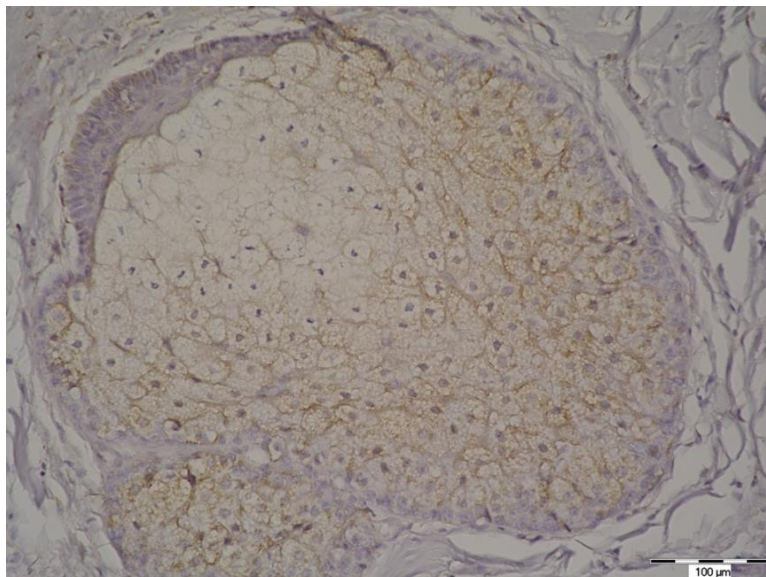


Slika 5. Imunohistokemijski signal TFF3 peptida u epitelnim stanicama folikula u koži glave. Imunohistokemijsko bojenje, razrjeđenje 1 : 10 000. (Fotografirala autorica)

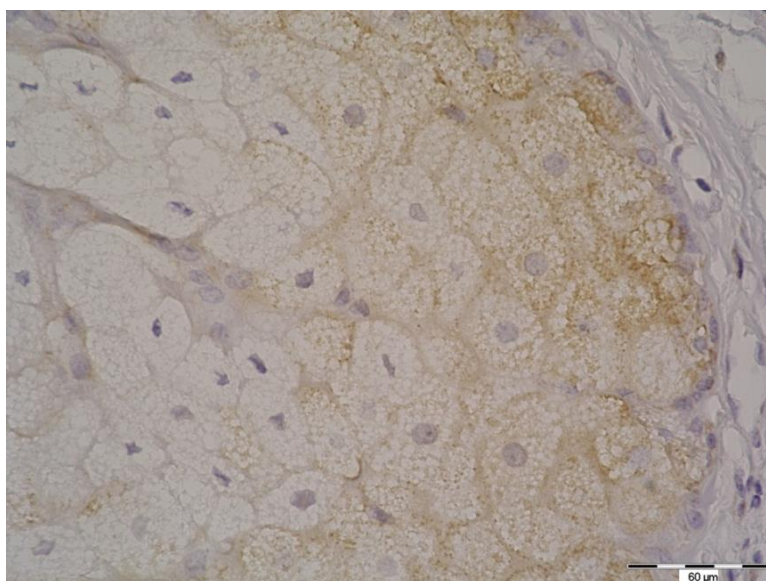


Slika 6. Koža trbuha. Imunohistokemijski signal TFF3 peptida nije prisutan u korijenu dlake, a prisutan je u epitelnim stanicama folikula. Imunohistokemijsko bojenje, razrjeđenje 1 : 10 000. (Fotografirala autorica)

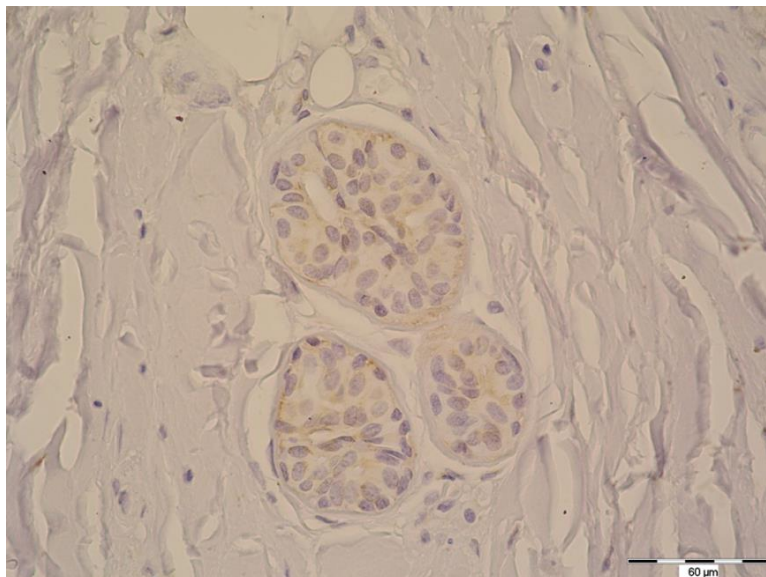
TFF3 peptid bio je prisutan u citoplazmi stanica žlijezda lojnicama i znojnicama. U žlijezdama lojnicama signal za TFF3 peptid bio je jači na periferiji alveole, a intenzitet bojenja je opadao prema njenom središtu (Slika 7 i 8). U žlijezdama znojnicama izražaj TFF3 peptida nađen je u sekrecijskom dijelu žlijezda i izvodnim kanalima (Slika 9 i 10).



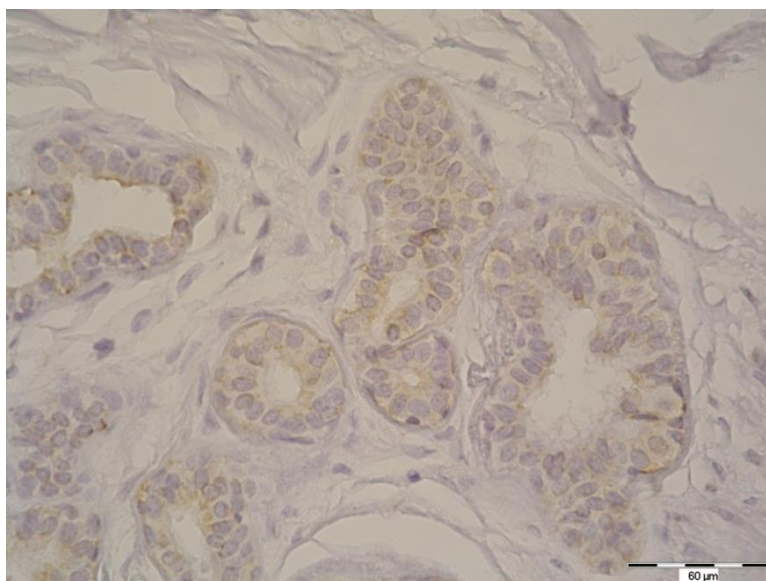
Slika 7. Žlijezda lojnica, uzorak kože glave. Imunohistokemijski signal za TFF3 peptid prisutan je u citoplazmi žljezdanih stanica. Imunohistokemijsko bojenje, razrjeđenje 1 : 10 000. (Fotografirala autorica)



Slika 8. Žlijezda lojnica, uzorak kože trbuha. Imunohistokemijski signal za TFF3 peptid. Imunohistokemijsko bojenje, razrjeđenje 1 : 10 000. (Fotografirala autorica)



Slika 9. Koža glave. Imunohistokemijski signal TFF3 peptida u citoplazmi stanica žlijezda znojnica. Imunohistokemijsko bojenje, razrjeđenje 1 : 10 000. (Fotografirala autorica)



Slika 10. Imunohistokemijski signal za TFF3 peptid u uzorku kože trbuha. Imunohistokemijsko bojenje, razrjeđenje 1 : 10 000. (Fotografirala autorica)

Semikvantitativna analiza provedena je brojanjem pozitivnih stanica od ukupno izbrojanih 100 stanica u epidermisu i folikulima dlaka u području najjačeg signala. Intenzitet signala za prebrojanih 1 - 35 stanica označen je s +, 36 - 70 pozitivnih stanica s ++, a 71 - 100 pozitivnih stanica s +++ . U većini uzoraka intenzitet je uglavnom iznosio +++ , izuzev u folikulima dlaka kože trbuha (Tablica 1).

Tablica 1. Prikaz rezultata dobivenih semikvantitativnom analizom (broj pozitivnih stanica na 100 stanica) u području epidermisa i folikula dlake.

	Broj pozitivnih stanica u epidermisu*		Broj pozitivnih stanica u folikulu dlake*	
	Glava	Trbuh	Glava	Trbuh
Uzorak 1	+++	+++	+++	++
Uzorak 2	+++	+++	+++	+++
Uzorak 3	+++	+++	+++	+++
Uzorak 4	+++	+++	+++	+
Uzorak 5	+++	+++	+++	ne sadrži folikul

*1 - 35 pozitivnih stanica označeno je s +, 36 - 70 pozitivnih stanica označeno je s ++, a 71 - 100 pozitivnih stanica označeno je s +++.

Pomoću Fisherovog egzaktnog testa uspoređen je intenzitet signala TFF3 peptida u epidermisu kože glave i epidermisu kože trbuha. Statističkom obradom dobivenih podataka nije nađena značajna razlika u intenzitetu signala TFF3 proteina u epidermisu (Fisherov egzaktni test, $P > 0,99$).

6. RASPRAVA

U ovom istraživanju nađena je prisutnost TFF3 peptida u ljudskoj koži. Imunohistokemijskom metodom, izražaj TFF3 peptida dokazan je u epidermisu, folikulima dlaka, žlijezdama lojnicama i znojnicama. Morfološkom analizom nisu nađene razlike u smještaju TFF3 peptida između uzoraka kože glave i kože trbuha, niti statistički značajna razlika u intenzitetu signala za TFF3 peptid u epidermisu.

Uočeni izražaj TFF3 peptida u epidermisu i folikulima dlaka u skladu je s istraživanjima provedenim na koži mišjeg zametka (11). U navedenom istraživanju, pozitivan signal TFF3 peptida pronađen je u nazubljenom i zratom sloju (11), a u ovom istraživanju izražaj TFF3 peptida dokazan je u svim vidljivim slojevima epidermisa izuzev oroženog sloja. Mogući razlog spomenute razlike u izražaju TFF3 peptida je činjenica da je kod mišjih zametaka koža još uvijek bila u razvoju. TFF3 peptid dokazan je i u kultiviranim keratinocitima usne šupljine (22) te u epidermisu i kožnim tumorima čovjeka (20). Još jedan od članova obitelji TFF proteina, TFF1 peptid, imunohistokemijskom je metodom dokazan u mucinoznom tumoru kože (19). Premda se imunohistokemijskom metodom u jednom od prethodnih istraživanja nije našao izražaj TFF peptida u koži čovjeka (4), rezultati ovog istraživanja pokazuju da je TFF3 peptid ipak prisutan u koži.

TFF3 peptid nađen je i u žlijezdama lojnicama i znojnicama. Do sada je njegova prisutnost dokazana u žlijezdama slinovnicama i njihovim izvodnim kanalima (22) te u mliječnoj žlijezdi (10).

TFF3 peptid izražen je u brojnim organskim sustavima u tijelu čovjeka te su poznate njegove uloge u zaštiti i obnavljanju stanica (4, 6, 8). S obzirom da je koža organ koji se kontinuirano obnavlja (1) potrebno je istražiti koji čimbenici utječu na izražaj TFF3 peptida u zdravoj koži čovjeka i kako TFF3 peptid utječe na funkcije zdrave kože te ima li ulogu i u patološkim zbivanjima u koži.

7. ZAKLJUČAK

Temeljem provedenog istraživanja i dobivenih rezultata izvedeni su sljedeći zaključci:

- TFF3 peptid prisutan je u koži u epidermisu, folikulima dlaka te žlijezdama lojnicama i znojnicama,
- nema razlike u smještaju TFF3 peptida u uzorcima kože glave i kože trbuha,
- nema razlike u intenzitetu signala za TFF3 peptid u epidermisu između uzoraka kože glave i kože trbuha, dok je intenzitet signala u folikulima dlake nešto slabiji u koži trbuha.

8. SAŽETAK

CILJ ISTRAŽIVANJA. Cilj ovog istraživanja bio je utvrditi postoji li izražaj TFF3 peptida u zdravoj koži, njegov smještaj te utvrditi postoji li razlika u prisustvu, smještaju i intenzitetu signala između uzoraka kože vlasišta i kože trbuha.

USTROJ STUDIJE. Preparati kože su histomorfološki analizirani svjetlosnim mikroskopom kako bi se istražio izražaj i smještaj TFF3 peptida. Jačina signala utvrđena je brojanjem stanica s izražajem TFF3 peptida od ukupno sto stanica u vidnom polju.

MATERIJAL I METODE. Istraživanje je provedeno na uzorcima zdrave kože iz arhive Katedre za histologiju i embriologiju. Korišteno je pet uzoraka kože glave (vlasište) i pet uzoraka kože trbuha. Uzorci kože obojeni su imunohistokemijskom metodom te su potom analizirani. Uzorci su fotografirani digitalnim fotoaparatom spojenim na mikroskop te analizirani. Dobiveni podatci obrađeni su u statističkom programu MedCalc Fisherovim egzaktnim testom.

REZULTATI. Izražaj TFF3 peptida dokazan je u koži glave i trbuha. Imunohistokemijski signal za TFF3 peptid uočen je u epidermisu, folikulima dlaka te u žlijezdama lojnicama i znojnicama i u koži glave i u koži trbuha. Statističkom obradom dobivenih podataka utvrđeno je da između uzoraka nema razlike u intenzitetu signala TFF3 peptida u epidermisu (Fisherov egzaktni test, $P > 0,99$).

ZAKLJUČAK. U zdravoj koži postoji izražaj TFF3 peptida u epidermisu, folikulima dlaka te u žlijezdama lojnicama i znojnicama. Između uzoraka kože glave i trbuha nema razlike u prisustvu, smještaju i intenzitetu signala.

KLJUČNE RIJEČI. Epidermis; folikul dlake; imunohistokemija; TFF3 peptid; žlijezda lojnica; žlijezda znojnica.

9. SUMMARY

IMMUNOHISTOCHEMICAL ANALYSIS OF TFF3 PEPTIDE PRESENCE IN THE NORMAL SKIN

OBJECTIVE. The aim of this study was to determine whether TFF3 peptide is present in healthy skin, to determine its localization and to find out whether there is a difference in the presence, localization and intensity of the signal between the samples of the scalp skin and the abdomen skin.

THE STUDY STRUCTURE. Skin samples have been analysed histomorphologically with the help of a light microscope to investigate the presence and localization of TFF3 peptide. Signal strength was determined by counting the number of cells positive for TFF3 peptide per hundred cells in the microscope field.

MATERIAL AND METHODS. The study was conducted on healthy skin samples from the archive of the Department of Histology and Embryology. Five samples of the head skin (scalp) and five samples of the abdomen skin were used. Skin samples were stained using the immunohistochemistry method, and then analyzed. The samples were photographed with a digital camera connected to the microscope and analyzed. The obtained data were processed in MedCalc statistical programme using Fisher exact test.

RESULTS. Presence of TFF3 peptide was detected in the head and abdomen skin. Immunohistochemical signal for TFF3 peptide was observed in the epidermis, hair follicles and sebaceous and sweat glands and in the head and abdomen skin. Statistical analysis showed no difference between the samples in the signal intensity of TFF3 peptide in the epidermis (Fisher's exact test, $P > 0.99$).

CONCLUSION. In the healthy skin, TFF3 peptide was found in the epidermis, hair follicles and sebaceous and sweat glands. There was no difference in the presence, localization and intensity of the signal between the head and abdomen skin samples.

KEYWORDS. Epidermis; hair follicle; immunohistochemistry; TFF3 peptide; sebaceous glands; sweat gland

10. LITERATURA

1. Junqueira LC, Carneiro J. Osnove histologije, udžbenik i atlas, prema 10. američkom izdanju. Bradamante Ž, Kostović – Knežević LJ, ur. Zagreb: Školska knjiga; 2005.
2. Dobrić I i suradnici. Dermatovenerologija. U: Dobrić I, urednik. Pregled temeljnih podataka o građi, funkciji i razvitku kože. Zagreb: Grafoplast; 2005. str. 13 - 22.
3. Durst-Živković B. Praktikum iz histologije, IV. prerađeno izdanje. Zagreb: Školska knjiga; 1998.
4. Madsen J, Nielsen O, Tornøe I, Thim I, Holoskov. Tissue Localization of Human trefoil factors 1, 2 and 3. *J Histochem Cytochem.* 2007;55:505-13.
5. Gött P, Beck S, Machado JC, Carneiro F, Schmitt H, Blin N. Human trefoil peptides: genomic structure in 21q22.3 and coordinated expression. *Eur J Hum Genet.* 1996;4:308-15.
6. Dignass A, Lynch-Devaney K, Kindon H, Thim L, Podolsky DK. Trefoil peptides promote epithelial migration through a transforming growth factor beta-independent pathway. *J Clin Invest.* 1994;94:376-83.
7. Hernández C, Santamatilde E, McCreath KJ, Cervera AM, Díez I, Ortiz-Masiá D, i sur. Induction of trefoil factor (TFF)1, TFF2 and TFF3 by hypoxia is mediated by hypoxia inducible factor-1: implications for gastric mucosal healing. *Br J Pharmacol.* 2009;156:262-72.
8. Le Simple P, van Seuningen I, Buisine MP, Copin MC, Hinz M, Hoffmann W, i sur. Trefoil factor family 3 peptide promotes human airway epithelial ciliated cell differentiation. *Am J Respir Cell Mol Biol.* 2007;36(3):296-303.
9. Paulsen FP, Woon CW, Varoga D, Jansen A, Garreis F, Jäger K, i sur. Intestinal Trefoil Factor/TFF3 Promotes Re-epithelialization of Corneal Wounds. *J Biol Chem.* 2008;283:13418-27.
10. Ahmed AR, Griffiths AB, Tilby MT, Westley BR, May FE. TFF3 is a normal breast epithelial protein and is associated with differentiated phenotype in early breast cancer but predisposes to invasion and metastasis in advanced disease. *Am J Pathol.* 2012;180(3):904-16.
11. Bijelić N. Smještaj TFF1 i TFF3 proteina u različitim stadijima razvoja mišjeg zametka. Dostupno na adresi: <http://bib.hr/prikazi-rad?lang=en&rad=759051>. Datum pristupa: 18. 12. 2016.

12. Liu SB, He YY, Zhang Y, Lee WH, Qian JQ, Lai R, i sur. A novel non-lens betagamma-crystallin and trefoil factor complex from amphibian skin and its functional implications. *PLoS One*. 2008;3(3):e1770. Dostupno na adresi: <https://www.ncbi.nlm.nih.gov/pubmed/18335045>. Datum pristupa: 18. 12. 2016.
13. Bernstein HG, Dobrowolny H, Trubner K, Steiner J, Bogerts B, Hoffman W. Differential regional and cellular distribution of TFF3 peptide in the human brain. *Amino Acids*. 2015;47(5):1053-63.
14. Rinnert M, Hinz M, Buhtz F, Lessel W, Hoffmann W. Synthesis and localization of trefoil factor family (TTF) peptides in the human urinary tract and TFF2 excretion into the urine. *Cell Tissue Res*. 2010;339(3):639-47.
15. Du Ty, Luo HM, Qin HC, Wang F, Wang Q, Xiang Y, i sur. Circulating serum trefoil factor 3 (TFF3) is dramatically increased in chronic kidney disease. *PloS One*. 2013;8(11):e80271. Dostupno na adresi: <https://www.ncbi.nlm.nih.gov/pubmed/24282531>. Datum pristupa: 18. 12. 2016.
16. Samson MH. Quantitative measurements of trefoil factor family peptides: possibilities and pitfalls. *Scand J Clin Lab Invest*. 2013;73(3):193-202.
17. Arnold P, Rickert U, Helmers AK, Spreu J, Schneppenheim J, Lucius R. Trefoil factor 3 shows anti-inflammatory effects on activated microglia. *Cell tissue Res*. 2016;365(1):3-11.
18. Lau WH, Pandey V, Kong X, Wang XN, Wu ZS, Zhu T, i sur. Trefoil Factor-3 (TFF3) Stimulates De Novo Angiogenesis in Mammary Carcinoma both Directly and Indirectly via IL-8/CXCR2. *PLoS One*. 2015;10(11):e0141947. Dostupno na adresi: <https://www.ncbi.nlm.nih.gov/pubmed/26559818>. Datum pristupa: 18. 12. 2016.
19. Hanby AM, McKee P, Jeffery M, Grayson W, Dublin E, Poulosom R, i sur. Primary mucinous carcinomas of the skin express TFF1, TFF3, estrogen receptor, and progesterone receptors. *Am J Surg Pathol*. 1998;22(9):1125-31.
20. Banović Maja. Analiza prisutnosti TFF3 proteina u tumorima kože. Diplomski rad. Sveučilište Josipa Jurja Strossmayera, Studij medicinsko laboratorijske dijagnostike. Osijek, 2016.
21. Marušić M. i sur. Uvod u znanstveni rad u medicini. 4. izd. Udžbenik. Zagreb: Medicinska naklada; 2008.
22. Storesund T, Schreurs O, Messelt EB, Kolltveit KM, Schenck K. Trefoil factor family 3 expression in the oral cavity. *Eur J Oral Sci*. 2009;177:636-43.

11. ŽIVOTOPIS

Stela Horvat, studentica 6.godine
Sveučilište J. J. Strossmayera u Osijeku
Medicinski fakultet Osijek
Studij medicine
Cara Hadrijana 10E
Tel. +38531512800

Datum i mjesto rođenja:
18. listopada 1991., Zagreb
Kućna adresa:
Josipa Runjanina 27/1, 32 100 Vinkovci
Tel.+385998593722
E-mail: horvatsd@gmail.com

OBRAZOVANJE:

1998. - 2006. - Osnovna škola Vladimira Nazora u Vinkovcima
2006. - 2010. - Opća gimnazija Matija Antun Reljković u Vinkovcima
2010 - 2011. - Medicinski Fakultet u Rijeci, Studij medicine
2011 - 2017. - Medicinski Fakultet u Osijeku, Studij medicine