

Lažno negativne i lažno pozitivne citološke dijagnoze kod karcinoma prijelaznog epitela niskog stupnja

Vulić, Nikolina

Master's thesis / Diplomski rad

2017

Degree Grantor / Ustanova koja je dodijelila akademski / stručni stupanj: **Josip Juraj Strossmayer University of Osijek, Faculty of Medicine / Sveučilište Josipa Jurja Strossmayera u Osijeku, Medicinski fakultet**

Permanent link / Trajna poveznica: <https://um.nsk.hr/um:nbn:hr:152:704702>

Rights / Prava: [In copyright](#)/[Zaštićeno autorskim pravom.](#)

Download date / Datum preuzimanja: **2024-07-03**



Repository / Repozitorij:

[Repository of the Faculty of Medicine Osijek](#)



SVEUČILIŠTE JOSIPA JURJA STROSSMAYERA U OSIJEKU

MEDICINSKI FAKULTET OSIJEK

Studij medicine

Nikolina Vulić

**LAŽNO NEGATIVNE I LAŽNO
POZITIVNE CITOLOŠKE DIJAGNOZE
KOD KARCINOMA PRIJELAZNOG
EPITELA NISKOGRADNOSTI**

Diplomski rad

Osijek, 2017.

SVEUČILIŠTE JOSIPA JURJA STROSSMAYERA U OSIJEKU

MEDICINSKI FAKULTET OSIJEK

Studij medicine

Nikolina Vulić

**LAŽNO NEGATIVNE I LAŽNO
POZITIVNE CITOLOŠKE DIJAGNOZE
KOD KARCINOMA PRIJELAZNOG
EPITELA NISKOGRADNOSTI**

Diplomski rad

Osijek, 2017.

Rad je ostvaren u Kliničkom bolničkom centru Osijek

Mentor rada: izv. prof. dr. sc. Valerija Miličić, dr. med., specijalist kliničke citologije

Rad ima 29 listova, 2 tablice i 8 slika

SADRŽAJ

1. UVOD	1
1.1. Prijelazni epitel - urotel	1
1.1.1. Tumori prijelaznog epitela.....	2
1.2. Podjela karcinoma prijelaznog epitela niskog stupnja	2
1.2.1. Citološki kriteriji karcinoma prijelaznog epitela niskog stupnja	2
1.3. Klinička slika karcinoma prijelaznog epitela	3
1.4. Dijagnostika karcinoma prijelaznog epitela	3
1.4.1. Citologija urina	4
1.4.2. Vrste uzoraka - spontano izmokren urin i urin dobiven instrumentacijom	4
1.4.3. Citološki kriteriji za LGUN	5
1.5. Dijagnostičke pogreške.....	6
2. CILJ RADA.....	7
3. ISPITANICI I METODE	8
3.1. Ustroj studije.....	8
3.2. Ispitanici	8
3.3. Metode	8
3.3.1. Bojanje po Papanicolaou	10
3.3.2. Bojanje po May-Grünwald Giemsi.....	13
3.4. Statističke metode.....	14
4. REZULTATI.....	15
5. RASPRAVA.....	18
6. ZAKLJUČAK	21
7. SAŽETAK.....	23

8. SUMMARY	24
9. LITERATURA.....	26
10. ŽIVOTOPIS	28

POPIS KRATICA

KBC	klinički bolnički centar
MGG bojanje	bojanje uzoraka po May-Grünwald-Giemsu
Papa bojanje	bojanje uzoraka po Papanicolaou
PUNLMP	papilarna urotelna neoplazma niskog malignog potencijala (<i>engl. papillary urothelial neoplasm of low malignant potential</i>)
LGPUC	papilarni karcinom prijelaznog epitela niskog stupnja (<i>engl. low-grade papillary urothelial carcinoma</i>)
HGPUC	papilarni karcinom prijelaznog epitela visokog stupnja (<i>engl. high-grade papillary urothelial carcinoma</i>)
CIS	karcinom in situ (<i>engl. carcinoma in situ</i>)
N/C omjer	omjer jezgre i citoplazme

1. UVOD

Rak mokraćnog mjehura najčešći je karcinom mokraćnog sustava. Sedmi je najčešći karcinom kod muškaraca i sedamnaesti kod žena. Godišnja incidencija u svijetu iznosi 9 na 100.000 za muškarce te 2 na 100.000 za žene. U Europskoj uniji godišnja incidencija za muškarce iznosi 27 na 100.000, a za žene 6 na 10.000 (1). Najčešće se javlja u dobi između 50 i 70 godina, trostruko češće u muškaraca (2). Najveći dio karcinoma mokraćnog mjehura, čak 90 %, podrijetla su stanica prijelaznog epitela, 5 % od pločastih stanica te 5 % miješanih karcinoma. Adenokarcinomi mokraćnog mjehura javljaju se s izrazito niskom učestalošću (3).

1.1. Prijelazni epitel - urotel

Prijelazni epitel ili urotel posebna je vrsta epitela koja iznutra oblaže gotovo cijeli urotakt. Oblaže izvodne mokraćne putove, mokraćovode, mokraćni mjehur i najveći dio mokraćne cijevi, čineći tako epitelnu cjelinu od bubrega do samog kraja mokraćne cijevi, koja funkcionira kao jedinstvena spojena posuda. Prijelazni se epitel sastoji od 3 do 7 slojeva stanica na tankoj bazalnoj membrani ispod koje se nalazi lamina propria. Prijelazni epitel i lamina propria čine mukozu. Ispod se nalazi vezivni sloj, submukoza te potom mišićni sloj – detruzor mokraćnog mjehura koji se sastoji od tri sloja mišića: unutarnji longitudinalni, srednji cirkularni te vanjski longitudinalni (4, 5). Prijelazni je epitel podložan malignoj alteraciji i načelno razlikujemo urotelne karcinome gornjeg i donjeg urotakta. Unutar donjeg urotakta posebna razlika, ne samo u anatomske, nego i kliničke pa i prognostičkom smislu, čini se između karcinoma mokraćnog mjehura i karcinoma mokraćne cijevi. Osim u anatomske lokalizaciji, karcinomi prijelaznog epitela načelno se klinički dijele na dvije vrste: mišićno neinvazivne (nekada zvanu površinski ili superficijalni) i mišićno invazivne (infiltrativni) karcinomi (4). Mišićno neinvazivni karcinomi prijelaznog epitela zahvaćaju površinske slojeve stijenke uretera ili mjehura bez prodora u mišićni sloj (muscularis propria). Oni čine 80 % svih slučajeva karcinoma prijelaznog epitela. Međutim, ovi tumori mogu recidivirati i progredirati. Recidiv podrazumijeva ponovno javljanje nakon transuretralne resekcije, zbog čega se ovi bolesnici moraju pomno nadzirati. Infiltrativni karcinom mjehura prodire u mišićni sloj, probija cijelu stijenku mjehura ili infiltrira (prožima) okolne strukture.

Takav tumor ulazi u sloj obilne limfne i krvožilne drenaže mokraćnog mjehura, što mu omogućava metastaziranje u zdjelične limfne čvorove te udaljene organe (6).

1.1.1. Tumori prijelaznog epitela

Tumori su prijelaznog epitela mokraćnog mjehura histološki klasificirani u dvije skupine: papilarne i nepapilarne (ravne) tumore. U papilarne tumore mokraćnog mjehura ubrajamo: papilom, papilarnu urotelnu neoplazmu niskog malignog potencijala (engl. *papillary urothelial neoplasm of low malignant potential* – PUNLMP), papilarni karcinom prijelaznog epitela niskog stupnja (engl. *low-grade papillary urothelial carcinoma* – LGPUC) i papilarni karcinom prijelaznog epitela visokog stupnja (engl. *high-grade papillary urothelial carcinoma* – HGPUC) (7). U ravne ubrajamo karcinom in situ (engl. *carcinoma in situ* - CIS), invazivne urotelne karcinome, invazivni karcinom pločastog epitela i adenokarcinom (8).

1.2. Podjela karcinoma prijelaznog epitela niskog stupnja

Pariška klasifikacija za citologiju urina (engl. *Paris System for Reporting Urinary Cytology* – TPS), u skladu s terminologijom upotrijebljenom u WHO/ISUP 2004 klasifikaciji, karcinom prijelaznog epitela niskog stupnja (engl. *low-grade urothelial carcinoma* – LGUN) podrazumijeva terminom koji označava papilarne urotelne neoplazme niskog stupnja (LGPUN) (u koje spadaju urotelni papilom, PUNLMP i LGPUC), kao i ravne (plosnate) urotelne neoplazme niskog stupnja malignosti. U citološkim uzorcima nije bitno razlikovati navedene lezije, međutim značajno je odvojiti ih od urotelnih karcinoma visokog stupnja (engl. *high-grade urothelial carcinoma* - HGUC) i karcinoma in situ (CIS) (9).

1.2.1. Citološki kriteriji karcinoma prijelaznog epitela niskog stupnja

Papilom prijelaznog epitela opisan je kao diskretna osjetljiva izraslina sa središnjom fibrovaskularnom srži građenom od prijelaznog epitela, koja se ne razlikuje od normalnog prijelaznog epitela (obično ne deblja od 7 stanica). PUNLMP definiran je kao papilarni

urotelni tumor koji je nalik na urotelni papilom s nježnom papilom, ali ima povećanu staničnu gustoću prijelaznog epitela urednog morfološkog izgleda, obično više od 7 stanica debljine. Citološki, nuklearna atipija obično nije prisutna ili je minimalna, iako jezgre mogu biti lagano povećane i izdužene u usporedbi s morfološki urednima (9). LPGUC obično su mali, ograničeni na prijelazni epitel, bez stromalne invazije i liječe se lokalnom ekscizijom. Karakterizirani su tankim papilarnim listovima koji pokazuju učestalo grananje, minimalnu fuziju, uredan izgled i blage arhitekturne varijacije. Kao suprotnost papilomu ili PUNLMP, postoji blaga, ali prepoznatljiva nuklearna atipija, kao što je varijacija u polaritetima, veličini, obliku, rubovima jezgre i izgledu kromatina. Ravna intraurotelna neoplazija ravna je lezija koja ima minimalni poremećaj arhitekture i izraženost citoloških atipija koje nisu dovoljno ozbiljne za klasifikaciju u CIS. Ove lezije pokazuju promjenjiv i obično vidljiv gubitak polariteta. Jezgre mogu imati nepravilne rubove, lagano izmijenjen izgled kromatina, neprimjetne nukleole i rijetke mitoze (9).

1.3. Klinička slika karcinoma prijelaznog epitela

Najčešći i obično početni simptom karcinoma prijelaznog epitela krv je u mokraći - hematurija. Javlja se u 85 % bolesnika (10). Uz nju se u oko 40 % bolesnika može javiti bol (11). Bol je uzrokovana je rastom tumora, zastoynim poremećajima derivacije mokraće ili razvojem tumorskih metastaza. Očituje se kao tupa bol u bubregu različite jačine ili u obliku bubrežnih kolika, kojima obično prethodi hematurija. Razvojem metastaza bol se pojavljuje u kostima ili u organima napadnutim metastazama. Kao simptom bolesti pojavljuje se i oteklina u 4 – 15 % bolesnika (11). Tumor je palpabilan kada infiltrira okolno tkivo ili kada se zbog tumorozne opstrukcije izvodnih kanala bubrega razvijaju zastoynne promjene i povećá bubreg. Povišena temperatura i povećanje mokrenja posljedica su popratne infekcije (12).

1.4. Dijagnostika karcinoma prijelaznog epitela

Zapazi li se krv u mokraći, mora se posumnjati i na neku od novotvorina u urotraktu i što prije otkloniti ili dokazati sumnju. U tu se svrhu, uz uobičajenu laboratorijsku obradu te citološki pregled urina, obavi ultrazvučni pregled mokraćnog mjehura i trbuha, kao i

intravenska urografija. Cistoskopskim pregledom potvrđujemo novotvorinu, određujemo joj lokalizaciju i na osnovi njezina izgleda donekle procjenjujemo njezino biološko ponašanje (10). Nakon cistoskopskog postavljanja dijagnoze, indicira se transuretralna resekcija (TUR) novotvorine. Transuretralnim putem novotvorina se ukloni u cijelosti, ako je to moguće, i šalje na patohistološku analizu. Tek nakon patohistološke analize dobivamo konačnu patohistološku dijagnozu, koja uključuje stupanj tumora, koji zajedno s ostalim dijagnostičkim postupcima kojima se određuje proširenost bolesti, utječe na daljnje liječenje i prognozu (10).

1.4.1. Citologija urina

Citološka pretraga sedimenta urina jednostavna je metoda pregleda urinarnog trakta. Može otkriti tumor bilo gdje unutar sustava obloženog urotelom, od kaliksa, preko uretera do mokraćnog mjehura i proksimalne uretre. Budući da se mokrenjem dobije veća količina mokraće, stanice se moraju koncentrirati citocentrifugiranjem direktno na predmetno staklo. Nakon toga slijedi sušenje na zraku te bojanje po MGG (May-Grünwald Giemsa) ili uranjanje u 95 % alkohol i bojanje po Papanicolaou metodi. Citološka pretraga sedimenta urina i interpretacija nalaza zahtijeva veliko iskustvo. Citolog proučava morfologiju stanica, prvenstveno njezinu jezgru, prisutnost i izgled nukleola, citoplazmu, izgled nakupina stanica te prisutnost patoloških mitozna (13).

1.4.2. Vrste uzoraka - spontano izmokreni urin i urin dobiven instrumentacijom

Uzorci urina za citološku pretragu dijele se na slobodno izmokreni urin i urin dobiven instrumentacijom. Većinu uzoraka urina koje citolozi pregledavaju čine spontano izmokreni urini, ali ukoliko citolog dobije spontano izmokreni urin od pacijenta kojemu je upravo učinjena cistoskopija, taj urin morfološki odgovara urinu dobivenom instrumentacijom. Dvije se spomenute kategorije urina morfološki razlikuju prije svega u celularnosti, jer su stanice u slobodno izmokrenom urinu dobivene spontanom deskvamacijom te je celularnost takvih uzoraka slaba, osim u slučajevima kada je ista pojačana zbog prisutnosti bolesti (14).

Za citološku analizu preporuka je koristiti prvi jutarnji urin (što je drugi urin izmokren nakon ustajanja, za razliku od prvog urina koji pacijent izmokri, koji je zapravo noćni urin). Ako nije moguće uzorkovati prvi jutarnji urin, preporuka je radije uzeti bilo koji urin tijekom dana, nego noćni urin, jer dugotrajno stajanje stanica u urinu tijekom noći dovodi do degenerativnih promjena koje otežavaju analizu. Uzorci se najčešće uzimaju tri dana uzastopno (14). Ujutro nakon ustajanja potrebno je popiti čašu vode, mokriti te obaviti temeljitu higijenu spolovila; oprati vanjsko spolovilo toplom vodom i sapunom te osušiti papirnatom maramicom (14, 15). Potrebno je doći u ustanovu gdje se pretraga vrši. Urin se daje na odjelu za citologiju, a ne donosi od kuće. U iznimnim slučajevima (slabo pokretni pacijent) može se prihvatiti urin uzet kod kuće, uz uvjet da se vrijeme od uzimanja urina do donošenja istog na citologiju skрати na najmanju moguću mjeru (optimalno do pola sata) (14).

Urini dobiveni instrumentacijom uključuju kateterizirani urin (kateterizacija mokraćnog mjehura ili pojedinih uretera), ispirke mokraćnog mjehura, desnog i lijevog uretera te uzorke uretera, uretre ili mokraćnog mjehura dobivene četkanjem. Ispirak može biti uzet iz bilo kojeg dijela urinarnog trakta, iako je to u praksi najčešće mokraćni mjehur. Ispirci čine najosjetljiviju citološku metodu u detekciji malignoma urotakta (14).

Nedostatak uzimanja ispirka invazivnost je metode i moguće reaktivne promjene stanica koje mogu izgledati poput displastičnih ili tumorskih stanica, a posljedica su instrumentalne manipulacije (16). Nedostatci tehnike četkanjem su bol, potreba za uporabom anestezije i artefakti (14, 16).

1.4.3. Citološki kriteriji za LGUN

Dijagnozu se LGUN-a može postaviti isključivo uz nalaz trodimenzionalnih papilarnih nakupina stanica koje su definirane kao nakupine stanica unutar kojih postoji preklapanje jezgara i stvaranje papila s fibrovaskularnim centrom (17).

Dijagnozu se LGUN-a može razmotriti i u sljedećim situacijama, iako bi takve uzorke trebalo kategorizirati u skupinu negativnih za karcinom urotela visokog stupnja (NHGUC): ako nalazimo trodimenzionalne nakupine stanice bez fibrovaskularne jezgre te ako je uvećan broj pojedinačnih monotonih ne-kišobranastih stanica (18).

Obilježja poput citoplazmatske homogenosti, blage nepravilnosti jezgrene membrane i povećanog omjera jezgre i citoplazme svojstva su LGPUC-a (19), ali mogu biti povezane i s

HGUC-om (20) te ukoliko ne postoje ostala obilježja HGUC-a, svrstavaju se u kategoriju NHGUC-a.

1.5. Dijagnostičke pogreške

Dijagnostičke pogreške u dijagnozi karcinoma prijelaznog epitela mogu nastati kao posljedica reaktivnih stanja, infekcija, dijagnostičko-terapijskih postupaka te se mogu podijeliti u lažno negativne i lažno pozitivne nalaze. Broj lažno pozitivnih nalaza u urološkoj citologiji je malen, a povezuju se s kamencima, infekcijama (Polyoma virus – decoy stanice), upalnim stanjima i promjenama povezanim s terapijom. Citologu je osobito zahtjevno interpretirati spontano izmokreni urin koji je pacijent dao u kraćem razdoblju nakon instrumentiranja urotrakta te je zato, u cilju izbjegavanja lažno pozitivnih nalaza, nužno citologu dati informaciju o prethodno provedenim dijagnostičko-terapijskim postupcima (14). Lažno negativni nalazi često su posljedica neprisutnosti stanica u uzorku, što je najčešće slučaj kod spontano izmokrenog urina. Veliko ograničenje u postavljanju dijagnoze LGUN predstavlja morfološki izgled stanica tih lezija, koji je gotovo identičan zdravim stanicama prijelaznog epitela. Citolog često, i kada postoje blage abnormalnosti, takve interpretira utjecajem urina kao agresivnog medija na stanice, osobito ako iste dulje stoje u urinu i na taj način propusti ispravno interpretirati promjene niskog stupnja.

2. CILJ RADA

Cilj je ove studije:

1. učiniti usporedbu citološke i patohistološke dijagnoze kod ispitanika s patohistološki dokazanim karcinomom prijelaznog epitela niskog stupnja.
2. odrediti udio citološki točno dijagnosticiranih patohistološki dokazanih karcinoma prijelaznog epitela niskog stupnja te udio lažno negativnih i lažno pozitivnih citoloških dijagnoza.
3. učiniti reskrining dostupnih citoloških uzoraka u cilju utvrđivanja mogućih propusta u interpretaciji, uvažavajući dijagnostičke kriterije definirane Pariškom klasifikacijom iz 2016. godine.

3. ISPITANICI I METODE

3.1. Ustroj studije

Ovo je retrospektivna poredbena studija (21).

3.2. Ispitanici

Retrospektivnom su studijom obuhvaćeni ispitanici kojima je u vremenskom razdoblju od 1.1.2006. godine do 31.12.2015. godine učinjena patohistološka dijagnostika lezije prijelaznog epitela koja je histološki kvalificirana kao karcinom prijelaznog epitela niskog stupnja, uz uvjet da su u vremenskom rasponu od najduže godinu dana prije patohistološke verifikacije imali citološku pretragu urina (spontano izmokreni urin, urin dobiven instrumentacijom).

Isključni kriteriji bili su: neadekvatan citološki i/ili patohistološki nalaz te postojanje histološki dokazane lezije visokog stupnja (invazivne/neinvazivne) u vremenskom razdoblju od godine dana prije ili poslije verificirane lezije niskog stupnja. Iz studije je isključeno 20 (15,9 %) ispitanika, od kojih 16 (12,7 %) zbog nemogućnosti verificiranja stupnja lezije iz postojećeg nalaza (gradus II, što može biti i lezija visokog, kao i niskog stupnja), 2 (1,6 %) ispitanika zbog postojanja verificirane lezije visokog stupnja u razdoblju od godinu dana od postavljene patohistološke dijagnoze niskog stupnja. Zbog nedovoljno precizno postavljene patohistološke dijagnoze te u jednom slučaju zbog postojanja materijala neadekvatnog za davanje detaljnijeg citološkog mišljenja, isključeno je još 2 (1,6 %) ispitanika.

Uveden je sistem šifriranja prema kojem nije moguće utvrditi identitet osobe čiji su anamnestički podaci korišteni u ovom istraživanju.

3.3. Metode

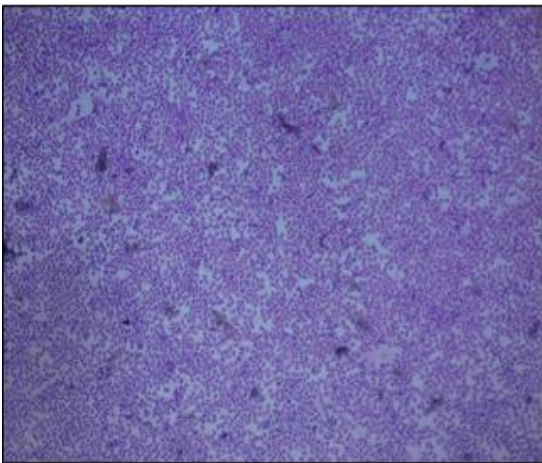
Citološki uzorci sedimentirani su i fiksirani na zraku i u 95 % alkoholu te bojani metodom po May-Grunwald Giemsi i Papanicolaou u Kliničkom zavodu za kliničku citologiju Kliničkog bolničkog centra Osijek. Histološki nalazi učinjeni su na Zavodu za patološku anatomiju i sudsku medicinu Kliničkog bolničkog centra Osijek. Patohistološka je dijagnoza postavljena na bioptičkom ili resekcijskom materijalu fiksiranom u formalinu i

uklopljenom u parafinske kocke. Patohistološka dijagnoza određena je u skladu s trenutno važećom WHO klasifikacijom.

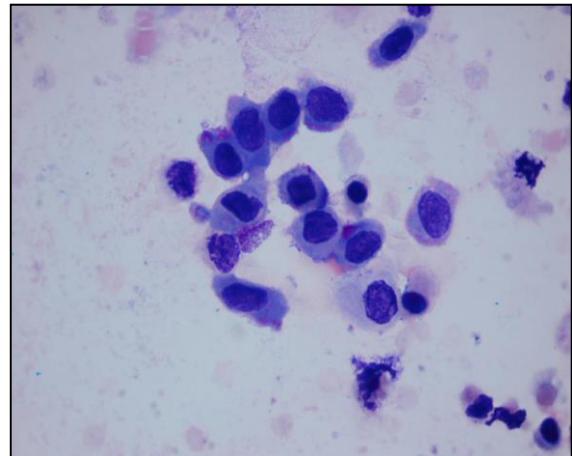
Za svakog ispitanika odredila se:

1. dob pri postavljanju patohistološke dijagnoze.
2. citološka dijagnoza (najteža ako ih ima više u vremenskom rasponu do godine dana prije patohistološke dijagnoze).
3. patohistološka dijagnoza (najteža ako ih ima više).

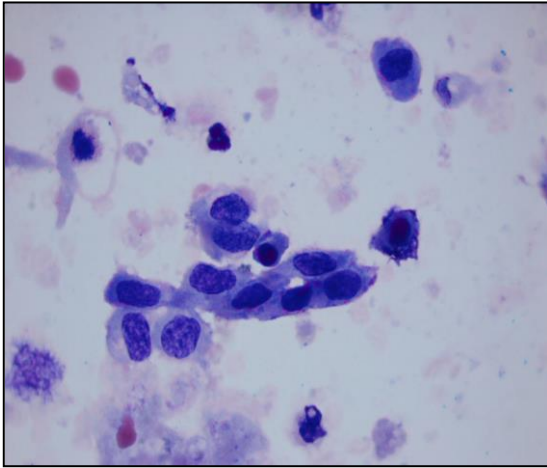
Citološke su dijagnoze podijeljene u 6 kategorija: negativno (Slika 1.), atipija, papilarna proliferacija, diskariotične stanice (Slika 2.), suspektno (Slika 3.) i maligno (Slika 4.).



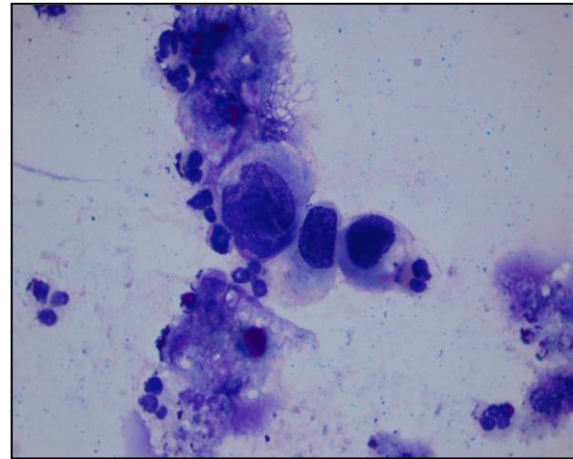
Slika 1. Negativno – upala (preuzeto iz arhive Kliničkog zavoda za kliničku citologiju KBC-a Osijek, MGG, x100)



Slika 2. Diskariotične stanice (preuzeto iz arhive Kliničkog zavoda za kliničku citologiju KBC-a Osijek, MGG, x400)



Slika 3. Suspektno na karcinom prijelaznog epitela (preuzeto iz arhive Kliničkog zavoda za kliničku citologiju KBC-a Osijek, MGG, x400)




Slika 4. Karcinom prijelaznog epitela (preuzeto iz arhive Kliničkog zavoda za kliničku citologiju KBC-a Osijek, MGG, x400)

3.3.1. Bojanje po Papanicolaou

PAPA-test je metoda kojom se mogu otkriti premaligne (intraepitelne) lezije i karcinomi u ranom stadiju kada su asimptomatski ili daju nespecifične simptome. Cijeli dijagnostički postupak obuhvaća uzimanje uzorka, pravljenje razmaza, tehničku obradu uzorka i mikroskopsku analizu. Glavni koraci u procesu bojanja metodom po Papanicolaou su fiksiranje, bojanje jezgre, bojanje citoplazme i čišćenje. Prednosti bojenja po Papanicolaou jasni su nuklearni detalji, očuvana transparentnost citoplazme (i pri prisutnom preklapanju stanica), mogućnost razlikovanja stupnja stanične diferencijacije pločastog epitela te stabilnost bojanja nakon dužeg vremenskog razdoblja (22, 23).

Nakon uzimanja uzorka potrebno ga je odmah fiksirati. Dobra fiksacija preduvjet je za dobru citološku dijagnozu. Ona čuva stanice od isušivanja i skupljanja te omogućava jasno bojanje i diferenciranje stanica. Ako se uzorak prekasno fiksira, na njemu će se naći artefakti koji onemogućuju točno postavljanje dijagnoze. Postoji nekoliko načina fiksacije koji su pogodni za bojanje uzorka metodom po Papanicolaou. Mokra fiksacija označava uranjanje uzorka odmah nakon uzimanja u 95 % etanol (Slika 5.). Drugi je način mokra fiksacija s naknadnim sušenjem na zraku. Prvo se uzorak odmah nakon uzimanja uroni u 95 % etanol, nakon toga se izvadi i ostavi da se osuši na zraku. Takav uzorak šalje se u laboratorij gdje se

prije bojanja ponovno mora uroniti u 95 % etanol. Mogu se koristiti i različiti komercijalni *spray* fiksativi. To su vodeno-alkoholne otopine koje sadrže polietilen-glikol. Odmah nakon uzimanja uzorka potrebno je na uzorak nanijeti *spray* fiksativ prema uputama proizvođača. U laboratoriju je ovako fiksirane uzorke potrebno prije bojanja uroniti u 95 % etanol. U nedostatku ovih fiksativa kao sredstvo za fiksaciju može poslužiti i lak za kosu (24, 25).



Slika 5. Uranjanje uzoraka u 95 % alkohol pri mokroj fiksaciji (iz arhive Kliničkog zavoda za kliničku citologiju KBC-a Osijek)

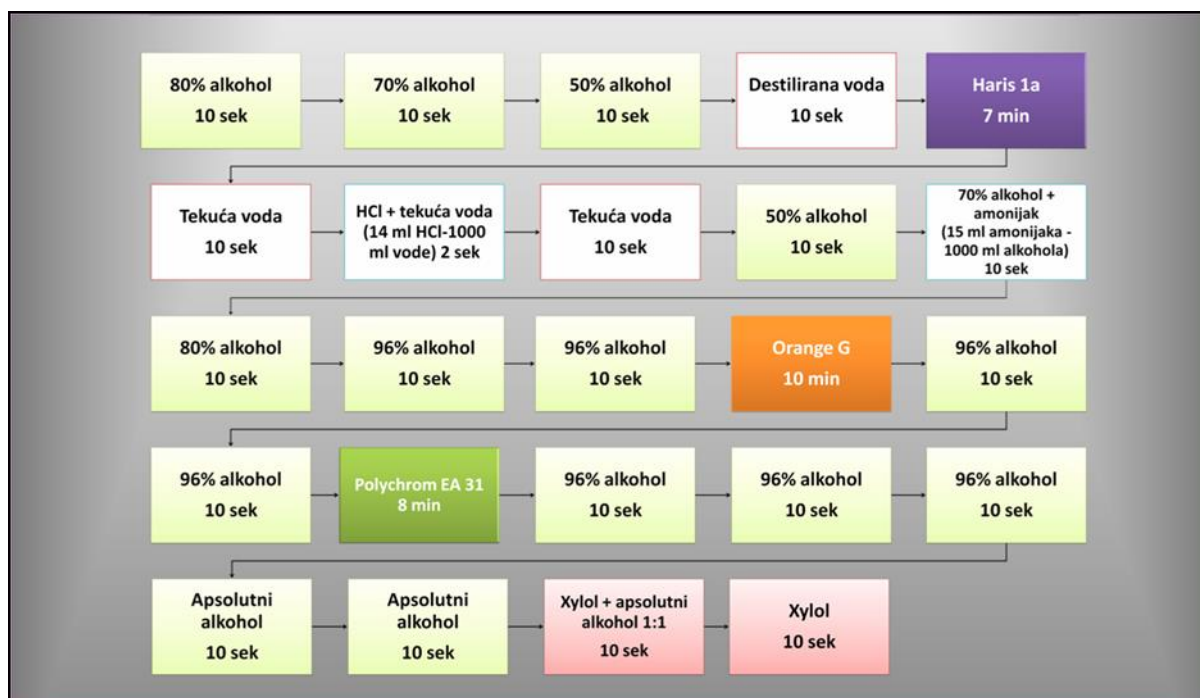Idući je korak bojanje jezgre. Za to se koristi prirodna boja hematoksilin. Najčešće se koristi Harris hematoksilin. Ova boja dobro prikazuje strukturu kromatina normalne ili abnormalne stanice. Ona se veže za sulfatne skupine DNK molekule. Boja se ispire destiliranom vodom i izbjeljuje 0,025 % otopinom HCl koja se također ispire (24, 25).

Bojanje citoplazme odvija se u dva koraka. Prvo se koristi monokromatska Orange boja koja boja keratin narančasto. Na tržištu su dostupne Orange G koja keratin boja žućkasto-narančasto i Orange II koja boja crvenkasto-narančasto. Ovom bojom dobro se prikazuje prisutnost parakeratoze, hiperkeratoze i keratiniziranih malignih stanica. Drugi je korak bojanje citoplazme polikromatskom EA (eosin azure) bojom. Ona se sastoji od eozina, svijetlo zelene i Bismarck smeđe boje. Eozin boja citoplazmu zrelih pločastih stanica, nukleole i cilije ljubičasto. Svijetlo zelena boja boji citoplazme metabolički aktivnih stanica u plavo. Bismarck smeđa ne daje karakterističnu boju citoplazmi. Slijedi uranjanje u apsolutni alkohol koji uzrokuje potpunu dehidraciju koja služi kao priprema za čišćenje uzorka (Slika 6.) (24, 25).



Slika 6. Aparat za bojanje po Papanicolau (iz arhive Kliničkog zavoda za kliničku citologiju KBC-a Osijek)

Završni je korak čišćenje uzorka za koje se koristi ksilol. Ksilol je bezbojan, kemijski nereaktivan i ima gotovo isti indeks loma kao staklo. To je važno zbog transparentnosti uzorka tijekom mikroskopiranja. Nakon toga slijedi uklapanje. Koristi se ljepilo koje povezuje staklo i pokrovnicu, čuva preparat od skvrčavanja i isušivanja te sprječava oksidaciju i blijedenje uzorka (Slika 7.) (24, 25).



Slika 7. Shematski prikaz bojanja razmaza po Papanicolau (iz arhive Kliničkog zavoda za kliničku citologiju, KBC Osijek)

3.3.2. Bojanje po May-Grünwald Giemsi

Bojanje po May-Grünwald Giemsi najčešće je bojanje koje se koristi u neginekološkoj citologiji.

Uzorke je potrebno sušiti najmanje dva sata, no ukoliko se radi o hitnom slučaju uzorci se mogu osušiti i u roku od pola sata (ovisno o njihovoj debljini). Uzorci se nakon fiksacije i sušenja na zraku slažu na stalak i zatim se preliju otopinom May-Grünwald Giemse i tako se ostave tri minute (Slika 8.). Nakon tri minute uzorci se ispiru destiliranom vodom, potom se dodaje razrijeđena otopina MGG-a i tako se uzorci ostave 15 minuta. MGG se razrjeđuje u omjeru 7 ml MGG-a i 100 ml destilirane vode. Nakon 15 minuta uzorci se ponovno ispiru destiliranom vodom, suhom krpom obriše se višak vode i uzorci se tako ostavljaju da se do kraja osuše. Kada su se uzorci osušili, slijedi šifriranje uzorka i potom su uzorci spremi za mikroskopiranje.



Slika 8. Bojanje po May-Grünwald Giemsi (MGG bojanje) (iz arhive Kliničkog zavoda za kliničku citologiju, KBC Osijek)

3.4. Statističke metode

Kategorijski podatci predstavljani su apsolutnim i relativnim frekvencijama. Numerički podatci opisani su medijanom i granicama interkvartilnog raspona. Normalnost raspodjele numeričkih varijabli testirana je Shapiro-Wilkovim testom. Razlike u dobi prema citološkoj dijagnozi testirane su Kruskal-Wallisovim testom. Sve su P vrijednosti dvostrane. Razina značajnosti postavljena je na $\text{Alpha} = 0,05$. Za statističku analizu koristio se statistički program MedCalc (inačica 16.2.0, MedCalc Software bvba, Ostend, Belgija).

4. REZULTATI

Studijom je obuhvaćeno 126 ispitanika (74,6 % muškaraca i 25,4 % žena) koji su imali patohistološki verificiranu leziju prijelaznog epitela niskog stupnja u razdoblju od siječnja 2006. godine do prosinca 2015. godine na Zavodu za patološku anatomiju i sudsku medicinu Kliničkog bolničkog centra Osijek, uz uvjet da su u razdoblju od najduže godinu dana prije iste imali citološku pretragu urina u Kliničkom zavodu za kliničku citologiju u Osijeku.

Najmlađi je ispitanik imao 29 godina, a najstariji 86. Značajno su stariji ispitanici s citološkom dijagnozom karcinoma prijelaznog epitela, medijana 77 godina (interkvartilnog raspona 63 – 81 godina) (Kruskal-Wallis test, $P = 0,04$). Citološka je dijagnoza atipije isključena u usporedbi jer istu ima samo 1 ispitanik. (*Tablica 1.*)

Tablica 1. Dob ispitanika s obzirom na citološku dijagnozu (N=106)

	Medijan (interkvartilni raspon)	Minimalna dob	Maksimalna dob	P†
Citološka dijagnoza	Negativno	63 (58 - 72)	29	0,04
	Papilarna proliferacija	64 (55 - 73)	55	
	Diskariotične stanice	63 (56 - 68)	49	
	Suspektno	73 (70 - 80)	67	
	Karcinom prijelaznog epitela	77 (63 - 81)	62	
	Atipija (N = 1)	79	-	

*Kruskal-Wallis test

Citološke su dijagnoze podijeljene u 6 kategorija: negativan nalaz, atipija, papilarna proliferacija, diskariotične stanice, suspektan nalaz i karcinom prijelaznog epitela. Najveću je učestalost od citoloških dijagnoza kod patohistološki dokazanih lezija prijelaznog epitela niskog stupnja imao negativan nalaz, 87 (82,1 %) ispitanika. Nalaz je atipije imao 1 (0,9 %) ispitanik, papilarna proliferacija pronađena je u 3 (2,9 %) ispitanika, diskariotične stanice u njih 5 (4,7 %), suspektan nalaz imalo je 5 (4,7 %) ispitanika, koliko i nalaz karcinoma prijelaznog epitela (*Tablica 2.*)

Tablica 2. Citološke dijagnoze kod patohistološki dokazanih karcinoma prijelaznog epitela niskog stupnja

Citološka dijagnoza	N (%)
Negativno	87 (82,1)
Atipija	1 (0,9)
Papilarna proliferacija	3 (2,9)
Diskariotične stanice	5 (4,7)
Suspektno	5 (4,7)
Karcinom prijelaznog epitela	5 (4,7)
Ukupno	106 (100)

Lažno negativnih dijagnoza bilo je 88 (83 %), jer za određivanje istih negativnim nalazima treba pribrojiti i atipiju, jer se ona odnosi na reaktivne promjene epitela i ne zahtijeva urološku obradu već samo citološku kontrolu.

Ukoliko za točno pozitivne nalaze uzimamo sve citološke nalaze koji slijedom daljnjeg dijagnostičko – terapijskog postupnika zahtijevaju daljnju urološku obradu, udio ispravno prepoznatih lezija niskog stupnja iznosi 17 %. Taj broj uključuje i dio lažno pozitivnih dijagnoza ukoliko dijagnoze suspektne i karcinom prijelaznog epitela, slijedom toga da njima citolozi podrazumijevaju lezije visokog stupnja, smatramo lažno pozitivnim (*Tablica 3*).

Tablica 3. Citološke dijagnoze kod patohistološki dokazanih karcinoma prijelaznog epitela niskog stupnja (grupirane dijagnoze)

Citološka dijagnoza	N (%)
Negativno + Atipija	88 (83)
Papilarna proliferacija + Diskariotične stanice + Suspektno + Karcinom prijelaznog epitela	18 (17)
Ukupno	106 (100)

Učinjen je reskrining dostupnih negativnih citoloških uzoraka i jedne citološki dijagnosticirane atipije u cilju utvrđivanja mogućih propusta u interpretaciji, uvažavajući dijagnostičke kriterije definirane Pariškom klasifikacijom iz 2016. godine. Među negativnim nalazima nije pronađen niti jedan propust u interpretaciji, dok je prijašnji atipičan nalaz razvrstan u negativne, jer Pariška klasifikacija reaktivne promjene prijelaznog epitela svrstava u dijagnozu negativno na karcinom prijelaznog epitela visokog stupnja, a te su promjene kad su bile izraženije, u Kliničkom zavodu za kliničku citologiju KBC Osijek, do publikacije Pariške klasifikacije, opisivane atipijom.

5. RASPRAVA

U Hrvatskoj se godišnje prosječno otkrije nešto više od tisuću slučajeva karcinoma mokraćnog mjehura te bilježi otprilike 120 smrtnih slučajeva. Dugotrajno preživljavanje može se pripisati učinkovitom liječenju i bliskom nadziranju bolesnika s već postavljenom dijagnozom u svrhu ranog otkrivanja recidiva. Iako je 70 % tumora mokraćnog mjehura superficijalno ili minimalno invazivno i teoretski izlječivo, 50 - 70 % ovih pacijenata imaju rekurentne ili nove tumore, a čak trećina njih višeg je stupnja i/ili stadija. Ostalih 30 % inicijalno se prezentira muskularnom invazijom ili udaljenim metastazama. Sinkroni ili metakroni tumori urotela mogu varirati u stadiju i stupnju kada se pojavljuju simultano. Prisutnost karcinoma prijelaznog epitela niskog stupnja na jednoj lokaciji ne daje jamstvo da se drugi tumor, možda i višeg stupnja, neće pojaviti u drugom području. Zbog toga citologija ima važnu ulogu u praćenju ovih pacijenata (14).

Citologija urina jednostavna je, neinvazivna i bezbolna metoda, prihvatljiva za bolesnike, a također nije financijski zahtjevna pa njezino ponovno korištenje (osobito kod praćenja bolesnika), ne predstavlja opterećenje za zdravstveni sustav. Uspjeh i neuspjeh citološke dijagnostike urotelnih tumora mokraćnog mjehura ovisi o morfologiji lezije. Tako se jednostavna hiperplazija i papilarni urotelni tumori niskog stupnja, koji su karakterizirani normalnim prijelaznim epitelom ili tek blagim abnormalnostima jezgre, ne mogu sa sigurnošću citološki dijagnosticirati (13). Citološku je dijagnozu karcinoma prijelaznog epitela niskog stupnja izuzetno teško postaviti jer su tumorske stanice dobro diferencirane, mogu pokazivati tek mali stupanj atipije i izrazito nalikuju stanicama normalnog prijelaznog epitela. Nije ih uvijek moguće odvojiti od reaktivnih, regenerativnih i reparativnih promjena (26).

Do izlaska Pariške klasifikacije nisu postojali jasni dijagnostički kriteriji za postavljanje dijagnoze karcinoma prijelaznog epitela niskog stupnja pa je i to otežavalo već vrlo zahtjevnju citološku dijagnostiku ovog karcinoma. Prema Pariškoj klasifikaciji, karcinom prijelaznog epitela niskog stupnja definiran je isključivo kao nalaz trodimenzionalnih papilarnih nakupina stanica prijelaznog epitela koje su definirane kao nakupine stanica prijelaznog epitela unutar kojih postoji preklapanje jezgara i stvaranje papila s fibrovaskularnim centrom. Isto se gotovo nikada ne vidi kod spontano izmokrenog urina, a kako su to najčešći uzorci koje citolozi analiziraju, tako citologija je u dijagnostici ovih lezija insuficijentna. Uzimajući u obzir ta ograničenja citomorfologije, cilj ove studije bio je odrediti

udio citološki točno dijagnosticiranih patohistološki dokazanih karcinoma prijelaznog epitela niskog stupnja, udio lažno negativnih dijagnoza te pokušati utvrditi bi li novi dijagnostički kriteriji dani Pariškom klasifikacijom poboljšali dijagnostiku ovih lezija.

Kao što je i očekivano, rezultati su potvrdili visok udio citološki neprepoznatih karcinoma prijelaznog epitela niskog stupnja, 88 (83 %). Tu je uz negativne citološke nalaze pribrojen i jedan nalaz atipičnih stanica, jer su one u osječkom zavodu prije izlaska Pariške klasifikacije, podrazumijevale reaktivne promjene na stanicama koje ne zahtijevaju daljnju urološku obradu već praćenje.

Sposobnost citopatologa da dijagnosticiraju LGUC jako je kontroverzna, što potvrđuju podatci u literaturi, gdje se osjetljivost citologije u detekciji LGUC-a kreće od 10 do 70 % (27 - 30). U te niže vrijednosti uklapaju se i rezultati naše studije. Osjetljivost je promjenjiva i ovisno o vrsti uzorka. Veliki dio publikacija odnosi se na uzorke dobivene instrumentacijom čija je celularnost znatno veća, a posljedično tome i sposobnost u dijagnostici ovih lezija. McCroskey i suradnici (31) su, u studiji s ciljem utvrđivanja dijagnostičke vrijednosti citologije u dijagnostici LGUC-a na uzorcima dobivenim instrumentacijom, procjenjivali slaganje među promatračima koji su bili iskusni citopatolozi. Osjetljivost za LGUC varirala je od 21 % do 53 %, a specifičnost od 81 % do 95 %. Raab i suradnici su još 1994. godine (32) zaključili da su povećan N/C omjer, nepravilnost jezgrine membrane i homogenost citoplazme tri ključna kriterija u dijagnostici LGUC-a. Upotrebljavajući te kriterije, autori su mogli ispravno identificirati 46 % LGUC-a u ispicima mokraćnog mjehura i samo 18,4 % istih u slobodno izmokrenim urinima (32).

Udio lažno negativnih nalaza lako smo odredili brojem negativnih i atipičnih nalaza, ali postavlja se pitanje što točno uvrstiti u izračun točno pozitivnih i lažno pozitivnih nalaza, jer se citolozi u osječkom laboratoriju ne izjašnjavaju jasno o svojoj sumnji da se radi o karcinomu niskog stupnja. Ako razmišljamo na način da su svi točno pozitivni nalazi one dijagnoze za koje citologija preporučuje daljnju urološku obradu, a to su papilarna proliferacija, nalaz diskariotičnih i suspektnih stanica te nalaz karcinoma prijelaznog epitela, onda je citologija ispravno prepoznala 17 % LGUC-a. No, ukoliko nalaz karcinoma prijelaznog epitela, kojim citolozi predmnijevaju da se radi o karcinomu prijelaznog epitela visokog stupnja, zajedno sa suspektnim nalazima ubrojimo u kategoriju lažno pozitivnih, kao ispravno prepoznate kategorije mogli bismo shvatiti jedino dijagnozu papilarne proliferacije i eventualno nalaz diskariotičnih stanica, kao neku neodređenu kategoriju. Papilarna proliferacija dijagnosticirana je samo u 2,9 % slučajeva, što citomorfološku dijagnostiku LGUC-a potvrđuje kao vrlo zahtjevnu, tako da i iskusni citolozi ne mogu primjenom

dostupnih kriterija pouzdano identificirati većinu LGUC-a.

Isto je potvrdilo i ponovno pregledavanje dostupnih citoloških uzoraka u pacijenata s patohistološki dokazanim LGUC-om, kada nije pronađen niti jedan uzorak kod kojeg bismo primjenom dijagnostičkih kriterija Pariške klasifikacije revidirali dijagnozu negativno u LGUC.

6. ZAKLJUČAK

Na temelju provedenog istraživanja i dobivenih rezultata može se zaključiti:

- Kod ispitanika s patohistološki dokazanim karcinomom prijelaznog epitela niskog stupnja, negativan (benigno + atipija) nalaz dijagnosticiran je u 83 % slučajeva, nalaz papilarne proliferacije u 2,9 % slučajeva, diskariotične stanice u 4,7 %, suspektne lezija u 4,7 %, a karcinom prijelaznog epitela dijagnosticiran je u 4,7 % slučajeva.
- Udio citološki ispravno dijagnosticiranih patohistološki dokazanih karcinoma prijelaznog epitela niskog stupnja iznosi 2,9 %, odnosno 17 % slučajeva, kada pod točnu dijagnozu ubrojimo i citološku dijagnozu diskariotičnih stanica, suspektnih lezija te karcinoma prijelaznog epitela, jer iste zahtijevaju daljnju urološku obradu.
- Udio lažno negativnih citoloških dijagnoza kod patohistološki dokazanih karcinoma prijelaznog epitela niskog stupnja iznosi 82,1 %, odnosno 83 %, ako negativnim (benignim) citološkim nalazima pribrojimo i nalaz atipičnih stanica, jer je to dijagnoza kojom citolozi u Kliničkom bolničkom centru Osijek podrazumijevaju reaktivne promjene.
- Udio lažno pozitivnih nalaza (ako se istima smatraju nalazi kod kojih citolozi sumnjaju na leziju visokog stupnja) iznosi 9,4 %.
- Reskriningom dostupnih negativnih citoloških uzoraka i jedne citološki dijagnosticirane atipije, u cilju utvrđivanja mogućih propusta u interpretaciji, uvažavajući dijagnostičke kriterije definirane Pariškom klasifikacijom iz 2016. godine, utvrđeno je da među negativnim nalazima nije pronađen niti jedan propust u interpretaciji, dok je prijašnji atipičan nalaz svrstan u negativne, jer Pariška klasifikacija reaktivne promjene prijelaznog epitela svrstava u dijagnozu negativno na karcinom prijelaznog epitela visokog stupnja.
- Dijagnostika karcinoma prijelaznog epitela niskog stupnja citološki je vrlo zahtjevna jer su stanice morfološki vrlo slične stanicama normalnog prijelaznog epitela. Osim toga, sve do izlaska Pariške klasifikacije nisu postojali jasni dijagnostički kriteriji za postavljanje ove dijagnoze. Pariška je klasifikacija definirala karcinom prijelaznog epitela niskog stupnja kao nakupine stanica prijelaznog epitela unutar kojih postoji preklapanje jezgara i stvaranje papila s fibrovaskularnim centrom. Problem je uzorka spontano izmokrenog

urina što u tim uzorcima citolozi gotovo nikada ne vide papile s fibrovaskularnim centrom te je zbog toga citologija u dijagnostici ovih lezija insuficijentna, što potvrđuju i navedeni rezultati.

7. SAŽETAK

CILJ ISTRAŽIVANJA. Odrediti udio citološki točno dijagnosticiranih patohistološki dokazanih karcinoma prijelaznog epitela niskog stupnja te udio lažno negativnih dijagnoza. Učiniti reskrining dostupnih citoloških uzoraka u cilju utvrđivanja mogućih propusta u interpretaciji, uvažavajući dijagnostičke kriterije Pariške klasifikacije.

USTROJ STUDIJE. Retrospektivna poredbena studija.

ISPITANICI I METODE. Studijom su obuhvaćeni ispitanici kojima je od 2006. do 2015. godine učinjena patohistološka dijagnostika lezije prijelaznog epitela niskog stupnja uz uvjet da su u vremenskom razdoblju od najduže godinu dana prije patohistološke verifikacije imali citološku pretragu urina. Isključni kriteriji bili su: neadekvatan citološki/patohistološki nalaz te postojanje histološki dokazane lezije visokog stupnja u vremenskom rasponu od godine dana prije ili poslije verificirane lezije niskog stupnja.

REZULTATI. Kod ispitanika s patohistološki dokazanim karcinomom prijelaznog epitela niskog stupnja negativan nalaz dijagnosticiran je u 82,1 % slučajeva, atipija u 0,9 % slučajeva, nalaz papilarne proliferacije u 2,9 %, diskariotične stanice pronađene su u 4,7 %, suspektna lezija u 4,7 % te karcinom prijelaznog epitela u 4,7 % slučajeva. Udio citološki ispravno dijagnosticiranih karcinoma prijelaznog epitela niskog stupnja iznosio je 17 %, kada pod točnu dijagnozu ubrojimo nalaz papilarne proliferacije, diskariotičnih i suspektnih stanica, te karcinoma prijelaznog epitela, jer isti zahtijevaju daljnju urološku obradu. Udio lažno negativnih nalaza iznosio je 83 % (ako negativnim nalazima pribrojimo i nalaz atipičnih stanica). Reskriningom dostupnih citoloških uzoraka nisu pronađeni propusti u interpretaciji.

ZAKLJUČAK. Citomorfološka je dijagnostika LGUC-a vrlo zahtjevna tako da i iskusni citolozi ne mogu primjenom dostupnih kriterija pouzdano identificirati većinu LGUC-a.

KLJUČNE RIJEČI. Karcinom niskog stupnja; osjetljivost; prijelazni epitel; specifičnost

8. SUMMARY

FALSE NEGATIVE AND FALSE POSITIVE CYTOLOGICAL DIAGNOSES OF LOW GRADE UROTHELIAL NEOPLASMS

OBJECTIVE. To determine the proportion of cytologically correctly diagnosed pathohistologically proven low-grade urothelial carcinomas and the proportion of false-negative diagnoses. To perform the rescreening of available cytological specimens in order to determine possible failures in interpretation, taking into account diagnostic criteria of the Paris System for Reporting Urinary Cytology.

ORGANIZATION OF STUDY. Retrospective comparative study.

RESPONDENTS AND METHODS. The study included respondents who were diagnosed with the pathohistological diagnosis of low-grade urothelial lesion in the period from 2006 to 2015, provided that in the period of no longer than one year prior the pathohistological verification they had had a cytological urine analysis. Exclusion criteria were as follows: inadequate cytological/pathohistological findings and the existence of histologically proven high-grade lesion in the period of one year before or after a verified low-grade lesion.

RESULTS. In case of respondents with pathohistologically proven low-grade urothelial carcinoma, negative findings were diagnosed in 82.1 % cases, atypia in 0.9 % cases, papillary proliferation findings in 2.9 % cases, dyskaryotic cells were found in 4.7 % cases, suspicious lesion in 4.7 % cases and urothelial carcinoma in 4.7 % cases. The proportion of cytologically correctly diagnosed low-grade urothelial carcinoma was 17 %, if a precise diagnosis implies papillary proliferation findings, dyskaryotic and suspicious cells findings and urothelial carcinoma findings, as they require further urological analysis. The proportion of false-negative findings was 83 % (if atypical cells findings are interpreted as negative findings). Rescreening of the available cytological specimens showed no omissions in interpretation.

CONCLUSION. Cytomorphological diagnostics of low-grade urothelial carcinoma are very demanding; therefore even experienced cytologists are not able to reliably identify most of the low-grade urothelial carcinomas using available criteria.

KEY WORDS. Low-grade carcinoma; sensitivity; transitional epithelium; specificity

9. LITERATURA

1. Ferlay J, Shin HR, Bray F, Forman D, et al. GLOBOCAN 2008 v1. 2, Cancer Incidence and Mortality Worldwide: IARC CancerBase No. 10 2010. International Agency for Research on Cancer: Lyon, France.
2. Hrvatski zavod za javno zdravstvo. Registar za rak. Incidencija raka u Hrvatskoj. Dostupno na adresi: http://hzjz.hr/wp-content/uploads/2013/11/Bilten-2012_final.pdf. Datum pristupa: 23.04.2017.
3. Gray W, Kocjan G. Diagnostic Cytopathology. 3rd ed. New York, NY: Churchill Livingstone: Elsevier; 2010.
4. Šitum, M. ; Gotovac, J. Urologija. Zagreb : Medicinska naklada, 2011.
5. Campbell MF, Wein AJ, Kavoussi LR., eds. Campbell-Walsh Urology: Editor-in-chief, Wein AJ.; Editors, Kavoussi LR. et al. Philadelphia : W.B. Saunders, 2007.
6. Babjuk M, Burger M, Zigeuner R, Shariat SF, van Rhijn BW, Compérat E. EAU guidelines on non-muscleinvasive urothelial carcinoma of the bladder: update 2013. Eur Urol. 2013 Oct ;64(4):639-53.
7. Koss LG, Koss' Diagnostic Cytology and its histopathologic bases, New York, 2005, str. 739.-89.
8. Ćorić M, Damjanov I. Bolesti bubrega i mokraćnog sustava. U: Damjanov I, Jukić S, Nola M, urednici. Patologija. Zagreb: Medicinska naklada; 2011. str. 683-698.
9. Sauter G, Algaba F, Amin MB, Busch C, Chevillet J, Gasser T, et al. Noninvasive urothelial neoplasias. In: Eble JN, Sauter G, Epstein JI, Sesterhenn IA, editors. World Health Organization classification of tumours. Pathology and genetics of tumors of the urinary system and male genital organs. Lyon: IARCC; 2004. p. 110–23.
10. Šitum, M. ; Gotovac, J. Urologija. Zagreb: Medicinska naklada, 2012.
11. Heney NM, Ahmed S, Flanagan MJ, Frabble W, Corder M, Haferman MD, Hawkins IR. Superficial bladder cancer. Progression and recurrence. J Urol 1983; 130: 1083-1086.

12. Novak, R. ; Tucak, A. Urološka onkologija. Zagreb: Medicinska naklada, 1994.
13. Peruško Kozina P, Besser Silconi Ž, Lozić AAB. Uloga citologije u otkrivanju urotelnih tumora. Glasnik pulske bolnice. 2013;10(10). str.15-17
14. Miličić, V, Prvulović I. Mogućnosti citodijagnostike bolesti mokraćnog sustava. U: Miličić V, Tomašković I, Butković-Soldo S, urednici. Suvremeni pristup infektivnim i neoplastičnim bolestima mokraćnog sustava. Osijek: Studio HS Internet d.o.o., Udruga Edumos; 2015. str. 34-48.
15. Hrvatski zavod za javno zdravstvo. Upute za uzimanje i slanje uzoraka. Dostupno na adresi: <http://www.hzjz.hr/sluzbe/sluzba-za-mikrobiologiju/upute-za-uzimanje-i-slanje-uzoraka/>. Datum pristupa: 25.3.2017.
16. Roth S. Urinary Erthrocyte Morphology and Diagnosis of Hematuria. U: Rather P, Roth S, Soloway MS. Urinary Cytology, Manual and Atlas. 2.izd. Berlin Heidelberg: Springer-Verlag; 1991. str. 187-204.
17. Renshaw AA, Nappi D, Weinberg DS. Cytology of grade 1 papillary transitional cell carcinoma. A comparison of cytologic, architectural and morphometric criteria in cystoscopically obtained urine. Acta Cytol. 1996;40:676–82.
18. Mai KT, Ball CG, Kos Z, Belanger EC, Islam S, Sekhon H. Three-dimensional cell groups with disordered nuclei and cellular discohesion (3DDD) are associated with high sensitivity and specificity for cystoscopic urine cytopathological diagnosis of low-grade urothelial neoplasia. Diagn Cytopathol. 2014;42:555–63.
19. Rosenthal DI, Wojcik EM, Kurtycz DFI, The Paris System for Reporting Urinary Cytology. 1.izd. Philadelphia. Springer; 2016.
20. Brimo F, Vollmer RT, Case B, Aprikian A, Kassouf W, Auger M. Accuracy of urine cytology and the significance of an atypical category. Am J Clin Pathol. 2009;132:785–93.
21. Kločić I, Vorko-Jović A, ur. Epidemiologija. 1. izd. Zagreb: Medicinska naklada; 2012.
22. Gray W, Kocjan G. Diagnostic Cytopathology. 3. izd. Churchill Livingstone: Elsevier; 2010.

23. Pajtler M. Citološka dijagnostika- temeljna metoda probira raka vrata maternice. U: Pajtler M, urednik. Metode detekcije, rane dijagnoze i prevencije neoplastičnih promjena vrata meternice. Osijek: Madura; 2007. str. 28-44.
24. Singer Z. Priručnik za ginekološku citologiju. 2. izd. Zagreb: Vlastita naklada; 1994.
25. Miličić-Juhas V. Dysplasia media (cervikalna intraepitelna neoplazija II) - realna i/ili nužna citološka dijagnoza. [Doktorska disertacija]. Osijek: Sveučilište J. J. Strossmayera- Medicinski fakultet; 2008.
26. Xin W, Raab SS, Michael CW. Low grade urothelial Carcinoma: Reappraisal of the Cytologic Criteria on ThinPrep. 2003;29(3):125-9.
27. Renshaw AA. Compassionate conservatism in urinary cytology. *Diagn Cytopathol.* 2000;22:137-138
28. Layfield LJ, Elsheikh TM, Fili A, et al. Review of the state of the art and recommendations of the Papanicolaou Society of Cytopathology for urinary cytology procedures and reporting: the Papanicolaou Society of Cytopathology Practice Guidelines Task Force. *Diagn Cytopathol.* 2004;30:24-30
29. Xin W, Raab SS, Michael CW. Low-grade urothelial carcinoma: reappraisal of the cytologic criteria on ThinPrep. *Diagn Cytopathol.* 2003;29:125-129
30. Yafi FA, Brimo F, Auger M, et al. Is the performance of urinary cytology as high as reported historically? a contemporary analysis in the detection and surveillance of bladder cancer. *Urol Oncol.* 2014;32:27.e1-6.
31. McCroskey Z, Pambuccian SE, Kleitherms S, Antic T, Cohen MB, Barkan GA, Wojcik EM. Accuracy and interobserver variability of the cytologic diagnosis of low-grade urothelial carcinoma in instrumented urinary tract cytology specimens. 2015; 144(6):902-8.
32. Reuter VE, Melamed MR. The urothelial tract: renal pelvis, ureter, urinary bladder, and urethra. In: Sternberg SS, Antonioli DA, Carter D, Mills SE, Oberman HA, editors. *Diagnostic surgical pathology.* 3rd ed. Philadelphia: Lippincott/Williams & Wilkins; 1999. p 1869–1873.

10. ŽIVOTOPIS

Nikolina Vulić, studentica 6. godine	Datum i mjesto rođenja:
Sveučilište J. J. Strossmayera u Osijeku	17.12.1991., Našice
Medicinski fakultet Osijek	Kućna adresa:
Studij medicine	Hinka Juhna 1, 31500 Našice
Cara Hadrijana 10E	Tel. +385-91-781-49-98
Tel. +385-31-51-28-00	E-mail: nikolina.vulic1@gmail.com

OBRAZOVANJE:

2006. – 2010. Opća gimnazija, Našice

2010. – 2017. Studij medicine, Medicinski fakultet Osijek, Sveučilište Josipa Jurja
Strossmayera

OSTALE AKTIVNOSTI:

16. – 18. lipnja 2017. sudjelovala na Osmom studentskom kongresu Prehrane i kliničke
dijetoterapije u Rijeci (poster izlaganje: „Anorexia nervosa“)

11. – 13. svibnja 2017. sudjelovala na 12. osječkim urološkim danima i 5. osječkim
nefrološkim danima (plakat prezentacija: „Citologija u dijagnostici
karcinoma prijelaznog epitela niskog stupnja“)

2001. - 2007. godine - Osnovna glazbena škola Kontesa Dora, Našice
- završena osnovna glazbena škola