

PROSPEKTIVNO EPIDEMIOLOŠKO ISTRAŽIVANJE ČIMBENIKA RIZIKA NEARTERITIČKE ISHEMIČKE OPTIČKE NEUROPATIJE U SLAVONIJI I BARANJI

Benašić, Tvrtka

Doctoral thesis / Disertacija

2013

Degree Grantor / Ustanova koja je dodijelila akademski / stručni stupanj: **Josip Juraj Strossmayer University of Osijek, Faculty of Medicine / Sveučilište Josipa Jurja Strossmayera u Osijeku, Medicinski fakultet**

Permanent link / Trajna poveznica: <https://urn.nsk.hr/urn:nbn:hr:152:188558>

Rights / Prava: [In copyright](#) / [Zaštićeno autorskim pravom.](#)

Download date / Datum preuzimanja: **2024-11-25**



Repository / Repozitorij:

[Repository of the Faculty of Medicine Osijek](#)



SVEUČILIŠTE JOSIPA JURJA STROSSMAYERA U OSIJEKU
MEDICINSKI FAKULTET OSIJEK

Tvrtka Benašić

**PROSPEKTIVNO EPIDEMIOLOŠKO ISTRAŽIVANJE
ČIMBENIKA RIZIKA NEARTERITIČKE ISHEMIČKE OPTIČKE
NEUROPATIJE U SLAVONIJI I BARANJI**

Doktorski rad

Osijek, 2013.

Mentor rada: prof. dr. sc. Branimir Cerovski, dr. med. specijalist oftalmolog, Klinički bolnički centar Zagreb, predstojnik Klinike za očne bolesti

Rad ima 98 listova

Zahvaljujem svom mentoru, prof. dr. sc. Branimiru Cerovskom, na nesebičnoj pomoći i stručnim savjetima tijekom izrade ovog rada.

Zahvaljujem svojim kolegama s Odjela za oftalmologiju Kliničkog bolničkog centra Osijek kao i svim kolegama na području istočne Hrvatske na sudjelovanju u odabiru pacijenata te potpori tijekom izrade ovog rada.

Zahvaljujem svojoj obitelji na svesrdnom strpljenju i potpori tijekom pisanja rada.

SADRŽAJ

1.	<i>UVOD</i>	1
1.1.	Terminologija.....	1
1.2.	Klasifikacija	1
1.3.	Anatomski pregled	3
1.4.	Prehrana vidnog živca.....	5
1.4.1.	Anteriorni dio vidnog živca	6
1.4.2.	Posteriorni dio vidnog živca	8
1.4.3.	Venska drenaža	9
1.5.	Nearteritička ishemička optička neuropatija.....	9
1.5.1.	Epidemiologija.....	10
1.5.2.	Simptomi ishemije vidnog živca.....	11
1.5.3.	Znakovi ishemije vidnog živca	11
1.5.4.	Etiopatogeneza.....	16
1.5.5.	Histopatologija.....	17
1.5.6.	Patofiziologija i rizični čimbenici.....	17
1.5.7.	Terapija	21
1.5.8.	Diferencijalna dijagnoza NAION-a	24
2.	<i>HIPOTEZA</i>	27
3.	<i>CILJEVI ISTRAŽIVANJA</i>	28
4.	<i>ISPITANICI I METODE</i>	29
4.1.	Karakteristike ispitanika za uključivanje u istraživanje	29
4.2.	Praćenje ispitanika	30
4.3.	Tablični prikaz podataka.....	30
4.4.	Skupljanje podataka	30
4.5.	Etička načela	33
4.6.	Statistička analiza	33
5.	<i>REZULTATI ISTRAŽIVANJA</i>	34
5.1.	Incidencija – ukupna, dobna, spolna i sezonska	35
5.2.	Diabetes mellitus.....	37
5.3.	Arterijska hipertenzija.....	38
5.4.	Stenoza karotidne arterije	39
5.5.	Nezdrava prehrana i povećana tjelesna masa	40
5.6.	Alkohol	41
5.7.	Pušenje	42
5.8.	Nedovoljna tjelesna aktivnost.....	43
5.9.	Ostale bolesti.....	43

5.10.	Medijatori upale, serumski lipidi, protrombotski rizični čimbenici	45
5.11.	Karakteristike očiju.....	48
5.11.1.	Vidna oštrina i refrakcijska greška	50
5.11.2.	Raspoznavanje boja, kontrastna osjetljivost	51
5.11.3.	Vidni evocirani potencijali i vidno polje	52
5.11.4.	Prednji segment oka i intraokularni tlak	53
5.11.5.	Stražnji segment oka i ekskavacija diska.....	54
6.	<i>RASPRAVA</i>	55
6.1.	Incidencija – ukupna, dobna, spolna i sezonska	55
6.2.	Diabetes mellitus.....	56
6.3.	Arterijska hipertenzija.....	56
6.4.	Stenoza karotidne arterije	57
6.5.	Nezdrava prehrana, alkohol, povećana tjelesna masa, nedovoljna tjelesna aktivnost.. ..	57
6.6.	Pušenje	57
6.7.	Ostale bolesti.....	58
6.8.	Medijatori upale, citokini, serumski lipidi, protrombotski rizični čimbenici	60
6.9.	Karakteristike očiju.....	63
6.9.1.	Vidna oštrina i refrakcijska greška	63
6.9.2.	Raspoznavanje boja, kontrastna osjetljivost	64
6.9.3.	Vidni evocirani potencijali i vidno polje	64
6.9.4.	Prednji segment oka i intraokularni tlak	65
6.9.5.	Stražnji segment oka i ekskavacija diska.....	65
7.	<i>ZAKLJUČCI</i>	66
8.	<i>SAŽETAK</i>	68
9.	<i>SUMMARY</i>	70
10.	<i>LITERATURA</i>	72
11.	<i>ŽIVOTOPIS</i>	91

KRATICE

A-AION – arteritička anteriorna ishemička optička neuropatija

AION – anteriorna ishemička optička neuropatija

ASK – acetil-salicilna kiselina

BPPO – brojanje prstiju pred okom

c/d – omjer ekskavacije/diska (engl. *cup/disc*)

CRA – centralna retinalna arterija

CRP – C-reaktivni protein

DM – *diabetes mellitus*

GCA – gigantocelularni arteritis, arteritis divovskih stanica

hs-CRP – visoko senzitivni C-reaktivni protein (engl. *high sensitive CRP*)

HTA – arterijska hipertenzija (lat. *hypertensio arterialis*)

IOL – intraokularna leća

ION – ishemička optička neuropatija

KO – kontrastna osjetljivost

KOPB – kronična opstruktivna plućna bolest

L – osjet svjetla (+/- tj. pozitivan ili negativan)

MRPO – mahanje ruke pred okom

NA-AION – nearteritička anteriorna ishemička optička neuropatija

NAION – nearteritička ishemička optička neuropatija

NA-PION – nearteritička posteriorna ishemička optička neuropatija

NO – vidni živac (lat. *nervus opticus*)

OA – oftalmička arterija

ON – vidni živac (engl. *optic nerve*)

OSAS – sindrom opstruktivne apneje za vrijeme spavanja (engl. *obstructive sleep apnea syndrome*)

PCA – posteriorne cilijarne arterije

PDE-5 inhibitori – inhibitori fosfodiesteraze tipa 5

PION – posteriorna ishemička optička neuropatija

PNO – papila optičkog živca (lat. *papilla nervi optici*)

RAPD – relativni aferentni pupilarni defekt

RNFL – sloj retinalnih živčanih vlakana (eng. *retinal nerve fiber layer*)

SE – sedimentacija

SION, S-PION – kirurški, perioperacijski PION (engl. *surgical PION*)

VO – vidna oštrina

VTE – venska tromboembolija

1. UVOD

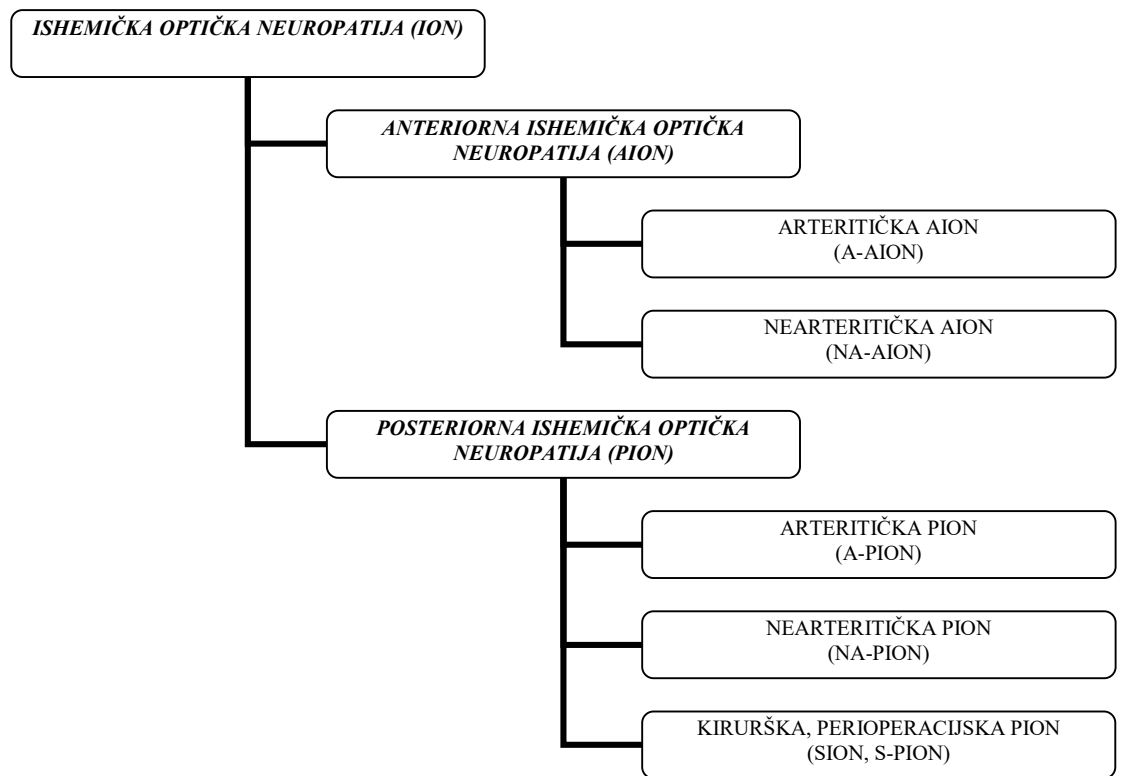
Izraz ishemička optička neuropatija dobro je poznat entitet i čest uzrok naglog pada vida, osobito u presenilnoj i senilnoj populaciji, iako se može pojaviti u bilo kojoj dobi. Etiologija, patogeneza i terapija još su uvijek relativno slabo razumljive, a smatra se da je ishemija uzrok optičke neuropatije, a ne upala, demijelinizacija, infiltracija, metastaze, kompresija masivnim tumorom ili difuznom orbitalnom kongestijom. Klasificira se prema mjestu zahvaćanja vidnog živca i prema etiološkim čimbenicima (1-3).

1.1. Terminologija

U ranijoj literaturi upotrebljavali su se izrazi poput „arteriosklerotski papilitis“ (Kurtz, 1948.), „ishemički edem papile“ (Kadlecova, 1951.), „akutni optički neuritis u hipertoničara“ (Bonamour, 1954.). Francois i suradnici od 1956. do 1968. g. koriste izraz „pseudopapilitis vaskularis“. Miler i Smith 1966. g. upotrebljavaju izraz „ishemička optička neuropatija“, a Eagling 1974. g. „ishemička papilopatija“ dok je Hayreh 1974. g. dao prednost izrazu „anteriorna ishemička optička neuropatija“. U hrvatskoj se literaturi (Horvat) do 90-ih pretežito upotrebljavao izraz „vaskularni pseudopapilitis“ (3, 4). Otada do danas brojna su istraživanja pokazala da se radi o akutnom ishemičkom poremećaju vidnog živca i odgovarajući termin za ovu bolest je „ishemička optička neuropatija“ (2) te je kao takav i uvršten u PubMed-ov servis – pretraživač MeSH.

1.2. Klasifikacija

Na osnovi vaskularne opskrbe glave i ostalog dijela vidnog živca, ishemička optička neuropatija dijeli se na dva različita tipa – arteritičku, uzrokovanu gigantocelularnim arteritisom, i na neareritičku, koja je multifaktorijalne prirode i nije uzrokovana arteritisom, te na anteriornu (AION) i posteriornu (PION) (Slika 1.1.) (5). Neki autori posebno odvajaju kiruršku, perioperacijsku (SION, S-PION); ona je etiopatogenetski neareritička, a češće je posteriorna (6-8).



Slika 1.1. Shematski prikaz klasifikacije ishemičke optičke neuropatije (izrada autorice).

Patogenetski i klinički, AION i PION prilično su različiti klinički entiteti. Budući da je u podlozi bolesti ishemija, potrebno je dobro poznavanje anatomije i vaskularne opskrbe tog područja (2).

Nearteritički je oblik mnogo češći. Međutim, arteritički oblik može napasti oba oka unutar kratkog intervala. Budući da je ključno razlikovati arteritički oblik AION-a od nearteritičke forme, većina autora najčešći oblik ION-a naziva nearteritičkom anteriornom ishemičkom optičkom neuropatijom (NA-AION) iako drugi nastavljaju rabiti izraze poput „idiopatski“, „primarni“, „obični“ ili „aterosklerotski“ da bi opisali ovaj entitet (1).

Anteriorna (prednja) ishemička optička neuropatija (AION) nastaje zbog ishemije anteriornog dijela optičkog živca, kojeg prehranjuju posteriorne cilijarne arterije (PCA) (2, 9-11). U svjetlu te činjenice Hayreh je ovu bolest i imenovao 1974. godine „prednjom ishemičkom optičkom neuropatijom“ (4). U akutnoj se fazi bolesti opaža oteklina glave vidnog živca s peripapilarnim krvarenjima (3). Edem optičkog diska s relativno blagom disfunkcijom, uključujući predinfarktni edem optičkog diska i dijabetičku retinopatiju, predstavlja ishemički edem vidnog živca s disfunkcijom koja nije detektibilna, koja je blaga

ili reverzibilna (3), a Hayreh je taj entitet nazvao incipijentnom ishemičkom optikoneuropatijom (8).

Posteriornu ishemičku optičku neuropatiju opisao je 1981. godine također Hayreh (12). Taj oblik nastaje zbog ishemije posteriornog segmenta optikusa, a ne same glave vidnog živca, i hrani se iz više izvora, a ne samo iz PCA (12). Klinička slika posteriorne (stražnje, retrobulbarne) ishemičke optičke neuropatije (PION) jednaka je osim što nema edema papile ni krvarenja na mrežnici ili drugih vidljivih abnormalnosti, barem ne inicijalno, da bi nakon 1 – 2 mjeseca papila postala bljeđom. PION je znatno rjeđi u odnosu na AION, ali u obzir moramo uzeti dijagnozu *per exclusionem*, tj. kad su sve druge dijagnostičke mogućnosti isključene (makularne, retinske bolesti, NA-AION, retrobulbarni optički neuritis, kompresivna optička neuropatija, druge lezije optikusa, neurološke lezije, histerija, čak i simulacija). S druge strane, taj se entitet dobro prepoznaje nakon teškog iskrvarenja i anemije ili radijacijske terapije u području vidnog živca (3, 13).

1.3. Anatomski pregled

U tradicionalnom smislu vidni živac dijeli se na četiri segmenta i ukupne je duljine 4,5 cm (13, 14):

- intraokularni (1 – 1,5 mm)
- intraorbitni (20 – 35 mm) – od bjeloočnice do prednjeg dijela optičkog kanala
- intrakanalikularni (6 – 10 mm) – unutar optičkog kanala malog krila sfenoidne kosti
- intrakranijski (14 – 17 mm) – od izlaska iz optičkog kanala do hijazme.

Intraokularni dio vidnog živca vidljiv je oftalmoskopski kao papila ili disk. Primarno je građen od aksona retinalnih ganglijskih stanica. Njegova anteroposteriorna duljina iznosi oko 1 mm, horizontalni promjer je 1,5 mm, a vertikalni promjer 1,8 mm na razini mrežnice, odnosno nešto više u retrolaminarnom prostoru. Aksoni vidnog živca doživljavaju brze drastične promjene na razini papile vidnog živca gdje izlaze iz stražnjeg dijela bjeloočnice. Kao nemijelinizirana vlakna, aksoni prolaze kroz višestruke slojeve papile vidnog živca, odolijevajući naglom padu intraokularnog tlaka, prema središnjem živčanom sustavu (subarahnoidalni tlak). Aksoni postaju mijelinizirani na stražnjoj strani papile pa napuštaju svoju opskrbu krvlju iz središnje mrežnične arterije ulazeći u zonu opskrbe drugih grana oftalmičke arterije (3).

Nemijelinizirani intraokularni dio glave vidnog živca možemo podijeliti na (15):

- površni sloj živčanih vlakana
- prelaminarni dio
- dio lamine kribroze
- (retrolaminarni dio – prvi dio intraorbitnog dijela živca).

Retinalni, prelaminarni dio (disk, papila ili glava vidnog živca). Neurofibrile variraju u promjeru, temporalna vlakna imaju manji promjer od nazalnih, a gustoća vlakana u snopićima najveća je temporalno, međutim najveći broj vlakana po jedinici površine nalazi se na gornjem i donjem polu. S tim se ne slažu u potpunosti Radius i Klewin koji su primijetili da se na presjeku optikusa vlakna veće debljine nalaze više periferno u odnosu na uža vlakna, koja se nalaze više aksijalno. Nadalje, oni su deblja vlakna našli nazalno u presjeku optikusa, a ne temporalno što bi moglo objasniti perifernu konstrikciju vidnog polja (16).

Topografsku organizaciju sloja živčanih vlakana najbolje se može kategorizirati u tri zone. Papilomakularna vlakna idu ravno iz foveje i nazalnog dijela makule u temporalnu stranu papile. Vlakna iz nazalnog dijela mrežnice ulaze u nazalnu stranu papile. Aksoni locirani iznad i ispod horizontalne srednje brazde (*raphe retinae*) u temporalnom dijelu makule šalju vlakna na gornje i donje polovice papile. Ova vlakna oblikuju luk iznad i ispod papilomakularnih vlakana, imaju oblik lučnih snopova i čine najdeblji dio sloja živčanih vlakana. Ne prelaze horizontalnu brazdu. Istraživanja pokazuju da se aksoni perifernog podrijetla smještaju u površne slojeve vidnog živca, a aksoni proksimalnog podrijetla centralno. Ozljeda papilomakularnih vlakana dovodi do nastanka centralnih i cekocentralnih ispada vidnog polja. Ozljeda temporalnih vlakana dovodi do nastanka lučnih i paracentralnih skotoma u vidnom polju. Ozljeda nazalnih vlakana uzrokuje klinaste ispade vidnog polja (3, 16).

Dio lamine kribroze. Na razini bjeloočnice glavna je potpora živčanih vlakana *lamina cribrosa*, 6 – 10 povezanih tkivnih ploča koje obuhvaćaju skleralni kanal. Svaka ploča sadrži perforacije ili pore koje su povezane s onima susjednih ploča kako bi se omogućio prolaz snopovima živčanih vlakana kroz bjeloočnicu u intraorbitni vidni živac, sveukupno 200 – 300 pora ili rupica (3, 13).

Histološki presjeci i elektronsko-mikroskopska analiza vidnih živaca iz normalnog ljudskog oka, prepariranih tripsinom, otkrivaju kako su laminarne pore gornjeg i donjeg dijela

papile veće od onih koje su smještene nazalno i temporalno, a laminarni dijelovi tih regija manje su brojni i općenito tanji od horizontalnih regija. Ova distinkcija može upućivati na neka, ponajprije glaukomska i vaskularna oštećenja vidnog živca. Gornji i donji laminarni dijelovi lakše se izobliče uslijed intraokularnog tlaka i najvjerojatnije će istisnuti i oštetiti živčana vlakna u ovim područjima (17, 18).

Retrolaminarni dio. Stražnja granica lamine kribroze označuje stražnji dio bjeloočnice i zadnju stepenicu prijelaza s intraokularnog na ekstraokularni tlak. Ta granica također obilježava početak mijelinizacije vidnog živca (13).

1.4. Prehrana vidnog živca

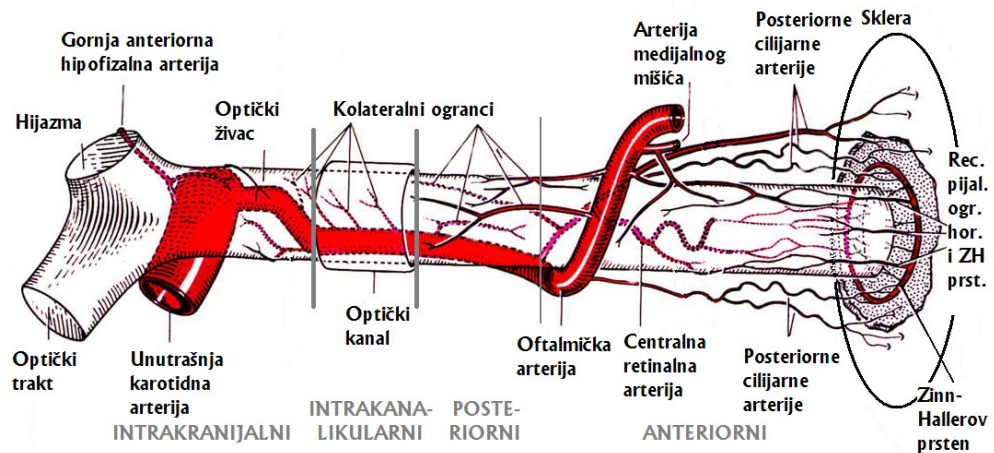
Opskrba krvlju cijelog vidnog živca provodi se iz oftalmičke arterije, koja je prva velika grana unutarnje karotide. Oftalmička arterija (OA), između ostalih, daje ogranke: centralnu retinalnu arteriju (CRA), cilijarne arterije, koje se kasnije dijele na 2 duge posteriorne grane i 10 – 20 kratkih posteriornih grana. Ove posljednje ulaze u stražnji dio oka, uz vidni živac (Slika 1.2, 1.3.A.). Duge stražnje cilijarne arterije putuju suprahorioidnim prostorom prema naprijed i povratnim ograncima opskrbljuju prednju žilnicu (3).

Dok se većina istraživača slaže da najveći dio opskrbe krvlju glave vidnog živca dolazi iz centripetalnog toka iz kratkih posteriornih cilijarnih arterija (PCA), doprinos centralne mrežnične arterije ostaje kontroverzan (19).

Nemoguće je sve ishemičke lezije objasniti na osnovi jednog standardnog vaskularnog modela. Osobito krvna opskrba glave vidnog živca podliježe brojnim interindividualnim varijacijama, a ni oba oka istog pojedinca nemaju jednoliku opskrbu. Tako npr. postoji 1 – 5 posteriornih cilijarnih arterija (PCA), najčešće 2 (48 %) – 3 (39 %), medijalna, lateralna i/ili gornja posteriorna (10, 11, 20). One daju 10 – 20 ogranaka, kratke posteriorne cilijarne arterije, koji probijaju skleru blizu vidnog živca. Između njih nema funkcionalnih anastomoza. Kako postoji segmentalna opskrba glave optikusa, tako postoji i segmentalna opskrba horioideje (21-24). Također, postoje i velike interindividualne varijacije u lokaciji sliva opskrbnih područja između ogranaka PCA u odnosu na optički živac (2).

Protok krvi kroz vidni živac ovisan je o perfuzijskom tlaku (razlika srednje vrijednosti krvnog tlaka i intraokularnog tlaka) i otporu tom protoku (koji ovisi o autoregulaciji, vaskularnim promjenama arterija i arteriola te reološkim svojstvima krvi).

Kapilare papile vidnog živca imaju sposobnost autoregulacije bez obzira dolaze li iz centralne mrežnične arterije ili posteriornih cilijarnih arterija (25-27). Tijekom autoregulacije krvne žile odgovaraju na lokalne podražaje da bi zadržale konstantno punjenje unatoč promjenjivim fiziološkim stanjima kao što su hipertenzija (konstrikcija), povišen intraokularni tlak (dilatacija) te povišena razina ugljikovog dioksida (dilatacija) (28). Istraživanja normalnih majmuna pokazala su da se autoregulacija nedvojbeno slama ako je perfuzijski tlak < 30 mmHg (29). Kada dođe do sloma autoregulacije, protok postaje izravno proporcionalan perfuzijskom tlaku, stoga varijacije krvnog tlaka u bolesnih ali i zdravih ljudi te hipertenzija/hipotenzija, utječu na protok krvi kroz vidni živac. Arterijska hipertenzija djeluje tako da podiže krvožilni otpor u terminalnim arteriolama, remeti autoregulaciju i uzrokuje sekundarne hipertenzivne promjene u krvnim žilama. No, isto tako i pad krvnog tlaka, ispod kritične razine autoregulacije, smanjit će protok kroz živac. Ta hipotenzija može biti sistemska ili lokalna (30). Na temelju krvne opskrbe optički živac može se podijeliti na dva dijela: anteriorni (glava živca) i posteriorni (2).



Slika 1.2. Shema krvne opskrbe različitih dijelova vidnog živca, pogled odozgo (izrada autorice, modificirano prema Hayreh SS. Ischemic optic neuropathy. Prog Retin Eye Res. 2009 Jan;28(1):34-62. Slika 2. uz dopuštenje autora).

1.4.1. Anteriorni dio vidnog živca

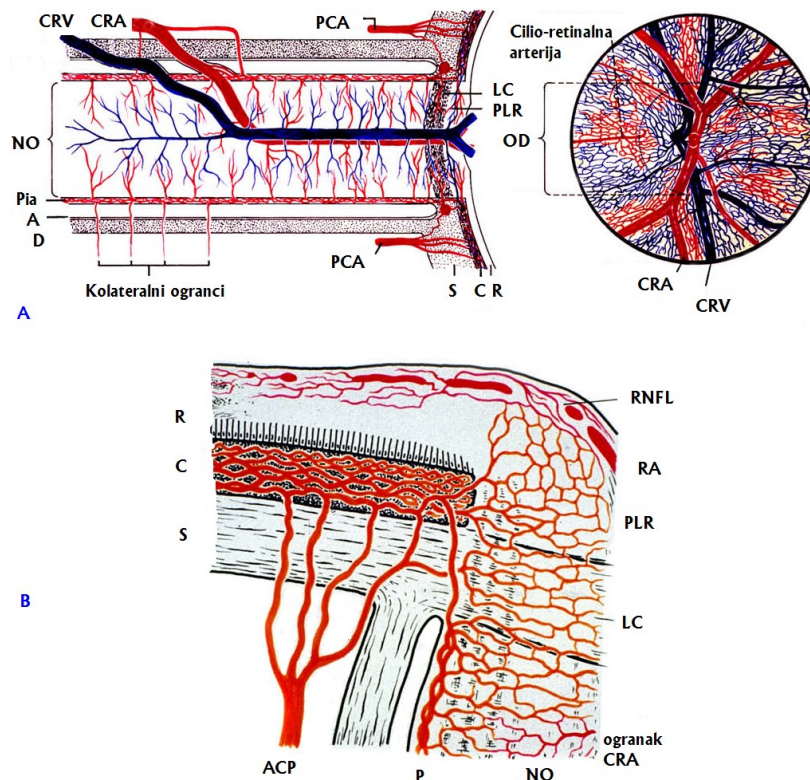
Glavni je izvor krvne opskrbe glave vidnog živca cirkulacija iz posteriornih cilijarnih arterija, preko peripapilarne horioideje i kratkih PCA ili Zinn-Hallerova anastomotskog prstena. Ona ispoljava sektornu distribuciju, što može objasniti segmentalni ispad vida pri ishemiji glave vidnog živca (2).

Površni sloj živčanih vlakana mrežnice uglavnom opskrbljuju retinalne arteriole. Ponekad temporalni dio može biti opskrbljen i posteriornim cilijarnim arterijama iz dublje prelaminarne regije (Slika 1.3.B) (2, 3).

Prelaminarni dio opskrbljuju fine centripetalne grane peripapilarne horioideje. Centralna retinalna arterija ne daje ogranke za opskrbu ovog dijela živca. Cirkulacija ovog dijela je, zapravo, sektorna, slično kao i segmentalna distribucija posteriorne cilijarne cirkulacije (21, 24).

Lamina kribroza opskrbljena je centripetalnim ograncima kratkih posteriornih cilijarnih arterija, bilo izravno ili putem Zinn-Hallerova anastomotskog prstena ako je prisutan. Centralna retinalna arterija, također, ni ovdje ne daje ogranke za opskrbu ovog dijela živca. U lamini kribrozi krvne žile, promjera 10 – 20 μm , ležeći u fibroznim septama i formirajući gusti kapilarni pleksus, čine ovaj dio glave vidnog živca izrazito vaskularnom strukturom (31).

Retrolaminarna regija ima dvojnu opskrbu krvlju – perifernu centripetalnu i aksijalnu centrifugalnu. Periferna centripetalna glavni je izvor krvne opskrbe ovog dijela živca. Čine je povratne pijalne grane koje potječu iz peripapilarne horioideje i Zinn-Hallerova prstena, centralne retinalne arterije i drugih orbitalnih arterija. Aksijalni centrifugalni sustav opskrbe nije prisutan kod svih ljudi. Ako postoji, oblikuju ga ogranci iz intraneuralnog dijela centralne retinalne arterije (32).



Slika. 1.3. Shematski prikaz krvne opskrbe A) optičkog živca, B) glave optičkog živca. Skraćenice: A = arahnoideja; C = horioideja; CRA = centralna retinalna arterija; CRV = centralna retinalna vena; D = dura; LC = lamina cribrosa; RNFL = površni sloj živčanih vlakana na disku; OD = optički disk; NO = optički živac (lat. *nervus opticus*); P = pia; PCA = posteriorne cilijarne arterije; PLR = prelaminarna regija; R = retina; RA = retinalna arteriola; S = sklera (izrada autorice, modificirano prema Hayreh SS. Ischemic optic neuropathy. Prog Retin Eye Res. 2009 Jan;28(1):34-62. Slika 1. uz dopuštenje autora).

1.4.2. Posteriorni dio vidnog živca

Anteriorni intraorbitni dio vidnog živca. Periferni centripetalni vaskularni sustav prisutan je kod svih i čini ga pijalni vaskularni pleksus, opskrbljivan multiplim pijalnim ogranacima koji potječu iz peripapilarne horioideje, Zinn-Hallerova prstena, centralne retinalne arterije, oftalmičke arterije i drugih orbitalnih arterija. Aksijalni centrifugalni sustav opskrbe prisutan je kod 75 % ljudi. Ako postoji, oblikuju ga ogranaci iz intraneuralnog dijela centralne retinalne arterije (32).

Posteriorni intraorbitni dio vidnog živca. Periferna centripetalna cirkulacija glavni je izvor krvne opskrbe ovog dijela živca. Čini ga pijalni vaskularni pleksus, opskrbljivan multiplim pijalnim ogranacima koji potječu najčešće iz oftalmičke arterije, a rjeđe iz drugih orbitalnih arterija. Aksijalni centrifugalni sustav opskrbe prisutan je kod 10 % ljudi. Ako postoji, formiraju ga ogranaci iz intraneuralnog dijela centralne retinalne arterije (2).

Međutim, uvijek postoji i ekstenzivna kolateralna cirkulacija na dijelu intraorbitnog dijela optičkog živca kroz sustav vanjske karotide. Anastomoze često dolaze od srednje meningealne, površne temporalne i facijalne arterije (2, 3).

Intrakanalikularni dio ima samo perifernu centripetalnu opskrbu, koju gotovo u potpunosti tvore kolateralni ogranci oftalmičke arterije odnosno unutrašnje karotidne arterije (3, 33).

Intrakranijski dio ima samo pijalni vaskularni pleksus, kojeg tvore brojne fine grane okolnih arterija, uključujući unutrašnja karotida, prednja gornja hipofizealna, prednja cerebralna, prednja komunikantna i oftalmička (3, 33).

1.4.3. Venska drenaža

Venska drenaža optičkog živca općenito prati arterijsku mrežu. Cijelom duljinom živca postoji periferna drenaža u pijalni pleksus, dok u distalnom dijelu postoji dodatna aksijalna drenaža u centralnu retinalnu venu (34). Venska se drenaža optičkog diska i retrolaminarnog područja dominantno odvija centralnom retinalnom venom, osim prelaminarne regije koja se drenira u peripapilarne horioidalne vene (3, 9). Ova komunikacija odgovorna je za potencijalni razvoj retinocilijarnih kolaterala (pogrešno nazvan optocilijarni šant) u slučaju kronične opstrukcije vidnog živca, kao što je okluzija centralne retinalne vene, edem papile, meningealna infiltracija, što čini šantove na obodu diska vidljivima oftalmoskopski (1, 2).

1.5. Neareritička ishemička optička neuropatija

Najčešći je ION neareritički (94,7 %), i to prednji ili anteriorni. NAION nije rijetka bolest. Stražnji ili posteriorni ION puno je rjeđi. Neki autori odvajaju stražnji (PION) od kirurškog (SION, S-PION, od engl. *surgical*). Kirurški, perioperacijski PION najčešće dovodi do bilateralnog masivnog gubitka vida i čak potpune sljepoće, koja je vrlo često trajna. Uglavnom je posljedica prolongiranih kirurških zahvata pri različitim stanjima, uključujući spinalne i druge ortopedske zahvate, radikalnu disekciju vrata, venske graftove na ekstremitetima, koronarni *bypass*, kirurgiju nosa, torakotomiju za hemotoraks, penetrirajuće torakoabdominalne ozljede, kirurgiju katarakte i strabizma (6, 7).

Godine 2007. Hayreh i Zimmerman objavili su istraživanje na seriji od 60 očiju s asimptomatskim edemom optičkog živca za kojeg uvode naziv „incipijentni“ NA-AION. Ovaj klinički entitet nema simptoma niti pada vida koji se može pripisati NAION-u, a predstavlja najraniji klinički stadij u nastanku NAION-a. To je istraživanje također pokazalo da je 55 % pacijenata na drugom oku imalo klasičan NAION (20 % razvilo je klasičan oblik nakon potpune rezolucije edema u početnom stadiju), u 25 % slučajeva incipijentni je oblik progredirao do klasičnog nakon vremenskog medijana od 5,8 tjedana te je bio češći u mlađih pacijenata. Bolesnici s incipijentnim oblikom imali su veću prevalenciju *diabetes mellitus*a u odnosu na bolesnike s klasičnim oblikom, pa se ovaj oblik bolesti često dijagnosticirao kao dijabetička papilopatija ili dijabetički papilitis (8).

1.5.1. Epidemiologija

Godišnja incidencija je 2,3 (35) – 10,2 (36) na 100 000 osoba u dobi iznad 50 godina, pa je u toj životnoj dobi najčešća akutna bolest vidnog živca (36, 37). No, ni jedna dob nije imuna na pojavu ove bolesti. U Hayrehovoj studiji na 624 pacijenta s NA-AION-om srednja vrijednost \pm SD je $61,3 \pm 12,3$ godine; u rasponu od 18 do 100 godina, 11 % u mlađih od 45 godina, 49 % u srednjoj dobi (45 – 64 godine), 40 % u starijoj populaciji \geq 65 godina (38). U drugom istraživanju, od 727 pacijenata s NA-AION-om 23 % bilo je mlađe od 50 godina (medijan 43 godine; raspon 13 – 49 godina) (39). Nešto je češća u muškaraca u odnosu na žene; 59 : 41 % (38), 58 : 42 % (39). Znatno je češći kod bijelaca u odnosu na druge rase (35, 38, 39).

Kumulativna vjerojatnost da se na drugom oku razvije NA-AION (bilateralni NA-AION) varira između istraživanja zbog uporabe različitih kriterija za ocjenu vjerojatnosti: 25 % unutar 3 godine kod 438 pacijenata (40), 17 % u 5 godina kod 431 pacijenta (41), 15 % u 5 godina kod 326 pacijenata (42). U istraživanju Berija i suradnika rizik je veći u muškaraca, osobito mlađih dijabetičara, a u istraživanju Newmann i suradnika pri lošoj inicijalnoj vidnoj oštrini i *diabetes mellitus*a. U studiji Hayreha i Zimmerman na 655 pacijenata veći rizik bilateralnog NA-AION-a imaju dijabetičari kod kojih se recidiv javlja ranije u odnosu na nedijabetičare (medijan; 25 – 75 percentila) (6,9; 0,4 – 16,9 nasuprot 9,1; 1,8 – 19,0 godina) (43).

Postoje i izvještaji o simultanoj pojavi bilateralnog NA-AION-a. To je vrlo rijetka pojava, osim kod pacijenata koji razviju naglu, tešku arterijsku hipotenziju, npr. tijekom

hemodijalize ili kirurškog šoka (2). Bilateralni PION pojavljuje se u 21% NA-PION-a, 50 % A-PION-a, 54 % S-PION-a (7), odnosno kod drugih autora u 25%, 17 % i 75 % (6) po skupinama.

Recidiv NA-AION-a na istom oku također se spominje u literaturi iako se, prema Hayrehovu mišljenju, brka progresija bolesti tijekom akutnog stadija i stvarna nova epizoda nakon što se prva epizoda potpuno razvila. U njegovu istraživanju na 829 očiju s NA-AION-om kumulativni postotak recidiva na istom oku iznosio je $1,0 \pm 0,4$ % nakon 3 mjeseca, $2,7 \pm 0,7$ % nakon 6 mjeseci, $4,1 \pm 0,9$ % nakon 1 godine, $5,8 \pm 1,1$ % nakon 2 godine od prve pojave. Jedina značajna asocijacija uz pojavu recidiva bila je noćna arterijska hipotenzija pa ona, uz moguće druge, predstavlja rizičan faktor za razvoj NA-AION-a (44).

1.5.2. Simptomi ishemije vidnog živca

Simptomi su ishemije vidnog živca u najvećem broju slučajeva tipični. Dolazi do naglog i bezbolnog pada vida koje nastupa uglavnom ujutro, odmah nakon buđenja (45). Ako se radi o progresivnom pogoršanju vida, bolesnici ga također uglavnom primijete ujutro, nakon buđenja. Neki se žale na intermitentno zamućenje vida, ako defekt vidnog polja pada kroz točku fiksacije, jer nesvjesno dolazi do premještanja fiksacije između polja dobrog i lošeg vida koja su u blizini točke fiksacije. Bolesnici s NA-AION-om žale se na pad vida u području prema nosu, a rjeđe na altitudinalne ispade. Kasnije često nastupa i fotofobija, osobito kod bilateralnih slučajeva. Neki se bolesnici žale na poremećaj vida i na drugom oku iako je to, prema Hayrehovu istraživanju na više od 1000 pacijenata s NA-AION-om, uglavnom posljedica toga što bolesnici nisu bili svjesni prethodnog pada vida na drugom oku i primijetili su ga tek kad je nastupila sadašnja bolest. Bilateralni simultani pad vida na oba oka krajnje je rijedak (2).

1.5.3. Znakovi ishemije vidnog živca

Klinička obilježja detaljno su opisana u izvješćima mnogih autora (35, 46), a najcjelovitiji pregled daje IONDT studija (37), kao i radovi S. S. Hayreha. NAION obično ima klasične simptome i znakove, što omogućava postavljanje jednostavne dijagnoze (2).

1.5.3.1. Vidna oštrina

Vodeći je simptom bolesti vidnog živca oštećenje vida. Ako su zahvaćena vlakna papilomakularnog snopića, nalazimo pad vidne oštrine (središnji dio mrežnice prema vidni živac sa 90 % vlakana). Zahvaćanje vlakana prije njihova križanja u hijazmi uzrokuje ispade vida na samo jednom oku (3). Na studiji od 500 uzastopnih slučajeva NA-AION-a, kad su pacijenti prvi put pregledani unutar dva tjedna od nastupanja pada vidne oštrine, inicijalna vidna oštrina (VO) bila je 20/20 kod 33 %, bolja od 20/40 kod 51 %, $\leq 20/200$ kod 21 % slučajeva (47, 48). To pokazuje da prisutnost normalne vidne oštrine ne isključuje prisutnost NA-AION-a.

Usporedba refrakcijske greške i aksijalne duljine oka pacijenata s NA-AION-om s dobno-specifičnom kontrolnom skupinom, nije pokazala značajnu razliku između tih dviju skupina (49-51).

Kod kirurškog PION-a pacijenti primijete pad vida uglavnom odmah ili vrlo brzo nakon operacije. Vrlo je često pad vida obostran, masivan i trajan; prema jednom istraživanju kod 17 % pacijenata $VO \geq 1,0$, kod 20 % $VO > 0,5$, a kod 69 % $VO \leq 0,1$ (6).

1.5.3.2. Poremećaj kolornog vida

U većine bolesnika javlja se oštećenje kolornog vida, koje je obično u korelaciji s oštećenjem vidne oštrine, za razliku od optičkog neuritisa gdje je osjet za boje oštećen i pri relativno očuvanoj vidnoj oštrini (3).

1.5.3.3. Prednji segment oka, zjenična reakcija, intraokularni tlak

Na prednjem segmentu oka nema važnijih promjena, osim aferentnog pupilarnog defekta zahvaćenog oka, uz pretpostavku da je bolest unilateralna i da na drugom oku nema očnih bolesti. Kod nekih je moguć porast intraokularnog očnog tlaka (IOT) (2).

1.5.3.4. Vidno polje

U kontrastu prema vidnoj oštrini, koja može biti i unutar normalnih granica u gotovo polovici očiju s NA-AION-om, defekti vidnog polja nastaju gotovo bez izuzetka, ali ispadi u vidnom polju variraju u obliku i lokalizaciji. U ispitivanju ispada vidnih polja na 312

očiju s NA-AION-om, manualnom kinetičkom perimetrijom s Goldmannovim perimetrom Hayreh je našao 83 % općenitih ispada vidnog polja s I-2e, 79 % s I-4e i 69 % s V-4e i skotome unutar centralnih 30° kod 55, 49 odnosno 36 % pacijenata ovisno o veličini i svjetlosnoj jakosti stimulansa (52). Relativni inferiorni altitudinalni defekti bili su uobičajeni (35 % s I-2e, 22 % s I-4e), ali apsolutni (V-4e) su nađeni samo kod 8 % očiju. U 22 % slučajeva je, pak, nađen apsolutni inferonazalni kvadrantni defekt. Drugim riječima, kod pacijenata s NA-AION-om, najčešći je relativni inferiorni altitudinalni defekt vidnog polja s apsolutnim inferonazalnim defektom. To je u suprotnosti s dotad prevladavajućim mišljenjem da je najčešći ispad u vidnom polju kod NA-AION-a apsolutni inferiorni altitudinalni ispad. Ta je tvrdnja možda nastala zbog toga što su starije automatizirane statičke perimetrije registrirale samo centralni otok 24 – 30° pa su se veliki skotomi, koji su dopirali do periferije tog vidnog polja, mogli pogrešno protumačiti kao altitudinalni ispadi iako je periferno polje izvan tih 24 – 30°, zapravo, moglo biti očuvano.

Analiza vidnih polja drugih autora otkriva da se srednja devijacija kreće od -32,6 do -1,3 dB +/- SD -19,7 +/- 8,08 dB te da je difuzni defekt najčešći (u 36,8 % ispitanika), a slijedi ga inferiorni altitudinalni defekt (53).

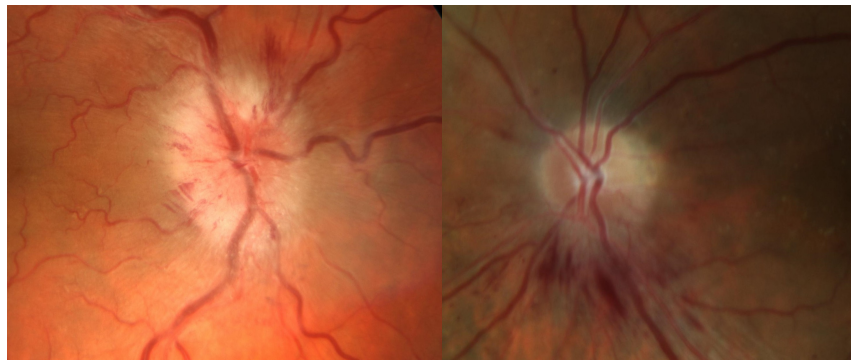
Kod PION-a je izražena velika varijabilnost defekata vidnog polja (s obzirom na to da svaka kolateralna PCA i OA opskrbljuje drugi dio posteriornog dijela optičkog živca) i njihov tip ovisi o tipu PION-a (6, 7). Hayreh je primijetio da je najčešći ispad centralni skotom, samostalno ili u kombinaciji s drugim ispadima, a nađen je kod 84 % NA-PION-a i 69 % A-PION-a. U većini očiju ne postoji aksijalna krvna opskrba centralnih dijelova posteriornog optikusa, gdje leže makularna vlakna, te je stoga centralni dio optikusa osjetljiviji na ishemiju od perifernog (6).

1.5.3.5. Očna pozadina

Izgled vidnog živca (normalan, edematozan ili blijed) nije specifičan i ne može se razlikovati između različitih mogućih etiologija optičkih neuropatija. Međutim, postoje neka pomoćna obilježja za razlikovanje određenih entiteta, pa se tako gornje ili donje sektorsko bljedilo papile javlja kod ishemičke optičke neuropatije (2).

Na početku NA-AION-a uvijek postoji edem diska (Slika 1.4.) (54). Incijalno postoji otekline bolešću zahvaćenog dijela diska, koji u pravilu korespondira s defektima vidnog polja, s tim da u ostalim dijelovima diska ne postoji edem ili je on minimalan. Nakon

nekoliko dana, cijeli disk može pokazivati generaliziran edem. Kasnije dolazi do bljedila i nestanka edema na inicijalno zahvaćenom dijelu glave optičkog živca, dok ostali dio PNO (zdravi) ima jači edem nego li ishemički dio. Bljedilo ishemičkog dijela PNO je sve jače, edem sve manji. U kasnim fazama bljedilo diska može biti ograničeno samo na ishemički dio ili može zahvaćati i cijeli disk u većoj ili manjoj mjeri. Nakon nestanka edema, dakle bljedilo na disku, ne podudara se nužno s lokalizacijom i opsegom inicijalnih ishemičkih promjena. Prema tome, sektorni edem diska korespondira s promjenama u vidnom polju samo u početku, a ne i kasnije kad dođe do nastanka atrofije dijela PNO (54). Ni Arnold i Hepler nisu našli konzistentnu korelaciju sektornog edema diska i promjena u vidnom polju (55).



Slika 1.4. Prikaz prednje nearteritičke ishemičke optičke neuropatije: edem diska i splinter hemoragije. A) Edem zahvaća cijeli disk. B) Edem zahvaća donji pol diska (fotografija autorice).

Edem se počinje povlačiti, a disk blijedjeti oko 2-3 tjedna nakon početka NA-AION-a. Hayrehovo istraživanje na 749 očiju pokazalo je da je vremenski medijan (25 – 75-ta percentila) spontane rezolucije edema diska 7,9 (5,8 – 11,4) tjedana. Edem se dulje zadržavao kod dijabetičara u odnosu na nedijabetičare, a kod pacijenata s lošijom vidnom oštrinom i jačim ispadima vidnog polja došlo je do brže rezolucije edema. U slučaju primjene kortikosteroidne terapije unutar prva 2 tjedna od nastanka ishemije, došlo je do značajno bržeg smanjivanja edema (54).

Kod dijabetičara, u inicijalnoj fazi, krvne žile iznad PNO su dilatirane, teleangiektatično promijenjene, s više peripapilarnih krvarenja, pa se promjene mogu vrlo lako pobrkati s neovaskularizacijom diska, tj. proliferativnom dijabetičkom retinopatijom (43, 56). Ponekad, kad je NA-AION uzrokovan embolijom PCA, edem je voštano-blijede boje (2).

Druge promjene na očnoj pozadini. Česte su nježne plamičaste hemoragije na obodu diska ili peripapilarno. One nestaju spontano, s nestankom edema. Dijabetičari imaju obično više krvarenja od nedijabetičara (43, 56). Ponekad se može pojaviti blaga serozna ablacija retine u papilomakularnom području, pa čak i do makule. Zbog edema diska postoji i blaga dilatacija i tortuotičnost venskog bazena. Kod nekih pacijenata, nakon nestanka edema, ostaju lipidni depoziti u peripapilarnoj ili makularnoj regiji (2, 57, 58).

Fluoresceinska angiografija. U veoma ranoj arterijskoj fazi angiografije može se vidjeti kašnjenje punjenja prelaminarne regije i peripapilarne horioideje i/ili slivnih zona PCA u početku NA-AION-a. U slučaju embolije dio horioideje kojeg opskrbljuju kratke stražnje PCA uopće se ne puni fluoresceinom. Bojenje diska u kasnoj fazi angiografije nespecifičan je nalaz i nema dijagnostičku važnost (22, 59).

Kod unilateralnog PION-a, prednji, stražnji segment, intraokularni tlak i fluoresceinska angiografija su uredni. Unutar 6 – 8 tjedana, nastupa bljedilo diska, češće na temporalnom dijelu PNO. Rijetko se nađe povećana ekskavacija (6).

1.5.3.6. Omjer kup/disk (ekskavacija diska)

Drugo zdravo oko pokazuje obično malenu ($\leq 0,2$) ekskavaciju odnosno optičku jamicu ili kup, što može olakšati ili usmjeriti dijagnozu u nejasnim slučajevima. Nakon atrofije/subatrofije PNO, može se na zahvaćenom oku primijetiti povećanje c/d omjera zahvaljujući gubitku živčanih vlakana (60).

1.5.3.7. Prirodni oporavak vida i vidna prognoza

Rađena su dva prospektivna istraživanja – IONDT (61), temeljena na 244 očiju i istraživanje Hayreha i Zimmerman (62) na osnovi 386 očiju. Oba su istraživanja došla do istog zaključka. Kod bolesnika pregledanih unutar 2 tjedna od nastanka simptoma i $VO \leq 20/70$, došlo je do poboljšanja u 41 – 43 % i pogoršanja u 15 – 19 % nakon 6 mjeseci. Također, došlo je do poboljšanja vidnog polja nakon 6 mjeseci, ispitivanjem metodom kinetičke perimetrije, kod 26 % pacijenata sa srednjim i teškim (ili srednje teškim) ispadima u vidnom polju (62). Vidna oštrina i vidno polje nisu se značajnije mijenjali nakon 6 mjeseci (48).

1.5.4. Etiopatogeneza

NA-AION nastaje zbog akutne ishemije glave vidnog živca (4, 22, 63). Jačina ishemije može varirati od blage do izrazite, ovisno o jačini i trajanju ishemije i drugim čimbenicima koji utječu na protok krvi kroz glavu optičkog živca. Glavni su izvor opskrbe krvlju posteriorne cilijarne arterije, PCA (2). Etiološki i patogenetski NAION može biti dvojak.

Prolazna neperfuzija ili hipoperfuzija glave vidnog živca. Ovo je najčešći uzrok NA-AION-a (64-66). Iako je među oftalmolozima prošireno mišljenje da je NA-AION tromboembolijska bolest, kao cerebrovaskularni inzult, u većini slučajeva za to ne postoje dokazi (2).

Kod NA-AION-a većinom ne postoji, angiografski potvrđena, potpuna okluzija peripapilarne horioideje i/ili horioidalnih slivnih zona kao kod A-AION-a, nego samo usporeno ili zakašnjelo punjenje. Upravo zbog toga pad vida uglavnom je puno manji u odnosu na A-AION, gdje dolazi do tromboembolijske okluzije PCA, a također je i češći oporavak vidne oštine (61, 62) za razliku od A-AION-a, gdje oporavka vidne oštine uglavnom nema (67). Kod pacijenata s NA-AION-om transkranijски *doppler* ne otkriva povećanu incidenciju embolijskih događaja (68).

Tromboembolija najčešće nije rizičan faktor (69-71). Pušenje je rizičan faktor upravo za cerebrovaskularne incidente, tromboembolije i radovi na temu NA-AION-a i pušenja uglavnom ne dovode jedno s drugim u vezu (38, 42). Međutim, postoje podaci da se NAION kod pušača javlja u mlađoj životnoj dobi u odnosu na nepušače i bivše pušače (38, 72). U tromboembolijskim bolestima aspirin je dokazao svoju pozitivnu ulogu, ali ne i ovdje (41, 42), iako su neki autori dokazali njegovu pozitivnu funkciju u sprječavanju recidiva na drugom oku (73, 74).

Kao uzrok neperfuzije ili hipoperfuzije spominje se prolazni pad krvnog tlaka za vrijeme spavanja (noćna arterijska hipotenzija, apneja za vrijeme spavanja) (66, 75-80), ishemija oka, teška stenoza unutrašnje karotidne arterije i/ili oftalmičke arterije, bilo kakav šok, nagli porast očnog tlaka (neovaskularni glaukom udružen s okularnom ishemijom, akutni glaukom) (81).

Embolija arterija/arteriola koje opskrbljuju vidni živac. Ovo je samo povremeno uzrok NA-AION-a. Lieberman i suradnici 1978. g. našli su na histopatološkim uzorcima multiple emboluse u prednjem dijelu optičkog živca, a Hayreh potvrdio

angiografski 1985. g. (22). U tim je slučajevima ishemija obično masivna, teška i trajna, slično kao kod A-AION-a, a ovisi o veličini zahvaćene arterije.

Neareritički PION (NA-PION) nastaje zbog istih uzroka kao i NA-AION. Hayreh je u istraživanju na 42 pacijenta s PION-om našao veću prevalenciju sustavnih bolesti u odnosu na kontrolnu skupinu – arterijske hipertenzije, *diabetes mellitusa*, ishemičke bolesti srca, cerebrovaskularne bolesti, bolesti karotidnih arterija i perifernih krvnih žila te migrene (6).

Kod kirurškog ION-a (S-PION-a) etiopatogeneza je multifaktorijalna. Glavni uzročnici su teška i prolongirana arterijska hipotenzija (zbog prolongirane opće anestezije, kirurške traume i velikog gubitka krvi), hemodilucija (zbog primjene velikih količina infuzije da bi se kompenzirao gubitak krvi), orbitni i periorbitni edem, kemoza i anemija, rijetko izravna orbitalna kompresija uslijed ležanja potrbuške. Gubitak krvi s arterijskom hipotenzijom ili bez arterijske hipotenzije uzrokuje otpuštanje renina i endogenih vazokonstriktora zbog aktivacije simpatičkog sustava i vazomotornog centra, što za posljedicu ima horioidalnu ishemiju i NA-AION. Velik utjecaj može imati i povećana agregacija trombocita (2).

1.5.5. Histopatologija

U izvještaju Knoxa i suradnika (82), na 193 oka s ION-om, zaključeno je da su ishemičke lezije optikusa inicijalno acelularne, a kasnije pokazuju infiltraciju makrofaga. Nakon četiri tjedna i više na rubovima lezija prisutne su kavernoze lezije s mukopolisaharidima. Eksperimentalni model Hayreha i Bainesa (1972) pokazao je sličan nalaz (83).

Isayama i Takahashi u svojim su histopatološkim studijama na PION-u našli ishemičke lezije u transverzalnim, perifernim, altitudinalnim ili aksijalnim područjima optičkog živca (84).

1.5.6. Patofiziologija i rizični čimbenici

Ishemija glave optičkog živca multifaktorijalne je prirode, osobito kod AION-a. Svaki bolesnik s NA-AION-om ili drugim ishemičkim promjenama ima jedinstvenu kombinaciju sustavnih i lokalnih čimbenika koji zajednički dovode do ishemijskog oštećenja.

Rizični faktori mogu se podijeliti na dvije osnovne grupe: predisponirajući i precipitirajući (79, 85).

1.5.6.1. Predisponirajući rizični čimbenici

Predisponirajući rizični čimbenici mogu pogodovati nastanku NA-AION-a, ali ne nužno i dovesti do njega. Mogu biti sustavni i lokalni.

1.5.6.1.1. Sustavni rizični čimbenici

Brojna su istraživanja pokazala značajno visoku prevalenciju arterijske hipertenzije, noćne arterijske hipotenzije, *diabetes mellitus*a, ishemične bolesti srca, hiperlipidemije, ateroskleroze i arterioskleroze kod pacijenata s NA-AION-om u odnosu na opću populaciju (43, 85-88).

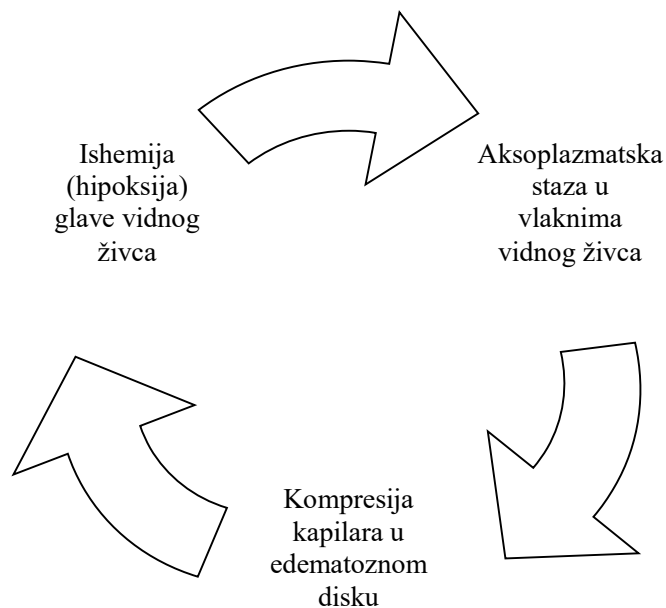
Zatim, ovdje su svoje mjesto našle i apneja pri spavanju (89-93), arterijska hipotenzija uzrokovana brojnim faktorima (šokom, kardiopulmonarnim premosnicama, hemodijalizom, masivnim ili čestim hemoragijama) (94), maligna arterijska hipertenzija (95). Također, ne mogu se u potpunosti isključiti ni tromboembolijski uzroci (71, 96-102), ali češće kod mlađih osoba bez vaskulopatije, kod bilateralnog ili recidivirajućeg NAION-a, idiopatske ili rekurentne venske tromboembolije (VTE), pozitivne obiteljske anamneze VTE i VTE mladih na neobičnim mjestima (cerebralna, hepatalna, mezenterična ili renalna vena) (102). Drugi su uzroci migrena (103-105), defektna kardiovaskularna autoregulacija, tip „A“ ličnosti (93), disekcija karotide (106-110).

Nadalje, brojni su i usputni nalazi različitih sustavnih bolesti i NA-AION-a, ali se izravna uzročna veza ne može dokazati (Tablica 1.1).

1.5.6.1.2. Lokalni rizični čimbenici

Značajna je uzročno-posljedična povezanost između brojnih očnih stanja i NA-AION-a. Ta stanja prvenstveno uključuju odsutnu ili malenu ekskavaciju na disku (c/d omjer) (49, 111-113), koja je puno češća kod pacijenata s NA-AION-om u odnosu na generalnu populaciju. Tako je nastao termin *disc at risk*, tj. rizičan disk i mnogi su ga smatrali primarnim faktorom u razvoju NA-AION-a. Malen disk ima uzak skleralni kanal, što dovodi do gužve među vlaknima koja prolaze kroz rigidan skleralni kanal i laminu kribrozu i svojevrsnog *compartment* sindroma. Ishemija ili hipoksija aksona u glavi optičkog živca

uzrokuje aksoplazmatsku stazu, što dovodi do otekline aksona. Tkiva su najosjetljivija na kompresiju upravo tamo gdje među vlaknima leže nježne krvne žile i kapilare te tako nastaju sekundarne vaskularne promjene (114). Prema tome, slijed događaja bio bi kao što pokazuje dijagram (Slika 1.5.). Dakle, malen c/d omjer tek je sekundarni rizični faktor, tj. njegov se utjecaj ispoljava tek kad je proces ishemije već započeo (2). U takvoj situaciji, ako dođe do dodatnog pada perfuzijskog tlaka u kapilarama optičkog diska, nastat će izrazita ishemija koja izravno vodi do simptomatskog NA-AION-a, koji se najčešće otkriva u rano jutro, nakon buđenja (45).



Slika 1.5. Dijagram prikazuje *circulus vitiosus* oštećenja vlakana vidnog živca kod nastanka NAION-a. Inicijalni događaj je supklinička ishemija glave vidnog živca (izrada autorice).

Nadalje, osim c/d omjera tu se ubrajaju povišen očni tlak (115-117), edem diska zbog bilo kojeg uzroka (118), druze optikusa (119), ekstrakcija katarakte (113, 116, 120-126), laser *in situ* keratomileuza (LASIK) (127-129), vitrektomija i konvencionalna operacija ablacije retine (130, 131). Opisani su i pojedinačni slučajevi NAION-a nakon operacije strabizma (132) i blefaroplastike (133).

1.5.6.2. Precipitirajući rizični čimbenici

U osoba kod kojih su već prisutni predisponirajući čimbenici, precipitirajući rizični čimbenici predstavljaju konačni udarac, „zadnju kap“, koja dovodi do ishemije glave optičkog živca i NA-AION-a.

Hayreh je 1994. g. utvrdio da je noćna arterijska hipotenzija najvažniji čimbenik u ovoj kategoriji, a isto navode i drugi autori (75-80). Sve je počelo s činjenicom da bolesnici najčešće otkrivaju pad vida nakon buđenja, i to osobito ujutro, tj. nakon prve prilike za kritičku uporabu vida (45). Incidencija može biti i viša od 73 % jer mnogi koji postanu svjesni pada vida tijekom dana ne mogu biti sigurni kad se dogodio. Kod mnogih od tih pacijenata 24-satno mjerenje krvnog tlaka pokazalo je postojanje noćne arterijske hipotenzije. Istraživanja su također pokazala da antihipertenzivna terapija pokazuje usku povezanost s pogoršanjem vidnog polja kod noćne hipotenzije (78, 79). Pad krvnog tlaka tijekom noći je fiziološka pojava, a kod nekih pacijenata, zbog loše kardiovaskularne autoregulacije, ona može biti izrazita.

Tablica 1.1. Rizični čimbenici udruženi s nearteritičkom ION (3)

Sistemska vaskulopatija	Uobičajeno: hipertenzija/hipotenzija, <i>diabetes mellitus</i> , arterioskleroza, ateroskleroza, ishemičke i valvularne bolesti srca (43, 86-89) Rijetko: ženski nositelj Fabryjeve bolesti (134), Takayasu arteritis (135), bolest karotida (136-138) i disekcija karotide (106-110, 139), <i>thrombangiitis obliterans</i> , vazospazam, migrena (103-105), Raynaudova bolest, MPO-ANCA vakulitis (140)
Akutni gubitak krvi ili hipertenzija ili bez rizika	Perioperacijski (141-149): ortopedske, osobito spinalne operacije (150-157), kardiopulmonalne operacije (158-160), koronarna angiografija, operacije vrata (161-164), abdominalne, ginekološke i urološke operacije (165-170), estetske (171) te nazalne operacije (intranazalni anestetik) (172, 173), opsežne opekotine (174, 175)
Nakon liječenja maligne hipertenzije (176)	
Hemodijaliza (177-181)	
Noćna hipotenzija (66, 75, 76, 79, 80)	
Okularne operacije	Operacije katarakte i sekundarna implantacija intraokularne leće (113, 116, 123-126, 182), vitreoretinalne operacije (130, 183), operacije strabizma (132), blefaroplastika, LASIK (127-129)
Infekcije	Aspergiloza (184, 185), herpes zoster (186, 187), Lymeova bolest (188), rekurentni herpes <i>labialis</i> (189), lues, stafilokokna tromboza kavernoznog sinusa
Okularna stanja	Hipermetropija (49, 51), druze papile (119, 190-195), edem papile, $c/d \leq 0,2$, povišen IOT
Hematološke abnormalnosti i sklonost trombofiliji	Anemija (196, 197), perniciozna anemija, srpasta anemija, antifosfolipidni sindrom, leukemija (196), lipidne abnormalnosti (74, 198, 199), <i>polycythemia rubra vera</i> , purpura (200, 201), hiperhomocisteinemija (202-206), poremećaji koagulacijskih faktora II protrombina, V Leiden, proteina C, S, MTHFR (71, 97, 99, 102, 207-209)
Pušenje (38, 72, 74, 210)	
Gravesova bolest (3)	
Radijacijska terapija (211)	
Apneja u spavanju (89-92, 212)	
Lijekovi	interferon-alfa, ribavirin (213-221), PDE-5 inhibitori (nije dokazana egzaktna uzročno-posljedična veza) (222-228), infliximab (229), nazalni dekongestivi (230)

1.5.7. Terapija

Liječenje ION-a izrazito je kontroverzna tema i do danas ne postoji sveopće prihvaćena terapija, a nije dokazana ni učinkovita profilaksa. Iskušane su brojne metode, uključujući sustavnu i retrobulbarnu primjenu kortikosteroida, antikoagulanse, antiagreganse, difenilhidantoin, hiperbaričnu oksigenaciju, dekompresiju ovojnice optičkog živca.

Predložena je terapija levodopom, ali nije dokazana njena pouzdanost, a u zadnje vrijeme istražuju se neuroprotektivne i regenerativne strategije (3, 231).

Aspirin. Studija Kupersmitha i suradnika 1997. g. temeljena na 131 pacijentu tvrdila je da aspirin prevenira razvoj NAION-a na drugom oku (232). Beck i suradnici, istraživanjem na 431 oku, nisu dokazali pozitivan učinak od dugotrajnog uzimanja aspirina na pojavu recidiva NA-AION-a na drugom oku (41). Sličan je nalaz i kod drugih autora (42, 233). Ovaj nalaz nije iznenađujući s obzirom na činjenicu da NA-AION nije tromboembolijski poremećaj nego hipotenzivni, a aspirin nema utjecaj na tonus krvnih žila i krvni tlak (2). Kupersmith i kolege sugeriraju da uzimanje aspirina dva ili više puta tjedno smanjuje rizik uključenja drugog oka, bez obzira na druge rizične faktore (232).

Međutim, s obzirom na moguću povezanost NAION-a i cerebrovaskularnih i kardiovaskularnih rizičnih čimbenika (hipertenzija, dijabetes) (86) te uočenog smanjenja morbiditeta i mortaliteta bolesnika s tim bolestima koji su liječeni aspirinom, mišljenje nekih autora jest da se bolesnicima s NAION-om može propisati niska dnevna doza aspirina radi sprječavanja recidiva (3, 234, 235).

Sustavna kortikosteroidna terapija. Iako se niti jedna medicinska terapija nije pokazala dovoljno efikasnom u terapiji akutnog ION-a, sustavna upotreba kortikosteroida može teoretski reducirati fokalni utjecaj edema i produkciju slobodnih radikala, a prema studiji Chumana i suradnika izaziva i vazodilataciju te bi, stoga, mogla imati dobar učinak u terapiji NAION-a (236). Hayreh i Zimmerman su 2008. g. objavili rezultate istraživanja na velikom broju pacijenata: 364 očiju s NA-AION-om bilo je tretirano sustavnom kortikosteroidnom terapijom u trajanju onoliko dugo koliko je bio prisutan edem. To je istraživanje pokazalo da terapija u akutnom stadiju, tijekom prva dva tjedna od početka bolesti, daje značajno veću mogućnost poboljšanja vidne oštine, defekata u vidnom polju i edema glave optičkog živca u usporedbi s kontrolnom skupinom bez terapije (237, 238). Nedavno objavljeno istraživanje, koje je uspoređivalo prirodni tijek bolesti i tretman NAION-a s 80 mg/dan kortikosteroida, pokazuje da ova terapija nije učinkovita u akutnoj fazi bolesti te da čak može imati i ozbiljne komplikacije. Autori nisu pronašli statističku razliku u vidnoj oštini, debljini sloja retinalnih vlakana (engl. *RNFL*), vrsti i jačini oštećenja vidnog polja (239).

Intravitrealna aplikacija triamcinolon acetona i inhibitora vaskularnog endotelnog čimbenika rasta (anti-VEGF). Jonas sa suradnicima 2007. g., primjenom terapije triamcinolonom na tri bolesnika s NA-AION-om, nije našao nikakav pozitivan učinak

(240). Kaderli sa suradnicima 2007. g., ispitivanjem četiriju pacijenata, nije našao poboljšanje u vidnom polju, ali je zato primijetio poboljšanje vidne oštine (241). Bennet i suradnici 2007. g. prikazali su slučaj bolesnika kod kojeg je došlo do poboljšanja vidne oštine nakon intravitrealne aplikacije bevacizumaba (anti-VEGF) (242). Međutim, veća istraživanja nisu pokazala nikakvu razliku u odnosu na prirodni oporavak po pitanju vidne oštine, vidnog polja i debljine optičkog diska na OCT-u (243, 244). Intravitrealne injekcije, osobito triamcinolona, mogu biti i štetne jer povećanjem očnog tlaka snižavaju očnu perfuziju, a oči s NA-AION-om ionako imaju ugroženu cirkulaciju u glavi optičkog živca, pa svako, i najmanje, povećanje očnog tlaka može imati pogubne posljedice. Za razliku od intravitrealne, kratkotrajna peroralna terapija kortikosteroidima nije dovodila do povišenja očnog tlaka (237).

Hiperbarična oksigenacija u nekoliko radova pokazala je terapijsku korist (245, 246), a nova istraživanja na štakorskim modelima pokazuju da smanjuje apoptozu (247, 248) pa bi tako mogla djelovati neuroprotektivno.

Levodopa/karbidopa u istraživanjima nekih autora nije pokazala korist (249), dok s druge strane Johnson i suradnici smatraju da korist postoji ako se rano započne s terapijom (250).

Dekompresija ovojnice vidnog živca. Nacionalna agencija za medicinska istraživanja „Nacionalni institut zdravlja“ (engl. *National Institutes of Health*), provela je multicentrično kliničko istraživanje IONDT (Ischemic Optic Neuropathy Decompression Trial), čiji je zaključak da se procedura dekompresije ovojnice vidnog živca nije pokazala učinkovitom, da nije odgovarajući tretman za NA-AION i da može biti štetna, jer je čak 24 % očiju nakon dekompresije doživjelo daljnji gubitak vida, što je značajno više od 12 % u odnosu na nerandomiziranu skupinu (61). To je istraživanje također pokazalo da u 42 % slučajeva dolazi do spontanog oporavka vida, bez ikakve procedure.

Transvitrealna optička neurotomija danas se smatra potencijalnom terapijom za okluziju centralne vene i NAION-a, no autori preporučuju randomizirani klinički pokus (251).

Brimonidin. U eksperimentima na životinjama brimonidin se pokazao kao potencijalni neuroprotektivni lijek, ali u kliničkim pokusima to nije potvrđeno (252-256).

Smanjenje čimbenika rizika. Ovo je svakako najvažniji korak, jer niti jedna dosadašnja terapija nije pokazala nedvojbenu korist, a osobito kod kirurškog oblika, kod kojeg osim profilakse nema zadovoljavajućeg liječenja (238). Noćna arterijska hipotenzija

vrlo je važan rizični faktor, osobito za bolesnike s predisponirajućim rizičnim faktorima. Hayreh smatra da su brojni antihipertenzivi, lijekovi za kardiovaskularne bolesti, benignu hiperplaziju prostate, značajno podigli incidenciju NA-AION-a od 60-ih do danas, pa danas čak možemo govoriti i o jatrogenom nastanku bolesti. On smatra da svaki pacijent koji je prebolio arteritički ili nearteritički oblik ION-a, koji boluje od normotenzivnog glaukoma, okluzije ili teške stenozе unutrašnje karotidne arterije, niskog tlaka u centralnoj retinalnoj arteriji ili ima kroničan edem optičkog živca bilo koje druge geneze, mora biti svjestan opasnosti od nastanka NA-AION-a, potencijalnih rizika intenzivne antihipertenzivne terapije, osobito one koja se daje navečer (2). Preporučuje se i kontrola arterijske hipertenzije, dijabetesa, kao i prestanak pušenja (72). U bolesnika s malignom hipertenzijom prebrzo sniženje krvnog tlaka može biti precipitirajući rizični faktor za nastanak NAION-a na drugom oku (2).

Terapija incipijentnog ili asimptomatskog NA-AION-a. Da bi se spriječila moguća progresija početnog u klasični oblik NA-AION-a, potrebno je poduzeti hitne mjere. Ako pacijent uzima antihipertenzivnu terapiju, potrebno ju je prebaciti s večernje doze na jutarnju, izbaciti iz terapije sve lijekove koji dodatno mogu smanjiti krvni tlak tijekom noći i jutro (lijekove za spavanje, sedative, alkohol, lijekove protiv bolova, alfa-1-blokatore za benignu hipertrofiju prostate kod muškaraca i probleme s mjehurom kod žena, lijekove za erektilnu disfunkciju), brzu procjenu apneje u snu, sniziti očni tlak. Može se uvesti sustavna kortikosteroidna terapija (257) iako ona u kasnijoj studiji na 60 očiju nije pokazala da postoji značajna razlika u progresiji bolesti iz početnog u klasični oblik (8, 258).

Terapija perioperacijskog ili kirurškog PION. U osnovi, treba paziti na poduzimanje preventivnih mjera kako ne bi uopće došlo do razvoja bolesti, tj. potrebno je što više skratiti trajanje operativnog zahvata i izbjegavati arterijsku hipotenziju, prekomjerno davanje tekućina i hemodiluciju, pritisak na očnu jabučicu i orbitu, nizak položaj glave. Osobito treba biti oprezan kod osoba koje imaju već prisutne rizične faktore za ION. Bolesnici s kirurškim PION-om uglavnom pate od jakog, često bilateralnog i ireverzibilnog pada vida, koji se ne poboljšava pri steroidnoj terapiji (6, 7).

1.5.8. Diferencijalna dijagnoza NAION-a

Ključni simptomi i znakovi bolesti koji su visoko sugestivni za arteritički ili nearteritički ION-a popisani su u tablici 1.2. (2, 259, 260).

Tablica 1.2. Ključni simptomi i klinički znakovi na osnovi kojih se mogu razlikovati arteritički od neareritičkog oblika ishemičke optičke neuropatije.

Arteritički ION	Neareritički ION
> 50 god	> 40 god
Češće bilateralno, simultano ili konsekutivno i posteriorni tip	Češće unilateralno, anteriorni tip
Ispadi VP sukladni optičkoj neuropatiji, gdje je testiranje moguće	Ispadi VP sukladni optičkoj neuropatiji
RAPD unilateralnih i bilateralnih asimetričnih zahvaćanja	RAPD unilateralnih i bilateralnih asimetričnih zahvaćanja
c/d različit (velik c/d je izrazito sugestivno za A-AION)	c/d < 0,2
Klaudikacija čeljusti ili jezika	Nema
Abnormalnosti temporalne arterije (smanjen puls, noduli, bolna osjetljivost)	Nema
Novonastala lokalizirana glavobolja ili vratobolja	Nema
<i>Amaurosis fugax</i> je visoko sugestivna za A-ION, kao i masivni gubitak vida (MRPO ili L+)	Češće blaži pad vidne oštine*
Povišeni CRP > 2,45 mg/dl i SE > 50 mm/h	CRP i SE nisu povišeni ili su niži od navedenih vrijednosti
Voštano-blijed edem papile vidnog živca	Hiperemija papile, kasnije bljeđi edem
A-AION s okluzijom cilio-retinalne arterije (obje dobijaju krv iz PCA)	
Angiografski dokazan potpuni izostanak punjenja dijela horioideje, koja dobiva krv iz PCA	Angiografski usporeno punjenje dijela horioideje, koja dobiva krv iz PCA
Pozitivna biopsija temporalne arterije (negativan nalaz ne isključuje) (nekrotizirajući arteritis, divovske stanice)	Negativna biopsija temporalne arterije
	Udruženo sa čimbenicima rizika za vaskulopatiju (hipertenzija, <i>diabetes mellitus</i>)
Brzo progresivno oštećenje vida, često i brzo zahvaća i drugo oko	Oštećenje vida obično je stacionarno, ali može i progredirati

*Više od 25 % A-AION-a imaju $VO \geq 0,5$, a 20 % NAION-a imaju $VO \leq BP$

U tablici 1.3. popisani su parametri koji s visokom vjerojatnošću upućuju na posteriorni AION.

Tablica 1.3. Parametri za dijagnozu posteriornog AION-a (PION-a).

PION	AION
Nagli pad vida s poremećajem/bez poremećaja centralne vidne oštine	
Ispadi u vidnom polju	
RAPD na zahvaćenom oku, ako je drugo oko zdravo	
Uredan nalaz oftalmoskopije i fluoresceinske angiografije u početku, a nakon 6 – 8 tjedana od nastupa pada vida bljedilo PNO	Oftalmoskopski sektorni/difuzni edem papile s peripapilarnim plamičastim krvarenjima, malen c/d na drugom oku, zakašnjelo punjenje horoidalne cirkulacije na fluoresceinskoj angiografiji
Bez druge oftalmološke, orbitalne ili neurološke bolesti koja bi mogla objasniti pad vida	
Često perioperacijski, postiradijacijski, uz tešku hipovolemiju ili anemiju	

2. HIPOTEZA

Do sada nije poznat jasan mehanizam nearteritičke optičke ishemičke neuropatije (NAION-a) niti adekvatno liječenje. Na području Slavonije i Baranje ne postoje podaci o incidenciji ove bolesti niti o čimbenicima rizika poput arterijske hipertenzije, dijabetesa, ateroskleroze, pušenja, male papile vidnog živca i uporabe nekih lijekova. Pretpostavka je da na ovu bolest utječu način života i prehrane na ovom području ta da se u pacijenata oboljelih od NAION-a češće javljaju rizični čimbenici u odnosu na osobe koje ne boluju od ove bolesti.

3. CILJEVI ISTRAŽIVANJA

Ciljevi ovog istraživanja bili su utvrditi i prikazati:

- incidenciju nearteritičke ishemičke optičke neuropatije na području Slavonije i Baranje, zatim incidenciju po dobi, spolu i sezoni pojavnosti, bilateralnu incidenciju i incidenciju recidiva na istom ili drugom oku
- glavne rizične čimbenike nearteritičke ishemičke optičke neuropatije na području Slavonije i Baranje
- eventualnu razliku u odnosu na dosad prikazane svjetske podatke o rizičnim čimbenicima za nearteritičku ishemičku optičku neuropatiju.

4. ISPITANICI I METODE

Ovo istraživanje provedeno je na Odjelu za oftalmologiju, Kliničkog bolničkog centra Osijek i Klinike za oftalmologiju, Kliničkog bolničkog centra Zagreb. Ispitivani su bolesnici iz četiri istočnohrvatske regije te po dobi i spolu upareni kontrolni ispitanici. Istraživanje je započeto 1. lipnja 2006. a završeno 30. lipnja 2009. godine.

4.1. Karakteristike ispitanika za uključivanje u istraživanje

Glavni su dijagnostički kriteriji za uključivanje bolesnika u istraživanje bili: 1) anamnestički podatak naglog, najčešće bezbolnog, pada vida na jednom ili oba oka koji je nastao unutar tri mjeseca, a koji se najčešće registrira ujutro, nakon buđenja, 2) moguć ipsilateralni aferentni pupilarni defekt, 3) fokalni ili difuzni edem glave vidnog živca ili, pak, bljedilo, 4) ispad u vidnom polju koji korespondira s lokacijom edema ili bljedila vidnog živca, 5) nepostojanje drugih objektivnih znakova neurološke bolesti (demijelinizacije, upale, infiltracije ili metastatske bolesti, kompresije živca masivnom lezijom), sustavne (temporalnog arteritisa ili drugih vaskulitisa) ili oftalmološke bolesti (bolesti mrežnice, krvarenja u staklasto tijelo, difuzne orbitalne kongestije, komplikacije nakon oftalmoloških operacija i sl.) koji bi mogli objasniti gore navedenu kliničku sliku. Bitno je bilo uočiti razliku između progresije oštećenja vida i vidnog polja unutar iste ishemičke epizode i novonastale ishemije (261). Bilo kakvo pogoršanje vida koje se odvija tijekom edema diska predstavlja dio kontinuiranog procesa inicijalne epizode NAION-a, a ne novu pojavu bolesti (70), osim ako se bolesnik nije javio s novim svježim padom vida ili pogoršanjem vidnog polja, a koje se razlikuje od prvog napada bolesti. Analizom snage testa za predikciju pripadnosti skupini oboljelih od neareritičke ishemičke optičke neuropatije prema sljedećim parametrima: pretpostavljeni omjer šansi (OR) od 2, razina značajnosti α 0,05 te snagu testa od 80 %, u istraživanje je bilo potrebno uključiti najmanje 113 očiju ispitanika. U analizi snage testa koristila se programska podrška G*Power for Windows, verzija 3.1.5. Napravljena je skupina od 72 ispitanika s NAION-om i 72 kontrolna ispitanika, ukupno 144 očiju, što daje snagu testa od 88 %. Kontrolnu skupinu ispitanika čine osobe koje ne boluju od NAION-a, a bili su na pregledu zbog korekcije refrakcijske greške.

4.2. Praćenje ispitanika

Redovno praćenje pacijenata započeto je dolaskom pacijenta oftalmologu, svakodnevno prvih 10 dana, zatim se provodilo nakon 2 tjedna, 1, 3, 6 i 12 mjeseci nakon pojave bolesti, tj. do kraja liječenja, a potom jedanput godišnje, prema potrebi.

4.3. Tablični prikaz podataka

Svi su podaci unošeni u prethodno napravljene tablice, a one su sadržavale anamnestičke podatke i podatke o kliničkoj slici upisane na osnovi čimbenika koji su u najvjerojatnije kauzalnoj vezi s ishemičkom optikoneuropatijom. Svakom je bolesniku pri prvom dolasku na odjel/kliniku napravljena kompletna sustavna i oftalmološka obrada. Svaki je bolesnik temeljito ispitan s obzirom na njegove vidne smetnje, prošle i trenutačne oftalmološke, neurološke i sustavne bolesti i lijekove koje redovito koristi. Nakon dobivanja potpisanog pristanka za sudjelovanje u istraživanju, svakom je bolesniku učinjena standardna obrada od strane liječnika – neurooftalmologa.

4.4. Skupljanje podataka

Učinjena je kompletna medicinska evaluacija, uključujući ispitivanje dobi, spola, sezone pojave bolesti, indeksa tjelesne mase (ITM), načina prehrane, tjelesne aktivnosti i kondicije, pušenja, konzumiranja alkoholnih pića i komorbiditeta – arterijske hipotenzije/hipertenzije, kardijalnih bolesti (kardiomiopatije, koronarne, valvularnih bolesti, kardijalne aritmije, eventualno preboljelih infarkta miokarda), cerebrovaskularnih incidenata, ateroskleroze, hiperlipidemije, *diabetes mellitus*a, peptičkog ulkusa, gastritisa, jetrenih ili bubrežnih bolesti, hipertireoze/hipotireoze, opstruktivne apneje u snu, kronične opstruktivne plućne bolesti i bronhijalne astme, epistakse, anemije, migrene, trošenje lijekova za liječenje erektilne disfunkcije, tj. inhibitora fosfodiesteraze tipa 5 (PDE-5 inhibitora), estrogenske supstitucijske terapije, obiteljskih vaskularnih rizika, postojanja glaukoma, te oftalmoloških i neoftalmoloških operacija (tip kirurške procedure i usporedba s početkom bolesti).

Ispitivana je vidna oštrina, nakon najbolje moguće korekcije refrakcijske greške, upotrebom retroiluminiranih Snellenovih tablica, a koja je izražena u decimalnim jedinicama. Za bolesnike koji, zbog male vidne oštine, nisu bili u mogućnosti pročitati niti jedan red na tablici na udaljenosti od jedan metar (VO 0,01), ispitana je i zabilježena mogućnost „brojanja

prstiju pred okom“ (BPPPO), „mahanja ruke pred okom“ (MRPO) ili registriranja osjeta svjetla. Ispitivanje refrakcijske greške uključivalo je pregled autorefraktometrom, frontofokometrom i određivanje najbolje korigirane vidne oštine. Cilindri su izraženi kao sferni ekvivalent (SE). Refrakcijska greška nije kvantificirana kod operiranih pacijenata (pseudofaknih i afaknih) i pacijenata s kataraktom. Dodatno je svakom bolesniku ispitan kolorni vid pseudoizokromatskim tablicama po Ishihari, kontrastna osjetljivost Pelli-Robsonovim testom, reakcija zjenica na svjetlost, kinetička perimetrija po Goldmannu, intraokularni tlak, učinjen pregled na procjepnoj svjetiljci, pregled očne pozadine uz primjenu midrijatika, fotografija očne pozadine u boji te fluoresceinska angiografija. S obzirom na to da je vidno polje Odjela za oftalmologiju KBC Osijek kompjutorizirana perimetrija koja osigurava informacije do samo 24° do 30° periferije, te da je time nemoguća usporedba podataka iz zagrebačke klinike i osječkog odjela, odlučili smo u istraživanju koristiti Goldmannovu kinetičku perimetriju, koja osigurava dobru informaciju o perifernom vidnom polju, sve do 80° - 90° temporalno, 70° inferiorno, 60° - 70° nazalno i 50° - 60° superiorno.

Malen optički disk s omjerom ekskavacije, optičke jamice (engl. *cup*) i diska (*c/d*) 0,2 i manje smatra se rizičnim diskom jer aksoni iz oka izlaze kroz „krcatu” sredinu malenog skleralnog kanala. Procjenjivana je veličina *c/d* drugog, zdravog oka radi statističke obrade. U bolesnika s atrofijom ili edemom diska drugog oka ili zbog katarakte, glaukoma i keratopatije bilo je nemoguće procijeniti veličinu *c/d*.

Utvrđeni su bolesnici koji konzumiraju zdravu odnosno nezdravu hranu. Općenito, nezdravom hranom smatra se hrana bogata solju, šećerom, masnoćama, kalorijama, a siromašna proteinima, vitaminima, mineralima. Definirana je kao konzumiranje svinjetine, crvenog i prerađenog mesa, drugih masnoća, osobito životinjskog podrijetla, hrane koja se kuha na svinjskoj masti, „brze hrane“ siromašne vlaknima i vitaminima, s visokim udjelom soli i zasićenih masnoća, slanih grickalica, slatkiša, žvaka, bombona, slatkih deserata, pržene hrane, napitaka s visokim udjelom šećera, umjetnim sladilima i karboniziranih napitaka. Zdrava hrana definirana je kao jedenje većih količina voća i povrća, orašastih plodova i cjelovitih žitarica, manjih količina masti, šećera te prijelaz sa zasićenih životinjskih masnoća na nezasićena biljna ulja (134, 135). Zdrava prehrana temelji se na smjernicama koje preporučuju unos od 8700 kJ (cca 2000 kcal) dnevno za odraslu osobu, s tim da su minimalno 15% dnevnog unosa proteini, a 45 – 60 % visokovrijedni ugljikohidrati. Prema smjernicama Odbora za prehranu Američke udruge za srce, gornja granica za unos masnoća je 25 – 30 % dnevnih kalorija, manje od 7 % zasićenih masnoća, manje od 1% trans-masti, kolesterola

manje od 300 mg za većinu ljudi, a manje od 200 mg za osobe s koronarnom bolesti srca ili LDL 3mmol/l i većim. Zdravom hranom smatra se konzumiranje 4-5 šalica voća i povrća dnevno, barem 2x tjedno po 100 g ribe, minimalno 3 dnevna obroka po 30 g cjelovitih žitarica, manje od 1 500 mg dnevno natrija (manje od jedne žličice), šećera manje od 15 % dnevnog unosa energije, a zaslađenih sokova maksimalno 450 cal (1 litra) tjedno, minimalno 4 porcije tjedno orašastih plodova, mahunarki i sjemenki, do 2 obroka tjedno mesa. Svaki je bolesnik ispunio detaljni upitnik koji se odnosi na prehrambene navike (262, 263).

Za procjenu konzumacije alkoholnih pića, koristili su se naputci Američkog ministarstva poljoprivrede i Ministarstva zdravstva i socijalnih službi i Nacionalnog instituta za zloupotrebu alkohola i alkoholizam, koji preporučuju da bi zdrav odrastao muškarac smio popiti do 196 g, a žena do 98 g alkohola tjedno. Jedno standardno piće sadrži 14 g čistog etanola, tj. odgovara količini od 0,03 l žestokog pića, 0,1 – 0,15 l vina i 0,33 l piva (264).

Prema preporukama Svjetske zdravstvene organizacije, redovitom tjelesnom aktivnošću smatra se tjedna aerobna tjelesna aktivnost umjerenog intenziteta u minimalnom trajanju od 150 min ili intenzivna u trajanju od 75 min ili ekvivalentna kombinacija srednje i intenzivne aktivnosti (265).

Procjenjivana je učestalost i intenzitet pušenja cigareta kod naših pacijenata. Koristeći se podacima Trećeg nacionalnog istraživanja zdravlja i prehrane, znanstvenici su otkrili da upalna reakcija povezana s pušenjem polako nestaje tijekom pet godina nakon prestanka pušenja, sugerirajući time da i kardiovaskularni rizik postupno opada, ovisno o duljini izlaganja cigaretnom dimu (266). Prema tome, pušači su definirani kao odrasle osobe od 18 godina i više, koji su u svom životu popušili 100 ili više cigareta i trenutno puše svaki dan ili povremeno (267), a prijašnji pušači kao osobe koje su prestale pušiti prije 5 godina (266).

Ekstrakranijalne karotidne arterije ispitivane su ultrazvučnim *color dopplerom*. Rezultati ipsilateralne karotidne opstrukcije uspoređivani su s oftalmološkim simptomima i kliničkom slikom prilikom pregleda. Zbog jednostavnosti statističke analize, pozitivan nalaz *color dopplera* karotida definiran je kao stenoza karotidne krvne žile od 50 % ili više, temeljeno na kriterijima Sjevernoameričke studije simptomatske karotidne endarterektomije (268).

Novopridošlim bolesnicima hitno je određen C-reaktivni protein, a ako je bio patološki, učinjena je biopsija temporalne arterije. Bolesnici s gigantocelularnim arteritisom

isključeni su iz istraživanja. Osim CRP-a, učinjene su laboratorijske pretrage sedimentacije, kompletne krvne slike, biokemijske pretrage, uključujući homocistein i lipidogram, analiza urina, anti-kardiolipinska antitijela, koagulogram (protrombinsko vrijeme – PV, aktivirano parcijalno tromboplastinsko vrijeme – APTV, trombinsko vrijeme – TV, fibrinogen, fibrinoliza, fibrin monomeri, lupus antikoagulant – LAC, rezistencija na aktivirani protein C – APCR), ispitivanje čimbenika zgrušavanja krvi i njihovih inhibitora (antitrombin, aktivnost proteina C, S) te fibrinolitičke aktivnosti (D-dimeri, plazminogen, razgradni produkti fibrinogena/fibrina), genotipizacija mutacije čimbenika koagulacije V Leiden (mutacija G1691A), II protrombina (mutacija G20210A) i metilen-tetrahidrofolat-reduktaze (MTHFR) (polimorfizam C677T), inhibitora aktivatora plazminogena 1 (PAI-1) (polimorfizam 4G/5G). Učinjen je i EKG.

4.5. Etička načela

Ispitivanje je odobrilo Etičko povjerenstvo za istraživanja Medicinskog fakulteta u Osijeku i Etičko povjerenstvo Kliničke bolnice u Osijeku. Pregledi pacijenata obavljeni su u KBC-u Osijek i KBC-u Zagreb.

4.6. Statistička analiza

Podaci su prikazani tablično i grafički. Incidencija je računata prema popisu stanovništva iz 2001. g. za četiri istočnohrvatske županije: Osječko-baranjsku, Vukovarsko-srijemsku, Virovitičko-podravsku i Požeško-slavonsku. Napravljena je deskriptivna statistika s odgovarajućim prikazima centralne tendencije za kvantitativne varijable (aritmetička sredina i standardna devijacija, odnosno medijan i interkvartilni raspon) te apsolutnim frekvencijama učestalostima za kvalitativne i kategorijske varijable. Analiza raspodjele podataka napravljena je Smirnov-Kolmogorovljevim testom. Razlike u distribuciji kvalitativnih i kategorijskih varijabli analizirane su hi-kvadrat testom. Razlike u prosječnim vrijednostima između kvantitativnih varijabli (sve osim HTA gradusa) napravljene su nezavisnim t-testom, dok je HTA gradus analiziran Mann-Whitney U testom. Predikcija pripadnosti skupini oboljelih od neareritičke ishemičke optičke neuropatije analizirana je binarnom logističkom regresijom. Sve P vrijednosti manje od 0,05 smatrane su značajnima. U analizi se koristila statistička podrška IBM SPSS Statistics, verzija 19.0.0.1 (www.spss.com).

5. REZULTATI ISTRAŽIVANJA

U ovom istraživanju prikazana je incidencija nastanka neareritičke ishemičke optičke neuropatije na području Slavonije i Baranje i povezanost rizičnih čimbenika specifičnih za nastanak bolesti na tom području.

U ovo prospektivno istraživanje bilo je uključeno ukupno 72 ispitanika, bolesnika oboljelih od neareritičke ishemičke optičke neuropatije (NAION) između 1. lipnja 2006. i 31. svibnja 2009. Obrađeni su bolesnici iz četiriju županija čije stanovništvo gravitira Kliničkom bolničkom centru Osijek i/ili Kliničkom bolničkom centru Zagreb. Obrađena je i kontrolna skupina od 72 ispitanika, koji su po dobi i spolu odgovarali skupini ispitanika. U Tablici 4.1. prikazane su sociodemografske karakteristike bolesnika i kontrolnih ispitanika, a u Tablici 4.2. bolesti i navike na početku istraživanja, utvrđene anamnestički ili/i kliničkim i dijagnostičkim pregledima.

Tablica 4.1. Sociodemografske karakteristike ispitivane i kontrolne skupine.

Karakteristike ispitanika	Ispitivana skupina – broj (%)	Kontrolna skupina – broj (%)
Ukupno	72 (100)	72 (100)
Žene	35 (48,6)	35 (48,6)
Muškarci	37 (51,4)	37 (51,4)
Dob na početku ± SD, godine	63,8 ± 10,4	63,9 ± 10,4
Žene	63,7 ± 10,5	63,9 ± 10,5
Muškarci	63,8 ± 10,5	63,8 ± 10,5
Svi bolesnici		
< 45	5 (6,9)	5 (6,9)
45 - 64	33 (45,8)	33 (45,8)
≥ 65	34 (47,3)	34 (47,3)
Žene		
< 45	2 (5,7)	1 (2,9)
45 - 64	18 (51,4)	19 (54,3)
≥ 65	15 (42,9)	15 (42,9)
Muškarci		
< 45	3 (8,1)	3 (8,1)
45 - 64	15 (40,5)	15 (40,5)
≥ 65	19 (51,4)	19 (51,4)
Sezona		
Zima	13 (18,1)	-
Proljeće	22 (30,6)	-
Ljeto	23 (31,9)	-
Jesen	14 (19,4)	-

Tablica 4.2. Kliničke karakteristike ispitivane i kontrolne skupine.

Karakteristike ispitanika	Ispitivana skupina - broj (%)	Kontrolna skupina – broj (%)
Ukupno	72 (100)	72 (100)
Arterijska hipertenzija	50 (69,4)	36 (50,0)
Noćna hipotenzija	3 (4,2)	0 (0,0)
Diabetes mellitus	17 (23,6)	17 (23,9)
Kardijalne bolesti	29 (40,3)	14 (19,4)
Hipertrofija lijevog ventrikla	16 (22,2)	1 (1,4)
Infarkt miokarda	1 (1,4)	3 (4,2)
Angina pektoris	7 (9,7)	10 (13,9)
Fibrilacija atrija	1 (1,4)	2 (2,8)
Druge aritmije	4 (5,6)	5 (6,9)
Stenoza karotidne arterije	61 (84,7)	20 (27,8)
Cerebrovaskularni incident	11 (15,3)	2 (2,8)
Peptički ulkus i gastritis	5 (6,9)	5 (6,9)
Hipotireoza	5 (6,9)	0 (0,0)
Anemija	2 (2,8)	0 (0,0)
Epistaksa	2 (2,8)	0 (0,0)
Upotreba PGE5-inhibitora	4 (5,6)	0 (0,0)
Cerviko-cefalični sindrom	1 (1,4)	0 (0,0)
KOPB i bronhijalna astma	5 (6,9)	4 (5,6)
Migrena	1 (1,4)	0 (0,0)
Nazalni dekongestivi	2 (2,8)	1 (1,4)
Vaskularni incidenti u obitelji	16 (22,2)	20 (27,8)
Opstruktivni sindrom apneje u snu (OSAS)	1 (1,4)	0 (0,0)
Bubrežna insuficijencija - hemodijaliza	1 (1,4)	1 (1,4)
Hormonska nadomjesna terapija u menopauzi	1 (1,4)	0 (0,0)
Ulcerozni kolitis	1 (1,4)	0 (0,0)
Antifosfolipidni sindrom	1 (1,4)	0 (0,0)
Deficijencija proteina S	1 (1,4)	0 (0,0)
Mutacija faktora koagulacije V Leiden	1 (1,4)	0 (0,0)
Oftalmološke operacije unutar godinu dana	3 (4,2)	3 (4,2)
Neoftalmološke operacije unutar godinu dana	5 (6,9)	0 (0,0)
Neoftalmološka operacija – hipovolemijski šok	1 (1,4)	0 (0,0)
Nezdrava prehrana	26 (36,1)	17 (23,6)
Pušenje		
Sadašnje	13 (18,0)	12 (16,7)
Prethodno	19 (26,4)	20 (27,8)
Alkohol	13 (18,1)	12 (16,7)
Povremeno	10 (13,9)	12 (16,7)
Prekomjerno	3 (4,2)	0 (0,0)
Nedovoljna tjelesna aktivnost	61 (84,7)	27 (37,5)

5.1. Incidencija – ukupna, dobna, spolna i sezonska

Od 72 bolesnika 35 (48,6 %) su žene i 37 (51,4 %) muškarci. Svi podaci o incidenciji temeljni su na 100 000 stanovnika. Izračunata incidencija bolesti je 3,36 godišnje, 95 % CI: 2,63 – 4,23 (72/714 494 u 3 godine), od kojih je 3,14 za žene, 95% CI: 2,22 – 4,36 (35/371 103), a 3,59 za muškarce, 95 % CI: 2,53 – 4,96 (37/343 391). Godišnja incidencija za dobnu skupinu iznad 45 godina iznosi 8,17 za oba spola, 95 % CI: 6,36 – 10,33 (69/281

467), 7,16 za žene, 95 % CI: 4,96 – 10,00 (34/158 280) i 9,47 za muškarce, 95 % CI: 6,80 – 13,13 (35/123 187). Bolest ne pokazuje spolnu dominaciju među ispitanicima (Tablica 4.3.). Razlike u kvantitativnim vrijednostima za dob prikazane su u Tablici 4.4.

Tablica 4.3. Razlika između ispitanice i kontrolne skupine prema spolu: χ^2 test.

		Spol		Ukupno	
		Muški	Ženski		
Skupina	Ispitivana	N	37	35	72
		%	51,4 %	48,6 %	100,0 %
Kontrolna	N	38	34	72	
	%	52,8 %	47,2 %	100,0 %	
Ukupno	N	75	69	144	
	%	52,1 %	47,9 %	100,0 %	
Pearson χ^2 test = 0,028; P = 0,868					

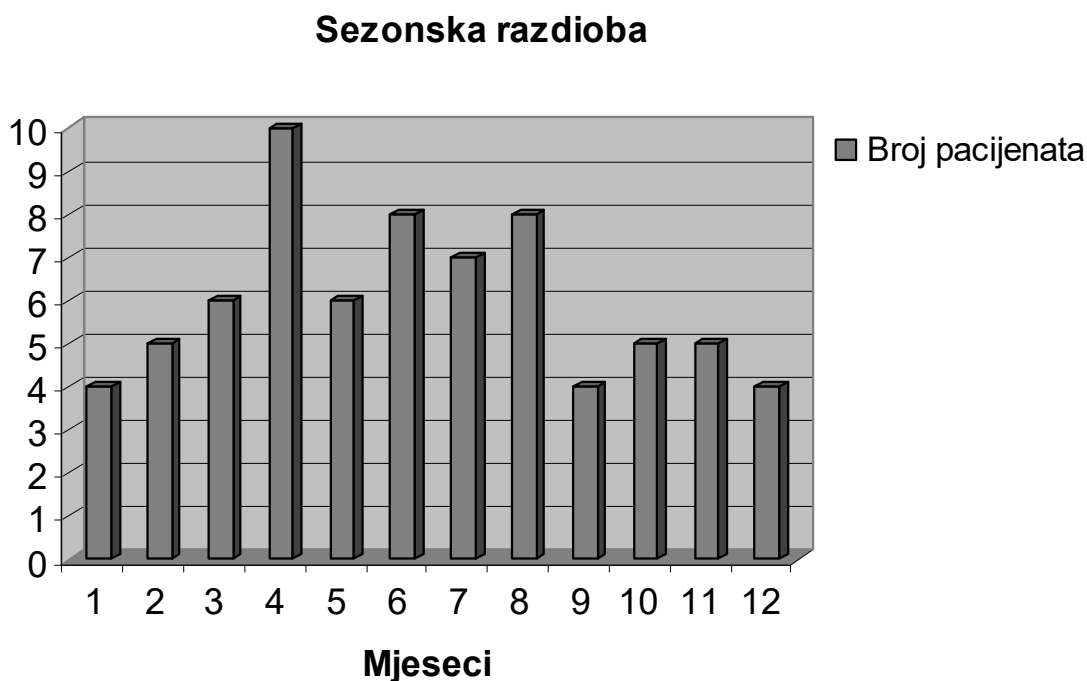
Tablica 4.4. Razlike u kvantitativnim vrijednostima između ispitanice i kontrolne skupine: Mann-Whitney U test.

	Skupina	N	Aritmetička sredina	SD	Min	Max	Percentile			P
							25.	Medijan	75.	
Dob (godine)	Ispitivana	72	63,75	10,44	39,0	84,0	56,25	64,00	72,75	0,908
	Kontrolna	72	63,89	10,42	39,0	84,0	57,00	64,00	72,75	

Prethodni, medicinski dokumentiran NAION bio je prisutan u drugom oku u 16,7 % (12/72) pacijenata na početku uključanja u istraživanje, i to u rasponu od 8 mjeseci do 15 godina. Incidencija pojave NAION-a na drugom oku izračunata je, sukladno izračunu primijenjenom u IONDT studiji, na 60 pacijenata nakon što je iz originalne početne kohorte od 72 bolesnika isključeno ovih 12 bolesnika koji nisu „pod rizikom“. Tijekom ove studije nova epizoda NAION-a na drugom oku dogodila se u 6,7 % (4/60) rizičnih pacijenata tijekom medijana praćenja od 2,9 godina (minimalno 441 – maksimalno 1642 dana), tj. kod svakog od 4 bolesnika, trećeg tjedna, 6, 9, i 12 mjeseci od prvog pregleda. Samo se kod jednog bolesnika 1,67 % (1/60) javio NAION na istom oku, nakon 12 mjeseci sa značajnim pogoršanjem vidne

funkcije. Ukupno je dakle 23,6 % (17/72) pacijenata iskusilo neki oblik recidiva NAION-a na istom ili drugom oku. Bilateralno simultano bolest se pojavila kod jednog pacijenta 1,67 % (1/60).

Distribucija pojave bolesti (Tablica 4.1. i Slika 4.1.) nešto je veća u toplijim mjesecima godine, a iznosi 18,1 % (13/72) zimi, 30,6 % (22/72) u proljeće, 31,9 % (23/72) ljeti i 19,4 % (14/72) u jesen.



Slika 4.1. Prikaz broja novooboljelih po mjesecima u godini.

5.2. Diabetes mellitus

Četvrtina pacijenata s NAION-om (23,6 %; 17/72) bolovala je od šećerne bolesti, pri čemu nije nađena značajna razlika u odnosu na kontrolnu skupinu ($P = 0,963$) (Tablica 4.5.).

Tablica 4.5. Razlika između ispitivane i kontrolne skupine prema *diabetes mellitusu*: χ^2 test.

		<i>Diabetes mellitus</i>		Ukupno	
		Ne	Da		
Skupina	Ispitivana	N	55	17	72
		%	76,4 %	23,6 %	100,0 %
Kontrolna		N	54	17	71
		%	76,1 %	23,9 %	100,0 %
Ukupno		N	109	34	143
		%	76,2 %	23,8 %	100,0 %
Pearson χ^2 test=0,002; P=0,963					

U Tablici 4.6. navedene su razlike u jutarnjim vrijednostima glukoze u krvi (GUK) između ispitanika i kontrolne skupine. GUK se kretao od 3,6 do 24,0, prosječno $6,64 \pm SD = 3,87$ mmol/l te time nije dokazana uzročno-posljedična veza između visine GUK-a i pojave NAION-a (P = 0,612).

Tablica 4.6. Razlike u kvantitativnim vrijednostima jutarnje vrijednosti glukoze u krvi između ispitivane i kontrolne skupine: Mann-Whitney U test.

	Skupina	N	Aritmetička sredina	SD	Min	Max	Percentile			P
							25.	Medijan	75.	
GUK (mmol/l)	Ispitivana	72	6,64	3,87	3,6	24,0	4,70	5,30	6,48	0,612
	Kontrolna	72	5,93	2,49	3,8	19,4	4,70	5,10	6,00	

5.3. Arterijska hipertenzija

Oko dvije trećine pacijenata (69,4 %; 50/72) u istraživanju boluje od arterijske hipertenzije. U kontrolnoj skupini pola ispitanika ima istu dijagnozu. Podaci pokazuju da postoji statistički značajna povezanost između hipertenzije i pojave ishemičke optikoneuropatije, P = 0,017 (Tablica 4.7.).

Tablica 4.7. Razlika između ispitivane i kontrolne skupine prema arterijskoj hipertenziji (HTA): χ^2 test.

		HTA		Ukupno	
		Ne	Da		
Skupina	Ispitivana	N	22	50	72
		%	30,6 %	69,4 %	100,0 %
Kontrolna		N	36	36	72
		%	50,0 %	50,0 %	100,0 %
Ukupno		N	58	86	144
		%	40,3 %	59,7 %	100,0 %
Pearson χ^2 test = 5,658; P = 0,017					

U Tablici 4.8. navedene su razlike u kvantitativnim vrijednostima za duljinu trajanja arterijske hipertenzije između ispitivane i kontrolne skupine. Ispitanici navode da boluju od hipertenzije od 0, tj. manje od godinu dana, pa do 30 godina, prosječno $7,47 \pm SD = 8,0$ godina. Ta je razlika statistički značajna ($P = 0,006$) u odnosu na skupinu ispitanika, pa se može zaključiti da je vjerojatnost da osoba koja ima arterijsku hipertenziju oboli od NAION-a to veća što hipertenzija dulje traje.

U ovoj skupini ispitanika registrirano je troje bolesnika koji imaju noćne arterijske hipotenzije.

Tablica 4.8. Razlike u kvantitativnim vrijednostima za duljinu trajanja arterijske hipertenzije između ispitivane i kontrolne skupine: Mann-Whitney U test.

	Skupina	N	Aritmetička sredina	SD	Min	Max	Percentile			P
							25.	Medijan	75.	
HTA god	Ispitivana	72	7,47	8,00	0,0	30,0	0,00	5,00	13,00	0,006
	Kontrolna	72	4,33	6,36	0,0	25,0	0,00	0,00	9,00	

5.4. Stenoza karotidne arterije

Stenoza karotidne arterije, ispitana *color doppler* ultrazvukom, potvrđena je u 16 pacijenata u odnosu na 20 ispitanika kontrolne skupine (Tablica 4.9.). Većina pacijenata s

NAION-om nema stenozu karotidne arterije, i te dvije varijable nisu povezane ($P = 0,441$). Također, nije nađena pozitivna korelacija između karotidne stenozе i ipsilateralnog NAION-a, kao ni između jačine opstrukcije i NAION-a. Opstrukcija lumena karotide ≥ 50 % nađena je samo u dva slučaja pacijenata s NAION-om.

Tablica 4.9. Razlika između ispitivane i kontrolne skupine prema stenozu karotidne arterije: χ^2 test.

		Stenoza karotidne arterije		Ukupno	
		Ne	Da		
Skupina	Ispitivana	N	56	16	72
		%	77,8 %	22,2 %	100,0 %
Kontrolna	N	52	20	72	
	%	72,2 %	27,8 %	100,0 %	
Ukupno	N	108	36	144	
	%	75,0 %	25,0 %	100,0 %	
Pearson χ^2 test = 0,593; P = 0,441					

5.5. Nezdrava prehrana i povećana tjelesna masa

NAION je utvrđen kod 36,1 % (26/72) pacijenata s nezdravom prehranom u odnosu na 23,6 % ispitanika koji se također hrane nezdravo, a nisu oboljeli (Tablica 4.10.). Razlika nije statistički značajna ($P = 0,101$).

Tablica 4.10. Razlika između ispitivane i kontrolne skupine prema prehrani: χ^2 test.

		Prehrana		Ukupno	
		Zdrava	Nezdrava		
Skupina	Ispitivana	N	46	26	72
		%	63,9 %	36,1 %	100,0 %
Kontrolna		N	55	17	72
		%	76,4 %	23,6 %	100,0 %
Ukupno		N	101	43	144
		%	70,1 %	29,9 %	100,0 %
Pearson χ^2 test = 2,686; P = 0,101					

Nema značajne razlike u indeksu tjelesne mase između skupine ispitanika i kontrola, što je prikazano u Tablici 4.11.

Tablica 4.11. Razlike u kvantitativnim vrijednostima u indeksu tjelesne mase (ITM) između ispitivane i kontrolne skupine: Mann-Whitney U test.

Indeks tjelesne mase (kg/m ²)	Skupina	N	Aritmetička sredina	SD	Min	Max	Percentile			P
							25.	Medijan	75.	
	Ispitivana	72	28,64	4,78	17,9	39,8	25,75	28,20	31,55	0,608
	Kontrolna	72	28,38	4,38	18,8	41,8	26,00	27,70	30,98	

5.6. Alkohol

U ovom istraživanju NAION se pojavio kod 18,1 % (13/72) pacijenata, od toga kod 4,2 % (3/72) koji konzumiraju alkohol iznad dnevno/tjedno preporučenih granica (Tablica 4.12.). Razlika u odnosu na kontrolnu skupinu, međutim, nije značajna (P = 0,203).

Tablica 4.12. Razlika između ispitivane i kontrolne skupine prema alkoholu: χ^2 test.

		Alkohol			Ukupno	
		Ne	Povremeno	Prekomjerno		
Skupina	Ispitivana	N	59	10	3	72
		%	81,9 %	13,9 %	4,2 %	100,0 %
Skupina	Kontrolna	N	60	12	0	72
		%	83,3 %	16,7 %	0 %	100,0 %
Ukupno		N	119	22	3	144
		%	82,6 %	15,3 %	2,1 %	100,0 %
Pearson χ^2 test = 3,190; P = 0,203						

5.7. Pušenje

44,4 % (32/72) pacijenata su pušači, od toga su 26,4 % (19/72) bivši, koji su prestali pušiti prije 5 godina i 18,1 % (13/72) koji još puše ili su prestali pušiti prije manje od 5 godina (Tablica 4.13.). Pušenje ne predstavlja rizični faktor za razvoj NAION-a (P = 0,968).

Tablica 4.13. Razlika između ispitivane i kontrolne skupine prema pušenju: χ^2 test.

		Pušenje			Ukupno	
		Ne	Bivši pušač	Trenutno puši		
Skupina	Ispitivana	N	40	19	13	72
		%	55,6 %	26,4 %	18,1 %	100,0 %
Skupina	Kontrolna	N	40	20	12	72
		%	55,6 %	27,8 %	16,7 %	100,0 %
Ukupno		N	80	39	25	144
		%	55,6 %	27,1 %	17,4 %	100,0 %
Pearson χ^2 test = 0,066; P = 0,968						

5.8. Nedovoljna tjelesna aktivnost

Ukupno NAION se javio u 84,7 % (61/72) pacijenata s neregularnom tjelesnom aktivnošću. Podaci upućuju na statistički značajnu povezanost između nedovoljne tjelesne aktivnosti i optičke neuropatije, $P < 0,001$ (Tablica 4.14.).

Tablica 4.14. Razlika između ispitivane i kontrolne skupine prema tjelesnoj aktivnosti: χ^2 test.

		Tjelesna aktivnost		Ukupno	
		Ne	Rekreativno		
Skupina	Ispitivana	N	61	11	72
		%	84,7 %	15,3 %	100,0 %
	Kontrolna	N	27	45	72
		%	37,5 %	62,5 %	100,0 %
Ukupno	N	88	56	144	
	%	61,1 %	38,9 %	100,0 %	
Pearson χ^2 test = 33,779; $P < 0,001$					

5.9. Ostale bolesti

Od ostalih bolesti, prikazanih u Tablici 4.2., u skupini ispitanika nađeno je 29 kardijalnih bolesti, 11 cerebrovaskularnih incidenata (10 inzulta i 1 tranzitorna ishemička ataka), 5 peptičkih ulkusa i gastritisa, 1 ulcerozni kolitis, 5 hipotireoza, 1 hipertireoza, 2 anemije, 2 učestale epistakse, 4 upotrebe lijekova za liječenje erektilne disfunkcije, tj. inhibitora fosfodiesteraze tipa 5 (PDE-5 inhibitora), 1 cerviko-cefalički sindrom, 5 kroničnih opstruktivnih bolesti pluća i astma, 1 migrena, 2 učestale upotrebe nazalnih dekongestiva, 16 slučajeva obiteljske sklonosti vaskularnim incidentima, po 1 opstruktivni sindrom apneje u snu, hormonska nadomjesna terapija u menopauzi, dijaliza bubrega, antifosfolipidni sindrom, deficijencija proteina S, mutacija faktora koagulacije V Leiden te 3 oftalmološke operacije unutar godinu dana i 5 neoftalmoloških.

Tri bolesnika operirala su kataraktu 5 dana, te 2 i 6 mjeseci prije incidenta NAION-a. Drugih oftalmoloških operacija nije bilo među ispitanicima.

Od neoftalmoloških operacija, jedan je bolesnik liječen zbog hipovolemijskog šoka nakon operacije endoproteze kuka, 4 dana prije nego li je izgubio vid na oba oka zbog NAION-a. Jedna bolesnica je pala, slomila nogu (vrat femura), nakon čega je operirana te je primijetila gubitak vida na jednom oku. Tri su bolesnika imala operacije srca 8 i 11 mjeseci prije nastanka NAION-a.

Od srčanih bolesti bolovalo je ukupno 40,3 % (29/72) pacijenata i 19,4 % (14/72) kontrolnih ispitanika (Tablica 4.15.). Utvrđena je statistički značajna povezanost između srčanih bolesti i nastanka NAION-a, P = 0,010.

Tablica 4.15. Razlika između ispitivane i kontrolne skupine prema srčanim bolestima: χ^2 test.

		Srčane bolesti		Ukupno	
		Ne	Da		
Skupina	Ispitivana	N	43	29	72
		%	59,7 %	40,3 %	100,0 %
Kontrolna		N	58	14	72
		%	80,6 %	19,4 %	100,0 %
Ukupno		N	101	43	144
		%	70,1 %	29,9 %	100,0 %
Pearson χ^2 test = 6,545; P = 0,010					

Cerebrovaskularni incidenti registrirani su kod 15,3 % (11/72) ispitanika i 2,8 % (2/72) iz kontrolne skupine (Tablica 4.16.). Nađena je značajna povezanost između pojave cerebrovaskularnih incidenata i nastanka NAION-a, P = 0,020.

Tablica 4.16. Razlika između ispitivane i kontrolne skupine prema cerebrovaskularnim incidentima: χ^2 test.

		Cerebrovaskularni incidenti		Ukupno
		Ne	Da	
Skupina	Ispitivana	N 61	11	72
		% 84,7 %	15,3 %	100,0 %
Kontrolna	N	70	2	72
		% 97,2 %	2,8 %	100,0 %
Ukupno	N	131	13	144
		% 91,0 %	9,0 %	100,0 %
Pearson χ^2 test = 5,4; P = 0,020				

U obitelji sklonost vaskularnim bolestima ima 22,2 % (16/72) pacijenata, a 27,8 % (20/72) ispitanika kontrolne skupine (Tablica 4.17.) pa se ovaj anamnestički podatak nije doveo u svezu s pojavom NAION-a, P = 0,560.

Tablica 4.17. Razlika između ispitivane i kontrolne skupine prema obiteljskoj sklonosti vaskularnim incidentima: χ^2 test.

		Obiteljska sklonost vaskularnim bolestima		Ukupno
		Ne	Da	
Skupina	Ispitivana	N 56	16	72
		% 77,8 %	22,2 %	100,0 %
Kontrolna	N	52	20	72
		% 72,2 %	27,8 %	100,0 %
Ukupno	N	108	36	144
		% 75,0 %	25,0 %	100,0 %
Pearson χ^2 test = 0,34; P = 0,560				

5.10. Medijatori upale, serumski lipidi, protrombotski rizični čimbenici

U Tablici 4.18. prikazani su kvantitativni podaci o vrijednostima kolesterola, triglicerida, sedimentacije i C-reaktivnog proteina.

Sedimentacija se kretala od 1 do 58, prosječno $16,50 \pm SD = 11,42$ mm/h, a 4,2 % (3/72) bolesnika imalo je SE veću od 40 mm/h. CRP se kretao od 0,3 do 14,1, srednja vrijednost $2,73 \pm SD = 2,41$ mg/l. 13,9 % (10/72) pacijenata imalo je CRP veći od 5,0 mg/l. Obje skupine pacijenata s povišenim medijatorima upale nisu imale pozitivan nalaz biopsije temporalne arterije na arteritis. Ni sedimentacija ni CRP nisu značajno povezani uz pojavu NAION-a ($P = 0,149$ odnosno $P = 0,057$).

Razina kolesterola bila je minimalno 4,0 – maksimalno 9,0, srednja vrijednost $6,12 \pm SD = 1,16$ mmol/l, a triglicerida minimalno 0,83 – maksimalno 7,90, srednja vrijednost $1,79 \pm SD = 1,13$ mmol/l. Vrijednosti kolesterola značajno su više kod ispitanika s neareritičkom ishemičkom optikoneuropatijom u odnosu na zdrave kontrole, $P < 0,001$, dok se vrijednosti triglicerida ne razlikuju značajno između ispitanika i kontrola ($P = 0,959$). Na Slici 4.11. grafički je prikazana razlika u koncentraciji kolesterola između ispitanika i kontrolne skupine.

Nije nađena povezanost između pojave NAION-a i sklonosti trombofiliji. Tek su sporadični nalazi jednog bolesnika s deficijencijom proteina S te drugog koji je heterozigot za koagulacijski faktor V Leiden pa ima APC rezistenciju.

Tablica 4.18. Razlike u kvantitativnim vrijednostima sedimentacije (SE), C-reaktivnog proteina (CRP), kolesterola i triglicerida između ispitanika i kontrolne skupine: Mann-Whitney U test.

	Skupina	N	Aritmetička sredina	SD	Min	Max	Percentile			P
							25.	Medijan	75.	
SE (mm/h)	Ispitivana	72	16,50	11,42	1,0	58,0	8,25	14,00	22,75	0,149
	Kontrolna	72	12,81	6,06	1,0	26,0	8,00	12,00	17,00	
CRP (mg/l)	Ispitivana	72	2,73	2,41	0,3	14,1	1,03	2,10	4,00	0,057
	Kontrolna	72	2,17	2,29	0,1	14,1	0,63	1,40	2,73	
Kolesterol (mmol/l)	Ispitivana	72	6,12	1,16	4,0	9,0	5,23	5,90	6,80	<0,001
	Kontrolna	72	5,53	1,39	3,7	11,3	4,80	5,05	5,98	
Trigliceridi (mmol/l)	Ispitivana	72	1,79	1,13	0,8	7,9	1,11	1,58	2,00	0,959
	Kontrolna	72	1,68	0,68	0,7	4,0	1,15	1,52	2,00	

Tablica 4.19. prikazuje binarni logistički model predikcije pripadnosti skupini oboljelih od neareritičke ishemičke optičke neuropatije. Model zadovoljava kriterije odabira: statistički je značajan (X^2 test=56,9, df=15, $P<0,001$), opisuje 43,8% varijance (*NagelkerkeR²*) te ispravno klasificira 76,2% ispitanika. Najjaču značajnu predikciju pripadnosti skupini oboljelih od neareritičke ishemičke optičke neuropatije ima tjelesna neaktivnost (OR=32,11, 95% CI: 4,73-32,11, $P<0,001$) te povišena sedimentacija (OR=1,14, 95% CI: 1,01-1,14, $P=0,021$), kontrolirano na ostale korištene varijable u modelu.

Tablica 4.19. Binarni logistički model predikcije pripadnosti skupini oboljelih od neareritičke ishemičke optičke neuropatije

	B	S.E.	Wald	df	OR	95% CI		P
						Donji	Gornji	
Muški spol	-0,38	0,47	0,65	1	1,73	0,27	1,73	0,420
Dob (godine)	-0,02	0,02	0,76	1	1,03	0,94	1,03	0,382
Diabetes mellitus	-0,79	0,69	1,31	1	1,75	0,12	1,75	0,252
Vaskularna bolest	-0,40	0,50	0,62	1	1,80	0,25	1,80	0,430
Nezdrava prehrana	0,95	0,50	3,70	1	6,87	0,98	6,87	0,054
Alkohol	0,43	0,52	0,69	1	4,27	0,56	4,27	0,407
Ne puši (ref.)			1,98	2				0,371
Bivši pušač	0,24	0,53	0,21	1	3,55	0,45	3,55	0,650
Trenutno puši	-0,69	0,64	1,19	1	1,74	0,14	1,74	0,276
Tjelesno neaktivni	2,51	0,49	26,44	1	32,11	4,73	32,11	<0,001
BMI	-0,01	0,05	0,03	1	1,09	0,90	1,09	0,865
GUK	0,19	0,10	3,40	1	1,49	0,99	1,49	0,065
Kolesterol	0,35	0,21	2,73	1	2,14	0,94	2,14	0,098
Trigliceridi	-0,35	0,30	1,35	1	1,27	0,39	1,27	0,246
SE	0,07	0,03	5,35	1	1,14	1,01	1,14	0,021
CRP	-0,02	0,11	0,02	1	1,23	0,79	1,23	0,882

5.11. Karakteristike očiju: vrijeme nastanka, postojanje boli, vidna oštrina, refrakcijska greška, raspoznavanje boja i kontrasta, vidno polje, vidni evocirani potencijali, fotomotorika, intraokularni tlak, ekskavacija i izgled optičkog diska

U Tablici 4.20. prikazani su podaci o simptomima i kliničkom nalazu na svakom oku koje je zahvaćeno nearteritičkom ishemičkom optičkom neuropatijom.

Tablica 4.20. Karakteristike očiju pacijenata.

Karakteristike očiju pacijenata	Oči – broj (%)
Ukupno	88 (100)
Pad vida	
Unutar 2 sata od jutarnjeg buđenja	32 (36,3)
Unutar 2 sata od popodnevnog buđenja	3 (3,4)
Nakon tjelesnog napora	6 (6,8)
Iznenada tijekom dana	8 (9,0)
Postupno tijekom dana	16 (18,1)
Ne sjeća se	11 (12,5)
Slučajno primijetio/la	12 (13,6)
Bol	11 (12,5)
Bolna bulbomotorika	1 (1,1)
Periokularna neugoda	8 (9,0)
Glavobolja	2 (2,3)
Vidna oštrina	
> 0,3	33 (37,5)
= 0,3 – 0,1 (≤ 0,3)	12 (13,6)
= 0,1 – 0,01 (≤ 0,1)	25 (28,4)
≤ 0,01, BPPO, MRPO, osjet svjetla *	18 (20,5)
Refrakcijska greška	
Emetropija	21 (23,9)
Hipermetropija	54 (61,4)
Miopija	5 (5,7)
Pseudofakija (nije mjerena refrakcijska greška)	6 (6,8)
Afakija (nije mjerena refrakcijska greška)	2 (2,3)
Ishihara test na boje	
Uredno raspoznaje boje	18 (20,5)
Crveno-zeleni defekt	23 (26,1)
Potpuni kolorni defekt	47 (53,4)
VEP (vidni evocirani potencijali)	
Uredan	4/51 (7,8)
Snižena amplituda vala P100	24/51 (47,1)
Produljena latencija vala P100	1/51 (2)
Snižena amplituda i prolongirana latencija vala P100	22/51 (43,1)
Nepoznato †	37 (42,0)
RAPD (relativni aferentni pupilarni defekt)	
Ne	29/82 (35,4)
Da	53/82 (64,6)
Nepoznato ‡	6 (6,8)
Izgled papile vidnog živca	
Bez očiglednih promjena – posteriorni tip NAION-a	3 (3,4)
Edem– anteriorni tip NAION-a	56 (63,6)
Bljedilo - atrofija	30 (34,1)
c/d	
≤ 0,2	57/71 (80,3)
≥ 0,3	14/71 (19,7)
Nepoznato §	17 (19,3)

* BPPO = brojanje prstiju pred okom, MRPO = mahanje ruke pred okom.

† Nepoznato VEP – podaci nisu poznati ili nisu mogli biti ispitani zbog izrazito slabe vidne oštrine.

‡ Nepoznato RAPD – podaci nisu mogli biti ispitani zbog operacije katarakte.

§ Nepoznato c/d – podaci nisu mogli biti ispitani zbog kosog pripoja papile, katarakte, glaukoma, keratopatije ili obostranog NAION-a.

5.11.1. Vidna oštrina i refrakcijska greška

Podaci pokazuju da postoje značajne razlike u raspodjeli refrakcijskih grešaka između ispitivane i kontrolne skupine, $P = 0,001$. U kontrolnoj skupini u odnosu na ispitivanu ima više hipermetropije i miopije (Tablica 4.21.). Ne postoje statistički značajne kvantitativne razlike između ispitivane i kontrolne skupine u refrakcijskoj grešci izraženoj kao sferni ekvivalent, $P = 0,450$ (Tablica 4.22.). Vidna oštrina je, očekivano, manja kod ispitanika s NAION-om u odnosu na kontrolne ispitanike.

Tablica 4.21. Razlika između ispitivane i kontrolne skupine očiju prema tipu refrakcijske greške: χ^2 test.

		Refrakcija						Ukupno	
		Emetropija	Hipermetropija	Miopija	IOL	Afakija	Ostalo		
Skupina	Ispitivana	N	17	41	5	5	2	18	88
		%	19,3 %	46,6 %	5,7 %	5,7 %	2,3 %	20,5 %	100,0 %
	Kontrolna	N	38	78	18	2	0	8	144
		%	26,4 %	54,2 %	12,5 %	1,4 %	0,0 %	5,6 %	100,0 %
Ukupno		N	55	119	23	7	2	26	232
		%	23,7 %	51,3 %	9,9 %	3,0 %	0,9%	11,2 %	100,0 %

Pearson χ^2 test = 21,752; $P = 0,001$

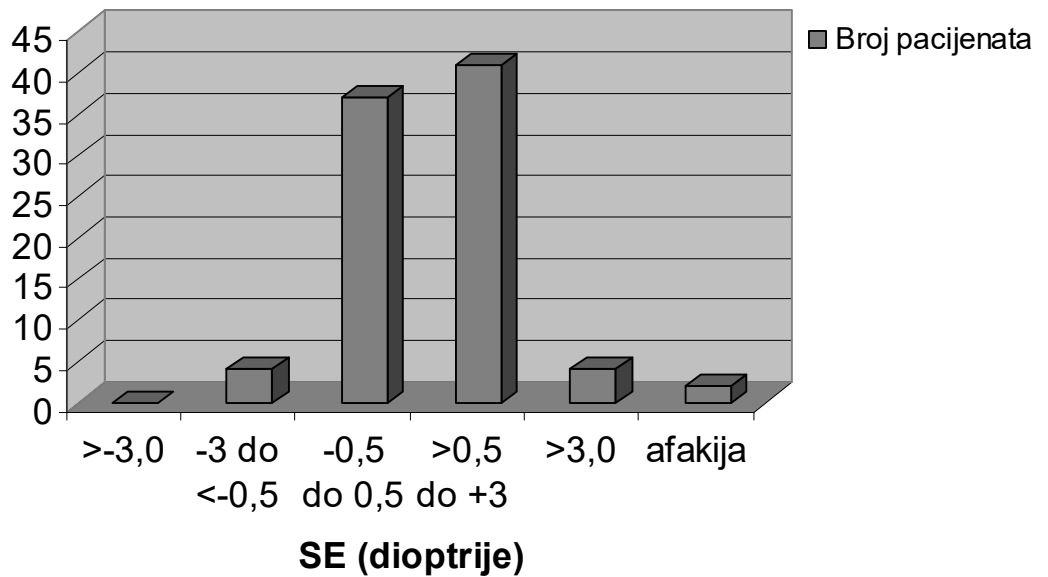
Grupa „ostalo“ = bolesnici s kataraktom.

Tablica 4.22. Razlike u kvantitativnim vrijednostima između ispitivane i kontrolne skupine očiju: Mann-Whitney U test.

	Skupina	N	Aritmetička sredina	SD	Min	Max	Percentile			P
							25.	Medijan	75.	
VO decimal	Ispitivana	88	0,31	0,34	0,0	1,0	0,03	0,16	0,60	< 0,001
	Kontrolna	144	0,91	0,22	0,0	1,0	1,00	1,00	1,00	
SE sph equ	Ispitivana	88	1,07	1,89	-1,5	11,0	0,00	0,75	1,50	0,450
	Kontrolna	144	0,58	2,04	-12,0	7,0	0,00	0,63	1,75	

Na Slici 4.2. vidljivo je da je najveći broj ispitanika u skupini od -0,5 do +3,0 dioptrija sfere.

Sferni ekvivalent (SE) očiju pacijenata



Slika 4.2. Refrakcijska greška: izražena u dioptrijama kao sferni ekvivalent (SE). Afakija je izdvojena grupa, a pseudofakija je u skupini od -0,5 do 0,5 dpt.

5.11.2. Raspoznavanje boja, kontrastna osjetljivost

Bolesnici s nearteritičkom ishemičkom optikoneuropatijom imaju defekte u raspoznavanju boja. Oči zahvaćene optikoneuropatijom, koje uopće ne raspoznaju boje, njih 53,4 % (47/88), uglavnom imaju vidnu oštrinu $VO \leq 0,1$, a po jedan bolesnik ima $VO 0,6$, zatim $0,5$, pa $0,3$, i $0,2$. Crveno-zeleni spektar ne raspoznaje 26,1 % (23/88) očiju, a ostale uredno raspoznaju boje ($VO \geq 0,5$). $P < 0,001$ potvrđuje da bolesnici s NAION-om imaju poremećaj kolornog vida (Tablica 4.23.).

Tablica 4.23. Razlika između ispitivane i kontrolne skupine očiju prema raspoznavanju boja, ispitivano Ishihara tablicama: χ^2 test.

		Raspoznavanje boja (Ishihara tablice)			Ukupno
		Uredno raspoznaje boje	Ispad u crveno-zelenom spektru	Ne raspoznaje boje	
Skupina	Ispitivana	N 18 % 20,5 %	23 26,1 %	47 53,4 %	88 100,0 %
	Kontrolna	N 140 % 97,2 %	1 0,7 %	3 2,1 %	144 100,0 %
Ukupno		N 158 % 68,1 %	24 10,3 %	50 21,6 %	232 100,0 %
Pearson χ^2 test = 148,20; P < 0,001					

Kontrastna osjetljivost, ispitivana Pelli-Robsonovim testom, kretala se od 0,00 do 1,65, prosječno $0,72 \pm SD = 0,57$. Očekivano, raspoznavanje kontrasta značajno je narušeno na oku pacijenata s NAION-om u odnosu na kontrolnu skupinu ispitanih očiju ($P < 0,001$) (Tablica 4.24.). Kontrastnu osjetljivost (KO) 0,00 imali su bolesnici s izrazito malom vidnom oštrinom ($VO < 0,05$; samo jedan bolesnik $VO = 0,1$), $KO = 0,15 - 1,20$ kod $VO 0,1 - 0,3$, a $KO = 1,35 - 1,65$ kod $VO > 0,3$.

Tablica 4.24. Razlike u kvantitativnim vrijednostima kontrastne osjetljivosti između ispitivane i kontrolne skupine očiju: Mann-Whitney U test.

Skupina	N	Aritmetička sredina	SD	Min	Max	Percentile			P	
						25.	Medijan	75.		
Kontrastna osjetljivost	Ispitivana	88	0,72	0,57	0,0	1,65	0,15	0,83	1,35	< 0,001
	Kontrolna	144	1,57	0,23	0,0	1,65	1,65	1,65	1,65	

5.11.3. Vidni evocirani potencijali i vidno polje

U ovom je radu samo 7,8 % (4/88) očiju zahvaćenih optikoneuropatijom imalo uredan nalaz vidnih evociranih potencijala (VEP). Gotovo pravilno NAION reducira amplitudu vala P100 kod 47,1 % očiju (24/51) ili reducira amplitudu i produljuje latenciju

kod 43,1 % očiju (22/51). Samo jedan slučaj imao je aficiranu latenciju. U 6,8 % (6/88) očiju nije se moglo provesti testiranje zbog izrazitog pada vida ($VO < 0,06$) dok za 31 bolesnika nije bilo podataka.

Analiza defekata vidnog polja otkrila je da bolesnici većinom imaju difuznu depresiju vidnog polja (27,3 %, 24/88), centralne i paracentralne skotome, povećanje slijepice, a bolesnici s izrazitim padom vida i izraženom atrofijom diska imaju izrazito suženje perifernog vidnog polja, najčešće samo temporalni otok oko slijepice (25 %, 22/88). Detalji su prikazani u Tablici 4.25.

Tablica 4.25. Vrste oštećenja vidnog polja kod ispitivanih očiju. Na pojedinom oku nađeno je više različitih oštećenja (ukupno 161 oštećenje na 88 očiju).

Vrste oštećenja vidnog polja (po Goldmannu)	Broj
Ukupno	161
Uredno, bez defekata	0
Apsolutni skotom	0
Difuzna depresija	24
Altitudinalni - gornji	0
Altitudinalni - donji	4
Lučni - gornji	2
Lučni - donji	3
Lučni/altitudinalni - gornji	4
Lučni/altitudinalni - donji	7
Nazalna stepenica - gornja	2
Nazalna stepenica - donja	2
Centralni skotom	27
Paracentralni skotom	30
Ostalo	
Povećanje slijepice	19
Kvadrantsija - inferonazalna	9
Kvadrantsija - inferotemporalna	1
Kvadrantsija - superonazalna	0
Kvadrantsija - superotemporalna	2
Temporalni skotom, vezan uz slijepu pjegu	3
Otok vidnog polja	22
Vertikalni defekt	0
Temporalni klin	0

5.11.4. Prednji segment oka i intraokularni tlak

Prednji segment bolesnih očiju pacijenata uglavnom nije pokazivao nikakve abnormalnosti, osim prisutnosti RAPD (relativnog aferentnog pupilarnog defekta) kod unilateralnog NAION-a. RAPD je zabilježen kod 64,6 % (53/82) očiju. Kod 6,8 % (6/88) fotomotorika se nije mogla odgovarajuće procijeniti zbog operacije katarakte.

Intraokularni tlak ispitivanih očiju kretao se od minimalno 11 do maksimalno 23 mm Hg, prosječno $15,99 \pm SD = 2,97$ mm Hg te nije zamijećena razlika u odnosu na kontrolnu skupinu pacijenata ($P = 0,221$) što je prikazano u Tablici 4.26.

Tablica 4.26. Razlike u kvantitativnim vrijednostima intraokularnog tlaka (IOT) između ispitivane i kontrolne skupine očiju: Mann-Whitney U test.

	Skupina	N	Aritmetička sredina	SD	Min	Max	Percentile			P
							25.	Medijan	75.	
IOT	Ispitivana	88	15,99	2,97	11,0	23,0	13,00	16,00	18,00	0,221
	Kontrolna	144	15,42	2,75	10,0	28,0	13,00	15,00	17,00	

5.11.5. Stražnji segment oka i ekskavacija diska

Na stražnjem segmentu očiju pacijenata oboljelih od neareritičke ishemičke optičke neuropatije upečatljiva je promjena izgleda optičkog diska odnosno papile vidnog živca. Najčešće je vidljiv edem papile, kod anteriornog oblika (63,6 %, 56/88 očiju) dok posteriorni (3 %, 3/88) nema nikakve vidljive anatomske promjene. Nakon 2-3 tjedna i kod anteriornog i kod posteriornog oblika počinje nastupati bljedilo, tj. atrofija diska (30 %, 30/88 očiju).

Bolesnici koji su oboljeli od NAION-a imaju manju ekskavaciju diska, prosječno $0,17 \pm SD = 0,09$ (minimalno 0,0 do maksimalno 0,6) u odnosu na kontrolnu skupinu ($0,33 \pm SD = 0,12$). Podaci pokazuju da postoji statistički značajna povezanost između pojave ishemičke optikoneuropatije i male ekskavacije diska ($c/d \leq 0,2$), $P < 0,001$ (Tablica 4.27.). 80,3 % očiju (57/71) ima ekskavaciju manju ili jednaku 0,2, c/d kod 13 očiju je 0,3, 1 oko ima c/d 0,6, a za ostalih 17 nije bilo moguće procijeniti ekskavaciju zbog kosog pripoja diska, katarakte ili glaukoma na drugom oku ili obostranog NAION-a.

Tablica 4.27. Razlike u kvantitativnim vrijednostima ekskavacije optičkog diska (c/d) između ispitivane i kontrolne skupine: Mann-Whitney U test.

	Skupina	N	Aritmetička sredina	SD	Min	Max	Percentile			P
							25.	Medijan	75.	
c/d	Ispitivana	71	0,17	0,09	0,0	0,6	0,10	0,20	0,20	< 0,001
	Kontrolna	144	0,33	0,12	0,0	0,9	0,30	0,30	0,40	

6. RASPRAVA

Dosad je objavljeno nekoliko istraživanja koja su analizirala incidenciju neareritičke ishemičke optikoneuropatije (35, 36, 39, 269, 270), incidenciju recidiva (40, 42, 44, 73, 232) te rizične čimbenike. Različita istraživanja pokazala su značajno visoku prevalenciju sustavnih i okularnih čimbenika u bolesnika s neareritičkom ishemičkom optikoneuropatijom – dijabetesa, hipertenzije, hiperlipidemije i drugih kardiovaskularnih kao i perioperativnih čimbenika (37, 38, 43, 46, 53, 71, 76, 85-88, 92, 101, 113, 150, 198, 202, 203, 235, 271-274).

6.1. Incidencija – ukupna, dobna, spolna i sezonska

Ovaj rad daje prve podatke za područje Slavonije i Baranje. Godišnja incidencija na 100 000 stanovnika starijih od 45 godina od 8,17 za oba spola, 7,16 za žene i 9,47 za muškarce, usporediva je s dosad objavljenim rezultatima koji incidenciju procjenjuju na 2,3 – 10,3 godišnje na 100 000 stanovnika starijih od 50 godina (35, 36). Bolest nema spolne predominacije ili je nešto češća u muškaraca (38, 39), javlja se više kod bijele rase (35, 38, 39), učestalost joj, prema većini studija, raste s dobi (35-37, 53, 76, 271). Međutim, Hayreh i suradnici objavili su da je 49 % pacijenata srednje dobi (45 – 64 godine), a 40 % starijih od 65 godina (38). Srednja dob pacijenata u ovom istraživanju je 64 godine. Prosječna dob početka bolesti u prijašnjim istraživanjima kretala se od 52,7 (53) do 61 god (38). Postoje podaci da se bolest javila u pacijenata od 11 (63) do 100 godina (38). Prema velikom istraživanju Hayreha i suradnika na 624 pacijenta, mlađih od 45 godina je 11 % (38), a kod Preechawata i suradnika na 727 pacijenata, čak 23 % pacijenata s NAION-om mlađe je od 50 godina (39), a u ovom istraživanju mlađih od 45 godina je 6,9 % (5/72), a od 50 godina 8,3 % (6/72). U 51,4 % slučajeva zahvaćeni su muškarci. Bolest je najčešće unilateralna u oko 60-70 % pacijenata, istovremeno se javlja na oba oka u 4,7 % (39), recidivira na istom oku u 7,6 % (44), a na drugom u 14,7 do nešto manje od 50 % slučajeva (42, 46, 275). Prema dobivenim podacima u ovom istraživanju, ukupna zahvaćenost drugog oka je 22,2 %, kao svjež recidiv u 6,7 % slučajeva tijekom medijana praćenja od 2,9 godina. Kod svih naših pacijenata, te pola pacijenata iz IONDT studije, recidiv na drugom oku nastupio je unutar prve godine (42). Beck i suradnici predviđaju da će recidiv na drugom oku nastati u 12 % slučajeva unutar prve dvije godine, a u 19 % unutar pet godina (41). Recidiv na istom oku, kao i simultana pojava

NAION, javio se samo kod jednog našeg bolesnika (1,67 %). U istraživanju Hayreha i suradnika, na 594 pacijenta (829 očiju), recidiv na istom oku javio se u 7,6% ispitanika, tj. 45 pacijenata (53 oka) (44). Simultani se početak bolesti u literaturi spominje samo sporadično, češće kod mlađih osoba s izrazitom hipovolemijom (39).

Incidencija NAION-a kod naših pacijenata je veća u toplim mjesecima, što je usporedivo s istraživanjem Hayreha i suradnika, koji su našli da 82,2 epizoda bolesti nastane u toplim mjesecima u usporedbi s 59,8 epizoda koje nastanu u hladnijem dobu godine (45) dok u radu Johnsona i Arnolda nema sezonske povezanosti (35).

6.2. Diabetes mellitus

Diabetes mellitus pojavljuje se u trećini pacijenata s NAION-om, ali i u trećini ispitanika kontrolne skupine. U drugim istraživanjima udio dijabetičara kreće se i do 40 % (37, 46, 53, 85, 276, 277). Ovim istraživanjem nije potvrđena dosad u više navrata utvrđena statistički značajna povezanost između dijabetesa i nastanka ishemičke optikoneuropatije, a osobito recidiva (85). Cerovski i Šarić su 1990. g. utvrdili da je 12 % pacijenata, od 83 bolesnika s nearteritičnim ION-om, bolovalo od *diabetes mellitusa*, 37,3 % imalo je sustavnu hipertenziju, 14,5 % aterosklerozu, a ostale (36,2 %) optikoneuropatije klasificirali su kao idiopatske (46). Hayreh i suradnici su 1994. g. utvrdili da je među bolesnicima s NAION-om veća prevalencija arterijske hipertenzije, *diabetes mellitusa* i gastrointestinalnog ulkusa u odnosu na opću populaciju (85). Jacobson i suradnici utvrdili su da jedino dijabetes predstavlja statistički značajan rizični faktor za nastanak nearteritičke ishemičke optikoneuropatije (87). Prisutnost dijabetesa i loše vidne oštine (20/200 i manje), odnosno kod mlađe populacije dijabetes i anemija glavni su rizični čimbenici koji utječu na pojavu recidiva (39, 42). Lee i suradnici zaključili su da dijabetičari imaju čak 40 % veći rizik za razvoj NAION-a u odnosu na zdravu populaciju (276).

6.3. Arterijska hipertenzija

Oko dvije trećine naših ispitanika boluje od arterijske hipertenzije, a usporedbom s kontrolnom skupinom, dobila se značajna povezanost hipertenzije i nastanka nearteritičke ishemičke optikoneuropatije. Cerovski nalazi da je taj udio 37,3% pacijenata, a 47 % ih je u IONDT studiji (37, 46). Hayreh navodi da bolesnici s NAION-om koji imaju i *diabetes*

mellitus i arterijsku hipertenziju, nemaju povećan mortalitet u odnosu na opću populaciju, ali imaju povećanu incidenciju cerebrovaskularnih bolesti (85).

6.4. Stenoza karotidne arterije

Dobiveni podaci sukladni su s radovima koji nisu potvrdili povezanost NAION-a i karotidne stenozе (278). Drugi su autori našli da je NAION jedna od oftalmoloških komplikacija kod stenozе karotidne arterije (138, 279). Sanjari i suradnici zaključili su da NAION može biti udružen sa smanjenim retrobulbarnim brzinama protoka i zadebljanjem stijenke karotide. Oni su, dapače, uočili da su brzine protoka u oftalmičkoj arteriji na strani gdje je zahvaćeno oko značajno snižene u usporedbi sa stranom zdravog oka ($P < 0,001$) te da je na istoj strani zadebljana *intima media* unutrašnje i zajedničke karotidne arterije ($P < 0,001$) (280).

6.5. Nezdrava prehrana, alkohol, povećana tjelesna masa, nedovoljna tjelesna aktivnost

Nezdrava prehrana i indeks tjelesne mase (ITM) kao jedan od ispitivanih parametara te konzumacija alkohola iznad preporučenih količina nisu pokazali statistički značajan utjecaj na pojavu nearteritičke ishemičke optikoneuropatije. Nedovoljna tjelesna aktivnost, međutim, značajno je povezana s pojavom NAION-a. Jacobson i suradnici u *case-control* analizi utvrdili su da su dijabetes i povišen ITM udruženi s nastankom nearteritičke ishemičke optikoneuropatije, ali jedino dijabetes predstavlja statistički značajan rizični faktor za pojavu bolesti (87).

6.6. Pušenje

U ovom istraživanju pušenje nema utjecaj na pojavu NAION-a, što potvrđuju i rezultati drugih istraživanja (38, 42). Hayreh smatra da nije povećana prevalencija pušača među bolesnicima s NAION-om u odnosu na opću populaciju, za razliku od prevalencije *diabetes mellitusa*, ishemičke bolesti srca, arterijske hipertenzije i cerebrovaskularnih bolesti koja je kod bolesnika s NAION-om izrazito povišena (38). Također nije našao značajnu razliku između inicijalne vidne oštine ili gubitka vidnog polja između pušača, bivših pušača i

nepušača. Prema Talksu i suradnicima, pušenje je pak značajno udruženo s neareritičkim NAION-om (74). Chung i suradnici zaključili su da su pušači koji obole od NAION-a statistički značajno mlađi u odnosu na bolesnike-nepušače te da se čini da prestanak pušenja smanjuje rizik od NAION-a na razinu kakvu ima nepušačka populacija (72). Slično potvrđuje i Hayreh, utvrdivši da prva pojava NAION-a zahvaća pušače u znatno mlađoj dobi u odnosu na bivše pušače i nepušače dok za recidiv na drugom oku pušenje ne predstavlja značajan čimbenik (38). Neurooftalmolozi iz IONDT studije nisu našli značajnu povezanost pušenja i pojave recidiva na drugom oku (42), a McCulley nije primijetio razliku u prevalenciji pušača između grupe spontanog i perioperacijskog NAION-a (113).

6.7. Ostale bolesti

U skupini ispitanika nađeno je 29 kardijalnih bolesti te je uočena statistički značajna povezanost s nastankom NAION-a kod ovih bolesnika. U studiji Hayreha i suradnika također je povećana prevalencija srčanih bolesti u sredovječnih pacijenata i pacijenata starije životne dobi (85).

Od naših pacijenata s NAION-om 11 ih je imalo cerebrovaskularni incident (10 inzulta i 1 tranzitornu ishemičku ataku), pa također postoji statistički značajna povezanost s nastankom NAION-a, a i Hayreh i suradnici utvrđuju povećanu prevalenciju cerebrovaskularnih bolesti u sredovječnih pacijenata (38, 85). Guyer i suradnici nalaze da su bolesnici s NAION-om i arterijskom hipertenzijom skloniji razvoju kardiovaskularnih i cerebrovaskularnih bolesti u odnosu na zdravu populaciju (86), a redovito uzimanje aspirina može izjednačiti taj rizik, tvrde Hasanreisoglu i koautori (235).

Među našim ispitanicima 5 ih ima peptički ulkus i gastritis, a 1 ulcerozni kolitis. Slični su podaci o prevalenciji gastrointestinalnih ulkusa u pacijenata svih dobnih skupina s NAION-om u istraživanju Hayreha i suradnika (85).

Nađeno je 5 pacijenata s hipotireozom, 1 s hipertireozom, a u istraživanju Hayreha i suradnika povećana je prevalencija tiroidnih bolesti u sredovječnih i pacijenata starije životne dobi (85).

Kod 2 bolesnika utvrđena je anemija i učestale epistakse. U literaturi se navode rijetki slučajevi povezanosti anemije i NAION-a, uglavnom su to teške i/ili refrakterne anemije, povezane s hipotonijom, kroničnim bolestima ili operacijom (196, 281).

Četvero bolesnika navelo je upotrebu lijekova za liječenje erektilne disfunkcije, tj. inhibitora fosfodiesteraze tipa 5 (PDE-5 inhibitora). Brojni su pojedinačni slučajevi opisani, a također i publicirani pregledni članci o utjecaju tih lijekova i NAION-a. Zabilježeni su i slučajevi u žena (282), a opisan je i bilateralni simultani NAION (283). Izravna uzročno-posljedična veza nije utvrđena, ali brojni autori ne savjetuju njihovu primjenu ako su prisutni drugi kardiovaskularni čimbenici rizika i/ili već jedan preboljeli NAION (222-224, 227, 228).

Petero pacijenata imalo je kronične opstruktivne bolesti pluća i astmu. U studiji Hayreha i suradnika povećana je prevalencija KOPB u sredovječnih pacijenata (85).

Jedan je bolesnik bolovao od migrene, koja je vrlo rijetko opisana kao čimbenik udružen s NAION-om, s tim da kod našeg bolesnika NAION-a nije bio u uskoj vezi s napadom migrene, već je migrena anamnestički podatak (103).

Samo je jedan bolesnik imao opstruktivni sindrom apneje u snu, koji brojni radovi navode kao rizičan čimbenik (89, 212, 284-286).

Jedan je bolesnik s renalnom insuficijencijom, na hemodijalizi, a u literaturi su brojni primjeri slučajeva NAION-a kod zatajenja bubrega, hemodijalize, peritonealne dijalize, često čak i kod djece (177, 179, 281, 287-290).

Petero je pacijenata imalo neokularne operacije unutar godinu dana prije pojave NAION-a, 3 kardijalne (koronarni *bypass*, operacije valvula), 1 operacije traumatske frakture kuka i 1 operacija endoproteze kuka zbog koksartroze, s tim da su pacijenti nakon ortopedskih operacija primijetili da su izgubili vid odmah nakon operacije. Brojne studije opisuju slučajeve NAION-a, uglavnom posteriornog oblika (81), a ponekad i anteriornog, nakon velikih operacija (87), hipovolemijskih šokova i trauma (175), najčešće nakon spinalnih operacija i radikalne disekcije vrata (89-91), zatim kardijalnih operacija (136, 158, 160, 291-293), plastičnih, rekonstruktivnih i estetskih, većih pa i manjih „rutinskih“ operacija (171), radikalne (167), ali i minimalno invazivne prostatektomije (170) te ortopedskih operacija (294). Nastanak je zabilježen i nakon carskog reza (295), subarahnoidalnog krvarenja zbog rupture aneurizme (296) i endoskopske operacije sinusa (172). Incidencija perioperativnog gubitka vida nakon neokularnih kirurških zahvata kreće se od 0,002 % za sve tipove operacija do čak 0,2 % za kardijalne i spinalne operacije (77, 99). Može biti zahvaćen bilo koji dio vidnog puta, od rožnice do okcipitalne kore velikog mozga, ali je najčešće mjesto trajnog oštećenja optički živac, a najvjerojatniji mehanizam je ishemija. Anteriorni tip (AION) češći je kod kardijalne kirurgije, a posteriorni (PION) kod spinalne i kirurgije vrata (145). Holy je s

koautorima u velikoj retrospektivnoj studiji utvrdila incidenciju od 0,013 % (17/126.666) perioperativnih ishemičkih optikoneuropatija te nepostojanje hemodinamskih varijabli koje su se značajno razlikovale između oboljelih pacijenata i zdravih kontrola, pa zaključuje da se perioperativni NAION može dogoditi i bez atipičnih fluktuacija u hemodinamici tijekom perioperativnog perioda (297). Incidencija je ipak veća kod pacijenata s hipertenzijom, dijabetesom, srpastom anemijom, bubrežnom insuficijencijom, gastrointestinalnim ulkusom, glaukomom uskog kuta, vaskularnim okluzivnim bolestima, kardijalnim bolestima, arteriosklerozom, policitemijom vera, sistemskim kolagenozama. Precipitirajući faktori su prolongirana hipotenzija, anemija, kirurgija, trauma, gastrointestinalno krvarenje, hemoragija, šok, potrbušni i Trendelenburgov položaj (zbog smanjenog povratka venske krvi iz glave), direktni pritisak na bulbus, povišen intrakranijski tlak te dug operativni tijek. Rizični pacijenti trebaju primiti transfuziju, a niski hemoglobin i hematokrit potrebno je korigirati preoperativno kako bi se izbjegla intraoperativna anemija (274).

Imali smo 3 bolesnika koji su imali okularne operacije (katarakte) unutar godinu dana (5 dana te 2 i 6 mjeseci postoperacijski). Operacije katarakte najčešće su intraokularne i periokularne operacije nakon kojih se javlja NAION (113, 116, 121, 124, 125), s incidencijom od 1/2000 operacija, a rizični faktor može biti preboljeli NAION (125). Nadalje, autori su primijetili da je kod tih pacijenata manja prevalencija hipertenzije i male ekskavacije u odnosu na populaciju koja oboli od „spontanog“ NAION-a (113).

6.8. Medijatori upale, citokini, serumski lipidi, protrombotski rizični čimbenici

U ovom istraživanju zabilježena je sedimentacija 1 – 58 mm/h, prosječno $16,50 \pm SD = 11,42$ mm/h, a 4,2 % (3/72) bolesnika imalo je SE veću od 40 mm/h. CRP je bio 0,3 – 14,1, srednja vrijednost $2,73 \pm SD = 2,41$ mg/l, a 13,9 % (10/72) pacijenata imalo je CRP veći od 5,0 mg/l. Prema Mann-Whitney U testu, ni sedimentacija ni CRP nisu značajno povezani uz pojavu NAION-a ($P = 0,149$ odnosno $P = 0,057$), a povišena sedimentacija pokazala je značajnu predikciju pripadnosti skupini oboljelih od neareritičke ishemičke optičke neuropatije (OR=1,14, 95% CI: 1,01-1,14, $P=0,021$) na binarnom logističkom modelu. Razina kolesterola bila je 4,0 – 9,0, srednja vrijednost $6,12 \pm SD = 1,16$ mmol/l, a triglicerida minimalno 0,83 do maksimalno 7,90, srednja vrijednost $1,79 \pm SD = 1,13$ mmol/l. Vrijednosti kolesterola značajno su više kod ispitanika s neareritičkom ishemičkom optikoneuropatijom

u odnosu na zdrave kontrole, $P < 0,001$ dok se vrijednosti triglicerida ne razlikuju značajno između ispitanika i kontrola ($P = 0,959$).

U pacijenata s nearteritičkom ishemičkom optikoneuropatijom autori su utvrdili povišenu sedimentaciju (18,8 u NAION-skupini prema 13,5 u kontrolnoj skupini) i hs-CRP (visoko-osjetljivog C-reaktivnog proteina; 3,3 mg/l u NAION-skupini prema 2,1 mg/l kod kontrola) kao znak mikroinflamatorne reakcije (298) te povišene koncentracije lipida i fibrinogena (74). Talks i suradnici primijetili su povišenu razinu kolesterola (oko 10 % veći nego li kod kontrolnih ispitanika) u pacijenata s NAION-om, starijih od 50 godina (74). Salomon i suradnici pronašli su kvalitativnu asocijaciju hiperkolesterolemije s NAION-om (71), a istraživanje Jacobsona i kolega nije potvrdilo hiperkolesterolemiju kao statistički značajan rizični faktor (87).

Brojni su autori istraživali utjecaj širokog spektra trombofilčnih rizičnih čimbenika na patogenezu NAION-a. Ispitivala se razina homocisteina, fibrinogena, lipoproteina (a), aktivnost plazminogena, deficijencija proteina C, S, Z, antitrombina III, lupus antikoagulant, antikardiolipin, aktivirana rezistencija proteina C, faktor V Leiden, faktor V H1299R, faktor II G20210A, MTHFR C677T, MTHFR A1298C, GPIIIa A1/A2, i ACE I/D polimorfizam te von Willebrand antigen (vWFAg). Većina kongenitalnih koagulacijskih poremećaja uzrokuje vensku trombozu i nasljeđuje se autosomno dominantno. Po učestalosti to su mutacija faktora V, protrombina te deficijencija proteina C, S i antitrombina. Nekoliko stečenih faktora može dovesti do hiperkoagulabilnosti, osobito hiperhomocisteinemija, antifosfolipidni sindrom, bolesti jetre, alkohol, pušenje, oralni kontraceptivi, imobilizacija, kirurški zahvati i maligniteti (uključujući kroničnu anemiju) (99). U ovom istraživanju nije nađena povezanost između pojave NAION-a i trombofilije. Tek su sporadični nalazi jednog bolesnika s deficijencijom proteina S, drugog koji je heterozigot za koagulacijski faktor V Leiden te ima APC rezistenciju i trećeg s antifosfolipidnim sindromom. U nekim je istraživanjima utvrđeno da je trombofilija učestalija u pacijenata s NAION-om (97, 98, 100-102, 204, 206, 299) dok druge nisu utvrdile takvu uzročno-posljedičnu vezu (71, 96, 99, 300) i stoga zaključuju da kod NAION-a nije potrebna analiza hiperkoagulabilnosti, za razliku od okluzije vene, arterije i *amaurosis fugax* (99).

Autori, koji su utvrdili povezanost trombofilije i NAION-a, smatraju da su daljnja istraživanja potrebna kako bi opravdala sekundarnu profilaksu antikoagulantne ili antiagregacijske terapije u pacijenata s NAION-om. Felekis i suradnici smatraju da postoji signifikantna razlika između ispitanika i kontrolne skupine na razini proteina S, a

homozigotnost za MTHFR C677T polimorfizam predstavlja najznačajniji trombofilični rizični faktor (97). Nagy s kolegama nalazi da APC rezistencija zbog mutacije faktora V Leiden ima značajnu ulogu u patogenezi bolesti (100), a u kasnijem radu također i povišen Lp(a) i vWFAg, *diabetes mellitus*, faktor V Leiden, hiperkolesterolemija, i hiperfibrinogenemija te zaključuju da, uz vaskularno oštećenje zbog kardiovaskularnih rizičnih faktora, i trombofilija doprinosi razvoju NAION-a (101).

S obzirom na to da je glavna klinička manifestacija trombofilije venska tromboembolija (301), a kako prema Hayrehovu mišljenju NAION u većini slučajeva nije venska tromboza nego arterijska ishemija, on smatra da, iako postoji mogućnost da u određenim rijetkim slučajevima trombofilija doprinosi razvoju NAION-a, nije potrebno sve bolesnike testirati na trombofiliju kao što neki preporučuju, već samo one s medicinskom i obiteljskom sklonosti trombozi (96). To potvrđuje i većina istraživanja prema kojima aspirin, koji je efikasan u terapiji tromboembolijskih bolesti, nema nikakav protektivni učinak na sprječavanje recidiva ishemičke optikoneuropatije (41, 42, 233). On također smatra da je hiperhomocisteinemija u starijih osoba vjerojatno slučajan nalaz zbog povećane prevalencije ateroskleroze, dijabetesa, hipertenzije i hiperlipidemije u toj populaciji (96).

Od ostalih sporadičnih istraživanja, uz pojavu NAION-a spominje se prisustvo mijeloperoksidaza antineutrofilnih citoplazmatskih antitijela (MPO-ANCA) (140), autoimuna trombocitopenija (ITP) (201), povišen trombocitni P-selektin (CD62) (299), antifosfolipidna antitijela (APA) (302), hiperkoagulabilno stanje i vaskulitis u pacijenata mlađih od 50 godina (39), deficijencija proteina C i S (303), primarni antifosfolipidni sindrom udružen s mutacijom faktora V Leiden, gdje je došlo do reverzije ishemičkog procesa nakon primjene hitne antikoagulantne terapije (304). Brouzas i suradnici su na seriji slučajeva kronične anemije kod mijelodisplazije utvrdili NAION kao jednu od komplikacija, pretpostavljajući da se radi o kombiniranom mehanizmu anemične hipoksije i mikrovaskularne insuficijencije (196). Ispitujući alteracije imunog sustava u trombogenezi, Goldenberg-Cohen i suradnici ispitivali su prisustvo proinflamatornih citokina kod NAION-a te su našli povišenu razinu interleukina IL-8 u plazmi pacijenata tijekom akutne faze NAION-a, ali ne i IL-6 i TNF-alfa, što je istovjetno drugim akutnim vaskularnim trombozama (305). U jednom se istraživanju ispitivalo prisustvo proteina Z, za kojeg su autori utvrdili da nije povezan s pojavom NAION-a (306). Povišena vrijednost trombocitnog P-selektina (CD62), inače povišenog u brojnim vazookluzivnim bolestima uključujući arteriosklerozu, aterotrombozu i *diabetes mellitus*, sugerira moguću ulogu trombocita u razvoju NAION-a (299).

6.9. Karakteristike očiju: vrijeme nastanka, postojanje boli, vidna oštrina, refrakcijska greška, raspoznavanje boja i kontrasta, vidno polje, vidni evocirani potencijali, fotomotorika, intraokularni tlak, ekskavacija i izgled optičkog diska

U 36,3 % naših ispitanika gubitak vida dogodio se unutar 2 sata od jutarnjeg buđenja, što evidentiraju i drugi autori (37). Razlog tomu najvjerojatnije je relativna hipotenzija glave vidnog živca tijekom sna, osobito kod pacijenata koji uzimaju antihipertenzive u večernjim satima (45).

Iako bolna bulbomotorika nije tipična za ovu bolest, u 12,5 % pacijenata javila se periokularna neugoda, jača bol, pa čak i glavobolja kad su počeli vidni simptomi. I drugi su autori potvrdili neke elemente neugode i bolnosti (3, 37).

Vidna oštrina, kontrastna osjetljivost i raspoznavanje boja tipično su loše na bolesnom oku.

6.9.1. Vidna oštrina i refrakcijska greška

Pri prvom pregledu 62,5 % (55/88) pacijenata iz našeg istraživanja imalo je vidnu oštrinu 0,3 i lošiju, 44,3 % (39/88) < 0,1 što je slično IONDT studiji (37) i istraživanju Hayreha i Zimmerman (62).

Većina pacijenata u ovom istraživanju su hipermetropi, 46,6 %, što je utvrdilo i istraživanje Pahorove i Gračnera (kod kojih je čak 71,1 % hipermetropa) (50). Hayrehovo je istraživanje pokazalo da najveći broj pacijenata ima sferni ekvivalent (SE) od -0,5 do +0,5 dioptrija, a manji je udio malih miopa i hipermetropa, do $\pm 3,0$ dioptrije (49). Kod nas je SE od -0,5 do +0,5 dpt u 42,0 % (37/88) očiju, a > 0,5 do $\pm 3,0$ dpt u 51,1 % (45/88), no većinom se radi o malim hipermetropima, < 2,0 dpt. Falavarjani i suradnici zaključuju da aksijalna duljina oka (prosječna 22,86 +/- 0,82 mm) i refrakcijska greška (SE -0,07 +/- 1,60 dpt) najvjerojatnije ne predstavljaju rizični faktor za pojavu NAION-a (51).

6.9.2. Raspoznavanje boja, kontrastna osjetljivost

U većine bolesnika javlja se oštećenje kolornog vida, koje je obično u korelaciji s oštećenjem vidne oštine, za razliku od optičkog neuritisa, gdje je osjet za boje oštećen i pri relativno očuvanoj vidnoj oštini (3). Kerr i Danesh-Meyer nisu našli poremećaj osjeta za boje nakon ingestije lijekova za erektilnu disfunkciju iako navode da je u nekim studijama opisan blagi reverzibilni poremećaj razlikovanja plavo-zelenog spektra (225), ali to je posljedica vazodilatacije retinalnih krvnih žila uslijed djelovanja PDE inhibitora.

Postoji značajna korelacija između snižene kontrastne osjetljivosti i očiju s ION-om u istraživanju Xina i suradnika (307).

6.9.3. Vidni evocirani potencijali i vidno polje

Trećina bolesnih očiju s NAION-om ima sniženu amplitudu vala P100 na VEP-u, a još četvrtina naših pacijenata i produljenu latenciju. Xin i suradnici utvrdili su dominantno sniženu amplitudu te diskretno produljenu latenciju (307). U pacijenata s ishemičkom optičkom neuropatijom srednja amplituda VEP-a (+/- SD) (1,96 +/- 0,95 mV) pokazuje značajno sniženje na zahvaćenom oku, a latencija značajno produljenje (116,3 +/- 20,14 ms na zahvaćenom oku u usporedbi s 101,31 +/- 6,19 ms u kontrolnoj skupini zdravih subjekata). Amplituda vala N95 značajno je snižena na zahvaćenom oku (308). Sniženje amplitude i produljenje latencije P 100 nađeno je u pacijenata s relativno dobrom vidnom oštrinom, ali sa znatnim oštećenjem vidnog polja, i u studiji Janakyja i koautora (309). Mukartihal i kolege navode da je sniženje latencije manje u pacijenata s ishemičkom optikoneuropatijom u odnosu na pacijente s optičkim neuritisom (310), što može pomoći u diferencijalnoj dijagnozi nejasnih slučajeva.

Ovo je, kao i istraživanje Hayreha i Zimmerman, demonstriralo širok raspon ispada vidnog polja. Njihov je rad pokazao da je dominantan uzorak defekta vidnog polja relativni inferiorni altitudinalni defekt s apsolutnim nazalnim inferiornim defektom (22,4 %) (52). Dok je naše (27,3 %), kao i istraživanje Falavarjanija i suradnika, prikazalo najviše difuznih defekata (36,8 %), a zatim slijede donji altitudinalni defekti (53).

6.9.4. Prednji segment oka i intraokularni tlak

Gotovo svako oko s NAION-om ima relativni aferentni pupilarni defekt (RAPD). Iznimka su bolesnici s ranijom ili koincidentalnom afekcijom drugog vidnog živca. Jače oštećenje vidne oštine ili vidnog polja povezano je, u pravilu, s izraženijim oblikom pupilarnog defekta (3).

Neki pacijenti s NAION-om mogu imati povišen očni tlak (2). Neki su autori uočili udruženu pojavu anteriornog NAION-a i glaukoma zatvorenog kuta (115, 116). U ovom istraživanju nije potvrđena povezanost povišenog intraokularnog tlaka i NAION-a, što je također i opservacija nekih drugih autora (311). Tomsak sugerira da povišen IOT može biti rizični čimbenik za razvijanje NAION-a, osobito u očima sa strukturalnom predispozicijom optičkog diska (sužen skleralni kanal s „gužvom“ među aksonalnim vlaknima) (312), a Hayreh također tvrdi da postoji obrnuto proporcionalan odnos između IOT i perfuzijskog tlaka u glavi optičkog živca (2).

6.9.5. Stražnji segment oka i ekskavacija diska

Oko 97 % ljudi u kojih se razvije NAION imaju malen optički disk (manji od 1,2 mm) s malenom ili odsutnom ekskavacijom (optičkom jamicom) $c/d \leq 0,2$ a u nekim studijama i $< 0,1$, tzv. „rizičan disk“ (49, 60, 111, 113, 277).

Pregledom očne pozadine naših ispitanika s NAION-om, utvrđeno je da 63,6 % očiju ima sektorni ili difuzni edem, retinalne hemoragije i eksudate. Bljedilo diska nađeno je u 34,1 % očiju. Prema Hayrehu i Zimmerman, na početku bolesti uvijek se javlja edem papile vidnog živca koji postupno, tijekom 2 do 3 tjedna, prelazi u bljedilo odnosno atrofiju (54).

7. ZAKLJUČCI

Rijetka su prospektivna *case-control* istraživanja u svijetu, osobito na području Republike Hrvatske koja su sustavno analizirala rizične čimbenike za neareritičku ishemičku optičku neuropatiju (NAION), a ovo je prvo na području Slavonije i Baranje. Istraživanje je evidentiralo incidenciju NAION-a i postojeće rizične čimbenike, a prvo je koje je proučavalo utjecaj i povezanost određenog tipa prehrane, konzumacije alkohola i tjelesne aktivnosti s ovom bolešću.

Zaključci ovog istraživanja:

- Incidencija bolesti je 3,36 godišnje, 95 % CI: 2,63 – 4,23 (72/714 494 u 3 godine), od kojih je 3,14 za žene, 95 % CI: 2,22 – 4,36 (35/371 103), a 3,59 za muškarace, 95 % CI: 2,53 – 4,96 (37/343 391).
- Godišnja incidencija za dobnu skupinu iznad 45 godina iznosi 8,17 za oba spola, 95 % CI: 6,36 – 10,33 (69/281 467), 7,16 za žene, 95 % CI: 4,96 – 10,00 (34/158 280) i 9,47 za muškarce, 95 % CI: 6,80 – 13,13 (35/123 187).
- Srednja dob pojave bolesti je 64 godine.
- Distribucija pojave bolesti veća je u toplijim mjesecima godine, a iznosi 18,1% (13/72) zimi, 30,6 % (22/72) u proljeće, 31,9 % (23/72) ljeti i 19,4 % (14/72) u jesen.
- Prethodni, medicinski dokumentiran, NAION bio je prisutan u drugom oku kod 16,7 % (12/72) pacijenata na početku uključanja u istraživanje. Incidencija NAION-a na drugom oku je 6,7 % (4/60) rizičnih pacijenata tijekom medijana praćenja od 2,9 godina (minimalno 441 – maksimalno 1642 dana). Samo jedan bolesnik 1,67 % (1/60) dobio je NAION na istom oku, nakon 12 mjeseci, sa značajnim pogoršanjem vidne funkcije. Ukupno je 23,6 % (17/72) pacijenata iskusilo neki oblik recidiva NAION-a na istom ili drugom oku. Bilateralno simultano bolest je zabilježena kod samo jednog pacijenta 1,67 % (1/60).
- Postoji statistički značajna povezanost između arterijske hipertenzije i neareritičke ishemičke optikoneuropatije, $P = 0,017$, a vjerojatnost da osoba koja ima arterijsku hipertenziju oboli od NAION-a to je veća što hipertenzija dulje traje. Ta je razlika statistički značajna ($P = 0,006$) u odnosu na skupinu ispitanika.

- Postoji statistički značajna povezanost između nedovoljne tjelesne aktivnosti i neareritičke ishemičke optičke neuropatije, $P < 0,001$.
- Podaci pokazuju da postoji značajna povezanost između srčanih ($P = 0,010$) i cerebrovaskularnih ($P = 0,020$) bolesti i neareritičke ishemičke optičke neuropatije.
- Postoji statistički značajna povezanost između povišene razine kolesterola i neareritičke ishemičke optičke neuropatije, $P < 0,001$.
- Bolesnici koji su oboljeli od NAION-a imaju manju ekskavaciju diska, prosječno $0,17 \pm SD = 0,09$ (minimalno 0,0 – maksimalno 0,6) u odnosu na kontrolnu skupinu ($0,33 \pm SD = 0,12$). Podaci pokazuju da postoji statistički značajna povezanost između neareritičke ishemičke optikoneuropatije i male ekskavacije diska ($c/d < 0,3$), $P < 0,001$.
- Razlika u odnosu na dosad prikazane svjetske podatke o rizičnim čimbenicima za nastanak neareritičke ishemičke optičke neuropatije je u tome što istraživanje nije potvrdilo *diabetes mellitus* kao rizičan čimbenik, a utvrdilo je da je nedovoljna tjelesna aktivnost statistički značajno povezana s NAION-om.

Stalno se povećava broj objavljenih radova na temu novih čimbenika rizika koji mogu utjecati na cirkulaciju u vidnom živcu. I dalje postoje velike kontroverze o utjecaju trombofilije i potrebi njezine redovite dijagnostike kod pacijenata s NAION-om kao i u terapiji ove bolesti. Spoznaje se i dalje razvijaju, kako u osnovnom tako i u kliničkom preventivnom i kurativnom smislu i nadam se da će ovaj moj rad doprinijeti tome da bolje tretiramo ova ishemička stanja i da ih, po mogućnosti, i spriječimo te time smanjimo njihovu incidenciju.

OGRANIČENJA ISTRAŽIVANJA. Ovo je istraživanje prospektivne prirode, a njegov ograničavajući čimbenik bila je niska incidencija NAION-a. Samo višegodišnja (Hayrehovo koje traje više desetljeća) ili multicentrična istraživanja (IONDT) mogu nam dati najpouzdanije podatke.

8. SAŽETAK

CILJ: Utvrditi ukupnu, dobno, spolno i bilateralno specifičnu incidenciju i incidenciju recidiva te sezonsku incidenciju neareritičke ishemičke optičke neuropatije (NAION) na području Slavonije i Baranje, utvrditi postojeće i nove rizične čimbenike za NAION. NACRT ISTRAŽIVANJA: prospektivno *case-control* istraživanje, u trajanju od 3 godine. MJESTO ISTRAŽIVANJA: Klinički bolnički centar Zagreb i Klinički bolnički centar Osijek. BOLESNICI I METODE: Istraživanje je provedeno na 72 uzastopna bolesnika (88 očiju) kojima je postavljena dijagnoza NAION-a s područja četiri županije istočne Hrvatske. Ispitivano je postojanje *diabetes mellitus*a, arterijske hipertenzije, stenozе karotidne arterije, oftalmoloških i neoftalmoloških operativnih zahvata, srčanih i cerebrovaskularnih bolesti, opstruktivne apneje u snu, gastrointestinalnih ulkusa, kronične opstruktivne bolesti pluća, distireoze, migrene, hemodijalize, ispitivano je uzimanje lijekova za erektilnu disfunkciju, konzumacija alkohola, nezdrave hrane, pušenje, tjelesna aktivnost, napravljene su laboratorijski nalazi krvi na medijatore upale, KKS, lipidogram, biokemijske pretrage, pretrage na trombofiliju, ispitana je refrakcijska greška, pregledana je struktura optičkog diska. REZULTATI: Ukupna godišnja stopa incidencije je 3,36 na 100 000 stanovnika, 95 % CI: 2,63 – 4,23, 3,14 na 100 000 žena, 95 % CI: 2,22 – 4,36, 3,59 na 100 000 muškaraca, 95% CI: 2,53 – 4,96, incidencija za dobnu skupinu 45 i više godina je 8,17 za oba spola, 95 % CI: 6,36 – 10,33, 7,16 za žene, 95 % CI: 4,96 – 10,00 i 9,47 za muškarce, 95 % CI: 6,80 – 13,13. Tijekom istraživanja (medijan praćenja 2,9 godine, minimalno 441 – maksimalno 1642 dana) još 6,7 % (4/60) rizičnih bolesnika preboljelo je NAION na drugom oku. Samo kod jednog bolesnika 1,67 % (1/60) ponovio se NAION u istom oku i kod jednog je bolest nastala simultano obostrano 1,67 % (1/60). Podaci upućuju na statistički značajnu povezanost između neareritičke ishemičke optikoneuropatije i arterijske hipertenzije ($P = 0,017$), nedovoljne tjelesne aktivnosti ($P < 0,001$), srčanih ($P = 0,010$) i cerebrovaskularnih ($p = 0,020$) bolesti, povišene vrijednosti kolesterola ($P < 0,001$) i ekskavacije diska manje od 0,3 ($P < 0,001$). Vjerojatnost da osoba koja ima arterijsku hipertenziju oboli od NAION-a je veća što hipertenzija dulje traje. Ta je razlika statistički značajna ($P = 0,006$) u odnosu na skupinu ispitanika. Istraživanje nije ustanovilo veću učestalost *diabetes mellitus*a u skupini pacijenata s NAION-om u odnosu na kontrolnu skupinu. ZAKLJUČCI: Arterijska hipertenzija, nedovoljna tjelesna aktivnost, hipermetropija i malena ekskavacija diska glavni su rizični čimbenici za neareritičku ishemičku optičku neuropatiju u ovom istraživanju.

Ključne riječi: „*case-control*“ istraživanje, dijabetes, hipermetropija, hipertenzija, ekskavacija diska, incidencija, ishemička optička neuropatija, rizični čimbenici, Slavonija i Baranja, tjelesna aktivnost

9. SUMMARY

PROSPECTIVE EPIDEMIOLOGIC STUDY OF RISK FACTORS FOR NONARTERITIC ISCHEMIC OPTIC NEUROPATHY IN SLAVONIA AND BARANYA COUNTY

OBJECTIVE: To report the incidence (total, age-, seks-, bilateral- and seasonal-specific) of nonarteritic ischemic optic neuropathy (NAION) in Slavonia and Baranya county and determine the influence of potential known and possible new risk factors of the disease. **STUDY DESIGN:** Case-control prospective study, conducted during 3 years. **SETTING:** Department of Ophthalmology, School of Medicine, J. J. Strossmayer University, Osijek and Ophthalmology Clinics, School Of Medicine, University of Zagreb, Zagreb, Croatia. **PATIENTS AND METHODS:** Seventy-two consecutive patients (88 eyes) with a diagnosis of NAION. The incidence of NAION and comparison of known and new ocular and systemic risk factors among patients with and without clinical presentation of NAION. Potential risk factors were defined using standardized definitions abstracted from the medical records, including diabetes, hypertension, carotid stenosis, ophthalmologic and nonophthalmologic surgery, heart and cerebrovascular incidents, obstructive sleep apnea, gastrointestinal ulcers, chronic obstructive pulmonary disease, disthyreosis, migraine, hemodialysis, therapy for erectile dysfunction, alcohol and tobacco use and unhealthy food consumption, body mass index, physical activity, laboratory tests (complete blood cell count, Westerngren sedimentation, C reactive protein, serum lipids, biochemistry, tests for thrombophilia), refractive error, and optic disc structure. **RESULTS:** The annual incidence rate of the disease is estimated at 3.36 per 100,000 persons, 95%CI:2.63–4.23, 3.14 per 100,000 women, 95%CI:2.22–4.36, 3.59 per 100,000 men, 95%CI:2.53–4.96. For people aged 45 or more incidence is 8.17 for both sexes, 95% CI:6.36 – 10.33, 7.16 for female, 95% CI:4.96–10.00, and 9.47 for male residents, 95% CI:6.80–13.13. Over the course of our study new NAION in the fellow eye occurred in 6.7% (4/60) of patients at risk during a median follow up of 2.9 years (min 441 - max 1642 days). Only in one patient 1.67% (1/60) NAION recurred in the same eye and in one 1.67% (1/60) NAION occurred simultaneously. Arterial hypertension (P=0.017), low physical activity (P<0.001), cardiac (P=0.010) and cerebrovascular diseases (P=0.020), high cholesterol level (P < 0.001), and crowded disc 0,2 or smaller (P<0.001) emerged as only variables that made a unique statistically significant contribution to the occurrence of NAION. There is a higher possibility of getting NAION with longer duration of

hypertension ($P=0.006$). This study hasn't confirmed diabetes as a risk factor for NAION.
CONCLUSION: Hypertension, low physical activity, hyperopia and crowded disc seems to be the major risk factors for the development of nonarteritic ischemic optic neuropathy.

Key words: Case-Control Study, Crowded Disc, Diabetes, Hyperopia, Hypertension, Incidence, Optic Neuropathy, Ischemic, Low Physical Activity, Risk Factors, Slavonia and Baranya

10. LITERATURA

1. Glaser JS. Ischemic Optic Neuropathies. U: Tasman W, Jaeger EA, editors. Duane's Ophthalmology on CD-ROM. Revidirano izd. Philadelphia, PA: Lippincott Williams & Wilkins Publishers, Inc.; 2004.
2. Hayreh SS. Ischemic optic neuropathy. *Prog Retin Eye Res.* 2009 Jan;28(1):34-62.
3. Cerovski B. Neurooftalmologija. Zagreb: Fraktura; 2007.
4. Hayreh SS. Anterior ischaemic optic neuropathy. I. Terminology and pathogenesis. *Br J Ophthalmol.* 1974 Dec;58(12):955-63.
5. Hayreh SS. Anterior ischaemic optic neuropathy. II. Fundus on ophthalmoscopy and fluorescein angiography. *Br J Ophthalmol.* 1974 Dec;58(12):964-80.
6. Hayreh SS. Posterior ischaemic optic neuropathy: clinical features, pathogenesis, and management. *Eye (Lond).* 2004 Nov;18(11):1188-206.
7. Sadda SR, Nee M, Miller NR, Biousse V, Newman NJ, Kouzis A. Clinical spectrum of posterior ischemic optic neuropathy. *Am J Ophthalmol.* 2001 Nov;132(5):743-50.
8. Hayreh SS, Zimmerman MB. Incipient nonarteritic anterior ischemic optic neuropathy. *Ophthalmology.* 2007 Sep;114(9):1763-72.
9. Hayreh SS. Blood supply of the optic nerve head and its role in optic atrophy, glaucoma, and oedema of the optic disc. *Br J Ophthalmol.* 1969 Nov;53(11):721-48.
10. Hayreh SS. The 1994 Von Sallman Lecture. The optic nerve head circulation in health and disease. *Exp Eye Res.* 1995 Sep;61(3):259-72.
11. Hayreh SS. The blood supply of the optic nerve head and the evaluation of it - myth and reality. *Prog Retin Eye Res.* 2001 Sep;20(5):563-93.
12. Hayreh SS. Posterior ischemic optic neuropathy. *Ophthalmologica.* 1981;182(1):29-41.
13. Cerovski B. Neurooftalmologija. U: Čupak K, ur. Oftalmologija. 2. izd ed. Zagreb: Nakladni zavod Globus; 2004. str. 849-61.
14. Horvat S. Neurooftalmologija. U: Čupak K, ur. Oftalmologija. Zagreb: Nakladni zavod Globus; 1994. str. 697-702.
15. Hayreh SS, Vrabec F. The structure of the head of the optic nerve in rhesus monkey. *Am J Ophthalmol.* 1966 Jan;61(1):136-50.
16. Geijssen CH. Studies on Normal Pressure Glaucoma. New York, NY: Kugler Publications; 1991.
17. Quigley HA, Addicks EM. Regional differences in the structure of the lamina cribrosa and their relation to glaucomatous optic nerve damage. *Arch Ophthalmol.* 1981 Jan;99(1):137-43.
18. Radius RL. Regional specificity in anatomy at the lamina cribrosa. *Arch Ophthalmol.* 1981 Mar;99(3):478-80.
19. Onda E, Cioffi GA, Bacon DR, Van Buskirk EM. Microvasculature of the human optic nerve. *Am J Ophthalmol.* 1995 Jul;120(1):92-102.

20. Hayreh SS. The Ophthalmic Artery: Iii. Branches. *Br J Ophthalmol.* 1962 Apr;46(4):212-47.
21. Hayreh SS. Segmental nature of the choroidal vasculature. *Br J Ophthalmol.* 1975 Nov;59(11):631-48.
22. Hayreh SS. Inter-individual variation in blood supply of the optic nerve head. Its importance in various ischemic disorders of the optic nerve head, and glaucoma, low-tension glaucoma and allied disorders. *Doc Ophthalmol.* 1985 Apr 30;59(3):217-46.
23. Hayreh SS. In vivo choroidal circulation and its watershed zones. *Eye (Lond).* 1990;4 (Pt 2):273-89.
24. Hayreh SS. Posterior ciliary artery circulation in health and disease: the Weisenfeld lecture. *Invest Ophthalmol Vis Sci.* 2004 Mar;45(3):749-57; 8.
25. Pillunat LE, Stodtmeister R, Wilmanns I, Christ T. Autoregulation of ocular blood flow during changes in intraocular pressure. Preliminary results. *Graefes Arch Clin Exp Ophthalmol.* 1985;223(4):219-23.
26. Weinstein JM, Cutler JJ. Observation on transsynaptic changes in acquired Horner's syndrome. *Am J Ophthalmol.* 1983 Jun;95(6):837-8.
27. Weinstein JM, Duckrow RB, Beard D, Brennan RW. Regional optic nerve blood flow and its autoregulation. *Invest Ophthalmol Vis Sci.* 1983 Dec;24(12):1559-65.
28. Tso MO, Shih CY, McLean IW. Is there a blood-brain barrier at the optic nerve head? *Arch Ophthalmol.* 1975 Sep;93(9):815-25.
29. Sperber GO, Bill A. Blood flow and glucose consumption in the optic nerve, retina and brain: effects of high intraocular pressure. *Exp Eye Res.* 1985 Nov;41(5):639-53.
30. Hayreh SS. Blood flow in the optic nerve head and factors that may influence it. *Prog Retin Eye Res.* 2001 Sep;20(5):595-624.
31. Levitzky M, Henkind P. Angioarchitecture of the optic nerve. II. Lamina cribrosa. *Am J Ophthalmol.* 1969 Dec;68(6):986-96.
32. Singh S, Dass R. The central artery of the retina. II. A study of its distribution and anastomoses. *Br J Ophthalmol.* 1960 May;44:280-99.
33. Hayreh SS. The Central Artery of the Retina. Its Role in the Blood Supply of the Optic Nerve. *Br J Ophthalmol.* 1963 Nov;47:651-63.
34. Stefanović B, Pišteljić D, Krstić S, Stefanović I. *Klinička neurooftalmologija.* 2. izd ed. Beograd: Zavod za udžbenike i nastavna sredstva; 1997.
35. Johnson LN, Arnold AC. Incidence of nonarteritic and arteritic anterior ischemic optic neuropathy. Population-based study in the state of Missouri and Los Angeles County, California. *J Neuroophthalmol.* 1994 Mar;14(1):38-44.
36. Hattenhauer MG, Leavitt JA, Hodge DO, Grill R, Gray DT. Incidence of nonarteritic anterior ischemic optic neuropathy. *Am J Ophthalmol.* 1997 Jan;123(1):103-7.
37. Characteristics of patients with nonarteritic anterior ischemic optic neuropathy eligible for the Ischemic Optic Neuropathy Decompression Trial. *Arch Ophthalmol.* 1996 Nov;114(11):1366-74.
38. Hayreh SS, Jonas JB, Zimmerman MB. Nonarteritic anterior ischemic optic neuropathy and tobacco smoking. *Ophthalmology.* 2007 Apr;114(4):804-9.

39. Preechawat P, Bruce BB, Newman NJ, Bioussé V. Anterior ischemic optic neuropathy in patients younger than 50 years. *Am J Ophthalmol.* 2007 Dec;144(6):953-60.
40. Beri M, Klugman MR, Kohler JA, Hayreh SS. Anterior ischemic optic neuropathy. VII. Incidence of bilaterality and various influencing factors. *Ophthalmology.* 1987 Aug;94(8):1020-8.
41. Beck RW, Hayreh SS, Podhajsky PA, Tan ES, Moke PS. Aspirin therapy in nonarteritic anterior ischemic optic neuropathy. *Am J Ophthalmol.* 1997 Feb;123(2):212-7.
42. Newman NJ, Scherer R, Langenberg P, Kelman S, Feldon S, Kaufman D, et al. The fellow eye in NAION: report from the ischemic optic neuropathy decompression trial follow-up study. *Am J Ophthalmol.* 2002 Sep;134(3):317-28.
43. Hayreh SS, Zimmerman MB. Nonarteritic anterior ischemic optic neuropathy: clinical characteristics in diabetic patients versus nondiabetic patients. *Ophthalmology.* 2008 Oct;115(10):1818-25.
44. Hayreh SS, Podhajsky PA, Zimmerman B. Ipsilateral recurrence of nonarteritic anterior ischemic optic neuropathy. *Am J Ophthalmol.* 2001 Nov;132(5):734-42.
45. Hayreh SS, Podhajsky PA, Zimmerman B. Nonarteritic anterior ischemic optic neuropathy: time of onset of visual loss. *Am J Ophthalmol.* 1997 Nov;124(5):641-7.
46. Cerovski B, Saric B. Risk factors in nonarteritic anterior ischemic optic neuropathy. *Acta Med Jugosl.* 1990;44(5):533-40.
47. Hayreh SS. Animal model for nonarteritic anterior ischemic optic neuropathy. *J Neuroophthalmol.* 2008 Mar;28(1):79-80; author reply -1.
48. Hayreh SS. Intravitreal triamcinolone for nonarteritic anterior ischemic optic neuropathy. *J Neuroophthalmol.* 2008 Mar;28(1):77-8; author reply 8-9.
49. Hayreh SS, Zimmerman MB. Nonarteritic anterior ischemic optic neuropathy: refractive error and its relationship to cup/disc ratio. *Ophthalmology.* 2008 Dec;115(12):2275-81.
50. Pahor D, Gracner B. [Hyperopia as a risk factor in patients with non-arteritic anterior ischaemic optic neuropathy]. *Klin Monbl Augenheilkd.* 2008 Dec;225(12):1070-4.
51. Falavarjani KG, Sanjari MS, Modarres M, Aghamohammadi F, Oladi M, Razeghinejad MR, et al. Refractive error and axial length in nonarteritic anterior ischemic optic neuropathy. *Optometry.* 2009 Nov;80(11):639-41.
52. Hayreh SS, Zimmerman B. Visual field abnormalities in nonarteritic anterior ischemic optic neuropathy: their pattern and prevalence at initial examination. *Arch Ophthalmol.* 2005 Nov;123(11):1554-62.
53. Falavarjani KG, Sanjari MS, Modarres M, Aghamohammadi F. Clinical profile of patients with nonarteritic anterior ischemic optic neuropathy presented to a referral center from 2003 to 2008. *Arch Iran Med.* 2009 Sep;12(5):472-7.
54. Hayreh SS, Zimmerman MB. Optic disc edema in non-arteritic anterior ischemic optic neuropathy. *Graefes Arch Clin Exp Ophthalmol.* 2007 Aug;245(8):1107-21.
55. Arnold AC, Hepler RS. Natural history of nonarteritic anterior ischemic optic neuropathy. *J Neuroophthalmol.* 1994 Jun;14(2):66-9.
56. Hayreh SS, Zahoruk RM. Anterior ischemic optic neuropathy. VI. In juvenile diabetics. *Ophthalmologica.* 1981;182(1):13-28.

57. Hedges TR, 3rd, Vuong LN, Gonzalez-Garcia AO, Mendoza-Santiesteban CE, Amaro-Quierza ML. Subretinal fluid from anterior ischemic optic neuropathy demonstrated by optical coherence tomography. *Arch Ophthalmol*. 2008 Jun;126(6):812-5.
58. Tomsak RL, Zakov ZN. Nonarteritic anterior ischemic optic neuropathy with macular edema: visual improvement and fluorescein angiographic characteristics. *J Neuroophthalmol*. 1998 Sep;18(3):166-8.
59. Arnold AC, Hepler RS. Fluorescein angiography in acute nonarteritic anterior ischemic optic neuropathy. *Am J Ophthalmol*. 1994 Feb 15;117(2):222-30.
60. Saito H, Tomidokoro A, Tomita G, Araie M, Wakakura M. Optic disc and peripapillary morphology in unilateral nonarteritic anterior ischemic optic neuropathy and age- and refraction-matched normals. *Ophthalmology*. 2008 Sep;115(9):1585-90.
61. Optic nerve decompression surgery for nonarteritic anterior ischemic optic neuropathy (NAION) is not effective and may be harmful. The Ischemic Optic Neuropathy Decompression Trial Research Group. *JAMA*. 1995 Feb 22;273(8):625-32.
62. Hayreh SS, Zimmerman MB. Nonarteritic anterior ischemic optic neuropathy: natural history of visual outcome. *Ophthalmology*. 2008 Feb;115(2):298-305 e2.
63. Hayreh SS. Anterior ischemic optic neuropathy. *Arch Neurol*. 1981 Nov;38(11):675-8.
64. Hayreh SS. Blood supply of the optic nerve head. *Ophthalmologica*. 1996;210(5):285-95.
65. Hayreh SS. Factors influencing blood flow in the optic nerve head. *J Glaucoma*. 1997 Dec;6(6):412-25.
66. Hayreh SS. Role of nocturnal arterial hypotension in the development of ocular manifestations of systemic arterial hypertension. *Curr Opin Ophthalmol*. 1999 Dec;10(6):474-82.
67. Hayreh SS, Zimmerman B. Visual deterioration in giant cell arteritis patients while on high doses of corticosteroid therapy. *Ophthalmology*. 2003 Jun;110(6):1204-15.
68. Kosmorsky G, Straga J, Knight C, Dagirmanjian A, Davis DA. The role of transcranial Doppler in nonarteritic ischemic optic neuropathy. *Am J Ophthalmol*. 1998 Aug;126(2):288-90.
69. Abu-Amero KK, Bosley TM. Prothrombotic and atherosclerotic risk factors lack significance in NAION patients harbouring mitochondrial DNA mutations. *Br J Ophthalmol*. 2006 Jan;90(1):119-20.
70. Hayreh SS. Risk factors in AION. *Ophthalmology*. 2001 Oct;108(10):1717-8.
71. Salomon O, Huna-Baron R, Kurtz S, Steinberg DM, Moisseiev J, Rosenberg N, et al. Analysis of prothrombotic and vascular risk factors in patients with nonarteritic anterior ischemic optic neuropathy. *Ophthalmology*. 1999 Apr;106(4):739-42.
72. Chung SM, Gay CA, McCrary JA, 3rd. Nonarteritic ischemic optic neuropathy. The impact of tobacco use. *Ophthalmology*. 1994 Apr;101(4):779-82.
73. Salomon O, Huna-Baron R, Steinberg DM, Kurtz S, Seligsohn U. Role of aspirin in reducing the frequency of second eye involvement in patients with non-arteritic anterior ischaemic optic neuropathy. *Eye (Lond)*. 1999 Jun;13 (Pt 3a):357-9.

74. Talks SJ, Chong NH, Gibson JM, Dodson PM. Fibrinogen, cholesterol and smoking as risk factors for non-arteritic anterior ischaemic optic neuropathy. *Eye (Lond)*. 1995;9 (Pt 1):85-8.
75. Buono LM, Foroozan R, Sergott RC, Savino PJ. Nonarteritic anterior ischemic optic neuropathy. *Curr Opin Ophthalmol*. 2002 Dec;13(6):357-61.
76. Desai N, Patel MR, Prisant LM, Thomas DA. Nonarteritic anterior ischemic optic neuropathy. *J Clin Hypertens (Greenwich)*. 2005 Feb;7(2):130-3.
77. Elliott WJ. Circadian variation in blood pressure: implications for the elderly patient. *Am J Hypertens*. 1999 Feb;12(2 Pt 2):43S-9S.
78. Hayreh SS, Podhajsky P, Zimmerman MB. Role of nocturnal arterial hypotension in optic nerve head ischemic disorders. *Ophthalmologica*. 1999;213(2):76-96.
79. Hayreh SS, Zimmerman MB, Podhajsky P, Alward WL. Nocturnal arterial hypotension and its role in optic nerve head and ocular ischemic disorders. *Am J Ophthalmol*. 1994 May 15;117(5):603-24.
80. Kerr NM, Chew SS, Danesh-Meyer HV. Non-arteritic anterior ischaemic optic neuropathy: a review and update. *J Clin Neurosci*. 2009 Aug;16(8):994-1000.
81. Mizener JB, Podhajsky P, Hayreh SS. Ocular ischemic syndrome. *Ophthalmology*. 1997 May;104(5):859-64.
82. Knox DL, Kerrison JB, Green WR. Histopathologic studies of ischemic optic neuropathy. *Trans Am Ophthalmol Soc*. 2000;98:203-20; discussion 21-2.
83. Hayreh SS, Baines JA. Occlusion of the posterior ciliary artery. 3. Effects on the optic nerve head. *Br J Ophthalmol*. 1972 Oct;56(10):754-64.
84. Isayama Y, Takahashi T. Posterior ischemic optic neuropathy. II. Histopathology of the idiopathic form. *Ophthalmologica*. 1983;187(1):8-18.
85. Hayreh SS, Joos KM, Podhajsky PA, Long CR. Systemic diseases associated with nonarteritic anterior ischemic optic neuropathy. *Am J Ophthalmol*. 1994 Dec 15;118(6):766-80.
86. Guyer DR, Miller NR, Auer CL, Fine SL. The risk of cerebrovascular and cardiovascular disease in patients with anterior ischemic optic neuropathy. *Arch Ophthalmol*. 1985 Aug;103(8):1136-42.
87. Jacobson DM, Vierkant RA, Belongia EA. Nonarteritic anterior ischemic optic neuropathy. A case-control study of potential risk factors. *Arch Ophthalmol*. 1997 Nov;115(11):1403-7.
88. Repka MX, Savino PJ, Schatz NJ, Sergott RC. Clinical profile and long-term implications of anterior ischemic optic neuropathy. *Am J Ophthalmol*. 1983 Oct;96(4):478-83.
89. Arda H, Birer S, Aksu M, Ismailogullari S, Karakucuk S, Mirza E, et al. Obstructive sleep apnoea prevalence in non-arteritic anterior ischaemic optic neuropathy. *Br J Ophthalmol*. 2013 Feb;97(2):206-9.
90. Li J, McGwin G, Jr., Vaphiades MS, Owsley C. Non-arteritic anterior ischaemic optic neuropathy and presumed sleep apnoea syndrome screened by the Sleep Apnea scale of the Sleep Disorders Questionnaire (SA-SDQ). *Br J Ophthalmol*. 2007 Nov;91(11):1524-7.

91. Mojon DS, Hedges TR, 3rd, Ehrenberg B, Karam EZ, Goldblum D, Abou-Chebl A, et al. Association between sleep apnea syndrome and nonarteritic anterior ischemic optic neuropathy. *Arch Ophthalmol*. 2002 May;120(5):601-5.
92. Palombi K, Renard E, Levy P, Chiquet C, Deschaux C, Romanet JP, et al. Non-arteritic anterior ischaemic optic neuropathy is nearly systematically associated with obstructive sleep apnoea. *Br J Ophthalmol*. 2006 Jul;90(7):879-82.
93. Hayreh SS. Acute ischemic disorders of the optic nerve: pathogenesis, clinical manifestations and management. *Ophthalmol Clin North Am*. 1996;9:407-42.
94. Hayreh SS. Anterior ischemic optic neuropathy. VIII. Clinical features and pathogenesis of post-hemorrhagic amaurosis. *Ophthalmology*. 1987 Nov;94(11):1488-502.
95. Hayreh SS, Servais GE, Viridi PS. Fundus lesions in malignant hypertension. V. Hypertensive optic neuropathy. *Ophthalmology*. 1986 Jan;93(1):74-87.
96. Hayreh SS. Non-arteritic anterior ischemic optic neuropathy and thrombophilia. *Graefes Arch Clin Exp Ophthalmol*. 2009 May;247(5):577-81.
97. Felekis T, Kolaitis NI, Kitsos G, Vartholomatos G, Bourantas KL, Asproudis I. Thrombophilic risk factors in the pathogenesis of non-arteritic anterior ischemic optic neuropathy patients. *Graefes Arch Clin Exp Ophthalmol*. 2010 Jun;248(6):877-84.
98. Kuhli-Hattenbach C, Scharrer I, Luchtenberg M, Hattenbach LO. Selective thrombophilia screening of patients with nonarteritic anterior ischemic optic neuropathy. *Graefes Arch Clin Exp Ophthalmol*. 2009 Apr;247(4):485-90.
99. Munoz-Negrete FJ, Casas-Lleras P, Perez-Lopez M, Rebolleda G. [Hypercoagulable workup in ophthalmology. When and what]. *Arch Soc Esp Oftalmol*. 2009 Jul;84(7):325-32.
100. Nagy V, Facsko A, Takacs L, Balazs E, Berta A, Balogh I, et al. Activated protein C resistance in anterior ischaemic optic neuropathy. *Acta Ophthalmol Scand*. 2004 Apr;82(2):140-3.
101. Nagy V, Steiber Z, Takacs L, Vereb G, Berta A, Bereczky Z, et al. Trombophilic screening for nonarteritic anterior ischemic optic neuropathy. *Graefes Arch Clin Exp Ophthalmol*. 2006 Jan;244(1):3-8.
102. Papageorgiou E, Karamagkiolis S, Dimera V. Nonarteritic anterior ischemic optic neuropathy and double thrombophilic defect: a new observation. *Case Rep Ophthalmol*. 2012 Jan;3(1):61-4.
103. Foroozan R, Marx DP, Evans RW. Posterior ischemic optic neuropathy associated with migraine. *Headache*. 2008 Jul;48(7):1135-9.
104. Gonzalez-Martin-Moro J, Pilo-de-la-Fuente B, Moreno-Martin P. [Migraineous anterior optic ischemic neuropathy]. *Arch Soc Esp Oftalmol*. 2009 Sep;84(9):473-6.
105. Weinstein JM, Feman SS. Ischemic optic neuropathy in migraine. *Arch Ophthalmol*. 1982 Jul;100(7):1097-100.
106. Biousse V, Schaison M, Touboul PJ, D'Anglejan-Chatillon J, Boussier MG. Ischemic optic neuropathy associated with internal carotid artery dissection. *Arch Neurol*. 1998 May;55(5):715-9.
107. Biousse V, Touboul PJ, D'Anglejan-Chatillon J, Levy C, Schaison M, Boussier MG. Ophthalmologic manifestations of internal carotid artery dissection. *Am J Ophthalmol*. 1998 Oct;126(4):565-77.

108. Kawabe K, Nagaoka T, Iguchi H, Ikeda K, Iwasaki Y. Optic nerve MRI enhancement in posterior ischaemic optic neuropathy due to internal carotid artery dissection. *Clin Neurol Neurosurg.* 2010 May;112(4):350-2.
109. Koch S, Lorenzo D, Rabinstein AA, Lam B. Ischemic optic neuropathy and carotid dissection. *Neurology.* 2005 Mar 8;64(5):827.
110. Lysandropoulos AP, Carota A. Diagnostic pitfalls: posterior ischemic optic neuropathy mimicking optic neuritis. *Clin Neurol Neurosurg.* 2011 Feb;113(2):162-3.
111. Beck RW, Servais GE, Hayreh SS. Anterior ischemic optic neuropathy. IX. Cup-to-disc ratio and its role in pathogenesis. *Ophthalmology.* 1987 Nov;94(11):1503-8.
112. Doro S, Lessell S. Cup-disc ratio and ischemic optic neuropathy. *Arch Ophthalmol.* 1985 Aug;103(8):1143-4.
113. McCulley TJ, Lam BL, Feuer WJ. A comparison of risk factors for postoperative and spontaneous nonarteritic anterior ischemic optic neuropathy. *J Neuroophthalmol.* 2005 Mar;25(1):22-4.
114. Hayreh SS. Optic disc edema in raised intracranial pressure. V. Pathogenesis. *Arch Ophthalmol.* 1977 Sep;95(9):1553-65.
115. Choudhari NS, George R, Kankaria V, Sunil GT. Anterior ischemic optic neuropathy precipitated by acute primary angle closure. *Indian J Ophthalmol.* 2010 Sep-Oct;58(5):437-40.
116. Hayreh SS. Anterior ischemic optic neuropathy. IV. Occurrence after cataract extraction. *Arch Ophthalmol.* 1980 Aug;98(8):1410-6.
117. Irak I, Katz BJ, Zabriskie NA, Zimmerman PL. Posner-Schlossman syndrome and nonarteritic anterior ischemic optic neuropathy. *J Neuroophthalmol.* 2003 Dec;23(4):264-7.
118. Hayreh SS. Optic disc edema in raised intracranial pressure. VI. Associated visual disturbances and their pathogenesis. *Arch Ophthalmol.* 1977 Sep;95(9):1566-79.
119. Hauptvogelova M, Sustykevicova Z. [Non arteriitic anterior ischemic optic neuropathy in optic nerve drusen--a case report]. *Cesk Slov Oftalmol.* 2010 Oct;66(4):184-7.
120. Harris MJ. Incidence of NAION with cataract extraction. *Ophthalmology.* 2002 Apr;109(4):630; author reply
121. Hayreh SS. Postcataract extraction ischemic optic neuropathy. *Arch Ophthalmol.* 1982 Nov;100(11):1853-4.
122. Hodge WG. Incidence of NAION with cataract extraction. *Ophthalmology.* 2002 Apr;109(4):630; author reply 1.
123. Lam BL, Jabaly-Habib H, Al-Sheikh N, Pezda M, Guirgis MF, Feuer WJ, et al. Risk of non-arteritic anterior ischaemic optic neuropathy (NAION) after cataract extraction in the fellow eye of patients with prior unilateral NAION. *Br J Ophthalmol.* 2007 May;91(5):585-7.
124. Lusavage LE, Volpe NJ, Liss R. Posterior ischemic optic neuropathy after uncomplicated cataract extraction. *Am J Ophthalmol.* 2001 Sep;132(3):408-9.
125. McCulley TJ, Lam BL, Feuer WJ. Incidence of nonarteritic anterior ischemic optic neuropathy associated with cataract extraction. *Ophthalmology.* 2001 Jul;108(7):1275-8.

126. McCulley TJ, Lam BL, Feuer WJ. Nonarteritic anterior ischemic optic neuropathy and surgery of the anterior segment: temporal relationship analysis. *Am J Ophthalmol.* 2003 Dec;136(6):1171-2.
127. Lee AG, Kohnen T, Ebner R, Bennett JL, Miller NR, Carlow TJ, et al. Optic neuropathy associated with laser in situ keratomileusis. *J Cataract Refract Surg.* 2000 Nov;26(11):1581-4.
128. Luna JD, Artal N, Reviglio VE, Juarez CP. LASIK-induced optic neuropathy. *Ophthalmology.* 2002 May;109(5):817-8.
129. Maden A, Yilmaz S, Yurdakul NS. Nonarteritic ischemic optic neuropathy after LASIK with femtosecond laser flap creation. *J Neuroophthalmol.* 2008 Sep;28(3):242-3.
130. Taban M, Lewis H, Lee MS. Nonarteritic anterior ischemic optic neuropathy and 'visual field defects' following vitrectomy: could they be related? *Graefes Arch Clin Exp Ophthalmol.* 2007 Apr;245(4):600-5.
131. Taban M, Sharma MC, Lee MS. Anterior ischemic optic neuropathy after uncomplicated scleral buckling surgery. *Graefes Arch Clin Exp Ophthalmol.* 2006 Oct;244(10):1370-2.
132. Mahroo OA, Hammond CJ. Anterior ischemic optic neuropathy after strabismus surgery. *J Neuroophthalmol.* 2009 Jun;29(2):157-8.
133. Kordic H, Flammer J, Mironow A, Killer HE. Perioperative posterior ischemic optic neuropathy as a rare complication of blepharoplasty. *Ophthalmologica.* 2005 May-Jun;219(3):185-8.
134. Kumagai K, Mitamura Y, Mizunoya S, Fujimoto N, Yamamoto S. A case of anterior ischemic optic neuropathy associated with Fabry's disease. *Jpn J Ophthalmol.* 2008 Sep-Oct;52(5):421-3.
135. Malik KP, Kapoor K, Mehta A, Dadeya S, Guliani BP, Aggarwal S, et al. Bilateral anterior ischaemic optic neuropathy in Takayasu arteritis. *Indian J Ophthalmol.* 2002 Mar;50(1):52-4.
136. Kanabuchi K, Yamaguchi M, Ueda T, Furuya H, Uchimura N. Case of ischemic optic neuropathy developed eleven days after an aortic arch replacement. *Tokai J Exp Clin Med.* 2011 Dec;36(4):112-5.
137. Kiseleva TN. [Ultrasound examination methods in diagnostics of ischemic lesions of the eye]. *Vestn Oftalmol.* 2004 Jul-Aug;120(4):3-5.
138. Rozegnal-Madej A, Bielecka E, Swiech-Zubilewicz A, Zarnowski T, Karakula W, Zubilewicz T. [Ophthalmological complications associated with clinically significant carotid stenosis]. *Klin Oczna.* 2012;114(1):57-62.
139. Baumgartner RW, Bogousslavsky J. Clinical manifestations of carotid dissection. *Front Neurol Neurosci.* 2005;20:70-6.
140. Shichinohe N, Shinmei Y, Nitta T, Chin S, Yamada Y, Kase M. Arteritic anterior ischemic optic neuropathy with positive myeloperoxidase antineutrophil cytoplasmic antibody. *Jpn J Ophthalmol.* 2010 Jul;54(4):344-8.
141. Buono LM, Foroosan R. Perioperative posterior ischemic optic neuropathy: review of the literature. *Surv Ophthalmol.* 2005 Jan-Feb;50(1):15-26.

142. Dunker S, Hsu HY, Sebag J, Sadun AA. Perioperative risk factors for posterior ischemic optic neuropathy. *J Am Coll Surg.* 2002 Jun;194(6):705-10.
143. Kaeser PF, Borruat FX. Perioperative visual loss: a rare complication of general surgery. *Klin Monbl Augenheilkd.* 2008 May;225(5):517-9.
144. Kawaguchi M, Hayashi H, Kurita N, Furuya H. [Postoperative visual disturbances after non-ophthalmic surgery]. *Masui.* 2009 Aug;58(8):952-61.
145. Newman NJ. Perioperative visual loss after nonocular surgeries. *Am J Ophthalmol.* 2008 Apr;145(4):604-10.
146. Ripart J, Desmonts JM. Loss of vision after anaesthesia for nonophthalmic surgery: a persistent problem. *Eur J Anaesthesiol.* 2009 Jun;26(6):524-6.
147. Roth S. Perioperative visual loss: what do we know, what can we do? *Br J Anaesth.* 2009 Dec;103 Suppl 1:i31-40.
148. Williams EL. Postoperative blindness. *Anesthesiol Clin North America.* 2002 Sep;20(3):605-22, viii.
149. Shen Y, Drum M, Roth S. The prevalence of perioperative visual loss in the United States: a 10-year study from 1996 to 2005 of spinal, orthopedic, cardiac, and general surgery. *Anesth Analg.* 2009 Nov;109(5):1534-45.
150. Risk factors associated with ischemic optic neuropathy after spinal fusion surgery. *Anesthesiology.* 2012 Jan;116(1):15-24.
151. Chang SH, Miller NR. The incidence of vision loss due to perioperative ischemic optic neuropathy associated with spine surgery: the Johns Hopkins Hospital Experience. *Spine (Phila Pa 1976).* 2005 Jun 1;30(11):1299-302.
152. Lee A. PION after lumbar spine injury. *Ophthalmology.* 2004 Mar;111(3):612; author reply
153. Patil CG, Lad EM, Lad SP, Ho C, Boakye M. Visual loss after spine surgery: a population-based study. *Spine (Phila Pa 1976).* 2008 Jun 1;33(13):1491-6.
154. Pierce V, Kendrick P. Ischemic optic neuropathy after spine surgery. *AANA J.* 2010 Apr;78(2):141-5.
155. Samdani AF, Rutter L, Betz RR, Mulcahey MJ. Vision loss after spinal fusion for scoliosis in a child with spinal cord injury. *J Spinal Cord Med.* 2009;32(5):591-4.
156. Stang-Veldhouse KN, Yeu E, Rothenberg DM, Mizen TR. Unusual presentation of perioperative ischemic optic neuropathy following major spine surgery. *J Clin Anesth.* 2010 Feb;22(1):52-5.
157. Weiskopf RB, Feiner J, Lieberman J, Hu SS. Visual loss after spinal surgery. *Anesthesiology.* 2007 Jun;106(6):1250-1; author reply 1-2.
158. Dorecka M, Miniewicz-Kurkowska J, Romaniuk D, Gajdzik-Gajdecka U, Wojcik-Niklewska B. Anterior ischemic optic neuropathy after conventional coronary artery bypass graft surgery. *Med Sci Monit.* 2011 Jun;17(6):CS70-4.
159. M AK, Srikanth K. Two cases of bilateral ischemic optic neuropathy following coronary artery bypass grafting. *Australas Med J.* 2012;5(7):352-4.
160. Tidow-Kebritchi S, Jay WM. Anterior ischemic optic neuropathy following off-pump cardiac bypass surgery. *Semin Ophthalmol.* 2003 Dec;18(4):166-8.

161. Fenton S, Fenton JE, Browne M, Hughes JP, Connor MO, Timon CI. Ischaemic optic neuropathy following bilateral neck dissection. *J Laryngol Otol.* 2001 Feb;115(2):158-60.
162. Gotte K, Riedel F, Knorz MC, Hormann K. Delayed anterior ischemic optic neuropathy after neck dissection. *Arch Otolaryngol Head Neck Surg.* 2000 Feb;126(2):220-3.
163. Obuchowska I, Mariak Z, Budrowski R. [Posterior ischemic optic neuropathy following bilateral radical dissection of cervical lymph nodes]. *Klin Oczna.* 2010;112(1-3):63-6.
164. Suarez-Fernandez MJ, Clariana-Martin A, Mencia-Gutierrez E, Gutierrez-Diaz E, Gracia-Garcia-Miguel T. Bilateral anterior ischemic optic neuropathy after bilateral neck dissection. *Clin Ophthalmol.* 2010;4:95-100.
165. Asensio JA, Forno W, Castillo GA, Gambaro E, Petrone P. Posterior ischemic optic neuropathy related to profound shock after penetrating thoracoabdominal trauma. *South Med J.* 2002 Sep;95(9):1053-7.
166. Stoffelns BM. Anterior ischemic optic neuropathy due to abdominal hemorrhage after laparotomy for uterine myoma. *Arch Gynecol Obstet.* 2010 Jan;281(1):157-60.
167. Foroozan R. Shock-induced anterior ischaemic optic neuropathy after radical prostatectomy. *Clin Experiment Ophthalmol.* 2004 Aug;32(4):438-9.
168. Mizrahi H, Hugkulstone CE, Vyakarnam P, Parker MC. Bilateral ischaemic optic neuropathy following laparoscopic proctocolectomy: a case report. *Ann R Coll Surg Engl.* 2011 Jul;93(5):e53-4.
169. Sadaba LM, Garcia-Layana A, Maldonado MJ, Berian JM. Bilateral ischemic optic neuropathy after transurethral prostatic resection: a case report. *BMC Ophthalmol.* 2006;6:32.
170. Weber ED, Colyer MH, Lesser RL, Subramanian PS. Posterior ischemic optic neuropathy after minimally invasive prostatectomy. *J Neuroophthalmol.* 2007 Dec;27(4):285-7.
171. Agostini T, Lazzeri D, Agostini V, Mani R, Shokrollahi K. Ischemic optic neuropathy and implications for plastic surgeons: report of a new case and review of the literature. *Ann Plast Surg.* 2011 Apr;66(4):416-20.
172. Huang TW, Liu CM, Cheng PW, Yang CH. Posterior ischemic optic neuropathy following endoscopic sinus surgery. *Otolaryngol Head Neck Surg.* 2003 Oct;129(4):448-50.
173. Lee JC, Chuo PI, Hsiung MW. Ischemic optic neuropathy after endoscopic sinus surgery: a case report. *Eur Arch Otorhinolaryngol.* 2003 Sep;260(8):429-31.
174. Pirson J, Zizi M, Jacob E, Deleuze JP. Acute ischemic optic neuropathy associated with an abdominal compartment syndrome in a burn patient. *Burns.* 2004 Aug;30(5):491-4.
175. Vallejo A, Lorente JA, Bas ML, Gonzalez Y. Blindness due to anterior ischemic optic neuropathy in a burn patient. *J Trauma.* 2002 Jul;53(1):139-41.
176. Choi JH, Choi KD, Kim JS, Kim HJ, Lee JE, An SJ. Simultaneous posterior ischemic optic neuropathy, cerebral border zone infarction, and spinal cord infarction after correction of malignant hypertension. *J Neuroophthalmol.* 2008 Sep;28(3):198-201.
177. Buono LM, Foroozan R, Savino PJ, Danesh-Meyer HV, Stanescu D. Posterior ischemic optic neuropathy after hemodialysis. *Ophthalmology.* 2003 Jun;110(6):1216-8.

178. Komine N, Ohnari K, Murakami M, Kawata K, Suzuka K, Nakamata T. Ischemic ocular motor nerve palsy in three patients with end-stage renal disease. *J UOEH*. 2006 Mar 1;28(1):57-64.
179. Nieto J, Zapata MA. Bilateral anterior ischemic optic neuropathy in patients on dialysis: A report of two cases. *Indian J Nephrol*. 2010 Jan;20(1):48-50.
180. Wortmann T, Jagle H, Hufendiek K. [Bilateral anterior ischemic optic neuropathy following EHEC sepsis and hemolytic-uremic syndrome.]. *Ophthalmologe*. 2012 Dec 15.
181. Yeates K, Tonelli M. Indigenous health: update on the impact of diabetes and chronic kidney disease. *Curr Opin Nephrol Hypertens*. 2006 Nov;15(6):588-92.
182. Fontes BM, Jung LS, Soriano ES, Chicani CF. Nonarteritic anterior ischemic optic neuropathy after uneventful phacoemulsification: case report. *Arq Bras Oftalmol*. 2007 May-Jun;70(3):544-6.
183. Uchida A, Shinoda K, Matsumoto CS, Kawai M, Kawai S, Ohde H, et al. Acute Visual Field Defect following Vitrectomy Determined to Originate from Optic Nerve by Electrophysiological Tests. *Case Rep Ophthalmol*. 2012 Sep;3(3):396-405.
184. Samy H, Chronister D. Fatal posterior ischemic optic neuropathy. *Semin Ophthalmol*. 2009 Nov-Dec;24(6):256-9.
185. Weinstein JM, Sattler FA, Towfighi J, Sassani J, Page RB. Optic neuropathy and paratrigeminal syndrome due to *Aspergillus fumigatus*. *Arch Neurol*. 1982 Sep;39(9):582-5.
186. Pakravan M, Ahmadieh H, Kaharkaboudi AR. Posterior Ischemic Optic Neuropathy following Herpes Zoster Ophthalmicus. *J Ophthalmic Vis Res*. 2009 Jan;4(1):59-62.
187. Salazar R, Russman AN, Nagel MA, Cohrs RJ, Mahalingam R, Schmid DS, et al. Varicella zoster virus ischemic optic neuropathy and subclinical temporal artery involvement. *Arch Neurol*. 2011 Apr;68(4):517-20.
188. Traisk F, Lindquist L. Optic nerve involvement in Lyme disease. *Curr Opin Ophthalmol*. 2012 Nov;23(6):485-90.
189. Johnson LN, Krohel GB, Allen SD, Mozayeni R. Recurrent herpes labialis as a potential risk factor for nonarteritic anterior ischemic optic neuropathy. *J Natl Med Assoc*. 1996 Jun;88(6):369-73.
190. [Optic nerve drusen and decreasing of visual acuity]. *Oftalmologia*. 2007;51(1):95-8.
191. Kamath GG, Prasad S, Phillips RP. Bilateral anterior ischaemic optic neuropathy due to optic disc drusen. *Eur J Ophthalmol*. 2000 Oct-Dec;10(4):341-3.
192. Lam BL, Morais CG, Jr., Pasol J. Drusen of the optic disc. *Curr Neurol Neurosci Rep*. 2008 Sep;8(5):404-8.
193. Nanji AA, Klein KS, Pelak VS, Repka MX. Nonarteritic anterior ischemic optic neuropathy in a child with optic disk drusen. *J AAPOS*. 2012 Apr;16(2):207-9.
194. Purvin V, King R, Kawasaki A, Yee R. Anterior ischemic optic neuropathy in eyes with optic disc drusen. *Arch Ophthalmol*. 2004 Jan;122(1):48-53.
195. Sheremet NL, Kharlap SI, Kiseleva TN, Kravchuk EA. [Optic disc drusen. Communication 2. Their role in the etiopathogenesis of optic neuropathy]. *Vestn Oftalmol*. 2010 Mar-Apr;126(2):11-5.

196. Brouzas D, Charakidas A, Ladas I, Apostolopoulos M. Nonarteritic anterior ischemic optic neuropathy associated with chronic anemia: a case series of myelodysplastic syndrome patients. *Clin Ophthalmol*. 2009;3:133-7.
197. Kawasaki A, Purvin V. Recovery of postoperative visual loss following treatment of severe anaemia. *Clin Experiment Ophthalmol*. 2006 Jul;34(5):497-9.
198. Deramo VA, Sergott RC, Augsburger JJ, Foroozan R, Savino PJ, Leone A. Ischemic optic neuropathy as the first manifestation of elevated cholesterol levels in young patients. *Ophthalmology*. 2003 May;110(5):1041-6; discussion 6.
199. Ramunni A, Giancipoli G, Guerriero S, Lapenna L, Saracino A, Saliani MT, et al. LDL-apheresis accelerates the recovery of nonarteritic acute anterior ischemic optic neuropathy. *Ther Apher Dial*. 2005 Feb;9(1):53-8.
200. Chuah J, Meaney T. Anterior ischaemic optic neuropathy secondary to Henoch-Schonlein Purpura. *Eye (Lond)*. 2005 Sep;19(9):1028.
201. Killer HE, Huber A, Portman C, Forrer A, Flammer J. Bilateral non-arteritic anterior ischemic optic neuropathy in a patient with autoimmune thrombocytopenia. *Eur J Ophthalmol*. 2000 Apr-Jun;10(2):180-2.
202. Giambene B, Sodi A, Sofi F, Marcucci R, Fedi S, Abbate R, et al. Evaluation of traditional and emerging cardiovascular risk factors in patients with non-arteritic anterior ischemic optic neuropathy: a case-control study. *Graefes Arch Clin Exp Ophthalmol*. 2009 May;47(5):693-7.
203. Kawasaki A, Purvin VA, Burgett RA. Hyperhomocysteinaemia in young patients with non-arteritic anterior ischaemic optic neuropathy. *Br J Ophthalmol*. 1999 Nov;83(11):1287-90.
204. Pianka P, Almog Y, Man O, Goldstein M, Sela BA, Loewenstein A. Hyperhomocystinemia in patients with nonarteritic anterior ischemic optic neuropathy, central retinal artery occlusion, and central retinal vein occlusion. *Ophthalmology*. 2000 Aug;107(8):1588-92.
205. Stanger O, Weger M, Obeid R, Temmel W, Meinitzer A, Steinbrugger I, et al. Impairment of homocysteine metabolism in patients with retinal vascular occlusion and non-arteritic ischemic optic neuropathy. *Clin Chem Lab Med*. 2005;43(10):1020-5.
206. Weger M, Stanger O, Deutschmann H, Simon M, Renner W, Schmut O, et al. Hyperhomocyst(e)inaemia, but not MTHFR C677T mutation, as a risk factor for non-arteritic ischaemic optic neuropathy. *Br J Ophthalmol*. 2001 Jul;85(7):803-6.
207. Glueck CJ, Wang P. Ocular vascular thrombotic events: a diagnostic window to familial thrombophilia (compound factor V Leiden and prothrombin gene heterozygosity) and thrombosis. *Clin Appl Thromb Hemost*. 2009 Feb;15(1):12-8.
208. Felekis T, Katsanos KH, Zois CD, Vartholomatos G, Kolaitis N, Asproudis I, et al. Anterior ischemic optic neuropathy in a patient with Crohn's disease and aberrant MTHFR and GPIIIa gene variants. *J Crohns Colitis*. 2010 Oct;4(4):471-4.
209. Glueck CJ, Wang P, Bell H, Rangaraj V, Goldenberg N. Nonarteritic anterior ischemic optic neuropathy: associations with homozygosity for the C677T methylenetetrahydrofolate reductase mutation. *J Lab Clin Med*. 2004 Mar;143(3):184-92.
210. Solberg Y, Rosner M, Belkin M. The association between cigarette smoking and ocular diseases. *Surv Ophthalmol*. 1998 May-Jun;42(6):535-47.

211. Hayreh SS. Post-radiation retinopathy. A fluorescence fundus angiographic study. *Br J Ophthalmol*. 1970 Nov;54(11):705-14.
212. Abdal H, Pizzimenti JJ, Purvis CC. The eye in sleep apnea syndrome. *Sleep Med*. 2006 Mar;7(2):107-15.
213. Berg KT, Nelson B, Harrison AR, McLoon LK, Lee MS. Pegylated interferon alpha-associated optic neuropathy. *J Neuroophthalmol*. 2010 Jun;30(2):117-22.
214. Chan JW. Bilateral non-arteritic ischemic optic neuropathy associated with pegylated interferon for chronic hepatitis C. *Eye (Lond)*. 2007 Jun;21(6):877-8.
215. Fraunfelder FW, Fraunfelder FT. Interferon alfa-associated anterior ischemic optic neuropathy. *Ophthalmology*. 2011 Feb;118(2):408-11 e1-2.
216. Kabbaj N, Sentissi S, Mohammadi M, Benaissa A, Amrani N. Anterior ischemic optic neuropathy complicating interferon alpha and ribavirin therapy in patients with chronic hepatitis C. *Gastroenterol Clin Biol*. 2009 Feb;33(2):115-7.
217. Knyazer B, Lifshitz T, Marcus M, Kratz A, Zlotnik A, Levy J. Anterior ischemic optic neuropathy in a patient with hepatitis C treated with interferon-alpha and ribavirin. *Isr Med Assoc J*. 2011 Apr;13(4):251-3.
218. Seddik H, Tamzaourte M, Rouibaa F, Fadlouallah M, Benkirane A. Irreversible anterior ischemic optic neuropathy complicating interferon alpha and ribavirin therapy. *Int J Hepatol*. 2011;2011:814242.
219. Selcukbiricik F, Tural D, Senel TE, Sarica A, Soyluk O, Serdengecti S. Bilateral Ischemic Optic Neuropathy Developed under Interferon Therapy. *Case Rep Ophthalmol Med*. 2012;2012:102739.
220. Vardizer Y, Linhart Y, Loewenstein A, Garzozi H, Mazawi N, Kesler A. Interferon-alpha-associated bilateral simultaneous ischemic optic neuropathy. *J Neuroophthalmol*. 2003 Dec;23(4):256-9.
221. Wei YH, Wang IH, Woung LC, Jou JR. Anterior ischemic optic neuropathy associated with pegylated interferon therapy for chronic hepatitis C. *Ocul Immunol Inflamm*. 2009 May-Jun;17(3):191-4.
222. Carter JE. Anterior ischemic optic neuropathy and stroke with use of PDE-5 inhibitors for erectile dysfunction: cause or coincidence? *J Neurol Sci*. 2007 Nov 15;262(1-2):89-97.
223. Danesh-Meyer HV, Levin LA. Erectile dysfunction drugs and risk of anterior ischaemic optic neuropathy: casual or causal association? *Br J Ophthalmol*. 2007 Nov;91(11):1551-5.
224. Hatzimouratidis K. Phosphodiesterase type 5 inhibitors, visual changes, and nonarteritic anterior ischemic optic neuropathy: is there a link? *Curr Urol Rep*. 2007 Nov;8(6):482-90.
225. Kerr NM, Danesh-Meyer HV. Phosphodiesterase inhibitors and the eye. *Clin Experiment Ophthalmol*. 2009 Jul;37(5):514-23.
226. Margo CE, French DD. Ischemic optic neuropathy in male veterans prescribed phosphodiesterase-5 inhibitors. *Am J Ophthalmol*. 2007 Mar;143(3):538-9.
227. Tomsak R. PDE5 inhibitors and permanent visual loss. *Int J Impot Res*. 2005 Nov-Dec;17(6):547-9.

228. Hayreh SS. Erectile dysfunction drugs and non-arteritic anterior ischemic optic neuropathy: is there a cause and effect relationship? *J Neuroophthalmol.* 2005 Dec;25(4):295-8.
229. Chan JW, Castellanos A. Infliximab and anterior optic neuropathy: case report and review of the literature. *Graefes Arch Clin Exp Ophthalmol.* 2010 Feb;248(2):283-7.
230. Fivgas GD, Newman NJ. Anterior ischemic optic neuropathy following the use of a nasal decongestant. *Am J Ophthalmol.* 1999 Jan;127(1):104-6.
231. Arnold AC, Levin LA. Treatment of ischemic optic neuropathy. *Semin Ophthalmol.* 2002 Mar;17(1):39-46.
232. Kupersmith MJ, Frohman L, Sanderson M, Jacobs J, Hirschfeld J, Ku C, et al. Aspirin reduces the incidence of second eye NAION: a retrospective study. *J Neuroophthalmol.* 1997 Dec;17(4):250-3.
233. Botelho PJ, Johnson LN, Arnold AC. The effect of aspirin on the visual outcome of nonarteritic anterior ischemic optic neuropathy. *Am J Ophthalmol.* 1996 Apr;121(4):450-1.
234. Atkins EJ. Nonarteritic anterior ischemic optic neuropathy. *Curr Treat Options Neurol.* 2011 Feb;13(1):92-100.
235. Hasanreisoglu M, Robenshtok E, Ezrahi D, Stiebel-Kalish H. Do patients with non-arteritic ischemic optic neuritis have increased risk for cardiovascular and cerebrovascular events? *Neuroepidemiology.* 2013;40(3):220-4.
236. Chuman H, Kawano N, Kozawa M, Nao IN. Vasodilatory effects of antivascular endothelium growth factor (VEGF) antibody, corticosteroid, and nitric oxide on the posterior ciliary arteries. *Jpn J Ophthalmol.* 2012 Sep 8.
237. Hayreh SS, Zimmerman MB. Non-arteritic anterior ischemic optic neuropathy: role of systemic corticosteroid therapy. *Graefes Arch Clin Exp Ophthalmol.* 2008 Jul;246(7):1029-46.
238. Hayreh SS. Management of ischemic optic neuropathies. *Indian J Ophthalmol.* 2011 Mar-Apr;59(2):123-36.
239. Rebolleda G, Perez-Lopez M, Casas LP, Contreras I, Munoz-Negrete FJ. Visual and anatomical outcomes of non-arteritic anterior ischemic optic neuropathy with high-dose systemic corticosteroids. *Graefes Arch Clin Exp Ophthalmol.* 2013 Jan;251(1):255-60.
240. Jonas JB, Spandau UH, Harder B, Sauder G. Intravitreal triamcinolone acetonide for treatment of acute nonarteritic anterior ischemic optic neuropathy. *Graefes Arch Clin Exp Ophthalmol.* 2007 May;245(5):749-50.
241. Kaderli B, Avci R, Yucel A, Guler K, Gelisken O. Intravitreal triamcinolone improves recovery of visual acuity in nonarteritic anterior ischemic optic neuropathy. *J Neuroophthalmol.* 2007 Sep;27(3):164-8.
242. Bennett JL, Thomas S, Olson JL, Mandava N. Treatment of nonarteritic anterior ischemic optic neuropathy with intravitreal bevacizumab. *J Neuroophthalmol.* 2007 Sep;27(3):238-40.
243. Prescott CR, Sklar CA, Lesser RL, Adelman RA. Is intravitreal bevacizumab an effective treatment option for nonarteritic anterior ischemic optic neuropathy? *J Neuroophthalmol.* 2012 Mar;32(1):51-3.

244. Rootman DB, Gill HS, Margolin EA. Intravitreal bevacizumab for the treatment of nonarteritic anterior ischemic optic neuropathy: a prospective trial. *Eye (Lond)*. 2013 Apr;27(4):538-44.
245. Bojic L, Cerovski B, Bucan K, Zuljan I, Kuzmanic B, Kovacevic H, et al. Hyperbaric oxygen for the treatment of nonarteritic anterior ischemic optic neuropathy. *Acta Med Croatica*. 1995;49(3):133-6.
246. Bojic L, Ivanisevic M, Gosovic G. Hyperbaric oxygen therapy in two patients with non-arteritic anterior optic neuropathy who did not respond to prednisone. *Undersea Hyperb Med*. 2002 Summer;29(2):86-92.
247. Gaydar V, Ezrachi D, Dratviman-Storobinsky O, Hofstetter S, Avraham-Lubin BC, Goldenberg-Cohen N. Reduction of apoptosis in ischemic retinas of two mouse models using hyperbaric oxygen treatment. *Invest Ophthalmol Vis Sci*. 2011 Sep;52(10):7514-22.
248. Avraham-Lubin BC, Dratviman-Storobinsky O, El SD, Hasanreisoglu M, Goldenberg-Cohen N. Neuroprotective effect of hyperbaric oxygen therapy on anterior ischemic optic neuropathy. *Front Neurol*. 2011;2:23.
249. Simsek T, Eryilmaz T, Acaroglu G. Efficacy of levodopa and carbidopa on visual function in patients with non-arteritic anterior ischaemic optic neuropathy. *Int J Clin Pract*. 2005 Mar;59(3):287-90.
250. Johnson LN, Guy ME, Krohel GB, Madsen RW. Levodopa may improve vision loss in recent-onset, nonarteritic anterior ischemic optic neuropathy. *Ophthalmology*. 2000 Mar;107(3):521-6.
251. Soheilian M, Koochek A, Yazdani S, Peyman GA. Transvitreal optic neurotomy for nonarteritic anterior ischemic optic neuropathy. *Retina*. 2003 Oct;23(5):692-7.
252. Wilhelm B, Ludtke H, Wilhelm H. Efficacy and tolerability of 0.2% brimonidine tartrate for the treatment of acute non-arteritic anterior ischemic optic neuropathy (NAION): a 3-month, double-masked, randomised, placebo-controlled trial. *Graefes Arch Clin Exp Ophthalmol*. 2006 May;244(5):551-8.
253. Aktas Z, Gurelik G, Akyurek N, Onol M, Hasanreisoglu B. Neuroprotective effect of topically applied brimonidine tartrate 0.2% in endothelin-1-induced optic nerve ischaemia model. *Clin Experiment Ophthalmol*. 2007 Aug;35(6):527-34.
254. Danylkova NO, Alcala SR, Pomeranz HD, McLoon LK. Neuroprotective effects of brimonidine treatment in a rodent model of ischemic optic neuropathy. *Exp Eye Res*. 2007 Feb;84(2):293-301.
255. Goldenberg-Cohen N, Dadon-Bar-El S, Hasanreisoglu M, Avraham-Lubin BC, Dratviman-Storobinsky O, Cohen Y, et al. Possible neuroprotective effect of brimonidine in a mouse model of ischaemic optic neuropathy. *Clin Experiment Ophthalmol*. 2009 Sep;37(7):718-29.
256. Saylor M, McLoon LK, Harrison AR, Lee MS. Experimental and clinical evidence for brimonidine as an optic nerve and retinal neuroprotective agent: an evidence-based review. *Arch Ophthalmol*. 2009 Apr;127(4):402-6.
257. Hayreh SS. Anterior ischemic optic neuropathy. V. Optic disc edema an early sign. *Arch Ophthalmol*. 1981 Jun;99(6):1030-40.
258. Rebolleda G, Munoz-Negrete FJ. [Incipient or presymptomatic nonarteritic anterior ischemic optic neuropathy]. *Arch Soc Esp Oftalmol*. 2009 Mar;84(3):151-4.

259. Hayreh SS, Podhajsky PA, Raman R, Zimmerman B. Giant cell arteritis: validity and reliability of various diagnostic criteria. *Am J Ophthalmol.* 1997 Mar;123(3):285-96.
260. Hunder GG, Bloch DA, Michel BA, Stevens MB, Arend WP, Calabrese LH, et al. The American College of Rheumatology 1990 criteria for the classification of giant cell arteritis. *Arthritis Rheum.* 1990 Aug;33(8):1122-8.
261. Beck RW, Savino PJ, Schatz NJ, Smith CH, Sergott R. Anterior ischaemic optic neuropathy: recurrent episodes in the same eye. *Br J Ophthalmol.* 1983 Oct;67(10):705-9.
262. Food Labeling Guide. [internet stranica]: U.S. Department of Health and Human Services, Food and Drug Administration; [updated January 11, 2011; pristup stranici 11. 01. 2011.]; Dostupno na: <http://www.fda.gov/FoodLabelingGuide>.
263. Britten P, Marcoe K, Yamini S, Davis C. Development of food intake patterns for the MyPyramid Food Guidance System. *J Nutr Educ Behav.* 2006 Nov-Dec;38(6 Suppl):S78-92.
264. ICAP Reports 14. International Drinking Guidelines. International Center for Alcohol Policies; [pristup stranici 01. 02. 2011.]; Dostupno na: <http://www.icap.org/LinkClick.aspx?fileticket=KtXj8PGibT8%3D&tabid=75>.
265. Global Recommendations on Physical activity for Health. World Health Organization; [updated 2011; pristup stranici 02. 03. 2011.]; Dostupno na: http://www.who.int/dietphysicalactivity/factsheet_recommendations/en/index.html.
266. Bakhru A, Erlinger TP. Smoking cessation and cardiovascular disease risk factors: results from the Third National Health and Nutrition Examination Survey. *PLoS Med.* 2005 Jun;2(6):e160.
267. Cigarette smoking among adults--United States, 2007. *MMWR Morb Mortal Wkly Rep.* 2008 Nov 14;57(45):1221-6.
268. Moneta GL, Edwards JM, Chitwood RW, Taylor LM, Jr., Lee RW, Cummings CA, et al. Correlation of North American Symptomatic Carotid Endarterectomy Trial (NASCET) angiographic definition of 70% to 99% internal carotid artery stenosis with duplex scanning. *J Vasc Surg.* 1993 Jan;17(1):152-7; discussion 7-9.
269. Roscic V, Bojic L, Marovic T. [The incidence of nonarteritic ischemic optic neuropathy in the Split-Dalmatia County]. *Acta Med Croatica.* 2009 May;63(2):169-72.
270. Xu L, Wang Y, Jonas JB. Incidence of nonarteritic anterior ischemic optic neuropathy in adult Chinese: the Beijing Eye Study. *Eur J Ophthalmol.* 2007 May-Jun;17(3):459-60.
271. Boghen DR, Glaser JS. Ischaemic optic neuropathy. The clinical profile and history. *Brain.* 1975 Dec;98(4):689-708.
272. Hazell L, Cornelius V, Wilton LV, Shakir SA. The safety profile of tadalafil as prescribed in general practice in England: results from a prescription-event monitoring study involving 16 129 patients. *BJU Int.* 2009 Feb;103(4):506-14.
273. Janaky M, Fulop Z, Palffy A, Benedek K, Benedek G. Non-arteritic ischaemic optic neuropathy (NAION) in patients under 50 years of age. *Acta Ophthalmol Scand.* 2005 Aug;83(4):499-503.
274. Rupp-Montpetit K, Moody ML. Visual loss as a complication of nonophthalmologic surgery: a review of the literature. *AANA J.* 2004 Aug;72(4):285-92.
275. Sawle GV, James CB, Russell RW. The natural history of non-arteritic anterior ischaemic optic neuropathy. *J Neurol Neurosurg Psychiatry.* 1990 Oct;53(10):830-3.

276. Lee MS, Grossman D, Arnold AC, Sloan FA. Incidence of nonarteritic anterior ischemic optic neuropathy: increased risk among diabetic patients. *Ophthalmology*. 2011 May;118(5):959-63.
277. Tsai RK, Liu YT, Su MY. Risk factors of non-arteritic anterior ischemic optic neuropathy (NAION): ocular or systemic. *Kaohsiung J Med Sci*. 1998 Apr;14(4):221-5.
278. McCullough HK, Reinert CG, Hynan LS, Albiston CL, Inman MH, Boyd PI, et al. Ocular findings as predictors of carotid artery occlusive disease: is carotid imaging justified? *J Vasc Surg*. 2004 Aug;40(2):279-86.
279. Luo RJ, Liu SR, Li XM, Zhuo YH, Tian Z. Fifty-eight cases of ocular ischemic diseases caused by carotid artery stenosis. *Chin Med J (Engl)*. 2010 Oct;123(19):2662-5.
280. Sanjari MS, Falavarjani KG, Mehrabani M, Ghiasian L, Zamani B. Retrobulbar haemodynamics and carotid wall thickness in patients with non-arteritic anterior ischaemic optic neuropathy. *Br J Ophthalmol*. 2009 May;93(5):638-40.
281. Basile C, Addabbo G, Montanaro A. Anterior ischemic optic neuropathy and dialysis: role of hypotension and anemia. *J Nephrol*. 2001 Sep-Oct;14(5):420-3.
282. Prat NM, Sanchez-Dalmau BF, Foroozan R. Not just for men. *Surv Ophthalmol*. 2011 Mar-Apr;56(2):173-7.
283. Tarantini A, Faraoni A, Menchini F, Lanzetta P. Bilateral simultaneous nonarteritic anterior ischemic optic neuropathy after ingestion of sildenafil for erectile dysfunction. *Case Rep Med*. 2012;2012:747658.
284. Behbehani R, Mathews MK, Sergott RC, Savino PJ. Nonarteritic anterior ischemic optic neuropathy in patients with sleep apnea while being treated with continuous positive airway pressure. *Am J Ophthalmol*. 2005 Mar;139(3):518-21.
285. McNab AA. The eye and sleep apnea. *Sleep Med Rev*. 2007 Aug;11(4):269-76.
286. Waller EA, Bendel RE, Kaplan J. Sleep disorders and the eye. *Mayo Clin Proc*. 2008 Nov;83(11):1251-61.
287. Chutorian AM, Winterkorn JM, Geffner M. Anterior ischemic optic neuropathy in children: case reports and review of the literature. *Pediatr Neurol*. 2002 May;26(5):358-64.
288. Haider S, Astbury NJ, Hamilton DV. Optic neuropathy in uraemic patients on dialysis. *Eye (Lond)*. 1993;7 (Pt 1):148-51.
289. Korzets A, Marashek I, Schwartz A, Rosenblatt I, Herman M, Ori Y. Ischemic optic neuropathy in dialyzed patients: a previously unrecognized manifestation of calcific uremic arteriopathy. *Am J Kidney Dis*. 2004 Dec;44(6):e93-7.
290. Lapeyraque AL, Haddad E, Andre JL, Bremond-Gignac D, Taylor CM, Rianthavorn P, et al. Sudden blindness caused by anterior ischemic optic neuropathy in 5 children on continuous peritoneal dialysis. *Am J Kidney Dis*. 2003 Nov;42(5):E3-9.
291. Williams I. Risk factors for ischemic optic neuropathy after cardiopulmonary bypass: a matched case/control study,. by G. A. Nuttall, J. A. Garrity, J. A. Dearani, M. D. Abel, D. R. Schroeder, and C. J. Mullany. *Anesth Analg* 93:1410-6, 2001. *Surv Ophthalmol*. 2003 Mar-Apr;48(2):237-8.
292. Mansour AM, Awwad ST, Najjar DM, Sibai AN, Sibai AM, Medawar WA, et al. Anterior ischaemic optic neuropathy after coronary artery bypass graft: the role of anaemia in diabetics. *Eye (Lond)*. 2006 Jun;20(6):706-11.

293. Nenekidis I, Pournaras CJ, Tsironi E, Tsilimingas N. Vision impairment during cardiac surgery and extracorporeal circulation: current understanding and the need for further investigation. *Acta Ophthalmol.* 2012 May;90(3):e168-72.
294. Kaeser PF, Borruat FX. Visual loss after orthopedic procedures. *J Arthroplasty.* 2011 Feb;26(2):338 e17-9.
295. Gupta M, Puri P, Rennie IG. Anterior ischemic optic neuropathy after emergency caesarean section under epidural anesthesia. *Acta Anaesthesiol Scand.* 2002 Jul;46(6):751-2.
296. Hara N, Mukuno K, Ohtaka H, Shimizu K. Ischemic optic neuropathy associated with subarachnoid hemorrhage after rupture of anterior communicating artery aneurysm. *Ophthalmologica.* 2003 Jan-Feb;217(1):79-84.
297. Holy SE, Tsai JH, McAllister RK, Smith KH. Perioperative ischemic optic neuropathy: a case control analysis of 126,666 surgical procedures at a single institution. *Anesthesiology.* 2009 Feb;110(2):246-53.
298. Kesler A, Irge D, Rogowski O, Bornstein N, Berliner S, Shapira I, et al. High-sensitivity C-reactive protein measurements in patients with non-arteritic anterior ischaemic optic neuropathy: a clue to the presence of a microinflammatory response. *Acta Ophthalmol.* 2009 Mar;87(2):216-21.
299. Nagy V, Kolozsvari B, Balogh Z, Csutak A, Kasza M, Nagy B, Jr., et al. Increased level of platelet P-selectin in nonarteritic anterior ischemic optic neuropathy. *Graefes Arch Clin Exp Ophthalmol.* 2013 Mar;251(3):917-22.
300. Biousse V, Kerrison JB, Newman NJ. Is non-arteritic anterior ischaemic optic neuropathy related to homocysteine? *Br J Ophthalmol.* 2000 May;84(5):555.
301. Heit JA. Thrombophilia: common questions on laboratory assessment and management. *Hematology Am Soc Hematol Educ Program.* 2007:127-35.
302. Palmowski-Wolfe AM, Denninger E, Geisel J, Pindur G, Ruprecht KW. Antiphospholipid antibodies in ocular arterial and venous occlusive disease. *Ophthalmologica.* 2007;221(1):41-6.
303. Bertram B, Remky A, Arend O, Wolf S, Reim M. Protein C, protein S, and antithrombin III in acute ocular occlusive diseases. *Ger J Ophthalmol.* 1995 Nov;4(6):332-5.
304. Srinivasan S, Fern A, Watson WH, McColl MD. Reversal of nonarteritic anterior ischemic optic neuropathy associated with coexisting primary antiphospholipid syndrome and Factor V Leiden mutation. *Am J Ophthalmol.* 2001 May;131(5):671-3.
305. Goldenberg-Cohen N, Kramer M, Bahar I, Monselise Y, Weinberger D. Elevated plasma levels of interleukin 8 in patients with acute anterior ischaemic optic neuropathy. *Br J Ophthalmol.* 2004 Dec;88(12):1538-40.
306. Asproudis I, Felekis TL, Gorezis S, Dova L, Dokou E, Vartholomatos G, et al. Protein Z Plasma Levels are Not Elevated in Patients with Non-Arteritic Anterior Ischemic Optic Neuropathy. *Open Ophthalmol J.* 2009;3:15-9.
307. Xin D, Wu L, Wu D. [The visual evoked potentials in ischemic optic neuropathy]. *Yan Ke Xue Bao.* 1990 Dec;6(3-4):80-3, 65.
308. Atilla H, Tekeli O, Ornek K, Batioglu F, Elhan AH, Eryilmaz T. Pattern electroretinography and visual evoked potentials in optic nerve diseases. *J Clin Neurosci.* 2006 Jan;13(1):55-9.

309. Janaky M, Fulop Z, Palffy A, Benedek K, Benedek G. Electrophysiological findings in patients with nonarteritic anterior ischemic optic neuropathy. *Clin Neurophysiol.* 2006 May;117(5):1158-66.
310. Mukartihal G, Radhakrishnan S, Ramasubba Reddy M, S KA. Statistical analysis of visual evoked potentials in optic neuritis and ischemic optic neuropathy subjects. *Conf Proc IEEE Eng Med Biol Soc.* 2005;2:1193-5.
311. Kalenak JW, Kosmorsky GS, Rockwood EJ. Nonarteritic anterior ischemic optic neuropathy and intraocular pressure. *Arch Ophthalmol.* 1991 May;109(5):660-1.
312. Tomsak RL, Remler BF. Anterior ischemic optic neuropathy and increased intraocular pressure. *J Clin Neuroophthalmol.* 1989 Jun;9(2):116-8.

11. ŽIVOTOPIS

OPĆI PODACI:

- **Ime i prezime:** Tvrtka Benašić
- **Datum i mjesto rođenja:** 27.prosinca 1970., Osijek, Republika Hrvatska
- **Nacionalnost:** hrvatska
- **Državljanstvo:** hrvatsko
- **Zanimanje i zvanje:** liječnik, doktor medicine, specijalist oftalmolog
- **Akademski stupanj:**

Diploma Medicinskog fakulteta Sveučilišta u Zagrebu
Završen specijalistički poslijediplomski studij Oftalmologije,
Medicinski fakultet Sveučilišta u Zagrebu
- **Stručni status:** Položen stručni ispit pri Ministarstvu zdravstva Republike Hrvatske
- **Adresa:** Zagrebačka 10b, Osijek
- **Telefon:** 091/533 66 27
- **E-mail:** tvrtka@gmail.com, tvrtka.benasic@mefos.hr
- **Jezici:** aktivno engleski i njemački jezik

EDUKACIJA:

- 1977. – 1984. Osnovna škola u Osijeku
- 1984. – 1989. Gimnazija u Osijeku
- 1989. – 1996. Medicinski fakultet Sveučilišta u Zagrebu. Diplomsku radnju branila sam na Klinici za očne bolesti
- 1999. – 2003. Specijalizacija iz oftalmologije
- 2000. – 2002. Stručni poslijediplomski studij iz Oftalmologije, Medicinski fakultet Sveučilišta u Zagrebu
- 2000. – 2003. Znanstveni poslijediplomski doktorski studij iz Biomedicinskih znanosti, Medicinski fakultet Sveučilišta u Osijeku
- 2003. Specijalistički ispit iz oftalmologije, položila 07.07.2003.

RADNO MJESTO

- 1997. – 1999. Obvezni pripravnički staž, Zavod za javno zdravstvo u Osijeku
- 1999. Znanstveni novak u znanstvenoj jedinici

- 1999. – danas: Klinička bolnica Osijek – Odjel za oftalmologiju – Odsjek za bolesti, traumu i kirurgiju stražnjeg očnog segmenta
- Od 2007. asistent iz znanstvenog područja biomedicine i zdravstva, znanstvenog polja kliničkih medicinskih znanosti, znanstvene grane Oftalmologija u Katedri za oftalmologiju Medicinskog fakulteta u Osijeku

STRUČNO USAVRŠAVANJE

Klinički bolnički centar Rebro, Zagreb, specijalizacija iz oftalmologije. Stručno se usavršavala u Hrvatskoj i Europi. Kao predavač i slušač sudjelovala na većem broju domaćih i europskih kongresa, simpozija i kirurških tečajeva.

Organizirana nastava s provjerom znanja

1. **Medikamentozno i kirurško liječenje bolesti stražnjeg segmenta oka („Wet-lab“ – intravitrealna aplikacija lijekova).** *Tečaj I kategorije.* Medicinski fakultet Osijek. Sveučilište J. J. Strossmayera u Osijeku. Zagreb, 2012. Voditelj doc. dr. sc. D. Bosnar.
2. **The Fourth International Scientific Symposium.** Eye Health Advisor, Warsaw, 2011.
3. **„Wacker-Course“ German Retinal Society.** 11th Euretina Congress, London 26. – 29.5.2011.
4. **Dexamethasone Intravitreal Implant 0.7mg Wet Lab.** 11th Euretina Congress, London 2011.
5. **82nd Teaching Course on Retinal and Vitreous Surgery.** Paris 2.9.2010. Voditeljica: prof. I. Kreissig.
6. **Current Management in Uveal Melanoma.** 10th Euretina Congress, Paris 2. - 5.9.2010.
7. **Botulinum toksin u oftalmološkoj praksi.** Sveučilište u Zagrebu, Medicinski fakultet i Zavod za bolesti orbite, neurooftalmologiju, rekonstruktivnu oftalmološku kirurgiju i glaukom Klinike za očne bolesti, KBC Zagreb; 22. prosinca 2008. Voditeljica tečaja: prof. dr. sc. N. Stiglmayer, 10 sati.
8. **Advanced Contact lens fitting training,** Johnson & Johnson Vision Care, Zagreb, 18.10.2008: voditelji: dr. Jasminka Salopek-Rabatić, dr. Morena Gavrić, dr Hrvoje Raguž.

9. **Basic Contact lens fitting training**, Johnson & Johnson Vision Care, Zagreb, 4.10.2008: voditelji: dr. Jasminka Salopek-Rabatić, dr. Morena Gavrić, dr Hrvoje Raguž.
10. **NIDEKs NAVWave & Final Fit Training Session at ESCRS 2008** – Berlin, Germany, 13-16.09.2008: voditelji: Huey Hiramatsu, Stefan Pieger.
11. **Neurooftalmološke manifestacije multiple skleroze. Tečaj I kategorije.** Medicinski fakultet. Sveučilište u Zagrebu. Zagreb, 20.4.2007. Voditelj tečaja prof. dr. sc. B. Cerovski.
12. **Elektrodijagnostika u oftalmologiji – indikacije i interpretacija nalaza. Tečaj I kategorije.** Sveučilište u Zagrebu Medicinski fakultet; 10.3.2006: voditelj: doc.dr.sc. Branimir Cerovski.
13. **Indirektna oftalmoskopija.** Medicinski fakultet Osijek. Sveučilište J. J. Strossmayera u Osijeku. Koprivnica, 9.4.2005. Voditelji tečaja T. Ćurković i V. Dorn.
14. **Okuloorbitalna ozljeda i neurooftalmološke manifestacije kranio-cervikalne ozljede. Tečaj I kategorije.** Sveučilište u Zagrebu Medicinski fakultet; 2004: voditelji: prof.dr.sc. J. Šikić i doc.dr.sc. B. Cerovski.
15. **11th Ophthalmic Winteracademy.** Schruns, 29.3. – 3.4.2004. Voditelj tečaja K. Hannig.
16. **PHACO wet-lab tečaj /live surgery.** Org: Hrvatsko društvo liječnika za kirurgiju katarakte i refraktivnu kirurgiju u suradnji s tvrtkom “Alcon” i Poliklinikom “Svjetlost”. Zagreb, 3. -7.2.2004.
17. **Tečaj „Ultrazvučna oftalmološka dijagnostika“.** Tečaj I kategorije. Zagreb, 24. – 28. ožujka 2003. Org: doc. dr. sc. Ljerka Henč Petrinović, dr. sc. Biljana Kuzmanović, prof. dr. sc. Neda Stiglmayer, 30 sati.
18. **Oftalmološka škola „Očno bankarstvo“.** Tečaj s međunarodnim sudjelovanjem. Org. Lions hrvatska očna banka. Zagreb, 2. prosinca 2000.

STRUČNI INTERES:

Kirurgija, trauma i bolesti prednjeg i stražnjeg očnog segmenta, neurooftalmologija.

NASTAVNO ISKUSTVO

Uključena u nastavu kao predavač iz predmeta Oftalmologija za učenike Srednje Medicinske škole u Osijeku.

Od školske godine 2004. aktivno sudjelujem u nastavi kao voditelj vježbi studentima V. godine Medicinskog fakulteta u Osijeku, Sveučilišta J. J. Strossmayera iz predmeta Oftalmologija, od 2007. asistent iz znanstvenog područja biomedicine i zdravstva, znanstvenog polja kliničkih medicinskih znanosti, znanstvene grane Oftalmologija u Katedri za oftalmologiju Medicinskog fakulteta u Osijeku, Sveučilišta J. J. Strossmayera.

OSTALO

Godine 1997. i 1998. pohađala sam osnovni i napredni tečaj sportske medicine te sam član Hrvatskog sportskog društva.

Poznajem osnove rada na računalu: operativni sustavi Windows i Mac OS, aplikacije Microsoft Officea, internet, elektronička pošta.

ZNANSTVENA I STRUČNA DJELATNOST PRISTUPNIKA

A. KVALIFIKACIJSKI RADOVI

B. OBJAVLJENI ZNANSTVENI I STRUČNI RADOVI

I. POGLAVLJA U KNJIGAMA

1. Bradvica M., **Benašić T.**, Vinković M. Retinal Vascular Occlusions. U: Rumelt S, urednik. Advances in Ophthalmology. InTech; 2012. ISBN: 978-953-51-0248-9, InTech, DOI: 10.5772/29145. Dostupno na:
<http://www.intechopen.com/books/advances-in-ophthalmology/retinal-vascular-occlusions>
2. Barać J., **Benašić T.** Uloga povidon-joda u prevenciji akutnoga postoperativnog endoftalmitisa. U: Mandić Z, urednik. Perioperativna skrb o bolesniku s kataraktom. Zagreb: Medicinska naklada; 2010.

II. ČASOPISI INDEKSIRANI U CURRENT CONTENTSU:

1. Biuk D, Biuk E, Matić S, **Benašić T**, Bradvica M, Barać J. Metastasis to the iris in small cell lung carcinoma. Coll Antropol, U tisku.
2. Biuk D., Alegić Karin A., Matić S., Barać J., **Benašić T.**, Stiglmayer N. Quality of Life in Patients with Blepharospasm. Coll Antropol 2013;37(1):29-33.

III. ČASOPISI INDEKSIRANI U INDEX MEDICUS/EXCERPTA MEDICA

1. Bradvica M., Barać J., **Benašić T.**, Kalajdžić Čandrić J., Štenc Bradvica I., Biuk D. Liječenje okluzije centralne retinalne arterije hiperbaričnom oksigenacijom. MedGlas 2009;6(1):134-7.
2. Đuranović M., **Benašić T.**, Balog Z., Ivančić D., Reisz Majić P. Rapid vision loss as a first symptom of malignant hypertension – case report. First International Symposium on Hypertension. Osijek, 25. – 27. 8. 2006. Period Biol 2006, Vol. 108, Suppl.1; str.75.

IV. RADOVI U NEINDEKSIRANIM PUBLIKACIJAMA

1. Petriček I., **Benašić T.**, Bradvica M., Ivančić D., Petriček G., Štefanović M. LIPCOF i lubrikacija oka. Medix 2010, str. 198-217.
2. **Benašić T.**, Cerovski B, Bradvica M, Vidović T, Biuk D, Matić S, Barać J. Analysis of inclusive criteria for prospective epidemiologic research of risk factors for non arteritic ischaemic optic neuropathy in Slavonia and Baranja. Ophtalmol Croat 2008, Vol 17, Suppl.1, str. 30.
3. Biuk D, Dobutović D, Matić S, Barać J, Bradvica M, **Benašić T.** Presadnice mikrocelularnog anaplastičnog karcinoma pluća na oba oka i sekundarni neovaskularni glaukom. Ophtalmol Croat 2008, Vol 17, Suppl.1, str. 45 - 46.
4. **Benašić T.**, Cerovski B, Bradvica M, Dobutović D, Đuranović M, Matić S, Balog S. Prospektivno epidemiološko istraživanje ishemičke optičke neuropatije u Slavoniji i Baranji-preliminarni rezultati. Ophtalmol Croat 2007, Vol 16, Suppl.1, str. 115.
5. Biuk D, Dobutović D, Matić S, **Benašić T.**, Barać J, Balog Z. Granične vrijednosti IOT – terapija da ili ne? Ophtalmol Croat 2007, Vol 16, Suppl.1, pp 15.
6. Bradvica M, Đuranović M, Barać J, **Benašić T.**, Kopic M, Krković I, Balog Z. Does the autorefractometer measurement without cycloplegia give an acceptable accuracy in children. Ophtalmol Croat 2007, Vol 16, Suppl.1, pp 16.
7. **Benašić.T.**, Bradvica M, Balog Z, Krković I, Kopic M, Biuk D, Matić S. Retinopathy of prematurity-problems in screening and therapy. Ophtalmol Croat 2005 ,Vol 14, Suppl.1, str. 12.
8. Kopic M, Krković I, Ivančić D, **Benašić T.**, Matić S, Balog Z. Treatment of late discovered amblyopia. Ophtalmol Croat 2005, Vol 14, Suppl.1, str. 77.

V. KONGRESNA PRIOPĆENJA - SAŽECI

1. Biuk D, **Benašić T**, Matić S, Reisz-Majić P, Barać J, Stiglmayer N. Kvaliteta života kod osoba oboljelih od blefarospazma. 11. Kongres Hrvatskog oftalmološkog društva s međunarodnim sudjelovanjem / Hrvatsko oftalmološko društvo, HLZ. Primošten, 20. – 22. svibnja 2011.
2. Reisz-Majić P, Cerovski B, Biuk D, Matić S, **Benašić T**, Bradvica M. Retrospektiva BCC u KBC Osijek. 11. Kongres Hrvatskog oftalmološkog društva s međunarodnim sudjelovanjem / Hrvatsko oftalmološko društvo, HLZ. Primošten, 20. – 22. svibnja 2011.
3. Barać J, Gruber B, Biuk D, **Benašić T**, Bradvica M. Detekcija primarnog glaukoma otvorenog kuta u osoba s pozitivnom obiteljskom anamnezom modernim dijagnostičkim testovima u Slavoniji i Baranji. 11. Kongres Hrvatskog oftalmološkog društva s međunarodnim sudjelovanjem / Hrvatsko oftalmološko društvo, HLZ. Primošten, 20. – 22. svibnja 2011.
4. **Benašić T**. Bilateral Serous Retinal Detachment as a Complication of HELLP Syndrome. Dubrovnik Ophthalmology Academy. Dubrovnik, 9. – 11. 10. 2009.
5. **Benašić T**, Cerovski B, Bradvica M, Vidović T, Biuk D, Matić S, Barać J. Analiza ulaznih kriterija za prospektivno epidemiološko istraživanje čimbenika rizika neareritičke ishemičke optičke neuropatije u Slavoniji i Baranji. 8. Kongres Hrvatskog oftalmološkog društva s međunarodnim sudjelovanjem / Hrvatsko oftalmološko društvo, HLZ. Šibenik, 8. – 10. svibnja 2008.
6. Biuk D, Dobutović D, Matić S, Barać J, Bradvica M, **Benašić T**. Binokularne metastaze i sekundarni glaukom. 8. Kongres Hrvatskog oftalmološkog društva s međunarodnim sudjelovanjem / Hrvatsko oftalmološko društvo, HLZ. Šibenik, 8. – 10. svibnja 2008.
7. Bradvica M, Đuranović M, Benašić T, Kopic M, Krković I, Barać J. Komparacija skijaskopije i automatske refraktometrije u midrijazi. 8. Kongres Hrvatskog oftalmološkog društva s međunarodnim sudjelovanjem / Hrvatsko oftalmološko društvo, HLZ. Šibenik, 8. – 10. svibnja 2008.
8. Bradvica M., Đuranović M., Barać J., **Benašić T.**, Kopic M., Krković I. Does the autorefractometer measurement without cycloplegia give an acceptable accuracy in children. SOE. Vienna, 9. - 12. 6. 2007.
9. **Benašić T**, Bradvica M, Barać J, Đuranović M, Reisz-Majić P, Biuk D, Balog S, Balog Z. Intravitreal and peribulbar triamcinolone acetone injections in selected eye

- diseases. 7. Kongres Hrvatskog oftalmološkog društva s međunarodnim sudjelovanjem / Hrvatsko oftalmološko društvo, HLZ. Split, 3. - 5. svibnja 2007.
10. **Benašić T**, Cerovski B, Bradvica M, Dobutović D, Đuranović M, Matić S, Balog S. Prospektivno epidemiološko istraživanje ishemičke optičke neuropatije u Slavoniji i Baranji-preliminarni rezultati. 7. Kongres Hrvatskog oftalmološkog društva s međunarodnim sudjelovanjem / Hrvatsko oftalmološko društvo, HLZ. Split, 3. - 5. svibnja 2007.
 11. Bradvica M, Đuranović M, Barać J, **Benašić T**, Kopic M, Krković I, Balog Z. Does the autorefractometer measurement without cycloplegia give an acceptable accuracy in children. 7. Kongres Hrvatskog oftalmološkog društva s međunarodnim sudjelovanjem / Hrvatsko oftalmološko društvo, HLZ. Split, 3. - 5. svibnja 2007.
 12. Biuk D, Dobutović D, Matić S, **Benašić T**, Barać J, Balog Z. Granične vrijednosti IOT – terapija da ili ne? 7. Kongres Hrvatskog oftalmološkog društva s međunarodnim sudjelovanjem / Hrvatsko oftalmološko društvo, HLZ. Split, 3. - 5. svibnja 2007.
 13. **Benašić T**. Our experience with triamcinolone – Eye clinic Osijek. 13. – 15. 4. 2007.
 14. **Benašić T**, Bradvica M, Balog Z, Krković I, Kopic M. Pokušaj liječenja retinopatija nedonoščadi konzervativnim ili operativnim medodama. VII Kongres Hrvatskog pedijatrijskog društva, Osijek, 5. - 7. listopada 2006.
 15. Bradvica M, Krković I, Kopic M, Balog Z, **Benašić T**. Naši rezultati probira retinopatije nedonoščadi. VII Kongres Hrvatskog pedijatrijskog društva, Osijek, 5. - 7. listopada 2006.
 16. Đuranović M., **Benašić T.**, Balog Z., Ivančić D., Reisz Majić P. Rapid vision loss as a first symptom of malignant hypertension: case report. International Symposium on Hypertension. Osijek, 25. – 28. 8. 2006.
 17. **Benašić T.**, Cerovski B., Vidović T. Čimbenici rizika ishemičke optičke neuropatije – prikaz slučaja. 6. kongres HOD-a s međunarodnim sudjelovanjem, Primošten, 4. – 6. svibnja 2006.
 18. **Benašić T**, Bradvica M, Balog Z, Krković I, Kopic M, Biuk D, Matić S. Retinopatija nedonoščadi – problemi kod probiranja i terapije naših pacijenata. 5. Kongres Hrvatskog oftalmološkog društva s međunarodnim sudjelovanjem / Hrvatsko oftalmološko društvo, HLZ. Hvar, 12. - 14. svibnja 2005.
 19. Kopic M, Krković I, Ivančić D, **Benašić T**, Matić S, Balog Z. Liječenje kasno otkrivene ambliopije (poster). 5. Kongres Hrvatskog oftalmološkog društva s

međunarodnim sudjelovanjem. / Hrvatsko oftalmološko društvo, HLZ. Hvar, 12. - 14. svibnja 2005.

20. Benašić T., Balog Z. Crveno oko. HLZ, Podružnica Osijek, Osijek 13. 4. 2005.

21. Bradvica M., Benašić T., Kopic M., Krković I. Otkrivanje i praćenje retinopatije nedonoščadi. Tečaj trajnog usavršavanja Osijek 2004. „Ozbiljna stanja u dječjoj dobi – izvanbolničko i bolničko zbrinjavanje“. Osijek, 26 – 27. studenog 2004. Org. Klinika za pedijatriju, Kliničke bolnice Osijek.

22. Benašić T., Balog Z., Lovrinčević-Balog S., Reisz-Majić P. Suho oko – problem današnjice i njegovo rješavanje. HLZ, Podružnica Osijek, Osijek, 12. 10. 2004.

23. Benašić T., Dekaris I., Gabrić N., Lazić R., Špoljarić N., Knezović I., Kaštelan S. Najčešći uzročnici kontaminacije donorskih rožnica u Lions hrvatskoj očnoj banci, te korelacija s postmortalnim vremenom. 8. godišnji sastanak Hrvatskog oftalmološkog društva. Zadar, 16. -17. svibnja 2002.

24. Jukić-Lešina T., Kopic-Petrinšak M., Benašić T. Betaxolol i njegovi učinci na vidno polje – naša iskustva (poster). 2nd International Congress of Croatian Society of Ophthalmology. Dubrovnik, May 11. – 13. 2000.

ZNANSTVENI I STRUČNI PROJEKTI

Sudjelovanje na projektu:

- „**Prevenција slabovidnosti djece u dobi od 0 do 7 godina u gradu Osijeku**“

Broj projekta: 0127121

Voditelj projekta: dr. sc. Zlatko Balog

Sudjelovanje u projektu – istraživač

ČLANSTVO I FUNKCIJE U ZNANSTVENIM I STRUČNIM DRUŠTVIMA

Hrvatska liječnička komora (HLK)

Hrvatsko oftalmološko društvo (HOD)

Hrvatsko društvo liječnika za kirurgiju katarakte i refraktivnu kirurgiju (CSCRS)

Europsko društvo za kataraktu i refraktivnu kirurgiju (ESCRS)

Europsko udruženje retinologa (EURETINA)

Pozvana predavanja

Benašić T., Balog Z. Crveno oko. Oktalova škola. Opatija 17-19.3.2006.