

Korekcija kifoze nakon perkutane vertebroplastike

Vizler, Vedran

Master's thesis / Diplomski rad

2018

Degree Grantor / Ustanova koja je dodijelila akademski / stručni stupanj: **Josip Juraj Strossmayer University of Osijek, Faculty of Medicine / Sveučilište Josipa Jurja Strossmayera u Osijeku, Medicinski fakultet**

Permanent link / Trajna poveznica: <https://um.nsk.hr/um:nbn:hr:152:065512>

Rights / Prava: [In copyright](#) / [Zaštićeno autorskim pravom.](#)

Download date / Datum preuzimanja: **2024-11-19**



Repository / Repozitorij:

[Repository of the Faculty of Medicine Osijek](#)



SVEUČILIŠTE JOSIPA JURJA STROSSMAYERA U OSIJEKU

MEDICINSKI FAKULTET OSIJEK

Studij medicine

Vedran Vizler

**KOREKCIJA KIFOZE NAKON
PERKUTANE VERTEBROPLASTIKE**

Diplomski rad

Osijek, 2018.

SVEUČILIŠTE JOSIPA JURJA STROSSMAYERA U OSIJEKU

MEDICINSKI FAKULTET OSIJEK

Studij medicine

Vedran Vizler

**KOREKCIJA KIFOZE NAKON
PERKUTANE VERTEBROPLASTIKE**

Diplomski rad

Osijek, 2018.

Ovaj je rad izrađen na Zavodu za ortopediju Medicinskog fakulteta Sveučilišta Josipa Jurja Strossmayera u Osijeku.

Mentor rada: Izv. prof. dr. sc. Saša Rapan, dr. med.

Rad ima 25 listova, 1 tablicu i 2 slike.

SADRŽAJ:

1. UVOD	1
1.1. Anatomija kralješka	1
1.2. Kompresivni prijelom trupa kralješka	1
1.3. Dijagnostika loma	2
1.4. Radiološka podjela prijeloma	3
1.5. Konzervativno liječenje kompresivnog prijeloma trupa kralješka	3
1.6. Operacijsko liječenje kompresivnog prijeloma trupa kralješka.....	4
1.6.1. Korporektomija i osteosinteza	4
1.6.2. Kifoplastika.....	5
1.6.3. Vertebroplastika.....	5
2. CILJ RADA.....	7
3. ISPITANICI I METODE	8
3.1. Ustroj studije.....	8
3.2. Ispitanici	8
3.3. Metode	8
3.4. Statističke metode.....	9
4. REZULTATI.....	10
5. RASPRAVA.....	12
6. ZAKLJUČAK	18
7. SAŽETAK.....	19
8. SUMMARY	20
9. LITERATURA.....	21
10. ŽIVOTOPIS	25

1. UVOD

1.1. Anatomija kralješka

Kralježnica je šupalj koštani stup koji čine 33 ili 34 kralješka međusobno spojenih ili sraslih zglobovima. Ovisno o dijelu tijela u kojem se nalaze, kralješke dijelimo u pet skupina pa postoje vratni (7 – *vertebrae cervicales*), prsni (12 – *vertebrae thoracicae*), slabinski (5 – *vertebrae lumbales*), križni (5 – *vertebrae sacrales*) i trtični kralješci (4 ili 5 – *vertebrae coccygeae*). Vratni, prsni i slabinski kralješci su slobodni te omogućuju pokrete kralježnice kao cjeline (*vertebrae verae*), a križni i trtični su srasli u kosti pod istim imenom (*vertebrae spuriae*). Usprkos posebitostima svake pojedine skupine kralježaka, svi kralješci dijele određena opća obilježja. Svaki kralježak sastoji se od trupa, *corpus vertebrae*, luka, *arcus vertebrae*, te sedam nastavaka (dva para zglobnih, par poprečnih i jedan šiljasti nastavak). Trup, *corpus vertebrae*, najmasivniji je dio kralješka, a oblik se razlikuje ovisno o skupini kojoj pripada. Građen je od unutrašnjeg dijela spužvaste kosti okružene tankim pločama kompaktne kosti. Na stražnju stranu trupa nadovezuje se luk kralješka, *arcus vertebrae*, sa svojim korijenom, *pediculus arcus vertebrae*. S korijena polazi pločica, *lamina arcus vertebrae*, koja s pločicom suprotne strane zatvara kralježnični otvor, *foramen vertebrale*. Prema posteriorno se s lukova izbočuje šiljasti nastavak, *processus spinosus*. Sa svake se strane kralježničnih lukova prema lateralno, straga i malo superiornije pruža jedan poprečni nastavak, *processus transversus*. Na prijelazu korijena u luk, na svakoj se strani, prema gore i prema dolje nalazi jedan zglojni nastavak, *processus articulares superiores* i *processus articulares inferiores*. Iznad i ispod korijena kralježničnog luka nalazi se udubina, *incisura vertebralis superior* i *incisura vertebralis inferior*, koje zajedno s udubinama susjednog kralješka omeđuju otvor, *foramen intervertebrale*, kojim prolaze krvne žile i živci. Svi otvori kralježaka, *foramen vertebrale*, poredani jedan iznad drugog tvore kanal, *canalis vertebralis*, u kojem se nalazi kralježnična moždina (1).

1.2. Kompresivni prijelom trupa kralješka

Netraumatski kompresivni prijelom trupa kralješka definira se kao redukcija u visini individualnog tijela kralješka za više od 20 % ili 4 mm (2). Takvi su prijelomi uzrokovani insuficijencijom kosti pri smanjenju koštane mase u osteoporozu i kao patološki prijelomi pri koštanim metastazama primarnih tumora, koji su najčešće karcinomi prostate, dojke, bubrega, pluća i štitne žlijezde (3, 4). Najčešća lokalizacija kompresivnih prijeloma kralježnice je na prijelazu torakalne u lumbalnu kralježnicu (5). Samo jedna četvrtina do jedna trećina

prijeloma bude dijagnosticirana (6). Većina fraktura je asimptomatska s malo morbiditeta, izuzev smanjene visine i kifoze različitog stupnja (7). U slučaju simptomatskih fraktura, pacijenti se žale na iznenadnu jaku fokalnu bol u torakalnom ili lumbalnom dijelu kralježnice s mogućim prednjim zračenjem boli, koja može biti zamijenjena za kardijalni ili pulmonalni proces. Budući da tijela kralježaka podržavaju 80 % težine tijela, bol je tipično teža pri stajanju, sjedenju ili kretanju, a smanjuje se ako osoba leži. Dugoročno, zbog smanjenja visine i kifotičnog deformiteta kralježnice, posebice u slučaju višestrukih kompresivnih fraktura, može doći do fokalnog ili globalnog sagitalnog imbalance kralježnice, s posljedičnom kroničnom boli, usprkos tome što je u međuvremenu došlo do cijeljenja frakture. Posljedično, značajan kifoskoliotični deformitet može dovesti do smanjenog abdominalnog prostora, limitiranog vitalnog kapaciteta pluća i smanjenog nutritivnog unosa (8). Incidencija klinički dijagnosticiranih osteoporotskih prijeloma kralježnice iznosi 117 na 100 000 ljudi na godinu dana ili 438 000 klinički dijagnosticiranih osteoporotskih prijeloma kralježnice na godinu u Europskoj uniji (9). Otprilike će 25 % svih postmenopauzalnih žena u SAD-u zadobiti kompresivni prijelom kralješka, s prevalencijom koja raste s dobi i doseže 40 % u devetom desetljeću života (10). U bolesnika s osteoporotskim prijelomom kralježnice povećana je smrtnost za 23 % do 34 % u usporedbi s pacijentima bez prijeloma. Najčešći uzrok smrtnosti u tih bolesnika je plućna bolest, uključujući kroničnu opstruktivnu bolest pluća i pneumoniju (11). Kompresivni prijelomi kralježaka značajno ograničavaju pokretljivost bolesnika i imaju negativan utjecaj na kvalitetu života, a i predstavljaju teret za zdravstveni sustav koji može samo rasti zbog sve većeg starenja stanovništva. Procijenjen godišnji medicinski trošak u SAD-u vezan za liječenje osteoporotskih fraktura kralježnice i kuka, od kojih se polovica odnosi na prijelome kralježaka, iznosi 10 do 15 milijardi američkih dolara (12).

1.3. Dijagnostika loma

Uloga slikovne dijagnostike uspostava je što ranije dijagnoze radi započinjanja liječenja i profilaktičnog sprječavanja daljnjih fraktura i komplikacija. Važan čimbenik u predviđanju kod daljnjih insuficijentnih fraktura u osteoporozi su vertebralne frakture. Prisutnost jedne vertebralne frakture donosi 5 do 12,6 puta veći rizik od narednih fraktura kralježaka i 2,3 do 3,4 puta veći rizik od fraktura kuka. Temelj za detekciju vertebralnih fraktura radiografske su snimke torakolumbalne kralježnice u anteroposteriornoj i lateralnoj projekciji. Posebice je bitna procjena Th7-Th8 i Th12-L1 regija jer su one najčešće lokalizacije kompresivnih fraktura. Svaki gubitak više od 20 % visine kralješka, te promijenjen izgled i prisutnost deformiteta pokrovne plohe tijela kralješka trebale bi se smatrati frakturom i biti upućene na

daljnju obradu. Na konvencionalnim rendgenskim snimkama često je otežana procjena starosti frakture ukoliko nisu prisutne prijašnje snimke radi usporedbe. Fraktura se smatra akutnom u slučaju prisutnosti kortikalne disrupcije i impakcije trabekula. U slučaju nesigurnosti dijagnoze mogu se koristiti slikovne metode nuklearne medicine, gdje je prisutna smanjena apsorpcija radionuklida kod starih fraktura, ili MR, gdje je kod nedavnih fraktura zapažena prisutnost edema (13). Osteoporotske frakture nisu učestale iznad razine Th7 u slučaju kranijalnih fraktura. Također, u slučaju fraktura posteriornog dijela vertebralnog tijela, metastaze ili plasmocitom trebali bi se prvi uzeti u obzir u diferencijalnoj dijagnozi (2). Izuzetno je bitna točna dijagnoza jer se klinički tijek, prognoza i strategije liječenja razlikuju između malignih i benignih fraktura. Magnetska rezonancija u ovome je trenutku jedan od najosjetljivijih modaliteta za detekciju i procjenu etiologije spinalnih fraktura. Odlike zloćudnosti su zahvaćanje pedikula, zahvaćanje i difuzna protruzija stražnjeg ruba trupa kralješka, prisutnost epiduralne i paraspinalne mase (14). Kompjutorizirana tomografija rjeđe se koristi zbog velike količine ionizirajućeg zračenja kojem izlaže pacijente iako ima bitnu ulogu u predoperacijskom planiranju kod osteoporotskih vertebralnih fraktura s fiksiranim deformitetom i suženjem spinalnog kanala, te kod kontraindikacije za provođenje magnetske rezonancije. CT je izvrsna metoda za slikovni prikaz koštane anatomije i točniju procjenu gubitka visine kralješka, retropulzije fragmenata i kompromitiranosti spinalnog kanala. (8, 15).

1.4. Radiološka podjela prijeloma

Semikvantitativna metoda klasifikacije po Genantu najčešće je korištena tehnika klasifikacije težine prijeloma kralješka. Kralješci su stupnjevani inspekcijom i bez direktnog mjerenja. Normalno građen kralježak označen je stupnjem 0. Stupanj 1, ili blaga deformacija, označava kolaps kralješka 20 – 25 % visine trupa. Stupanj 2, ili umjerena deformacija, označava kolaps kralješka 26 – 40 % visine trupa. Stupanj 3, ili teška deformacija, označava kolaps kralješka za više od 40 % visine trupa. Dodatno je uveden i stupanj 0,5 kako bi se označila nesigurna ili upitna fraktura s graničnom redukcijom prednje, srednje ili stražnje visine kralješka u odnosu na isti ili susjedni kralježak (16).

1.5. Konzervativno liječenje kompresivnog prijeloma trupa kralješka

Ciljevi liječenja uključuju smanjenje boli te obnovu funkcije i prevenciju budućih fraktura. Optimalno liječenje boli, kao početak liječenja prijeloma kralješka, podrazumijeva poštene mjere i supinacijski položaj tijekom jednog do dva tjedna, s poticanjem rane mobilnosti što je prije moguće, jer dugotrajno mirovanje sa sobom nosi rizike od gubitka koštane mase i

mišićne snage, dekubitalnih rana i nastanka duboke venske tromboze. Od medikamenata primjenjuju se oralni analgetici tipa paracetamola, opioidni analgetici tipa tramadola i derivata morfina te nesteroidni antiinflamatorni lijekovi. Učinak u liječenju boli ima i primjena rigidnih ortoza, ali ne duže od šest do osam tjedana. U slučaju da je uzrok prijeloma osteoporoza, u svrhu sprječavanja novih prijeloma, bitno je u terapiju dodati i antiosteoporotske lijekove poput bisfosfonata, selektivnih stimulatora estrogenskih receptora, kalcitonina i teriparatida, uz dodatak vitamina D i kalcija. Fizikalna terapija ima ulogu u sekundarnoj prevenciji osteoporoze. Optimalno liječenje boli efikasno je u 2/3 bolesnika s prijelomom kralješka (12, 15).

1.6. Operacijsko liječenje kompresivnog prijeloma trupa kralješka

U slučaju perzistiranja boli, usprkos optimalnom liječenju boli, preporučuje se liječenje minimalno invazivnim zahvatima. Najmanje je invazivna intraartikularna primjena kortikosteroida i lokalnog anestetika, koja uspješno smanjuje bol u 1/3 bolesnika s neuspjelim konzervativnim liječenjem. Tehnike vertebralne augmentacije minimalno su invazivne operacije čiji je cilj povećanje stabilnosti kralješka, vraćanje visine i normalnog oblika trupa kralješka. Postoje tri skupine tehnika: perkutana vertebroplastika, balon kifoplastika i stentoplastika. Zbog anatomskih odnosa te se tehnike primjenjuju od Th5 do S1 kralješka (15).

1.6.1. Korporektomija i osteosinteza

Korporektomija je kirurški zahvat kod kojeg se tijelo kralješka i susjedni intervertebralni disk odstranjuju radi smanjenja pritiska na kralježničnu moždinu, koji su uzrokovali stenozu kralježničnog kanala ili cervikalnu mijelopatiju. Nakon odstranjenja u taj se prostor umeće koštani graft kako bi se koštani segmenti spojili u jednu veliku cjelinu. Korporektomija se koristi u liječenju tumora, infekcija, fraktura i deformacija kralježnice (17). Osteosinteza je kirurški zahvat pri kojem se, uz pomoć materijala od specijalne vrste čelika ili legura, spajaju i fiksiraju fragmenti kosti nakon osteotomije ili prijeloma. Temeljna načela u liječenju koštanih fraktura su: mogućnost točnog namještanja prijeloma, zadržavanje pravilnog položaja fragmenata dok ne srastu čvrstim kalusom te mogućnost rane rehabilitacije, što metoda osteosinteze svakako ispunjava. Prilikom osteosinteze mogu se koristiti ploče, čavli, vijci, žice, vanjski fiksatori itd. Potrebno je oprezno odrediti vrijeme vađenja osteosintetskog materijala prilikom primjene unutarnje fiksacije, zbog mogućnosti nastanka refrakture u slučaju preranog vađenja osteosintetskog materijala. Načelno se u odraslih osoba odstranjuju 12 do 18 mjeseci nakon operacije, a ovisno o vrsti prijeloma i lokalizaciji i nakon 3 godine.

Kod ljudi u starijoj životnoj dobi, vrlo često nije potrebno odstranjenje osteosintetskog materijala budući da ne dolazi do metaloze niti korozije (5).

1.6.2. Kifoplastika

Kifoplastika je prilagođen oblik perkutane vertebroplastike kod koje se uvodi i pod visokim tlakom ekspandira balon, te se na taj način vrši kontrolirana ekspanzija kolabiranog kralješka. U idućem se aktu, nakon odstranjenja balona, šupljina ispunjava cementnim materijalom. Metoda je u odnosu na vertebroplastiku preciznija, obuhvaća pristup koji je bolje kontroliran, omogućuje korekciju i daje nižu incidenciju neželjene ekstravazacije cementa. Efikasnost liječenja je bolja kod starijih prijeloma te je preporučena kod prijeloma 3. genant stupnja, gdje perkutana vertebroplastika nije primjenjiva (15, 18).

1.6.3. Vertebroplastika

Vertebroplastika je stabilizacijski operacijski zahvat u kojem se koštani cement iglom aplicira u frakturirani trup kralješka uz pomoć *in situ* dijaskopije radi smanjenja bola, ali bez korekcije kifoze. Provodi se od visine petog prsnog do petog slabinskog kralješka. Stabilizacija se postiže 10-ak minuta nakon aplikacije cementa u trup, a analgetski je učinak najviše rezultat sprječavanja mikropokreta, dok je nešto manje rezultat uništavanja živčanih završetaka toplinskom reakcijom za vrijeme polimerizacije cementa. Vertebroplastika se može rabiti zatvorenom operacijskom tehnikom (perkutano) ili u kombinaciji s dekompresijskim procedurama. Na taj se način koristi ako postoji potreba za dekompresijom spinalnog kanala u slučaju pridružene hernije diska, prodora tumorskog tkiva ili djelića kosti u kanal, kao i u slučaju prevelikog kolapsa trupa (otvorena vertebroplastika).

Ciljevi vertebroplastike su: smanjenje bolova, poboljšanje kvalitete života, poboljšanje biomehanike, smanjenje potrebe za korištenjem analgetika, sprječavanje daljnjeg razvoja deformiteta.

Indikacije za vertebroplastiku su: svježi kompresivni prijelom trupa kralješka (manje od godinu dana), jaki bolovi koji ne prestaju na tradicionalni način liječenja (VAS > 7), porast rizika kifoze.

Apsolutne kontraindikacije su: prisutnost infekcije, kompresija spinalnog kanala, koagulopatija, alergije na komponente cementa, uspješnost konzervativne terapije, osteopenična profilaksa, akutni traumatski lom.

Relativne kontraindikacije su: lom više od 3 kralješka, lom stariji od godinu dana, mlađi bolesnik, lom kranijalnije od Th5.

Komplikacije vertebroplastike dijele se na:

- **opće komplikacije:** pojačani bolovi u leđima, alergijska reakcija, lom rebara, cement u okolnom tkivu.
- **lokalne komplikacije:** loš položaj igle (neurološko oštećenje, ozljede unutarnjih organa), curenje cementa izvan trupa u spinalni kanal (mijelopatija, radikulopatija), plućna embolija, embolija cerebralne arterije i infekcija.

Zbog minimalne operacijske traume i omogućene trenutne stabilnosti i brze mobilizacije bolesnika, vertebroplastika je metoda izbora u liječenju kompresivnih prijeloma trupa kralješka (9).

2. CILJ RADA

Cilj rada je ispitati uspješnost operacijske metode vertebroplastike u korekciji deformiteta patološkog loma trupa kralješka, odnosno korekciji kuta kifoze, tako što će se usporediti kut kifoze trupa prije operacijskog zahvata i nakon njega te njegova povezanost s razinom boli.

3. ISPITANICI I METODE

3.1. Ustroj studije

Istraživanje je oblikovano kao retrospektivno-prospektivna studija, iz medicinske dokumentacije Zavoda za ortopediju i traumatologiju, KBC-a Osijek (prvenstveno otpusnih pisama i ambulantnih listova).

3.2. Ispitanici

Ispitanici u ovom istraživanju su pacijenti koji su liječeni operacijskom metodom vertebroplastike u Zavodu za ortopediju i traumatologiju KBC-a Osijek, unazad dvije godine, pod dijagnozom patološkog loma trupa kralješka uslijed osteoporoze ili maligne bolesti. Podaci su prikupljeni u travnju 2018. godine na Zavodu za ortopediju i traumatologiju KBC-a Osijek.

3.3. Metode

Za potrebe izrade ovog rada prikupljeni su podaci iz povijesti bolesti pacijenata s lomom trupa kralješka liječenih vertebroplastikom u Zavodu za ortopediju i traumatologiju KBC Osijek unatrag dvije godine. Iz dostupne medicinske dokumentacije analizirani su opći podaci koji govore o dobi, spolu, lokalizaciji i razini bolova prije operacije i poslije nje prema VAS skali (vizualno-analogni skala najčešće je korištena skala za mjerenje intenziteta boli), te radiološkim promjenama na operiranom segmentu prije zahvata i poslije njega, u smislu mjerenja kuta kifoze slomljenog trupa. Od bolesnika se traži da na 10 centimetara dugoj crti označi mjesto koje odgovara jačini njegove boli, nakon čega se s druge strane milimetarske ljestvice očita VAS zbroj. Pritom 0 označava da nema boli, a 10 najjaču bol.

Svi pacijenti operirani su kirurškom tehnikom perkutane vertebroplastike. Ova se procedura provodi u proniranom položaju, što je vrlo bitno jer se na taj način može postići značajna korekcija kifoze i povećati visina kolabiranog trupa do 20 %. Nakon lociranja slomljenog kralješka dijaskopijom, operacijsko se polje opere i pokrije, a koža i potkoža se sve do periosta anesteziraju s 2 % lidocaina, u slučaju da se radi o lokalnoj anesteziji. Zahvat se može vršiti i u općoj anesteziji u određenom broju slučajeva u kojima bolesnik zbog bolova ne može tolerirati proceduru. Nakon male kožne incizije od 2 do 3 mm širine, igla 11 Gaugea za biopsiju kosti postavi se u središte pedikla u anteroposteriornom, te se potom, uz praćenje dijaskopom u laterolateralnom smjeru, prolazeći kroz pedikl, igla postavi do prednje trećine

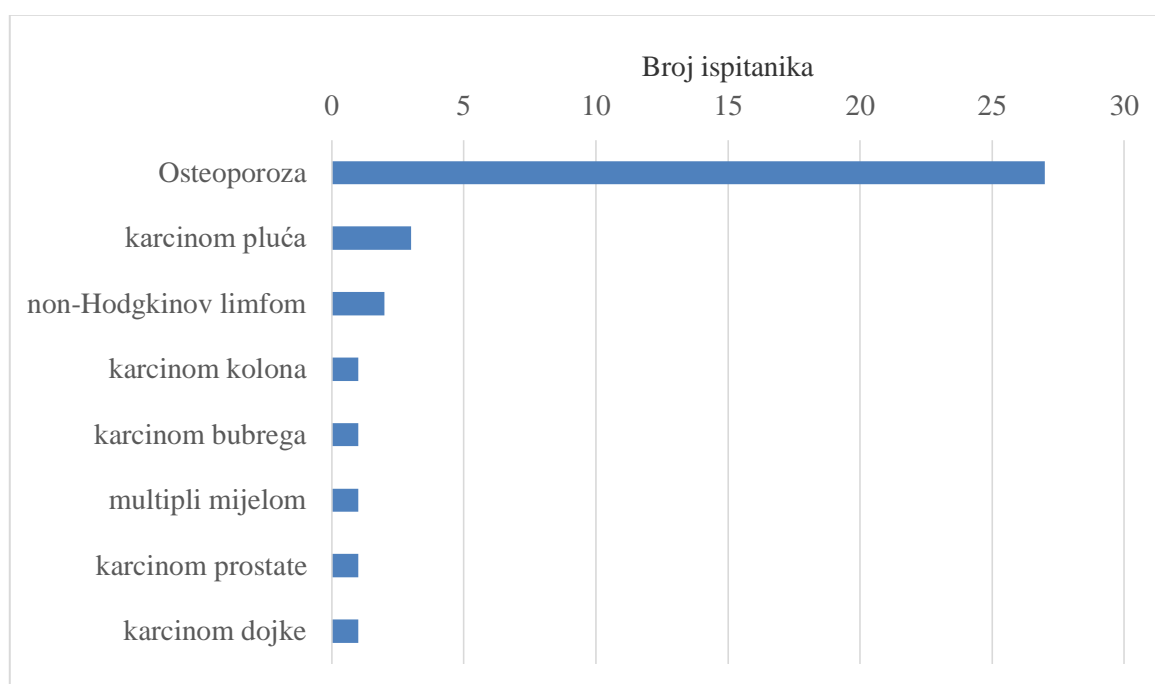
trupa. Procedura može biti bipedikularna ili unipedikularna. Kada se igla nađe u zadovoljavajućem položaju, kroz postavljenu iglu, u trup kralješka aplicira se tanka igla za biopsiju koja je sastavni dio seta za vertebroplastiku. Dobiveni materijal pošalje se na patohistološku dijagnozu. Nakon toga se koštani cement odgovarajuće viskoznosti aplicira u trup kralješka. Izuzetno je bitno dijaskopijom kontrolirati aplikaciju cementa kako bi se na vrijeme moglo uočiti njegovo istjecanje i zaustaviti aplikacija te na taj način spriječiti ozbiljnije komplikacije. Cement se aplicira dok nismo zadovoljni njegovim položajem u posljednjoj četvrtini trupa u laterolateralnoj projekciji ili ako je došlo do epiduralne, venozne ili intradiskalne ekstravazacije cementa. S oko 15 % popunjenosti trupa kralješka cementom (~ 3,5 ml) postiže se zadovoljavajuća čvrstoća slomljenog kralješka. Bolesnik ostaje u krevetu najmanje sat vremena, a 24 sata poslije zahvata otpušta se kući (9).

3.4. Statističke metode

Kategorijski podatci predstavljani su apsolutnim i relativnim frekvencijama. Normalnost raspodjele numeričkih varijabli testirana je Shapiro-Wilkovim testom. Numerički podatci opisani su medijanom i granicama interkvartilnog raspona. Razlike numeričkih varijabli prije operacije i poslije nje testirane su Friedmanovim testom, a ocjena povezanosti kuta kifoze i jačine boli dana je Spearmanovim koeficijentom korelacije Rho. Sve P vrijednosti dvostrane su. Razina značajnosti je postavljena na $\alpha = 0,05$. Za statističku analizu koristio se statistički program *MedCalc Statistical Software version 18.2.1* (MedCalc Software bvba, Ostend, Belgium; <http://www.medcalc.org>; 2018).

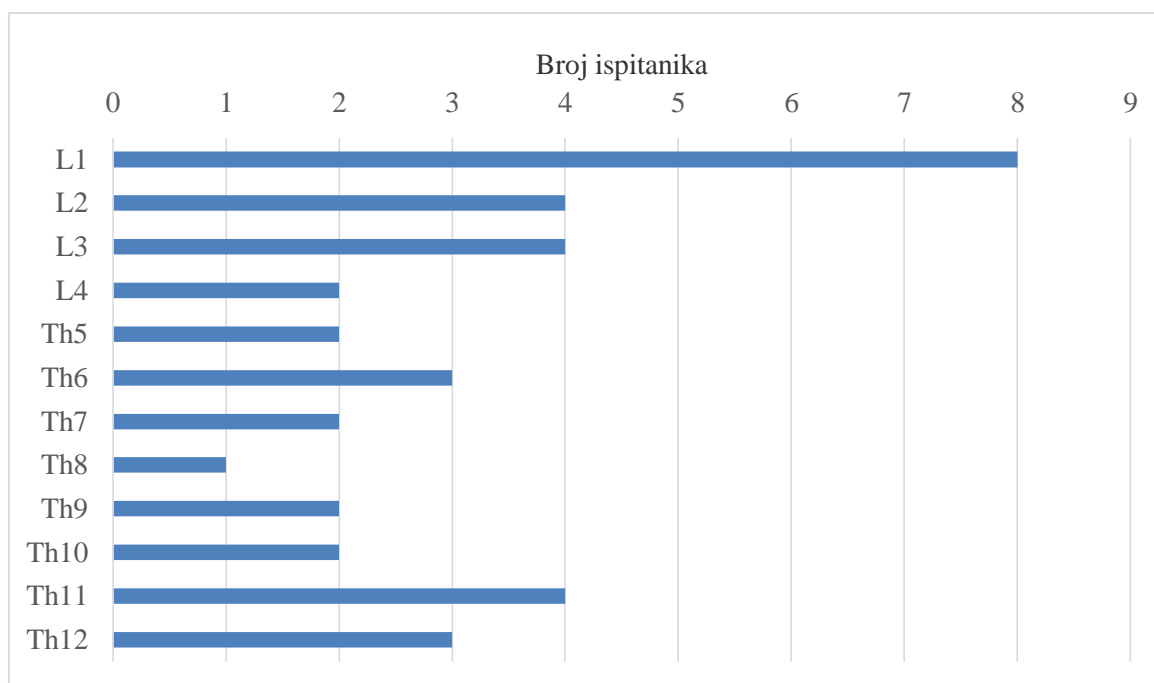
4. REZULTATI

Istraživanje je provedeno na 37 ispitanika, od kojih je 16 (43 %) muškaraca i 21 (57 %) žena. Središnja dob (medijan) ispitanika je 74 godine (interkvartilnog raspona od 68 do 77 godina), u rasponu od 58 do 82 godine. Najučestaliji uzrok koji je doveo do frakture trupa kralješka je osteoporoza kod 27 (73 %) ispitanika, metastaze karcinoma pluća kod 3 (8 %) ispitanika, kod 2 (5 %) je uzrok nonHodgkinov limfom, a po jedan ispitanik frakturu trupa kralješka ima zbog metastaza karcinoma kolona, bubrega, prostate ili dojke te multiplog mijeloma (Slika 1).



Slika 1. Raspodjela ispitanika u odnosu na dijagnozu

S obzirom na lokalizaciju, 18 (49 %) ispitanika ima prijelom lumbalnog, a 19 (51 %) ispitanika torakalnog dijela kralježnice. Najviše ispitanika, njih 8 (22 %) ima prijelom L1 kralješka, a 4 (11 %) ispitanika imaju prijelom L2, L3 ili Th 11 (Slika 2).



Slika 2. Ispitanici prema lokalizaciji frakture

Značajno je smanjenje kuta kifoze poslije operacije, medijana $6,43^0$ (interkvartilnog raspona od $4,02^0$ do $10,33^0$) (Friedmanov test, $P < 0,001$), kao i jačine boli mjerene VAS skalom, koja je prije operacije bila 8 (interkvartilnog raspona od 7,5 do 9) u rasponu od 6 do 10, a poslije operacije 2 (interkvartilnog raspona od 2 do 3) u rasponu od 1 do 4 (Tablica 1).

Tablica 1. Kut kifoze i jačina boli prije operacije i poslije nje

	Medijan (interkvartilni raspon)		P*
	Prije operacije	Poslije operacije	
Kut kifoze (stupanj)	7,11 (5,26 – 11,59)	6,43 (4,02 – 10,33)	< 0,001
Jačina boli	8 (7,5 – 9)	2 (2 – 3)	< 0,001

*Friedmanov test

Spearmanovim koeficijentom korelacije ocijenila se povezanost veličine kuta kifoze s jačinom boli. Nema značajne povezanosti jačine boli s kutom kifoze prije (Spearmanov koeficijent korelacije $Rho = -0,167$ $P = 0,32$) niti poslije (Spearmanov koeficijent korelacije $Rho = 0,156$ $P = 0,36$) operacije.

5. RASPRAVA

Perkutana vertebroplastika pruža minimalno invazivnu opciju za liječenje osteoporotskih i osteolitičkih kompresivnih vertebralnih fraktura. Ova metoda pruža značajno smanjenje boli bez žrtvovanja mobilnosti te je pokazano kako ima prihvatljivu učestalost komplikacija. Perkutana vertebroplastika kratak je postupak koji omogućuje stabilizaciju kompresivne vertebralne frakture te brzu mobilizaciju i početak rehabilitacije pacijenta (19).

Svrha ovog rada bila je ispitati uspješnost operacijske metode vertebroplastike u korekciji deformiteta patološkog trupa kralješka, te smanjenje razine boli nakon operacije u odnosu na razinu prije operacije. Nadalje, cilj je bio ispitati povezanost korekcije kuta kifoze, odnosno usporedba kuta kifoze trupa, prije operacijskog zahvata i nakon njega, sa smanjenjem razine boli nakon operacijskog zahvata.

Studija je provedena u Kliničkom bolničkom centru Osijek na uzorku od 37 pacijenata liječenih metodom perkutane vertebroplastike unazad dvije godine. Od 37 pacijenata, 16 (43 %) su bili muškarci, a 21 (57 %) su bile žene. Takva raspodjela pacijenata po spolu je u skladu s većom učestalošću osteoporoze u žena, kao što je utvrđeno u studijama poput međunarodne *European Prospective Osteoporosis Study* (EPOS), s prevalencijom od 15 % žena s osteoporozom između 50 i 60 godina, te rastom na 45 % u onih starijih od 70. Kod muškaraca prevalencija je bila 2,4% kod onih između 50 i 60 godina života, te 17% u muškaraca starijih od 70 (20). Istovremeno, Svjetska zaklada za osteoporozu (*International Osteoporosis Foundation*) procjenjuje kako je na svjetskoj razini otprilike 30 % – 50 % osoba starijih od 50 godina u riziku od razvoja fraktura sekundarnih osteoporozi. Vertebralne kompresivne frakture pojavljuju se u 20 % osoba starijih od sedamdeset godina i u 16 % postmenopauzalnih žena (21). U skladu s povećanjem učestalosti fraktura u starijoj životnoj dobi je i dob ispitanika ove studije, gdje je središnja dob (medijan) bio 74 godine (interkvartilnog raspona od 68 do 77 godina), u rasponu od 58 do 82 godine.

U ovome istraživanju najčešći uzrok koji je doveo do frakture trupa kralješka bila je osteoporoza kod 27 (73%) ispitanika. Metastaze karcinoma pluća bile su uzrok frakture kod 3 (8 %) ispitanika, nonHodgkinov limfom kod 2 (5 %), a po jedan ispitanik imao je frakturu trupa kralješka uzrokovanu metastazama karcinoma kolona, bubrega, prostate ili dojke te multiplog mijeloma. Tumori koji se šire ili metastaziraju u kralježnicu mogu uzrokovati tešku

bol, kompresiju živčanih korijena, vertebralne frakture, spinalnu nestabilnost i kompresiju kralježnične moždine. Trideset posto pacijenata s tumorom visokog stadija razvit će spinalne metastaze, a ta stopa je još i viša (70 %) u onih s karcinomima dojke, pluća i prostate. I multipli mijelom također ima visoku stopu zahvaćanja kralježnice s posljedičnim nastankom vertebralnih fraktura (22). Vertebralne metastaze često su asimptomatske, ali mogu postati simptomatske zbog vertebralne destrukcije uzrokovane patološkim frakturama koje dovode do razvoja spinalne nestabilnosti i neuralne kompresije. Dokazano je kako kemoterapija, radioterapija i hormonalna terapija smanjuju osteolitičku destrukciju i neurološko oštećenje, ali ovi modaliteti liječenja često neće dovesti do poboljšanja vezano za spinalnu stabilnost, kompresiju kralježnične moždine i redukciju boli (23).

S obzirom na lokalizaciju, 18 (49 %) ispitanika imalo je prijelom lumbalnog, a 19 (51 %) ispitanika torakalnog dijela kralježnice. Najviše ispitanika, njih 8 (22 %) imalo je prijelom L1 kralješka, a po 4 (11 %) ispitanika prijelom L2, L3 ili Th 11. Navedene su lokalizacije u skladu s dosadašnjim spoznajama i istraživanjima, točnije u istraživanju Bennyja S. Kima i suradnika, gdje je od 1174 odrađenih procedura, 176 (15 %) bilo od C7 do Th8, 396 (33,7 %) od Th9 do Th12, a 603 (51,3 %) od L1 do S1. Samo je kod četvero pacijenata u ovoj studiji obavljen zahvat na razini kranijalnije od Th5 (24).

Razine jačine boli mjerene VAS skalom prije operacije bile su 8 (interkvartilnog raspona od 7,5 do 9) u rasponu od 6 do 10, a poslije operacije 2 (interkvartilnog raspona od 2 do 3) u rasponu od 1 do 4. Ovi rezultati pokazuju kako je vertebroplastika djelotvorna metoda liječenja boli kojoj nije pomogla konzervativna terapija (25). To je zaključeno i u dvije meta-analize koje su u svojim radovima koristile elektroničke baze podataka *MEDLINE*, *EMBASE*, *EBSCO*, *Springer*, *Ovid* i *Cochrane knjižnicu*. Lei Qi i suradnici, u svojoj meta-analizi vezanoj za učinkovitost perkutane vertebroplastike u liječenju spinalnih tumora, zaključili su kako je perkutana vertebroplastika značajno povezana sa smanjenjem boli i poboljšanjem kvalitete života u pacijenata s metastatskim spinalnim tumorima, te kako može poboljšati ishod tih pacijenata (26). Druga meta-analiza, autora Jing Tiana i suradnika, proučavala je kliničku efikasnost vertebroplastike kod osteoporotskih kompresivnih prijeloma kralježaka, sa zaključkom kako su pacijenti liječeni vertebroplastikom imali statistički značajno smanjenje boli, te da je incidencija novih fraktura susjednih kralježaka bila slična kao i kod ostalih metoda liječenja (27).

Iako se po svemu dosad navedenom neupitno radi o izuzetno učinkovitoj metodi, trebaju se

provesti još mnoga istraživanja. Kao što je zaključeno u sustavnom pregledu i analizi troškovne djelotvornosti perkutane vertebroplastike i perkutane balon kifoplastike u liječenju osteoporotskih vertebralnih fraktura, rađenoj od strane Stevensona i suradnika, perkutana vertebroplastika i perkutana kifoplastika imaju značajno bolje rezultate od konzervativnog optimalnog liječenja boli, što se tiče poboljšanja kvalitete života i smanjenja boli i invalidnosti. Međutim, istovremeno zaključuju kako u ovome trenutku ne postoji uvjerljivi dokaz da te procedure imaju bolji učinak od operativnog placeba s lokalnim anestetikom, te iz tog razloga ne mogu donijeti konačni zaključak vezan za troškovnu djelotvornost navedenih procedura (28). Temelj za ovakve podvojene zaključke su istraživanja poput onih od Kallmesa i suradnika (*A Randomized Trial of Vertebroplasty for Osteoporotic Spinal Fractures*), ili Buchbinder i suradnika (*A Randomized Trial of Vertebroplasty for Painful Osteoporotic Vertebral Fractures*). U oba slučaja radilo se o multicentričnim, randomiziranim, dvostruko slijepim studijama (izuzev same osobe koja je izvodila zahvat), kod kojih je u jednoj skupini pacijenata napravljena vertebroplastika, a u drugoj skupini lažna simulirana procedura bez aplikacije cementa (kontrolna skupina). Ishodi su analizirani uz pomoć VAS skale za mjerenje boli, te uz pomoć modificiranog Roland Morrisovog upitnika (*Roland-Morris Disability Questionnaire* – samoprimjenjiva mjera nesposobnosti na skali od 0 do 23, gdje viši rezultat označava težu razinu nesposobnosti). U obje navedene studije nađeno je kako je došlo do značajnog smanjenja razine boli i nesposobnosti nakon provedenih procedura, ali kako se skupina kod koje je izveden zahvat vertebroplastike nije statistički značajno razlikovala od kontrolne skupine ni po jednom parametru i ni u jednom trenutku tijekom postoperativnog praćenja pacijenata (Kallmes i suradnici do 3 mjeseca nakon zahvata, Buchbinder i suradnici do šest mjeseci nakon zahvata (29, 30). Do istih zaključaka došli su i Firanesco i suradnici u najnovijoj studiji tog tipa u trenutku pisanja ove rasprave, a koja je provedena u četiri različite bolnice u Nizozemskoj na 180 pacijenata te je praćen ishod do 12 mjeseci postoperativno (31).

Medijan kuta kifoze u ovoj studiji prije operacije bio je $7,11^0$ (interkvartilnog raspona od $5,26^0 - 11,59^0$), a nakon operacije $6,43^0$ (interkvartilnog raspona od $4,02^0$ do $10,33^0$), što je značajno smanjenje kuta kifoze nakon operacije. Smanjenje kuta kifoze i povećanje visine trupa kralješka dobro je zabilježeno svojstvo vertebroplastike, a posebice kifoplastike, u dosadašnjoj literaturi. Smanjenje kuta kifoze ima značajnu korelaciju s volumenom cementa koji je apliciran. Kod osteoporotskih vertebralnih fraktura oštećenje obično zahvaća pokrovnu plohu, te trabekularni i kortikalni dio kosti, a samo je oštećenje pretežito lokalizirano u

prednjem dijelu tijela kralješka jer taj dio tijela ima manju mineralnu gustoću kosti kod osoba u starijoj životnoj dobi. Sve ovo smanjuje anteriornu visinu kralješka i vodi ka klinastom obliku deformacije kralješka s utjecajem na mehaniku kralježnice u cjelini. Povećano opterećenje prenosi se na susjedne kralješke i kralješke na drugim razinama što može izazvati posljedične kompresivne frakture kralježaka s prisutnom niskom mineralnom gustoćom kosti u anteriornom dijelu trupa. Sve ovo vodi k progresivnom deformitetu kralježnice i gubitku sagitalne ravnoteže te može rezultirati povećanjem stupnja kifoze. Stoga, može se reći kako je utjecaj osteoporotskih vertebralnih fraktura dvodimenzionalan: dolazi do poremećaja mehanike cijele kralježnice u prostoru, a taj je poremećaj progresivan u tijeku vremena. S augmentacijom frakturiranog kralješka, vertebroplastika može povratiti normalnu mehaniku okolnim strukturama. S obnovom normalne raspodjele tereta, vertebroplastika ima potencijal za smanjenjem rizika od ponovljenih fraktura kod osteoporotske kralježnice (32). Iako je literatura vezana za nove frakture nakon vertebroplastike podvojena, budući da postoje istraživanja poput onog Trouta i suradnika, gdje tvrde kako postoji asocijacija između vertebroplastike i novih fraktura. Njihov zaključak je kako su pacijenti nakon zahvata u povećanom riziku od novih fraktura na okolnim razinama kralježaka, a kada dođe do pojave frakture, te se frakture pojavljuju ranije nego frakture kralježaka koji nisu susjedno od kralješka na kojem je obavljen zahvat vertebroplastike (33). S druge strane imamo meta-analize poput one Zoua i suradnika, u kojima se tvrdi kako ne postoje dokazi koji pokazuju porast fraktura susjednih kralježaka nakon obavljenog zahvata vertebralne augmentacije, bila to vertebroplastika ili kifoplastika (34). Valjalo bi spomenuti kako su *in vitro* biomehaničke studije pokazale kako kifoplastika može postići bolju restoraciju vertebralne visine i oblika frakturiranog kralješka, ali su kratkotrajni mehanički efekti kifoplastike slični onima vertebroplastike, te sudeći po randomiziranim kliničkim studijama, obje procedure rezultiraju u sličnom smanjenju boli (32).

Teoretski, korekcija sagitalne ravnine kralježnice može korigirati biomehaniku, smanjiti fleksiju kralježnice i tenziju paraspinalnih mišića, održati uspravno držanje i smanjiti bol te smanjiti rizik od budućih fraktura. Posebice je kut kifoze ključni pokazatelj za procjenu postoperativnih rezultata vertebralne frakture. Prema pojedinim istraživanjima, kifoplastika može smanjiti kut kifoze za $3,7^\circ - 8^\circ$, a vertebroplastika za $0,5^\circ - 3^\circ$ (35). Kifoza kao posljedica frakture značajan je negativni faktor zbog toga što je zabilježeno smanjenje od 9 % u plućnom vitalnom kapacitetu za svaku pojedinu torakalnu vertebralnu frakturu. Kifoza može dovesti do smanjenog abdominalnog prostora s lošim apetitom i posljedičnim

problemima s prehranom. S premještanjem pacijentovog središta gravitacije prema naprijed, kifotični deformiteti, ne samo da povećavaju rizik od dodatnih fraktura, nego mogu voditi k posljedičnoj lošoj ravnoteži koja povećava rizik od slučajnih padova. U starijih žena s vertebralnim kompresivnim frakturama zabilježen je veći mortalitet u odnosu na osobe istog spola i dobi bez vertebralnih kompresivnih fraktura. Ta viša razina mortaliteta povezana je s pulmonarnim problemima (21). Postoji mnogo literature dosad napisane o utjecaju vertebroplastike i kifoplastike na povećanje visine kralješka, smanjenje deformiteta, smanjenje kuta kifoze, te utjecaj svega navedenog na smanjenu razinu boli, poboljšanje funkcionalnosti i smanjeno oslanjanje na korištenje opioidnih analgetika (36, 37).

U ovom istraživanju, kao i u navedenoj literaturi do ovoga trenutka, može se vidjeti kako perkutana vertebroplastika statistički značajno smanjuje kut kifoze i razine boli, ali se postavlja pitanje međuodnosa kuta kifoze te jačine boli prije operacije i poslije nje. Stoga se u ovom istraživanju promatrala korelacija između navedenih varijabli, te se došlo do zaključka kako nema značajne povezanosti jačine boli s kutom kifoze prije operacije (Spearmanov koeficijent korelacije $Rho = -0,167$ $P = 0,32$) niti poslije (Spearmanov koeficijent korelacije $Rho = 0,156$ $P = 0,36$) nje. U istraživanju Donga i suradnika proučavan je utjecaj vertebroplastike i balon kifoplastike na razine boli mjerene VAS skalom te na visinu kralješka i kut kifoze. To je istraživanje rađeno na 86 pacijenata, od kojih su 52 žene, a 34 muškarci, s medijanom dobi od 70,1 godine i rasponom od 60 – 81 godine života. Sveukupno je bilo 94 osteoporotske kompresivne frakture kralješka s lokalizacijama između Th9 do L3. Pacijenti su praćeni postoperativno u rasponu od 7 do 36 mjeseci te je zaključeno kako je došlo do poboljšanja u sva tri navedena parametra, boli, visine kralješka i kuta kifoze. Medijan smanjenja kuta kifoze iznosio je $2,31^\circ$ kod skupine kojoj je rađena vertebroplastika i $8,32^\circ$ kod skupine kojoj je rađena kifoplastika. Statističkom analizom prikupljenih podataka Dong i suradnici zaključili su kako smanjenje boli mjerene VAS skalom nije imalo statistički značajne korelacije s poboljšanjem visine kralješka nakon operacije. Također su zaključili kako smanjenje boli mjerene VAS skalom nema statističke korelacije sa smanjenjem kuta kifoze, bilo da se radilo o skupini kod koje je rađena vertebroplastika, bilo da se radilo o skupini s rađenom kifoplastikom. Zbog svega navedenog, Dong i suradnici zaključili su kako bi težina boli u leđima mogla biti nevezana s težinom kifoze ili gubitkom visine kralješka, a kako korekcija vertebralne visine i lokalne kifoze vjerojatno nemaju utjecaja na efikasnost smanjenja boli kod osteoporotskih kompresivnih vertebralnih fraktura nakon izvedene vertebroplastike ili kifoplastike (38). Do sličnog konačnog rezultata dolaze dolaze i Ateş i

suradnici, sa zaključkom kako su vertebroplastika i kifoplastika efektivne terapijske metode za funkcionalni oporavak i smanjenje boli u osteoporotskih vertebralnih fraktura, ali su u konačnici slične metode s obzirom na rezultate poboljšanja funkcije i smanjenja boli. Iako se kifoplastika čini bolja s obzirom na radiološke ishode, ti bolji ishodi sa sobom ne nose klinički značajne rezultate (39).

6. ZAKLJUČAK

Na temelju provedenog istraživanja i dobivenih rezultata mogu se izvesti sljedeći zaključci:

- Najučestaliji uzrok koji je doveo do frakture trupa kralješka je osteoporoza kod 27 (73 %) ispitanika, metastaze karcinoma pluća kod 3 (8 %) ispitanika, kod 2 (5 %) je uzrok nonHodgkinov limfom, a po jedan ispitanik frakturu trupa kralješka ima zbog metastaza karcinoma kolona, bubrega, prostate ili dojke te multiplog mijeloma.
- S obzirom na lokalizaciju, 18 (49 %) ispitanika ima prijelom lumbalnog, a 19 (51 %) ispitanika torakalnog dijela kralježnice. Najviše ispitanika, njih 8 (22 %) ima prijelom L1 kralješka, a po 4 (11 %) ispitanika ima prijelom L2, L3 ili Th 11.
- Značajno je smanjenje kuta kifoze poslije operacije, medijana $6,43^{\circ}$ (interkvartilnog raspona od $4,02^{\circ}$ do $10,33^{\circ}$).
- Značajno je smanjenje jačine boli mjerene VAS skalom, koja je prije operacije bila 8 (interkvartilnog raspona od 7,5 do 9) u rasponu od 6 do 10, a poslije operacije 2 (interkvartilnog raspona od 2 do 3) u rasponu od 1 do 4.
- Nema statistički značajne povezanosti jačine boli s kutom kifoze prije operacije, niti poslije nje.

7. SAŽETAK

Cilj istraživanja: Cilj rada bio je ispitati uspješnost operacijske metode vertebroplastike u korekciji deformiteta patološkog loma trupa kralješka, odnosno korekciji kuta kifoze tako što se usporedio kut kifoze trupa prije operacijskog zahvata i nakon njega, te njegova povezanost s razinom boli.

Nacrt studije: Istraživanje je ustrojeno kao retrospektivno-prospektivna studija. Uključeno je 37 pacijenata, od toga 21 žena i 16 muškaraca.

Materijali i metode: Iz medicinske dokumentacije Zavoda za ortopediju KBC-a Osijek prikupljeni su podaci iz povijesti bolesti pacijenata s lomom trupa kralješka liječenih vertebroplastikom unazad dvije godine. Iz dostupne medicinske dokumentacije analizirani su podaci koji govore o dobi, spolu, lokalizaciji i razini bolova prije operacije i poslije nje prema VAS skali, te radiološkim promjenama na operiranom segmentu prije zahvata i poslije njega, u smislu mjerenja kuta kifoze slomljenog trupa.

Rezultati: Osteoporoza je bila uzrok fraktura kralježaka kod 27 (73 %) ispitanika, dok su metastaze bile odgovorne za frakture kod ostalih 10 (27 %) ispitanika. S obzirom na lokalizaciju, 18 (49 %) ispitanika imalo je prijelom lumbalnog, a 19 (51 %) ispitanika torakalnog dijela kralježnice. Zabilježeno je značajno smanjenje kuta kifoze poslije operacije, medijana $6,43^0$ (interkvartilnog raspona od $4,02^0$ do $10,33^0$) te značajno smanjenje jačine boli mjerene VAS skalom, koja je prije operacije bila 8 (interkvartilnog raspona od 7,5 do 9) u rasponu od 6 do 10, a poslije operacije 2 (interkvartilnog raspona od 2 do 3) u rasponu od 1 do 4.

Zaključak: Nema statistički značajne povezanosti jačine boli s kutom kifoze prije operacije, niti poslije nje.

Ključne riječi: vertebroplastika; prijelom kralješka; kifoza; osteoporoza; operativno liječenje.

8. SUMMARY

Kyphosis correction after percutaneous vertebroplasty

Objectives: The aim of this study was to investigate the efficacy of the surgical method of vertebroplasty in the correction of deformity in pathological fractures of the vertebral body, that is, in the correction of kyphotic angle by comparing the kyphotic angle before and after the surgical procedure, and its connection with levels of pain.

Study design: The study is organized as a retrospective-prospective study. The study included 37 patients, namely, 21 women and 16 men.

Materials and methods: Data was collected from the medical documentation of the Institute for Orthopedic Surgery at Clinical Hospital Center Osijek for the patients who were treated for vertebral compression fractures with percutaneous vertebroplasty in the last two years. Data that was analyzed from the available medical documentation included: age, gender, vertebral fracture level, localization and intensity of pain before and after the procedure according to the VAS-scale, and radiological changes on the operated segment before and after the procedure in terms of measuring the kyphotic angle of the fractured vertebral body.

Results: Osteoporosis was the cause of fractures in 27 (73%) patients, whereas metastases were responsible for fractures in other 10 (27%) patients. Considering the localization, 18 (49%) patients had a fracture of lumbar, and 19 (51%) of thoracic part of the spine. A significant decrease of the kyphotic angle after the procedure was noted, with the median of $6,43^{\circ}$ (interquartile range from $4,02^{\circ}$ to $10,33^{\circ}$), and a significant decrease in the intensity of pain measured using VAS-scale, which was 8 before the procedure (interquartile range from 7,5 to 9) ranging from 6 to 10, and 2 after the procedure (interquartile range from 2 to 3) ranging from 1 to 4.

Conclusion: There is no statistically significant correlation between the intensity of pain and the kyphotic angle neither before, nor after the surgical procedure.

Keywords: Vertebroplasty; Vertebral Fracture; Kyphosis; Osteoporosis; Surgical Treatment.

9. LITERATURA

1. Krmpotić-Nemanić J, Marušić A. Anatomija čovjeka. 2. izd. Zagreb: Medicinska naklada; 2007.
2. Adam A, Dixon AK, Gillard JH, Schaefer-Prokop C, Grainger R. Grainger & Allison's Diagnostic Radiology. 6. izd. London: Churchill Livingstone; 2015.
3. Giulio Maccauro, Maria Silvia Spinelli, Sigismondo Mauro, Carlo Perisano, Calogero Graci, Michele Attilio Rosa. Physiopathology of Spine Metastasis. *Int J Surg Oncol.* 2011; 2011: 107969.
4. Filipa Macedo, Katia Ladeira, Filipa Pinho, Nadine Saraiva, Nuno Bonito, Luisa Pinto i sur. Bone Metastases: An Overview. *Oncol Rev.* 2017 Mar 3; 11(1): 321.
5. Pećina M. Ortopedija. 3. izd. Zagreb: Naklada Ljevak; 2004.
6. Fink HA, Milavetz DL, Palermo L, Nevitt MC, Cauley JA, Genant HK i sur. What proportion of incident radiographic vertebral deformities is clinically diagnosed and vice versa? *J Bone Miner Res.* 2005 Jul;20(7):1216-22.
7. Kulkarni GS. Textbook of Orthopedics and Trauma. 3. izmijenjeno i dopunjeno izd. New Delhi: Jaypee Brothers Medical Publishers; 2016.
8. Wong CC, McGirt MJ. Vertebral compression fractures: a review of current management and multimodal therapy. *J Multidiscip Healthc.* 2013 Jun 17;6:205-14.
9. Rapan S, Jovanovic S, Gulan G, Boschi V. Vertebroplastika. *Medicina fluminensis.* 2011;47(1): 29-36.
10. Alexandru D, So W. Evaluation and management of vertebral compression fractures. *Perm J.* 2012 Fall;16(4):46-51.
11. Kado DM, Browner WS, Palermo L, Nevitt MC, Genant HK, Cummings SR. Vertebral fractures and mortality in older women: a prospective study. Study of Osteoporotic Fractures Research Group. *Arch Intern Med.* 1999 Jun 14;159(11):1215-20.
12. McCarthy J, Davis A. Diagnosis and Management of Vertebral Compression Fractures. *Am Fam Physician.* 2016 Jul 1;94(1):44-50.

13. Panda A, Das CJ, Baruah U. Imaging of vertebral fractures. *Indian J Endocrinol Metab.* 2014 May-Jun; 18(3): 295–303.
14. Takigawa T, Tanaka M, Sugimoto Y, Tetsunaga T, Nishida K, Ozaki T. Discrimination between Malignant and Benign Vertebral Fractures Using Magnetic Resonance Imaging. *Asian Spine J.* 2017 Jun;11(3):478-483.
15. Perović D, Borić I. Diagnostics and treatment of osteoporotic vertebral fractures. *Reumatizam.* 2014;61(2):75-9.
16. Genant HK, Wu CY, van Kuijk C, Nevitt MC. Vertebral fracture assessment using a semiquantitative technique. *J Bone Miner Res.* 1993 Sep;8(9):1137-48.
17. <https://www.spine-health.com/glossary/corpectomy>. Datum pristupa: 29.05.2018.
18. Kovačić S., Ružić A., Kolić Z., Miletić D., Crnčević-Orlić Ž. Percutaneous vertebral interventions – the basis of vertebral compressive fracture multidisciplinary treatment. *Medicina fluminensis.* 2012;48(3): 320-326
19. Scuderi GR, Tria AJ. *Minimally Invasive Surgery in Orthopedics.* 2. izd. Berlin: Springer; 2016.
20. Puth MT, Klaschik M, Schmid M, Weckbecker K, Münster E. Prevalence and comorbidity of osteoporosis- a cross-sectional analysis on 10,660 adults aged 50 years and older in Germany. *BMC Musculoskelet Disord.* 2018 May 14;19(1):144
21. Karmakar A, Acharya S, Biswas D, Sau A. Evaluation of Percutaneous Vertebroplasty for Management of Symptomatic Osteoporotic Compression Fracture. *J Clin Diagn Res.* 2017 Aug;11(8):RC07-RC10.
22. Health Quality Ontario. Vertebral Augmentation Involving Vertebroplasty or Kyphoplasty for Cancer-Related Vertebral Compression Fractures: A Systematic Review. *Ont Health Technol Assess Ser.* 2016 May 1;16(11):1-202.
23. Nas OF, Incekli MF, Kacar E, Buyukkaya R, Ozkaya G i sur. Effectiveness of percutaneous vertebroplasty in cases of vertebral metastases. *Diagn Interv Imaging.* 2015 Nov;96(11):1161-8.
24. Kim BS, Hum B, Park JC, Choi IS. Retrospective review of procedural parameters and outcomes of percutaneous vertebroplasty in 673 patients. *Interv Neuroradiol.* 2014 Oct 31;20(5):564-75.
25. Tan HY, Wang LM, Zhao L, Liu YL, Song RP. A prospective study of percutaneous vertebroplasty for chronic painful osteoporotic vertebral compression fracture. *Pain Res Manag.* 2015 Jan-Feb;20(1):e8-e11

26. Qi L, Li C, Wang N, Lian H, Lian M, He B i sur. Efficacy of percutaneous vertebroplasty treatment of spinal tumors: A meta-analysis. *Medicine (Baltimore)*. 2018 Jan;97(3):e9575.
27. Tian J, Xiang L, Zhou D, Fan Q, Ma B. The clinical efficacy of vertebroplasty on osteoporotic vertebral compression fracture: a meta-analysis. *Int J Surg*. 2014 Dec;12(12):1249-53.
28. Stevenson M, Gomersall T, Lloyd Jones M, Rawdin A, Hernández M. i sur. Percutaneous vertebroplasty and percutaneous balloon kyphoplasty for the treatment of osteoporotic vertebral fractures: a systematic review and cost-effectiveness analysis. *Health Technol Assess*. 2014 Mar;18(17):1-290.
29. Kallmes DF, Comstock BA, Heagerty PJ, Turner JA, Wilson DJ, Diamond TH i sur. A Randomized Trial of Vertebroplasty for Osteoporotic Spinal Fractures. *N Engl J Med* 2009; 361:569-579
30. Buchbinder R, Osborne RH, Ebeling PR, Wark JD, Mitchell P, Wriedt C i sur. A Randomized Trial of Vertebroplasty for Painful Osteoporotic Vertebral Fractures. *N Engl J Med* 2009; 361:557-568
31. Firanesco CE, de Vries J, Lodder P, Venmans A, Schoemaker MC, Smeets AJ i sur. Vertebroplasty versus sham procedure for painful acute osteoporotic vertebral compression fractures (VERTOS IV): randomised sham controlled clinical trial. *BMJ*. 2018 May 9;361:k1551.
32. Luo J, Adams MA, Dolan P. Vertebroplasty and Kyphoplasty Can Restore Normal Spine Mechanics following Osteoporotic Vertebral Fracture. *J Osteoporos*. 2010; 2010: 729257.
33. Trout AT, Kallmes DF, Kaufmann TJ. New fractures after vertebroplasty: adjacent fractures occur significantly sooner. *AJNR Am J Neuroradiol*. 2006 Jan;27(1):217-23.
34. Zou J, Mei X, Zhu X, Shi Q, Yang H. The long-term incidence of subsequent vertebral body fracture after vertebral augmentation therapy: a systemic review and meta-analysis. *Pain Physician*. 2012 Jul-Aug;15(4):E515-22.
35. Lee JH, Lee JH, Jin Y. Surgical techniques and clinical evidence of vertebroplasty and kyphoplasty for osteoporotic vertebral fractures. *Osteoporos Sarcopenia*. 2017;3(2): 82-89
36. Tolba R, Bolash RB, Shroll J, Costandi S, Dalton JE, Sanghvi C i sur. Kyphoplasty increases vertebral height, decreases both pain score and opiate requirements while

- improving functional status. *Pain Pract.* 2014 Mar;14(3):E91-7.
37. Teng MMH, Wei CJ, Wei LC, Luo CB, Lirng JF, Chang FC i sur. Kyphosis Correction and Height Restoration Effects of Percutaneous Vertebroplasty. *American Journal of Neuroradiology* October 2003, 24 (9) 1893-1900;
38. Dong R, Chen L, Tang T, Gu Y, Luo Z, Shi Q i sur. Pain reduction following vertebroplasty and kyphoplasty. *Int Orthop.* 2013 Jan;37(1):83-7.
39. Ateş A, Gemalmaz HC, Deveci MA, Şimşek SA, Çetin E, Şenköylü A. Comparison of effectiveness of kyphoplasty and vertebroplasty in patients with osteoporotic vertebra fractures. *Acta Orthop Traumatol Turc.* 2016 Dec;50(6):619-622.

10. ŽIVOTOPIS

Vedran Vizler	Datum i mjesto rođenja:
Medicinski fakultet Osijek	20.04.1993. Osijek
J. Huttlera 4, 31000 Osijek	Adresa:
vvizler@mefos.hr	M. Gupca 75, Ladimirevci, 31550 Valpovo
	tel: +385 99 698 6910
	vizler.v@gmail.com

OBRAZOVANJE:

- 02.10.2017 – 15.02.2018. Sudjelovanje u razmjeni studenata u sklopu Erasmus+ projekta u trajanju od jednog semestra – Medical University of Warsaw, Varšava (Poljska)
- Od 2012.: Studij medicine, Medicinski fakultet Osijek, Sveučilište J. J. Strossmayera u Osijeku
- Od 2008. do 2012. Opća gimnazija, SŠ Valpovo, Valpovo

OSTALE AKTIVNOSTI:

- članstvo i sudjelovanje u projektima Europske medicinske studentske asocijacije (EMSA)
- osnivanje projekta Science Café Osijek (EMSA)
- vođenje predavanja i radionica na Tjednu mozga u Osijeku i Tuzli
- članstvo u Studentskom zboru Medicinskog fakulteta u Osijeku (2015. – 2017.)
- klinička praksa u srpnju 2016. godine na odjelu za pedijatriju Univerzitetskog kliničkog centra Tuzla, Tuzla (Bosna i Hercegovina)