

Vertebroplastika u liječenju metastatskih lomova kralježaka

Peček, Melita

Master's thesis / Diplomski rad

2018

Degree Grantor / Ustanova koja je dodijelila akademski / stručni stupanj: **Josip Juraj Strossmayer University of Osijek, Faculty of Medicine / Sveučilište Josipa Jurja Strossmayera u Osijeku, Medicinski fakultet**

Permanent link / Trajna poveznica: <https://um.nsk.hr/um:nbn:hr:152:641103>

Rights / Prava: [In copyright](#)/[Zaštićeno autorskim pravom.](#)

Download date / Datum preuzimanja: **2024-07-13**



Repository / Repozitorij:

[Repository of the Faculty of Medicine Osijek](#)



SVEUČILIŠTE JOSIPA JURJA STROSSMAYERA U OSIJEKU

MEDICINSKI FAKULTET OSIJEK

Studij medicine

Melita Peček

**VERTEBROPLASTIKA U LIJEČENJU
METASTATSKIH LOMOVA
KRALJEŽAKA**

Diplomski rad

Osijek, 2018.

SVEUČILIŠTE JOSIPA JURJA STROSSMAYERA U OSIJEKU

MEDICINSKI FAKULTET OSIJEK

Studij medicine

Melita Peček

**VERTEBROPLASTIKA U LIJEČENJU
METASTATSKIH LOMOVA
KRALJEŽAKA**

Diplomski rad

Osijek, 2018.

Ovaj rad izrađen je u Zavodu za ortopediju i traumatologiju KBC-a Osijek.

Mentor rada: izv. prof. prim. dr. sc. Saša Rapan, dr. med.

Rad ima 24 lista, 3 tablice i 1 sliku.

ZAHVALE:

Zahvaljujem svom mentoru izv. prof. prim. dr. sc. Saši Rapanu, dr. med. na svom uloženom vremenu, savjetima, strpljenju i trudu tijekom pisanja i izrade ovog diplomskog rada.

Posebno hvala i prof. Kristini Kralik na pomoći u izradi diplomskog rada.

Nadalje, zahvaljujem svim prijateljima, kolegama i Tinu na potpori i razumijevanju koje su mi pružali tijekom ovih godina studiranja.

Neizmjereno hvala mojoj obitelji, posebno mami, koja mi je oduvijek bila podrška i nikada nije prestala vjerovati u mene. Ovaj uspjeh postignut je zahvaljujući njezinoj motivaciji, pomoći, strpljenju, razumijevanju, potpori i bezuvjetnoj ljubavi.

SADRŽAJ

1. UVOD.....	1
1.1. Metastaze u koštano-zglobni sustav.....	1
1.2. Patološki prijelom trupa kralješka.....	1
1.3. Anatomija kralješka.....	2
1.4. Dijagnostika loma trupa kralješka.....	3
1.5. Podjela prijeloma trupa kralješka.....	3
1.6. Konzervativno liječenje metastatskog prijeloma trupa kralješka	4
1.7. Operacijsko liječenje metastatskog prijeloma trupa kralješka.....	4
1.7.1. Korporektomija i osteosinteza.....	4
1.7.2. Kifoplastika	5
1.7.3. Vertebroplastika.....	6
2. CILJ RADA	7
3. ISPITANICI I METODE.....	8
3.1. Ustroj studije.....	8
3.2. Ispitanici	8
3.3. Metode.....	8
3.4. Statističke metode	9
4. REZULTATI.....	10
5. RASPRAVA	13
6. ZAKLJUČAK	18
7. SAŽETAK	19
8. SUMMARY	20
9. LITERATURA.....	21
10. ŽIVOTOPIS	24

1. UVOD

1.1. Metastaze u koštano-zglobni sustav

Novotvorine, odnosno karcinomi, drugi su vodeći uzrok smrtnosti u svijetu pa tako i u Hrvatskoj, odmah iza bolesti kardiovaskularnog sustava. Smrt bolesnika s karcinomom često je posljedica metastaza, a jedno su od najčešćih sjela metastaza kosti. Metastatski su tumori sveukupno najčešći koštani tumori. Učestalije metastaziraju karcinom dojke, prostate, pluća, bubrega, štitnjače itd. (1). Metastaze u kostima mogu biti osteolitične (koštano resorpcijske) ili osteoplastične (koštano formirajuće) te posljedično mogu uzrokovati bol (u mirovanju i tijekom aktivnosti), ograničenja u svakodnevnom životu, slabije performanse, patološke prijelome i neurološke deficite te tako značajno smanjiti kvalitetu života (2,3). U bolesnika s metastazama treba se napraviti radiološka obrada skeleta te scintigrafija. Osteolitične metastaze prikazuju se češće kao neoštra područja destrukcije kosti, s potpuno razorenom kosti bez periostalne reakcije, dok se osteoplastične metastaze prikazuju kao sklerozacija zahvaćenog dijela skeleta. Scintigrafija skeleta ima pak najveću vrijednost u bolesnika s metastazama kosti i pozitivna je u 96% bolesnika. Osim toga, može doći i do patološkog prijeloma koji može biti prvi znak sekundarnog proširenja određenog karcinoma. U bolesnika sa sekundarnim tumorima kosti, ovisno o osobinama primarnoga procesa, provode se rana kemoterapija, radioterapija, imunoterapija ili hormonalna terapija. Međutim, danas se sve češće provodi aktivnije kirurško liječenje metastaza, a liječe se vidljiva metastaza, prijeteći patološki prijelom ili pak već prisutan patološki prijelom (1).

1.2. Patološki prijelom trupa kralješka

Prijelomi kralježaka ubrajaju se među najčešće prijelome osoba starije dobi. Čine zajedničke kliničke entitete, a uzrokovani su traumom ili povezani s osteoporozom (benigni). Njihovo prepoznavanje osobito je važno u ženskoj populaciji u postmenopauzi, ali važno je i njihovo razlikovanje od patoloških (malignih) prijeloma (4). Rizične čimbenike za prijelom trupa kralješka čine: uznapredovala dob, ženski spol, niska mineralna gustoća kostiju te prijašnji prijelomi. Prijelomi kralježaka povezani su sa značajnim morbiditetima, uključujući hiperkifoza, smanjenu plućnu funkciju, bolove u leđima, funkcionalna ograničenja i smanjenu kvalitetu života. Uz to, dovode do povećane stope smrtnosti (5). Prijelom kralješka dokazuje se deformacijom trupa kralješka ili smanjenjem visine trupa kralješka iznad određene granične vrijednosti. Za prognozu i liječenje izuzetno je važno prepoznati uzrok prijeloma. Za razliku od prijeloma koji se javljaju na drugim mjestima, prijelomi kralješka često se ne

prepoznaju u akutnoj fazi jer bol može biti prolazna, a radiološka procjena može biti teška (4). Liječenje prijeloma trupa kralješka može biti konzervativno ili operacijsko. Konzervativno liječenje uključuje mirovanje, imobilizaciju i analgeziju. Međutim, ono često može biti neučinkovito, što dovodi do kontinuirane boli i progresivnih funkcionalnih smetnji koje ograničavaju pokretljivost. Ako konzervativno liječenje ne pokaže rezultate, treba se odlučiti za operacijsko koje uključuje korporektomiju, osteosintezu, kifoplastiku i vertebroplastiku (6).

1.3. Anatomija kralješka

Kralježnica čini osnovu građe trupa. To je šupalj koštani stup sastavljen od 33 ili 34 kralješka, *vertebrae*, koji su međusobno srasli ili su spojeni zglobovima. Kralješke dijelimo u pet skupina, s obzirom na dio tijela u kojemu se nalaze: vratne, *vertebrae cervicales*, prsne, *vertebrae thoracicae*, slabinske, *vertebrae lumbales*, križne, *vertebrae sacrales* i trtične, *vertebrae coccygeae*. Ima 7 vratnih kralježaka, 12 prsnih, 5 slabinskih, 5 križnih i 4 ili 5 trtičnih. Na svakom kralješku razlikujemo trup, *corpus vertebrae*, luk, *arcus vertebrae*, i sedam nastavaka (dva para zglobnih, par poprječnih i jedan šiljasti nastavak). Trup, *corpus vertebrae*, masivan je, a oblik se razlikuje ovisno o skupini kojoj pripada. On je izbočen prema naprijed, a udubljen na stražnjoj strani. Najvećim je dijelom izgrađen od spužvaste kosti okružene tankim pločama kompaktne kosti. Sa stražnje strane trupa nadovezuje se luk kralješka, *arcus vertebrae*, i to svojim čvrstim korijenom, *pediculus arcus vertebrae*. S korijena ide pločica, *lamina arcus vertebrae*, koja s pločicom suprotne strane zatvara kralježnični otvor, *foramen vertebrale*. S lukova se prema straga izbočuje šiljasti nastavak, *processus spinosus*. On služi za hvatište svezama i mišićima kralježnice. S kralježničnih se lukova na svakoj strani prema lateralno, straga i malo gore pruža po jedan poprječni nastavak, *processus transversus*. Na prijelazu korijena u luk ide prema gore i prema dolje na svakoj strani po jedan zglobni nastavak, *processus articulares superiores* i *processus articulares inferiores*, koji nose zglobne plohe za zglob sa susjednim kralješcima. Iznad i ispod korijena kralježničnog luka nalazi se po jedna udubina, *incisura vertebralis superior* i *incisura vertebralis inferior*. Kralježnični urezi dvaju susjednih kralježaka omeđuju otvor, *foramen intervertebrale*, kojim prolaze krvne žile i živci. Otvor kralješka, *foramen vertebrale*, omeđen je sprijeda trupom, sa strane korijenom, a straga pločicom luka kralješka. Otvori poredani jedan iznad drugog tvore kanal, *canalis vertebralis*, u kojem je smještena kralježnična moždina (7).

1.4. Dijagnostika loma trupa kralješka

Svaki pregled treba započeti anamnezom. Uzimanjem anamneze od bolesnika s bolnom kralježnicom nužno je odrediti lokalizaciju i širenje boli, kada i kako je bol počela (kronična ili akutna bol) te koji čimbenici pojačavaju ili smanjuju bol. Jesu li bolovi stalni ili se lagano pojačavaju, ili su pak intermitentni praćeni remisijama i egzacerbacijama. Podatci o drugim bolestima, kao što su ranije ozljede, zloćudne bolesti, upale, neurološke bolesti i drugo, mogu bitno olakšati i pojednostaviti postavljanje dijagnoze. Klinički pregled počinje promatranjem bolesnika te je potrebno uočiti moguće deformacije kralježnice. Slijedi određivanje mjesta bolnog procesa, palpacija te procjena dinamike kralježnice, a nakon toga i neurološki pregled bolesnika. Nakon završenog kliničkog pregleda rade se slikovne pretrage kralježnice (1). Njihova je vrijednost u tome što omogućuju rano postavljanje dijagnoze, što znači i raniji početak liječenja te sprječavanje daljnjih prijeloma i komplikacija (4). Kod sumnje na prijelom uobičajeno se prvo radi obična radiografija (rendgenska snimka). Iako će se rendgenom otkriti većina prijeloma, neki prijelomi ne moraju odmah biti vidljivi. Ako i dalje perzistiraju simptomi prijeloma kralješka treba posumnjati na okultnu (skrivenu) frakturu. Tada je potrebno učiniti dodatne pretrage, kao što su scintigrafija kostiju, magnetna rezonancija (MR) ili kompjutorizirana tomografija (CT). Scintigrafija kostiju se izvodi tako da se u pacijenta injekcijom ubrizga nuklearni izomer ^{99m}Tc (tragač), a nakon toga pozicionira ga se pod gamma kameru. Područja koja apsorbiraju malu ili nikakvu količinu tragača prikazuju se kao „hladne“ zone, što može ukazivati na nedostatak opskrbe kosti krvlju (infarkt kosti) ili prisutnost određene vrste karcinoma. Područja ubrzanog koštanog rasta ili popravka apsorbiraju povećane količine tragača i pojavljuju se kao „vruće“ zone, što može ukazivati na prisutnost frakture, tumora ili infekcije. Ako su potrebne dodatne informacije, koristeći MR ili CT može se dobiti detaljniji uvidu strukturu tkiva (8). Kompjutorizirana tomografija koristi se za područja u kojima rendgenska snimka sugerira postojanje prijeloma. Idealna je za snimanje složenih fraktura i određivanje stupnja prijeloma kralješka. Magnetna rezonancija koristi se ako pacijent ima neki neurološki deficit te u slučajevima kada je prijelom nastao uslijed zaraznog ili zloćudnog procesa. Korisna je za bolju vizualizaciju kompresija i ligamentnih poremećaja te u procjeni starosti prijeloma kralješka (9).

1.5. Podjela prijeloma trupa kralješka

Trenutna klasifikacija koja se koristi za podjelu prijeloma kralježaka jest klasifikacija po Genantu. U Genantovoj vizualnoj semikvantitativnoj procjeni, težina prijeloma kralješka procjenjuje se vizualnim određivanjem opsega smanjenja visine kralješka i morfoloških

promjena. Razlikuju se 4 stupnja. Normalan kralježak označen je stupnjem 0. Stupanj 1 označava blagi prijelom (smanjenje visine trupa kralješka za 20 – 25% i smanjenje površine trupa kralješka za 10–20%), stupanj 2 označava umjereni prijelom (smanjenje visine trupa kralješka za 25–40% i smanjenje površine trupa kralješka za 20–40%), dok stupanj 3 označava težak prijelom (smanjenje visine i površine trupa kralješka za više od 40%) (10).

1.6. Konzervativno liječenje metastatskog prijeloma trupa kralješka

Konzervativno liječenje metastatskog prijeloma trupa kralješka uključuje razdoblje mirovanja nakon kojeg se pacijenta postupno mobilizira uz pomoć ortoza. Također, kako bi se smanjila bol te tako pomogla rana mobilizacija, potrebno je prepisati odgovarajuće analgetike. To uključuje primjenu oralnih analgetika kao što je paracetamol, nesteroidnih antiinflamatornih lijekova te opijatnih analgetika (npr. derivati morfina, tramadol). Opijati se prepisuju pacijentima kojima redovni analgetici ne pružaju adekvatno olakšanje boli, međutim, treba paziti na razvoj štetnih učinaka, prvenstveno fizičke ovisnosti. Fizikalna terapija i rehabilitacija također su važni čimbenici koji ubrzavaju liječenje. Naposljetku, ako je do prijeloma kralješka doveo radiosenzitivni tumor, može se primijeniti radioterapija (9).

1.7. Operacijsko liječenje metastatskog prijeloma trupa kralješka

Operativno liječenje metastatskog prijeloma trupa kralješka sve više dobiva na popularnosti jer dovodi do brzog i kontinuiranog olakšanja bolova u leđima te značajno pridonosi poboljšanju kvalitete života. Kirurška intervencija namijenjena je onim pacijentima kojima konzervativna terapija nije pomogla u olakšanju boli, onima kojima prijeti razvoj neurološkog deficita ili on već postoji te onima kod kojih postoji značajna deformacija kralježnice. Postoji nekoliko kirurških opcija za liječenje prijeloma trupa kralješka. Vertebralna augmentacija minimalno invazivnim tehnikama kao što su kifoplastika i perkutana vertebroplastika ubraja se u prve izbore kirurškog liječenja. Druge metode uključuju uporabu unutarnje fiksacije te Osseo-Fix sustava za smanjenje prijeloma kralješka (AlphaTec Spine, Carlsbad, CA). Dostupne su i invazivnije tehnike, kao što su prednja i stražnja dekompresija i stabilizacija uz postavljanje vijaka, ploča, kaveza i šipki, međutim, ti postupci izazovni su jer je teško postići odgovarajuću fiksaciju kosti (9).

1.7.1. Korporektomija i osteosinteza

Korporektomija je kirurški zahvat kojim se odstranjuje tijelo kralješka, a obično se izvodi s ciljem dekompresije kralježnične moždine. Izvodi se tako da se tijela kralježaka i susjedni

intervertebralni diskovi uklone kako bi se ublažio pritisak na kralježničnu moždinu koji je uzrokovao suženje kralježničnog kanala i cervikalnu mijelopatiju. Zatim se u taj prostor umeće koštani graft koji omogućuje spajanje koštanih segmenata u jedinstvenu cjelinu. Ta se kirurška metoda također može koristiti u liječenju fraktura, tumora, infekcija i deformacija kralježnice (11). Osteosinteza je kirurški zahvat kojim se spajaju i učvršćuju fragmenti kosti nakon osteotomije ili prijeloma kosti, a uvjet je da se fragmenti spoje i učvrste materijalom od specijalne vrste čelika ili legura. Postoje neki temeljni principi u liječenju prijeloma kosti, a to su: mogućnost točnog namještanja prijeloma, zadržavanje položaja fragmenata dok ne srastu čvrstim kalusom i mogućnost rane rehabilitacije, što metoda osteosinteze u potpunosti ispunjava. Osteosinteza se može obaviti žicom, vijcima, čavlima, pločama, vanjskim fiksatorima itd. U liječenju prijeloma kosti teži se postići potpuno uspostavljanje funkcije nakon ozljede. Da bi se to postiglo, potrebno je da kost brzo zaraste i da se sačuva cjelina mekih dijelova, što je ostvarivo provodeći stabilnu osteosintezu prelomljene kosti. Na taj način postiže se brzo zarašćivanje kosti te brzo aktiviranje okolnog mekog tkiva i zglobova. Tri kriterija moraju biti ispunjena kako bi se postigla stabilna osteosinteza: anatomska repozicija mora vratiti kosti originalan oblik, mora se postići mehanički stabilno fiksiranje kosti te opskrba fragmenata krvlju mora biti očuvana. Ako su ta tri kriterija osigurana, kost cijeli *per primum*, odnosno bez rendgenološki vidljivog kalusa. Ako se rendgenološki vidljiv kalus ipak pojavi, to je znak nestabilnosti fragmenata. Nakon osteosinteze, tj. primjene vijaka, ploča i čavala, postavlja se pitanje kada izvaditi osteosintetski materijal. Ako se prerano izvadi, može nastati refraktura pa je iskustvo pokazalo da se u odraslih odstranjenje treba obaviti 12 do 18 mjeseci nakon operacije. U starijoj životnoj dobi odstranjenje osteosintetskog materijala nije potrebno budući da je kvaliteta materijala dobra i ne nastaje korozija ni metaloza. U aktivnih sportaša osteosintetski materijal treba se odstraniti nakon završene sportske karijere (1).

1.7.2. Kifoplastika

Kifoplastika je kirurški zahvat koji podrazumijeva postavljanje balona u trup prelomljenog kralješka (12). Balon se napuše kontrastom pa se fluoroskopijom može vidjeti njegova pozicija. Napuhnuti balon stvara šupljinu koja se kasnije ispunjava koštanim cementom. Ako se kifoplastika učini unutar 3 mjeseca od nastale frakture i pojave boli, uspješno se može uspostaviti prijašnja visina prelomljenog trupa kralješka. Studije pokazuju da 85% do 100% pacijenata ima dobro do umjereno ublažavanje boli nakon kifoplastike, te da je kifoplastika poboljšala funkcionalni oporavak u usporedbi s konzervativnim metodama liječenja (9).

1.7.3. Vertebroplastika

Vertebroplastika je kirurški zahvat koji uglavnom uključuje primjenu koštanog cementa u tijelo frakturiranog kralješka. Taj se postupak smatra vrlo uspješnim u stabilizaciji slomljenog trupa kralješka, ublažavanju boli te poboljšanju kvalitete života (12). Zahvat se izvodi tako da se koštani cement iglom aplicira u slomljeni trup kralješka uz pomoć dijaskopije *in situ* bez korekcije kifoze, a u svrhu smanjenja boli. Provodi se od visine 5. torakalnog do 5. lumbalnog kralješka. Stabilizacija se tom metodom postiže 10-ak minuta nakon aplikacije cementa u trup, a analgetski učinak rezultat je sprječavanja mikropokreta, a nešto manje uništavanja živčanih završetaka toplinskom reakcijom za vrijeme polimerizacije cementa. Vertebroplastika se može rabiti zatvorenom operacijskom tehnikom (perkutano) ili u kombinaciji s dekompresijskim procedurama, ako postoji potreba za dekompresijom spinalnog kanala u slučaju pridružene hernije diska, prodora tumorskog tkiva ili djelića kosti u kanal, kao i u slučaju prevelikog kolapsa trupa (otvorena vertebroplastika). Ciljevi vertebroplastike su: smanjiti bol, poboljšati kvalitetu života, poboljšati biomehaniku, smanjiti potrebu za korištenjem analgetika i spriječiti daljnji razvoj deformiteta. Indikacije za vertebroplastiku su: svježi kompresivni prijelom trupa kralješka (<godinu dana), jaki bolovi koji ne prestaju na konzervativne načine liječenja (VAS > 7) te porast rizika kifoze. Apsolutne kontraindikacije su: infekcija, kompresija kralježničnog kanala, koagulopatija, alergije na komponente cementa, uspješnost konzervativne terapije, osteopenična profilaksa i akutni traumatski lom. Relativne kontraindikacije su: lom više od 3 kralješka, lom stariji od godinu dana, mlađi bolesnik i lom kranijalnije od 5. torakalnog kralješka. Komplikacije koje se mogu javiti tijekom vertebroplastike možemo podijeliti na opće i lokalne. U opće komplikacije ubrajaju se alergijska reakcija, lom rebara, cement u okolnom tkivu te pojačani bolovi u leđima. U lokalne komplikacije ubrajaju se loš položaj igle koji može dovesti do neuroloških oštećenja ili ozljeda unutarnjih organa, curenje cementa izvan trupa u kralježnični kanal (mijelopatije, radikulopatije), infekcija, plućna embolija i embolija cerebralne arterije. Učestalost komplikacija kod osteoporoze iznosi oko 1,3 %, a kod tumora do 10% (13).

2. CILJ RADA

Cilj je rada ispitati uspješnost operacijske metode vertebroplastike u liječenju patološkog loma trupa kralješka, tako što će se usporediti klinička slika prije operacijskog zahvata i nakon njega. Uspješnost će se definirati smanjenjem intenziteta ili povećanjem intenziteta boli pomoću VAS skale prije ili nakon operacijske procedure.

3. ISPITANICI I METODE

3.1. Ustroj studije

Ovo istraživanje oblikovano je kao retrospektivno-prospektivna studija (14).

3.2. Ispitanici

Ispitanici su u ovom istraživanju pacijenti koji su liječeni operacijskom metodom vertebroplastike u Zavodu za ortopediju KBC-a Osijek unatrag 2 godine pod dijagnozom patološkog loma trupa kralješka uslijed osnovne maligne bolesti.

3.3. Metode

Prilikom izrade ovog rada prikupljeni su podatci iz povijesti bolesti pacijenata s lomom trupa kralješka zbog osnovne maligne bolesti liječenih vertebroplastikom u Zavodu za ortopediju KBC-a Osijek unatrag 2 godine. Iz dostupne medicinske dokumentacije obrađeni su opći podatci koji govore o dobi, spolu, razini bolova prije i poslije operacije na VAS skali te postojanje ekstrakorporalnog istjecanja cementa tijekom zahvata ili neke druge komplikacije. Vizualno-analogni, odnosno VAS skala, najčešće je korištena skala za mjerenje intenziteta boli. Od svakog se bolesnika tražilo da na 10 centimetara dugoj crti označi mjesto koje odgovara jačini njegove boli, nakon čega se s druge strane milimetarske ljestvice očitao VAS zbroj. Pritom 0 označava da boli nema, a 10 najjaču bol.

Svi pacijenti operirani su metodom vertebroplastike. Procedura se provodi tako da se pacijenta postavi u pronirani položaj. Taj potrbušni položaj vrlo je bitan jer se tako može postići značajna korekcija kifoze i povećati visina kolabiranog trupa do 20%. Dijaskopijom se locira slomljeni kralježak, operacijsko polje opere se i pokrije, a koža i potkoža do periosta se 2% Lidocainom anesteziraju, ako se radi u lokalnoj anesteziji. U određenom broju slučajeva, kada bolesnik ne može tolerirati zahvat zbog bolova, on se provodi u općoj anesteziji. Za vrijeme zahvata kontroliraju se bolesnikovi vitalni znakovi putem EKG-a i mjerenjem saturacije kisika. Radi se mala kožna incizija, širine 2 do 3 milimetra. Nakon toga se igla 11 Gaugea za biopsiju kosti postavi u središte pedikla u AP, a potom se uz praćenje dijaskopom u LL smjeru, prolazeći kroz pedikl, igla postavi do prednje trećine trupa. Procedura se može raditi unipedikularno ili bipedikularno. Kada se utvrdi da je igla na zadovoljavajućem položaju, kroz postavljenu iglu u trup kralješka aplicira se tanka igla za biopsiju kralješka. Ona je dio seta za vertebroplastiku. Materijal koji se dobije šalje se na patohistološku analizu. Nakon toga, koštani cement odgovarajuće viskoznosti aplicira se u trup kralješka. Tijekom

cijelog postupka aplikacije cementa koristi se dijaskopija. Ona je bitna kako bi se moglo uočiti istjecanje cementa te kako bi se na vrijeme mogla zaustaviti njegova aplikacija, što pomaže u sprječavanju ozbiljnih komplikacija. Zahvat se u nekim centrima može provoditi i pod kontrolom CT-a ili sustavom navigacije. Aplikacija cementa gotova je kada je položaj cementa u posljednjoj četvrtini trupa u LL projekciji zadovoljavajuć ili ako je došlo do epiduralne, venozne ili intradiskalne ekstravazacije cementa. Zadovoljavajuća čvrstoća slomljenog kralješka postiže se s oko 15% popunjenosti trupa kralješka cementom (~ 3,5 ml). Bolesnik treba ostati u krevetu najmanje sat vremena, a 24 sata nakon zahvata otpušta se kući (13).

3.4. Statističke metode

Kategorijski podatci predstavljani su apsolutnim i relativnim frekvencijama. Numerički podatci opisani su medijanom i granicama interkvartilnog raspona. Razlike kategorijskih varijabli testirane su Fisherovim egzaktnim testom. Normalnost raspodjele numeričkih varijabli testirana je Shapiro-Wilkovim testom. Razlike u jačini boli izmjerene VAS skalom prije i poslije operacije testirane su Wilcoxonovim testom (15). Sve P vrijednosti dvostrane su. Razina značajnosti postavljena je na $\alpha = 0,05$. Za statističku analizu koristio se statistički program MedCalc Statistical Software version 18.2.1 (MedCalc Software bvba, Ostend, Belgium; <http://www.medcalc.org>; 2018).

4. REZULTATI

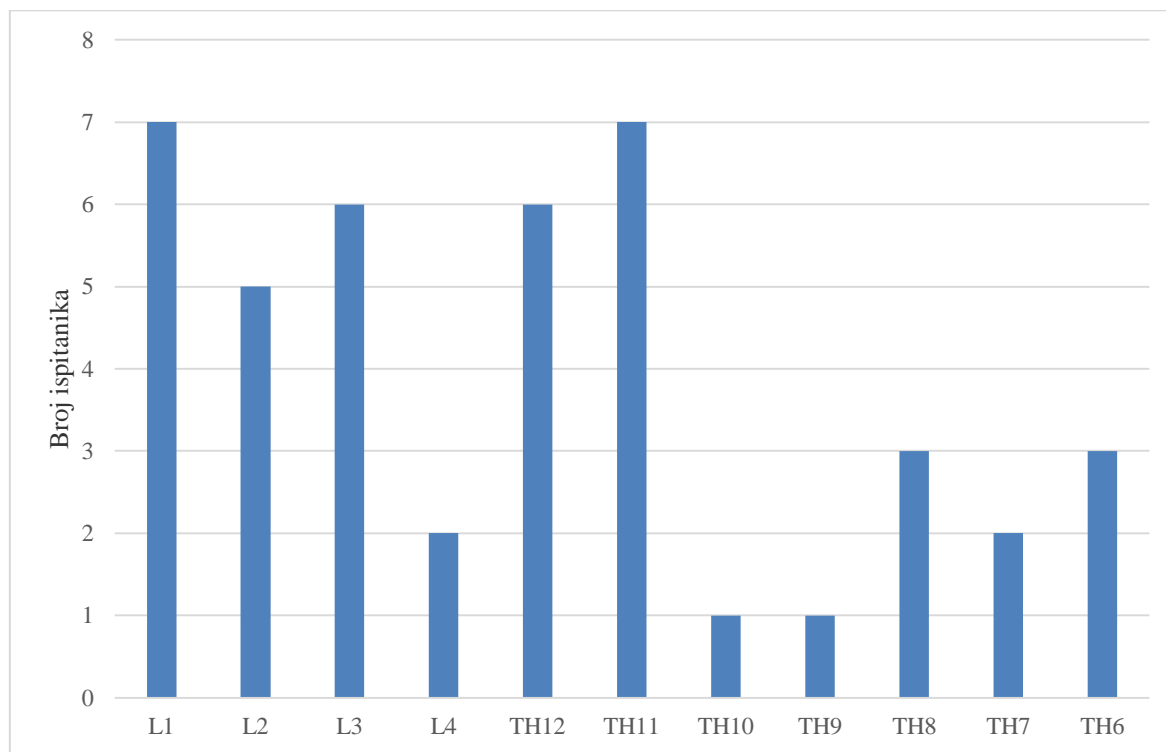
Istraživanje je provedeno na 43 ispitanika koji boluju od maligne bolesti i imaju patološki lom trupa kralješka, a operirani su metodom vertebroplastike. Prema spolu su 22 (51 %) muškarca i 21 (49 %) žena. Središnja vrijednost (medijan) dobi ispitanika iznosi 63 godine (interkvartilnog raspona 57 do 71 godinu) u rasponu 46 do 83 godine.

Najučestalija osnovna bolest ispitanika je maligna bolest dojke, za 13 (30 %) ispitanica te za po 5 (12 %) ispitanika maligna bolest pluća ili kolona, a po 4 (9 %) ispitanika imaju mijelom ili karcinom prostate. Ostale maligne bolesti javljaju se kod manjeg broja ispitanika (Tablica 1.).

Tablica 1. Osnovna obilježja ispitanika

	Broj (%) ispitanika
Spol	
Muškarci	22 (51)
Žene	21 (49)
Osnovna bolest	
Ca pluća	5 (12)
Ca dojke	13 (30)
Ca prostate	4 (9)
Ca štitnjače	3 (7)
Ca bubrega	3 (7)
Mijelom	4 (9)
Ca uterusa	1 (2)
Ca kolona	5 (12)
Hodgkinov limfom	2 (5)
Limfom	1 (2)
Nonhodgkinov limfom	1 (2)
Ca larinksa	1 (2)
Ukupno	43 (100)

Lom je lokaliziran na lumbalnom kralješku kod 20 (47 %) ispitanika, a na torakalnom dijelu kod 23 (53 %) ispitanika. Najviše ispitanika ima prijelom na kralješku L1 ili kralješku Th11, njih 7 (16 %), a po jedan ispitanik ima prijelom kralješka Th10 i Th9 (Slika 1.).



Slika 1. Ispitanici prema lokalizaciji loma kralješka

Patohistološki nalaz potvrdio je lom uslijed maligniteta kod 33 (77 %) ispitanika, dok se kod 10 (23 %) ispitanika radilo o lomu trupa kralješka zbog osteoporoze.

Nema značajne razlike u PHD nalazu u odnosu na lokalizaciju loma (Tablica 2.).

Tablica 2. Raspodjela ispitanika prema OHD nalazu i lokalizaciji loma

	Broj (%) ispitanika prema PHD nalazu			P*
	Lom trupa kralješka zbog osteoporoze	Lom uslijed maligniteta	Ukupno	
Lumbalni dio	5/10	15 (46)	20 (47)	> 0,99
Torakalni dio	5/10	18 (54)	23 (53)	
Ukupno	10/10	33 (100)	43 (100)	

*Fisherov egzaktini test

Značajno je manja bol izmjerena VAS skalom nakon vertebroplastike, u skupini s prijelomom trupa kralješka uslijed maligniteta (Wilcoxonov test, $P = 0,005$), kao i kod prijeloma trupa kralješka zbog osteoporoze (Wilcoxonov test, $P < 0,001$). U skupini svih ispitanika značajno se smanjila bol nakon operacije, te je medijana 3 (interkvartilnog raspona 2 do 3) u rasponu 1 do 4, u odnosu na bol prije operacije (Wilcoxonov test, $P < 0,001$) (Tablica 3.).

Tablica 3. Raspodjela ispitanika prema OHD nalazu i spolu

	Medijan (interkvartilni raspon) VAS skale boli		P*
	Prije operacije	Poslije operacije	
Prijelom trupa kralješka zbog maligniteta	8 (8 – 9)	3 (2 – 3)	0,005
Prijelomom trupa kralješka zbog osteoporoze	9 (8 – 9)	2,5 (2 – 3,25)	< 0,001
Ukupno	8 (8 – 9)	3 (2 – 3)	< 0,001

*Wilcoxonov test

5. RASPRAVA

Jedno su od najčešćih sijela metastaza kosti. One su češće multiple te zahvaćaju aksijalni skelet pa time i kralježnicu (16). Karcinomi koji učestalije metastaziraju u kosti jesu karcinom dojke, prostate, pluća, bubrega, štitnjače itd (1). Metastaze u kostima mogu uzrokovati bol (u mirovanju i tijekom aktivnosti), ograničenja u svakodnevnom životu, slabije performanse, patološke prijelome i neurološke deficite, te tako značajno smanjiti kvalitetu života (2,3). U bolesnika s metastazama veliku dijagnostičku vrijednost ima radiološka obrada skeleta te scintigrafija. Također, prvi znak sekundarnog proširenja određenog karcinoma može biti patološki prijelom (1). Ako do njega dođe, u obzir dolazi konzervativno i kirurško liječenje. Konzervativno liječenje uključuje mirovanje, primjenu analgetika, fizikalnu terapiju te rehabilitaciju. Ako konzervativna terapija ne pomogne u olakšanju boli, ako postoji značajna deformacija kralježnice ili ako pacijentu prijeti razvoj neurološkog deficita ili on već postoji, potrebno je kirurški intervenirati (9).

Postoji nekoliko kirurških opcija za liječenje prijeloma trupa kralješka, a to su: korporektomija, osteosinteza, kifoplastika i vertebroplastika. Vertebroplastika je jedna od metoda koja se koristi i u Zavodu za ortopediju i traumatologiju KBC-a Osijek. To je sigurna, djelotvorna operacijska metoda u liječenju lomova trupa kralješka koji ne reagiraju na konzervativan način liječenja (17). Ona uključuje primjenu koštanog cementa u tijelo frakturiranog kralješka te dovodi do uspješne stabilizacije slomljenog trupa kralješka, ublažavanja boli te poboljšanja kvalitete života (12). Prilikom njezinog izvođenja, u liječenju prijeloma trupa kralješka, mogu se aplicirati niskoviskozni (NVC), (Vertebroplastic, DePuy) i viskoviskozni (VVC), (Confidence, DePuy) cementi. Sama procedura izvodi se pod kontrolom dijaskopije ili neke druge slikovne metode (17).

Cilj ovog istraživanja bilo je ispitati uspješnost operacijske metode vertebroplastike u liječenju metastatskog loma trupa kralješka te utvrditi postoji li razlika u intenzitetu boli kod pacijenta prije i nakon učinjene vertebroplastike.

Studija je provedena u Zavodu za ortopediju i traumatologiju Kliničkog bolničkog centra Osijek na uzorku od 43 ispitanika koji boluju od maligne bolesti i imaju patološki lom trupa kralješka, a operirani su metodom vertebroplastike. Sudionici obaju spolova bili su uključeni u istraživanje i prema rezultatima studije vidljivo je da gotovo ne postoji razlika u omjeru muških i ženskih pacijenata zahvaćenih bolešću: dvadeset dva od četrdeset tri pacijenta činili su muškarci, a preostalih dvadeset jedan pacijent bile su žene. Dob pacijenata kretala se u

rasponu 46 do 83 godine. Najučestalija osnovna bolest ispitanika bio je karcinom dojke, a nakon njega i karcinom pluća, kolona, prostate i mijelom. Ostale maligne bolesti javile su se kod manjeg broja pacijenata. Studija je, također, pokazala da ne postoji velika razlika u omjeru lomova kralježaka u lumbalnom i u torakalnom dijelu kralježnice. Kod dvadeset ispitanika lom je bio lokaliziran u lumbalnom kralješku, a kod dvadeset tri u torakalnom. L1 i Th11 najčešće su prijelomom zahvaćeni kralješci. Patohistološkom analizom utvrđeno je da je lom kralješka uslijed maligniteta nastao kod trideset tri od četrdeset tri pacijenta, a ostali pacijenti bolovali su od osteoporoze uslijed koje je nastao patološki prijelom.

Glavni parametar koji se gledao tijekom ove studije bila je promjena u intenzitetu boli nakon vertebroplastike te samim time i uspješnost samog zahvata. VAS skalom izmjerena bol prije zahvata bila je mnogo veća (medijan 8) nego nakon zahvata (medijan 3). Intenzitet se boli znatno smanjio kod svih pacijenata, a to čini značajni napredak u kliničkoj slici po navedenom parametru.

Blasco i suradnici uspoređivali su, tijekom 12 mjeseci, učinke vertebroplastike i konzervativnog liječenja na kvalitetu života i intenzitet boli kod 125 pacijenata s bolnim prijelomima trupa kralješka. Do poboljšanja kvalitete života i smanjenja intenziteta boli došlo je kod obje metode liječenja. Međutim, mnogo brži rezultati vidjeli su se nakon učinjene vertebroplastike, već nakon dva mjeseca, dok je poboljšanje nakon konzervativne terapije uslijedilo tek nakon 6 mjeseci (18).

Weitao i suradnici evaluirali su učinke vertebroplastike na 18 pacijenata s metastatskom bolesti kralježaka. Svi pacijenti trpjeli su jake bolove u leđima prije operacije (medijan boli izmjeren koristeći VAS skalu bio je 6,82), a neki od njih imali su i neurološke disfunkcije uslijed kompresije kralježnične moždine. Nakon intervencije, intenzitet boli kod svih pacijenata smanjio se za tjedan dana (medijan boli iznosio je 2,31.), a znatno se poboljšalo stanje i pojedincima koji su imali neurološke disfunkcije. Komplikacija u obliku istjecanja cementa pojavila se samo u jednog pacijenta. Zaključili su da je vertebroplastika izuzetno korisna kako u smanjenju intenziteta boli tako i u oporavku neuroloških funkcija (19).

Gu i suradnici u svojoj studiji željeli su utvrditi sigurnost i djelotvornost perkutane vertebroplastike i intervencijskog uklanjanja tumora u liječenju metastatskih tumora kralježnice i metastatskih prijeloma kralježaka. U svom istraživanju imali su trideset i jednog pacijenta s metastatskim tumorima kralježnice i patološkim prijelomima kralježaka uslijed metastatske bolesti. Kod pacijenata su prijeoperacijski izmjerili intenzitet boli VAS skalom, a

prosječni rezultat iznosio je 7,2. Nakon učinjene vertebroplastike ukupna klinička procjena poslijeoperacijski pokazala je da je bol u potpunosti nestala kod 23 pacijenta, kod 6 se smanjila, a kod 2 pacijenta i dalje je perzistirala, što je rezultiralo stopom ublažavanja boli od 94%. Mjesec dana nakon zahvata prosječni rezultat VAS skale iznosio je 2,4, nakon 6 mjeseci 1,9, a nakon godinu dana 1,3. Na temelju svog istraživanja, Gu i suradnici zaključili su da su perkutana vertebroplastika i intervencijsko uklanjanje tumora sigurne, učinkovite i minimalno invazivne metode za smanjenje boli i poboljšanje funkcije kod bolesnika s metastatskim tumorima kralježnice i patološkim prijelomima uslijed metastatske bolesti (20).

Khan i suradnici prikupili su podatke o studijama koje su istraživale učinkovitost vertebroplastike i kifoplastike u bolesnika s prijelomima kralježaka uslijed mijeloma. U studijama su se vrednovala promjene u intenzitetu boli, invaliditetu i primjeni analgetika prije i nakon učinjenih navedenih kirurških zahvata. Prikupili su 23 studije, od kojih se u 9 koristila metoda kifoplastike, u 12 metoda vertebroplastike i dvije studije u kojima su se koristile obje metode. Studije su sadržavale podatke od sveukupno 923 pacijenta. Uočili su da se intenzitet boli kod ispitanika neposredno nakon operacije smanjio te da je s vremenom postajao sve manji. Njihova analiza pokazala je da su vertebroplastika i kifoplastika djelotvorne metode u liječenju prijeloma kralježaka uslijed mijeloma (21).

Agencija Health Quality Ontario prikupila je podatke brojnih studija kako bi prikazala djelotvornost i sigurnost vertebroplastike i kifoplastike u smanjenju intenziteta boli kod prijeloma kralježaka uslijed karcinoma. Prikupili su 111 studija objavljenih od siječnja 2000. godine do listopada 2014. godine. Studije su prikazivale sveukupno 4235 pacijenata s multiplim mijelomima, hemangiomima i metastatskim tumorima kralježnice. 2545 pacijenata bilo je liječeno metodom vertebroplastike, a 1690 metodom kifoplastike. Ukupni prosječni rezultati intenziteta boli pokazali su značajan pad nakon učinjenih operacijskih zahvata. Također, uočila se smanjena uporaba analgetika te značajno smanjenje invaliditeta kod velike većine pacijenata. Tijekom zahvata uočene su rijetke komplikacije u obliku istjecanja cementa. Na temelju prikupljenih podataka zaključili su da vertebroplastika i kifoplastika značajno i brzo smanjuju intenzitet boli kod pacijenata oboljelih od patoloških prijeloma kralježaka uslijed karcinoma, da su postupci značajno smanjili potrebu za analgeticima i funkcionalne smetnje vezane uz bolove u leđima i vratu te da su obje metode iznimno sigurne zbog niske razine komplikacija (6).

Bae i suradnici u svojoj studiji analizirali su utjecaj vertebroplastike na kliničku sliku kod pacijenata s metastatskim lomovima kralježaka te su uspoređivali ima li kifoplastika bolji učinak na ishod liječenja od vertebroplastike. U studiju je bilo uključeno 342 pacijenta s metastatskim prijelomima kralježaka, a njihov intenzitet boli mjereno je VAS skalom prije i nakon učinjenih zahvata. 238 pacijenata bilo je liječeno metodom vertebroplastike, a preostala 104 pacijenta metodom kifoplastike. Srednja prijeoperacijska VAS vrijednost bila je 5,8, a poslijeoperacijska 2,8. Također, pacijenti s radikulopatijom imali su mnogo veću VAS vrijednost prije operacije i mnogo manju VAS vrijednost nakon nje. Prijeoperacijski izmjeren intenzitet boli nije se značajno razlikovao između grupe liječene vertebroplastikom i grupe liječene kifoplastikom, a dobiveni rezultati poboljšanja poslije operacije također nisu bili bitno različiti. Na temelju dobivenih rezultata zaključili su da su obje metode djelotvorne u poboljšanju kliničke slike kod pacijenata s metastatskim prijelomima kralježaka te da metoda kifoplastike nije pokazala bolji ishod na liječenje u odnosu na metodu vertebroplastike (22).

Santos i suradnici proučavali su utjecaj vertebroplastike na smanjenje boli i poboljšanje kvalitete života kod 18 pacijenata s patološkim frakturama kralježaka uslijed osteoporoze. Nakon zahvata, u 75% pacijenata došlo je do smanjenja boli i poboljšanja kvalitete života te su zaključili kako je vertebroplastika djelotvorna metoda u liječenju osteoporozom uzrokovanih prijeloma kralježaka (23).

Renbin Dong i suradnici u svojoj studiji procjenjivali su kliničku učinkovitost, posebno smanjenje intenziteta boli, vertebroplastike i balon-kifoplastike u liječenju patoloških prijeloma kralježaka uzrokovanih osteoporozom. Intenzitet boli mjerili su prije i poslije zahvata VAS skalom. U svojoj studiji imali su 86 pacijenata koji su bili podijeljeni u dvije grupe. Jedna grupa bila je operirana metodom vertebroplastike, a druga metodom balon-kifoplastike. Svi pacijenti dobro su podnijeli zahvate te su bili praćeni 7 do 36 mjeseci poslije operacije. Intenzitet boli poslije operacije drastično se smanjio u objema grupama. U grupi koja je operirana metodom balon-kifoplastike medijan boli prije operacije izmjeren VAS skalom iznosio je 8,29, a poslije operacije 3,01, dok je u grupi koja je operirana metodom vertebroplastike medijan boli prije operacije iznosio 8,21, a nakon nje 2,96. Do zadnje kontrole intenzitet boli dodatno se smanjio, ali ne značajnije. Zaključili su da su vertebroplastika i balon-kifoplastika učinkovite metode u liječenju patoloških prijeloma kralježaka uzrokovanih osteoporozom te da imaju isti učinak na smanjenje intenziteta boli (24).

Rapan i suradnici ispitivali su kvalitetu života u pacijenata koji su liječeni metodom vertebroplastike i usporedili rezultat s kvalitetom života prije operacije. Studija je uključivala 50 pacijenata, a ispitivala se: pokretljivost, razina boli i anksioznosti, mogućnost obavljanja uobičajenih aktivnosti te mogućnost brige o samome sebi. Nakon postupka znatno veći broj ispitanika izvijestio je veću razinu pokretljivosti i niži intenzitet boli. Manje ispitanika navelo je da se osjeća tjeskobno ili depresivno, a više ispitanika ocijenilo je da je sposobno brinuti se o samome sebi. Također, pacijenti su prijavili da osjećaju poboljšanje pri obavljanju uobičajenih aktivnosti (25).

Naposljetku, valja spomenuti da su rezultati vertebroplastike mnogo uspješniji ako se koristi viskoviskozni cement umjesto niskoviskoznog jer je mogućnost nastanka komplikacija u obliku istjecanja cementa mnogo manja. Rapan i suradnici liječili su jaku bol uslijed loma trupa kralješka aplikacijom niskoviskoznog (NVC), (Vertebroplastic, DePuy) i viskoviskoznog (VVC), (Confidence, DePuy) cementa u trup uz pomoć dijaskopije. Liječeno je ukupno 87 pacijenata. Aplikacija niskoviskoznog cementa učinjena je u 75 pacijenata, a viskoviskoznog cementa u 12 pacijenata. Zbog malignog oboljenja bilo je liječeno 49 pacijenata, a zbog osteoporoze njih 38. Prijeoperacijska VAS vrijednost iznosila je prosječno 8,32 za NCV, a 24 sata nakon operacije 2,23 te je ostala nepromijenjena 3 mjeseca nakon operacije. Kod liječenja VVC-om prijeoperacijska VAS vrijednost iznosila je 7,99, da bi nakon 24 sata i 3 mjeseca iznosila 2,5. Ti rezultati upućuju na brzo smanjenje bolova nakon operacije, koje ostaje stabilno i nakon 3 mjeseca. U skupini liječenoj NVC-om bio je jedan slučaj istjecanja cementa u spinalni kanal s posljedičnom paraparezom, koja se djelomično oporavila nakon dekompresije i rehabilitacije. Također, bila su dva slučaja površinske infekcije bakterijom *S. epidermidis* koji su izliječeni antibioticima. U 32 kralješka zabilježeno je intraoperacijsko istjecanje cementa ekstraosalno, u venski splet i intradiskalno. Kod uporabe VVC-a samo je u jednom slučaju došlo do istjecanja cementa intradiskalno (26).

6. ZAKLJUČAK

Na temelju provedenog istraživanja i dobivenih rezultata mogu se izvesti sljedeći zaključci:

1. Broj se operiranih žena i muškaraca metodom vertebroplastike zbog prijeloma kralježaka uslijed metastatske bolesti u Zavodu za ortopediju i traumatologiju Kliničkog bolničkog centra Osijek bitno ne razlikuje.
2. Najčešća osnovna bolest ispitanika je maligna bolest dojke, zatim pluća, kolona i prostate te mijelom.
3. Razlika između lokalizacije prijeloma u torakalnim i lumbalnim kralješcima ne razlikuje se bitno.
4. Najviše ispitanika imalo je prijelom na kralješku L1 i kralješku Th11, a najmanje na kralješcima Th9 i Th10.
5. Kod više ispitanika uzrok je prijeloma trupa kralješka bila maligna bolest, dok je kod manjine uzrok bila osteoporoza.
6. Nakon operacije kirurškom metodom vertebroplastike došlo je do značajnog smanjenja intenziteta boli kod svih pacijenata.
7. Rezultati ovog istraživanja pokazuju da je metoda vertebroplastike u liječenju metastatskih lomova kralježaka učinkovita.

7. SAŽETAK

Cilj istraživanja: Cilj je rada ispitati uspješnost operacijske metode vertebroplastike u liječenju patološkog loma trupa kralješka tako što će se usporediti klinička slika prije operacijskog zahvata i nakon njega. Uspješnost će se definirati smanjenjem intenziteta ili povećanjem intenziteta boli pomoću VAS skale prije i nakon operacije.

Nacrt studije: Istraživanje je oblikovano kao retrospektivno-prospektivna studija. Studija je provedena na 43 pacijenata, od toga 22 muškarca i 21 žena.

Ispitanici i metode: Iz medicinske dokumentacije Zavoda za ortopediju i traumatologiju KBC-a Osijek prikupljeni su podatci o pacijentima koji su liječeni metodom vertebroplastike zbog prijeloma kralježaka uslijed metastatske bolesti. Analizirani podatci su spol, dob, osnovna bolest, patohistološki dokazana metastaza u kralješku, lokalizacija prijeloma te razina boli prije i poslije operacije (VAS skala).

Rezultati: Najviše ispitanika imalo je prijelom na kralješku L1 (7/43) i kralješku Th11 (7/43). Uočene su statistički značajne razlike u intenzitetu boli prije i nakon obavljene vertebroplastike i idu u prilog uspješnosti te metode operativnog zahvata. Svi pacijenti osjećali su bolove prije operacije, medijana 8, dok je prisutnost boli značajno smanjena nakon operacije kod svih pacijenata, medijana 3.

Zaključak: Uočen je značajan napredak u kliničkoj slici pri liječenju metastatskog prijeloma kralješka vertebroplastikom te je time dokazano da je ta metoda liječenja uspješna.

Ključne riječi: metastaze; operativno liječenje; prijelom kralješka; vertebroplastika.

8. SUMMARY

Vertebroplasty for management of metastatic spinal fracture

Objectives: The aim of this study was to evaluate the success of vertebroplasty in the treatment of metastatic spinal fractures by comparing the clinical features before and after the surgical procedure. The success of the surgery is defined by the increased or reduced intensity of pain using the VAS-scale before and after the treatment.

Study design: The research is formed as a retrospective-prospective study. The study was conducted on 43 patients, of whom 22 were male and 21 female.

Participants and methods: Data was collected at the Institute for Orthopedics and Traumatology at Clinical Hospital Center Osijek on patients who had spinal fractures caused by metastatic disease and were treated with vertebroplasty. The analyzed data included: gender, age, primary disease, pathohistologically proven metastasis in the vertebral body, localization of the fracture and intensity of pain before and after the treatment (using VAS-scale).

Results: The largest number of patients had fractures of L1 (7/43) and Th11 (7/43) vertebrae. The difference in pain intensity before and after vertebroplasty was statistically significant and it indicated the success of this surgical method. All patients experienced pain before surgery and it was median 8, while after the surgery it was significantly reduced in all patients and it was median 3.

Conclusion: Significant improvement has been recorded in the clinical results of vertebral fractures caused by metastatic disease that were treated by vertebroplasty and it is thus proven that this method of treatment is successful.

Keywords: Metastases; Surgical Treatment; Vertebral Fracture; Vertebroplasty.

9. LITERATURA

1. Pećina M. Ortopedija. 3. izd. Zagreb: Naklada Ljevak; 2004.
2. J. K. Simmons, B. E. Hildreth, III, W. Supsavhad, S. M. Elshafae, B. B. Hassan, W. P. Dirksen, R. E. Toribio, and T. J. Rosol. Animal Models of Bone Metastasis. *Vet Pathol.* 2015 Sep; 52(5): 827–841.
3. Harald Rief, Robert Förster, Stefan Rieken, Thomas Bruckner, Ingmar Schlampp, Tilman Bostel, and Jürgen Debus. The influence of orthopedic corsets on the incidence of pathological fractures in patients with spinal bone metastases after radiotherapy. *BMC Cancer.* 2015; 15: 745.
4. Giuseppe Guglielmi, Francesca di Chio, Maria Rita Delle Vergini, Michele La Porta, Michelangelo Nasuto, and Luigia Anna Di Primio. Early diagnosis of vertebral fractures. *Clin Cases Miner Bone Metab.* 2013 Jan-Apr; 10(1): 15–18.
5. D. E. Anderson, S. Demissie, B. T. Allaire, A. G. Bruno, D. L. Kopperdahl, T. M. Keaveny, D. P. Kiel, and M. L. Bouxsein. The associations between QCT-based vertebral bone measurements and prevalent vertebral fractures depend on the spinal locations of both bone measurement and fracture. *Osteoporos Int.* 2014 Feb; 25(2): 559–566.
6. Health Quality Ontario. Vertebral Augmentation Involving Vertebroplasty or Kyphoplasty for Cancer-Related Vertebral Compression Fractures: A Systematic Review. *Ont Health Technol Assess Ser.* 2016; 16(11): 1–202.
7. Krmpotić-Nemanić J, Marušić A. Anatomija čovjeka. 2. izd. Zagreb: Medicinska naklada; 2007.
8. Mujoondar M, Russell E, Dionne F, Moulton K, Murray C, McGill S, Lambe K. Optimizing Health System Use of Medical Isotopes and Other Imaging Modalities. Ottawa (ON): Canadian Agency for Drugs and Technologies in Health; 2012.
9. Daniela Alexandru, MD and William So, MD. Evaluation and Management of Vertebral Compression Fractures. *Perm J.* 2012 Fall; 16(4): 46–51.
10. Ananya Panda, Chandan J. Das, and Udimita Baruah. Imaging of vertebral fractures. *Indian J Endocrinol Metab.* 2014 May-Jun; 18(3): 295–303.
11. Spine-Health: Back Pain, Neck Pain, Lower Back Pain. Corpectomy Definition. Veritas health 1999-2018. Dostupno na adresi: <https://www.spine-health.com/glossary/corpectomy>. Datum pristupa: 13.05.2018.
12. Yannis Dionyssiotis. Management of osteoporotic vertebral fractures. *Int J Gen Med.* 2010; 3: 167–171.

13. Rapan S, Jovanovic S, Gulan G, Boschi V. Vertebroplastika. *Medicina fluminensis*.2011;47(1): 29-36.
14. Marušić M. i sur. *Uvod u znanstveni rad u medicini*. 4. izd. Udžbenik. Zagreb: Medicinska naklada; 2008.
15. Ivanković D. i sur. *Osnove statističke analize za medicinare*. Zagreb: Medicinski fakultet Sveučilišta u Zagrebu; 1988.
16. Filipa Macedo, Katia Ladeira, Filipa Pinho, Nadine Saraiva, Nuno Bonito, Luisa Pinto, and Francisco Goncalves. Bone Metastases: An Overview. *Oncol Rev*. 2017 Mar 3; 11(1): 321.
17. Rapan S, Krnic K, Rapan V, Kolarevic V. Application of high viscosity bone cement invertebroplasty for treatment of painful vertebral body fracture. *Med Glas*(2016);13(2):148-153.
18. Blasco J, Martinez-Ferrer A, Macho J, San Roman L, Pomés J, Carrasco J, Monegal A, Guañabens N, Peris P. Effect of vertebroplasty on pain relief, quality of life, and the incidence of new vertebral fractures: a 12-month randomized follow-up, controlled trial. *J Bone Miner Res*. 2012 May;27(5):1159-66.
19. Weitao Y, Qiqing C, Songtao G, Jiaqiang W. Open vertebroplasty in the treatment of spinal metastatic disease. *Clin Neurol Neurosurg*. 2012 May; 114(4):307-12.
20. Gu YF, Li YD, Wu CG, Sun ZK, He CJ. Safety and efficacy of percutaneous vertebroplasty and interventional tumor removal for metastatic spinal tumors and malignant vertebral compression fractures. *AJR Am J Roentgenol*. 2014 Mar;202(3):W298-305.
21. Khan OA, Brinjikji W, Kallmes DF. Vertebral augmentation in patients with multiple myeloma: a pooled analysis of published case series. *AJNR Am J Neuroradiol*. 2014 Jan;35(1):207-10.
22. Bae JW, Gwak HS, Kim S, Joo J, Shin SH, Yoo H, Lee SH. Percutaneous vertebroplasty for patients with metastatic compression fractures of the thoracolumbar spine: clinical and radiological factors affecting functional outcomes. *Spine J*. 2016 Mar;16(3):355-64.
23. Renato Faria Santos, Julio César Simas Ribeiro, Frederico Barra de Moraes, André Luiz Passos Cardoso, Wilson Eloy Pimenta Junior, and Murilo Tavares Daher. Evaluation of the quality of life after vertebroplasty to treat compressive osteoporotic fractures. *Rev Bras Ortop*. 2014 Sep-Oct; 49(5): 477–481.

24. Renbin Dong, Liang Chen, Tiansi Tang, Yong Gu, Zongping Luo, Qin Shi, Xuefeng Li, Qingsheng Zhou, and Huilin Yang. Pain reduction following vertebroplasty and kyphoplasty *Int Orthop*. 2013 Jan; 37(1): 83–87.
25. Sasa Rapan, Jasna Batrnek, Vjeran Rapan, Egon Biuk, and Domagoj Rapan. Quality of Life in Patients Following Vertebroplasty. *Open Access Maced J Med Sci*. 2017 Feb 15; 5(1): 42–47.
26. Rapan S, Jovanović S, Gulan G, Boschi V, Kolarević V, Dapić T. Vertebroplasty--high viscosity cement versus low viscosity cement. *Coll Antropol*. 2010 Sep;34(3):1063-7.

10. ŽIVOTOPIS

Melita Peček

Datum i mjesto rođenja:

Medicinski fakultet Osijek

18.2.1992. Skopje, Makedonija

J. Huttlera 4, 31000 Osijek

Adresa:

mpecek@mefos.hr

A. Starčevića 43b, 31220, Višnjevac

tel: +385955048695

mepecek@gmail.com

OBRAZOVANJE:

Od 2011.: Studij medicine, Medicinski fakultet Osijek,

Sveučilište J.J. Strossmayera u Osijeku

Od 2007. do 2011. Medicinska škola Osijek

Od 2003. do 2007. Osnovna škola Višnjevac

Od 1999. do 2003. Osnovna škola Ivana Kukuljevića Belišće