

# Utvrđivanje porijekla hematurije s faznokontrasnom mikroskopijom

---

**Pokrivka, Matej**

**Undergraduate thesis / Završni rad**

**2018**

*Degree Grantor / Ustanova koja je dodijelila akademski / stručni stupanj:* **Josip Juraj Strossmayer University of Osijek, Faculty of Medicine / Sveučilište Josipa Jurja Strossmayera u Osijeku, Medicinski fakultet**

*Permanent link / Trajna poveznica:* <https://urn.nsk.hr/urn:nbn:hr:152:614103>

*Rights / Prava:* [In copyright](#)

*Download date / Datum preuzimanja:* **2021-07-28**

*Repository / Repozitorij:*

[Repository of the Faculty of Medicine Osijek](#)



**SVEUČILIŠTE JOSIPA JURJA STROSSMAYERA U OSIJEKU  
MEDICINSKI FAKULTET OSIJEK  
PREDDIPLOMSKI SVEUČILIŠNISTUDIJ MEDICINSKO  
LABORATORIJSKA DIJAGNOSTIKA**

**Matej Pokrivka**

**UTVRĐIVANJE PORIJEKLA HEMATURIJE  
S FAZNOKONTRASNOM  
MIKROSKOPIJOM**

**Završni rad**

**Osijek, 2018.**

Rad je ostvaren u Zavodu za kliničku laboratorijsku dijagnostiku Kliničkog bolničkog centra Osijek

Mentor rada doc.dr.sc. Vatroslav Šerić, spec.med. biochem.

Rad ima 20 listova, 1 tablicu, 6slika.

Zahvaljujem se svom mentoru doc.dr. sc. Vatroslavu Šeriću, spec.med. biochem. na pomoći tijekom izrade rada.

Zahvaljujem se prof .dr.sc. Ljubici Glavaš-Obrovac na organizaciji studija medicinsko laboratorijske dijagnostike.

Zahvaljujem se Ljiljani Buljubašić, bacc.med.lab.diagn. i Romani Job, bacc.med.lab.diagn. na pomoći tijekom izrade rada.

## SADRŽAJ

1. UVOD.....	1
1.1. Rutinski pregled urina.....	1
1.2. Uzorak urina.....	1
1.3. Hematurija.....	1
1.3.1. Mikrohematurija.....	2
1.3.2. Etiologija mikrohematurije.....	2
1.4. Eritrociti u urinu.....	3
1.4.1. Glatki i dismorfični eritrociti.....	3
1.4.2. Dijagnostika dismorfičnih eritrocita.....	3
2. HIPOTEZA.....	4
3. CILJ RADA.....	5
4. ISPITANICI I METODE.....	6
4.1. Ustroj istraživanja.....	6
4.2. Ispitanici.....	6
4.3. Metode.....	6
4.4. Statističke metode.....	6
5. REZULTATI.....	7
6. RASPRAVA.....	15
7. ZAKLJUČAK.....	16
8. SAŽETAK.....	17
9. SUMMARY.....	18
10. LITERATURA.....	19

11. ŽIVOTOPIS.....	20
--------------------	----

## 1. UVOD

### 1.1. Rutinski pregled urina

Prva i osnovna pretraga za dijagnostiku bubrežnih bolesti i bolesti mokraćnog sustava jest kvalitativna analiza urina. To je ujedno i najstarija pretraga u laboratoriju. Sastoji se iz triju dijelova:

1. fizikalnog pregleda urina: izgled, boja, miris;
2. kemijskog pregleda urina kojim se ispituje prisutnost sastojaka kojih u urinu zdravih osoba nema ili su prisutni u tragovima (proteini, relativna volumna masa, pH, krv, odnosno hemoglobin, glukoza, ketoni, bilirubin, leukociti, nitriti);
3. mikroskopskog pregleda sedimenta urina;

Kvalitativna analiza urina skup je pretraga koje koriste metode suhe kemije pomoću urinske test trake i svjetlosnu mikroskopiju. Prva preporučena metoda očitavanja urinske test trake je automatizirana reflektometrija, a druga očitavanje golim okom. Rezultati se izražavaju u semikvantitativnom obliku: negativno ili pozitivno u stupnju 1 - 4. Sediment urina opisuje se kao prisutnost organiziranih oblika i brojčana prisutnost staničnih elemenata uvidnom polju pod velikim povećanjem svjetlosnim mikroskopom (1).

### 1.2. Uzorak urina

Nakon noćnog sna, prvi jutarnji urin se odbacuje. Učini se toaleta vanjskog spolovila, prije doručka i drugih aktivnosti uzima se uzorak urina. Noćni uzorak urina ne bi trebalo upotrebljavati za analizu jer produljeno stajanje stanica u mjehuru podložno je degeneraciji stanica djelovanjem proteolitičkih enzima i citolizina. Zovemo ga drugi jutarnji urin. Uzorak urina se daje tehnikom srednjeg čistog mlaza. Analizu urina treba napraviti unutar dva sata po uzorkovanju (2).

### 1.3. Hematurija

Hematurija je abnormalna prisutnost krvi ili eritrocita u urinu. Krv u urinu je simptom koji zahtijeva pronalaženje uzroka krvarenju. Ako je krv u urinu vidljiva golim okom, riječ je o

makrohematuriji. To znači da je krv prisutna u većoj količini, a boja je urina crvena. Crvena obojenost urina nije sinonim za makrohematuriju jer crvenu boju urina mogu uzrokovati hemoglobinurija i mioglobinurija (pozitivna reakcija na urinskoj test traci za hemoglobin, negativan nalaz u sedimentu urina), konzumacija neke vrste hrane (npr. cikla, kupine) ili lijekova (npr. ibuprofen, metronidazol, nitrofurantoin i dr.). Ukoliko je uzrok crvene obojenosti urina konzumacija određene hrane ili lijekova, nalazimo negativan nalaz test trake i mikroskopskog sedimenta urina. Prisutnost krvi u urinu koja nije vidljiva golim okom zovemo mikrohematurija, a nalazimo pozitivan nalaz urinske test trake i sedimenta(3).

### 1.3.1. Mikrohematurija

Mikrohematurija je jedan od najčešćih simptoma s kojima se urolog susreće u svakodnevnoj praksi. Može biti znak bolesti bubrega i mokraćnog sustava. Pravodobnom obradom mikrohematurije postiže se maksimalni terapijski učinak uz izbjegavanje uporabe skupih i invazivnih dijagnostičkih metoda.

Mikrohematuriju definiramo kao makroskopski nevidljivu hematuriju uz prisutnost dva ili više eritrocita u vidnom polju svjetlosnog mikroskopa svježeg centrifugiranog urina, dokazanu u tri uzastopna uzorka(3, 4).

### 1.3.2. Etiologija mikrohematurije

Etiologija mikrohematurije varira od slučajnog nalaza, koji je samo prolazan simptom i nije bolest (npr. veća fizička aktivnost oduobičajene), do stanja koje može dovesti do ugrožavanja života.

Mikrohematuriju dijelimo na tri tipa:

1. mikrohematuriju s kliničkim simptomima
2. asimptomatsku mikrohematuriju
3. asimptomatsku hematuriju s proteinurijom

Etiologiju mikrohematurije možemo podijeliti na glomerularnu, neglomerularnu, povezanu s poremećajima koagulacije, mikrohematuriju zbog vaskularnih poremećaja te mikrohematurije u tubulonefritisima. Posebnu skupinu čine nasljedne mikrohematurije.



#### 1.4. Eritrociti u urinu

Nalaz eritrocita u urinu određuje se analizom sedimenta centrifugiranog urina, a izdaje se kao broj stanica u vidnom polju pod velikim povećanjem. Opisuje se i izgled eritrocita kao svježi (glatki), blijedi, dismorfični.

##### 1.4.1. Glatki i dismorfični eritrociti

Glatki eritrociti imaju intaktnu membranu i znak su krvarenja iz donjeg dijela mokraćnog trakta. Nazivaju se još i neglomerularni eritrociti, te su glatkih kontura, okrugli i pravilni. Dismorfični eritrociti su eritrociti promijenjene morfologije i oblika. Nastaju kao posljedica prolaska eritrocita kroz pore oštećenih glomerula, te ih se još naziva glomerularni eritrociti. Njihova prisutnost upućuje na krvarenje iz gornjeg dijela mokraćnog trakta (4, 5).

##### 1.4.2. Dijagnostika dismorfičnih eritrocita

Nalaz dismorfičnih eritrocita određujemo svjetlosnom mikroskopijom s ili bez faznog kontrasta. Najnovije tehnike jesu tehnike optičke protočne citometrije. Faznokontrastni mikroskop jest svjetlosni mikroskop koji ima dodatak tamnog pozadinskog polja koje omogućuje prelamanje zraka svjetlosti što povećava oštrinu slike. Mikroskopska analiza zahtijeva dobro educirano i vješto osoblje (6, 7).

## **2. HIPOTEZA**

Metoda određivanja dismorfičnih eritrocita faznokontrastnom mikroskopijom kao preporučena metoda jest osjetljivija u odnosu na standardnu svjetlosnu mikroskopiju.

### **3. CILJ RADA**

Cilj rada je ispitati i usporediti vrijednosti udjela dismorfičnih eritrocita u uzorcima slučajnih urina dobivenih analizom svjetlosnom i faznokontrastnom mikroskopijom.

## 4. ISPITANICI I METODE

### 4.1. Ustroj istraživanja

Uzorci urina obrađuju se rutinskim pregledom. Dva promatrača gledaju sediment na svjetlosnom i faznokontrastnom mikroskopu.

### 4.2. Ispitanici

53 ispitanika: 21 ispitanik muškog spola u dobi od 8 do 65 god.

32 ispitanika ženskog spola u dobi od 8 do 65 godina

### 4.3. Metode

Rutinski pregled urina obrađuje se reflektometrijskim očitanjem urinske test trake na instrumentu, IRIS ICHEM Velocity, BeckmanCoulter, North America. Sediment urina se priprema centrifugiranjem 10 mL urina, 5 minuta na 1500 okretaja, te bojanjem sedimenta komercijalnom bojom koja sadrži safranin.

Udio dismorfičnih eritrocita se određuje brojanjem ukupno 100 eritrocita od kojih se izdvajaju dismorfični eritrociti. Udio određuju dva promatrača pomoću svjetlosnog mikroskopa s i bez faznog kontrasta.

### 4.4. Statističke metode

Statističkim programom MedCalc (11.1.0.0, MedCalc Software bvba, Ostend, Belgija) obrađuju se dobiveni rezultati. Za prikaz raspodjele rabi se deskriptivna statistika. Normalnost raspodjele je ispitana D'Agostino-Pearsonovim testom. Razlika među grupama je testirana Mann-Whitney testom. Povezanost varijabli je ispitana Spearmanovim koeficijentom korelacije. Za obradu i prikaz podataka rabi se Passing-Bablok regresijska analiza i Bland i Altmanov prikaz podataka.  $P < 0,05$  je predstavljala razinu značajnosti (8, 9).

## 5.REZULTATI

Izvršena su određivanja % dismorfičnih eritrocita u 53 uzorka urina (Tablica1).

Redni broj	SM- tehničar 1 % dismorfičnihE	FM- tehničar 1 % dismorfičnihE	SM- tehničar 2 % dismorfičnih E	FM- tehničar 2 % dismorfičnih E
1	20	21	15	16
2	48	46	37	47
3	28	19	28	32
4	40	36	38	53
5	0	0	0	0
6	22	23	21	23
7	44	48	38	34
8	18	19	30	33
9	18	13	22	20
10	22	26	20	21
11	0	0	0	0
12	61	59	56	60
13	0	0	0	0
14	44	41	54	51
15	0	0	0	0
16	36	41	24	26
17	37	47	45	47
18	18	24	22	16
19	0	0	0	0
20	15	18	10	8
21	25	28	23	26
22	25	16	21	20
23	48	53	55	62
24	11	8	7	9
25	10	12	13	11
26	27	27	31	33
27	0	0	0	0
28	12	15	8	15
29	9	12	7	8
30	22	28	18	20
31	7	12	11	15
32	12	10	16	13
33	7	8	12	10
34	28	27	21	27
35	0	0	0	0
36	0	0	0	0
37	0	0	0	0
38	22	24	18	25
39	27	22	25	26

40	12	9	10	12
41	13	15	15	17
42	0	0	0	0
43	19	17	25	29
44	31	29	37	31
45	0	0	0	0
46	17	16	23	20
47	7	8	5	8
48	5	8	3	5
49	0	0	0	0
50	0	0	0	0
51	15	11	9	11
52	16	21	21	25
53	9	8	7	10

Tablica 1. Rezultati dvaju određivanja dismorfičnih eritrocita u urinu dvjema metodama (SM-svjetlosni mikroskop, FM-faznokontrastni mikroskop)

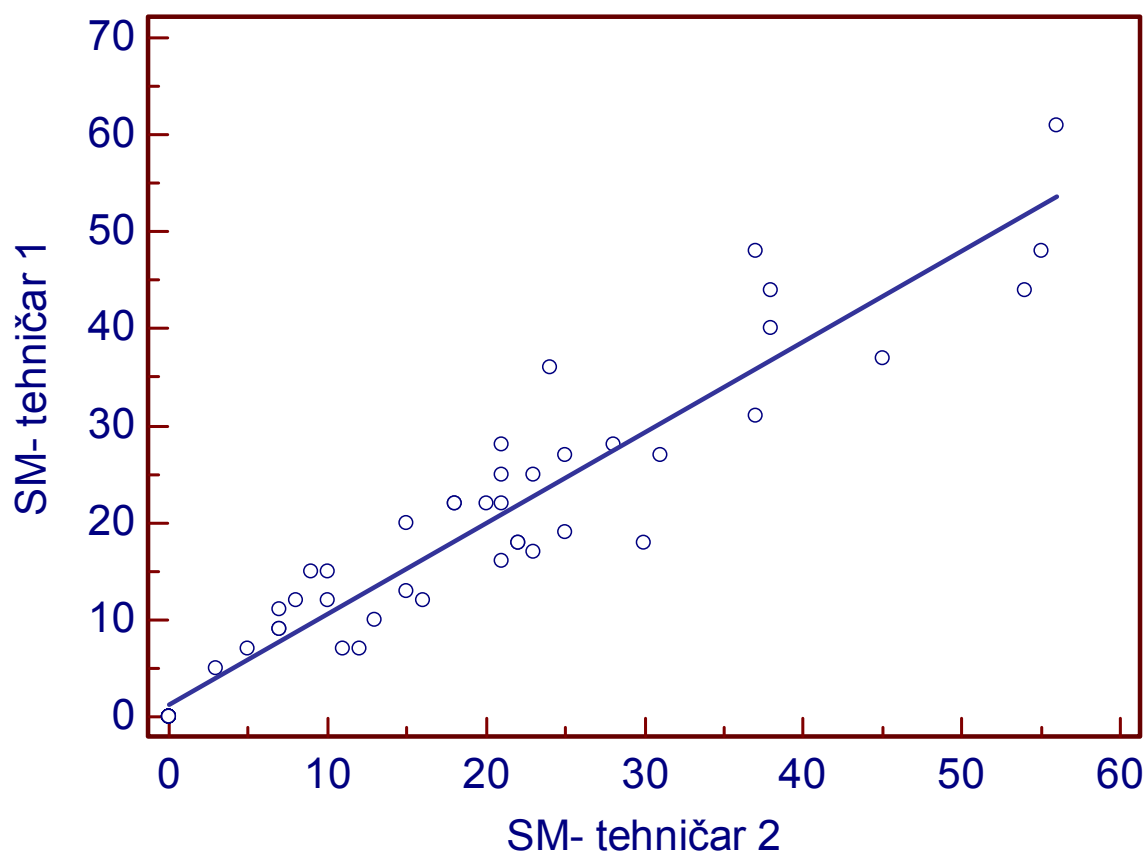
D'Agostino-Pearsonov test je pokazao da raspodjela nije normalna ( $P = 0,0450$ ).

Mann-Whitney test je pokazao da ne postoji statistički značajna razlika između tehničara 1 i tehničara 2 prilikom korištenja svjetlosnog mikroskopa ( $P = 0,9647$ ). Isti test je pokazao da statistički značajna razlika između tehničara ne postoji ni prilikom korištenja faznokontrastnog mikroskopa ( $P = 0,8029$ ).

Statistički značajna razlika nije pronađena ni između svjetlosnog mikroskopa i faznokontrastnog mikroskopa kada je stanice određivao tehničar 1 ( $P = 0,9370$ ) niti kada je određivao tehničar 2 ( $P = 0,7235$ ).

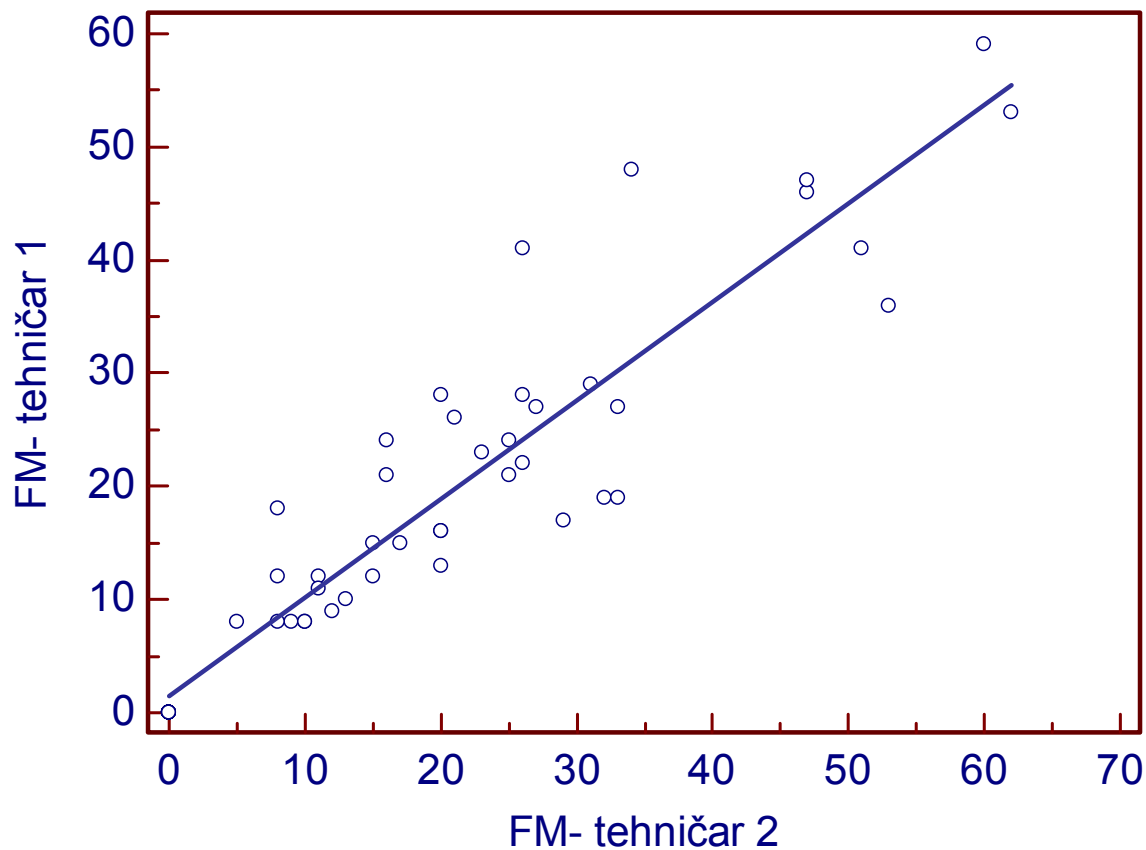
Spearmanov koeficijent korelacije između tehničara pokazao je izvrsnu povezanost među njima prilikom korištenja svjetlosnog mikroskopa ( $\rho = 0,954$ ), te isto tako i izvrsnu povezanost među tehničarima prilikom korištenja faznokontrastnog mikroskopa ( $\rho = 0,943$ ).

Passing-Bablok regresijska analiza je pokazala da nema proporcionalnog niti konstantnog odstupanja između tehničara prilikom korištenja svjetlosnog mikroskopa. Regresijska jednačina je  $y = 1,1906 + 0,9366x$ , uz raspon pouzdanosti od 95% za odsječak  $(-0,7554 - 3,1367)$  i nagib  $(0,8515 - 1,0217)$ , (Slika 1).



Slika 1. Passing-Bablok regresijska analiza između tehničara prilikom korištenja svjetlosnog mikroskopa

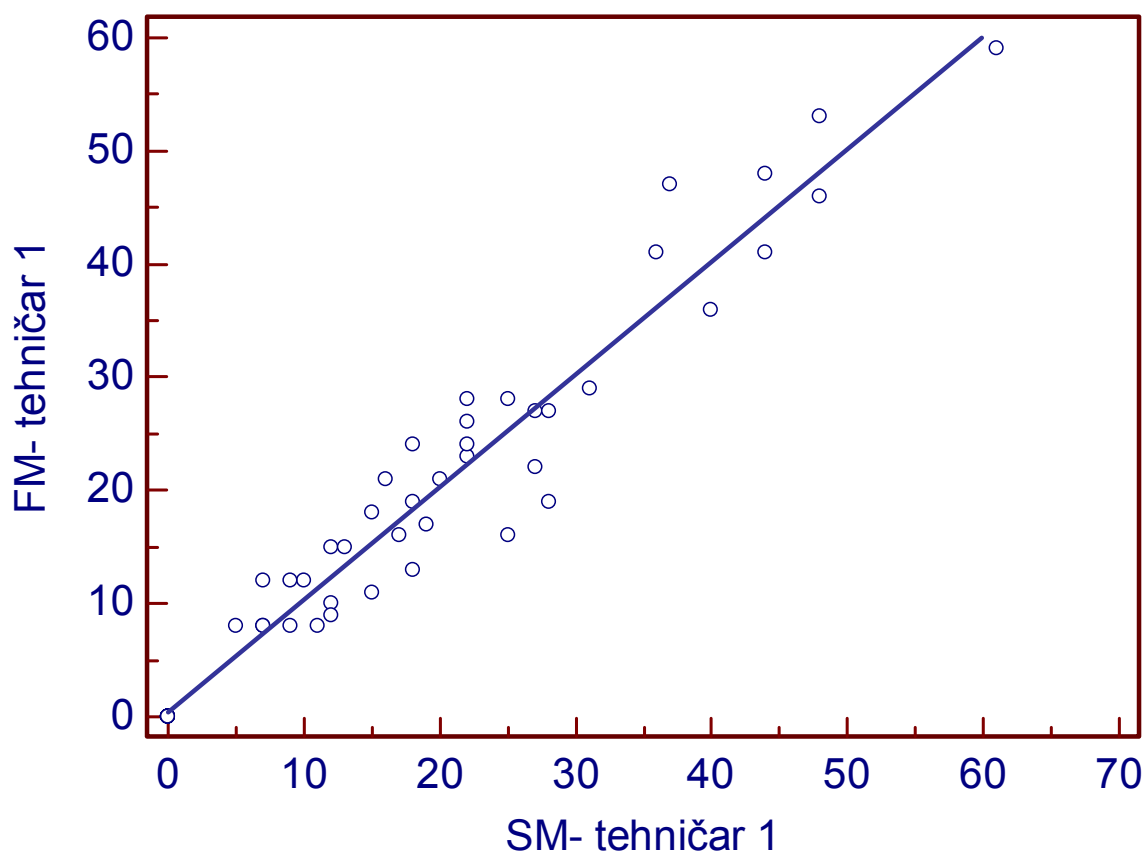
Passing-Bablok regresijska analiza je pokazala da nema proporcionalnog ali postoji vrlo malo konstantno odstupanje između tehničara prilikom korištenja faznokontrastnog mikroskopa. Regresijska jednadžba je  $y = 1,4177 + 0,8717x$ , uz raspon pouzdanosti od 95% za odsječak  $(-0,9124 - 3,7478)$  i nagib  $(0,7773 - 0,9660)$ , (Slika 2).



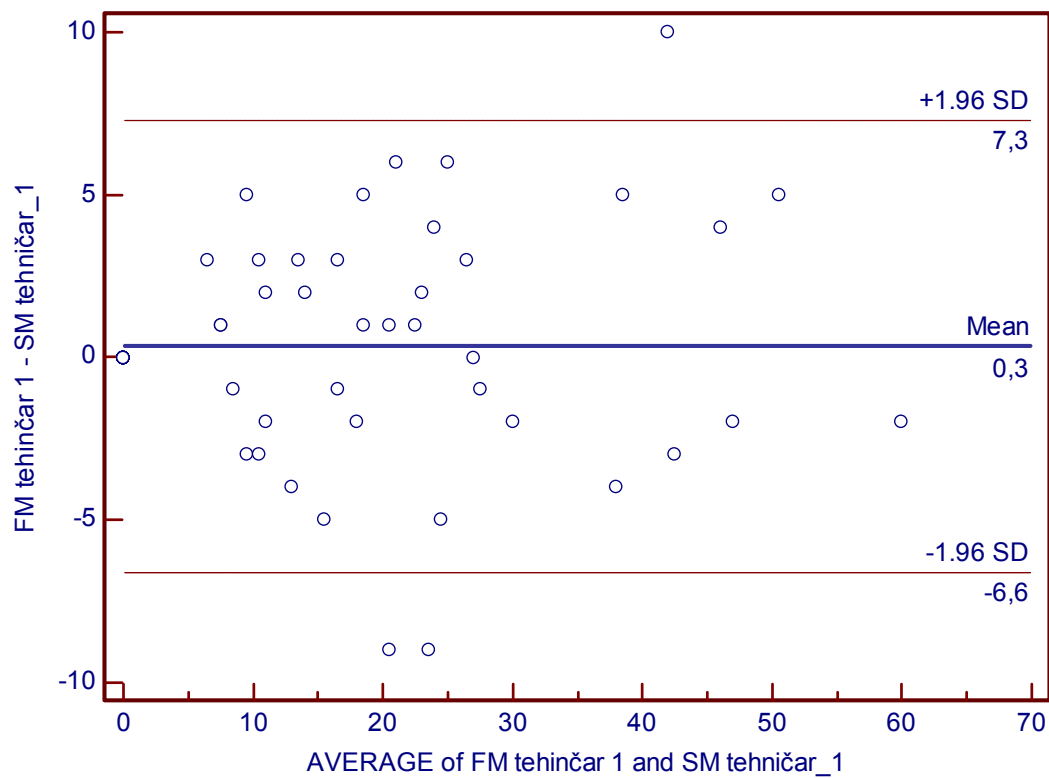
Slika 2. Passing-Bablok regresijska analiza između tehničara prilikom korištenja faznokontrastnog mikroskopa



Passing-Bablok regresijska analiza je pokazala da nema proporcionalnog niti konstantnog odstupanja kod tehničara 1 prilikom korištenja svjetlosnog i faznokontrastnog mikroskopa. Regresijska jednadžba je  $y = 0,4195 + 0,9953x$ , uz raspon pouzdanosti od 95% za odsječak (-1,075 – 1,9146) i nagib (0,9297 – 1,0609), (Slika 3) što je prikazano i Bland-Altmanovim dijagramom (Slika 4).

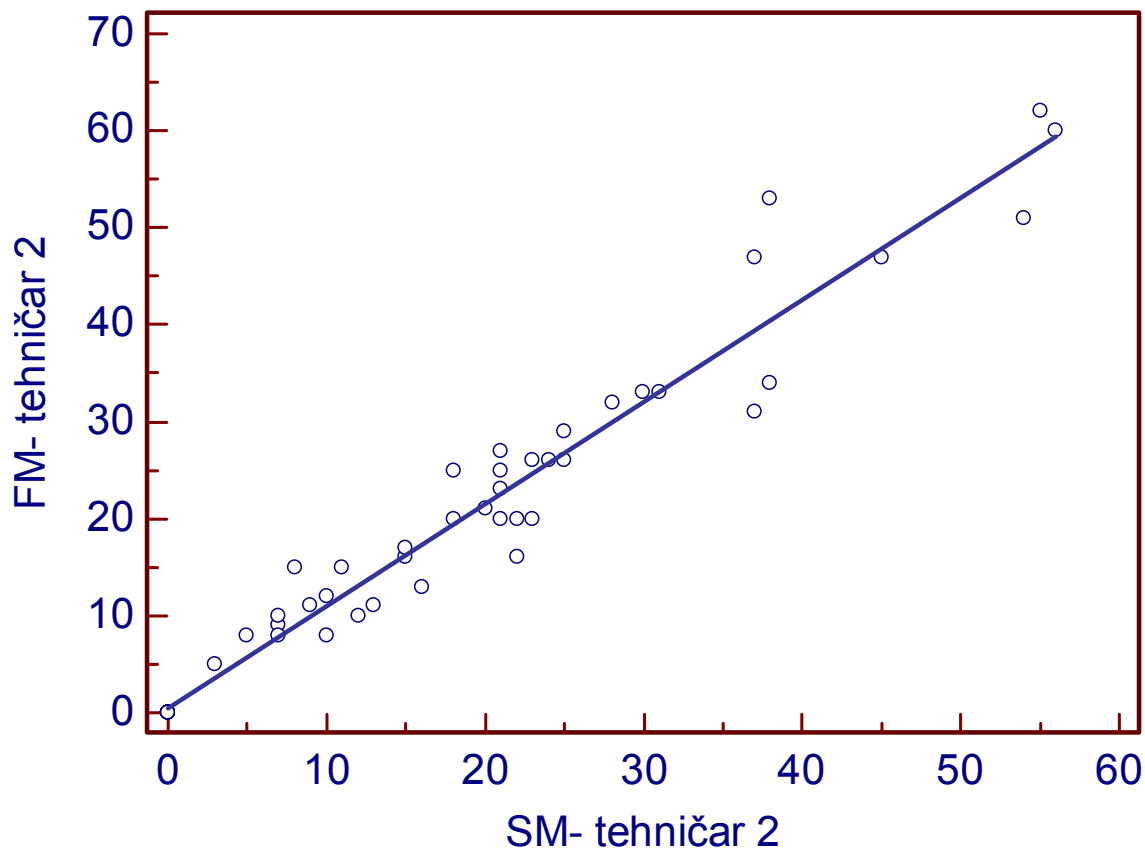


Slika 3. Passing-Bablok regresijska analiza tehničara 1 prilikom korištenja svjetlosnog i faznokontrastnog mikroskopa

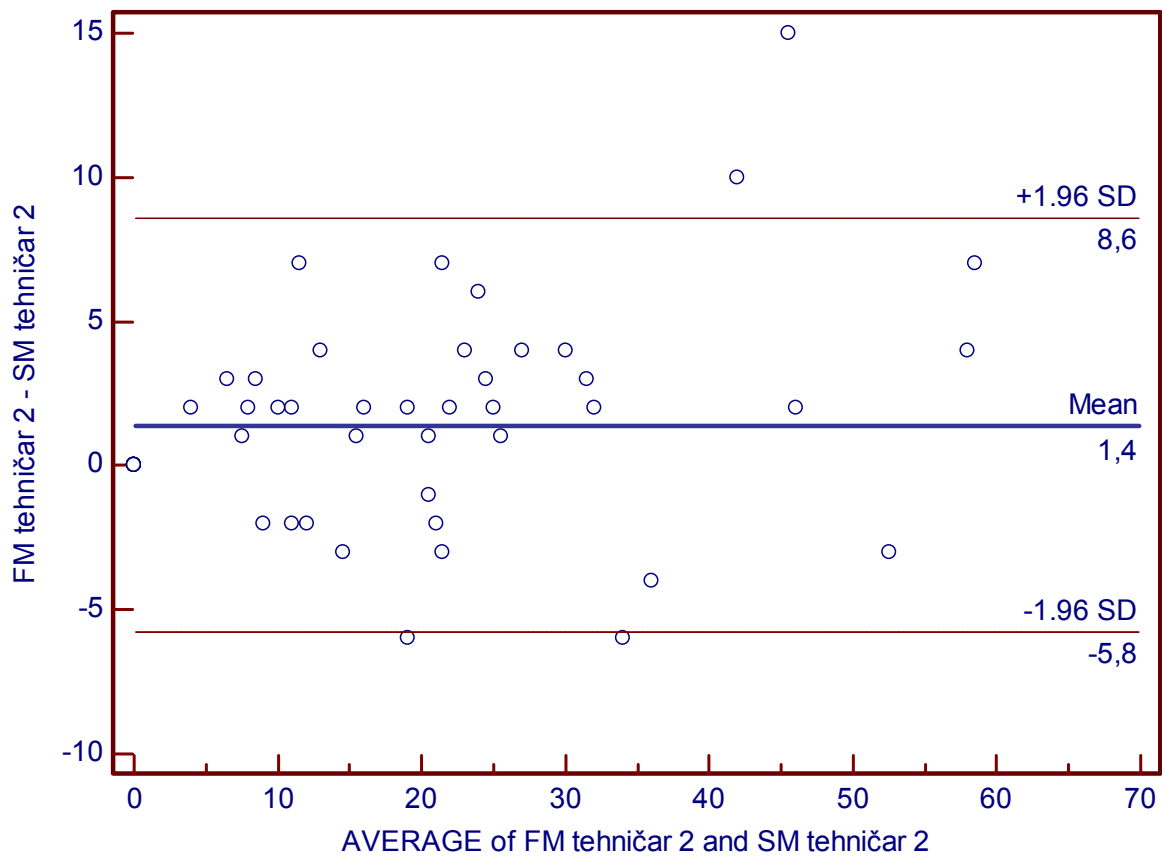


Slika 4. Bland-Altmanov dijagram tehničara 1 prilikom korištenja svjetlosnog i faznokonstrastnog mikroskopa

Passing-Bablok regresijska analiza je pokazala da nema proporcionalnog niti konstantnog odstupanja između tehničara 2 prilikom korištenja svjetlosnog i faznokontrastnog mikroskopa. Regresijska jednadžba je  $y = 0,5082 + 1,0522x$  uz raspon pouzdanosti od 95% za odsječak (-0,9786 – 1,9951) i nagib (0,9872 – 1,1173), (Slika 5) što je prikazano i Bland-Altmanovim dijagramom (Slika 6).



Slika 5. Passing-Bablok regresijska analiza tehničara 2 kod korištenja svjetlosnog i faznokontrastnog mikroskopa



Slika 6. Bland-Altmanov dijagram tehničara 2 kod korištenja svjetlosnog i faznokontrastnog mikroskopa

## 6. RASPRAVA

Utvrđivanje podrijetla hematurije procjenom morfologije eritrocita u sedimentu urina neinvazivna je i bezbolna metoda koja je, zbog jednostavnog i lakog dobivanja uzoraka, prihvatljiva za bolesnike i liječnike. Hematurija može biti makrohaturija i mikrohematurija. Mikrohematuriju pacijent ne može sam prepoznati, te se ona nerijetko otkriva slučajno u sklopu sistematskog pregleda. Mikrohematurija je simptom, a ne bolest. Hematurija, odnosno prisutnost krvi u urinu, dokazuje se u prvom, iza noćnog, spontano izmokrenom urinu. Često se naziva i drugi jutarnji urin (6). Urin je uzorak podložan kvalitativnim promjenama stajanjem na radnoj temperaturi i zato postoji dozvoljeno vrijeme koje je 2 sata od uzimanja uzorka do analize, tzv. predanalitičko vrijeme. Prehrana, fizička aktivnost, traume, uzimanje određenih lijekova utječu na moguću prisutnost eritrocita u urinu prolaznog karaktera. Zato se mikrohematurija kao ozbiljan simptom uzima u ponavljajućoj prisutnosti u tri uzorka tijekom tjedan dana. Pacijenti trebaju biti upućeni na kontroliranu prehranu i fizičku aktivnost.

Pregledom bojanog sedimenta urina nađeni eritrociti opisuju se kao izomorfični ili glatki i dismorfični. Pojedini autori navode i do dvadeset različitih oblika dismorfičnih eritrocita (10). Veliki broj različitih oblika eritrocita koji se može naći, predstavlja moguće različito imenovanje. Izomorfični su glatki eritrociti izgleda kao u bojanom preparatu krvne slike. U ovom radu eritrociti su razdvajani u dvije skupine, s i bez morfoloških izmjena.

Porijeklo eritrocita na osnovi izgleda eritrocita kao semikvantitativan test predstavlja postotak dismorfičnih eritrocita. Prisutnost više od 20% dismorfičnih eritrocita ukazuje na glomerularno i tubularno porijeklo, odnosno gornji mokraćni trakt (11).

Dobiveni rezultati pregledom sedimenata urina dva promatrača na mikroskopu s i bez faznog kontrasta nisu pokazali proporcionalno niti konstantno odstupanje. Rezultati su ovisni, ponajprije o dobro educiranom osoblju što je karakteristika svih kvalitativnih mikroskopskih analiza. Kako se radi o kvalitativnoj procjeni promatrača, više autora govori o potrebi osjetljivijih metoda, kao što je optička protočna citometrija urina (12). Potvrda prisutnosti mikrohematurije kliničaru daje informaciju o nužnosti daljnje urološke, nefrološke ili pedijatrijske dijagnostičke obrade.

## **7. ZAKLJUČAK**

Primjena svjetlosne mikroskopije i faznokontrastne mikroskopije nije pokazala proporcionalno, niti konstantno odstupanje. Metode su usporedive.

## 8. SAŽETAK

**Cilj istraživanja:** Mikrohematurija je jedan od najčešćih simptoma s kojim se susreću urolozi tijekom svakodnevne prakse. Prisutnost dismorfičnih eritrocita u udjelu višem od 20% u uzorcima urina je važan simptom pri otkrivanju i razlikovanju bolesti gornjeg i donjeg mokraćnog trakta. U ovom istraživanju cilj je usporediti udio dismorfičnih eritrocita u uzorcima urina pomoću svjetlosnog mikroskopa s i bez faznog kontrasta.

**Ustroj istraživanja:** presječno istraživanje.

**Ispitanici i metode:** Istraživanje obuhvaća 53 uzorka urina. Uzorci su obrađeni rutinskom analizom urina, analizom sedimenta s određivanjem udjela dismorfičnih eritrocita pomoću svjetlosnog mikroskopa s i bez faznog kontrasta.

**Rezultati:** Rutinska analiza urina određuje mikrohematuriju. Statistička obrada rezultata dobivenih svjetlosnim i faznokontrastnim mikroskopom nije pokazala proporcionalno niti konstantno odstupanje.

**Zaključak:** Metode su usporedive.

**Ključne riječi:** mikrohematurija, dismorfični eritrociti, mikroskopija;

## 9. SUMMARY

### **Phase-contrast microscopy evaluation of haematuria**

**Objecitves:** Microscopic haematuria is the repeated presence of more than five erythrocytes per microscopic field of the urinary sediment. It is the most common symptom encountered by urologists in their everyday practice. Microscopic haematuria can be clinically asymptomatic and symptomatic. The etiology of microscopic haematuria is a symptom of various, ephemeral to serious illnesses. The proportion of dysmorphic erythrocytes greater than twenty percent indicates the bleeding from the upper urinary tract.

**Study design:** A cross-sectional study.

**Participants and methods:** In 53 routinely analysed urine sediment dismorphic eritrocytes were determined by two methods, light microscopy and phasecontrast microscopy.

**Results:** There is a statistically significant difference in estimating red cell morfology between two observers and two metods.

**Conclusion:** Dysmorphic erythrocytes determined by light microscopy with and without phase contrast are comparable.

**Key words:** microscopic haematuria, dysmorfic red blood cells, microscopy;



## 10. LITERATURA

1. Čvorišćec D, Čepelak I, Štrausova medicinska biokemija, Medicinska naklada, Zagreb 2009; str.486 – 501.
2. Thomas L. Clinical Laboratory Diagnostic, 1998., TH Books, Frankfurt, Germany
3. Stavljenić Rukavina A, Čvorišćec D. Harmonizacija laboratorijskih nalaza u području opće, specijalne i visokodiferentne medicinske biokemije, Medicinska naklada, Zagreb 2007; str.28 – 29.
4. Strasinger S. K, DiLorenzo M. S, Urinalysis and Body Fluids, fifth edition, E.A. Davis Company, Philadelphia, 2008; 51 – 93.
5. Trutin Ostović K. Citološki pregled urina kod hematurija i glomerulonefritisa, Paediatr. Croat. 2015;59 (supl I): 66 – 71.
6. Sotošek S. Mikrohematurija
7. Miličić V, Prvulović I, Panđa N i sur. Diagnostic value of cytology of voided urine. Coll Antropol. 2014;38(2):617-620.
8. Šimundić AM. Osnove biostatistike u svakodnevnoj praksi, Medicinska naklada, Zagreb 2008.
9. Simundić AM. Types of variables and distribution. Acta Med Croat 2006;60(Suppl 1):17-35.
10. Fracchia JA, Motta J. Evaluation of asymptomatic microhematuria, Urology, 1995.Oct;46(4):484-9.
11. Racki S, Grzetić M, Prodan-Merlak Z. Clinical use of Phase-contrast microscopy in the differential diagnosis of microhematuria. Acta Med Croat, 2003;57(1):11-6.
12. Yu Chu-Su i suradnici. Enhancing the Detection of Dismorphic Red Blood Cells and Renal Tubular Epithelial Cells with a Modified Urinalysis Protocol, Scientific Reports, January, 2017.

## **11. ŽIVOTOPIS**

### **Osobni podaci:**

Ime i Prezime: Matej Pokrivka

Datum i mjesto rođenja: 14.travnja 1993.,Našice

Telefon: 099 797 2442

E-mail: [pokrivka88@gmail.com](mailto:pokrivka88@gmail.com)

### **Obrazovanje:**

Zdravstveno laboratorijski tehničar,

Medicinska škola Osijek, 2008.-2012. godine,

### **Radno iskustvo:**

2015.-2016. godine, Pripravnički staž, Zdravstveno laboratorijski tehničar, KBC Osijek